MOORE

Anatomía con orientación clínica

9.ª EDICIÓN

ARTHUR F. DALLEY

ANNE M. R. AGUR

booksmedicos.org

thePoint

Incluye contenido adicional en línea

Wolters Kluwer

MOORE'S

Clinically Oriented Anatomy

NINTH EDITION

Arthur F. Dalley II, PhD, FAAA
Professor Emeritus, Department of Cell and Developmental Biology
Former Director, Medical Gross Anatomy
Co-Director, Brain, Behavior, and Movement
Former Adjunct Professor, Department of Orthopaedic Surgery and Rehabilitation
Vanderbilt University School of Medicine
Former Adjunct Professor of Anatomy
Belmont University School of Physical Therapy
Nashville, Tennessee

Anne M. R. Agur, BSc (OT), MSc, PhD, FAAA
Professor, Division of Anatomy, Department of Surgery, Faculty of Medicine
Division of Physical Medicine and Rehabilitation, Department of Medicine
Department of Physical Therapy, Department of Occupational Science & Occupational Therapy
Division of Biomedical Communications, Institute of Medical Scienc
Rehabilitation Science Institute, Graduate Department of Dentistry

booksmedicos.org

Wolters Kluwer

Philadelphia • Baltimore • New York • London
Buenos Aires • Hong Kong • Sydney • Tokyo

Machine Translated by Google

LIBRO TRADUCIDO. NO ES EL ORIGINAL EN ESPAÑOL

MACHINE TRANSLATED by GOOGLE

Machine Translated by Google

No autorizado para la venta en Estados Unidos, Canadá, Australia, Nueva Zelanda, Puerto Rico y las Islas Vírgenes de EE. UU.

Editor de adquisiciones: Crystal Taylor
Editor de desarrollo independiente: Greg Nicholl
Coordinador editorial: Sean Hanrahan
Asistente editorial: Parisa Saranj
Gerente de marketing: Phyllis Hitner
Gerente senior de proyectos de producción: Sadie Buckallew
Coordinador de diseño: Stephen Druding
Director de arte: Jennifer Clements
Artistas: Imagineeringart.com, Inc .; Dragonfly Media Group Coordinador
de fabricación: Margie Orzech Proveedor de
preimpresión: Absolute Service, Inc.

Novena edición

Copyright © 2023 Wolters Kluwer.

Copyright © 2018 Wolters Kluwer. Copyright © 2014, 2010, 2006, 1999 Lippincott Williams & Wilkins, una empresa de Wolters Kluwer. © 1992, 1985, 1980 Williams y Wilkins.

Traducciones de la octava edición:
griego, coreano Broken
Hill, Bioscience Publishing Co., Ltd.
Portugués, Editora Guanabara Koogan Ruso,
Bombora Publishers (Eksmo Non-Fiction)
Español, Wolters Kluwer Health Programa de idioma español Turco,
Nobel Tip Kitabevleri

Reservados todos los derechos. Este libro está protegido por derechos de autor. Ninguna parte de este libro puede reproducirse ni transmitirse de ninguna forma ni por ningún medio, incluidas fotocopias, escaneos u otras copias electrónicas, ni utilizarse mediante ningún sistema de almacenamiento y recuperación de información sin el permiso escrito del propietario de los derechos de autor, excepto para breves citas plasmadas en artículos y reseñas críticas. Los materiales que aparecen en este libro, preparados por personas como parte de sus deberes oficiales como empleados del gobierno de EE. UU., no están cubiertos por los derechos de autor mencionados anteriormente. Para solicitar permiso, comuníquese con Wolters Kluwer en Two Commerce Square, 2001 Market Street, Philadelphia, PA 19103, por correo electrónico a permisos@lww.com, o a través de nuestro sitio web en lww.com (productos y servicios).

9 8 7 6 5 4 3 2 1

Machine Translated by Google

Impreso en México

Datos de catalogación en publicación de la Biblioteca del Congreso

Nombres: Dalley, Arthur F., II, autor. | Agur, AMR, autor. | Moore, Keith L. Clínicamente
Anatomía orientada.
Título: Anatomía clínicamente orientada de Moore / Arthur F. Dalley II, Anne MR Agur.
Otros títulos: Anatomía con orientación clínica
Descripción: Novena edición. | Filadelfia: Wolters Kluwer, [2023] | Precedido por Anatomía con orientación
clínica / Keith L. Moore, Arthur F. Dalley II, Anne MR Agur. Octava edición.
[2018]. | Incluye referencias bibliográficas e indice.
Identificadores: LCCN 2021031406 (imprimir) | LCCN 2021031407 (libro electrónico) | ISBN 9781975154066
(rústica) | ISBN 9781975154080 (publicación electrónica)
Temas: MALLA: Clasificación de
anatomía: LCC QM23.2 (imprimir) | LCC QM23.2 (libro electrónico) | NLM QS 4 | DDC 611—registro LC dc23
disponible en https://lccn.loc.gov/2021031406 Registro de libro
electrónico LC disponible en https://lccn.loc.gov/2021031407

Este trabajo se proporciona "tal cual" y el editor renuncia a todas y cada una de las garantías, expresas o implícitas, incluidas las garantías en cuanto a precisión, exhaustividad o actualidad del contenido de este trabajo.

Este trabajo no sustituye la evaluación individual del paciente basada en el examen de cada paciente por parte de los profesionales de la salud y la consideración, entre otras cosas, de edad, peso, sexo, condiciones médicas actuales o previas, historial de medicación, datos de laboratorio y otros factores exclusivos de el paciente. El editor no proporciona asesoramiento ni orientación médica y este trabajo es simplemente una herramienta de referencia. Los profesionales de la salud, y no el editor, son los únicos responsables del uso de este trabajo, incluidos todos los juicios médicos y de cualquier diagnóstico y
tratos.

Dados los continuos y rápidos avances en la ciencia médica y la información de salud, se debe realizar una verificación profesional independiente de los diagnósticos médicos, las indicaciones, las selecciones y dosis farmacéuticas apropiadas y las opciones de tratamiento, y los profesionales de la salud deben consultar una variedad de fuentes. Al prescribir medicamentos, se recomienda a los profesionales de la salud que consulten la hoja de información del producto (el prospecto del fabricante) que acompaña a cada medicamento para verificar, entre otras cosas, las condiciones de uso, las advertencias y los efectos secundarios e identificar cualquier cambio en el esquema de dosificación o contraindicaciones. particularmente si el medicamento que se va a administrar es nuevo, se usa con poca frecuencia o tiene un rango terapéutico estrecho. En la medida máxima permitida por la ley aplicable, el editor no asume ninguna responsabilidad por cualquier lesión y/o daño a personas o propiedad, como cuestión de responsabilidad de productos, ley de negligencia o de otro tipo, o de cualquier referencia o uso por parte de cualquier persona. de este trabajo.

Machine Translated by Google

Machine Translated by Google

En memoria amorosa de mi novia de 50 años, Muriel

Madre y abuela devotas

Y a nuestra familia

Tristán, Lana, Elijah, Finley, Sawyer y Dashiell
Denver, Samantha y Olin
Skyler, Sara, Dawson, Willa y Foster, con gran
agradecimiento por su apoyo, humor y paciencia (AFD)

A Enno y nuestra familia

A mi esposo, Enno, y a mi familia, Erik, Amy, Kristina y Christian, por su apoyo y aliento •
(AMRA)

A nuestros estudiantes

Esperamos que disfrute leyendo este libro, aumente su comprensión de la anatomía con orientación clínica, apruebe sus exámenes y esté entusiasmado y bien preparado para sus carreras en atención al paciente, investigación y enseñanza. Recordarás algo de lo que escuchas, mucho de lo que lees, más de lo que ves y casi todo lo que experimentas y comprendes.

A los profesores

Que nuestro libro sea un recurso útil para usted. Apreciamos los numerosos comentarios constructivos que hemos recibido de usted a lo largo de los años. Sus comentarios han sido invaluables para nosotros a la hora de mejorar esta edición.

A los donantes anatómicos

Con sincero agradecimiento a todos aquellos que donan sus cuerpos para el estudio y la investigación anatómica, sin los cuales los libros de texto y atlas de anatomía y el estudio anatómico en general no serían posibles.

Machine Translated by Google

Dr. Keith Leon Moore (1925-2019)

por el Dr. Arthur F. Dalley II y la Dra. Anne MR Agur

Dr. Keith León Moore

Licenciatura, Maestría, Doctorado, Excmo. DSc (OSU), Excmo. DSc (WU)
FIAC, FRSM, FAAA

Uno de los anatomistas más reconocidos mundialmente de nuestro tiempo, el Dr. Keith Leon Moore, falleció a los 94 años el 25 de noviembre de 2019. Keith fue el autor fundador de Clinically Oriented Anatomy (COA) en 1980 y coautor fundador, con Anne Agur, de Anatomía Clínica Esencial (ECA) en 1996, ambos a la vanguardia de los libros de texto de Anatomía Clínica Orientada. Keith fue el único autor de las tres primeras ediciones de COA, con Arthur Dalley como coautor a partir de la cuarta edición y Anne a partir de la sexta edición. Keith y Anne me contrataron como coautor de ECA a partir de la cuarta edición. Keith fue un buen mentor para Anne y para mí, con COA ahora en su novena edición y ECA en su sexta. El cambio de título de COA y ECA como “de Moore” rinde homenaje al trabajo fundamental de Keith en los libros y el legado que representan. Keith también fue autor/coautor de cuatro textos de embriología con orientación clínica.

Anne Agur, Art Dalley y Keith Moore

Machine Translated by Google

Keith y Marion Moore

El Dr. Moore nació en Brantford, Canadá, el 5 de octubre de 1925. Keith se unió a la Armada canadiense durante la Segunda Guerra Mundial. Fue partera enferma en la isla de Vancouver y se formó como técnico en radiología. Cuando terminó la guerra, fue a la Western University, donde obtuvo su licenciatura, maestría y doctorado. Keith se casó con Marion McDermid en 1949 y juntos tuvieron cinco hijos y nueve nietos. Marion era la mecanógrafa y ofrecía la "crítica inicial" de las tres primeras ediciones de COA.

En 1956, Keith aceptó el puesto de profesor asistente en la Universidad de Manitoba en Winnipeg. En 1965, fue ascendido a Jefe de Anatomía. En 1976, se convirtió en catedrático de anatomía y luego decano asociado de Ciencias Médicas Básicas de la Universidad de Toronto.
Después de jubilarse en 1991, Keith continuó trabajando en sus libros de texto, dando conferencias como invitado y asistiendo a reuniones de anatomía durante más de dos décadas.

Keith recibió muchos premios y reconocimientos prestigiosos. Recibió la más alta premios a la excelencia en la educación de anatomía humana a nivel médico, dental, de posgrado y de pregrado, y por su notable historial de publicaciones de libros de texto en anatomía y embriología clínicamente orientadas, de la Asociación Estadounidense de Anatomistas (Premio al Educador Distinguido Henry Gray, 2007) y la Asociación Estadounidense de Anatomistas Clínicos (Premio al Miembro de Honor de la AACA, 1994). En 2012, el Dr. Moore recibió títulos honoríficos de Doctor en Ciencias de la Universidad Estatal de Ohio y la Universidad de Western Ontario, la Medalla del Jubileo de Diamante de la Reina Isabel II en honor a importantes contribuciones y logros de los canadienses, y el Premio Distinguido R. Benton Adkins, Jr. Premio al Servicio por su destacado historial de servicio a la AACA.

Machine Translated by Google

Arthur F. Dalley II
PhD, FAAA

Anne MR Agur
BSc (OT), MSc, PhD, FAAA

Anne y yo estamos tristes por la pérdida de nuestro mentor, coautor y amigo. Keith seguirá teniendo un impacto en la educación de los profesionales de la salud actualmente en formación, en ejercicio y futuros en todo el mundo. El Dr. Keith Leon Moore fue verdaderamente una leyenda de la anatomía y la embriología que nosotros y todos los miembros de la comunidad anatómica extrañaremos mucho.

Machine Translated by Google

Prefacio

Ha pasado un tercio de siglo desde que apareció en las librerías la primera edición de Anatomía clínicamente orientada. Aunque la base fáctica de la anatomía es notable entre las ciencias básicas por su longevidad y consistencia, este libro ha evolucionado notablemente desde sus inicios. Esto es un reflejo de los cambios en la aplicación clínica de la anatomía, las nuevas tecnologías de imágenes que revelan la anatomía viva de nuevas maneras y las mejoras en la tecnología gráfica y de publicación que permiten una demostración superior de esta información. Continúan los esfuerzos para hacer que este libro sea aún más amigable y autorizado para los estudiantes. La novena edición ha sido revisada minuciosamente por estudiantes, anatomistas y médicos para determinar su precisión y relevancia, y revisada con nuevos cambios y actualizaciones importantes.

CARACTERÍSTICAS CLAVE

La Anatomía Clínicamente Orientada ha sido ampliamente aclamada por la relevancia de sus correlaciones clínicas. Como en ediciones anteriores, la novena edición pone énfasis clínico en la anatomía que es importante en el diagnóstico físico para la atención primaria, la interpretación del diagnóstico por imágenes y la comprensión de las bases anatómicas de la medicina de emergencia y la cirugía general. Se ha prestado especial atención a ayudar a los estudiantes a aprender la anatomía que necesitarán saber en el siglo XXI y, con este fin, se han agregado nuevas funciones y se han actualizado las existentes.

PROGRAMA EXTENSIVO DE ARTE

La revisión del programa de arte que comenzó con la séptima edición continúa en la novena edición.
La mayoría de las ilustraciones fueron revisadas para la séptima edición, mejorando la precisión y la coherencia y dando al arte clásico derivado del Atlas de Anatomía de Grant una apariencia nueva, fresca y vital. La novena edición incluye más actualizaciones de cifras y etiquetado para maximizar la claridad y la eficiencia.
Las figuras de músculos que acompañan a las tablas se revisaron exhaustivamente para la novena edición y se agregaron resúmenes de arterias, con puntos de pulso e inervación de las extremidades.
Los esfuerzos iniciados con la cuarta edición continúan para garantizar que toda la anatomía presentada y

Machine Translated by Google

cubiertos en el texto también están ilustrados. El texto y las ilustraciones fueron desarrollados para trabajar juntos para lograr un efecto pedagógico óptimo, ayudando al proceso de aprendizaje y reduciendo notablemente la cantidad de búsqueda necesaria para encontrar estructuras. La gran mayoría de las condiciones clínicas están respaldadas por fotografías y/o ilustraciones a color; las ilustraciones de varias partes a menudo combinan disecciones, dibujos lineales e imágenes médicas; y las tablas están acompañadas de ilustraciones para ayudar al estudiante a comprender las estructuras descritas de manera eficiente.

CAJAS AZULES CLÍNICAS

Ampliamente conocidas como “cuadros azules”, las correlaciones clínicas destacadas ahora se denominan “cuadros azules clínicos”. Han evolucionado con los cambios en la práctica y muchos de ellos están respaldados por fotografías y/o ilustraciones dinámicas en color para ayudar a comprender el valor práctico de la anatomía. En esta edición, los cuadros clínicos han sido objeto de una extensa revisión y revisión y reflejan muchos avances médicos recientes. Los temas de los cuadros azules clínicos se clasifican mediante los siguientes iconos para indicar el tipo de información clínica cubierta: Variaciones anatómicas presentan variaciones anatómicas que pueden encontrarse en el laboratorio

de disección o en la práctica, enfatizando la importancia clínica de conocer dichas variaciones.

Los recuadros del ciclo vital enfatizan los factores del desarrollo prenatal que afectan la anatomía posnatal y los fenómenos anatómicos específicamente asociados con las etapas de la vida: niñez, adolescencia, edad adulta y edad avanzada.

Los cuadros de trauma presentan los efectos de eventos traumáticos, como fracturas de huesos o dislocaciones de articulaciones, en la anatomía normal y las manifestaciones clínicas y la disfunción resultantes de dichas lesiones.

Los procedimientos de diagnóstico analizan las características anatómicas y las observaciones que desempeñan un papel en el diagnóstico físico.

Los procedimientos quirúrgicos abordan temas como la base anatómica de los procedimientos quirúrgicos, como la planificación de las incisiones, y la base anatómica de la anestesia regional.

Los cuadros de patología cubren los efectos de la enfermedad en la anatomía normal, como el cáncer de mama, y las estructuras o principios anatómicos involucrados en el confinamiento o diseminación de la enfermedad dentro del cuerpo.

RESÚMENES FINALES

Los cuadros frecuentes de “Conclusión” resumen la información anterior, asegurando que los conceptos primarios no se pierdan en los muchos detalles necesarios para una comprensión profunda. Estos resúmenes proporcionan un medio conveniente de revisión continua y subrayan el punto de vista del “panorama general”.

Machine Translated by Google

ANATOMÍA DESCRITA DE FORMA PRÁCTICA Y FUNCIONAL CONTEXTO

Un enfoque más realista del sistema musculoesquelético enfatiza la acción y el uso de los músculos y grupos de músculos en las actividades diarias, enfatizando la marcha y el agarre. La contracción excéntrica de los músculos, que representa gran parte de su actividad, se analiza ahora junto con la contracción concéntrica que suele ser el único foco en los textos de anatomía. Esta perspectiva es importante para la mayoría de los profesionales de la salud, incluido el creciente número de estudiantes de fisioterapia y terapia ocupacional que utilizan este libro.

ANATOMÍA DE SUPERFICIE E IMAGEN MÉDICA

La anatomía de superficies y las imágenes médicas, que antes se presentaban por separado, se integran en el capítulo, que se presenta en el momento en que se analiza cada región, lo que demuestra claramente la relación de la anatomía con el examen físico y el diagnóstico. Tanto las vistas naturales de la anatomía de la superficie sin obstáculos como las ilustraciones que superponen estructuras anatómicas en fotografías de la anatomía de la superficie son componentes de cada capítulo regional. Las imágenes médicas, que se centran en la anatomía normal, incluyen estudios radiográficos simples y de contraste, resonancia magnética, tomografía computarizada y ecografía, a menudo con dibujos lineales correlativos y texto explicativo, para ayudar a preparar a los futuros profesionales que necesitan estar familiarizados con las imágenes de diagnóstico.

VIDEOS, ESTUDIOS DE CASOS Y ESTILO DE REVISIÓN DE LA JUNTA PREGUNTAS

Videos clínicos de Blue Box, estudios de casos y preguntas interactivas de opción múltiple están disponibles para los estudiantes en línea. Estos recursos proporcionan un medio conveniente y completo de revisión y autoevaluación.

TERMINOLOGÍA

La terminología se adhiere plenamente a Terminologia Anatomica: Nomenclatura Anatómica Internacional (1998), generada por el Programa Federativo Internacional de Terminología Anatómica (FIPAT) y aprobada por la Federación Internacional de Asociaciones de Anatomistas (IFAA). Aunque a lo largo del libro se utilizan términos oficiales equivalentes en inglés, cuando se introducen nuevos términos, a menudo se proporciona la forma latina, utilizada en Europa, Asia y otras partes del mundo. Se proporcionan las raíces y derivaciones de los términos para ayudar a los estudiantes a comprender el significado y aumentar la retención. Los epónimos, aunque no están respaldados por la IFAA, aparecen entre paréntesis en esta edición (por ejemplo, ángulo esternal (ángulo de Louis)) para ayudar a los estudiantes que escucharán términos epónimos durante sus estudios clínicos. La terminología está disponible en línea en http://www.unifr.ch/ifaa.

Machine Translated by Google

CARACTERÍSTICAS CONSERVADAS Y MEJORADAS

Los estudiantes y profesores nos han dicho lo que quieren y esperan de la Anatomía Clínicamente Orientada, y los escuchamos:

• Un texto completo que permita a los estudiantes completar los espacios en blanco, según el tiempo asignado para las clases magistrales.
continúa disminuyendo, las guías de laboratorio y los planes de estudio se vuelven exclusivamente instructivos, y las notas de clase escritas por varios autores desarrollan inconsistencias en la comprensión, los hechos y el formato. • Un recurso capaz de apoyar áreas de especial interés y énfasis dentro de áreas específicas.
Cursos de anatomía que satisfacen las necesidades de anatomía de los estudiantes durante las fases de ciencias básicas y clínicas de sus estudios.
• Organización actualizada de los capítulos para que coincida con la del Atlas de anatomía de Grant y el Atlas de anatomía de Grant.
Disector
• Un capítulo introductorio completo (Capítulo 1, Descripción general y conceptos básicos) que cubre información sistémica importante y conceptos básicos para la comprensión de la anatomía presentada en los capítulos regionales posteriores.
Estudiantes de muchos países y procedencias han escrito para expresar sus puntos de vista sobre este libro; afortunadamente, la mayoría lo felicita. Los estudiantes de profesionales de la salud tienen antecedentes y experiencias más diversos que nunca.

Las limitaciones curriculares a menudo resultan en suposiciones injustificadas sobre la información previa necesaria para que muchos estudiantes comprendan el material presentado. El capítulo introductorio incluye resúmenes eficientes de la anatomía sistémica funcional. Los comentarios de los estudiantes enfatizaron específicamente la necesidad de una descripción sistémica del sistema nervioso y del sistema nervioso autónomo periférico (SNA) en particular. Anatomía clínicamente orientada fue el primer libro de texto de anatomía que reconoció y describió la estructura y función del sistema nervioso entérico y su papel único en la inervación del tracto digestivo.

• En esta novena edición, se agregó una sección sobre Sexo y Género al Capítulo 1, Descripción general y conceptos básicos, así como un Cuadro clínico sobre la transición de género en el Capítulo 6, Pelvis y perineo.

• Datos rutinarios (como inserciones, inervaciones y acciones de los músculos) presentados en tablas organizadas para demostrar cualidades compartidas e ilustradas para demostrar la información proporcionada. Anatomía orientada clínicamente proporciona más tablas que cualquier otro libro de texto de anatomía.

• Correlaciones clínicas ilustradas que no solo describen sino que también muestran la anatomía tal como se aplica.
clínicamente
• Ilustraciones que reflejan la diversidad tanto de quienes utilizan el libro de texto como de los pacientes a quienes estará tratando
• Ilustraciones que facilitan la orientación. Se han agregado muchas figuras de orientación, junto con flechas para indicar las ubicaciones de las figuras insertadas (áreas que se muestran en vistas de primer plano) y secuencias de visualización.
Las etiquetas se han colocado para minimizar la distancia entre la etiqueta y el objeto, con líneas guía siguiendo el rumbo más directo posible.
• Enfoque equitativo en la anatomía femenina y masculina. Tradicionalmente, los textos han sido minuciosos.

Machine Translated by Google

en cuanto a la presentación del falo masculino e insuficiente en el tratamiento de los genitales externos femeninos, implicando que el clítoris es simplemente una versión mucho más pequeña del pene. Esta edición proporciona una presentación detallada de la anatomía del clítoris, mostrando que su anatomía es distinta y claramente no es una versión en miniatura del pene.

- La negrita indica las entradas principales de los términos anatómicos, cuando se introducen y definen. En el índice, los números de página de estas entradas principales también aparecen en negrita, para que las entradas principales puedan localizarse fácilmente. La negrita también se utiliza para introducir términos clínicos en los cuadros azules clínicos.
- El tipo cursiva indica términos anatómicos importantes para el tema y la región de estudio o etiquetados en una ilustración a la que se hace referencia.
- Al principio de cada capítulo aparecen resúmenes de contenido útiles.

COMPROMISO CON EDUCAR A LOS ESTUDIANTES

Este libro está escrito para estudiantes de ciencias de la salud, teniendo en cuenta a aquellos que quizás no hayan tenido conocimientos previos de anatomía. Hemos intentado presentar el material de una manera interesante para que pueda integrarse fácilmente con lo que se enseñará con más detalle en otras disciplinas como el diagnóstico físico, la rehabilitación médica y la cirugía. Esperamos que este texto sirva para dos propósitos: educar y emocionar. Si los estudiantes desarrollan entusiasmo por la anatomía clínica, los objetivos de este libro se habrán cumplido.

Arthur F. Dalley II

Anne M. Agur

Machine Translated by Google

Expresiones de gratitud

Nos gustaría agradecer a los siguientes expertos que revisaron y sugirieron actualizaciones para el contenido clínico de Clinical Blue Boxes:

• Hassan Amarilli, MBBS, MS (Cirugía), FUICC, Profesor y Presidente, Departamento de Anatomía, Facultad de Medicina de la Universidad Americana de Antigua, Coolidge, Antigua • Esteban Cheng-Ching, MD, Especialista en neurointervención, Miami Valley Hospital, Premier Especialistas en Salud; Profesor asistente, Departamento de Neurología, Escuela Boonshoft de Medicina, Universidad Estatal Wright, Dayton, OH

• Warwick Gorman, anatomista, fisioterapeuta, tutor y conferenciante, Universidad RMIT, La La Universidad Trobe, Melbourne, Victoria, Australia, proporcionó una extensa revisión y crítica de toda la octava edición del COA que fue muy útil en la preparación de la novena edición. • Cheryl Iglesia, MD, Directora, Medicina Pélvica Femenina y Cirugía Reconstructiva (FPMRS), MedStar Washington Hospital Center; Profesora de Obstetricia, Ginecología y Urología, Facultad de Medicina de la Universidad de Georgetown, Washington, DC • Elaine Lonnemann, PT, DPT, OCS, FAAOMPT, Profesora Asociada, Bellarmine University,

Louisville, Kentucky

• Lisa M. Murray, MS, fisióloga del ejercicio certificada por ACSM, coordinadora del programa Kinesiología, Nutrición, Salud/Bienestar y Educación Física, Pierce College, Fort Steilacoom, Washington, EE.UU.

• Carol Scott-Conner, EH, MD, PhD, MBA, FACS, Profesora Emérita, Departamento de Cirugía, Universidad de Iowa Roy J. y Lucille A. Carver College of Medicine, Iowa City, IA, revisaron muchas de las Cajas Azules Clínicas para la novena edición

Un agradecimiento especial a Kristina Agur por su ayuda en la revisión de las leyendas de las figuras.

Deseamos agradecer a los siguientes colegas que fueron invitados por la editorial para ayudar con el desarrollo de la novena edición a través de su análisis crítico:

• John P. Bastin, DMSc, PA-C, EM-CAC, Facultad de Medicina de la Universidad Estatal de Florida, Escuela de práctica de asistente médico, Tallahassee, FL • N. Beth Collier, DPT, Mercer University, Atlanta, GA

Machine Translated by Google

• Kate Drabinski, PhD, profesora de Estudios de Género y Mujeres, Universidad de Maryland,
Condado de Baltimore, Maryland
• María X. Leighton, MD, Facultad de Medicina F. Edward Hébert, Servicios Uniformados,
Universidad de Ciencias de la Salud, Bethesda, MD
• Elsayed Emad Ahmed Nosair, Facultad de Medicina, Universidad de Sharjah, Sharjah, Estados Unidos
árabe de emiratos
• Geoffroy Noel, PhD, Facultad de Medicina, Universidad de California, San Diego, CA • David
Resuehr, PhD, MSc, Universidad de Alabama en Birmingham, Birmingham, AL • Sheryl L. Sanders,
PhD, Pacific University, Hillsboro, OR

La editorial también invitó a varios estudiantes a revisar el libro de texto:

• Jayant Bhandari, Universidad de Ciencias Médicas de Poznan, Polonia • Emily
Franzen, Facultad de Medicina Osteopática de la Universidad de Des Moines, IA

Además de los revisores, muchas personas (algunas de ellas sin saberlo) nos ayudaron examinando, discutiendo o contribuyendo con partes del manuscrito y/o brindando críticas constructivas del texto y las ilustraciones en esta y en ediciones anteriores. Los señalados como fallecidos continúan siendo honrados aquí, no sólo por sus contribuciones a la Anatomía Clínica Orientada sino también por sus importantes contribuciones al conocimiento anatómico. Todos los anatomistas están en deuda con ellos: estamos sobre los hombros de gigantes.

• Dr. Peter Abrahams, Profesor de Anatomía Clínica, Centro de Enseñanza Médica, Instituto de Educación
Clínica, Facultad de Medicina de Warwick, Universidad de Warwick, Coventry, Reino Unido

• Dr. Robert D. Acland (fallecido), Profesor de Cirugía/Microcirugía, División de Plástico y
Cirugía Reconstructiva, Universidad de Louisville, Louisville, KY • Dr. Jeffrey
E. Alfonsi, Profesor Asistente, Departamento de Medicina, Escuela de
Medicina y Odontología, Western University, Londres, Ontario, Canadá
• Dra. Edna Becker, profesora asociada de imágenes médicas (jubilada), Universidad de Toronto
Facultad de Medicina, Toronto, Ontario, Canadá
• Dr. Robert T. Binhammer, Profesor Emérito de Genética, Biología Celular y Anatomía, Centro Médico de
la Universidad de Nebraska, quien leyó voluntariamente cada página de Anatomía Orientada
Clínicamente y brindó una extensa revisión y crítica que fue muy útil. • Dr. Donald R. Cahill (fallecido),
profesor y ex presidente del Departamento de Anatomía, Mayo
Escuela de Medicina; ex editor en jefe de Anatomía clínica, Rochester, MN
• Dra. Joan Campbell, profesora adjunta de Imagenología Médica, Facultad de Ciencias de la Salud de la Universidad de Toronto.
Medicina, Toronto, Ontario, Canadá
• Dr. Stephen W. Carmichael, Profesor Emérito y ex Presidente. Departamento de Anatomía, Facultad de
Medicina de Mayo, exeditor jefe de Anatomía Clínica, Rochester, MN
• Dra. Yasmin Carter, Profesora Asociada, Departamento de Radiología, Universidad de
Facultad de Medicina de Massachusetts, Worcester, MA
• Dr. Chandrasat (Sagar) Dugani, Medicina Interna, Mayo Clinic, Rochester, MN • Dr. Ralph Ger
(fallecido), Profesor de Anatomía y Biología Estructural, Albert Einstein

Machine Translated by Google

Facultad de Medicina, Bronx, Nueva York
• Dr. Paul Gobee, Profesor Asistente, Desarrollador de E-Learning Anatómico, Departamento de Anatomía y Embriología, Centro Médico de la Universidad de Leiden, Leiden, Países Bajos • Warwick Gorman, Anatomista, Fisioterapeuta, Tutor y Profesor, Universidad RMIT, La Universidad de Trobe, Melbourne, Victoria, Australia
• Dr. Douglas J. Gould, Profesor de Neurociencia y Presidente del Departamento de Medicina Biomédica Ciencias, Universidad de Oakland Facultad de Medicina William Beaumont, Editor Jefe de Educador en Ciencias Médicas, Rochester, MI • Dr. Daniel O. Graney, Profesor Emérito de Estructura Biológica, Universidad de Washington Facultad de Medicina, Seattle, WA
• Dr. David G. Greathouse, Director de Servicios Electrofisiológicos Clínicos, Especialistas en Terapia Física de Texas, New Braunfels, TX; ex profesor, presidente y decano asociado de la Escuela de Fisioterapia de la Universidad de Belmont, Nashville, TN
• Dr. Scott L. Hagan, Medicina Interna, Especialidades del Centro Médico de la Universidad de Washington, Seattle, WA; Ex estudiante de medicina, Facultad de Medicina de la Universidad de Vanderbilt, Nashville, TN

• Dr. Masoom Haider, Profesor de Imagenología Médica, Facultad de Medicina de la Universidad de Toronto, Toronto, Ontario, Canadá • Dr. John S. Halle, Profesor y expresidente de la Facultad de Física de la Universidad de Belmont Terapia (jubilada), Nashville, TN
• Dra. Jennifer L. Halpern, Profesora Asistente, Cirugía Ortopédica y Rehabilitación— Oncología, Facultad de Medicina de la Universidad de Vanderbilt, Nashville, TN
• Dra. June Harris, Profesora de Anatomía, Facultad de Medicina, Memorial University of Centro de Ciencias de la Salud de Terranova y Labrador, St. John's, Terranova, Canadá • Mitchell T. Hayes, Médico Residente de Urología, Universidad de Ciencias y Salud de Oregón, Portland, Oregón; ex estudiante de medicina, Facultad de Medicina de la Universidad de Vanderbilt, Nashville, Tennesse
• Dra. Nicole Herring, Profesora adjunta, Ciencias Anatómicas y Neurobiología, Directora, Instalación de Tejidos Frescos, Facultad de Medicina de la Universidad de Louisville, Louisville, KY • Dr. Walter Kuchareczyk, Profesor y Neurorradiólogo Científico Principal, Departamento de Imágenes por Resonancia Médica, Salud Universitaria Network, Toronto, Ontario, Canadá • Dr. Randy Kulesza, Profesor de Anatomía y Neurociencia, Lake Erie College of Medicina osteopática, Erie, PA
• Dra. Nirusha Lachman, profesora y presidenta del Departamento de Anatomía de la Facultad de Medicina de Mayo, Rochester, Minnesota, EE.UU.
• Dr. Michael von Lüdinghausen, profesor universitario (jubilado), Instituto de Anatomía, Universidad de Würzburg, Würzburg, Alemania • Dra. Shirley McCarthy, Directora de MRI, Departamento de Radiología Diagnóstica, Yale Facultad de Medicina de la Universidad, New Haven, CT
• Dra. Lillian Nanney, Profesora de Cirugía Plástica y Biología Celular y del Desarrollo (jubilado), Facultad de Medicina de la Universidad de Vanderbilt, Nashville, TN

Machine Translated by Google

• Dr. Todd R. Olson, Profesor Emérito de Anatomía y Biología Estructural, Albert Einstein
Facultad de Medicina, Bronx, Nueva York
• Dr. Wojciech Pawlina, Profesor de Obstetricia y Ginecología y expresidente,
Departamento de Anatomía, Facultad de Medicina de Mayo, ex editor en jefe de Anatomical
Educación en Ciencias, Rochester, MN
• Dr. TVN Persaud, Profesor Emérito de Anatomía Humana y Ciencia Celular, Facultades de Medicina y Odontología,
Universidad de Manitoba, Winnipeg, Manitoba, Canadá; Profesor de Anatomía y Embriología, Universidad de St.
George, Granada, Indias Occidentales
• Dra. Cathleen C. Pettepher, Profesora de Bioquímica y Decana adjunta de Evaluación, Facultad de Medicina de la
Universidad de Vanderbilt, Nashville, TN
• Dra. Nina Piililä, Jefa de Ortodoncia, Universidad de Helsinki, Tampere, Finlandia • Jessica Pin, BS,
Activista por la mujer y la anatomía perineal femenina, San Francisco, CA • Dr. Thomas H. Quinn, Profesor
Emérito y Director del Programa, Maestría Licenciatura en Clínica
Anatomía, Facultad de Medicina de la Universidad de Creighton, Omaha, NE • Dr.
Christopher Ramnanan, Profesor Asociado, Departamento de Innovación en Medicina
Educación, División de Anatomía Clínica y Funcional, Facultad de Medicina de la Universidad de Ottawa, Ottawa,
Ontario, Canadá • Dr. David Resuehr,
Profesor Asociado, Departamento de Tecnología Celular, del Desarrollo y
Biología Integrativa, Facultad de Medicina de la Universidad de Alabama en Birmingham, Birmingham,
Alabama
• Dr. Tatsuo Sato, profesor y director (jubilado), Segundo Departamento de Anatomía, Tokio
Facultad de Medicina de la Universidad de Medicina y Odontología, Tokio, Japón •
Carol Scott-Conner, Profesora Emérita, Departamento de Cirugía, Universidad de Iowa Facultad de Medicina Roy J. y
Lucille A. Carver, Iowa City, IA • Dr. Ryan Splittgerber, Asociado Profesor,
Departamento de Educación en Cirugía, Centro Médico y Facultad de Medicina de la Universidad de Vanderbilt,
Nashville, TN

Las obras de arte desempeñan un papel importante a la hora de facilitar el aprendizaje. Extendemos nuestra sincera gratitud y aprecio por las habilidades, talentos y el trabajo oportuno de nuestros ilustradores médicos. Wynne Auyeung y Natalie Intven de Imagineering hicieron un excelente trabajo al dirigir un equipo de artistas talentosos para revisar la mayoría de las ilustraciones de la séptima edición para lograr un programa de arte más consistente y vibrante. Wolters Kluwer Directora de Arte y Contenido Digital, Jennifer Clements, ha sido fundamental para la actualización de los detalles artísticos y el etiquetado eficiente y preciso en esta y las dos ediciones anteriores. Rob Duckwall de Dragonfly Media Group revisó muchas de las ilustraciones de la novena edición. Las fotografías tomadas durante un importante proyecto de fotografía de anatomía de superficies para la quinta edición siguen siendo una gran ventaja. Estamos en deuda con Joel A. Vilensky, PhD, y Edward C. Weber, MD, por proporcionarnos las numerosas imágenes médicas nuevas que aparecen en la novena edición. E. Anne Rayner, fotógrafa principal de Vanderbilt Medical Art Group, hizo un excelente trabajo fotografiando los modelos de anatomía de la superficie, trabajando en asociación con los autores Arthur Dalley y Anne Agur. Apreciamos enormemente la contribución que los modelos hicieron a la calidad tanto de la edición anterior como de la actual. Aunque el número de ilustraciones del Atlas de Anatomía de Grant continúa reduciéndose y reemplazándose por arte nuevo, reconocemos con gratitud

Machine Translated by Google

la excelencia de las disecciones del profesor JCB Grant y el excelente arte de las siguientes personas: Dorothy Foster Chubb, Elizabeth Blackstock, Nancy Joy, Nina Kilpatrick, David Mazierski, Stephen Mader, Bart Vallecoccia, Sari O'Sullivan, Kam Yu, Caitlin Duckwall y Valerie Oxorn.

Muchas gracias también a quienes en Wolters Kluwer participaron en el desarrollo de esta edición, entre ellos Crystal Taylor, editora senior de adquisiciones; Jennifer Clements, directora de arte y contenido digital; y Greg Nicholl, editor de desarrollo independiente. Finalmente, agradecemos a la división de ventas y marketing, que ha desempeñado un papel clave en el éxito continuo de este libro.

Arthur F. Dalley II

Anne M. Agur

Machine Translated by Google

Abreviaturas

a., aa.	arteria, arterias
abd.	abdomen, abductor
según	accesorio
LCA	ligamento cruzado anterior
agregar.	aductor
RESPUESTA	Sistema nervioso autónomo
hormiga.	anterior
COMO ES	espina ilíaca anterosuperior
AV	auriculoventricular
C	cervical
ACC	arteria carótida común
CN	nervio craneal
SNC	sistema nervioso central
Co	coccígeo
LCR	fluido cerebroespinal
TCE	arteria carótida externa
p.ej	Por ejemplo
EJV	vena yugular externa
ENS	sistema nervioso entérico
et al.	y otros
ext.	extensor, externo
doblar.	flexor
P.	Francés
GRAMO.	Griego
[illegible]	gastrointestinal
ICA	arteria carótida interna
es decir	eso es
IJV	vena yugular interna

LCRAWANY
Machine Translated by Google

inf.	inferior
En t.	interno
VCI	vena cava interna
I.	izquierda
l	litro, lumbar
l.	latín
LA	Aurícula izquierda
lat.	lateral
ACV	arteria coronaria izquierda
lev.	elevador
LLQ	cuadrante inferior izquierdo
LRV	vena renal izquierda
LUQ	cuadrante superior izquierdo
LV	ventrículo izquierdo

mmm. músculo, músculos

medicina medio

PCL	ligamento cruzado posterior
PNS	sistema nervioso periférico
correo.	posterior
PSIS	espina ilíaca posterosuperior
PSNS	sistema nervioso parasimpático
fotovoltaico	vena porta hepática
r.	bien
[illegible]	aurícula derecha
RCA	arteria coronaria derecha
RLQ	cuadrante inferior derecho
RUQ	cuadrante superior derecho
RV	ventrículo derecho
S	sacro
SA	sinusal-auricular
SCM	esternocleidomastoideo
redes sociales	sistema nervioso sensorial
sp.	espinal
SPNS	sistema nervioso simpático
	superior
sorber. sup.	superficial
SV	sinoventricular
SVC	vena cava superior
t	torácico
ejército de reserva	Terminología Anatómica
ATM	articulación temporomandibular

Machine Translated by Google

v., v v.	vena, venas
contra s.	versus
yo	años

LGRAWANY
Machine Translated by Google

Contenido

Prefacio

Expresiones de gratitud
Lista de cajas azules clínicas

Lista de tablas

Créditos de figuras

Referencias y lecturas sugeridas

1 RESUMEN Y CONCEPTOS BÁSICOS

Enfoques para estudiar anatomía
- Anatomía Regional
- Anatomía sistémica
- Anatomía clínica

Sexo y género

Terminología anatomicomédica
- Posicion anatomica
- Planos anatómicos
- Términos de relación y comparación
- Términos de lateralidad
- Términos de movimiento

Variaciones anatómicas

Sistema tegumentario

Fascias, compartimentos fasciales, bolsas y espacios potenciales.

Sistema esquelético
- Cartílagos y huesos
- Clasificación de huesos
- Marcas y formaciones óseas

Machine Translated by Google

- Desarrollo óseo
- Vasculatura e inervación de los huesos.
- Articulaciones
  - CLASIFICACIÓN DE JUNTAS
  - VASCULATURA E INERVACIÓN ARTICULAR
- Tejido muscular y sistema muscular
  - Tipos de músculo (tejido muscular)
  - Músculos esqueléticos
    - FORMA, CARACTERÍSTICAS Y NOMBRE DE LOS MÚSCULOS
    - CONTRACCIÓN DE LOS MÚSCULOS
    - FUNCIONES DE LOS MÚSCULOS
    - NERVIOS Y ARTERIAS A LOS MÚSCULOS
  - Músculo estriado cardíaco
  - Músculo liso
- Sistema cardiovascular
  - Circuitos vasculares
  - Vasos sanguineos
    - ARTERIAS
    - VENAS
    - CAPILARES SANGUÍNEOS
- Sistema linfoide
- Sistema nervioso
  - Sistema nervioso central
  - Sistema nervioso periférico
    - TIPOS DE NERVIOS
    - FIBRAS SOMÁTICAS Y VISCERALES
  - Sistema nervioso somático
  - Sistema nervioso autónomo
    - DIVISIÓN SIMPÁTICA (TORACOLUMBAR) DEL NERVIOSO AUTÓNOMO SISTEMA
    - DIVISIÓN PARASIMPÁTICA (CRANEOSACRAL) DEL NERVIOSO AUTÓNOMO SISTEMA
    - SISTEMA NERVIOSO ENTÉRICO
    - FUNCIONES DE LAS DIVISIONES DEL SISTEMA NERVIOSO AUTÓNOMO
    - SENSACIÓN VISCERAL
- Técnicas de Imagenología Médica
  - Radiografía convencional
  - Tomografía computarizada
  - Ultrasonografía
  - Imagen de resonancia magnética
  - Imágenes de medicina nuclear

LGRAWANY
Machine Translated by Google

2 VOLVER

Descripción general de la espalda y la columna vertebral
vértebras
Estructura y función de las vértebras
Características regionales de las vértebras
VERTEBRA CERVICAL
VERTEBRA TORÁCICA
ANATOMÍA DE LA SUPERFICIE DE LAS VERTEBRAS CERVICALES Y TORÁCICAS
VÉRTEBRA LUMBAR
SACRO
CÓCCIX
ANATOMÍA DE LA SUPERFICIE DE LAS VERTEBRAS LUMBAR, SACRO Y COCCYX
Osificación de las vértebras
Variaciones en las vértebras
La columna vertebral
Articulaciones de la columna vertebral
ARTICULACIONES DE CUERPOS VERTEBRALES
ARTICULACIONES DE LOS ARCOS VERTEBRALES
LIGAMENTOS ACCESORIOS DE LAS ARTICULACIONES INTERVERTEBRALES
ARTICULACIONES CRANIOVERTEBRALES
Movimientos de la columna vertebral
Curvaturas de la columna vertebral
Vasculatura de la columna vertebral
Nervios de la columna vertebral
Músculos de la espalda
Músculos extrínsecos de la espalda
Músculos intrínsecos de la espalda
CAPA SUPERFICIAL
CAPA INTERMEDIA
CAPA PROFUNDA
PRINCIPALES MÚSCULOS QUE PRODUCEN MOVIMIENTOS DE LAS ARTICULACIONES INTERVERTEBRALES
Anatomía superficial de los músculos de la espalda
Músculos suboccipital y profundo del cuello
Contenido del canal vertebral
Médula espinal
Nervios espinales y raíces nerviosas
Meninges espinales y líquido cefalorraquídeo (LCR)
DURAMADRE ESPINAL
MATERIA ARACNOIDEA ESPINAL

Machine Translated by Google

PIAMATERES ESPINAL
ESPACIO SUBARACNOIDEO
Vasculatura de la médula espinal y las raíces de los nervios espinales
ARTERIAS DE LA MÉDULA ESPINAL Y RAÍCES NERVIOSAS
VENAS DE LA MÉDULA ESPINAL

3 MIEMBRO SUPERIOR

Descripción general del miembro superior
Comparación de miembros superiores e inferiores
Huesos de las extremidades superiores
Clavícula
Escápula
Húmero
Huesos del antebrazo
CUBITO
RADIO
Huesos de la mano
OSIFICACIÓN DE LOS HUESOS DE LA MANO
Anatomía superficial de los huesos de las extremidades superiores
Fascia del miembro superior
Vasos y nervios del miembro superior
Descripción general del suministro arterial de las extremidades superiores
Drenaje venoso del miembro superior
VENAS SUPERFICIALES DEL MIEMBRO SUPERIOR
VENAS PROFUNDAS DEL EXTREMO SUPERIOR
Drenaje Linfático del Miembro Superior
Inervación cutánea y motora del miembro superior.
INERVACIÓN CUTÁNEA DEL EXTREMO SUPERIOR
INERVACIÓN MOTORA DEL MIEMBRO SUPERIOR
Resumen de los nervios periféricos del miembro superior
Regiones pectorales y escapulares
Músculos axio-apendiculares anteriores
Músculos axio-apendiculares y escapulohumerales posteriores
SUPERFICIAL POSTERIOR AXIOAPENDICULAR (HOMBRO EXTRÍNSECO)
MÚSCULOS
MÚSCULOS AXIOAPENDICULARES POSTERIORES PROFUNDOS (HOMBRO EXTRÍNSECO)
MÚSCULOS ESCAPULOHUMERALES (HOMBRO INTRÍNSECO)
MÚSCULOS DEL MANGUITO ROTADOR
Anatomía de la superficie de las regiones pectoral, escapular y deltoides

LGRAWANY
Machine Translated by Google

Axila
arteria axilar
Vena axilar
Ganglios linfáticos axilares
Plexo braquial
Brazo
Músculos del brazo
BÍCEPS BRAQUIAL
braquial
CORACOBRAQUIAL
TRÍCEPS BRAQUIAL
ANCONEO
Arteria braquial
ARTERIA PROFUNDA BRAQUIAL
ARTERIA NUTRIENTE HUMERAL
ARTERIA COLATERAL CUBITAL SUPERIOR
ARTERIA COLATERAL CUBITINA INFERIOR
venas del brazo
VENAS SUPERFICIALES
VENAS PROFUNDAS
Nervios del brazo
NERVIO MUSCULOCUTÁNEO
NERVIO RADIAL
NERVIO MEDIO
NERVIO DE CÚBITO
Fosa cubital
Anatomía superficial del brazo y la fosa cubital
Antebrazo
Compartimentos del antebrazo
Músculos del antebrazo
MÚSCULOS FLEXOR-PRONADORES DEL ANTEBRAZO
MÚSCULOS EXTENSORES DEL ANTEBRAZO
Arterias del antebrazo
ARTERIA cubital
ARTERIA RADIAL
Venas del antebrazo
VENAS SUPERFICIALES
VENAS PROFUNDAS
Nervios del antebrazo
NERVIO MEDIANO EN EL ANTEBRAZO
NERVIO CUBITAL EN ANTEBRAZO

Machine Translated by Google

- NERVIO RADIAL EN ANTEBRAZO
- NERVIOS CUTÁNEOS LATERAL Y MEDIAL DEL ANTEBRAZO
- Anatomía superficial del antebrazo

Mano

- Fascia y compartimentos de la palma.
- Músculos de la mano
  - MÚSCULOS TENAR
  - PÓLICA ADUCTORA
  - MÚSCULOS HIPOTENARES
  - MÚSCULOS CORTOS DE LA MANO
- Tendones flexores largos y vainas tendinosas en la mano
- Arterias de la mano
  - ARTERIA CUBITAL EN MANO
  - ARTERIA RADIAL EN MANO
- venas de la mano
- Nervios de la mano
  - NERVIO MEDIANO EN MANO
  - NERVIO ULNAR EN MANO
  - NERVIO RADIAL EN MANO
- Anatomía superficial de la mano

Articulaciones del miembro superior

- Articulación esternoclavicular
  - ARTICULACIÓN DE LA ARTICULACIÓN ESTERNOCLAVICULAR
  - CÁPSULA CONJUNTA DE LA ARTICULACIÓN ESTERNOCLAVICULAR
  - LIGAMENTOS DE LA ARTICULACIÓN ESTERNOCLAVICULAR
  - MOVIMIENTOS DE LA ARTICULACIÓN ESTERNOCLAVICULAR
  - SUMINISTRO DE SANGRE DE LA ARTICULACIÓN ESTERNOCLAVICULAR
  - ALIMENTACIÓN NERVIOSA DE LA ARTICULACIÓN ESTERNOCLAVICULAR
- Articulación acromioclavicular
  - ARTICULACIÓN DE LA ARTICULACIÓN ACROMIOCLAVICULAR
  - CÁPSULA CONJUNTA DE LA ARTICULACIÓN ACROMIOCLAVICULAR
  - LIGAMENTOS QUE AUMENTAN LA ARTICULACIÓN ACROMIOCLAVICULAR
  - MOVIMIENTOS DE LA ARTICULACIÓN ACROMIOCLAVICULAR
  - SUMINISTRO DE SANGRE DE LA ARTICULACIÓN ACROMIOCLAVICULAR
  - ALIMENTACIÓN NERVIOSA DE LA ARTICULACIÓN ACROMIOCLAVICULAR
- Articulación glenohumeral
  - ARTICULACIÓN DE LA ARTICULACIÓN GLENOHUMERAL
  - CÁPSULA CONJUNTA DE LA ARTICULACIÓN GLENOHUMERAL
  - LIGAMENTOS DE LA ARTICULACIÓN GLENOHUMERAL
  - MOVIMIENTOS DE LA ARTICULACIÓN GLENOHUMERAL
  - MÚSCULOS QUE MUEVEN LA ARTICULACIÓN GLENOHUMERAL

Machine Translated by Google

- SUMINISTRO DE SANGRE DE LA ARTICULACIÓN GLENOHUMERAL
- INERVACIÓN DE LA ARTICULACIÓN GLENOHUMERAL
- BURSAS ALREDEDOR DE LA ARTICULACIÓN GLENOHUMERAL
- Bolsa subtendinosa del subescapular
- Bolsa subacromial

Articulación del codo

- ARTICULACIÓN DEL CODO
- CÁPSULA CONJUNTA DE LA ARTICULACIÓN DEL CODO
- LIGAMENTOS DE LA ARTICULACIÓN DEL CODO
- MOVIMIENTOS DE LA ARTICULACIÓN DEL CODO
- MÚSCULOS QUE MUEVEN LA ARTICULACIÓN DEL CODO
- SUMINISTRO DE SANGRE DE LA ARTICULACIÓN DEL CODO
- ALIMENTACIÓN NERVIOSA DE LA ARTICULACIÓN DEL CODO
- BURSAE ALREDEDOR DE LA ARTICULACIÓN DEL CODO

Articulación radiocubital proximal

- ARTICULACIÓN DE LA ARTICULACIÓN RADIO-CUBITAL PROXIMAL
- CÁPSULA CONJUNTA DE LA ARTICULACIÓN RADIO-ULNAR PROXIMAL
- LIGAMENTOS DE LA ARTICULACIÓN RADIO-CUBITAL PROXIMAL
- MOVIMIENTOS DE LA ARTICULACIÓN RADIO-CUBITAL PROXIMAL
- Músculos que se mueven en la articulación radiocubital proximal
- SUMINISTRO DE SANGRE DE LA ARTICULACIÓN RADIO-CUBITAL PROXIMAL
- INERVACIÓN DE LA ARTICULACIÓN RADIO-CUBITAL PROXIMAL

Articulación radiocubital distal

- ARTICULACIÓN DE LA ARTICULACIÓN RADIO-CUBITAL DISTAL
- CÁPSULA CONJUNTA DE LA ARTICULACIÓN RADIO-CUBITAL DISTAL
- LIGAMENTOS DE LA ARTICULACIÓN RADIO-CUBITAL DISTAL
- MOVIMIENTOS DE LA ARTICULACIÓN RADIO-CUBITAL DISTAL
- MÚSCULOS EN MOVIMIENTO DE LA ARTICULACIÓN RADIO-CUBINAL DISTAL
- SUMINISTRO DE SANGRE DE LA ARTICULACIÓN RADIO-CUBITAL DISTAL
- INERVACIÓN DE LA ARTICULACIÓN RADIO-CUBITAL DISTAL

Articulación de la muñeca

- ARTICULACIÓN DE LA ARTICULACIÓN DE LA MUÑECA
- CÁPSULA CONJUNTA DE LA ARTICULACIÓN DE LA MUÑECA
- LIGAMENTOS DE LA ARTICULACIÓN DE LA MUÑECA
- MOVIMIENTOS DE LA ARTICULACIÓN DE LA MUÑECA
- MÚSCULOS QUE MUEVEN LA ARTICULACIÓN DE LA MUÑECA
- SUMINISTRO DE SANGRE DE LA ARTICULACIÓN DE LA MUÑECA
- INERVACIÓN DE LA ARTICULACIÓN DE LA MUÑECA

Articulaciones intercarpianas

- CÁPSULA CONJUNTA DE ARTICULACIONES INTERCARPIANAS
- LIGAMENTOS DE LAS ARTICULACIONES INTERCARPIANAS

Machine Translated by Google

MOVIMIENTOS DE LAS ARTICULACIONES INTERCARPIANAS
SUMINISTRO DE SANGRE DE LAS ARTICULACIONES INTERCARPIANAS
INERVACIÓN DE LAS ARTICULACIONES INTERCARPIANAS
Articulaciones carpometacarpianas e intermetacarpianas
ARTICULACIONES DE LAS ARTICULACIONES CARPOMETACARPIANAS E INTERMETACARPIANAS
CÁPSULA CONJUNTA DE LAS ARTICULACIONES CARPOMETACARPIANAS E INTERMETACARPIANAS
LIGAMENTOS DE LAS ARTICULACIONES CARPOMETACARPIANAS E INTERMETACARPIANAS
MOVIMIENTOS DE LAS ARTICULACIONES CARPOMETACARPIANAS E INTERMETACARPIANAS
SUMINISTRO DE SANGRE DE LAS ARTICULACIONES CARPOMETACARPIANAS E INTERMETACARPIANAS
INERVACIÓN DE LAS ARTICULACIONES CARPOMETACARPIANAS E INTERMETACARPIANAS
Articulaciones metacarpofalángicas e interfalángicas
ARTICULACIONES DE METACARPOFALANGELA E INTERFALANGELA
JUNTAS
CÁPSULAS CONJUNTAS DE METACARPOFALANGELA E INTERFALANGELA
JUNTAS
LIGAMENTOS DE LAS ARTICULACIONES METACARPOFALANGELAS E INTERFALANGELAS
MOVIMIENTOS DE LAS ARTICULACIONES METACARPOFALANGELAS E INTERFALANGELAS
SUMINISTRO DE SANGRE DE LAS ARTICULACIONES METACARPIANAS E INTERFALANGEALES
INERVACIÓN DE LAS ARTICULACIONES METACARPIANAS E INTERFALANGEALES

4 TORAX

Descripción general del tórax
Pared torácica
Esqueleto de la pared torácica
COSTILLAS, CARTÍLAGOS COSTALES Y ESPACIOS INTERCOSTALES
VERTEBRA TORÁCICA
ESTERNÓN
Aperturas torácicas
APERTURA TORÁCICA SUPERIOR
APERTURA TORÁCICA INFERIOR
Articulaciones de la pared torácica
ARTICULACIONES COSTOVERTEBRALES
ARTICULACIONES ESTERNOCESTALES
Movimientos de la pared torácica
Músculos de la pared torácica
Fascia de la pared torácica
Nervios de la pared torácica
NERVIOS INTERCOSTAL TÍPICOS
NERVIOS INTERCOSTAL ATÍPICOS

GRAWANY
Machine Translated by Google

Vasculatura de la pared torácica
ARTERIAS DE LA PARED TORÁCICA
VENAS DE LA PARED TORÁCICA
Pechos
PECHOS FEMENINOS
VASCULATURA DE LA MAMA
NERVIOS DEL MAMA
Anatomía superficial de la pared torácica
Vísceras de la cavidad torácica
Pleuras, pulmones y árbol traqueobronquial
PLEURAS
PULMONES
ÁRBOL TRAQUEOBRONQUIAL
VASCULATURA DE PULMONES Y PLEURAS
NERVIOS DE LOS PULMONES Y PLEURAS
ANATOMÍA DE LA SUPERFICIE DE PLEURAS Y PULMONES
Descripción general del mediastino
Pericardio
Corazón
AURÍCULA DERECHA
VENTRÍCULO DERECHO
AURÍCULA IZQUIERDA
VENTRÍCULO IZQUIERDO
VÁLVULAS SEMILUNARES
VASCULATURA DEL CORAZÓN
SISTEMAS ESTIMULADORES, CONDUCTORES Y REGULADORES DEL CORAZÓN
Mediastino Superior y Grandes Vasos
TIMO
GRANDES VASOS
NERVIOS DEL MEDIASTINO SUPERIOR
TRÁQUEA
ESÓFAGO
Mediastino posterior
AORTA TORÁCICA
ESÓFAGO
CONDUCTO TORÁCICO Y TRONCOS LINFÁTICOS
VASOS Y NÓDULOS LINFATICOS DEL MEDIASTINO POSTERIOR
NERVIOS DEL MEDIASTINO POSTERIOR
Mediastino anterior

Machine Translated by Google

ABDOMEN

Descripción general: muros, cavidades, regiones y planos
Pared abdominal anterolateral
- Fascia de la pared abdominal anterolateral
- Músculos de la pared abdominal anterolateral
  - MÚSCULO OBLICUO EXTERNO
  - MÚSCULO OBLICUO INTERNO
  - MÚSCULO TRANSVERSO DEL ABDOMINIS
  - MÚSCULO RECTO ABDOMINIS
  - PIRAMIDALIS
  - VAINA DEL RECTO, LÍNEA ALBA Y ANILLO UMBILICAL
  - FUNCIONES Y ACCIONES DE LOS MÚSCULOS ABDOMINALES ANTEROLATERALES
- Neurovasculatura de la pared abdominal anterolateral
  - DERMATOMAS DE LA PARED ABDOMINAL ANTEROLATERAL
  - NERVIOS DE LA PARED ABDOMINAL ANTEROLATERAL
  - VASOS DE LA PARED ABDOMINAL ANTEROLATERAL
- Superficie interna de la pared abdominal anterolateral
- Región inguinal
  - LIGAMENTO INGUINAL Y TRACTO ILIOPÚBICO
  - CANAL INGUINAL
- Cordón espermático, escroto y testículos
  - CORDÓN ESPERMÁTICO
  - ESCROTO
  - TESTIGOS
  - EPIDÍDIMO
- Anatomía de la superficie de la pared abdominal anterolateral

Peritoneo y cavidad peritoneal
- Embriología de la cavidad peritoneal
- Formaciones peritoneales
- Subdivisiones de la cavidad peritoneal

Vísceras abdominales
- Descripción general de las vísceras abdominales y el tracto digestivo
- Esófago
- Estómago
  - POSICIÓN, PARTES Y PROYECCIÓN SUPERFICIAL DEL ESTÓMAGO
  - INTERIOR DEL ESTÓMAGO
  - RELACIONES DEL ESTÓMAGO
  - VASOS Y NERVIOS DEL ESTÓMAGO
- Intestino delgado
  - DUODENO

Machine Translated by Google

- YEYUNO E ÍLEO
- Intestino grueso
  - CIEGO Y APÉNDICE
  - COLON
  - RECTO Y CANAL ANAL
- Bazo
- Páncreas
- Hígado
  - PROYECCIÓN DE SUPERFICIES, SUPERFICIES, REFLEJOS PERITONEALES Y RELACIONES DEL HÍGADO
  - LÓBULOS ANATÓMICOS DEL HÍGADO
  - SUBDIVISIÓN FUNCIONAL DEL HÍGADO
  - VASOS SANGUÍNEOS DEL HÍGADO
  - DRENAJE LINFÁTICO E INERVACIÓN DEL HÍGADO
- Conductos biliares y vesícula biliar
  - CONDUCTO BILIAR
  - VESÍCULA BILIAR
  - VENA PORTAL HEPÁTICA Y ANASTOMOSIS PORTAL SISTÉMICAS
- Riñones, uréteres y glándulas suprarrenales
  - RIÑONES
  - URÉTERES
  - GLÁNDULAS SUPRARENALES
  - VASOS Y NERVIOS DE RIÑONES, URÉTERES Y GLANDULAS SUPRARENALES
- Inervación de las vísceras abdominales
  - INERVACIÓN SIMPÁTICA
  - INERVACIÓN PARASIMPÁTICA
  - PLEXOS AUTONÓMICOS EXTRÍNSECOS
  - PLEXOS INTRÍNSECOS: EL SISTEMA NERVIOSO ENTÉRICO
  - INERVACIÓN SENSORIAL VISCERAL

Diafragma
- Vasos y nervios del diafragma
- Aperturas diafragmáticas
  - APERTURA DE CAVAL
  - HIato ESOFÁGICO
  - HIato aórtico
  - PEQUEÑAS ABERTURAS EN DIAFRAGMA
- Acciones del diafragma

Pared abdominal posterior
- Fascia de la pared abdominal posterior
- Músculos de la pared abdominal posterior
  - PSOAS MAYOR

Machine Translated by Google

- ILIACO
- CUADRADO LUMBORUM
- Nervios de la pared abdominal posterior
- Vasos de la pared abdominal posterior
  - AORTA ABDOMINAL
  - VENAS DE LA PARED ABDOMINAL POSTERIOR
  - VASOS LINFÁTICOS Y NÓDULOS LINFÁTICOS DE LA PARED ABDOMINAL POSTERIOR
- Imágenes médicas seccionales del abdomen

6 PELVIS Y PERINEO

- Introducción a la pelvis y el perineo
- Cintura pélvica
  - Huesos y características de la cintura pélvica
  - Orientación de la cintura pélvica
  - Diferencias sexuales de la cintura pélvica
  - Articulaciones y ligamentos de la cintura pélvica
    - ARTICULACIONES SACRILOLIACAS
    - SÍNFISIS PÚBICA
    - ARTICULACIONES LUMBOSACRAS
    - ARTICULACIÓN SACROCÓCÍGEA
- Cavidad pélvica
  - Paredes y suelo de la cavidad pélvica.
    - PARED PÉLVICA ANTERO-INFERIOR
    - PAREDES PÉLVICAS LATERALES
    - PARED POSTERIOR (PARED POSTEROLATERAL Y TECHO)
    - SUELO PÉLVICO
  - Peritoneo y cavidad peritoneal de la pelvis
  - Fascia pélvica
    - FASCIA PÉLVICA MEMBRANOSA: PARIETAL Y VISCERAL
    - FASCIA ENDOPELVICA: SUELTA Y CONDENSADA
- Estructuras neurovasculares de la pelvis
  - Arterias pélvicas
    - ARTERIA ILÍACA INTERNA
    - ARTERIA OVÁRICA
    - ARTERIA SACRA MEDIANA
    - ARTERIA RECTAL SUPERIOR
  - Venas pélvicas
  - Ganglios linfáticos de la pelvis
  - Nervios pélvicos

LGRAWANY
Machine Translated by Google

NERVIO OBTURADOR
TRONCO LUMBOSACRO
PLEXO SACRA
PLEXO COCÍGEO
NERVIOS AUTÓNÓMICOS PÉLVICOS
INERVACIÓN AFERENTE VISCERAL EN PELVIS
Vísceras pélvicas
Órganos urinarios
URÉTERES
URETRA MASCULINA PROXIMAL (PÉLVICA)
URETRA FEMENINA
Recto
SUMINISTRO ARTERIAL Y DRENAJE VENOSO DEL RECTO
INERVACIÓN DEL RECTO
Órganos genitales internos masculinos
CONDUCTO DEFERENTE
GLÁNDULAS SEMINALES
CONDUCTOS EYACULADORES
PRÓSTATA
GLÁNDULAS BULBOURETRALES
INERVACIÓN DE LOS ÓRGANOS GENITALES INTERNOS DE LA PELVIS MASCULINA
Órganos genitales internos femeninos
OVARIOS
TROMPAS UTERINAS
ÚTERO
VAGINA
SUMINISTRO ARTERIAL Y DRENAJE VENOSO DE LA VAGINA
INERVACIÓN DE LA VAGINA Y EL ÚTERO
Drenaje Linfático de Vísceras Pélvicas
DRENAJE LINFÁTICO DEL SISTEMA URINARIO
DRENAJE LINFÁTICO DEL RECTO
DRENAJE LINFÁTICO DE VÍSCERAS PÉLVICAS MASCULINAS
DRENAJE LINFÁTICO DE VÍSCERAS PÉLVICAS FEMENINAS
Perineo
Fascias y bolsas del triángulo urogenital.
FASCIA PERINEAL
BOLSA PERINEAL SUPERFICIAL
BOLSA PERINEAL PROFUNDA
Características del triángulo anal
Fosas isquioanales
CANAL PUDENDAL Y SU PAQUETE NEUROVASCULAR

Machine Translated by Google

CANAL ANAL

Triángulo urogenital masculino

URETRA DISTAL MASCULINA

ESCROTO

PENE

DRENAJE LINFÁTICO DEL PERINEO MASCULINO

MÚSCULOS PERINEALES DEL MASCULINO

ERECCIÓN, EMISIÓN, EYACULACIÓN Y REMISIÓN

Triángulo urogenital femenino

GENITALES EXTERNOS FEMENINOS

DRENAJE LINFÁTICO DEL PERINEO FEMENINO

MÚSCULOS PERINEALES DE LA MUJER

Imágenes seccionales de pelvis y perineo

Imagen de resonancia magnética

7 MIEMBRO INFERIOR

Descripción general de las extremidades inferiores

Desarrollo de las extremidades inferiores

Huesos de las extremidades inferiores

Disposición de los huesos de las extremidades inferiores

Hueso de la cadera

ILION

ISQUIO

PUBIS

FORAMEN OBTURADOR

ACETÁBULO

POSICIÓN ANATÓMICA DEL HUESO DE LA CADERA

Fémur

ANATOMÍA DE LA SUPERFICIE DE LA CINTURA PÉLVICA Y DEL FÉMUR

Rótula

Tibia y peroné

TIBIA

FÍBULA

ANATOMÍA DE LA SUPERFICIE DE TIBIA Y PERONÉ

huesos del pie

TARSO

METATARSO

FALANGAS

Fascia del miembro inferior

Machine Translated by Google

Tejido subcutáneo
Fascia profunda
FASCIA LATA
FASCIA PROFUNDA DE LA PIERNA
Descripción general de los vasos y nervios de las extremidades inferiores
Suministro arterial de las extremidades inferiores
Drenaje venoso del miembro inferior
VENAS SUPERFICIALES DEL EXTREMO INFERIOR
VENAS PROFUNDAS DEL EXTREMO INFERIOR
Drenaje Linfático del Miembro Inferior
Inervación cutánea del miembro inferior
Inervación motora de las extremidades inferiores
Nervios periféricos de las extremidades inferiores
Postura y marcha
Estar tranquilo
Caminar: ciclo de marcha
Regiones anterior y medial del muslo
Organización del miembro inferior proximal
Músculos anteriores del muslo
pectíneo
ILIOPSOAS
SARTORIO
CUÁDRICEPS FEMORAL
Músculos mediales del muslo
ADUCTOR LARGO
ADUCTOR BREVIS
MAGNUS ADUCTOR
GRACILIS
OBTURADOR EXTERNO
ACCIONES DEL GRUPO DE MÚSCULOS ADUCTOR
HIato DEL ADUCTOR
Estructuras y relaciones neurovasculares en el muslo anteromedial
TRIÁNGULO FEMORAL
NERVIO FEMORAL
VAINA FEMORAL
ARTERIA FEMORAL
VENA FEMORAL
CANAL ADUCTOR
Anatomía superficial de las regiones anterior y medial del muslo
Regiones glúteas y posteriores del muslo
Región de los Glúteos: Glúteos y Región de la Cadera

Machine Translated by Google

- LIGAMENTOS GLÚTEOS
- Músculos de la región glútea
  - GLÚTEO MAYOR
  - GLUTEO MEDIO Y GLUTEO MINIMO
  - TENSOR DE LA FASCIA LATAE
  - PIRIFORME
  - OBTURADOR INTERNO Y GEMELLI
  - CUADRO FEMORIS
  - OBTURADOR EXTERNO
- Región posterior del muslo
  - SEMITENDINOSO
  - SEMIMEMBRANOSO
  - BÍCEPS FEMORAL
- Estructuras neurovasculares de las regiones glútea y posterior del muslo
  - NERVIOS CLUNIALES
  - NERVIOS GLUTEOS PROFUNDOS
  - ARTERIAS DE LAS REGIONES GLÚTEA Y POSTERIOR DEL MUSLO
  - VENAS DE LAS REGIONES GLÚTEA Y POSTERIOR DEL MUSLO
  - DRENAJE LINFÁTICO DE LAS REGIONES GLÚTEA Y DEL MUSLO
- Anatomía de la superficie de las regiones glútea y posterior del muslo

Fosa poplítea y pierna

- Región poplítea
  - FASCIA DE LA FOSA POPLÍTEA
  - ESTRUCTURAS NEUROVASCULARES Y RELACIONES EN LA FOSA POPLÍTEA
- Compartimento anterior de la pierna
  - ORGANIZACIÓN DE LA PIERNA
  - MÚSCULOS DEL COMPARTIMIENTO ANTERIOR DE LA PIERNA
  - NERVIO DEL COMPARTIMIENTO ANTERIOR DE LA PIERNA
  - ARTERIA EN EL COMPARTIMIENTO ANTERIOR DE LA PIERNA
- Compartimento lateral de la pierna
  - MÚSCULOS DEL COMPARTIMIENTO LATERAL DE LA PIERNA
  - NERVIOS EN EL COMPARTIMIENTO LATERAL DE LA PIERNA
  - VASOS SANGUÍNEOS EN EL COMPARTIMIENTO LATERAL DE LA PIERNA
- Compartimento posterior de la pierna
  - GRUPO MUSCULAR SUPERFICIAL DEL COMPARTIMENTO POSTERIOR
  - GRUPO MUSCULAR PROFUNDO DEL COMPARTIMENTO POSTERIOR
  - NERVIOS DEL COMPARTIMENTO POSTERIOR
  - ARTERIAS DEL COMPARTIMENTO POSTERIOR
- Anatomía superficial de la pierna

Pie

- Piel y fascia del pie

LGRAWANY
Machine Translated by Google

PIEL Y TEJIDO SUBCUTÁNEO

FASCIA PROFUNDA DEL PIE

Músculos del pie

Estructuras y relaciones neurovasculares en el pie

NERVIOS DEL PIE

ARTERIAS DEL PIE

ARTERIAS DE LA PLANTA DEL PIE

DRENAJE VENOSO DEL PIE

DRENAJE LINFÁTICO DEL PIE

Anatomía superficial de las regiones del tobillo y el pie

Articulaciones de las extremidades inferiores

Articulación de cadera

SUPERFICIES ARTICULARES DE LA ARTICULACIÓN DE LA CADERA

CÁPSULA CONJUNTA DE LA ARTICULACIÓN DE LA CADERA

MOVIMIENTOS DE LA ARTICULACIÓN DE LA CADERA

SUMINISTRO DE SANGRE DE LA ARTICULACIÓN DE LA CADERA

SUMINISTRO NERVIOSO DE LA ARTICULACIÓN DE LA CADERA

Articulación de la rodilla

ARTICULACIONES, SUPERFICIES ARTICULARES Y ESTABILIDAD DE LA ARTICULACIÓN DE LA RODILLA

CÁPSULA CONJUNTA DE LA ARTICULACIÓN DE LA RODILLA

LIGAMENTOS EXTRACAPSULARES DE LA ARTICULACIÓN DE LA RODILLA

LIGAMENTOS INTRAARTICULARES DE LA ARTICULACIÓN DE LA RODILLA

MOVIMIENTOS DE LA ARTICULACIÓN DE LA RODILLA

SUMINISTRO DE SANGRE DE LA ARTICULACIÓN DE LA RODILLA

INERVACIÓN DE LA ARTICULACIÓN DE LA RODILLA

BURSAE ALREDEDOR DE LA ARTICULACIÓN DE LA RODILLA

Articulaciones tibioperoneas

ARTICULACIÓN TIBIOFIBULAR

SINDESMOSIS TIBIOFIBULAR

Articulación del tobillo

SUPERFICIES ARTICULARES DE LA ARTICULACIÓN DEL TOBILLO

CÁPSULA CONJUNTA DE LA ARTICULACIÓN DEL TOBILLO

LIGAMENTOS DE LA ARTICULACIÓN DEL TOBILLO

MOVIMIENTOS DE LA ARTICULACIÓN DEL TOBILLO

SUMINISTRO DE SANGRE DE LA ARTICULACIÓN DEL TOBILLO

ALIMENTACIÓN NERVIOSA DE LA ARTICULACIÓN DEL TOBILLO

Articulaciones del pie

LIGAMENTOS MAYORES DEL PIE

ARCOS DEL PIE

Anatomía superficial de las articulaciones de rodilla, tobillo y pie.

ANATOMÍA DE LA SUPERFICIE DE LOS HUESOS DEL PIE

Machine Translated by Google

8 CABEZA

Descripción general de la cabeza

Cráneo

- Cara anterior del cráneo
- Cara lateral del cráneo
- Cara occipital del cráneo
- Aspecto superior del cráneo
- Superficie externa de la base del cráneo
- Superficie interna de la base del cráneo
  - FOSA CRANEAL ANTERIOR
  - FOSA CRANEAL MEDIA
  - FOSA CRANEAL POSTERIOR
- Paredes de la cavidad craneal
- Regiones de la cabeza

Cara y cuero cabelludo

- Rostro

Cuero cabelludo

- Músculos de la cara y el cuero cabelludo.
  - MÚSCULOS DEL CUERO CUERO, FRENTE Y CEJAS
  - MÚSCULOS DE LA BOCA, LABIOS Y MEJILLAS
  - MÚSCULOS DE APERTURA ORBITARIA
  - MÚSCULOS DE LA NARIZ Y LAS OREJAS
- Nervios de la cara y el cuero cabelludo
  - NERVIOS CUTÁNEOS DE LA CARA Y DEL CUERO CABELLUDO
  - NERVIO OFTALMICO
  - NERVIO MAXILAR
  - NERVIO MANDIBULAR
  - NERVIOS DEL CUERO CUERO
  - NERVIOS MOTORES DE LA CARA
  - NERVIO FACIAL
- Vasculatura superficial de la cara y el cuero cabelludo
  - ARTERIAS SUPERFICIALES DE LA CARA
  - ARTERIAS DEL CUERO CUERO
  - VENAS EXTERNAS DE LA CARA
  - VENAS DEL CUERO CABELLUDO
  - DRENAJE LINFÁTICO DE LA CARA Y CUERO CABELLUDO
- Anatomía superficial de la cara

Meninges craneales

- Dura madre

LGRAWANY
Machine Translated by Google

INFOLGADOS O REFLEJOS DURALES
SENOS VENOSOS DURALES
VASCULATURA DE LA DURAMATER
SUMINISTRO NERVIOSO DE LA DURAMATER
Aracnoides y Pia Mater
Espacios meníngeos
Cerebro
Partes del cerebro
Sistema ventricular del cerebro
VENTRÍCULOS DEL CEREBRO
CISTERNAS SUBARACNOIDEAS
SECRECIÓN DE LÍQUIDO CEREBROESPINAL
CIRCULACIÓN DEL LÍQUIDO CEREBROESPINAL
ABSORCIÓN DE LÍQUIDO CEREBROESPINAL
FUNCIONES DEL LÍQUIDO CEREBROESPINAL
Suministro de sangre arterial al cerebro
ARTERIAS CARÓTIDAS INTERNAS
ARTERIAS VERTEBRALES
ARTERIAS CEREBRALES
CÍRCULO ARTERIAL CEREBRAL
Drenaje venoso del cerebro
Órbitas, globo ocular y estructuras visuales accesorias
Órbitas
Estructuras visuales accesorias anteriores
PÁRPADOS
APARATO LAGRIMAL
Globo ocular
CAPA FIBROSA DEL GLOBO OCULAR
CAPA VASCULAR DEL GLOBO OCULAR
CAPA INTERNA DEL GLOBO OCULAR
MEDIOS REFRACTIVOS Y COMPARTIMIENTOS DEL GLOBO OCULAR
Músculos extraoculares de la órbita
LEVADOR DEL PALPEBRA SUPERIOR
MOVIMIENTOS DEL GLOBO OCULAR
MÚSCULOS RECTIS Y OBLICUOS
APARATO DE SOPORTE DEL GLOBO OCULAR
Nervios de la órbita
Vasculatura de la órbita
ARTERIAS DE ÓRBITA
VENAS DE ÓRBITA
Anatomía de la superficie del ojo y del aparato lagrimal

Machine Translated by Google

- Regiones parótida y temporal, fosa infratemporal y articulación temporomandibular
  - Región parótida
    - GLÁNDULA PARÓTIDA
    - INERVACIÓN DE LA GLÁNDULA PARÓTIDA Y ESTRUCTURAS RELACIONADAS
  - Región Temporal
  - Fosa infratemporal
    - ARTICULACIÓN TEMPOROMANDIBULAR
    - MÚSCULOS DE MASTICACIÓN
    - NEUROVASCULATURA DE LA FOSA INFRATEMPORAL
- Región bucal
  - Cavidad oral
  - Labios, mejillas y encías
    - LABIOS Y MEJILLAS
    - ENCIADAS
  - Dientes
    - PARTES Y ESTRUCTURA DE LOS DIENTES
    - VASCULATURA DE LOS DIENTES
    - INERVACIÓN DE LOS DIENTES
  - Paladar
    - PALADAR DURO
    - PALADAR SUAVE
    - CARACTERÍSTICAS SUPERFICIALES DEL PALADAR
    - MÚSCULOS DEL PALADAR BLANDO
    - VASCULATURA E INERVACIÓN DEL PALADAR
  - Lengua
    - PARTES Y SUPERFICIES DE LA LENGUA
    - MÚSCULOS DE LA LENGUA
    - INERVACIÓN DE LA LENGUA
    - VASCULATURA DE LA LENGUA
  - Glándulas salivales
    - GLÁNDULAS SUBMANDIBULARES
    - GLÁNDULAS SUBLINGUALES
- Fosa pterigopalatina
  - Parte pterigopalatina de la arteria maxilar
  - Nervio maxilar
- Nariz
  - Nariz externa
    - ESQUELETO DE NARIZ EXTERNA
    - TABIQUE NASAL
  - Cavidades nasales
    - LÍMITES DE LAS CAVIDADES NASALES

Machine Translated by Google

CARACTERÍSTICAS DE LAS CAVIDADES NASALES
Vasculatura e inervación de la nariz.
Senos paranasales
SENOS FRONTALES
CÉLULAS ETMOIDALES
SENOS ESFENOIDALES
SENOS MAXILARES
Oreja
Oído externo
AURÍCULA
CARNE ACÚSTICA EXTERNA Y MEMBRANA TIMPÁNICA
Oído medio
PAREDES DE LA CAVIDAD TIMPANICA
TUBO FARINGOTIMPANICO
HUESECILLOS DEL OÍDO
Oído Interno
LABERINTO HUESO
LABERINTO MEMBRANOSO
CARNE ACÚSTICA INTERNA

9 CUELLO

Descripción general
Huesos del cuello
Vertebra cervical
Hueso hioides
Fascia del cuello
Tejido subcutáneo cervical y platisma
PLATISMA
Fascia cervical profunda
CAPA INVERSORA DE FASCIA CERVICAL PROFUNDA
CAPA PRETRAQUEAL DE FASCIA CERVICAL PROFUNDA
CAPA PREVERTEBRAL DE FASCIA CERVICAL PROFUNDA
Estructuras superficiales del cuello: regiones cervicales
Región esternocleidomastoidea
Región cervical posterior
Región cervical lateral
MÚSCULOS DE LA REGIÓN CERVICAL LATERAL
ARTERIAS EN LA REGIÓN CERVICAL LATERAL
VENAS EN LA REGIÓN CERVICAL LATERAL

Machine Translated by Google

NERVIOS DE LA REGIÓN CERVICAL LATERAL
NÓDULOS LINFÁTICOS EN LA REGIÓN CERVICAL LATERAL
Región cervical anterior
MÚSCULOS DE LA REGIÓN CERVICAL ANTERIOR
ARTERIAS EN LA REGIÓN CERVICAL ANTERIOR
VENAS EN LA REGIÓN CERVICAL ANTERIOR
NERVIOS EN LA REGIÓN CERVICAL ANTERIOR
Anatomía superficial de las regiones cervicales y triángulos del cuello.
Estructuras profundas del cuello
Músculos prevertebrales
Raíz del cuello
ARTERIAS EN LA RAÍZ DEL CUELLO
VENAS EN LA RAÍZ DEL CUELLO
NERVIOS EN LA RAÍZ DEL CUELLO
Vísceras del cuello
Capa endocrina de las vísceras cervicales
GLÁNDULA TIROIDES
GLÁNDULAS PARATIROIDES
Capa respiratoria de vísceras cervicales
LARINGE
TRÁQUEA
Capa alimentaria de las vísceras cervicales
FARINGE
ESÓFAGO
Anatomía superficial de las capas endocrina y respiratoria de las vísceras cervicales
Linfáticos del cuello

10 RESUMEN DE LOS NERVIOS CRANEALES

Descripción general
Nervio olfatorio (CN I)
Nervio óptico (CN II)
Nervio oculomotor (CN III)
Nervio troclear (CN IV)
Nervio trigémino (NC V)
Nervio oftálmico (CN V1)
Nervio maxilar (CN V2)
Nervio mandibular (CN V3)
Nervio Abducente (CN VI)
Nervio facial (CN VII)

Machine Translated by Google

Motor somático (branquial)
Motor visceral (parasimpático)
Somático (General) Sensorial
Sensorial Especial (Gusto)
Nervio vestibulococlear (CN VIII)
Nervio glosofaríngeo (NC IX)
Motor somático (branquial)
Motor visceral (parasimpático)
Somático (General) Sensorial
Sensorial Especial (Gusto)
sensorial visceral
Nervio vago (CN X)
Nervio espinal accesorio (NC XI)
Nervio hipogloso (NC XII)

ÍNDICE

Machine Translated by Google

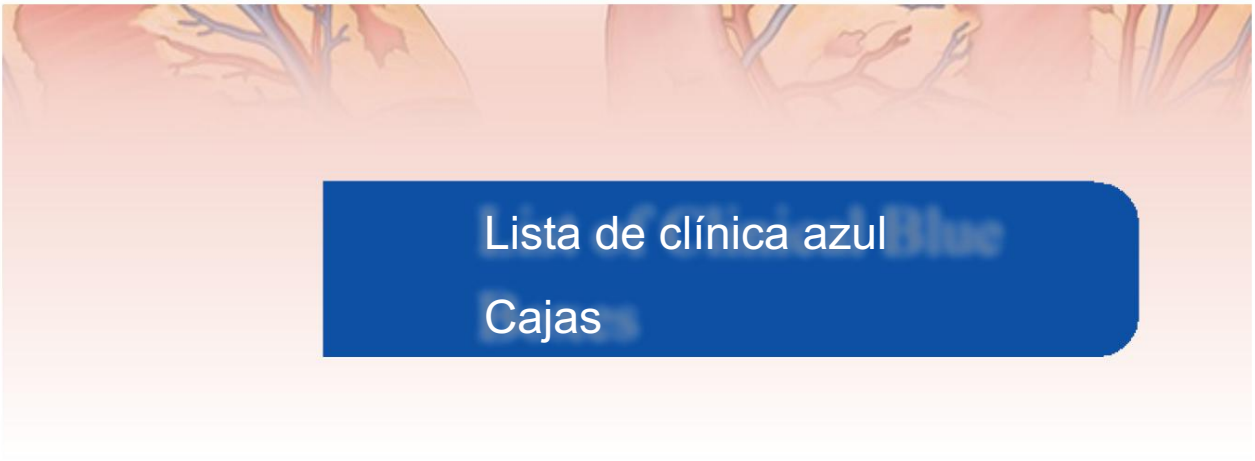

1 RESUMEN Y CONCEPTOS BÁSICOS

Variaciones anatómicas. Variaciones clínicamente significativas y defectos de nacimiento

Sistema tegumentario. Signos del Color de la Piel en el Diagnóstico Físico; Incisiones y cicatrices en la piel; Estrías en la piel; Lesiones y heridas de la piel

Fascias. Planos fasciales y cirugía

Huesos. Huesos accesorios (supernumerarios); Huesos heterotópicos; Traumatismos óseos y cambios óseos; Osteoporosis; Punción Esternal; Crecimiento óseo y evaluación de la edad ósea; Efectos de las enfermedades, la dieta y los traumatismos sobre el crecimiento óseo; Desplazamiento y Separación de Epífisis; Necrosis avascular

Articulaciones. Articulaciones del cráneo del recién nacido; Enfermedad degenerativa de las articulaciones; artroscopia

Músculos esqueléticos. Pruebas musculares; Disfunción y Parálisis Muscular; Ausencia de tono muscular; Dolor muscular y músculos "tirones"; Crecimiento y regeneración del músculo esquelético

Músculo Cardíaco y Liso. Hipertrofia del Miocardio e Infarto de Miocardio; Hipertrofia e hiperplasia del músculo liso

Sistema cardiovascular. Arteriosclerosis: isquemia e infarto; Venas varicosas

Sistema Linfoide. Propagación del Cáncer; Linfangitis, linfadenitis y linfedema

Sistemas Nerviosos Central y Periférico. Daño al SNC; Rizotomía; Degeneración nerviosa e isquemia de los nervios.

2 VOLVER

Vértebras. Osteoporosis del Cuerpo Vertebral; Costillas Cervicales; Laminectomía; Fractura y dislocación

LGRAWANY
Machine Translated by Google

de Atlas; Fractura y Dislocación del Eje; Dislocación de Vértebras Cervicales; columna lumbar Estenosis; Anestesia Epidural Caudal; Lesión del cóccix; Fusión anormal de vértebras; Efecto del envejecimiento sobre las vértebras; Anomalías de las vértebras

La columna vertebral. Envejecimiento de los Discos Intervertebrales; Dolor de espalda; Hernia del núcleo pulposo (hernia del disco IV); Fusión espinal y reemplazo de discos intervertebrales; Lesiones y enfermedades de las articulaciones cigapofisarias; Fracturas y Dislocaciones de Vértebras; Fractura de Dens de Axis; Rotura del Ligamento Transverso del Atlas; Rotura de Ligamentos Alar; Curvaturas anormales de la columna vertebral

Músculos de la espalda. Distensiones, esguinces y espasmos de espalda

Contenido del canal vertebral. Compresión de las raíces de los nervios espinales lumbares; Mielografía; Desarrollo de Meninges y Espacio Subaracnoideo; Punción Espinal Lumbar; Anestesia espinal; Anestesia Epidural (Bloques); Isquemia de la Médula Espinal; Lesiones de la médula espinal

3 MIEMBRO SUPERIOR

Huesos del miembro superior. Fractura de Clavícula; Osificación de la Clavícula; Fractura de Escápula; Fracturas de Húmero; Fracturas de Radio y Cúbito; Fractura de Escafoides; Fractura de Hamato; Fractura de Metacarpianos; Fractura de falanges

Regiones pectoral, escapular y deltoides. Ausencia congénita de una parte del cuerpo, órgano o tejido (agenesia); Lesión del Nervio Torácico Largo y Parálisis del Serrato Anterior; Triángulo de Auscultación; Lesión del Nervio Espinal Accesorio (CN XI); Lesión del Nervio Toracodorsal; Lesión del Nervio Dorsal Escapular; Lesión del Nervio Axilar; Fractura-Dislocación de la Epífisis Humeral Proximal; Lesiones del manguito rotador

Axila. Anastomosis arteriales alrededor de la escápula; Compresión de la Arteria Axilar; Aneurisma de Arteria Axilar; Lesiones de la Vena Axilar; Vena Axilar en Punción de Vena Subclavia; Infección de los ganglios linfáticos axilares; Disección de Ganglios Linfáticos Axilares; Variaciones del Plexo Braquial; Lesiones del Plexo Braquial; Bloqueo del plexo braquial

Brazo y fosa cubital. Reflejo Miotático Bicipital; Tendinitis/Tendinosis del Bíceps; Dislocación del tendón de la cabeza larga del bíceps braquial; Rotura del tendón de la cabeza larga del bíceps braquial; Interrupción del Flujo Sanguíneo en la Arteria Braquial; Lesión nerviosa en fractura de diáfisis humeral; Lesión del Nervio Musculocutáneo; Lesión del Nervio Radial en el Brazo; Venopunción en fosa cubital

Antebrazo. Tendinitis/Tendinosis del Codo o Epicondilitis Lateral; Mazo o dedo de béisbol; Fractura de Olécranon; Quiste sinovial de muñeca; Alta División de Arteria Braquial; Arteria cubital superficial; Medición De La Frecuencia Del Pulso; Variaciones en el Origen de la Arteria Radial; Lesión del nervio mediano; Síndrome Pronador; Comunicaciones entre los nervios mediano y cubital; Lesión del Nervio Cubital en Codo y Antebrazo; Síndrome del Túnel Cubital; Lesión del Nervio Radial en Antebrazo (Ramas Superficiales o Profundas)

Machine Translated by Google

Mano. Contractura Dupuytren de la Fascia Palmar; Infecciones de las manos; tenosinovitis; Laceración de Arcos Palmares; Isquemia de los dígitos (dedos); Lesiones del Nervio Mediano; Síndrome del túnel carpiano; Trauma al nervio mediano; síndrome del canal cubital; Neuropatía del Manillar; Lesión del nervio radial en discapacidad de brazos y manos; Dermatoglifos; Heridas palmares e incisiones quirúrgicas

Articulaciones del Miembro Superior. Dislocación de la articulación esternoclavicular; Anquilosis de la articulación esternoclavicular; Dislocación de la articulación acromioclavicular; tendinitis calcificada del hombro; Lesiones del manguito rotador; Dislocación de la articulación glenohumeral; Lágrimas del labrum glenoideo; Capsulitis Adhesiva de la Articulación Glenohumeral; Bursitis del codo; Avulsión del epicóndilo medial; Reconstrucción del ligamento colateral cubital; Dislocación de la articulación del codo; Subluxación y Dislocación de la Cabeza Radial; Fracturas y Dislocaciones de Muñeca; Pulgar del jinete; Pulgar de esquiador

4 TORAX

Pared torácica. Dolor en el pecho; Fracturas De Costillas; Pecho mayal; Toracotomía, incisiones en el espacio intercostal y escisión de costillas; Costillas Supernumerarias; Función Protectora y Envejecimiento de los Cartílagos Costales; Proceso Xifoideo Osificado; Fracturas De Esternón; Esternotomía mediana; Biopsia Esternal; Anomalías Esternales; Síndrome de la salida torácica; Dislocación de Costillas; Separación de Costillas; Parálisis del diafragma

Músculos y neurovasculatura de la pared torácica. Disnea: dificultad para respirar; Acceso Quirúrgico Intratorácico Extrapleural; Infección por herpes zóster de los ganglios espinales; Bloqueo del nervio intercostal

Pechos. Cambios en los senos; Cuadrantes de mama; Carcinoma de Mama; Visualización de la estructura y patología de los senos; Incisiones Quirúrgicas de Mama y Extirpación Quirúrgica de Patología Mamaria; Polimastia, Politelia y Amastia; Cáncer de mama en hombres; Ginecomastia

Pleuras, pulmones y árbol traqueobronquial. Lesiones de la Pleura Cervical y del Ápice del Pulmón; Lesión de otras partes de la pleura; Colapso Pulmonar; Neumotórax, Hidrotórax y Hemotórax; toracocentesis; Inserción de un tubo torácico; Pleurectomía y Pleurodesis; Toracoscopia; Pleuritis (pleuresía); Variaciones en los lóbulos del pulmón; Aparición de los pulmones e inhalación de partículas de carbono e irritantes; Embolia pulmonar; Cáncer de Pulmón y Nervios Mediastínicos; Auscultación de Pulmones y Percusión de Tórax; Aspiración de Cuerpos Extraños; Broncoscopia; Drenaje Linfático y Adhesión Pleural; Atelectasia segmentaria; Resecciones Pulmonares; hemoptisis; Carcinoma Broncogénico; Dolor Pleural; Radiografía de pecho

Descripción general del mediastino y pericardio. Inervación somática del pericardio por nervios frénicos; Niveles de vísceras en relación con las divisiones mediastínicas; Mediastinoscopia y Biopsias Mediastínicas; Ampliación del Mediastino; Importancia quirúrgica del seno pericárdico transverso; Exposición de Venae Cavae; Pericarditis, Frote Pericárdico y Derrame Pericárdico; Taponamiento cardíaco; pericardiocentesis; Anomalías posicionales del corazón

LGRAWANY
Machine Translated by Google

Corazón. Percusión de Corazón; Proyección Superficial y Auscultación de Válvulas Cardíacas; Cateterización cardiaca; Embriología de la Aurícula Derecha; Defectos del tabique; Defectos del tabique interauricular; Defectos del tabique ventricular; Bases para nombrar las cúspides y los senos de las válvulas aórtica y pulmonar; Ictus o Accidente Cerebrovascular Enfermedad Valvular Cardíaca; Insuficiencia de la válvula mitral (prolapso de la válvula mitral); Estenosis de la Válvula Pulmonar; Incompetencia de la válvula pulmonar; estenosis de la válvula aórtica; Insuficiencia de la válvula aórtica; Ecocardiografía; Angiografia coronaria; Enfermedad de las Arterias Coronarias o Enfermedad Coronaria; Infarto de miocardio; Arterioesclerosis coronaria; Enfermedad de las arterias coronarias lentamente progresiva; Angina de pecho; Injerto De Bypass Coronario; Angioplastia coronaria; Circulación colateral a través de las venas cardíacas más pequeñas; Electrocardiografía; Oclusión Coronaria y Sistema de Conducción del Corazón; Marcapasos cardíacos artificiales; Reiniciando el Corazón; Fibrilación del Corazón; Desfibrilación del Corazón; Dolor cardiaco referi

Mediastino superior, posterior y anterior. Variaciones de Grandes Arterias; Variaciones en la Ramificación del Arco de Aorta; Anomalías de las Ramas Aórticas y del Arco Aórtico; Aneurisma de Aorta Ascendente; Coartación de Aorta; Lesión de los nervios laríngeos recurrentes; Obstrucción del esófago; Laceración del Conducto Torácico; Variaciones del Conducto Torácico; Rutas venosas alternativas al corazón; Cambios de edad en el timo; Radiografía de Mediastino; TC y resonancia magnética del mediastino

5A

Fascia y músculos de la pared abdominal anterolateral. Importancia clínica de la fascia y los espacios fasciales de la pared abdominal; Protuberancia del Abdomen; Hernias abdominales

Neurovasculatura de la pared abdominal anterolateral. Palpación de la Pared Abdominal Anterolateral; Reflejos Abdominales Superficiales; Lesión de Nervios de la Pared Abdominal Anterolateral; Incisiones Quirúrgicas Abdominales; Incisiones Longitudinales; Incisiones Oblicuas y Transversales; Incisiones de alto riesgo; Hernia incisional; Cirugía Mínimamente Invasiva (Endoscópica); Inversión del flujo venoso y vías colaterales de las venas abdominales superficiales

Superficie Interna de la Pared Abdominal Anterolateral y Región Inguinal. Testículo no descendido (criptorquídea); Permeabilidad posnatal de la vena umbilical; Metástasis de cáncer de útero al labio majus

Cordón espermático, escroto y testículos. Hernias Inguinales; Reflejo Cremastérico; Quistes y Hernias del Proceso Vaginal; Hidrocele de Cordón Espermático y/o Testículo; Hematocele de Testículo; Torsión del Cordón Espermático; Escroto Anestésico; Espermatocele y Quiste Epididimario; Restos vestigiales de conductos genitales embrionarios; varicocele; Cáncer de testículo y escroto

Peritoneo y Cavidad Peritoneal. Permeabilidad y Obstrucción de las Trompas Uterinas; Peritoneo y Procedimientos Quirúrgicos; Peritonitis y Ascitis; Adherencias Peritoneales y Adesiotomía; Paracentesis Abdominal; Diálisis peritoneal; Funciones del epiplón mayor; Formación de abscesos; Difusión de Fluidos Patológicos; Flujo de líquido ascítico y pus; Líquido en Omental Bursa; Hernia Interna A Través Del Foramen Omental; Control temporal de la hemorragia de la arteria quística

Machine Translated by Google

Esófago y Estómago. Varices esofágicas; Pirosis; Cirugía bariátrica; Desplazamiento del Estómago; Hernia hiatal; piloroespasmo; estenosis pilórica hipertrófica congénita; Carcinoma de Estómago; Gastrectomía y Resección de Ganglios Linfáticos; Úlceras Gástricas, Úlceras Pépticas, Helicobacter pylori y Vagotomía; Dolor Visceral Referido

Intestino delgado y grueso. Úlceras duodenales; Cambios del desarrollo en el mesoduodeno; Hernias Paraduodenales; Breve revisión de la rotación embriológica del intestino medio; Navegando por el intestino delgado; Isquemia del Intestino; Divertículo ileal; Posición del Apéndice; Apendicitis; Apendectomía; Colon Ascendente Móvil; Colitis, Colectomía, Ileostomía y Colostomía; Colonoscopia, Sigmoidoscopia y Cáncer Colorrectal; diverticulosis; Vólvulo del colon sigmoideo

Bazo y Páncreas. Ruptura del Bazo; Esplenectomía y Esplenomegalia; Bazo(s) Accesorio(s) y Esplenosis; Biopsia con aguja esplénica y esplenoportografía; Bloqueo de la ampolla hepatopancreática y pancreatitis; colangiopancreatografía; Tejido Pancreático Accesorio; Rotura de Páncreas; Pancreatectomía Subtotal; Cáncer de páncreas

Hígado, Conductos Biliares y Vesícula Biliar. Palpación del Hígado; Abscesos Subfrénicos; Lobectomías Hepáticas y Segmentectomía; Ruptura del Hígado; Arterias hepáticas aberrantes; Variaciones en las Relaciones de las Arterias Hepáticas; hepatomegalia; Cirrosis del Hígado; Biopsia hepatica; Vesícula Biliar Móvil; Variaciones de los Conductos Císticos y Hepáticos; Conductos Hepáticos Accesorios; Cálculos biliares; Cálculos biliares en el duodeno; Colecistectomía; Hipertensión portal; Derivaciones portosistémicas

Riñones, Uréteres y Glándulas Suprarrenales. Palpación de Riñones; Absceso Perinéfrico; Nefroptosis; Trasplante Renal; quistes renales; Dolor en la Región Pararenal; Vasos Renales Accesorios; Síndrome de Atrapamiento de Venas Renales; Anomalías Congénitas de Riñones y Uréteres; Cálculos renales y ureterales

Diafragma. Hipo; Sección de un nervio frénico; Dolor Referido desde el Diafragma; Rotura de Diafragma y Herniación de Vísceras; Hernia diafragmática congénita

Pared Abdominal Posterior. Absceso del Psoas; Dolor Abdominal Posterior; Pulsaciones de Aorta y Aneurisma de Aorta Abdominal; Rutas colaterales de la sangre venosa abdominopélvica

6 PELVIS Y PERINEO

Cintura pélvica. Variaciones en la pelvis masculina y femenina; Diámetros Pélvicos (Conjugados); Fracturas Pélvicas; Relajación de los ligamentos pélvicos y aumento de la movilidad articular al final del embarazo; Espondilolisis y espondilolistesis

Cavidad pélvica. Lesión del suelo pélvico

Estructuras neurovasculares de la pelvis. Lesión iatrogénica de los uréteres; Lesión durante la ligadura de la arteria uterina; Lesión durante la ligadura de la arteria ovárica; Ligadura de Arteria Ilíaca Interna y Circulación Colateral en Pelvis; Lesión de los nervios pélvicos

LGRAWANY
Machine Translated by Google

Órganos urinarios y recto. Compromiso iatrogénico del suministro de sangre ureteral; Cálculos Ureterales; Cistocele, Uretrocele e Incontinencia Urinaria; Cistostomía suprapúbica; Ruptura de Vejiga; Cistoscopia; Diferencias clínicamente significativas entre la uretra masculina y femenina; Examen rectal; Resección del recto

Órganos genitales internos masculinos. Esterilización Masculina; Abscesos en Glándulas Seminales; Hipertrofia de la próstata

Órganos genitales internos femeninos. Infecciones del Tracto Genital Femenino; permeabilidad de las trompas uterinas; Histerosalpingografía; Endoscopia; Esterilización Femenina; Esterilización Tubárica; Esterilización Histeroscópica; Embarazo Tubárico Ectópico; Restos de Conductos Embrionarios; Útero bicorne; Disposición del Útero; Examen Manual del Útero; Cambios en la anatomía del útero a lo largo de la vida; Detección del cáncer de cuello uterino; Histerectomía; Distensión de la vagina; Examen pélvico digital; Fístulas vaginales; Culdocentesis; Examen Laparoscópico de Vísceras Pélvicas; Anestesia para el parto

Perineo. Transición de Género; Prolapso de órganos pélvicos; Episiotomía; Rotura de uretra en varones y extravasación de orina; Inanición y prolapso rectal; Línea pectinato: un hito clínicamente importante; Fisuras anales; Abscesos Isquio-Anal y Perianal; Hemorroides; Incontinencia anorrectal

Triángulo Urogenital Masculino. Cateterismo Uretral; Distensión del Escroto; Palpación de Testículos; hipospadias; Fimosis, Parafimosis y Circuncisión; Impotencia y disfunción eréctil

Triángulo Urogenital Femenino. Corte Genital Femenino; Traumatismo Vulvar; Infección de las Glándulas Vestibulares Mayores; Bloqueos de los nervios pudendo e ilioinguinal; Ejercicios para el fortalecimiento de los músculos perineales femeninos; vaginismo

7 MIEMBRO INFERIOR

Huesos de las extremidades inferiores. Lesiones de Miembros Inferiores; Lesiones del Hueso de la Cadera; Coxa Vara y Coxa Valga; Epífisis dislocada de la cabeza femoral; Fracturas Femorales; Fracturas De Tibia; Fracturas que afectan a las placas epifisarias; Fracturas De Peroné; Injertos Óseos; Infusión Intraósea; Fracturas De Calcáneo; Fracturas del Cuello del Astrágalo; Fracturas de Metatarsianos; Os Trigonum; Fractura de los huesos sesamoideos

Descripción general de los vasos y nervios de las extremidades inferiores. Síndromes Compartimentales y Fasciotomía; Varices, Trombosis y Tromboflebitis; Injertos De Vena Safena; Corte del nervio safeno y lesión del nervio safeno; Ganglios linfáticos inguinales agrandados; Bloqueos Nerviosos Regionales de Miembros Inferiores; Anormalidades de la función sensorial

Regiones anterior y medial del muslo. Contusiones de cadera y muslo; Absceso del Psoas; Parálisis del Cuádriceps; Condromalacia rotuliana; Fracturas Patelares; Osificación anormal de la rótula; reflejo del tendón rotuliano; Trasplante de Gracilis; Tirón de ingle; Lesión del aductor largo;

Machine Translated by Google

Palpación, Compresión y Canulación de la Arteria Femoral; Laceración de la Arteria Femoral; Nombre inapropiado potencialmente letal; Varix Safena; Ubicación de la Vena Femoral; Canulación de Vena femoral; Hernias Femorales; Arteria obturadora reemplazada o accesoria

Regiones glúteas y posteriores del muslo. Bursitis trocantérica; bursitis isquiática; Lesiones de los tendones de la corva; Lesión del Nervio Glúteo Superior; Anestesia Regional del Nervio Ciático; Lesión del Nervio Ciático; Inyecciones intraglúteas

Fosa poplítea y pierna. Absceso y Tumor Poplíteo; Pulso poplíteo; Aneurisma y Hemorragia Poplítea; Lesión del Nervio Tibial; Contención y propagación de infecciones compartimentales en la pierna; Distensión del tibial anterior (dolores de espinillas); Músculos peroneos y evolución del pie humano; Lesión del Nervio Peroneo Común y Pie Caído; Atrapamiento Profundo Del Nervio Peroneo; Atrapamiento del nervio peroneo superficial; Fabella en Gastrocnemio; tendinitis calcánea; Tendón calcáneo roto; reflejo del tendón calcáneo; Ausencia de flexión plantar; cepa gastrocnemio; bursitis calcánea; Retorno venoso de la pierna; Accesorio Sóleo; Pulso tibial posterior

Pie. fascitis plantar; Infecciones del Pie; Contusión del extensor digitorum brevis; Injertos De Nervio Sural; Anestesia Regional del Nervio Peroneo Superficial; Reflejo Plantar; Atrapamiento del Nervio Plantar Medial; Palpación del pulso dorsal del pie; Heridas Hemorrágicas en la Planta del Pie; Linfadenopatía

Articulaciones del Miembro Inferior. Bipedalismo y congruencia de las superficies articulares de la articulación de la cadera; Fracturas de Cuello Femoral; Reemplazo Quirúrgico de Cadera; Necrosis de la cabeza femoral en niños; Dislocación de la articulación de la cadera; Genu Valgum y Genu Varum; Dislocación Patelar; síndrome femororrotuliano; Lesiones de las articulaciones de la rodilla; Artroscopia de la articulación de la rodilla; Aspiración de la articulación de la rodilla; Bursitis en la región de la rodilla; Quistes poplíteos; Reemplazo de Rodilla; Lesiones de tobillo; Atrapamiento del Nervio Tibial; Hallux Valgus; Dedo en martillo; dedos en garra; Pes Planus (pie plano); Pie zambo (Talipes equinovaros)

8 CABEZA

Cráneo. Heridas en la cabeza; Dolores de cabeza y dolores faciales; Lesión de los Arcos Superciliares; rubor malar; Fracturas de Maxilares y Huesos Asociados; Fracturas de Mandíbula; Reabsorción del Hueso Alveolar; Fracturas del Calvario; Acceso Quirúrgico a Cavidad Craneal: Colgajos Óseos; Desarrollo del cráneo; Cambios de edad en la cara; Obliteración de suturas craneales; Cambios de edad en el cráneo; Craneosinostosis y malformaciones craneales

Cara y cuero cabelludo. Laceraciones e Incisiones Faciales; Lesiones del cuero cabelludo; Heridas del cuero cabelludo; Infecciones del cuero cabelludo; Quistes Sebáceos; Cefalohematoma; Ensanchamiento de las fosas nasales; Parálisis de los músculos faciales; Bloqueo del nervio infraorbitario; Bloqueos nerviosos mentales; Bloqueo del nervio bucal; Neuralgia trigeminal; Lesiones del Nervio Trigémino; Infección por herpes zóster del ganglio trigémino; Prueba de la función sensorial del CN V; Lesiones del Nervio Facial; Compresión de la Arteria Facial; Pulsos de Arterias de la Cara y del Cuero Cabelludo; Estenosis de la Arteria Carótida Interna; Laceraciones del cuero cabelludo; Carcinoma de células escamosas de labio

LGRAWANY
Machine Translated by Google

Meninges craneales. Fractura de Pterion; Tromboflebitis de Vena Facial; Traumatismo contundente en la cabeza; Hernia tentorial; Abultamiento del diafragma sellae; Oclusión de venas cerebrales y senos venosos durales; Metástasis de células tumorales a los senos venosos durales; Fracturas de Base de Craneo; Origen dural de las cefaleas; Leptomeningitis; Lesiones en la cabeza y hemorragia intracraneal

Cerebro. Lesiones Cerebrales; Punción Cisternal; hidrocefalia; Fuga de líquido cefalorraquídeo; Reducción del suministro de sangre al tronco del encéfalo; Anastomosis de Arterias Cerebrales y Embolia Cerebral; Variaciones del Círculo Arterial Cerebral; Trazos; Infarto Cerebral; Ataques isquémicos transitorios

Órbitas, globo ocular y estructuras visuales accesorias. fracturas de órbita; Tumores Orbitales; Lesión de los nervios que irrigan los párpados; Inflamación de las Glándulas Palpebrales; Hiperemia de la conjuntiva; Hemorragias Subconjuntivales; Desarrollo de la Retina; Desprendimiento de retina; reflejo de luz pupilar; Oftalmoscopia; papiledema; Presbicia y Cataratas; Coloboma de Iris; Glaucoma; Hemorragia en la cámara anterior; Ojo artificial; reflejo corneal; Abrasiones y laceraciones corneales; Úlceras y Trasplantes Corneales; síndrome de Horner; Parálisis de los músculos extraoculares/Parálisis de los nervios orbitarios; Parálisis del Nervio Oculomotor; Parálisis del Nervio Abducente; Bloqueo de la arteria central de la retina; Bloqueo de la vena central de la retina

Regiones parótida y temporal, fosa infratemporal y articulación temporomandibular. parotidectomía; Infección de la Glándula Parótida; Absceso en Glándula Parótida; Sialografía del conducto parotídeo; Obstrucción del conducto parotídeo; Glándula parótida accesoria; Bloqueo del Nervio Mandibular; Bloqueo del Nervio Alveolar Inferior; Dislocación de la articulación temporomandibular (ATM); Artritis de la ATM

Región Oral. labio hendido; Cianosis de Labios; Frenillo labial grande; Gingivitis; Caries Dentales, Pulpitis y Abscesos Dentales; Dientes Supernumerarios (Hiperdoncia); Extracción de Dientes; Implantes dentales; Bloqueo Nasopalatino; Gran Bloque Palatino; Paladar Hendido; Reflejo nauseoso; Parálisis del geniogloso; Lesión del nervio hipogloso; Absorción Sublingual de Fármacos; carcinoma lingual; Frenectomía Lingual; Escisión de glándula submandibular y extracción de un cálculo; Sialografía de conductos submandibulares

Fosa pterigopalatina. Abordaje transantral de la fosa pterigopalatina

Nariz. Fracturas Nasales; Desviación del Tabique Nasal; Rinitis; Epistaxis; Sinusitis; Infección de Células Etmoidales; Infección de los Senos Maxilares; Relación de los Dientes con el Seno Maxilar; Transiluminación de los senos nasales

Oreja. Lesión del oído externo; Examen Otoscópico; Otitis Externa Aguda; Otitis media; Perforación de la Membrana Timpánica; Mastoiditis; Obstrucción de la trompa faringotimpánica; Parálisis de Estapedio; Cinetosis; Mareos y pérdida auditiva: síndrome de Ménière; Sordera de tonos altos; Barotrauma ótico

9 CUELLO

Machine Translated by Google

Huesos del cuello. Dolor Cervical; Lesiones de la Columna Vertebral Cervical; Fractura del hueso hioides

Fascia cervical. Parálisis del platisma; Propagación de infecciones en el cuello

Estructuras superficiales del cuello: regiones cervicales. Tortícolis Congénita; Tortícolis espasmódica; Punción De La Vena Subclavia; Cateterismo Cardíaco Derecho; Prominencia de la vena yugular externa; Corte de la vena yugular externa; Lesiones del Nervio Espinal Accesorio (CN XI); Corte del nervio frénico, bloqueo del nervio frénico y aplastamiento del nervio frénico; Bloqueos Nerviosos en la Región Cervical Lateral; Lesión del Nervio Supraescapular; Ligadura de la Arteria Carótida Externa; Disección Quirúrgica del Triángulo Carótido; Oclusión Carótida y Endarterectomía; Pulso Carótido; Hipersensibilidad del seno carotídeo; Papel de los Cuerpos Carótidos; Pulso yugular interno; Punción de la vena yugular interna

Estructuras profundas del cuello. Bloqueo del ganglio cervicotorácico; Lesión del tronco simpático cervical

Vísceras y Linfáticos del Cuello. Arteria Ima Tiroides; Quistes del conducto tirogloso; Glándula Tiroides Aberrante; Tejido Glandular Tiroideo Accesorio; Lóbulo piramidal de la glándula tiroides; Agrandamiento de la glándula tiroides; Tiroidectomía; Lesión de los nervios laríngeos recurrentes; Extirpación inadvertida de glándulas paratiroideas; Fracturas de Esqueleto Laríngeo; Laringoscopia; Maniobra de Valsalva; Aspiración de Cuerpos Extraños y Maniobra de Heimlich; Cricotirotomía; Traqueotomía; Lesión de los nervios laríngeos; Bloqueo Del Nervio Laríngeo Superior; Cáncer de Laringe; Cambios de edad en la laringe; Cuerpos Extraños en Laringofaringe; Amigdalectomía; adenoiditis; Fístula Branquial; Senos branquiales y quistes; Lesiones Esofágicas; Fístula Traqueo-Esofágica; Cáncer de esófago; Zonas de Traumatismo Penetrante del Cuello; Disecciones radicales de cuello

10 RESUMEN DE LOS NERVIOS CRANEALES

Nervios craneales. Lesiones de los nervios craneales; Nervio olfatorio (CN I): Anosmia: Pérdida del olfato; Alucinaciones olfativas; Nervio Óptico (CN II): Enfermedades Desmielinizantes y Nervios Ópticos; Neuritis óptica; Defectos del campo visual; Nervio Oculomotor (CN III): Lesión del Nervio Oculomotor; Compresión del Nervio Oculomotor; Aneurisma de Arteria Cerebral Posterior o Cerebelosa Superior; Nervio Troclear (CN IV); Nervio Trigémino (CN V): Lesión del Nervio Trigémino; Anestesia Dental; Nervio Abducente (CN VI); Nervio facial (CN VII); Nervio Vestibulococlear (CN VIII): Lesiones del Nervio Vestibulococlear; Sordera; Neuroma acústico; Trauma y Vértigo; Nervio Glosofaríngeo (CN IX): Lesiones del Nervio Glosofaríngeo; Neuralgia Glosofaríngea; Nervio vago (CN X); Nervio Accesorio Espinal (CN XI); Nervio hipogloso (NC XII)

LGRAWANY
Machine Translated by Google

Lista de tablas

1 RESUMEN Y CONCEPTOS BÁSICOS

Tabla 1.1 Tipos de músculo (tejido muscular)

Tabla 1.2 Funciones del sistema nervioso autónomo (SNA)

2 VOLVER

Tabla 2.1 Relaciones de puntos de referencia palpables de la espalda con estructuras profundas significativas

Tabla 2.2 Vértebras cervicales

Tabla 2.3 Vértebras torácicas

Tabla 2.4 Vértebras lumbares

Tabla 2.5 Capa superficial de músculos intrínsecos de la espalda

Tabla 2.6 Capa intermedia de músculos intrínsecos de la espalda

Tabla 2.7 Capas profundas de músculos intrínsecos de la espalda

Tabla 2.8 Músculos principales que producen el movimiento de las articulaciones intervertebrales cervicales

Tabla 2.9 Músculos principales que producen movimientos intervertebrales (IV) torácicos y lumbares

Articulaciones

Tabla 2.10 Músculos suboccipital y triángulo suboccipital

Tabla 2.11 Músculos principales que producen el movimiento de las articulaciones atlantooccipital

Tabla 2.12 Músculos principales que producen el movimiento de las articulaciones atlantoaxiales

Cuadro 2.13 Nervios de la región cervical posterior, incluida la región suboccipital/triángulos

Machine Translated by Google

Tabla 2.14 Numeración de nervios espinales y vértebras

Tabla 2.15 Espacios asociados con las meninges espinales

3 MIEMBRO SUPERIOR

Tabla 3.1 Dermatomas del miembro superior

Tabla 3.2 Nervios cutáneos del miembro superior

Cuadro 3.3 Músculos axioapendiculares anteriores

Cuadro 3.4 Músculos axioapendiculares posteriores

Tabla 3.5 Movimientos de la escápula

Tabla 3.6 Músculos escapulohumerales (hombro intrínseco)

Tabla 3.7 Arterias de la extremidad superior proximal (región del hombro y brazo)

Cuadro 3.8 Plexo braquial y nervios del miembro superior

Tabla 3.9 Músculos del brazo

Tabla 3.10 Músculos del compartimento anterior del antebrazo

Tabla 3.11 Músculos del compartimento posterior del antebrazo

Tabla 3.12 Arterias del antebrazo y la muñeca

Tabla 3.13 Nervios del antebrazo

Tabla 3.14 Músculos intrínsecos de la mano

Tabla 3.15 Arterias de la mano

Tabla 3.16 Nervios de la mano

Tabla 3.17 Movimientos de la articulación glenohumeral

4 TORAX

Tabla 4.1 Articulaciones de la pared torácica

Tabla 4.2 Músculos de la pared torácica

Tabla 4.3 Irrigación arterial de la pared torácica

Tabla 4.4 Suministro arterial al corazón

Cuadro 4.5 Aorta y sus ramas en el tórax

Machine Translated by Google

Cuadro 4.6 Nervios del tórax

5A

Tabla 5.1 Regiones abdominales, planos de referencia y cuadrantes

Cuadro 5.2 Músculos de la pared abdominal anterolateral

Cuadro 5.3 Nervios de la pared abdominal anterolateral

Cuadro 5.4 Arterias de la pared abdominal anterolateral

Tabla 5.5 Límites del canal inguinal

Cuadro 5.6 Capas correspondientes de la pared abdominal anterior, el escroto y el cordón espermático

Cuadro B5.1 Características de las hernias inguinales

Cuadro 5.7 Suministro arterial a derivados del intestino anterior abdominal: esófago, estómago, hígado, vesícula biliar, páncreas y bazo

Cuadro 5.8 Características distintivas del yeyuno y el íleon en un cuerpo vivo

Cuadro 5.9 Suministro arterial a los intestinos

Cuadro 5.10 Terminología para las subdivisiones del hígado

Cuadro 5.11 Inervación autónoma de las vísceras abdominales (nervios esplácnicos)

Cuadro 5.12 Estructuras neurovasculares del diafragma

Cuadro 5.13 Músculos de la pared abdominal posterior

Cuadro 5.14 Ramas de la aorta abdominal

6 PELVIS Y PERINEO

Tabla 6.1 Comparación de las pelves óseas masculinas y femeninas

Tabla 6.2 Músculos de las paredes y el suelo pélvicos

Tabla 6.3 Reflejos peritoneales en la pelvis

Tabla 6.4 Arterias de la pelvis

Cuadro 6.5 Nervios somáticos de la pelvis

Tabla 6.6 Partes de la uretra masculina

Cuadro 6.7 Drenaje linfático de estructuras de pelvis y perineo

Cuadro 6.8 Arterias del perineo

Machine Translated by Google

Tabla 6.9 Músculos del perineo

Cuadro 6.10 Nervios del perineo

7 MIEMBRO INFERIOR

Tabla 7.1 Nervios cutáneos de las extremidades inferiores

Tabla 7.2 Acción de los músculos durante el ciclo de la marcha

Tabla 7.3.I Músculos de la parte anterior del muslo que actúan en la articulación de la cadera

Tabla 7.3.II Músculos de la parte anterior del muslo que actúan en la articulación de la rodilla

Tabla 7.4 Músculos de la parte medial del muslo

Cuadro 7.5 Arterias de la parte anterior y medial del muslo

Tabla 7.6 Músculos de la región glútea: abductores y rotadores del muslo

Tabla 7.7 Músculos de la parte posterior del muslo: extensores de la cadera y flexores de la rodilla

Cuadro 7.8 Nervios de las regiones glútea y posterior del muslo

Cuadro 7.9 Arterias de las regiones glútea y posterior del muslo

Tabla 7.10 Músculos de los compartimentos anterior y lateral de la pierna

Tabla 7.11 Nervios de la pierna

Tabla 7.12 Arterias de la pierna

Cuadro 7.13.I Músculos superficiales del compartimento posterior de la pierna

Cuadro 7.13.II Músculos profundos del compartimento posterior de la pierna

Tabla 7.14.I Músculos del pie: primera y segunda capas de la planta

Tabla 7.14.II Músculos del pie: 3.ª y 4.ª capas de la planta

Tabla 7.14.III Músculos del pie: dorso del pie

Tabla 7.15 Nervios del pie

Tabla 7.16 Movimientos de la articulación de la rodilla y los músculos que los producen

Tabla 7.17 Bolsas alrededor de la articulación de la rodilla

Tabla 7.18 Articulaciones del pie

Tabla 7.19 Movimientos de las articulaciones del antepié y músculos que las producen

8 CABEZA

LGRAWANY
Machine Translated by Google

Tabla 8.1 Puntos craneométricos del cráneo

Cuadro 8.2 Agujeros y otras aberturas de las fosas craneales y su contenido

Tabla 8.3 Músculos del cuero cabelludo y de la cara

Tabla 8.4 Nervios cutáneos de la cara y el cuero cabelludo

Cuadro 8.5 Arterias superficiales de la cara y el cuero cabelludo

Tabla 8.6 Venas de la cara y el cuero cabelludo

Cuadro 8.7 Suministro de sangre arterial a los hemisferios cerebrales

Tabla 8.8 Músculos extraoculares de la órbita

Tabla 8.9 Arterias de la órbita

Tabla 8.10 Movimientos de la articulación temporomandibular

Tabla 8.11 Músculos que actúan sobre la mandíbula para producir movimientos en la articulación temporomandibular

Cuadro 8.12 Partes y ramas de la arteria maxilar

Tabla 8.13A Dientes temporales

Tabla 8.13B Dientes permanentes

Cuadro 8.14 Músculos del paladar blando

Tabla 8.15 Músculos de la lengua

9 CUELLO

Tabla 9.1 Regiones/triángulos cervicales y contenido

Tabla 9.2 Músculos cutáneos y superficiales del cuello

Cuadro 9.3 Músculos de la región cervical anterior (músculos extrínsecos de la laringe)

Tabla 9.4 Músculos prevertebrales

Tabla 9.5 Músculos de la laringe

Tabla 9.6 Músculos de la faringe

10 RESUMEN DE LOS NERVIOS CRANEALES

Cuadro 10.1 Pares craneales: inserción en el sistema nervioso central, funciones generales y distribución

Tabla 10.2 Resumen de los nervios craneales

Machine Translated by Google

Cuadro 10.3 Ganglios parasimpáticos craneales: ubicación; Raíces Sensoriales, Parasimpáticas y Simpáticas; y Distribución Principal

Tabla 10.4 Resumen de las divisiones del nervio trigémino (CN V)

Tabla 10.5 Resumen del nervio vago (CN X)

Cuadro 10.6 Resumen de las lesiones de los pares craneales

LGRAWANY
Machine Translated by Google

Créditos de figuras

Todas las fuentes son de Wolters Kluwer a menos que se indique lo contrario.

1 RESUMEN Y CONCEPTOS BÁSICOS

Fig. 1.20 Basado en Hamill JH, Knutzen KM, Derrick TR. Bases biomecánicas del movimiento humano, 4ª ed. Filadelfia, PA: Lippincott Williams & Wilkins, 2015.

Fig. 1.22C Basado en Silverthorn DU. Fisiología humana, 4ª ed. Tappan, Nueva Jersey: Pearson Education, 2007:459.

Figura 1.23 B&C Cormack DH. Histología esencial, 2ª ed. Filadelfia, PA: Lippincott Williams & Wilkins, 2001.

Fig. 1.35C Cortesía del Dr. Bradley R. Smith, Centro de Microscopía In Vivo, Centro Médico de la Universidad de Duke, Durham, Carolina del Norte. De Moore KL, Persaud TVN, Shiota K. Atlas en color de embriología clínica, 2ª ed. Filadelfia, PA: Saunders, 2000.

Fig. 1.49 Cortesía del Dr. EL Lansdown, Profesor de Imagenología Médica, Universidad de Toronto, Ontario, Canadá.

Figura 1.50 Daffner RH, Hartman MS. Radiología clínica: lo esencial, 4ª ed. Filadelfia, PA: Lippincott Williams & Wilkins, 2014.

Fig. 1.52 Cortesía del Dr. J. Heslin, Universidad de Toronto, Ontario, Canadá.

Fig. 1.53C Cortesía de D. Armstrong, Universidad de Toronto, Ontario, Canadá.

Fig. 1.54C Cortesía de J. Lai, Universidad de Toronto, Ontario, Canadá.

Fig. 1.55 Castillo M. Neuroradiology Companion: métodos, directrices y fundamentos de las imágenes, 4ª ed. Filadelfia, PA: Lippincott Williams & Wilkins, 2012.

Fig. B1.1 Reimpreso con autorización de van de Graaff K. Human Anatomy, 4ª ed. Dubuque, IA: Wm. C. Marrón, 1995.

Fig. B1.2 (ilustración) Basado en el Diccionario médico Stedman, 28.ª ed. Baltimore, MD: Lippincott Williams & Wilkins, 2006 (artista: Neil O. Hardy, Westport, CT). (foto) Shutterstock (ElRoi).

Machine Translated by Google

Fig. B1.4 Basado en el Diccionario médico Stedman, 28.ª ed. Baltimore, MD: Lippincott Williams & Wilkins, 2006 (artista: Neil O. Hardy, Westport, CT).
Fig. B1.5 Basado en el Diccionario médico Stedman, 28.ª ed. Baltimore, MD: Lippincott Williams & Wilkins, 2006 (artista: Neil O. Hardy, Westport, CT).
Fig. B1.6 Cortesía de D. Armstrong, Universidad de Toronto, Ontario, Canadá.
Figura B1.9 Basado en Willis MC. Terminología médica: el lenguaje de la atención médica, 2ª ed. Filadelfia, PA: Lippincott Williams & Wilkins, 2006.
Fig. B1.10 Reimpreso con autorización de Hoffmann-La Roche. Roche Lexikon Medizin, 4ª ed. Múnich, Alemania: Urban & Schwarzenberg, 1998.

2 VOLVER

Fig. 2.2C Basado en Olson TR, Pawlina WADAM Student Atlas of Anatomy. Nueva York, Nueva York: Cambridge University Press, 1996.
Fig. 2.6 Basado en Dauber W, Kramer S (trad.), Spitzer G (ilus.). Atlas de bolsillo de anatomía humana, 5.ª rev. ed. Stuttgart, Alemania: Georg Thieme Verlag, 2007.
Fig. 2.7C Cortesía del Dr. J. Heslin, Universidad de Toronto, Ontario, Canadá.
Fig. 2.8E Cortesía de D. Salonen, Universidad de Toronto, Ontario, Canadá.
Fig. 2.9C Cortesía del Dr. J. Heslin, Universidad de Toronto, Ontario, Canadá.
Figura 2.9D Becker RF, Wilson JW, Gehweiler JA. La base anatómica de la práctica médica. Baltimore, MD: Williams y Wilkins, 1971.
Fig. 2.11C Cortesía de D. Armstrong, Universidad de Toronto, Ontario, Canadá.
Fig. 2.11E Cortesía del Dr. J. Heslin, Universidad de Toronto, Ontario, Canadá.
Fig. 2.12D Cortesía del Dr. E. Becker, profesor asociado de Imagenología Médica, Universidad de Toronto, Ontario, Canadá.
Fig. 2.31 Basado en el Atlas de anatomía humana de Köpf-Maier P. Wolf-Heidegger, 6.ª ed. Basilea, Suiza: Karger AG, 2005.
Fig. 2.35 Basado en Olson TR, Pawlina WADAM Student Atlas of Anatomy. Nueva York, Nueva York: Cambridge University Press, 1996.
Fig. 2.36 Basado en Olson TR, Pawlina WADAM Student Atlas of Anatomy. Nueva York, Nueva York: Cambridge University Press, 1996.
Figura B2.1 Yochum TR, Rowe LJ. Fundamentos de radiología esquelética de Yochum y Rowe (vol. 2), 3ª ed. Baltimore, MD: Lippincott Williams y Wilkins, 2004.
Fig. B2.4 Sociedad de Investigación de la Columna Cervical D&E, Clark CR (ed). La columna cervical, 3ª ed. Filadelfia, PA: Lippincott-Raven, 1998.
Figura B2.5D Yochum TR, Rowe LJ. Fundamentos de radiología esquelética de Yochum y Rowe (vol. 2), 3ª ed. Baltimore, MD: Lippincott Williams y Wilkins, 2004.
Fig. B2.6E Sociedad de Investigación de la Columna Cervical, Clark CR (ed). La columna cervical, 3ª ed. Filadelfia, PA: Lippincott-Raven, 1998.
Figura B2.6F&G Lee JKT, Sagel SS, Stanley RJ, Heiken JP. Tomografía Corporal Computarizada con

LGRAWANY
Machine Translated by Google

Correlación de resonancia magnética, 4ª ed. Filadelfia, PA: Lippincott Williams & Wilkins, 2006.
Fig. B2.11 Moore KL, Persaud TVN, Torchia MG. El ser humano en desarrollo: embriología clínicamente orientada, 10ª ed. Filadelfia, PA: Elsevier, 2016.
Fig. B2.12A (MRI) @LUHS2008. Sistema de Salud de la Universidad Loyola, Maywood, IL.
Figura B2.13 Bickley LS. Guía de Bates para el examen físico y la anamnesis, 13ª ed. Filadelfia, PA: Wolters Kluwer, 2021.
Fig. B2.16 Imagen proporcionada por Dimitrios Papadopoulos MD, PhD, fundador y director ejecutivo de Hermes-Healthcare, de Organ LW, Papadopoulos D, Pérez J. Neurotomía por radiofrecuencia de los nervios de la rama medial lumbar. Ontario, Canadá: Diros/Owl Monographs, 2013. https://dirostech.com/techniques-procedures/#!
Fig. B2.17C Sociedad de Investigación de la Columna Cervical, Clark CR (ed). La columna cervical, 3ª ed. Filadelfia, PA: Lippincott-Raven, 1998.
Figura B2.18A Basado en Drake RL, Vogl AW, Michell AWM. Anatomía de Gray para estudiantes, 2ª ed. Filadelfia, PA: Churchill Livingstone, 2004.
Fig. B2.18B Cortesía del Dr. E. Becker, Profesor Asociado de Imágenes Médicas, Universidad de Toronto, Ontario, Canadá.
Figura B2.18C Reproducida con autorización de Zubin Irani, MD, publicada por Medscape Drugs & Diseases (https://emedicine.medscape.com/), Spondylolisthesis Imaging, 2018, disponible en: https://emedicine.medscape.com/article/396016-overview.
Fig. B2.19 Sociedad de Investigación de la Columna Cervical, Clark CR (ed). La columna cervical, 3ª ed. Filadelfia, PA: Lippincott-Raven, 1998.
Figura B2.20B GE Healthcare, www.medcyclo.com.
Figura B2.20C Dean D, Herbener TE. Anatomía humana transversal. Baltimore, MD: Lippincott Williams y Wilkins, 2007.
Fig. B2.20D&E Publicado con permiso de LearningRadiology.com™. Copyright © Todos los derechos reservados 2017.
Figura B2.21C Yochum TR, Rowe LJ. Fundamentos de radiología esquelética de Yochum y Rowe (Vol. 1), 3ª ed. Baltimore, MD: Lippincott Williams y Wilkins, 2004.
Fig. B2.22F Dr. P. Marazzi/Biblioteca de fotografías científicas.
Fig. B2.22G (foto) Fotografía médica NHS Lothian/Science Photo Library Fig. B2.22G (radiografías) Salter RB. Libro de texto de trastornos y lesiones del sistema musculoesquelético, 3ª ed. Baltimore, MD: Williams y Wilkins, 1998.
Fig. B2.23 Modificado de White AA, Panjabi MM. Biomecánica clínica de la columna vertebral. Filadelfia, PA: Lippincott, 1978.
Fig. B2.24 Modificado de Finneson BE. Dolor lumbar, 2ª ed. Filadelfia, PA: Lippincott, 1980.

3 MIEMBRO SUPERIOR

Fig. 3.9C–E Cortesía del Dr. D. Armstrong, Universidad de Toronto, Ontario, Canadá.

Machine Translated by Google

Figura 3.15D&E Bickley LS. Guía de Bates para el examen físico y la anamnesis, 13ª ed. Filadelfia, PA: Wolters Kluwer, 2021.
Figura 3.18 Gest TR. Atlas de anatomía de Lippincott, 2ª ed. Filadelfia, PA: Wolters Kluwer, 2020.

Fig. 3.41C Cortesía del Dr. D. Armstrong, Universidad de Toronto, Ontario, Canadá.
Fig. 3.49C Cortesía del Dr. W. Kucharczyk, Profesor y Científico Senior Neurorradiólogo, Departamento de Imágenes por Resonancia Médica, University Health Network, Toronto, Ontario, Canadá.
Fig. 3.58A Cortesía del Dr. J. Heslin, Universidad de Toronto, Ontario, Canadá.
Fig. 3.85 Cortesía del Dr. D. Armstrong, Universidad de Toronto, Ontario, Canadá.
Fig. 3.94C Modificado de Hamill J, Knutzen KM, Derrick TR. Bases biomecánicas del movimiento humano, 4ª ed. Filadelfia, PA: Lippincott Williams & Wilkins, 2015.
Fig. 3.95B Cortesía del Dr. EL Lansdown, Profesor de Imagenología Médica, Universidad de Toronto, Toronto, Ontario, Canadá.
Fig. 3.97C Cortesía del Dr. W. Kucharczyk, profesor de Imagenología Médica de la Universidad de Toronto y director clínico del Tri-Hospital Resonance Centre, Toronto, Ontario, Canadá.
Fig. 3.99B&D Cortesía del Dr. E. Becker, profesor asociado de Imagenología Médica, Universidad de Toronto, Ontario, Canadá.
Fig. 3.104 Basado en Gest TR. Atlas de anatomía de Lippincott, 2ª ed. Filadelfia, PA: Wolters Kluwer, 2020.
Fig. 3.105B&C Basado en Hall-Craggs BCE. Anatomía como base de la medicina clínica, 3ª ed. Baltimore, MD: Williams y Wilkins, 1995.
Fig. 3.108A y B Cortesía del Dr. J. Heslin, Universidad de Toronto, Ontario, Canadá.
Fig 3.109A Cortesía del Dr. EL Lansdown, Profesor de Imagenología Médica, Universidad de Toronto, Toronto, Ontario, Canadá.
Fig. 3.109C Cortesía del Dr. W. Kucharczyk, profesor de Imagenología Médica de la Universidad de Toronto y director clínico del Tri-Hospital Resonance Centre, Toronto, Ontario, Canadá.
Figura 3.111B Grant JC, Basmajian JV, Slonecker CE. Método de anatomía de Grant: un enfoque clínico de resolución de problemas, 11ª ed. Baltimore, MD: Williams y Wilkins, 1989.
Fig. B3.4B Thorne CH, Chung KC, Gosain AK, Gurtner GC, Mehrara BJ, Rubin JP, Spear SL. Cirugía plástica de Grabb y Smith, 7ª ed. Filadelfia, PA: Lippincott Williams & Wilkins, 2014.

Fig. B3.5 De Al-Qattan MM, Kozin SH. Actualización en embriología del miembro superior. J Hand Surg Am 38(9):1835-1844, 2013, en Moore KL, Persaud TVN, Torchia MG. El ser humano en desarrollo: embriología clínicamente orientada, 10ª ed. Filadelfia, PA: Elsevier, 2016.
Figura B3.6 Louis ED, Mayer SA, Rowland LP. Neurología de Merritt, 13ª ed. Filadelfia, PA: Wolters Kluwer, 2016.
Fig. B3.10A Meschan I. Atlas de anatomía básica para radiología. Filadelfia, PA: Saunders, 1975.

Figura B3.10B Salter RB. Libro de texto de trastornos y lesiones del sistema musculoesquelético, 3ª ed. Baltimore, MD: Williams y Wilkins, 1998.

LCRAWANY
Machine Translated by Google

Figura B3.14 Bickley LS. Guía de Bates para el examen físico y la anamnesis, 12ª ed. Filadelfia, PA: Wolters Kluwer, 2017.
Fig. B3.15 Basado en Anderson MK, Hall SJ, Martin M. Foundations of Athletic Training, 3ª ed. Filadelfia, PA: Lippincott Williams & Wilkins, 2004.
Fig. B3.21B Greenspan A, Beltran J. Imágenes ortopédicas: un enfoque práctico, 7.ª ed. Filadelfia, PA: Wolters Kluwer, 2020.
Fig. B3.32D Cortesía de D. Salonen, Universidad de Toronto, Ontario, Canadá.
Fig. B3.33D xray2000.co.uk.
Fig. B3.37 Modificado de Salter RB. Libro de texto de trastornos y lesiones del sistema musculoesquelético, 3ª ed. Baltimore, MD: Williams y Wilkins, 1998.
Figura B3.39A Shutterstock (Michael Mitchell).
Fig. B3.40 Modificado de Salter RB. Libro de texto de trastornos y lesiones del sistema musculoesquelético, 3ª ed. Baltimore, MD: Williams y Wilkins, 1998.
Figura B3.42C Yochum TR, Rowe LJ. Fundamentos de radiología esquelética de Yochum y Rowe (vol. 2), 3ª ed. Baltimore, MD: Lippincott Williams y Wilkins, 2004.

4 TORAX

Fig. 4.24C Basado en el Diccionario médico Stedman, 28.ª ed. Baltimore, MD: Lippincott Williams & Wilkins, 2006 (artista: Michael Schenk, Jackson, MS).
Figura 4.30A Dean D, Herbener TE. Anatomía transversal. Baltimore, MD: Lippincott Williams y Wilkins, 2000.
Fig. 4.50 Adaptado con autorización de Torrent-Guasp F, Buckberg GD, Clemente C, et al. La estructura y función del corazón helicoidal y su envoltura de contrafuerte. I. La estructura macroscópica normal del corazón. Semin Thorac Cardiovasc Surg 2001;13(4):301-319.
Fig. 4.57C Cortesía de I. Vershuur, Departamento Conjunto de Imágenes Médicas, UHN/Hospital Mount Sinai, Toronto, Ontario, Canadá.
Fig. 4.59D Cortesía de I. Vershuur, Departamento Conjunto de Imágenes Médicas, UHN/Hospital Mount Sinai, Toronto, Ontario, Canadá.
Fig. B4.6B Evans RJ, Evans MK, Brown YMR., Enfermería canadiense de maternidad, salud del recién nacido y de la mujer, 2.ª ed. Filadelfia, PA: Wolters Kluwer, 2015.
Fig. R4.7 Basado en Hall-Craggs BCE. Anatomía como base de la medicina clínica, 3ª ed. Baltimore, MD: Williams y Wilkins, 1995.
Fig. B4.8 Con autorización de Moore KL, Persaud TVN, Torchia MG. El ser humano en desarrollo: embriología clínicamente orientada, 10ª ed. Filadelfia, PA: Elsevier, 2016.
Fig. B4.10 Basado en el Diccionario médico Stedman, 28.ª ed. Baltimore, MD: Lippincott Williams & Wilkins, 2006 (artista: Neil O. Hardy, Westport, CT).
Fig. B4.12A Basado en el Diccionario médico Stedman, 28.ª ed. Baltimore, MD: Lippincott Williams & Wilkins, 2006 (artista: Mikki Senkarik, San Antonio, TX).
Figura B4.12B Olympus America, Inc., Melville, Nueva York.

Machine Translated by Google

Fig. B4.13C Basado en el Diccionario médico Stedman, 28.ª ed. Baltimore, MD: Lippincott Williams & Wilkins, 2006 (artista: Neil O. Hardy, Westport, CT).

Figura B4.13D Bickley LS. Guía de Bates para el examen físico y la anamnesis, 11ª ed. Filadelfia, PA: Wolters Kluwer Health/Lippincott Williams & Wilkins, 2013.

Figura B4.13E y F Bickley LS. Guía de Bates para el examen físico y la anamnesis, 13ª ed. Filadelfia, PA: Wolters Kluwer, 2021.

Figura B4.14 Farrell TA. Radiología 101: conceptos básicos y fundamentos de la obtención de imágenes, 5ª ed. Filadelfia, PA: Wolters Kluwer, 2020.

Fig. B4.15 (ilustración) Diccionario médico Stedman, 28.ª ed. Baltimore, MD: Lippincott Williams & Wilkins, 2000 (artista: Neil O. Hardy, Westport, CT).

Fig. B4.15 (fotografías) Feinsilver SH, Fein A. Libro de texto de broncoscopia. Baltimore, MD: Williams y Wilkins, 1995.

Fig. B4.19 Adaptado con autorización de Moore KL, Persaud TVN, Torchia MG. El ser humano en desarrollo: embriología clínicamente orientada, 10ª ed. Filadelfia, PA: Elsevier, 2016.

Fig. B4.22 Basado en el Diccionario médico Stedman, 28.ª ed. Baltimore, MD: Lippincott Williams & Wilkins, 2006 (artista: Neil O. Hardy, Westport, CT).

Figura B4.25B Modificada de Bickley LS. Guía de Bates para el examen físico y la anamnesis, 13ª ed. Filadelfia, PA: Wolters Kluwer, 2021.

Fig. B4.26A–E Con autorización de Moore KL, Persaud TVN, Torchia MG. El ser humano en desarrollo: embriología clínicamente orientada, 10ª ed. Filadelfia, PA: Elsevier, 2016.

Fig. B4.27A y B Basado en el Diccionario médico de Stedman, 28.ª ed. Baltimore, MD: Lippincott Williams y Wilkins, 2006.

Figura B4.30A Siemens Medical Solutions USA, Inc.

Figura B4.30B Shutterstock (Vadim Zakharishchev).

Fig. B4.31A y B Cortesía de I. Morrow, Universidad de Manitoba, Canadá.

Fig. B4.33 Basado en Anatomical Chart Company. Enfermedad cardiovascular. Filadelfia, PA: Wolters Kluwer, 2017.

Fig. B4.35 Basado en el Diccionario médico Stedman, 28.ª ed. Baltimore, MD: Lippincott Williams y Wilkins, 2006.

Fig. B4.36B Procedimientos y habilidades de enfermería de Lippincott, 2007.

Fig. B4.39A Cortesía del Dr. EL Lansdown, Universidad de Toronto, Ontario, Canadá.

Figura B4.41 Dean D, Herbener TE. Anatomía humana transversal. Baltimore, MD: Lippincott Williams y Wilkins, 2000.

Fig. B4.43A Cortesía del Dr. MA Haider, Universidad de Toronto, Ontario, Canadá.

Figura B4.44B–F Madden ME. Introducción a la anatomía seccional, 3ª ed. Baltimore, MD: Lippincott Williams y Wilkins, 2000.

Fig. B4.45A–C Cortesía del Dr. MA Haider, Universidad de Toronto, Ontario, Canadá.

Figura B4.46 Dean D, Herbener TE. Anatomía humana transversal. Baltimore, MD: Lippincott Williams y Wilkins, 2000.

Figura B4.47 Dean D, Herbener TE. Anatomía humana transversal. Baltimore, MD: Lippincott Williams y Wilkins, 2000.

LCRAWANY
Machine Translated by Google

Figura 5.10B Scott-Conner CEH. Scott-Conner y Dawson: Anatomía y técnicas operativas esenciales, 4ª ed. Filadelfia, PA: Lippincott Williams & Wilkins, 2014.
Figura 5.12B Scott-Conner CEH. Scott-Conner y Dawson: Anatomía y técnicas operativas esenciales, 4ª ed. Filadelfia, PA: Lippincott Williams & Wilkins, 2014.
Fig. 5.18 Basado en Sauerland EK. Disector de Grant, 12ª ed. Filadelfia, PA: Lippincott Williams & Wilkins, 1999.
Figura 5.33B Cormack DH. Histología clínicamente integrada. Filadelfia, PA: Lippincott Williams & Wilkins, 1998.
Fig. 5.34 Cortesía del Dr. EL Lansdown, Profesor de Imagenología Médica, Universidad de Toronto, Ontario, Canadá.
Figura 5.36B Basado en Grant JCB. Método de anatomía de Grant: por regiones, descriptivo y deductivo, 9ª ed. Baltimore, MD: Williams y Wilkins, 1975.
Fig. 5.37C&E Cortesía del Dr. EL Lansdown, Profesor de Imagenología Médica, Universidad de Toronto, Toronto, Ontario, Canadá.
Fig. 5.43C Basado en el Diccionario médico Stedman, 28.ª ed. Baltimore, MD: Lippincott Williams & Wilkins, 2006 (artista: Neil O. Hardy, Westport, CT).
Fig. 5.47 Basado en McConnell TH, Hull KL. Forma humana, función humana: fundamentos de anatomía y fisiología. Baltimore, MD: Lippincott Williams y Wilkins, 2011.
Figura 5.48B Basado en Sauerland EK. Disector de Grant, 12ª ed. Filadelfia, PA: Lippincott Williams & Wilkins, 1999.
Fig. 5.49C Cortesía del Dr. J. Heslin, Universidad de Toronto, Ontario, Canadá.
Fig. 5.52B Cortesía del Dr. CS Ho, Profesor de Imagenología Médica, Universidad de Toronto, Ontario, Canadá.
Fig. 5.52C Cortesía del Dr. EL Lansdown, Profesor de Imagenología Médica, Universidad de Toronto, Ontario, Canadá.
Fig. 5.55A Cortesía del Dr. EL Lansdown, Profesor de Imagenología Médica, Universidad de Toronto, Ontario, Canadá.
Fig. 5.55B Cortesía del Dr. DK Sniderman, Universidad de Toronto, Ontario, Canadá.
Figura 5.57A y B Basado en Grant JCB. Método de anatomía de Grant: por regiones, descriptivo y deductivo, 9ª ed. Baltimore, MD: Williams y Wilkins, 1975.
Fig. 5.58E Basado en el Diccionario médico Stedman, 28.ª ed. Baltimore, MD: Lippincott Williams & Wilkins, 2006
(artista: Neil O. Hardy, Westport, CT).
Fig. 5.60A Cortesía del Dr. J. Heslin, Universidad de Toronto, Ontario, Canadá.
Figura 5.62 Basado en Bickley LS. Guía de Bates para el examen físico y la anamnesis, 13ª ed. Filadelfia, PA: Wolters Kluwer, 2021.
Fig. 5.63B Cortesía del Dr. W. Kucharczyk, profesor de Imagenología Médica de la Universidad de Toronto y director clínico del Tri-Hospital Resonance Centre, Toronto, Ontario, Canadá.

Machine Translated by Google

Figura 5.64E Basado en Sauerland EK. Disector de Grant, 12ª ed. Filadelfia, PA: Lippincott Williams & Wilkins, 1999.
Fig. 5.66B Cortesía del Dr. W. Kucharczyk, profesor de Imagenología Médica, Universidad de Toronto, Ontario, Canadá.
Fig. 5.67B–E Reimpreso con autorización de Karaliotas C, Broelsch CE, Habib NA. Cirugía del hígado y de las vías biliares: desde la anatomía embriológica hasta las imágenes 3D y las innovaciones en trasplantes. Viena, Austria: Springer-Verlag/Wien, 2006.
Fig. 5.75B Cortesía del Dr. MA Haider, Universidad de Toronto, Ontario, Canadá.
Fig. 5.81 Cortesía del Dr. John Campbell, Departamento de Imágenes Médicas, Centro Médico Sunnybrook, Universidad de Toronto, Ontario, Canadá.
Fig. 5.82A Cortesía del Dr. J. Heslin, Universidad de Toronto, Ontario, Canadá.
Fig. 5.85B Cortesía del Dr. EL Lansdown, Profesor de Imagenología Médica, Universidad de Toronto, Ontario, Canadá.
Fig. 5.90B Adaptado de Silverthorn DU. Fisiología humana: un enfoque integrado, 4ª ed. San Francisco, California: Pearson/Benjamin Cummings, 2007.
Fig. 5.91 Basado en Rosse C, Gaddum-Rosse P. Hollinshead's Textbook of Anatomy, 5.ª ed. Filadelfia. PA: Lippincott-Raven, 1997.
Fig. 5.102 (radiografías) Cortesía del Dr. AM Arenson, Profesor Asistente de Imágenes Médicas, Universidad de Toronto, Ontario, Canadá.
Fig. 5.103 Cortesía del Dr. MA Haider, Universidad de Toronto, Ontario, Canadá.
Fig. 5.104 (radiografías) Cortesía del Dr. W. Kucharczyk, profesor de Imagenología Médica de la Universidad de Toronto y director clínico del Tri-Hospital Resonance Centre, Toronto, Ontario, Canadá.

Fig. 5.105A y B Cortesía del Dr. W. Kucharczyk, profesor de Imagenología Médica de la Universidad de Toronto y director clínico del Tri-Hospital Resonance Centre, Toronto, Ontario, Canadá.
Fig. B5.2 Sociedad Europea de Radiación (www.myESR.org).
Fig. B5.3A–C Basado en el Atlas de anatomía de Gest T. Lippincott, 2.ª ed. Filadelfia, PA: Wolters Kluwer, 2020.
Figura B5.3E Scott-Conner CEH. Scott-Conner y Dawson: Anatomía y técnicas operativas esenciales, 4ª ed. Filadelfia, PA: Lippincott Williams & Wilkins, 2014.
Fig. B5.7 (fotografía) Cortesía de Mission Hospital, Mission Viejo, CA.
Fig. B5.7 (radiografía) Cortesía de GB Haber, Universidad de Toronto, Ontario, Canadá.
Fig. B5.8 (recuadro) Brant WE, Helms CA. Fundamentos de Radiología Diagnóstica, 2ª ed. Filadelfia, PA: Williams & Wilkins, 1999.
Fig. B5.9 Basado en el Diccionario médico Stedman, 28.ª ed. Baltimore, MD: Lippincott Williams & Wilkins, 2006 (artista: Neil O. Hardy, Westport, CT).
Fig. B5.11 Basado en el Diccionario médico Stedman, 28.ª ed. Baltimore, MD: Lippincott Williams & Wilkins, 2006 (artista: Neil O. Hardy, Westport, CT).
Fig. B5.12 Basado en Bickley LS. Guía de Bates para el examen físico y la anamnesis, 13ª ed. Filadelfia, PA: Wolters Kluwer, 2021.
Fig. B5.15B Basado en el Diccionario médico Stedman, 28.ª ed. Baltimore, MD: Lippincott

LCRAWANY
Machine Translated by Google

Williams y Wilkins, 2006 (artista: Neil O. Hardy).
Figura B5.15C Scott-Conner CEH. Scott-Conner y Dawson: Anatomía y técnicas operativas esenciales, 4ª ed. Filadelfia, PA: Lippincott Williams & Wilkins, 2014.
Fig. B5.16 Basado en el Diccionario médico Stedman, 28.ª ed. Baltimore, MD: Lippincott Williams & Wilkins, 2006 (artista: Neil O. Hardy, Westport, CT).
Fig. B5.17A Asesor Lippincott.
Fig. B5.17B Cortesía de Schiller KFR, et al. Atlas en color de endoscopia. Londres, Reino Unido: Chapman y Hall/Springer Science and Business Media, 1986.
Figura B5.17C Cortesía de Olympus America, Inc.
Fig. B5.17D Basado en el Diccionario médico Stedman, 28.ª ed. Baltimore, MD: Lippincott Williams & Wilkins, 2006 (artista: Neil O. Hardy, Westport, CT).
Fig. B5.18 Basado en Cohen BJ, DePetris A. Terminología médica: una guía ilustrada, 8.ª ed. Filadelfia, PA: Wolters Kluwer, 2017.
Figura B5.19A Basado en Bickley LS. Guía de Bates para el examen físico y la anamnesis, 13ª ed. Filadelfia, PA: Wolters Kluwer, 2021.
Figura B5.19B Hoffman-La Roche. Roche Lexikon Medizin, 3ª ed. Múnich, Alemania: Urban & Schwarzenberg, 1990.
Fig. B5.21 Cortesía de GB Haber, Universidad de Toronto, Ontario, Canadá.
Figura B5.22 Basado en Bickley LS. Guía de Bates para el examen físico y la anamnesis, 13ª ed. Filadelfia, PA: Wolters Kluwer, 2021.
Fig. B5.23B Cortesía del Dr. AM Arenson, profesor adjunto de Imagenología Médica, Universidad de Toronto, Ontario, Canadá.
Figura B5.27B Strayer DS, Saffitz JE. Patología de Rubin: mecanismos de enfermedad humana, 8ª ed. Filadelfia, PA: Wolters Kluwer, 2020.
Fig. B5.30 Basado en el Diccionario médico Stedman, 28.ª ed. Baltimore, MD: Lippincott Williams & Wilkins, 2006 (artista: Neil O. Hardy, Westport, CT).
Fig. B5.31B (recuadro) Diccionario médico Stedman, 28.ª ed. Baltimore, MD: Lippincott Williams y Wilkins, 2006.
Figura B5.32 Bickley LS. Guía de Bates para el examen físico y la anamnesis, 12ª ed. Filadelfia, PA: Wolters Kluwer, 2017.
Fig. B5.35B (radiografía) Cortesía de M. Asch, Universidad de Toronto, Ontario, Canadá.
Fig. B5.36 Diccionario médico Stedman para profesionales de la salud y enfermería, 5.ª ed. Baltimore, MD: Lippincott Williams y Wilkins, 2005.
Fig. B5.37A Reimpreso con autorización de Moore KL, Persaud TVN. Antes de nacer, 7ª ed. Filadelfia, PA: Elsevier/Saunders, 2008 y cortesía del Dr. Nathan E. Wiseman, Profesor de Cirugía, Hospital Infantil, Universidad de Manitoba, Winnipeg, Manitoba, Canadá.

Fig. B5.37B Reimpreso con autorización de Moore KL, Persaud TVN, Torchia MG. El ser humano en desarrollo: embriología clínicamente orientada, 10ª ed. Filadelfia, PA: Elsevier, 2016 y cortesía del Dr. Prem S. Sahni, ex miembro del Departamento de Radiología del Hospital Infantil de Winnipeg, Manitoba, Canadá.

Machine Translated by Google

Fig. B5.38 Reimpreso con autorización de Medscape Gastroenterology 6(1), 2004. http://www.medscape.com/viewarticle/474658 2004, Medscape.
Fig. B5.39 Basado en Hardin DM Jr: Apendicitis aguda: revisión y actualización. Soy un médico familiar 1999; 60(7):2027–2034; Figura 1B © Floyd E. Hosmer.
Fig. B5.40B Eckert P, Häring S, Satter P, Zwank L. Fibrinklebung, Indikation und Anwendung. Múnich, Alemania: Urban & Schwarzenberg, 1986.
Figura B5.40D Bickley LS. Guía de Bates para el examen físico y la anamnesis, 13ª ed. Filadelfia, PA: Wolters Kluwer, 2021.
Tabla R5.1 (figura) Basado en Gest TR. Atlas de anatomía de Lippincott, 2ª ed. Filadelfia, PA: Wolters Kluwer, 2020; Láminas 5.12B y 5.13B, C.

6 PELVIS Y PERINEO

Fig. 6.2B Cortesía del Dr. EL Lansdown, Profesor de Imagenología Médica, Universidad de Toronto, Ontario, Canadá.
Fig 6.5B&C Cortesía del Dr. E. Becker, Departamento de Imágenes Médicas, Universidad de Toronto, Ontario, Canadá.
Fig. 6.7B Cortesía del Dr. EL Lansdown, Profesor de Imagenología Médica, Universidad de Toronto, Ontario, Canadá.
Figura 6.14B Basado en DeLancey JO. Soporte estructural de la uretra en relación con la incontinencia urinaria de esfuerzo: la hipótesis de la hamaca. Am J Obstet Gynecol 1994;170(6):1713–1720.
Fig. 6.38A (izquierda) Basado en Dauber W, Kramer S (trad.), Spitzer G (ilus.). Atlas de bolsillo de anatomía humana, 5.ª rev. ed. Stuttgart, Alemania: Georg Thieme Verlag, 2007.
Fig. 6.38B (ultrasonido) Cortesía del Dr. AM Arenson, Profesor Asistente de Imagenología Médica, Universidad de Toronto, Ontario, Canadá.
Fig. 6.40 (ultrasonido) Cortesía del Dr. AM Arenson, Profesor Asistente de Imágenes Médicas, Universidad de Toronto, Ontario, Canadá.
Fig. 6.44A Cortesía del Dr. Donald R. Cahill, Departamento de Anatomía, Mayo Medical School, Rochester, MN.
Fig. 6.44B Cortesía del Dr. AM Arenson, profesor adjunto de Imagenología Médica, Universidad de Toronto, Ontario, Canadá.
Figura 6.51B Basado en Clemente CD. Anatomía: Atlas regional del cuerpo humano, 6ª ed. Baltimore, MD: Lippincott Williams y Wilkins, 2011.
Figura 6.61E Basado en Das Lexikon der Gesundheit. Munich, Alemania: Urban & Schwarzenberg Verlag, 1996 (artista: Jonathan Dimes).
Fig. 6.62C Cortesía del Dr. Donald R. Cahill, Departamento de Anatomía, Mayo Medical School, Rochester, MN.
Fig. 6.72B–E Cortesía del Dr. MA Haider, Universidad de Toronto, Ontario, Canadá.
Fig. 6.73B&D Cortesía de la Dra. Shirley McCarthy, Departamento de Radiología Diagnóstica, Universidad de Yale y Hospital Yale-New Haven, New Haven, CT.

LGRAWANY
Machine Translated by Google

Fig. 6.74B&D Cortesía del Dr. MA Haider, Universidad de Toronto, Ontario, Canadá.
Fig. R6.2B Basado en Hall-Craggs BCE. Anatomía como base de la medicina clínica, 3ª ed. Baltimore, MD: Williams y Wilkins, 1995.
Fig. B6.4C Cortesía del Dr. E. Becker, Departamento de Imágenes Médicas, Universidad de Toronto, Ontario, Canadá.
Fig. B6.6 Cortesía del Dr. D. Sniderman, Profesor Asociado de Imágenes Médicas, Universidad de Toronto, Ontario, Canadá.
Fig. B6.7A y B Publicado con autorización de LearningRadiology.com™. Copyright © Todos los derechos reservados 2017.
Fig. B6.9 Basado en el Diccionario médico Stedman, 28.ª ed. Baltimore, MD: Lippincott Williams & Wilkins, 2006 (artista: Neil O. Hardy, Westport, CT).
Fig. B6.10 Basado en Hartwig W. Anatomía fundamental. Baltimore, MD: Lippincott Williams y Wilkins, 2008.
Fig. B6.11 Basado en el Diccionario médico Stedman, 28.ª ed. Baltimore, MD: Lippincott Williams & Wilkins, 2006 (artista: Neil O. Hardy, Westport, CT).
Figura B6.16A Klein JS, Brant WE, Helms CA, Vinson EN. Fundamentos de radiología diagnóstica de Brant y Helms, 5ª ed. Filadelfia, PA: Wolters Kluwer, 2019.
Fig. B6.16B Baggish MS, Valle RF, Guedj H. Histeroscopia: perspectivas visuales de la anatomía, fisiología y patología del útero, 3.ª ed. Filadelfia, PA: Lippincott Williams & Wilkins, 2007.

Fig. B6.17A–G Basado en el Diccionario médico Stedman, 28.ª ed. Baltimore, MD: Lippincott Williams y Wilkins, 2006.
Fig. B6.18A y B Basado en Fuller J, Schaller-Ayers J. Evaluación de la salud: un enfoque de enfermería, 3.ª ed. Filadelfia, PA: Lippincott Williams & Wilkins, 2000.
Fig. B6.20A&C Basado en el Diccionario médico Stedman, 28.ª ed. Baltimore, MD: Lippincott Williams y Wilkins, 2006.
Fig. B6.22 Basado en Beckmann CRB, Ling FW, Laube DW y otros. Obstetricia y Ginecología, 4ª ed. Baltimore, MD: Lippincott Williams y Wilkins, 2002.
Fig. B6.23 Basado en Fuller J, Schaller-Ayers J. Evaluación de la salud: un enfoque de enfermería, 3.ª ed. Filadelfia, PA: Lippincott Williams & Wilkins, 2000.
Fig. B6.24 Basado en el Diccionario médico Stedman, 28.ª ed. Baltimore, MD: Lippincott Williams y Wilkins, 2006.
Fig. B6.28 Basado en Beckmann CRB, Ling FW, Laube DW y otros. Obstetricia y Ginecología, 4ª ed. Baltimore, MD: Lippincott Williams y Wilkins, 2002.
Fig. B6.29A Basado en el Diccionario médico Stedman, 28.ª ed. Baltimore, MD: Lippincott Williams y Wilkins, 2006.
Fig. B6.32 Basado en el Diccionario médico Stedman, 28.ª ed. Baltimore, MD: Lippincott Williams y Wilkins, 2006.
Fig. B6.33A Basado en el Diccionario médico Stedman, 27.ª ed. Baltimore, MD: Lippincott Williams & Wilkins, 2000 (artista: Neil O. Hardy, Westport, CT).
Figura B6.33B Edwards L, Lynch PJ (eds). Atlas y manual de dermatología genital, 3ª ed.

Machine Translated by Google

Filadelfia, PA: Wolters Kluwer, 2018.

7 MIEMBRO INFERIOR

Figura 7.5A Flynn JM, Skaggs DL, Waters PM. Fracturas de Rockwood y Wilkins en niños, 8ª ed. Filadelfia, PA: Wolters Kluwer Health, 2015.
Fig. 7.23 Basado en Rose J, Gamble JG. Caminata humana, 3ª ed. Filadelfia, PA: Lippincott Williams & Wilkins, 2006.

Figura 7.25C Basado en Melloni JL. Revisión ilustrada de Melloni sobre la anatomía humana: por estructuras: arterias, huesos, músculos, nervios y venas. Filadelfia, PA: Lippincott Williams & Wilkins, 1988.

Fig. 7.44C Cortesía del Dr. W. Kucharczyk, catedrático de Imagenología Médica de la Facultad de Medicina de la Universidad de Toronto y director clínico del Tri-Hospital Resonance Centre de Toronto, Ontario, Canadá.

Fig. 7.56C El proyecto humano visible. Biblioteca Nacional de Medicina; Hombre visible 2551.
Fig. 7.62 Cortesía del Dr. K. Sniderman, profesor asociado de Imagenología Médica, Universidad de Toronto, Toronto, Ontario, Canadá.
Figura 7.83A y B Basado en Kapandji IA. La fisiología de las articulaciones (Vol. 2): Miembro inferior, 5ª ed. Edimburgo, Reino Unido: Churchill Livingstone, 1987.
Fig. 7.84B Visible Human Project® de la Biblioteca Nacional de Medicina de EE. UU.: http://www.nlm.nih.gov/research/visible/visible_human.html.
Figura 7.87B Weir J, Abrahams PH. Atlas de imágenes de la anatomía humana, 3ª ed. Edimburgo, Reino Unido: Mosby, 2003.
Fig. 7.92B Cortesía de P. Bobechko, Universidad de Toronto, Canadá.
Fig. 7.94C Cortesía del Dr. W. Kucharczyk, profesor y neurorradiólogo científico principal, Departamento de Imágenes por Resonancia Médica, University Health Network, Toronto, Ontario, Canadá.

Fig. 7.96 Basado en Olson TR, Pawlina WADAM Student Atlas of Anatomy. Nueva York, Nueva York: Cambridge University Press, 1996.
Fig. 7.99A Cortesía del Dr. P. Bobechko y el Dr. E. Becker, Departamento de Imágenes Médicas, Universidad de Toronto, Ontario, Canadá.
Fig. 7.100A Cortesía del Dr. W. Kucharczyk, profesor y neurorradiólogo científico principal, Departamento de Imágenes por Resonancia Médica, University Health Network, Toronto, Ontario, Canadá.

Figura 7.103A Farrell TA. Radiología 101: conceptos básicos y fundamentos de la obtención de imágenes, 5ª ed. Filadelfia, PA: Wolters Kluwer, 2020.
Figura B7.1A Yochum TR, Rowe LJ. Fundamentos de radiología esquelética de Yochum y Rowe (Vol. 1), 3ª ed. Baltimore, MD: Lippincott Williams y Wilkins, 2004.
Figura B7.1B Brunner LC, Eshilian-Oates L, Kuo TY. Fracturas de cadera en adultos. Am Fam Physician 2003;67(3):537-542.

LGRAWANY
Machine Translated by Google

Fig. B7.1D Rossi F, Dragoni S. Fracturas por avulsión aguda de la pelvis en atletas competitivos adolescentes. Skel Radiol 2001;30(3):127-131.

Fig. B7.3B Papa TL, Harris JH. Harris & Harris' La radiología de la medicina de emergencia, 5ª ed. Filadelfia, PA: Lippincott Williams & Wilkins, 2013.

Fig. B7.3D Sherman S, Cico SJ, Nordquist E, Ross C, Wang E. Atlas de medicina clínica de emergencia. Filadelfia, PA: Wolters Kluwer, 2016.

Figura B7.3F Yochum TR, Rowe LJ. Fundamentos de radiología esquelética de Yochum y Rowe, 3ª ed. Baltimore, MD: Lippincott Williams y Wilkins, 2004.

Figura B7.4B Yochum TR, Rowe LJ. Fundamentos de radiología esquelética de Yochum y Rowe, 3ª ed. Baltimore, MD: Lippincott Williams y Wilkins, 2004.

Fig. B7.4E Diccionario médico Stedman, 28.ª ed. Baltimore, MD: Lippincott Williams y Wilkins, 2006.

Figura B7.5 ©eMedicine.com, 2008.

Figura B7.9D Hatch RL, Alsobrook JA, Clugston JR. Diagnóstico y tratamiento de las fracturas de metatarsianos. Am Fam Physician 2007;76(6):817-826.

Figura B7.9E Yochum TR, Rowe LJ. Fundamentos de radiología esquelética de Yochum y Rowe (Vol. 1), 3ª ed. Baltimore, MD: Lippincott Williams y Wilkins, 2004.

Fig. B7.10 (radiografía) Davies MB. El síndrome del os trigonum. Pie 2004;14(3):119-123.

Figura B7.11 Doda N, Peh WCG. Mujer con posible fractura de dedo del pie derecho. Asia Pacífico J Fam Med 2006;5(3):50.

Fig. B7.12A–D Diccionario médico de Stedman, 28.ª ed. Baltimore, MD: Lippincott Williams & Wilkins, 2006 (artista: Neil O. Hardy, Westport, CT).

Fig. B7.13 Publicado con autorización de LearningRadiology.com™. Copyright © Todos los derechos reservados 2007.

Fig. B7.14B Kavanagh EC, Zoga A, Omar I y col. Hallazgos de resonancia magnética en rótula bipartita. Skeletal Radiol 2007;36:209-214, Figura 1a.

Figura B7.15 Bickley LS. Guía de Bates para el examen físico y la anamnesis, 13ª ed. Filadelfia, PA: Wolters Kluwer, 2021.

Fig. B7.22 Cortesía del Dr. P. Bobechko, Universidad de Toronto, Ontario, Canadá.

Figura B7.23 Basado en Bickley LS. Guía de Bates para el examen físico y la anamnesis, 13ª ed. Filadelfia, PA: Wolters Kluwer, 2021.

Figura B7.26 Basado en Bickley LS. Guía de Bates para el examen físico y la anamnesis, 13ª ed. Filadelfia, PA: Wolters Kluwer, 2021.

Fig. B7.27 (radiografía) www.xray2000.co.uk Fig. B7.28
Modificado de Egol KA, Bazylewicz SC. El manual ortopédico: del consultorio al quirófano. Filadelfia, PA: Wolters Kluwer, 2018.

Figura B7.29 Yochum TR, Rowe LJ. Fundamentos de radiología esquelética de Yochum y Rowe, 3ª ed. Baltimore, MD: Lippincott Williams y Wilkins, 2004.

Fig. B7.31A Dibujos basados en Willis MC. Terminología médica: un enfoque de aprendizaje programado del lenguaje de la atención médica. Filadelfia, PA: Lippincott Williams & Wilkins, 2002.

Machine Translated by Google

Figura B7.31B Daffner RH, Hartman MS. Radiología clínica: lo esencial, 4ª ed. Baltimore, MD: Lippincott Williams y Wilkins, 2014.
Fig. B7.33A–C Modificado de Palastanga N, Field D, Soames R. Anatomía y movimiento humano: estructura y función, 4ª ed. Oxford, Inglaterra: Butterworth-Heinemann, 2002.
Fig. B7.33D Diccionario médico de Stedman, 28.ª ed. Baltimore, MD: Lippincott Williams y Wilkins, 2006.

Fig. B7.35 Basado en Hoffmann-La Roche. Roche Lexikon Medizin, 4ª ed. Múnich, Alemania: Urban & Schwarzenberg, 1998.
Fig. B7.36 Diccionario médico A&B Stedman, 28.ª ed. Baltimore, MD: Lippincott Williams y Wilkins, 2006.

8 CABEZA

Fig. 8.5 Cortesía del Dr. E. Becker, Profesor Asociado de Imágenes Médicas, Universidad de Toronto, Ontario, Canadá.
Fig. 8.16 Basado en Tank PW, Gest TR. Atlas de Anatomía. Baltimore, MD: Lippincott Williams y Wilkins, 2008.

Fig. 8.25 Basado en Gest TR. Atlas de anatomía de Lippincott, 2ª ed. Filadelfia, PA: Wolters Kluwer, 2020.

Fig. 8.26A y B Basado en Gest TR. Atlas de anatomía de Lippincott, 2ª ed. Filadelfia, PA: Wolters Kluwer, 2020.
Fig. 8.28A Basado en Gest TR. Atlas de anatomía de Lippincott, 2ª ed. Filadelfia, PA: Wolters Kluwer, 2020.

Fig. 8.31C Basado en Gest TR. Atlas de anatomía de Lippincott, 2ª ed. Filadelfia, PA: Wolters Kluwer, 2020.

Fig. 8.41A y B Cortesía del Dr. D. Armstrong, Medical Imaging, Universidad de Toronto, Ontario, Canadá.

Fig. 8.44A Basado en Hall-Craggs BCE. Anatomía como base de la medicina clínica, 3ª ed. Baltimore, MD: Williams y Wilkins, 1995.
Fig. 8.45B Cortesía del Dr. W. Kucharczyk, profesor y neurorradiólogo científico principal, Departamento de Imágenes Médicas, University Health Network, Toronto, Ontario, Canadá.
Fig. 8.46A Basado en Gest TR. Atlas de anatomía de Lippincott, 2ª ed. Filadelfia, PA: Wolters Kluwer, 2020.

Figura 8.52A Welch Allyn, Inc., Skaneateles Falls, Nueva York.
Fig. 8.52B&C Cortesía de J. Spilkin, OD, University Optometric Clinic, Toronto, Ontario, Canadá.

Fig. 8.53 Basado en van de Graaff K. Human Anatomy, 4.ª ed. Dubuque, IA: Wm. C. Marrón, 1995.

Fig. 8.56 Basado en Hall-Craggs BCE. Anatomía como base de la medicina clínica, 3ª ed. Baltimore, MD: Williams y Wilkins, 1995.

LCRAWANY
Machine Translated by Google

Figura 8.57A y B Basado en Melloni JL. Revisión ilustrada de Melloni sobre la anatomía humana: por estructuras: arterias, huesos, músculos, nervios y venas. Filadelfia, PA: Lippincott Williams & Wilkins, 1988.

Figura 8.59A–D Basado en Girard LJ. Anatomía del ojo humano. Parte II: Los músculos extraoculares. Houston, TX: Facultad de Medicina Baylor, 1970.

Fig. 8.62 Basado en Melloni JL, Dox I, Melloni PH, Melloni JB. Revisión ilustrada de Melloni sobre la anatomía humana: por estructuras: arterias, huesos, músculos, nervios y venas. Filadelfia, PA: Lippincott Williams & Wilkins, 1988.

Figura 8.71C&D Berquist TH. Resonancia magnética del sistema musculoesquelético, 6ª ed. Filadelfia, PA: Lippincott Williams & Wilkins, 2013.

Fig. 8.73 Basado en Paff GH. Anatomía de la cabeza y el cuello. Filadelfia, PA: Saunders, 1973.

Fig. 8.80 Cortesía del Dr. B. Liebgott, Profesor, División de Anatomía, Departamento de Cirugía, Universidad de Toronto, Ontario, Canadá.

Fig. 8.82C Cortesía de MJ Pharaoh, Profesor Asociado de Radiología Dental, Facultad de Odontología, Universidad de Toronto, Ontario, Canadá.

Fig. 8.84B Cortesía de MJ Pharaoh, Profesor Asociado de Radiología Dental, Facultad de Odontología, Universidad de Toronto, Ontario, Canadá.

Fig. 8.87A Cortesía del Dr. B. Liebgott, Profesor, División de Anatomía, Departamento de Cirugía, Universidad de Toronto, Ontario, Canadá.

Fig. 8.90B Basado en Gest TR. Atlas de Anatomía, 2ª ed. Filadelfia, PA: Wolters Kluwer, 2020.

Fig. 8.91 Cortesía del Dr. B. Liebgott, Profesor, División de Anatomía, Departamento de Cirugía, Universidad de Toronto, Ontario, Canadá.

Fig. 8.92A&C Basado en Gest TR. Atlas de Anatomía, 2ª ed. Filadelfia, PA: Wolters Kluwer, 2020.

Fig. 8.93 Basado en Gest TR. Atlas de Anatomía, 2ª ed. Filadelfia, PA: Wolters Kluwer, 2020.

Fig. 8.100 Basado en Paff GH. Anatomía de la cabeza y el cuello. Filadelfia, PA: Saunders, 1973.

Fig. 8.102B&C Basado en Hall-Craggs BCE. Anatomía como base de la medicina clínica, 3ª ed. Baltimore, MD: Williams y Wilkins, 1995.

Fig. 8.106B Cortesía del Dr. E. Becker, Departamento de Imágenes Médicas, Universidad de Toronto, Ontario, Canadá.

Fig. 8.110B Cortesía del Dr. D. Armstrong, Medical Imaging, Universidad de Toronto, Ontario, Canadá.

Fig. 8.114A y B Basado en Gest TR. Atlas de Anatomía, 2ª ed. Filadelfia, PA: Wolters Kluwer, 2020.

Fig. 8.122 Seeley RR, Stephens TD, Tate P. Anatomía y fisiología, 6.ª ed. Boston, MA: McGraw-Hill, 2003.

Figura B8.4B Cortesía de Trauma.org.

Fig. B8.9 Cortesía del Dr. D. Armstrong, Universidad de Toronto, Ontario, Canadá.

Machine Translated by Google

Figura B8.12 Shutterstock (Zay Nyi Nyi).
Fig. B8.14A John Watney/Science Source.
Figura B8.14B Bickley LS. Guía de Bates para el examen físico y la anamnesis, 13ª ed.
Filadelfia, PA: Wolters Kluwer, 2021.
Fig. B8.16 Fundación contra el cáncer de piel.
Figura B8.20B Louis ED, Mayer SA, Rowland LP. Neurología de Merritt, 13ª ed. Filadelfia, PA: Wolters Kluwer, 2016.
Fig. B8.21A Imágenes ilimitadas.
Fig. B8.21B Cortesía del Dr. Gerald S. Smyser, Altru Health System, Grand Forks, ND.
Fig. B8.24 Basado en el Diccionario médico Stedman, 28.ª ed. Baltimore, MD: Lippincott Williams & Wilkins, 2006 (artista: Neil O. Hardy, Westport, CT).
Figura B8.25 Mann IC. El desarrollo del ojo humano. Nueva York, Nueva York: Grune & Stratton, 1964.

Figura B8.26 Welch Allyn, Inc., Skaneateles Falls, Nueva York.
Figura B8.27 Basado en Willis MC. Terminología médica: el lenguaje de la atención sanitaria.
Baltimore, MD: Williams y Wilkins, 1996.
Fig. B8.28A&B Referencia digital de oftalmología, Edward S. Harkness Eye Institute, Departamento de Oftalmología de la Universidad de Columbia.
Fig. B8.29 Basado en el Diccionario médico Stedman, 28.ª ed. Baltimore, MD: Lippincott Williams & Wilkins, 2006 (artista: Neil O. Hardy, Westport, CT).
Fig. B8.30 Mehrle G. Augenheilkunde für Krankenpflegeberufe, 5.ª ed. Múnich, Alemania: Urban & Schwarzenberg, 1991.
Figura B8.31 Tasman W, Jaeger EA. Atlas de oftalmología clínica del Wills Eye Hospital, 2ª ed. Filadelfia, PA: Lippincott Williams & Wilkins, 2001.
Figura B8.33 Moore KL, Persaud TVN, Torchia MG. El ser humano en desarrollo: embriología clínicamente orientada, 10ª ed. Filadelfia, PA: Elsevier, 2016.
Fig. B8.34A–D Basado en el Diccionario médico de Stedman, 28.ª ed. Baltimore, MD: Lippincott Williams & Wilkins, 2006 (artista: Neil O. Hardy, Westport, CT).
Fig. B8.34E Cortesía del Dr. Paul Kin, Odontología cosmética y familiar, Barrie, Ontario, Canadá.
Fig. B8.35B Cortesía del Dr. Paul Kin, Odontología cosmética y familiar, Barrie, Ontario, Canadá.
Fig. B8.38 Cortesía del Dr. John Mulliken, Children's Hospital, Boston, Harvard Medical School, Boston, MA.
Fig. B8.40 Cortesía de la Universidad de Rocheseter y Per-Lennart Westesson, MD, DDS, PhD.

Fig. B8.41A y B Cortesía del Dr. Joseph B. Jacobs, NYU Medical Center, Nueva York.
Figura B8.42 Basado en Turner JS. Una visión general de la cabeza y el cuello. En: Walker HK, Hall WD, Hurst JW (eds). Métodos clínicos: historia clínica, exámenes físicos y de laboratorio, 3ª ed.
Boston, MA: Butterworths, 1990.
Fig. B8.43 BCE Hall-Craggs. Anatomía como base de la medicina clínica, 3ª ed. Baltimore, MD: Williams y Wilkins, 1995.
Figura B8.44 Bechara Y. Ghorayeb, MD, Houston, TX.

LCRAWANY
Machine Translated by Google

Figura B8.45 Welch Allyn, Inc., Skaneateles Falls, Nueva York.
Fig. B8.46 Basado en el Diccionario médico Stedman, 28.ª ed. Baltimore, MD: Lippincott Williams & Wilkins, 2006 (artista: Neil O. Hardy, Westport, CT).

9 CUELLO

Fig. 9.1 Basado en Gest TR. Atlas de anatomía de Lippincott, 2ª ed. Filadelfia, PA: Wolters Kluwer, 2020.

Fig. 9.2C Cortesía del Dr. J. Heslin, Universidad de Toronto, Ontario, Canadá.
Fig. 9.4A&B Basado en Gest TR. Atlas de anatomía de Lippincott, 2ª ed. Filadelfia, PA: Wolters Kluwer, 2020.
Figura 9.13 Basado en Detton AJ. Disector de Grant, 17ª ed. Filadelfia, PA: Wolters Kluwer, 2021.

Fig. 9.21 Basado en Gest TR. Atlas de anatomía de Lippincott, 2ª ed. Filadelfia, PA: Wolters Kluwer, 2020.

Figura 9.25A Basado en Detton AJ. Disector de Grant, 17ª ed. Filadelfia, PA: Wolters Kluwer, 2021.

Fig. 9.27D Cortesía del Dr. M. Keller, Medical Imaging, Universidad de Toronto, Ontario, Canadá.

Fig. 9.27E Cortesía del Dr. W. Kucharczyk, profesor y neurorradiólogo científico principal, Departamento de Imágenes por Resonancia Médica, University Health Network, Toronto, Ontario, Canadá.

Fig. 9.32 Cortesía del Dr. W. Kucharczyk, profesor y neurorradiólogo científico principal, Departamento de Imágenes por Resonancia Médica, University Health Network, Toronto, Ontario, Canadá.

Fig. 9.33C Basado en Dauber W, Kramer S (trad.), Spitzer G (ilus.). Atlas de bolsillo de anatomía humana, 5.ª rev. ed. Stuttgart: Thieme, 2007.
Fig. 9.36B,D yE Cortesía del Dr. W. Kucharczyk, profesor y neurorradiólogo científico principal, Departamento de Imágenes por Resonancia Médica, University Health Network, Toronto, Ontario, Canadá.

Fig. 9.42B Cortesía del Dr. W. Kucharczyk, profesor y neurorradiólogo científico principal, Departamento de Imágenes por Resonancia Médica, University Health Network, Toronto, Ontario, Canadá.

Fig. 9.44A Basado en Gest TR. Atlas de anatomía de Lippincott, 2ª ed. Filadelfia, PA: Wolters Kluwer, 2020.

Fig. 9.45A Liebgott B. Las bases anatómicas de la odontología. Filadelfia, PA: Mosby, 1982.
Fig. 9.47B Basado en Gest TR. Atlas de anatomía de Lippincott, 2ª ed. Filadelfia, PA: Wolters Kluwer, 2020.

Figura B9.1 Hospital Infantil de Akron.
Fig. B9.3 Basado en Siemens Medical Solutions USA, Inc.

Machine Translated by Google

Figura B9.6 Sadler TW. Embriología médica de Langman, 14ª ed. Filadelfia, PA: Wolters Kluwer, 2019.
Figura B9.7 Leung AKC, Wong AL, Robson WLLM. Glándula tiroides ectópica simulando un quiste del conducto tirogloso. Can J Surg 1995;38(1):87-89. ©1995 Asociación Médica Canadiense.
Fig. B9.9 Clima G. Schilddrüsen-Sonographie. Múnich, Alemania: Urban & Schwarzenberg, 1989.

Fig. B9.11B Rohen JW, Yokochi C, Lütjen-Drecoll E. Atlas fotográfico de anatomía, 9ª ed. Filadelfia, PA: Wolters Kluwer, 2022.
Fig. B9.12 Basado en Stedman's Medical Dictionary, 28.ª ed., Baltimore, MD: Lippincott Williams & Wilkins, 2006.

10 RESUMEN DE LOS NERVIOS CRANEALES

Figura B10.3A Bickley LS. Guía de Bates para el examen físico y la anamnesis, 13ª ed. Filadelfia, PA: Wolters Kluwer, 2021.
Figura B10.3B Weber J, Kelley JH. Evaluación de la salud en enfermería, 4ª ed. Filadelfia, PA: Wolters Kluwer Health, 2010.
Fig. B10.4 Modificado de Campbell WW, Barohn RJ. El examen neurológico de DeJong, 8ª ed. Filadelfia, PA: Wolters Kluwer, 2020.

LGRAWANY
Machine Translated by Google

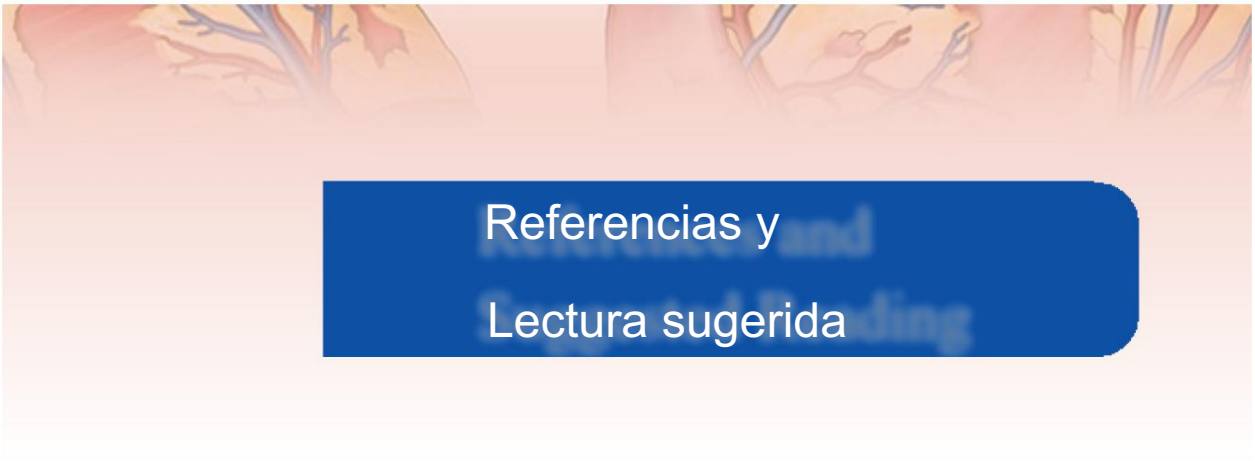

Referencias y Lectura sugerida

CAPÍTULO 1 Descripción general y conceptos básicos

Bergman RA. Enciclopedia ilustrada de variaciones anatómicas humanas. https://www.anatomyatlases.org/AnatomicVariants/AnatomyHP.shtml. Publicado en 1996; Actualizado 2015.

Ellis H, Mahadevan V. Anatomía clínica: anatomía aplicada para estudiantes y médicos jóvenes, 14ª edición. Hoboken, Nueva Jersey: John Wiley & Sons, 2019.

Comité Federativo de Terminología Anatómica (FCAT). Terminologia Anatomica: Terminología Anatómica Internacional. Stuttgart, Alemania: Thieme, 1998.

Foerster O. Los dermatomas en el hombre. Cerebro 1933;56(1):1-39.

Keegan JJ, Garrett FD. La distribución segmentaria de los nervios cutáneos en las extremidades del hombre. Anat Rec 1948;102(4):409-437.

Kumar V, Abbas AK, Aster JC. Robbins y Cotran Bases patológicas de la enfermedad, 10ª ed. Filadelfia, PA: Elsevier, 2020.

Maklad A, Quinn T, Fritsch B. Distribución intracraneal del sistema simpático en ratones: Dil rastreo y marcaje inmunocitoquímico. Anat Rec 2001;263(1):99-111.

Marieb EN, Hoehn K. Anatomía y fisiología humana, 11ª ed. Hoboken, Nueva York: Pearson, 2019.

Mihailoff GA, Haines DE. La biología celular de las neuronas y la glía. En: Haines DE, Mihailoff GA (eds). Neurociencia fundamental para aplicaciones básicas y clínicas, 5ª ed. Filadelfia, PA: Elsevier, 2018.

Moore KL, Persaud TVN, Torchia MG. El ser humano en desarrollo: orientado clínicamente Embriología, 11ª ed. Filadelfia, PA: Elsevier/Saunders, 2020.

Pawlina W. Histología. Un texto y un atlas, 8ª ed. Filadelfia, PA: Wolters Kluwer, 2020.

Salter RB. Libro de texto de trastornos y lesiones del sistema musculoesquelético, 3ª ed. Baltimore, MD: Lippincott Williams y Wilkins, 1998.

Swartz MH. Libro de texto de diagnóstico físico: historia y examen, 8ª ed. Filadelfia, PA: Elsevier, 2021.

Tubbs RS, Shoja MM, Enciclopedia completa de anatomía humana de Loukas M. Bergman Variación. Hoboken, Nueva Jersey: John Wiley & Sons, 2016.

Machine Translated by Google

CAPÍTULO 2 Volver Bogduk

N. Anatomía clínica y radiológica de la columna lumbar, 5ª ed. Londres, Inglaterra: Churchill Livingstone/Elsevier, 2012.

Bogduk N, Macintosh JE. La anatomía aplicada de la fascia toracolumbar. Columna vertebral 1984;9(2):164-170.

Buxton DF, Peck D. Husos neuromusculares en relación con las complejidades del movimiento articular. Clin Anat 1989;2(4):211-224.

Crockard HA, Heilman AE, Stevens JM. Mielopatía progresiva secundaria a odontoides Fracturas: características clínicas, radiológicas y quirúrgicas. J Neurosurg 1993;78(4):579-586.

Duray SM, Morter HB, Smith FJ. Variación morfológica en las apófisis espinosas cervicales: Posibles aplicaciones en la identificación forense de raza a partir del esqueleto. J Forensic Sci 1999;44(5):937-944.

Dvorak J, Schneider E, Saldinger P, Rahn B. Biomecánica de la región craneocervical: el alar y ligamentos transversos. J Orthop Res 1988;6(3):452-461.

Greer M. Malformaciones cerebrales y espinales. En Rowland LP, Pedley TA, eds. Merritt's Libro de texto de Neurología, 12ª ed. Filadelfia, PA: Lippincott Williams & Wilkins, 2010.

Haines DE, Mihailoff GA. Neurociencia Fundamental para Aplicaciones Básicas y Clínicas, 5to ed. Filadelfia, PA: Elsevier, 2018.

Mercer S, Bogduk N. Los ligamentos y el anillo fibroso del intervertebral cervical humano adulto discos. Columna vertebral 1999;24(7):619-628.

Moore KL, Persaud TVN, Torchia MG. El ser humano en desarrollo: orientado clínicamente Embriología, 11ª ed. Filadelfia, PA: Elsevier/Saunders, 2020.

Anatomía de O'Rahilly R. Gardner-Gray-O'Rahilly: un estudio regional de la estructura humana, 5ª ed. Filadelfia, PA: Saunders, 1986.

De pie S (ed). Anatomía de Gray: la base anatómica de la práctica clínica, 42ª ed. Filadelfia, PA: Elsevier, 2021.

Acero HH. Consideraciones anatómicas y mecánicas de la articulación atlantoaxial. En Actas de la Asociación Estadounidense de Ortopedia. J Cirugía de la articulación ósea Am. 1968;50:1481-2.

Swartz MH. Libro de texto de diagnóstico físico: historia y examen, 8ª ed. Filadelfia, PA: Elsevier, 2021.

Vilensky JA, Baltes M, Weikel L, Fortin JD, Fourie LJ. Músculos serrato posterior: anatomía, relevancia clínica y función. Clin Anat 2001;14(4):237-241.

Yochum TR, Rowe LJ. Fundamentos de radiología esquelética, 3ª ed. Baltimore, MD: Lippincott Williams y Wilkins, 2004.

CAPITULO 3 Miembro Superior

Bergman RA. Enciclopedia ilustrada de variaciones anatómicas humanas. https://www.anatomyatlases.org/AnatomicVariants/AnatomyHP.shtml. Publicado en 1996; Actualizado 2015.

LGRAWANY
Machine Translated by Google

Foerster O. Los dermatomas en el hombre. Cerebro 1933;56(1):1-39.
Hamill J, Knutzen KM, Derrick TR. Bases biomecánicas del movimiento humano, 5ª ed. Filadelfia, PA: Wolters Kluwer, 2022.
Higgins DMO, Liao L, Winfree CJ. Lesión traumática de nervios craneales y periféricos. En Louis ED, Mayer SA, Nobel JM (eds). Neurología de Merritt, 14ª ed. Filadelfia, PA: Wolters Kluwer, 2022.

Keegan JJ, Garrett FD. La distribución segmentaria de los nervios cutáneos en las extremidades del hombre. Anat Rec 1948;102(4):409-437.
Olson TR, Ger R, Abrahams PH. Fundamentos de anatomía clínica de Ger, 3ª ed. Nueva York, NY: Prensa de la Universidad de Cambridge, 2009.

CAPITULO 4 Tórax Bergman

RA. Enciclopedia ilustrada de variaciones anatómicas humanas. https://www.anatomyatlases.org/AnatomicVariants/AnatomyHP.shtml. Publicado en 1996; Actualizado 2015.
Bickley LS. Guía de Bates para el examen físico y la anamnesis, 13ª ed. Filadelfia, PA, Wolters Kluwer, 2021.
Brannagan TH, Tanji K. Neuropatías periféricas adquiridas. En Louis ED, Mayer SA, Noble JM. (ed.). Neurología de Merritt, 14ª ed. Filadelfia, PA: Wolters Kluwer, 2022.
Goroll AH, Mulley AG. Medicina de Atención Primaria: Evaluación y Gestión del Consultorio del Paciente adulto, 8ª ed. Filadelfia, PA: Wolters Kluwer, 2021.
Kaufman JA, Jones TB. Vías viscerosensoriales. En DE Haines y GA Mihailoff (eds.). Neurociencia fundamental para aplicaciones básicas y clínicas, 5ª ed. Filadelfia, PA: Elsevier, 2018.

Kumar V, Abbas AK, Aster JC. Robbins y Cotran Bases patológicas de la enfermedad, 10ª ed. Filadelfia, PA: Elsevier, 2020.
LoCicero J, Feins RH, Colson YL, Cirugía torácica general de Rocco G. Shields [Vol. 1], 8ª ed. Filadelfia, PA: Wolters Kluwer, 2019.
Moore KL, Persaud TVN, Torchia MG. El ser humano en desarrollo: orientado clínicamente Embriología, 11ª ed. Filadelfia, PA: Elsevier/Saunders, 2020.
Resnik R, Lockwood CJ, Moore TR, Greene MF, Copel JA, Silver RM. Medicina materno-fetal de Creasy y Resnik: principios y práctica, 8ª ed. Filadelfia, PA: Elsevier, 2019.
Slaby FJ, McCune SK, Summers RW. Anatomía macroscópica en la práctica de la medicina. Filadelfia, PA: Lea y Febiger, 1994.
De pie S (ed). Anatomía de Gray: la base anatómica de la práctica clínica, 42ª ed. Filadelfia, PA: Elsevier, 2021.
Swartz MH. Libro de texto de diagnóstico físico: historia y examen, 8ª ed. Filadelfia, PA: Elsevier, 2021.

Torrent-Guasp F, Buckberg GD, Clemente C, Cox JL, Coghlan HC, Gharib M. La estructura y función del corazón helicoidal y su envoltura de contrafuerte. I. La estructura macroscópica normal del corazón. Semin Thorac Cardiovasc Surg 2001;13(4):301-319.

Machine Translated by Google

Vilensky JA, Baltes M, Weikel L, Fortin JD, Fourie LJ. Músculos serrato posterior: anatomía, relevancia clínica y función. Clin Anat 2001;14(4):237-241.

Walls RM, Hockberger RS, Medicina de emergencia de Gausche-Hill M. Rosen: conceptos y práctica clínica, 9ª ed. Filadelfia, PA Elsevier, 2018.

Wilson-Pauwels L, Stewart PA, Akesson EJ. Nervios autónomos: ciencia básica, clínica Aspectos, Estudios de Casos. Hamilton, Ontario, Canadá: BC Decker, 1997.

CAPÍTULO 5 Abdomen Agur

AMR, Dalley AF. Atlas de anatomía de Grant, 15ª ed. Filadelfia, Pensilvania: Wolters Kluwer, 2021.

Bickley LS. Guía de Bates para el examen físico y la anamnesis, 13ª ed. Filadelfia, PA: Wolters Kluwer Health, 2021.

Cantlie J. Sobre una nueva disposición de los lóbulos derecho e izquierdo del hígado. J Anat Physiol (Tierra) 1898;32:iv.

Cheng YF, Huang TL, Chen CL, Chen TY, Huang CC, Ko SF, Yang BY, Lee TY. Variaciones de la vena hepática media e inferior derecha: Aplicación en hepatectomía. J Clin Ultrasound 1997;25(4):175-182.

Daseler EH, Anson BJ, Hambley WC, Reimann AF. La arteria cística y constituyentes del pedículo hepático; Un estudio de 500 ejemplares. Surg Gynecol Obstet 1947;85(1):47–63.

Ellis H, Mahadevan V. Anatomía clínica: anatomía aplicada para estudiantes y médicos jóvenes, 14ª edición. Hoboken, Nueva Jersey: Wiley-Blackwell, 2019.

Fruchaud H. Anatomie chirurgicales des hernies de l'aine. París, Francia: Doin, 1956 [Citado en Skandalakis LJ, Gadacz TR, Mansberger AR Jr, Mitchell WE Jr, Colborn CL, Skandalakis JE. Reparación moderna de hernia: la base embriológica y anatómica de la cirugía. Londres, Reino Unido: Partenón, 1996].

Kliegman RM, St. Geme JW III, Blum NJ, Shah SS, Tasker RC, Wilson KM (eds). Nelson Libro de texto de pediatría, 21ª ed. Filadelfia, PA: Elsevier, 2020.

Kumar V, Abbas AK, Aster JC. Robbins y Cotran Bases patológicas de la enfermedad, 10ª ed. Filadelfia, PA: Elsevier, 2020.

Magee DF, Dalley AF. Digestión y estructura y función del intestino. (Serie de educación continua de Karger, vol. 8.) Basilea, Suiza: Karger, 1986.

Moore KL, Persaud TVN, Torchia MG. El ser humano en desarrollo: embriología clínicamente orientada, 11ª ed. Filadelfia, PA: Elsevier, 2020.

Skandalakis LJ (ed.). Anatomía y técnica quirúrgica: manual de bolsillo, 5ª ed. Nueva York, Nueva York: Springer, 2021.

Skandalakis LJ, Gadacz TR, Mansberger AR Jr, Mitchell WE Jr, Colborn GL, Skandalakis JE. Reparación moderna de hernia: la base embriológica y anatómica de la cirugía. Londres, Reino Unido: Partenón, 1996.

De pie S (ed). Anatomía de Gray: la base anatómica de la práctica clínica, 42ª ed. Filadelfia, PA: Elsevier, 2021.

Swartz MH. Libro de texto de diagnóstico físico: historia y examen, 8ª ed. Filadelfia,

LGRAWANY
Machine Translated by Google

PA: Elsevier, 2021.

Townsend CM, Beauchamp RD, Evers BM, Mattox KL. Libro de texto de cirugía de Sabiston: la base biológica de la práctica quirúrgica moderna, 21ª ed. Filadelfia, PA: Elsevier, 2022.

CAPÍTULO 6 Pelvis y perineo

Ashton-Miller JA, DeLancey JOL. Anatomía funcional del suelo pélvico femenino. ann ny Acad Sci 2007;11001:266-296.

DeLancey JOL. Aspectos anatómicos de la eversión vaginal después de la histerectomía. Am J Obstet Gynecol 1992;166(6 Pt 1):1717-1728.

Di Marino V, Lepidi H. Capítulo 5: Estructura del órgano bulbo-clítoris. En: Estudio Anatómico del Clítoris y del Órgano Bulbo-Clítoris. Zúrich, Suiza: Springer International Publishing, 2014.

Hoffman BL, Schorge JO, Halvorson LM, Hamid CA, Corton MM, Schaffer JI. Capítulo 30: Cáncer de cuello uterino. En: Williams Gynecology, 4ª ed. Nueva York, NY: McGraw-Hill Education, 2020.

Huseynov A, Zollikofer CPE, Coudyzer W, Gascho D, Kellenberger C, Hinzpeter R, Ponce de León MS. Evidencia del desarrollo de la adaptación obstétrica de la pelvis femenina humana. PNAS 2016;113(19):5227-5232.

Kelling JA, Erickson CR, Pin J, Pin PG. Disección anatómica del nervio dorsal del clítoris. Aesthet Surg J 2020;40(5):541-547.

Krebs H. Lesiones premalignas del cuello uterino. En: Copeland LJ (ed.). Libro de texto de Ginecología, 2ª ed. Filadelfia, PA: Saunders, 2000.

Landon MB, Galán HL, Jauniaux ERM, Driscoll DA, Berghella V, Grobman WA, Kilpatrick SJ, Cahill AG. Obstetricia de Gabbe: embarazos normales y problemáticos, 8ª ed. Elsevier, 2021.

Moore KL, Persaud TVN, Torchia MG. El ser humano en desarrollo: embriología clínicamente orientada, 11ª ed. Filadelfia, PA: Elsevier, 2020.

Myers RP, Cahill DR, Devine RM, Rey BF. Anatomía de la prostatectomía radical definida por resonancia magnética. J Urol 1998;159(6):2148-2158.

OelrichTM. El músculo estriado del esfínter urogenital en la mujer. Anat Rec 1983;205(2):223-232.

OelrichTM. El músculo del esfínter uretral en el hombre. Am J Anat 1980;158(2):229-246.

Wendell-Smith CP. Músculos y fascias de la pelvis. En: Williams PL, Bannister LH, Berry MM, Collins P, Dussek JE, Fergusson MWJ (eds). Anatomía de Gray: las bases anatómicas de la medicina y la cirugía, 38ª ed. Nueva York, Nueva York: Churchill-Livingstone, 1995.

CAPÍTULO 7 Miembro inferior

Anderson MK, Parr GP. Fundamentos del manejo de lesiones deportivas, 3ª ed. Baltimore, Maryland: Lippincott Williams y Wilkins, 2011.

Benninger B. Nueva terminología de la arteria femoral: integración de la anatomía y los procedimientos clínicos que conducen a una nomenclatura intuitiva estandarizada. Clin Anat 2014;27(7):1085-1088.

Machine Translated by Google

Foerster O. Los dermatomas en el hombre. Cerebro 1993;56(1):1-39.

Hamill J, Knutzen KM, Derrick TR. Bases biomecánicas del movimiento humano, 5ª ed. Filadelfia, PA: Wolters Kluwer, 2022.

Keegan JJ, Garrett FD. La distribución segmentaria de los nervios cutáneos en las extremidades del hombre. Anat Rec 1948;102(4):409-437.

Markhede G, Stener G. Función después de la extirpación de varios músculos de la cadera y el muslo de tumores. Acta Orthop Scand 1981;52(4):373-395.

Moore KL, Persaud TVN, Torchia MG: El ser humano en desarrollo: orientado clínicamente Embriología, 10ª ed. Filadelfia, PA: Elsevier/Saunders, 2016.

Salter RB. Libro de texto de trastornos y lesiones del sistema musculoesquelético, 3ª ed. Baltimore, MD: Lippincott Williams y Wilkins, 1998.

Soames R, Palastanga N. Anatomía y movimiento humano: estructura y función, 7ª ed. Edimburgo, Reino Unido: Elsevier, 2019.

Söderberg GL. Kinesiología: aplicación al movimiento patológico, 2ª ed. Baltimore, MD: Williams y Wilkins, 1997.

CAPÍTULO 8 Jefe Bickley

LS. Guía de Bates para el examen físico y la anamnesis, 13ª ed. Filadelfia, PA: Wolters Kluwer, 2021.

Corbett JJ, Haines DE. Los ventrículos, el plexo coroideo y el líquido cefalorraquídeo. En: Haines DE, Mihailoff GA (eds.). Neurociencia fundamental para aplicaciones básicas y clínicas, 5ª ed. Filadelfia, PA: Elsevier, 2018.

Elkind MSV. Carga global de enfermedades neurológicas. En: Louis ED, Mayer SA, Noble JM (eds). Neurología de Merritt, 14ª ed. Filadelfia, PA: Wolters Kluwer, 2022.

Esenwa CC, Mayer SA. Accidente cerebrovascular isquémico agudo. En: Louis ED, Mayer SA, Noble JM (eds). Neurología de Merritt, 14ª ed. Filadelfia, PA: Wolters Kluwer, 2022.

Fernández-Valencia R, Gómez Pellico L. Anatomía funcional del saccus lacrimalis humano. Acta Anat (Basilea) 1990;139(1):54-59.

Frontera JA, Organek N. Trombosis venosa y sinusal cerebral. En: Louis ED, Mayer SA, Noble JM (eds). Neurología de Merritt, 14ª ed. Filadelfia, PA: Wolters Kluwer, 2022.

Haines DE, Harkey HL, Al-Mefty O. El espacio “subdural”: una nueva mirada a un concepto obsoleto. Neurocirugía 1993;32(1):111-120.

Haines DE, Mihailoff GA. Neurociencia Fundamental para Aplicaciones Básicas y Clínicas, 5to ed. Filadelfia, PA: Elsevier, 2018.

Higgins DMO, Liao L, Winfree CJ. Lesión traumática de nervios craneales y periféricos. En: Louis ED, Mayer SA, Nobel JM (eds). Neurología de Merritt, 14ª ed. Filadelfia, PA: Wolters Kluwer, 2022.

Kiernan JA, El sistema nervioso humano de Rajakumar N. Barr: un punto de vista anatómico, décimo ed. Baltimore, MD: Lippincott Williams y Wilkins, 2014.

Kliegman RM, Stanton BMD, St. Geme JW III, Blum NJ, Shah SS, Tasker RC, Wilson KM (eds). Nelson Libro de texto de pediatría, 21ª ed. Filadelfia, PA: Elsevier, 2020.

LGRAWANY
Machine Translated by Google

Lipton RB. Cefalea y síndromes dolorosos. En: Louis ED, Mayer SA, Nobel JM (eds). Neurología de Merritt, 14ª ed. Filadelfia, PA: Wolters Kluwer, 2022.

Louis ED, Mayer SA, Noble JM. Neurología de Merritt, 14ª ed. Filadelfia, Pensilvania: Wolters Kluwer, 2022.

Mayer SA. Edema cerebral y aumento de la presión intracraneal. En: Louis ED, Mayer SA, Nobel JM (ed.). Neurología de Merritt, 14ª ed. Filadelfia, PA: Wolters Kluwer, 2022.

Moore KL, Persaud TVN, Torchia MG. El ser humano en desarrollo: embriología clínicamente orientada, 11ª ed. Filadelfia, PA: Elsevier, 2020.

Murkerji SS, Martínez-Lage M, Thakur KT. Infecciones virales. En: Louis ED, Mayer SA, Noble JM (eds). Neurología de Merritt, 14ª ed. Filadelfia, PA: Wolters Kluwer, 2022.

Omran SS, Gutiérrez J. Ataque isquémico transitorio. En: Louis ED, Mayer SA, Nobel JM (eds). Neurología de Merritt, 14ª ed. Filadelfia, PA: Wolters Kluwer, 2022.

Roos KL. Meningitis bacteriana aguda. En: Louis ED, Mayer SA, Noble JM (eds). Merritt's Neurología, 14ª ed. Filadelfia, PA: Wolters Kluwer, 2022.

De pie S (ed). Anatomía de Gray: las bases anatómicas de la medicina y la cirugía, 42ª ed. Filadelfia, PA: Elsevier, 2021.

Storper ES. Síndrome de Ménière, vértigo posicional paroxístico benigno y neuritis vestibular. En: Louis ED, Mayer SA, Noble JM (eds). Neurología de Merritt, 14ª ed. Filadelfia, PA: Wolters Kluwer, 2022.

CAPÍTULO 9 Cuello Agur

AMR, Dalley AF. Atlas de anatomía de Grant, 15ª ed. Filadelfia, Pensilvania: Wolters Kluwer, 2021.

Bickley LS. Guía de Bates para el examen físico y la anamnesis, 13ª ed. Filadelfia, PA: Wolters Kluwer Health, 2021.

Bobanga I, McHenry CR. Las glándulas paratiroides. En: Townsend CM, Beauchamp RD, Evers BM, Mattox KL. Libro de texto de cirugía de Sabiston: la base biológica de la práctica quirúrgica moderna, 21ª ed. Filadelfia, PA: Elsevier, 2022.

Ezenkwele UA, largo CM. Rotura y desgarros esofágicos en medicina de urgencia. Medscape. 13 de octubre de 2016. https://emedicine.medscape.com/article/775165-overview

Jinnah HA. Las distonías. En: Louis ED, Mayer SA, Noble JM (eds). Neurología de Merritt, 14ª ed. Filadelfia, PA: Wolters Kluwer, 2022.

Kliegman RM, St. Geme JW III, Blum NJ, Shah SS, Tasker RC, Wilson KM (eds). Nelson Libro de texto de pediatría, 21ª ed. Filadelfia, PA: Elsevier, 2020.

Lachman N, Acland RD, Rosse C. Evidencia anatómica de la ausencia de una raíz craneal morfológicamente distinta del nervio accesorio en el hombre. Clin Anat 2002;15(1):4-10.

Leung AK, Wong AL, Robson WL. Glándula tiroides ectópica simulando un quiste del conducto tirogloso: reporte de un caso. Can J Surg 1995;38(1):87-89.

Moore KL, Persaud TVN, Torchia MG. El ser humano en desarrollo: embriología clínicamente orientada, 11ª ed. Filadelfia, PA: Elsevier, 2020.

Shih T. Síncope. En: Louis ED, Mayer SA, Noble JM (eds). Neurología de Merritt, 14ª ed.

Machine Translated by Google

Filadelfia, PA: Wolters Kluwer, 2022.
Singh B, Ramsaroop L. Simpatectomía del miembro superior: una reevaluación histórica de la anatomía quirúrgica. Clin Anat 2007;20(8):863-867.
Skandalakis LJ (ed.). Anatomía y técnica quirúrgica: manual de bolsillo, 5ª ed. Nueva York, Nueva York: Springer, 2021.
Weiglein AH, Morrigl B, Schalk C, Künzel KH, Müller U. Arterias en la región cervical posterior triángulo en el hombre. Clin Anat 2005;18(8):533-557.

CAPÍTULO 10 Resumen de los nervios craneales Cioroiu

CM, Brannagan TH. Parálisis de Bell y neuropatías craneales. En: Louis ED, Mayer SA, Nobel JM (eds). Neurología de Merritt, 14ª ed. Filadelfia, PA: Wolters Kluwer, 2022.
D'Amico RS, Sisti MB. Neuroma acústico y otros tumores de la base del cráneo. En: Louis ED, Mayer SA, Nobel JM (eds). Neurología de Merritt, 14ª ed. Filadelfia, PA: Wolters Kluwer, 2022.
Davies AE, Kidd D, Stone SP, MacMahon J. Sensación faríngea y reflejo nauseoso en sujetos sanos. Lanceta 1995;345(8948):487-488.
Haines DE, Mihailoff GA. Neurociencia Fundamental para Aplicaciones Básicas y Clínicas, 5to ed. Filadelfia, PA: Elsevier, 2018.
Higgins DMO, Liao L, Winfree CJ. Lesión traumática de nervios craneales y periféricos. En: Louis ED, Mayer SA, Nobel JM (eds). Neurología de Merritt, 14ª ed. Filadelfia, PA: Wolters Kluwer, 2022.

Lachman N, Acland RD, Rosse C. Evidencia anatómica de la ausencia de una raíz craneal morfológicamente distinta del nervio accesorio en el hombre. Clin Anat 2002;15(1):4-10.
Mathew PG, Bajwa ZH. Trastornos de dolor facial y neuralgias craneales dolorosas. En: Luis ED, Mayer SA, Nobel JM (eds). Neurología de Merritt, 14ª ed. Filadelfia, PA: Wolters Kluwer, 2022.

Moore KL, Persaud TVN, Torchia MG. El ser humano en desarrollo: embriología clínicamente orientada, 11ª ed. Filadelfia, PA: Elsevier, 2020.
Musgo ÉL. Alteraciones visuales. En: Louis ED, Mayer SA, Nobel JM (eds). Neurología de Merritt, 14ª edición. Filadelfia, PA: Wolters Kluwer, 2022.
Roberts JK. Mareos, vértigo y pérdida de audición. En: Louis ED, Mayer SA, Nobel JM (eds). Neurología de Merritt, 14ª ed. Filadelfia, PA: Wolters Kluwer, 2022.
Simpson KL. Olfato y gusto. En: Haines DE, Mihailoff GA (eds). Fundamental Neurociencia para aplicaciones básicas y clínicas, 5ª ed. Filadelfia, PA: Elsevier, 2018.
Swartz MH. Libro de texto de diagnóstico físico: historia y examen, 8ª ed. Filadelfia, PA: Elsevier, 2021.

LGRAWANY
Machine Translated by Google

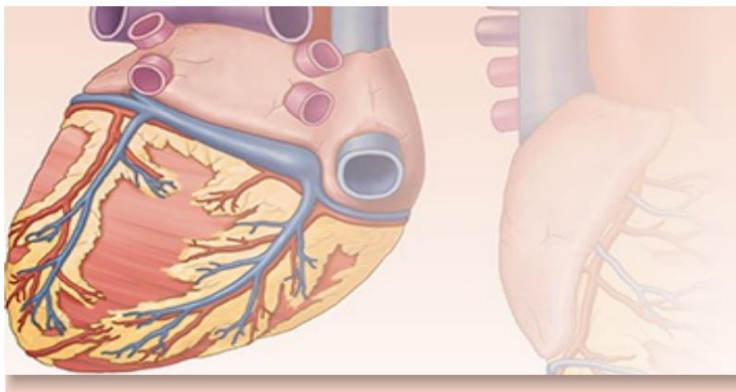

1

Descripción general y Básico Conceptos

ENFOQUES PARA EL ESTUDIO DE LA ANATOMÍA
Anatomía Regional
Anatomía sistémica
Anatomía clínica
SEXO Y GÉNERO
TERMINOLOGÍA ANATOMICOMÉDICA
Posicion anatomica
Planos anatómicos
Términos de relación y comparación
Términos de lateralidad
Términos de movimiento
VARIACIONES ANATÓMICAS
RECUADRO CLÍNICO: Variaciones anatómicas
SISTEMA TEGUMENTARIO
RECUADRO CLÍNICO: Sistema Tegumentario
FASCIAS, COMPARTIMIENTOS FASCIALES, BURSAS Y ESPACIOS POTENCIALES
RECUADRO CLÍNICO: Fascias
SISTEMA ESQUELÉTICO
Cartílagos y huesos
Clasificación de huesos
Marcas y formaciones óseas
Desarrollo óseo
Vasculatura e inervación de los huesos.
CAJA CLÍNICA: Huesos
Articulaciones
CAJA CLÍNICA: Articulaciones
TEJIDO MUSCULAR Y SISTEMA MUSCULAR
Tipos de músculo (tejido muscular)
TABLA 1.1. Tipos de músculo (tejido muscular)
Músculos esqueléticos

Machine Translated by Google

RECUADRO CLÍNICO: Músculos esqueléticos
Músculo estriado cardíaco
Músculo liso
RECUADRO CLÍNICO: Músculo Cardíaco y Liso
SISTEMA CARDIOVASCULAR
Circuitos vasculares
Vasos sanguineos
RECUADRO CLÍNICO: Sistema cardiovascular
SISTEMA LINFOIDE
RECUADRO CLÍNICO: Sistema Linfoide
SISTEMA NERVIOSO
Sistema nervioso central
Sistema nervioso periférico
RECUADRO CLÍNICO: Sistemas Nerviosos Central y Periférico
Sistema nervioso somático
Sistema nervioso autónomo
TABLA 1.2. Funciones del sistema nervioso autónomo (SNA)
TÉCNICAS DE IMAGEN MÉDICA
Radiografía convencional
Tomografía computarizada
Ultrasonografía
Imagen de resonancia magnética
Imágenes de medicina nuclear

ENFOQUES PARA EL ESTUDIO DE LA ANATOMÍA

La anatomía es el escenario (estructura) en el que ocurren los eventos (funciones) de la vida. Este libro trata principalmente de la anatomía funcional humana: el examen de las estructuras del cuerpo humano que pueden verse sin un microscopio. Los tres enfoques principales para estudiar anatomía son regional, sistémico y clínico (o aplicado), y reflejan la organización del cuerpo y las prioridades y propósitos para estudiarlo.

Anatomía Regional

La anatomía regional (anatomía topográfica) considera la organización del cuerpo humano como partes o segmentos principales (Fig. 1.1): un cuerpo principal, formado por la cabeza, el cuello y el tronco (subdividido en tórax, abdomen, espalda y pelvis/perineo).), y miembros superiores e inferiores emparejados. Todas las partes principales pueden subdividirse en áreas y regiones. La anatomía regional es el método de estudiar la estructura del cuerpo centrando la atención en una parte específica (p. ej., la cabeza), un área (la cara) o una región (la región orbitaria o del ojo); examinar la disposición y las relaciones de las diversas estructuras sistémicas (músculos, nervios, arterias, etc.) dentro de él; y luego, por lo general, continúa estudiando las regiones adyacentes en una secuencia ordenada.

LGRAWANY
Machine Translated by Google

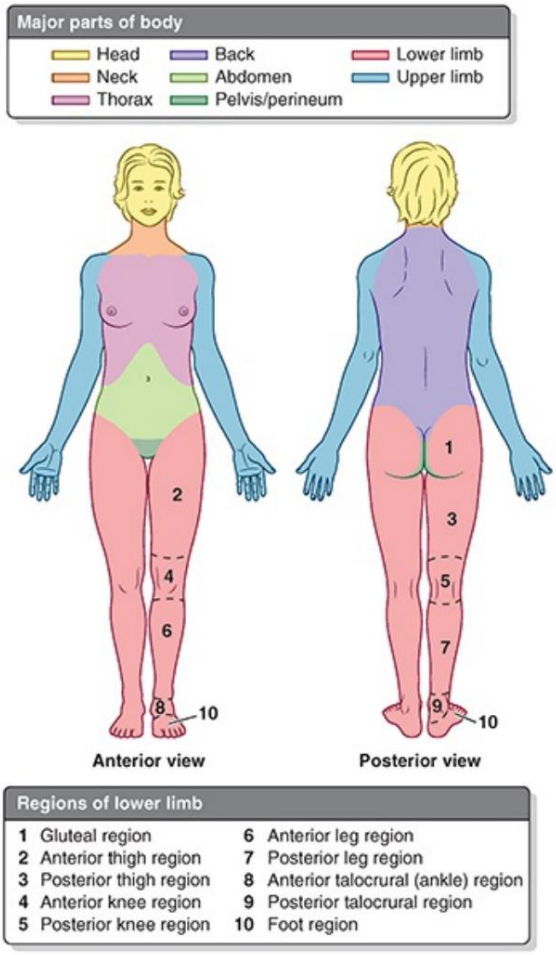

FIGURA 1.1. Partes principales del cuerpo y regiones de las extremidades inferiores. La anatomía se describe en relación con la posición anatómica ilustrada aquí.

Este libro sigue un enfoque regional y cada capítulo aborda la anatomía de una parte importante del cuerpo. Este es el enfoque que generalmente se sigue en los cursos de anatomía que tienen un componente de laboratorio que involucra disección. Al estudiar anatomía mediante este enfoque, es importante poner de forma rutinaria la anatomía regional en el contexto de la de las regiones adyacentes, de las partes y del cuerpo en su conjunto.

La anatomía regional también reconoce la organización del cuerpo por capas: piel, tejido subcutáneo y fascia profunda que cubre las estructuras más profundas de los músculos, el esqueleto y las cavidades, que contienen vísceras (órganos internos). Muchas de estas estructuras más profundas son parcialmente evidentes debajo de la cubierta exterior del cuerpo y pueden estudiarse y examinarse en individuos vivos a través de la anatomía de la superficie.

La anatomía de superficies es una parte esencial del estudio de la anatomía regional. Está integrado en cada capítulo de este libro en “secciones de anatomía superficial” que brindan conocimiento de lo que hay debajo de la piel y qué estructuras son perceptibles al tacto (palpables) en el cuerpo vivo en reposo y en acción. Podemos aprender mucho observando la forma externa y la superficie del cuerpo y observando o sintiendo los aspectos superficiales de las estructuras debajo de su superficie. El objetivo de este método es visualizar (recordar distintas imágenes mentales de) estructuras que confieren contorno al

Machine Translated by Google

superficie o son palpables debajo de ella y, en la práctica clínica, para distinguir cualquier hallazgo inusual o anormal. En resumen, la anatomía de la superficie requiere una comprensión profunda de la anatomía de las estructuras debajo de la superficie. En personas con heridas de arma blanca, por ejemplo, un médico debe poder visualizar las estructuras profundas que pueden estar lesionadas. El conocimiento de la anatomía de la superficie también puede disminuir la necesidad de memorizar datos porque el cuerpo siempre está disponible para observar y palpar.

El examen físico es la aplicación clínica de la anatomía de superficie. La palpación es una técnica clínica, que se utiliza con la observación y la escucha para examinar el cuerpo. La palpación de los pulsos arteriales, por ejemplo, forma parte de un examen físico.

Las imágenes radiográficas y seccionales (anatomía radiográfica) proporcionan información útil sobre las estructuras normales en individuos vivos, demostrando el efecto del tono muscular, los fluidos y presiones corporales y la gravedad que el estudio cadavérico no proporciona. La radiología diagnóstica revela los efectos del trauma, la patología y el envejecimiento en las estructuras normales. En este libro, la mayoría de las imágenes radiográficas y muchas imágenes seccionales se integran en los capítulos cuando corresponde. Las secciones de imágenes médicas al final de cada capítulo brindan una introducción a las técnicas de imágenes radiográficas y seccionales e incluyen series de imágenes seccionales que se aplican al capítulo. Las técnicas endoscópicas (que utilizan un dispositivo de fibra óptica flexible insertado en uno de los orificios del cuerpo o a través de una pequeña incisión quirúrgica [“portal”] para examinar estructuras internas, como el interior del estómago) también demuestran la anatomía viva. El aprendizaje detallado y completo de la anatomía tridimensional de las estructuras profundas y sus relaciones se logra mejor inicialmente mediante la disección. En la práctica clínica, la anatomía de superficies, las imágenes radiográficas y seccionales, la endoscopia y su experiencia en el estudio de la anatomía se combinarán para brindarle conocimientos sobre la anatomía de su paciente.

La computadora es un complemento útil en la enseñanza de la anatomía regional porque facilita el aprendizaje. al permitir la interactividad y manipulación de modelos gráficos bidimensionales y tridimensionales. También son útiles las prosecciones, disecciones cuidadosamente preparadas para la demostración de estructuras anatómicas. Sin embargo, el aprendizaje es más eficiente y la retención es mayor cuando el estudio didáctico se combina con la experiencia de la disección de primera mano, es decir, aprender haciendo. Durante la disección, usted observa, palpa, mueve y revela secuencialmente partes del cuerpo. En 1770, la Dra. William Hunter, distinguido anatomista y obstetra escocés, afirmó: “La disección por sí sola nos enseña dónde podemos cortar o inspeccionar el cuerpo vivo con libertad y rapidez”.

Anatomía sistémica

La anatomía sistémica es el estudio de los sistemas de órganos del cuerpo que trabajan juntos para llevar a cabo funciones complejas. Los sistemas básicos y el campo de estudio o tratamiento de cada uno (cursiva entre paréntesis) son los siguientes:

- El sistema tegumentario (dermatología) está formado por la piel (L. integumentum, una cubierta) y sus apéndices (pelos, uñas y glándulas sudoríparas, por ejemplo) y el tejido subcutáneo justo debajo de ella. La piel, un extenso órgano sensorial, forma la cubierta protectora exterior y el contenedor del cuerpo.

- El sistema esquelético (osteología) está formado por huesos y cartílagos; proporciona nuestra forma básica

LCRAWANY
Machine Translated by Google

y soporte para el cuerpo y es sobre lo que actúa el sistema muscular para producir movimiento. También protege órganos vitales como el corazón, los pulmones y los órganos pélvicos. • El sistema articular (artrología) consta de articulaciones y sus ligamentos asociados, conectando las partes óseas del sistema esquelético y proporcionando los sitios en los que se realizan los movimientos. ocurrir.

• El sistema muscular (miología) consta de músculos esqueléticos que actúan (se contraen) para mover o posicionar partes del cuerpo (p. ej., los huesos que se articulan en las articulaciones), o músculo liso y cardíaco que impulsa, expulsa o controla el flujo de fluidos y sustancias contenidas. • El sistema nervioso (neurología) está formado por el sistema nervioso central (cerebro y columna vertebral). cordón) y el sistema nervioso periférico (nervios y ganglios, junto con sus terminaciones motoras y sensoriales). El sistema nervioso controla y coordina las funciones de los sistemas de órganos, permitiendo las respuestas del cuerpo y las actividades dentro de su entorno. Los órganos de los sentidos, incluido el órgano olfativo (sentido del olfato), el ojo o el sistema visual (oftalmología), el oído (sentido de la audición y el equilibrio, otología) y el órgano gustativo (sentido del gusto), a menudo se consideran junto con el sistema nervioso. Anatomía sistémica. • El sistema circulatorio (angiología) está formado por los sistemas cardiovascular y linfático, que funcionan en paralelo para transportar los fluidos del cuerpo. • El sistema cardiovascular (cardiología) está formado por el corazón y los vasos sanguíneos que impulsan y conducen la sangre a través del cuerpo, entregando oxígeno, nutrientes y hormonas a las células y eliminando sus productos de desecho.

- El sistema linfático es una red de vasos linfáticos que extrae el exceso de líquido tisular (linfa) del compartimento de líquido intersticial (intercelular) del cuerpo, lo filtra a través de los ganglios linfáticos y lo devuelve al torrente sanguíneo.

• El sistema alimentario o digestivo (gastroenterología) consta del tracto digestivo desde la boca hasta el ano, con todos sus órganos y glándulas asociados que funcionan en la ingestión, masticación (masticar), deglución (tragar), digestión y absorción de alimentos y la eliminación de los desechos sólidos (heces) que quedan después de la absorción de los nutrientes. • El sistema respiratorio (neumología) está formado por las vías respiratorias y los pulmones que suministran oxígeno a la sangre para la respiración celular y eliminan el dióxido de carbono de la misma. El diafragma y la laringe controlan el flujo de aire a través del sistema, lo que también puede producir un tono en la laringe que la lengua, los dientes y los labios modifican aún más para formar el habla. • El sistema urinario (urología) está formado por los riñones, los uréteres, la vejiga urinaria y la uretra.

que filtran la sangre y posteriormente producen, transportan, almacenan y excretan intermitentemente orina (desechos líquidos).

• El sistema genital (reproductivo) (ginecología para las mujeres; andrología para los hombres) está formado por las gónadas (ovarios y testículos) que producen ovocitos (óvulos) y espermatozoides, los conductos que los transportan y los genitales que permiten su unión. Después de la concepción, el tracto reproductivo femenino nutre y da a luz al feto.

• El sistema endocrino (endocrinología) consta de estructuras especializadas que secretan hormonas, incluidas glándulas endocrinas discretas sin conductos (como la glándula tiroides), células aisladas y agrupadas del intestino y de las paredes de los vasos sanguíneos, y terminaciones nerviosas especializadas.

Machine Translated by Google

Las hormonas son moléculas orgánicas que el sistema circulatorio transporta a células efectoras distantes en todas partes del cuerpo. Por tanto, la influencia del sistema endocrino está tan ampliamente distribuida como la del sistema nervioso. Las hormonas influyen en el metabolismo y otros procesos, como el ciclo menstrual, el embarazo y el parto.

Ninguno de los sistemas funciona de forma aislada. Los sistemas pasivos esquelético y articular y el Los sistemas musculares activos constituyen colectivamente un supersistema, el aparato o aparato locomotor (ortopedia), porque deben trabajar juntos para producir la locomoción del cuerpo. Aunque las estructuras directamente responsables de la locomoción son los músculos, huesos, articulaciones y ligamentos de las extremidades, otros sistemas también participan indirectamente. El cerebro y los nervios del sistema nervioso los estimulan a actuar; las arterias y venas del sistema circulatorio suministran oxígeno y nutrientes a estas estructuras y eliminan los desechos de ellas; y los órganos sensoriales (especialmente la visión y el equilibrio) desempeñan papeles importantes en la dirección de sus actividades en un entorno gravitacional.

En este capítulo, se ofrece una descripción general de varios sistemas importantes para todas las partes y regiones del cuerpo. se proporciona antes de que los Capítulos 2 a 9 cubran la anatomía regional en detalle. El capítulo 10 también presenta la anatomía sistémica al revisar los nervios craneales.

Anatomía clínica

La anatomía clínica (anatomía aplicada) enfatiza aspectos de la estructura y función del cuerpo importantes en la práctica de la medicina, la odontología y las ciencias de la salud afines. Incorpora los enfoques regionales y sistémicos para estudiar la anatomía y enfatiza la aplicación clínica.

La anatomía clínica a menudo implica invertir o revertir el proceso de pensamiento que normalmente se sigue. al estudiar anatomía regional o sistémica. Por ejemplo, en lugar de pensar: “La acción de este músculo es . · . ”, pregunta la anatomía clínica, “¿Cómo se manifestaría la ausencia de actividad de este músculo?” En lugar de señalar: “El. . El nervio proporciona inervación a esta área de la piel”, pregunta la anatomía clínica, “¿El entumecimiento en esta área indica una lesión de qué nervio?”

Es interesante aprender anatomía clínica debido a su papel en la resolución de problemas clínicos. Los cuadros clínicos (popularmente llamados “cuadros azules”, que aparecen sobre un fondo azul) a lo largo de este libro describen aplicaciones prácticas de la anatomía. Los estudios de casos, que demuestran la aplicación de la anatomía en la práctica clínica, son partes integrales del enfoque clínico para estudiar la anatomía.

SEXO Y GÉNERO

El sexo, masculino o femenino, se asigna genéticamente. Las mujeres tienen 46 cromosomas que incluyen dos cromosomas X, y los hombres tienen 46 cromosomas que incluyen un cromosoma X y un cromosoma Y. También existen afecciones genéticas poco comunes en las que la cantidad de cromosomas varía, como el síndrome de Klinefelter, que incluye 47 cromosomas (XXY) y el síndrome de Jacob, que incluye 47 cromosomas (XYY).

La identidad de género es el sentido intrínseco que un individuo tiene de su propio género, que puede o no ser consistente con el sexo asignado cromosómicamente (o sexo genético). El género no es binario sino

LGRAWANY
Machine Translated by Google

más bien un espectro que puede expresarse a través de la apariencia, la personalidad, los comportamientos y las relaciones o no expresarse externamente en absoluto.

La diferencia entre sexo y género es importante en la práctica clínica para poder comprender y formar una relación de confianza con los pacientes. Clínicamente, la disforia de género es la angustia significativa que puede experimentar un individuo debido a una falta de coincidencia entre su identidad de género y su sexo genético. Si bien algunos niños consideran que su anatomía tiene un significado diferente al que la sociedad ve, es posible que muchos individuos no expresen sentimientos y comportamientos relacionados hasta la pubertad o mucho más tarde.

TERMINOLOGÍA ANATOMICOMÉDICA

La terminología anatómica introduce y constituye gran parte de la terminología médica. Para que te entiendan debes expresarte con claridad, utilizando los términos adecuados y de la manera correcta.
Aunque esté familiarizado con términos coloquiales comunes para partes y regiones del cuerpo, debe aprender la terminología anatómica internacional (p. ej., fosa axilar en lugar de axila y clavícula en lugar de clavícula) que permite una comunicación precisa entre profesionales de la salud y científicos de todo el mundo. Los profesionales de la salud también deben conocer los términos comunes y coloquiales que la gente probablemente utilice cuando describe sus quejas. Además, debe poder utilizar términos que las personas comprendan al explicarles sus problemas médicos.

La terminología de este libro se ajusta a la nueva Terminología Anatómica Internacional. Terminologia Anatomica (TA) y Terminologia Embryologica (TE) enumeran términos tanto en latín como en equivalentes en inglés (por ejemplo, el músculo común del hombro es musculus deltoideus en latín y deltoides en inglés). La mayoría de los términos de este libro son equivalentes en inglés. Los términos oficiales están disponibles en el sitio web de la Federación Internacional de Asociaciones de Anatomistas (https://www4.unifr.ch/ifaa).

Desafortunadamente, la terminología comúnmente utilizada en el ámbito clínico puede diferir de la terminología oficial. Debido a que esta discrepancia puede ser una fuente de confusión, este texto aclara términos que comúnmente se confunden colocando las designaciones no oficiales entre paréntesis cuando los términos se usan por primera vez, por ejemplo, trompa faringotimpánica (tubo auditivo, trompa de Eustaquio) y arteria torácica interna (arteria mamaria interna).). Los epónimos, términos que incorporan nombres de personas, no se ajustan a un estándar internacional, no proporcionan información sobre el tipo o la ubicación de las estructuras involucradas y, con frecuencia, son históricamente inexactos en términos de identificar a la persona original para describir una estructura o asignar su función. . No obstante, los epónimos de uso común aparecen entre paréntesis a lo largo del libro cuando se introducen estos términos por primera vez, como ángulo esternal (ángulo de Louis), ya que seguramente los encontrará en sus años clínicos.

Estructura de términos. La anatomía es una ciencia descriptiva y proporciona nombres para muchas estructuras y procesos del cuerpo. Como la mayoría de los términos derivan del latín y del griego, el lenguaje médico puede parecer difícil al principio; sin embargo, a medida que aprenda el origen de los términos, las palabras tendrán sentido.

Muchos términos proporcionan información sobre la forma, el tamaño, la ubicación o la función de una estructura o sobre

Machine Translated by Google

la semejanza de una estructura con otra. Por ejemplo, algunos músculos tienen nombres descriptivos para indicar sus características principales. El músculo deltoides, que cubre la punta del hombro, es triangular, como el símbolo de delta, la cuarta letra del alfabeto griego. El sufijo -oid significa "me gusta"; por lo tanto, deltoides significa como delta. Bíceps significa dos cabezas y tríceps significa tres cabezas. Algunos músculos reciben nombres según su forma: el músculo piriforme, por ejemplo, tiene forma de pera (L. pirum, pera + L. forma, figura o forma). Otros músculos reciben nombres según su ubicación. El músculo temporal se encuentra en la región temporal (sien) del cráneo (cráneo). En algunos casos, las acciones se utilizan para describir los músculos; por ejemplo, el elevador de la escápula eleva la escápula (L. para omóplato). Si aprende las derivaciones de los términos anatómicos y los considera mientras lee y analiza, será más fácil recordarlos.

Abreviaturas. Las abreviaturas de términos se utilizan por motivos de brevedad en los historiales médicos y en este y otros libros, como en las tablas de músculos, arterias y nervios. Las abreviaturas clínicas se utilizan en discusiones y descripciones de signos y síntomas. Aprender a utilizar estas abreviaturas también acelera la toma de notas. En este texto se proporcionan abreviaturas anatómicas y clínicas comunes cuando se introduce el término correspondiente, por ejemplo, articulación temporomandibular (ATM). Se pueden encontrar listas de abreviaturas médicas comunes en línea.

Posicion anatomica

Todas las descripciones anatómicas se expresan en relación con una posición consistente, asegurando que las descripciones no sean ambiguas (Figs. 1.1 y 1.2). Hay que visualizar esta posición en la mente al describir a los pacientes (o cadáveres), ya sea que estén acostados de lado, en decúbito supino (recostados, boca arriba, boca arriba) o boca abajo (acostados sobre el abdomen, boca abajo). La posición anatómica se refiere a la posición del cuerpo como si la persona estuviera de pie con:

• Cabeza, mirada (ojos) y dedos de los pies dirigidos hacia delante
(hacia delante) • Brazos adyacentes a los lados con las palmas mirando
hacia delante • Miembros inferiores juntos con los pies paralelos

LGRAWANY
Machine Translated by Google

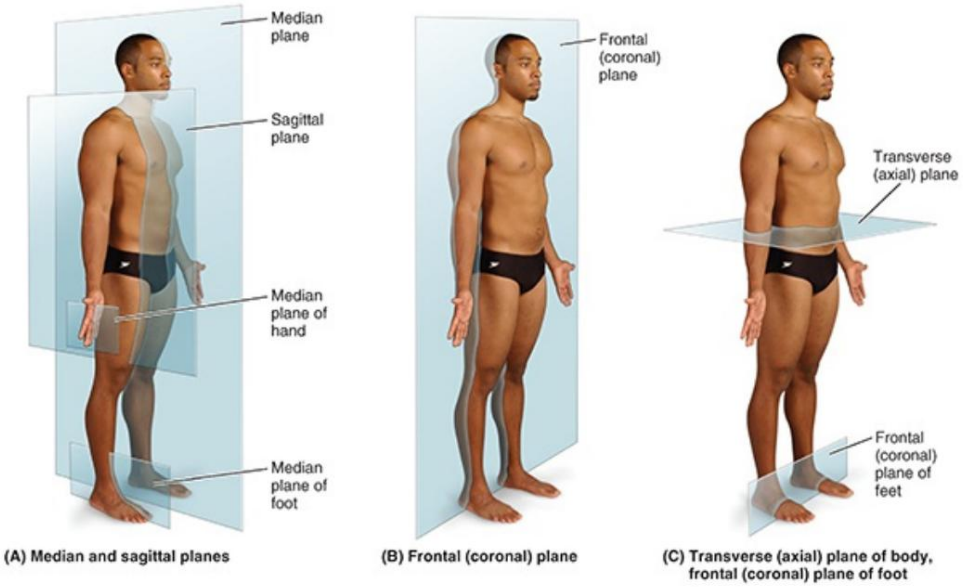

FIGURA 1.2. Posición anatómica y planos anatómicos. Los principales planos del cuerpo.

Esta posición es adoptada globalmente para las descripciones anatomomédicas. Al utilizar esta posición y la terminología adecuada, puedes relacionar cualquier parte del cuerpo con precisión con cualquier otra parte. Sin embargo, también hay que tener en cuenta que la gravedad provoca un desplazamiento hacia abajo de los órganos internos (vísceras) cuando se adopta la posición erguida. Dado que las personas suelen ser examinadas en decúbito supino, a menudo es necesario describir la posición de los órganos afectados en decúbito supino, tomando nota específica de esta excepción a la posición anatómica.

Planos anatómicos

Las descripciones anatómicas se basan en cuatro planos imaginarios (mediano, sagital, frontal y transversal) que cruzan el cuerpo en la posición anatómica (fig. 1.2):

- El plano mediano (plano sagital mediano) es el plano anteroposterior vertical que pasa longitudinalmente a través de las líneas medias de la cabeza, el cuello y el tronco donde se cruza con la superficie del cuerpo, dividiéndolo en mitades derecha e izquierda (Fig. 1.2A). La línea media a menudo se utiliza erróneamente como sinónimo de plano medio.
- Los planos sagitales son planos verticales que atraviesan el cuerpo paralelos al plano medio. "Parasagital" se usa comúnmente pero no es necesario porque cualquier plano paralelo al plano mediano y a ambos lados del mismo es sagital por definición. Sin embargo, un plano paralelo y cercano al plano mediano puede denominarse plano paramediano.
- Los planos frontales (coronales) son planos verticales que atraviesan el cuerpo en ángulo recto con respecto al plano medio, que divide el cuerpo en partes anterior (frontal) y posterior (posterior) (fig. 1.2B, C).
- Los planos transversales son planos horizontales que atraviesan el cuerpo en ángulo recto con respecto al planos mediano y frontal, que dividen el cuerpo en partes superior (superior) e inferior (inferior) (fig. 1.2C). Los radiólogos se refieren a los planos transversales como transaxiales, que comúnmente se acorta a planos axiales.

Machine Translated by Google

Dado que el número de planos sagital, frontal y transversal es ilimitado, es necesario un punto de referencia (normalmente un punto de referencia o nivel vertebral visible o palpable) para identificar la ubicación o el nivel del plano, como un "plano transversal a través del ombligo". " Las secciones de la cabeza, el cuello y el tronco en planos frontal y transversal precisos son simétricas y pasan por los miembros derecho e izquierdo de estructuras pareadas, lo que permite cierta comparación.

El uso principal de los planos anatómicos es describir secciones (Fig. 1.3):

- Las secciones longitudinales corren a lo largo o paralelas al eje longitudinal del cuerpo o de cualquiera de sus partes, y el término se aplica independientemente de la posición del cuerpo (Fig. 1.3A). Aunque los planos mediano, sagital y frontal son las secciones longitudinales estándar (las más utilizadas), existe un rango de 180° de posibles secciones longitudinales.
- Las secciones transversales, o cortes transversales, son cortes del cuerpo o de sus partes que se cortan en ángulo recto con respecto al eje longitudinal del cuerpo o de cualquiera de sus partes (fig. 1.3B). Debido a que el eje longitudinal del pie discurre horizontalmente, una sección transversal del pie se encuentra en el plano frontal (Fig. 1.2C).
- Las secciones oblicuas son cortes del cuerpo o cualquiera de sus partes que no se cortan a lo largo de los planos anatómicos enumerados anteriormente (fig. 1.3C). En la práctica, muchas imágenes radiográficas y secciones anatómicas no se encuentran exactamente en los planos sagital, frontal o transversal; a menudo son ligeramente oblicuos.

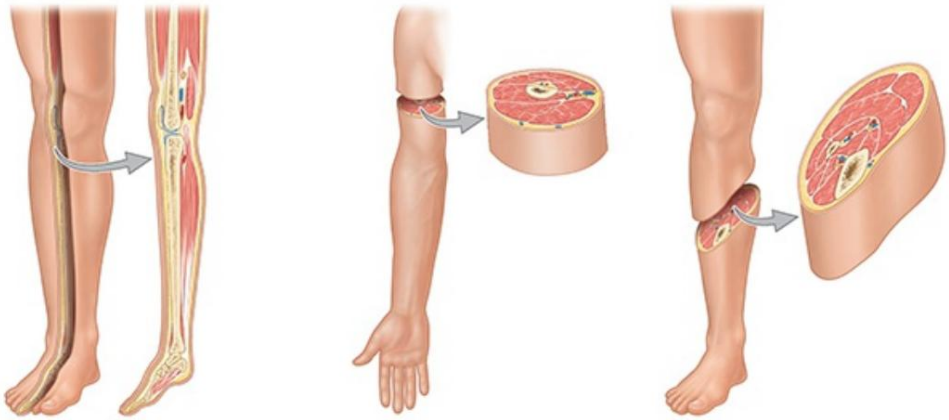

FIGURA 1.3. Secciones de extremidades. Las secciones pueden obtenerse mediante corte anatómico o técnicas de imágenes médicas.

Los anatomistas crean secciones del cuerpo y sus partes anatómicamente, y los médicos las crean. mediante tecnologías de imágenes planas, como la tomografía computarizada (TC), para describir y mostrar estructuras internas.

Términos de relación y comparación

Varios adjetivos, dispuestos como pares de opuestos, describen la relación de partes del cuerpo o comparan la posición de dos estructuras entre sí (fig. 1.4). Algunos de estos términos son específicos para comparaciones realizadas en la posición anatómica, o con referencia a los planos anatómicos:

LGRAWANY
Machine Translated by Google

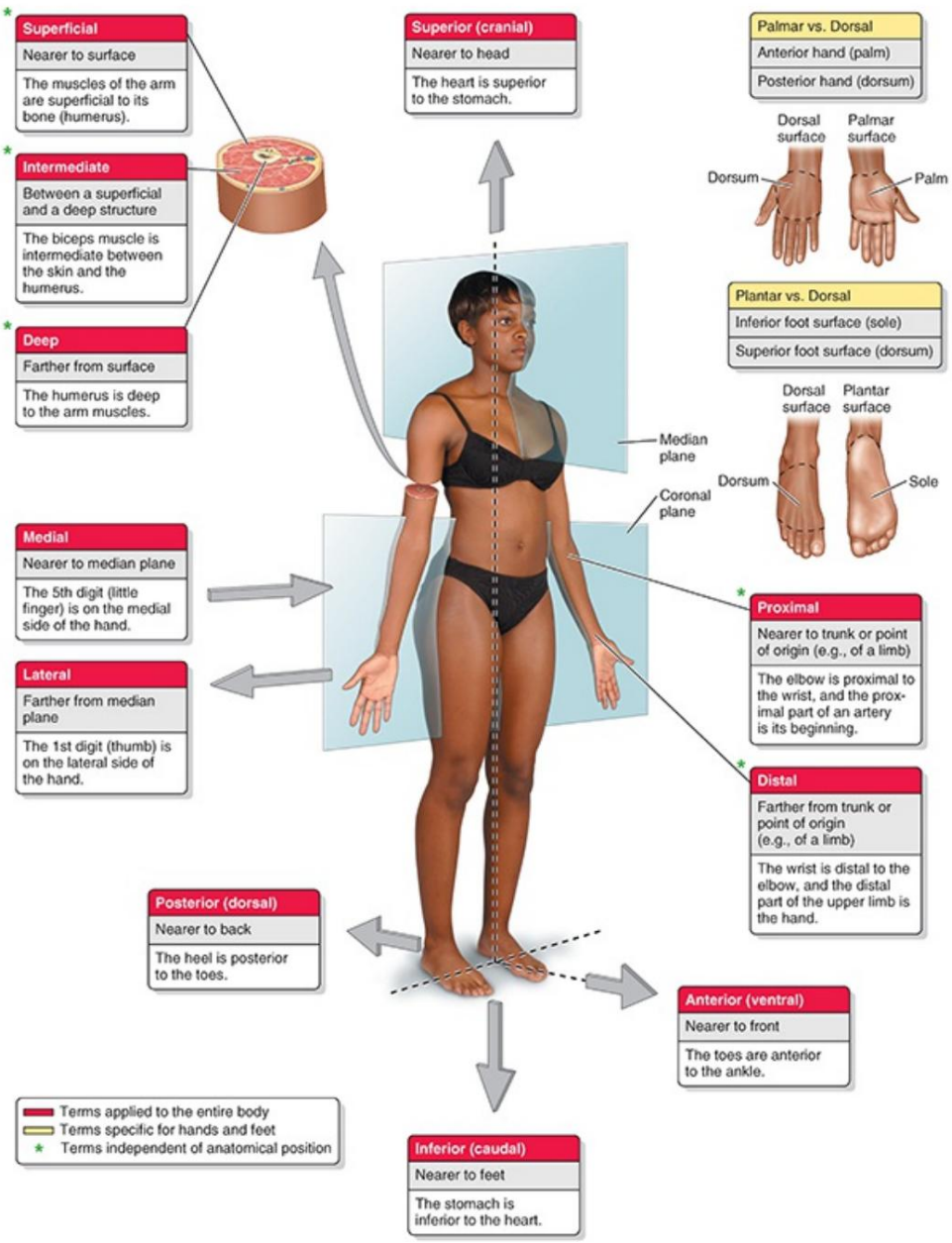

FIGURA 1.4. Posición anatómica y términos de relación y comparación. Estos términos describen la posición de una estructura con respecto a otra.

Superior se refiere a una estructura que está más cerca del vértice, el punto más alto del cráneo (Mediev. L., cráneo). Craneal se relaciona con el cráneo y es un término direccional útil, que significa hacia la cabeza o el cráneo. Inferior se refiere a una estructura que está situada más cerca de la suela del pie. Caudal (L. cauda, cola) es un término direccional útil que significa hacia los pies o la región de la cola, representada en los humanos por el cóccix (hueso de la cola), el pequeño hueso en el extremo inferior (caudal) de la columna vertebral.

Posterior (dorsal) denota la superficie posterior del cuerpo o más cerca de la espalda. Anterior (ventral) denota la superficie frontal del cuerpo. Rostral se utiliza a menudo en lugar de anterior cuando se describen partes del cerebro; significa hacia la tribuna (L., pico); sin embargo, en humanos,

Machine Translated by Google

denota más cerca de la parte anterior de la cabeza (p. ej., el lóbulo frontal del cerebro está rostral al cerebelo).

Medial se utiliza para indicar que una estructura está más cerca del plano medio del cuerpo. Por ejemplo, el quinto dígito de la mano (dedo meñique) está medial a los otros dígitos. Por el contrario, lateral estipula que una estructura está más alejada del plano medio. El primer dedo de la mano (pulgar) está lateral a los demás dedos.

Dorso generalmente se refiere a la cara superior de cualquier parte que sobresale anteriormente del cuerpo, como el dorso de la lengua, la nariz, el pene o el pie. También se utiliza para describir la superficie posterior de la mano, opuesta a la palma. Debido a que el término dorso puede referirse tanto a las superficies superior como posterior en los humanos, el término es más fácil de entender si uno piensa en un animal plantígrado cuadrúpedo que camina sobre sus palmas y plantas, como un oso. La planta es la cara inferior o planta del pie, opuesta al dorso, gran parte del cual está en contacto con el suelo cuando se está descalzo. La superficie de las manos, los pies y los dedos de ambos correspondientes al dorso es la superficie dorsal, la superficie de la mano y los dedos correspondientes a la palma es la superficie palmar, y la superficie del pie y los dedos correspondientes a la La suela es la superficie plantar.

Los términos combinados describen disposiciones posicionales intermedias: Inferomedial significa más cerca hasta los pies y el plano medio; por ejemplo, las partes anteriores de las costillas corren en dirección inferomedial; Superolateral significa más cerca de la cabeza y más lejos del plano medio.

Otros términos de relación y comparaciones son independientes de la posición anatómica o de la Planos anatómicos, relacionados principalmente con la superficie del cuerpo o su núcleo central:

- Superficial, intermedia y profunda describen la posición de las estructuras con respecto a la superficie del cuerpo o la relación de una estructura con otra estructura subyacente o superpuesta. • Externo significa fuera o más lejos del centro de un órgano o cavidad, mientras que interno significa dentro o más cerca del centro, independientemente de la dirección.
- Proximal y distal se utilizan cuando se contrastan posiciones más cercanas o más alejadas de la inserción de una extremidad o de la cara central de una estructura lineal, respectivamente.

Términos de lateralidad

Las estructuras pareadas que tienen miembros derecho e izquierdo (p. ej., los riñones) son bilaterales, mientras que las que se encuentran en un solo lado (p. ej., el bazo) son unilaterales. Designar si se está refiriendo específicamente al miembro derecho o izquierdo de las estructuras bilaterales puede ser fundamental y es un buen hábito que se debe comenzar desde el inicio de la formación para convertirse en profesional de la salud. Algo que ocurre en el mismo lado del cuerpo que otra estructura es ipsilateral; el pulgar derecho y el dedo gordo del pie derecho son ipsilaterales, por ejemplo. Contralateral significa que ocurre en el lado opuesto del cuerpo en relación con otra estructura; la mano derecha es contralateral a la mano izquierda.

Términos de movimiento

Varios términos describen los movimientos de las extremidades y otras partes del cuerpo (fig. 1.5). Mayoría

LCRAWANY
Machine Translated by Google

Los movimientos se definen en relación con la posición anatómica, y los movimientos ocurren dentro y alrededor de ejes alineados con planos anatómicos específicos. Si bien la mayoría de los movimientos ocurren en articulaciones donde dos o más huesos o cartílagos se articulan entre sí, varias estructuras no articuladas exhiben movimiento (p. ej., lengua, labios, párpados y hueso hioides en el cuello). A menudo resulta ventajoso considerar movimientos en pares antagónicos (opuestos).

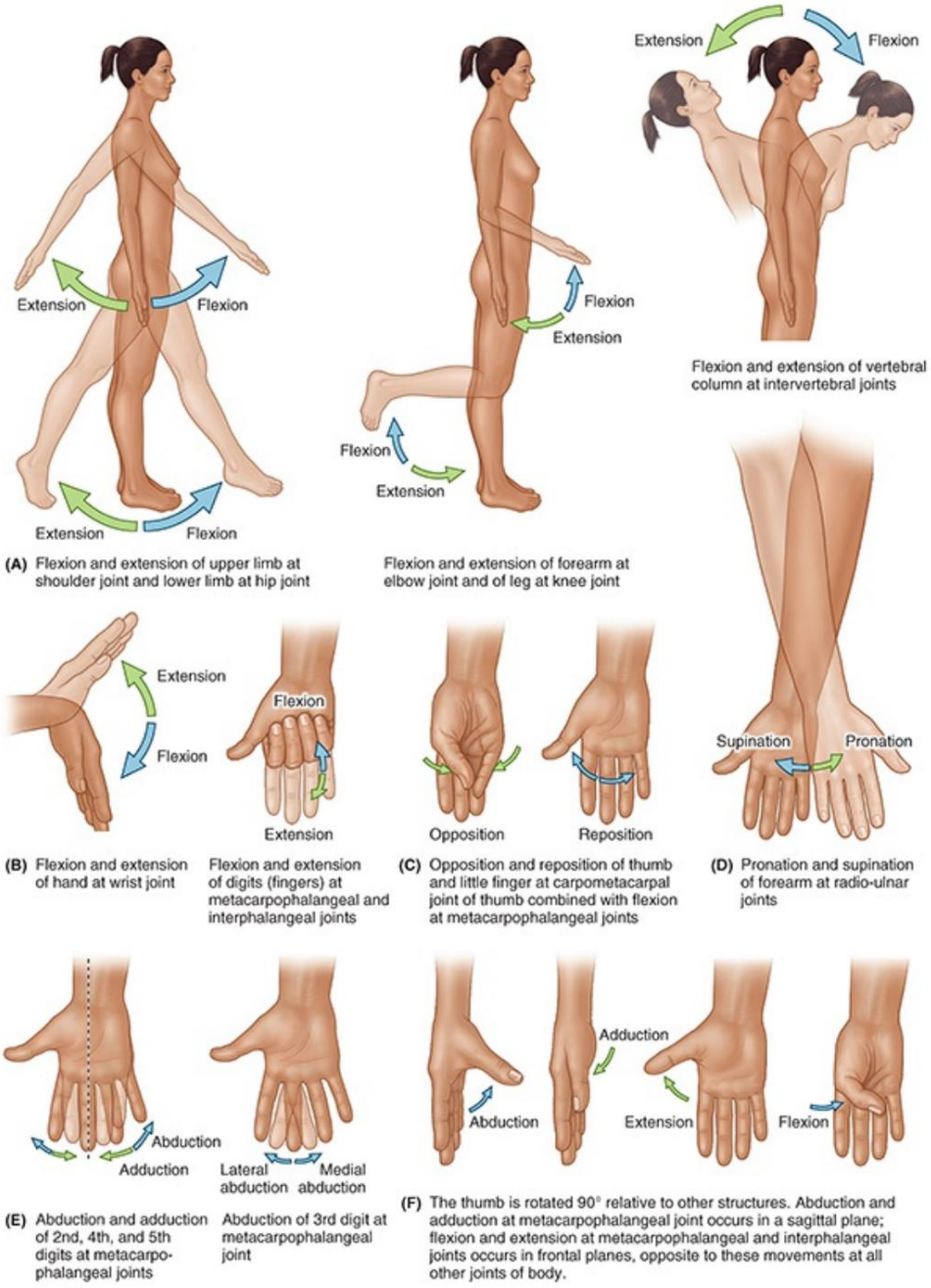

Machine Translated by Google

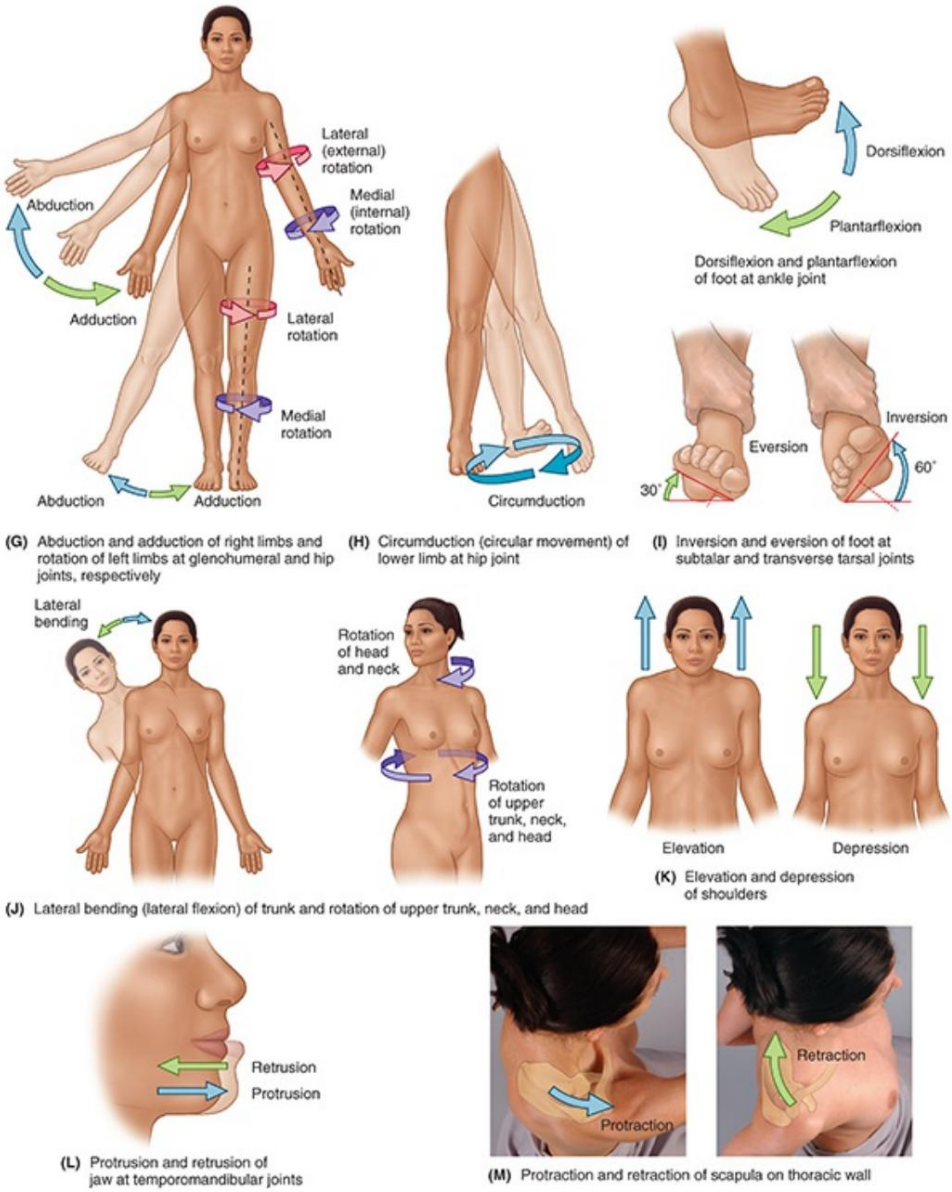

FIGURA 1.5. Condiciones de movimiento. SOY. Términos que describen los movimientos de las extremidades y otras partes del cuerpo. La mayoría de los movimientos tienen lugar en las articulaciones, donde dos o más huesos o cartílagos se articulan entre sí.

Los movimientos de flexión y extensión generalmente ocurren en planos sagitales alrededor de un eje transversal (fig. 1.5A, B). La flexión indica doblar o disminuir el ángulo entre los huesos o partes del cuerpo. Para las articulaciones por encima de la rodilla, la flexión implica un movimiento en dirección anterior. Extensión indica enderezar o aumentar el ángulo entre los huesos o partes del cuerpo. La extensión suele ocurrir en dirección posterior. La articulación de la rodilla, rotada 180° hacia articulaciones más superiores, es excepcional porque la flexión de la rodilla implica un movimiento posterior y la extensión implica un movimiento anterior. La dorsiflexión describe la flexión de la articulación del tobillo, como ocurre al caminar cuesta arriba o al levantar la parte delantera del pie y los dedos del suelo (fig. 1.5I). La flexión plantar dobla el pie y los dedos hacia el suelo, como cuando estás parado sobre los dedos de los pies. La extensión de una extremidad o parte más allá del límite normal (hiperextensión (sobreextensión)) puede causar lesiones, como

LGRAWANY
Machine Translated by Google

“latigazo cervical” (es decir, hiperextensión del cuello durante una colisión automovilística por alcance).

Los movimientos de abducción y aducción generalmente ocurren en un plano frontal alrededor de un eje anteroposterior (fig. 1.5E, G). Excepto en el caso de los dedos, abducción significa alejarse del plano medio (p. ej., cuando se aleja un miembro superior lateralmente del costado del cuerpo) y aducción significa moverse hacia él. En la abducción de los dedos (de las manos o de los pies), el término significa separarlos: alejar los otros dedos del tercer dedo (medio) en posición neutral o alejar los otros dedos del segundo dedo en posición neutral. El tercer dedo y el segundo dedo del pie se abducen medial o lateralmente desde la posición neutral. La aducción de los dedos es lo opuesto: juntar los dedos de las manos o de los pies separados, hacia el tercer dedo o el segundo dedo del pie en posición neutral. La flexión lateral derecha e izquierda (flexión lateral) son formas especiales de abducción sólo para el cuello y el tronco (fig. 1.5J). La cara y la parte superior del tronco se dirigen hacia delante mientras la cabeza y/o los hombros se inclinan hacia el lado derecho o izquierdo, lo que hace que la línea media del cuerpo se doble hacia los lados. Este es un movimiento compuesto que ocurre entre muchas vértebras adyacentes.

Como puede ver al observar la forma en que mira la uña del pulgar (lateralmente en lugar de posteriormente en la posición anatómica), el pulgar gira 90° con respecto a los otros dedos (fig. 1.5F). Por tanto, el pulgar se flexiona y extiende en el plano frontal y abduce y aduce en el plano sagital.

La circunducción es un movimiento circular que implica flexión, abducción, extensión, y aducción (o en el orden opuesto) de tal manera que el extremo distal de la pieza se mueva en un círculo (fig. 1.5H). La circunducción puede ocurrir en cualquier articulación en la que todos los movimientos antes mencionados sean posibles (p. ej., las articulaciones del hombro y la cadera).

La rotación implica girar o hacer girar una parte del cuerpo alrededor de su eje longitudinal, como por ejemplo girar la cabeza para mirar hacia los lados (figura 1.5J). La rotación medial (rotación interna) acerca la superficie anterior de una extremidad al plano medio, mientras que la rotación lateral (rotación externa) aleja la superficie anterior del plano medio (fig. 1.5G).

La pronación y la supinación son los movimientos de rotación del antebrazo y la mano que balancean el extremo distal del radio (el hueso largo lateral del antebrazo) medial y lateralmente alrededor y a través de la cara anterior del cúbito (el otro hueso largo del antebrazo) mientras el extremo proximal del radio gira en su lugar (Fig. 1.5D). La pronación rota el radio medialmente de modo que la palma de la mano mire hacia atrás y su dorso mire hacia delante. Cuando se flexiona la articulación del codo, la pronación mueve la mano de modo que la palma mire hacia abajo (p. ej., colocando las palmas planas sobre una mesa). La supinación es el movimiento de rotación opuesto, rotando el radio lateralmente y descruzándolo del cúbito, devolviendo el antebrazo en pronación a la posición anatómica. Cuando la articulación del codo está flexionada, la supinación mueve la mano de modo que la palma mire hacia arriba. (Dispositivo de memoria: puede sostener sopa en la palma de su mano cuando el antebrazo flexionado está en supinación, pero es propenso [probablemente] a derramarla si el antebrazo está en pronación).

La eversión aleja la planta del pie del plano medio, girándola lateralmente (fig. 1.5I). Cuando el pie está completamente evertido, también está en dorsiflexión. La inversión mueve la planta del pie hacia el plano medio (mirando hacia la planta medialmente). Cuando el pie está completamente invertido, también está en flexión plantar. La pronación del pie en realidad se refiere a una combinación de eversión y abducción que resulta en el descenso del margen medial del pie (los pies de una persona con pie plano están en pronación), y la supinación del pie generalmente implica movimientos que resultan en la elevación del pie.

Machine Translated by Google

margen medial del pie, una combinación de inversión y aducción.

La oposición es el movimiento mediante el cual la yema del primer dedo (pulgar) se lleva a otro teclado numérico (Fig. 1.5C). Este movimiento se utiliza para pellizcar, abotonar una camisa y levantar una taza de té por el asa. La reposición describe el movimiento del primer dedo desde la posición de oposición hasta su posición anatómica.

La protrusión es un movimiento anterior (hacia adelante) como el de protrusión de la mandíbula (mentón), labios o lengua (Fig. 1.5L). La retrusión es un movimiento posterior (hacia atrás), como en la retrusión de la mandíbula, los labios o la lengua. Los términos similares protracción y retracción se utilizan con mayor frecuencia para los movimientos anterolateral y posteromedial de la escápula en la pared torácica, lo que hace que la región del hombro se mueva hacia delante y hacia atrás (fig. 1.5M).

La elevación eleva o mueve una parte hacia arriba, como cuando se elevan los hombros al encogerse de hombros, el párpado superior al abrir el ojo o la lengua al empujarlo contra el paladar (cielo de la boca) (fig. 1.5K). La depresión baja o mueve una parte hacia abajo, como al deprimir los hombros al estar de pie cómodamente, el párpado superior al cerrar el ojo o al alejar la lengua del paladar.

VARIACIONES ANATÓMICAS

La variación estructural ocurre con diferentes grados de severidad, desde normal hasta incompatible con la vida. La variación anatómica generalmente no tiene ningún efecto sobre la función normal. Las variaciones anatómicas a menudo se descubren durante procedimientos quirúrgicos o de imágenes, en autopsias o durante estudios anatómicos en personas que no tenían conocimiento de la variación ni tenían efectos adversos. Una anomalía congénita o defecto de nacimiento es una variación que a menudo es evidente en el nacimiento o poco después debido a una forma o función aberrante. Los defectos de nacimiento también pueden variar de leves a graves. Aunque muchos defectos de nacimiento pueden tratarse, otros son mortales. Es importante saber cómo dichas variaciones y anomalías pueden influir en los exámenes físicos, el diagnóstico y el tratamiento.

Los libros de texto de anatomía describen (al menos inicialmente) la estructura del cuerpo tal como se presenta con mayor frecuencia. observado en personas, es decir, el patrón más común. Sin embargo, ocasionalmente, una estructura particular demuestra tanta variación dentro del rango normal que el patrón más común se encuentra menos de la mitad de las veces. Los estudiantes principiantes con frecuencia se sienten frustrados porque los cuerpos que examinan o diseccionan no se ajustan al atlas o texto que utilizan (https://www.anatomyatlases.org; Tubbs et al., 2016). A menudo, los estudiantes ignoran las variaciones o las dañan sin darse cuenta al intentar producir conformidad. Sin embargo, se deben esperar variaciones anatómicas al diseccionar o inspeccionar especímenes proseccionados.

En un grupo aleatorio de personas, los individuos obviamente difieren superficialmente entre sí en apariencia física. Los huesos del esqueleto varían no sólo en tamaño sino también más sutilmente en su forma básica y en detalles menores de la estructura superficial. Se encuentra una amplia variación en el tamaño, la forma y la forma de las inserciones de los músculos. De manera similar, existe una variación considerable en los patrones de ramificación de las estructuras neurovasculares (venas, arterias y nervios). Las venas demuestran el mayor grado de variación y los nervios el menor. Se debe considerar la variación individual en el examen físico, el diagnóstico y el tratamiento.

GRAWANY
Machine Translated by Google

CLÍNICO
CAJA

VARIACIONES ANATÓMICAS

Variaciones clínicamente significativas y defectos de nacimiento

La mayoría de las descripciones en este texto asumen un rango normal de variación. Sin embargo, la frecuencia de variación a menudo difiere entre grupos humanos y las variaciones recopiladas en una población pueden no aplicarse a miembros de otra población. Algunas variaciones, como las que ocurren en el origen y trayecto de la arteria cística hasta la vesícula biliar, son clínicamente significativas (consulte el Capítulo 5, Abdomen). Ser consciente de estas variaciones es fundamental en la práctica médica, particularmente en la cirugía. Las variaciones clínicamente significativas se describen en cuadros de correlación clínica (azules) identificados con un icono de Variación anatómica (arriba a la izquierda).

Los seres humanos exhiben una variación genética considerable más allá de las diferencias sexuales y raciales, como la polidactilia (dígitos adicionales) o la dextrocardia (corazón a la izquierda). Aproximadamente el 3% de los recién nacidos presentan uno o más defectos congénitos importantes (Moore et al., 2020). Otros defectos (p. ej., atresia u obstrucción del intestino) no se detectan hasta que aparecen los síntomas. Descubrir variaciones anatómicas en cadáveres es en realidad uno de los muchos beneficios de la disección de primera mano porque permite a los estudiantes desarrollar una conciencia de la aparición de variaciones y un sentido de su frecuencia.

SISTEMA TEGUMENTARIO

Debido a que la piel (L. integumentum, una cubierta) es fácilmente accesible y es uno de los mejores indicadores de la salud general, es importante observarla cuidadosamente en los exámenes físicos. Se considera en el diagnóstico diferencial de casi todas las enfermedades. La piel proporciona:

- Protección del cuerpo contra los efectos ambientales, como abrasiones, pérdida de líquidos, nocivos. sustancias, radiación ultravioleta y microorganismos invasores • Contención de las estructuras del cuerpo (p. ej., tejidos y órganos) y sustancias vitales (especialmente líquidos extracelulares), previniendo la deshidratación, que puede ser grave cuando se experimentan lesiones cutáneas extensas (p. ej., quemaduras) • Regulación térmica a través de la evaporación del sudor y/o la dilatación o constricción de vasos sanguíneos superficiales
- Sensación (p. ej., dolor) a través de los nervios superficiales y sus terminaciones sensoriales
- Síntesis y almacenamiento de vitamina D

La piel, el órgano más grande del cuerpo, está formada por la epidermis, una capa celular superficial, y la dermis, una capa profunda de tejido conectivo (fig. 1.6).

Machine Translated by Google

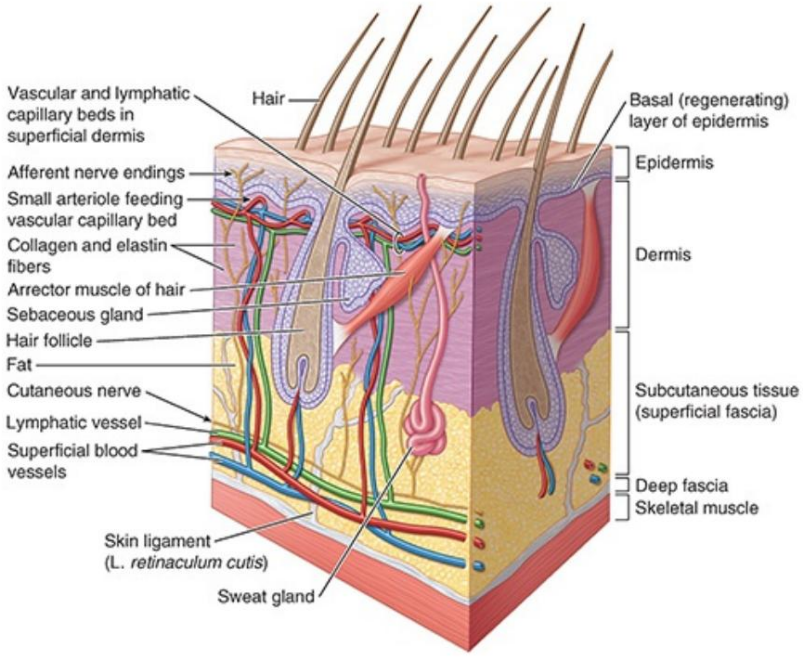

FIGURA 1.6. Piel. Capas de la piel y algunas de sus estructuras especializadas.

La epidermis es un epitelio queratinizado, es decir, tiene una capa superficial dura y córnea que proporciona una superficie exterior protectora que recubre su capa profunda o basal regenerativa y pigmentada.
La epidermis no tiene vasos sanguíneos ni linfáticos. La epidermis avascular se nutre de la dermis vascularizada subyacente. La dermis está irrigada por arterias que penetran en su superficie profunda para formar un plexo cutáneo de arterias anastomosadas. La piel también cuenta con terminaciones nerviosas aferentes que son sensibles al tacto, la irritación (dolor) y la temperatura. La mayoría de las terminales nerviosas se encuentran en la dermis, pero algunas penetran en la epidermis.

La dermis es una densa capa de colágeno entrelazado y fibras elásticas. Estas fibras proporcionan tono a la piel y explican la fuerza y dureza de la piel. La dermis de los animales se extrae y se curte para producir cuero. Aunque los haces de fibras de colágeno en la dermis corren en todas direcciones para producir un tejido resistente parecido a un fieltro, en cualquier ubicación específica la mayoría de las fibras corren en la misma dirección. El patrón predominante de fibras de colágeno determina las características líneas de tensión y arrugas de la piel.

Las líneas de tensión (también llamadas líneas de escisión o líneas de Langer) tienden a formar espirales longitudinales en las extremidades y corre transversalmente en el cuello y el tronco (Fig. 1.7). Las líneas de tensión en los codos, rodillas, tobillos y muñecas son paralelas a los pliegues transversales que aparecen cuando se flexionan las extremidades. Las fibras elásticas de la dermis se deterioran con la edad y no se reemplazan; en consecuencia, en las personas mayores, la piel se arruga y se hunde al perder elasticidad.

LGRAWANY
Machine Translated by Google

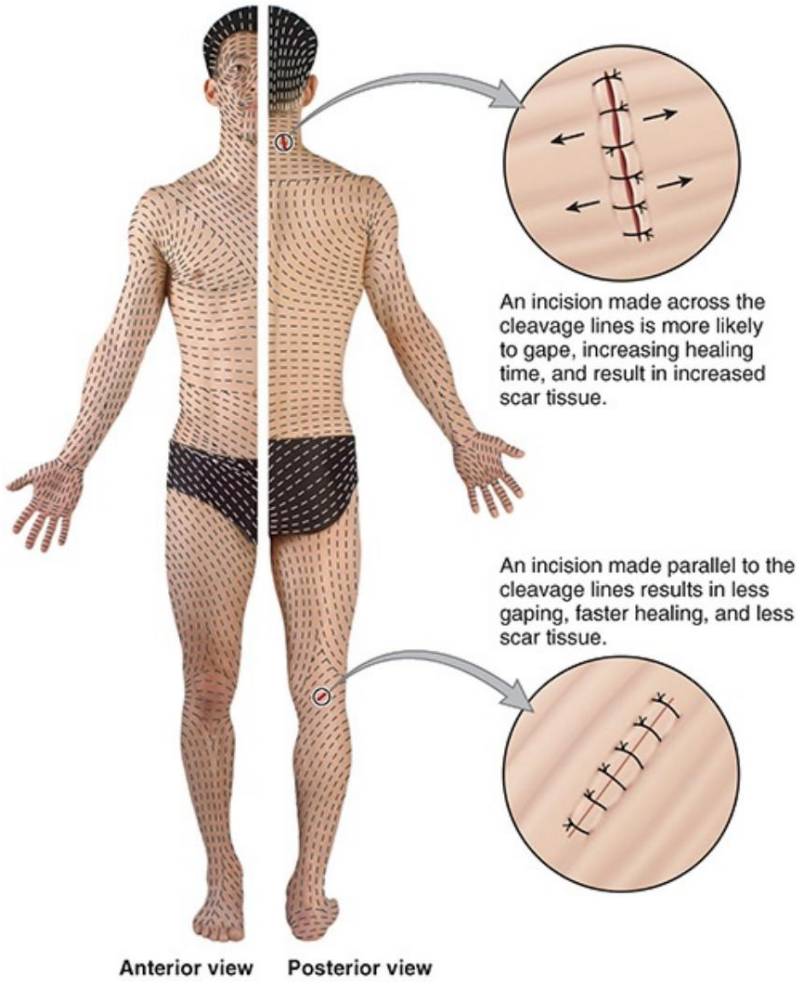

FIGURA 1.7. Líneas de tensión de la piel. Las líneas discontinuas indican la dirección predominante de las fibras de colágeno de la dermis.

La piel también contiene muchas estructuras especializadas (fig. 1.6). La capa profunda de la dermis. Contiene folículos pilosos, con músculos erectores lisos asociados y glándulas sebáceas.
La contracción de los músculos erectores de los pelos (L. musculi arrector pili) eriza los pelos, provocando la piel de gallina. Los folículos pilosos generalmente están inclinados hacia un lado y varias glándulas sebáceas se encuentran en el lado hacia el que se dirige el cabello ("señala") cuando emerge de la piel. Así, la contracción de los músculos erectores hace que los pelos se pongan más derechos, comprimiendo así las glándulas sebáceas y ayudándolas a secretar su producto aceitoso sobre la superficie de la piel. La evaporación de la secreción acuosa (sudor) de las glándulas sudoríparas de la piel proporciona un mecanismo termorregulador para la pérdida de calor (enfriamiento). También participan en la pérdida o retención de calor corporal las pequeñas arterias (arteriolas) dentro de la dermis. Se dilatan para llenar los lechos capilares superficiales e irradiar calor (la piel aparece roja) o se contraen para minimizar la pérdida de calor superficial (la piel, especialmente de los labios y las yemas de los dedos, aparece azul). Otras estructuras o derivados de la piel incluyen las uñas (uñas de manos y pies), las glándulas mamarias y el esmalte de los dientes.

Ubicado entre la piel suprayacente (dermis) y la fascia profunda subyacente, el tejido subcutáneo El tejido (fascia superficial) está compuesto principalmente de tejido conectivo laxo y grasa almacenada y

Machine Translated by Google

Contiene glándulas sudoríparas, vasos sanguíneos superficiales, vasos linfáticos y nervios cutáneos (Fig. 1.6). Las estructuras neurovasculares del tegumento (nervios cutáneos, vasos superficiales) discurren en el tejido subcutáneo, distribuyendo a la piel sólo sus ramas terminales.

El tejido subcutáneo proporciona la mayor parte del almacenamiento de grasa corporal, por lo que su grosor varía mucho según el estado nutricional de la persona. Además, la distribución del tejido subcutáneo varía considerablemente en diferentes sitios de un mismo individuo. Compárese, por ejemplo, la relativa abundancia de tejido subcutáneo evidente por el grosor del pliegue de piel que se puede pellizcar en la cintura o los muslos con la parte anteromedial de la pierna (la espinilla, el borde anterior de la tibia) o la espalda. de la mano, los dos últimos casi desprovistos de tejido subcutáneo.
Considere también la distribución del tejido subcutáneo y la grasa entre los sexos: en las mujeres maduras, tiende a acumularse en los senos y los muslos, mientras que en los hombres, la grasa subcutánea se acumula especialmente en la pared abdominal inferior.

El tejido subcutáneo participa en la termorregulación, funcionando como aislante y reteniendo el calor. en el núcleo del cuerpo. También proporciona un acolchado que protege la piel de la compresión por prominencias óseas, como las de las nalgas.

Los ligamentos de la piel (L. retinacula cutis), numerosas bandas fibrosas pequeñas, se extienden a través del tejido subcutáneo y unen la superficie profunda de la dermis a la fascia profunda subyacente (Fig. 1.6). La longitud y densidad de estos ligamentos determinan la movilidad de la piel sobre estructuras profundas. Donde los ligamentos de la piel son más largos y escasos, la piel es más móvil, como en el dorso de la mano (fig. 1.8A, B). Cuando los ligamentos son cortos y abundantes, la piel está firmemente adherida a la fascia profunda subyacente, como en las palmas y las plantas (fig. 1.8C). En la disección, la eliminación de la piel donde los ligamentos cutáneos son cortos y abundantes requiere el uso de un bisturí afilado.
Los ligamentos cutáneos son largos pero particularmente bien desarrollados en las mamas, donde forman ligamentos suspensorios que soportan peso (consulte el Capítulo 4, Tórax).

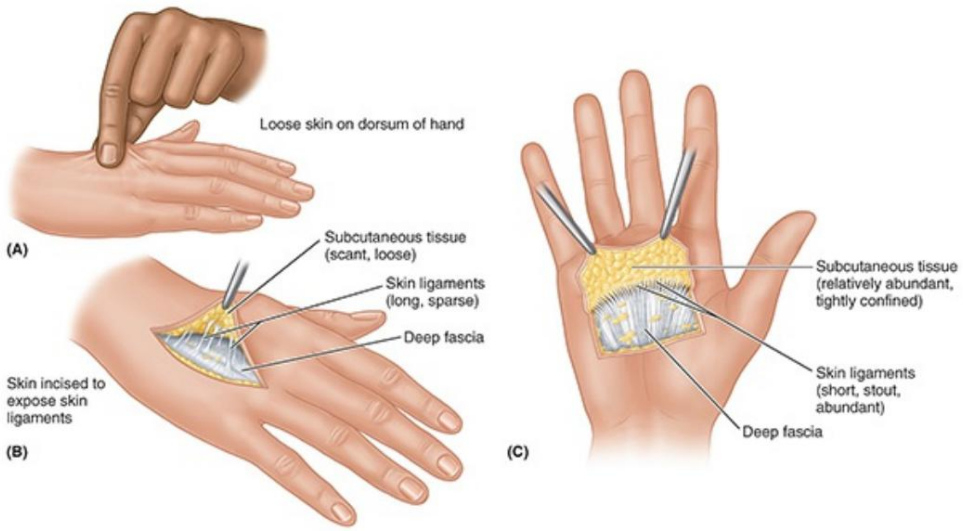

FIGURA 1.8. Ligamentos de la piel en tejido subcutáneo. A. Estimación del espesor del tejido subcutáneo. Se puede estimar que el espesor del tejido subcutáneo es aproximadamente la mitad del de un pliegue de piel comprimido (es decir, un pliegue de piel incluye un espesor doble de tejido subcutáneo). El dorso de la mano tiene relativamente poco tejido subcutáneo. B. Ligamentos cutáneos largos y relativamente escasos. Dichos ligamentos permiten la movilidad de la piel demostrada en la parte A. C. Ligamentos cutáneos cortos y abundantes. La piel de la palma (como la de la planta) está firmemente adherida a la fascia profunda subyacente mediante relativamente

LGRAWANY
Machine Translated by Google

Ligamentos cutáneos cortos y densos.

CLÍNICO
CAJA

SISTEMA TEGUMENTARIO

Signos del color de la piel en el diagnóstico físico

El flujo sanguíneo a través de los lechos capilares superficiales de la dermis (fig. 1.6) afecta el color de la piel y puede proporcionar pistas importantes para diagnosticar ciertas afecciones clínicas. Cuando la sangre no transporta suficiente oxígeno desde los pulmones, como en el caso de En una persona que ha dejado de respirar o cuya circulación no puede enviar una cantidad adecuada de sangre a través de los pulmones, la piel puede aparecer azulada (cianótica). La cianosis se produce porque la hemoglobina de la sangre que transporta oxígeno aparece de color rojo brillante cuando transporta oxígeno (como ocurre en las arterias y generalmente en los capilares) y aparece de un azul violáceo profundo cuando se le agota el oxígeno, como ocurre en las venas. La cianosis es especialmente evidente donde la piel es fina, como los labios, los párpados y hasta las uñas transparentes. Las lesiones de la piel, la exposición a un exceso de calor, una infección, una inflamación o unas reacciones alérgicas pueden hacer que los lechos capilares superficiales se hinchen, lo que hace que la piel luzca anormalmente roja, un signo llamado eritema. En ciertos trastornos hepáticos, un pigmento amarillo llamado bilirrubina se acumula en la sangre, dando una apariencia amarilla a la parte blanca de los ojos y la piel, una condición llamada ictericia. Los cambios en el color de la piel se observan más fácilmente en personas con piel de color claro y pueden ser difíciles de discernir en personas con piel oscura, en cuyo caso puede ser útil examinar la delicada parte inferior de la lengua.

Incisiones y cicatrices en la piel

La piel siempre está bajo tensión. En general, las laceraciones o incisiones paralelas a las líneas de tensión suelen cicatrizar bien y dejar pocas cicatrices porque la alteración de las fibras de colágeno es mínima (fig. 1.7, recuadro inferior). Las fibras ininterrumpidas tienden a Mantenga los bordes cortados en su lugar. Sin embargo, una laceración o incisión a través de las líneas de tensión altera más fibras de colágeno. Las líneas de fuerza interrumpidas hacen que la herida se abra (fig. 1.7, recuadro superior) y puede cicatrizar dejando cicatrices excesivas (queloides). Cuando otras consideraciones, como la exposición y el acceso adecuados o la evitación de los nervios, no son de mayor importancia, los cirujanos que intentan minimizar las cicatrices por razones estéticas pueden utilizar incisiones quirúrgicas paralelas a las líneas de tensión.

Estrías en la piel

Las fibras de colágeno y elásticas de la dermis forman una red de tejido resistente y flexible.

Machine Translated by Google

Debido a que la piel puede distenderse considerablemente, durante la cirugía se puede realizar una incisión relativamente pequeña en comparación con la incisión mucho más grande requerida para intentar el mismo procedimiento en un cadáver embalsamado, que ya no muestra elasticidad. La piel puede estirarse y crecer para adaptarse a aumentos graduales de tamaño. Sin embargo, los aumentos de tamaño marcados y relativamente rápidos, como el agrandamiento abdominal y el aumento de peso que acompañan al embarazo, pueden estirar demasiado la piel y dañar las fibras de colágeno de la dermis (fig. B1.1). Durante el embarazo, pueden aparecer estrías (L. striae gravidarum), bandas de piel fina y arrugada, inicialmente rojas pero que luego se vuelven moradas o blancas, en el abdomen, las nalgas, los muslos y los senos. Las estrías también se forman fuera del embarazo (L. striae cutis distensae) en personas obesas y en ciertas enfermedades (p. ej., hipercortisolismo o síndrome de Cushing); ocurren junto con distensión y aflojamiento de la fascia profunda debido a la degradación de proteínas que conduce a una cohesión reducida entre las fibras de colágeno. Las estrías generalmente desaparecen después del embarazo y la pérdida de peso, pero nunca desaparecen por completo.

FIGURA B1.1. Estrías.

Lesiones y heridas de la piel

Laceraciones. Los cortes accidentales y los desgarros de la piel son superficiales o profundos. Las laceraciones superficiales penetran la epidermis y quizás la capa superficial de la dermis; sangran pero no interrumpen la continuidad de la dermis. Las laceraciones profundas penetran la capa profunda de la dermis y se extienden hasta el tejido subcutáneo o más allá; se abren y requieren la aproximación de los bordes cortados de la dermis (mediante suturas o puntos) para minimizar las cicatrices.

Quemaduras. Las quemaduras son causadas por traumatismos térmicos, radiaciones ultravioleta o ionizantes o sustancias químicas. agentes. Las quemaduras se clasifican, en orden creciente de gravedad, según la profundidad de la lesión cutánea y la necesidad de intervención quirúrgica. El sistema de clasificación actual no utiliza designaciones numéricas excepto para las quemaduras de cuarto grado (las más graves) (Fig. B1.2):

- Quemaduras superficiales (p. ej., quemaduras solares): el daño se limita a la epidermis; los síntomas son eritema (piel roja y caliente), dolor y edema (hinchazón); La descamación (descamación) de la capa superficial suele ocurrir varios días después, pero la capa se reemplaza rápidamente desde la capa basal de la epidermis sin dejar cicatrices significativas.

- Quemadura de espesor parcial: la epidermis y la dermis superficial están dañadas y se forman ampollas. (espesor parcial superficial) o pérdida (espesor parcial profundo); las terminaciones nerviosas están dañadas, lo que hace que esta variedad sea la más dolorosa; excepto en sus partes más superficiales, el sudor

LCRAWANY
Machine Translated by Google

las glándulas y los folículos pilosos no se dañan y pueden proporcionar una fuente de células de reemplazo para la capa basal de la epidermis junto con las células de los bordes de la herida; La curación ocurre lentamente (de 3 semanas a varios meses), dejando cicatrices y algo de contractura, pero generalmente es completa.

- Quemadura de espesor total: todo el espesor de la piel está dañado y, a menudo, la tejido subcutáneo; hay edema marcado y la zona quemada está adormecida ya que se destruyen las terminaciones sensoriales; Puede producirse un grado menor de curación en los bordes, pero las porciones abiertas y ulceradas requieren un injerto de piel: se retira el material muerto (escara) y se reemplaza (injerta) sobre el área quemada con piel extraída (tomada) de un lugar no quemado (autoinjerto) o utilizando piel de cadáveres humanos o de cerdos o piel cultivada o artificial.
- Quemadura de cuarto grado: el daño se extiende a través de todo el espesor de la piel hasta la fascia, el músculo o el hueso subyacente; estas lesiones ponen en peligro la vida.

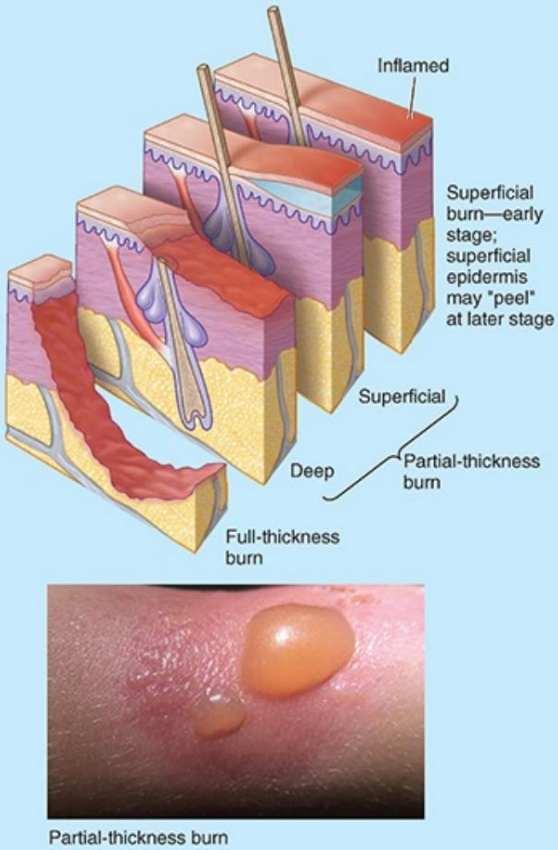

FIGURA B1.2. Quemaduras de piel.

Las quemaduras se clasifican como graves si cubren el 20% o más de la superficie corporal total (excluidas las quemaduras superficiales como las quemaduras solares), se complican con un traumatismo o una lesión por inhalación, o son causadas por productos químicos o electricidad de alto voltaje. Una forma de estimar la superficie afectada por una quemadura en un adulto es aplicar la “regla de los nueves”, en la que el cuerpo se divide en áreas que son aproximadamente el 9% o múltiplos del 9% de la superficie corporal total (Fig . B1.3). Tres factores que aumentan el riesgo de muerte por quemaduras son (1) la edad mayor de

Machine Translated by Google

60 años, (2) quemaduras de espesor parcial y total de más del 40% de la superficie corporal y (3) la presencia de lesión por inhalación.

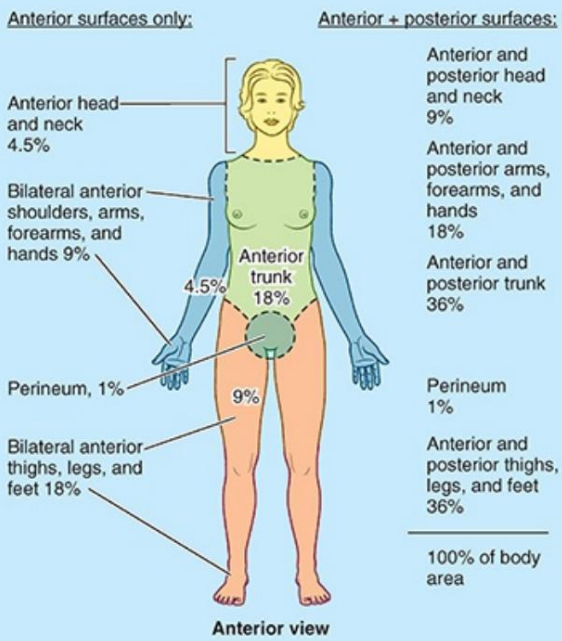

FIGURA B1.3. Estimación de la superficie corporal.

FASCIAS, COMPARTIMIENTOS FASCIALES, BURSAS Y ESPACIOS POTENCIALES

Las fascias (L. fasciae) constituyen los materiales de envoltura, embalaje y aislamiento de las estructuras profundas del cuerpo. Debajo del tejido subcutáneo (fascia superficial) casi en todas partes se encuentra la fascia profunda (fig. 1.9). La fascia profunda es una capa de tejido conectivo denso y organizado, desprovisto de grasa, que cubre la mayor parte del cuerpo paralelamente (profundamente) a la piel y al tejido subcutáneo. Las extensiones desde su superficie interna revisten estructuras más profundas, como músculos individuales (cuando también puede denominarse epimisio, véase la figura 1.21) y haces neurovasculares, como fascia envolvente. Su espesor varía ampliamente. Por ejemplo, en la mayor parte de la cara no existen capas distintas de fascia profunda.

LGRAWANY
Machine Translated by Google

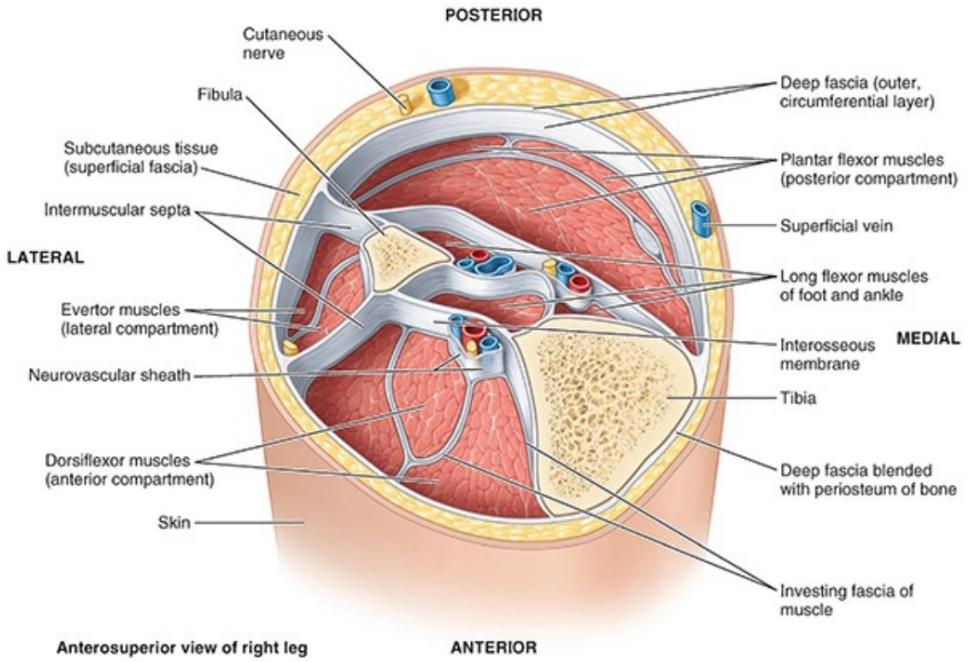

FIGURA 1.9. Sección excavada de pierna. Se demuestran la fascia profunda y las formaciones fasciales.

En las extremidades, grupos de músculos con funciones similares, que generalmente comparten la misma inervación, se encuentran en compartimentos fasciales. Estos compartimentos están separados por láminas gruesas de fascia profunda, llamadas tabiques intermusculares, que se extienden centralmente desde la funda fascial circundante para unirse a los huesos. Estos compartimentos pueden contener o dirigir la propagación de una infección o un tumor.

En algunos lugares, la fascia profunda da inserción (origen) a los músculos subyacentes (aunque no suele incluirse en listas o tablas de orígenes e inserciones); pero en la mayoría de los lugares, los músculos pueden contraerse libremente y deslizarse profundamente hacia él. Sin embargo, la fascia profunda nunca pasa libremente sobre el hueso; donde la fascia profunda entra en contacto con el hueso, se fusiona firmemente con el periostio (recubrimiento óseo). La relativamente inflexible fascia profunda que reviste los músculos, y especialmente la que rodea los compartimentos fasciales de las extremidades, limita la expansión hacia afuera de los vientres de los músculos esqueléticos en contracción. De este modo, la sangre sale expulsada a medida que se comprimen las venas de los músculos y los compartimentos. Las válvulas dentro de las venas permiten que la sangre fluya solo en una dirección (hacia el corazón), evitando el reflujo que podría ocurrir cuando los músculos se relajan. Así, la fascia profunda, los músculos que se contraen y las válvulas venosas trabajan juntos como una bomba musculovenosa para devolver la sangre al corazón, especialmente en las extremidades inferiores, donde la sangre debe moverse contra la fuerza de la gravedad (v. fig. 1.26).

Cerca de ciertas articulaciones (p. ej., muñeca y tobillo), la fascia profunda se engrosa notablemente, formando un retináculo (plural = retináculo) para mantener los tendones en su lugar donde cruzan la articulación durante la flexión y extensión, impidiéndoles tomar un atajo o arquearse. encordado, a través del ángulo creado (ver Fig. 1.19).

La fascia subserosa, con cantidades variables de tejido graso, se encuentra entre las superficies internas de las paredes musculoesqueléticas y las membranas serosas que recubren las cavidades corporales. Estas son las fascias endotorácica, endoabdominal y endopélvica; los dos últimos pueden denominarse colectivamente fascia extraperitoneal.

Machine Translated by Google

Las bolsas (singular = bursa; Mediev. L., una bolsa) son sacos cerrados o envolturas de membrana serosa (una delicada membrana de tejido conectivo capaz de secretar líquido para lubricar una superficie interna lisa). Las bolsas normalmente están colapsadas. A diferencia de los espacios tridimensionales realizados o reales, estos espacios potenciales no tienen profundidad; sus paredes están superpuestas con sólo una fina película de líquido lubricante entre ellas que es secretada por las membranas circundantes. Cuando la pared se interrumpe en algún punto, o cuando se secreta o se forma en su interior un fluido en exceso, se convierten en espacios realizados; sin embargo, esta condición es anormal o patológica.

Las bolsas, que suelen aparecer en lugares sujetos a fricción, permiten que una estructura se mueva más libremente sobre otra. Las bolsas subcutáneas se encuentran en el tejido subcutáneo entre la piel y las prominencias óseas, como en el codo o la rodilla; las bolsas subfasciales se encuentran debajo de la fascia profunda; y las bolsas subtendinosas facilitan el movimiento de los tendones sobre el hueso. Las vainas tendinosas sinoviales son un tipo especializado de bolsas alargadas que envuelven los tendones y generalmente los encierran a medida que atraviesan túneles osteofibrosos que anclan los tendones en su lugar (fig. 1.10A).

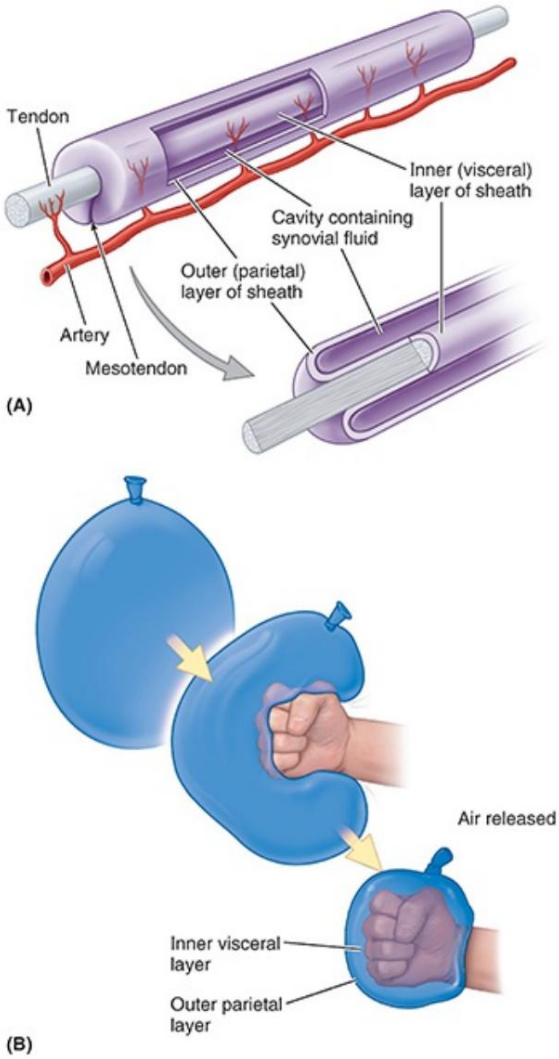

FIGURA 1.10. Vainas tendinosas sinoviales y sacos bursales. A. Vainas tendinosas sinoviales. Las bolsas longitudinales rodean los tendones cuando pasan profundamente a los retináculos o a través de las vainas digitales fibrosas. B. Bolsas bursales. Varias estructuras, como el corazón, los pulmones, las vísceras abdominales y los tendones, están encerradas de forma muy parecida a como este globo colapsado encierra el puño. una fina película de

LGRAWANY
Machine Translated by Google

El líquido lubricante entre las capas parietal y visceral confiere movilidad a la estructura rodeada por la bolsa dentro de un compartimento confinado. Los pliegues de transición de la membrana sinovial entre las capas parietales y viscerales continuas que rodean los tallos de conexión (la muñeca en este ejemplo) y/o las estructuras neurovasculares que sirven a la masa rodeada se denominan mesenterios. En el caso de una vaina tendinosa sinovial, el mesenterio se llama mesotendón.

Las bolsas ocasionalmente se comunican con las cavidades sinoviales de las articulaciones. Debido a que están formadas por membranas serosas delicadas y transparentes y están colapsadas, las bolsas no se detectan ni se diseccionan fácilmente en el laboratorio. Es posible mostrar las bolsas inyectándolas y distendiéndolas con un líquido coloreado.

Los sacos bursales colapsados rodean muchos órganos importantes (p. ej., el corazón, los pulmones y el abdomen). vísceras) y estructuras (p. ej., porciones de tendones). Esta configuración es muy parecida a envolver un globo grande pero vacío alrededor de una estructura, como un puño (figura 1.10B). El objeto está rodeado por las dos capas del globo vacío pero no está dentro del globo; el globo permanece vacío. Para una comparación aún más exacta, primero se debe llenar el globo con agua y luego vaciarlo, dejando el globo vacío mojado por dentro. Exactamente de esta manera, el corazón está rodeado por el saco pericárdico, pero no dentro. Cada pulmón está rodeado por un saco pleural, pero no dentro, y las vísceras abdominales están rodeadas por un saco peritoneal, pero no dentro. En tales casos, la capa interna del balón o saco seroso (la adyacente al puño, víscera o vísceras) se denomina capa visceral; la capa exterior del globo (o la que está en contacto con la pared del cuerpo) se llama capa parietal. Tal doble capa circundante de membranas, humedecidas en sus superficies opuestas, confiere libertad de movimiento a la estructura rodeada cuando está contenida dentro de un espacio confinado, como el corazón dentro de su saco fibroso circundante (pericardio) o los tendones flexores dentro de los túneles fibrosos. que sujetan los tendones contra los huesos de los dedos.

CLÍNICO
CAJA

FASCIAS

Planos fasciales y cirugía

En las personas vivas, los planos fasciales (interfasciales e intrafasciales) son espacios potenciales entre fascias adyacentes o estructuras revestidas de fascias o dentro de fascias areolares laxas, como las fascias subserosas. Los cirujanos aprovechan estos planos interfasciales, Separar estructuras para crear espacios que permitan el movimiento y el acceso a estructuras ubicadas profundamente. En algunos procedimientos, los cirujanos utilizan planos fasciales extrapleurales o extraperitoneales, que les permiten operar fuera de las membranas que recubren las cavidades del cuerpo, minimizando el potencial de contaminación, la propagación de infecciones y la consiguiente formación de adherencias (adherencias) dentro de las cavidades. Desafortunadamente, estos planos suelen estar fusionados y son difíciles de establecer o apreciar en cadáveres embalsamados.

Machine Translated by Google

Conclusión: tegumento, fascia y anatomía

Espacios

Sistema tegumentario: El sistema tegumentario (la piel) está formado por la epidermis, la dermis y estructuras especializadas (folículos pilosos, glándulas sebáceas y glándulas sudoríparas). La piel: ■ desempeña funciones importantes en la protección, contención, regulación del calor y sensación; ■ sintetiza y almacena vitamina D; y ■ presenta líneas de tensión, relacionadas con la dirección predominante de las fibras de colágeno en la piel, que tienen implicaciones para la cirugía y la cicatrización de heridas. ■ El tejido subcutáneo, ubicado debajo de la dermis, contiene la mayoría de las reservas de grasa del cuerpo.

Fascias y bolsas: la fascia profunda es una capa de tejido conectivo organizado que completamente envuelve el cuerpo debajo del tejido subcutáneo subyacente a la piel. Extensiones y modificaciones de la fascia profunda: ■ dividir los músculos en grupos (tabiques intermusculares), ■ revisten músculos individuales y haces neurovasculares (fascia envolvente), ■ se encuentran entre las paredes musculoesqueléticas y las membranas serosas que recubren las cavidades corporales (fascia subserosa) y ■ mantienen los tendones en su lugar durante los movimientos articulares (retináculos). ■ Las bolsas son sacos cerrados formados por membranas serosas que se encuentran en lugares sujetos a fricción; permiten que una estructura se mueva libremente sobre otra.

SISTEMA ESQUELÉTICO

El sistema esquelético se puede dividir en dos partes funcionales (fig. 1.11):

• El esqueleto axial está formado por los huesos de la cabeza (cráneo o cráneo), el cuello (hueso hioides y vértebras cervicales) y el tronco (costillas, esternón, vértebras y sacro). • El esqueleto apendicular está formado por los huesos de las extremidades, incluidos los que forman el cintura pectoral (escapular) y pélvica.

LCRAWANY
Machine Translated by Google

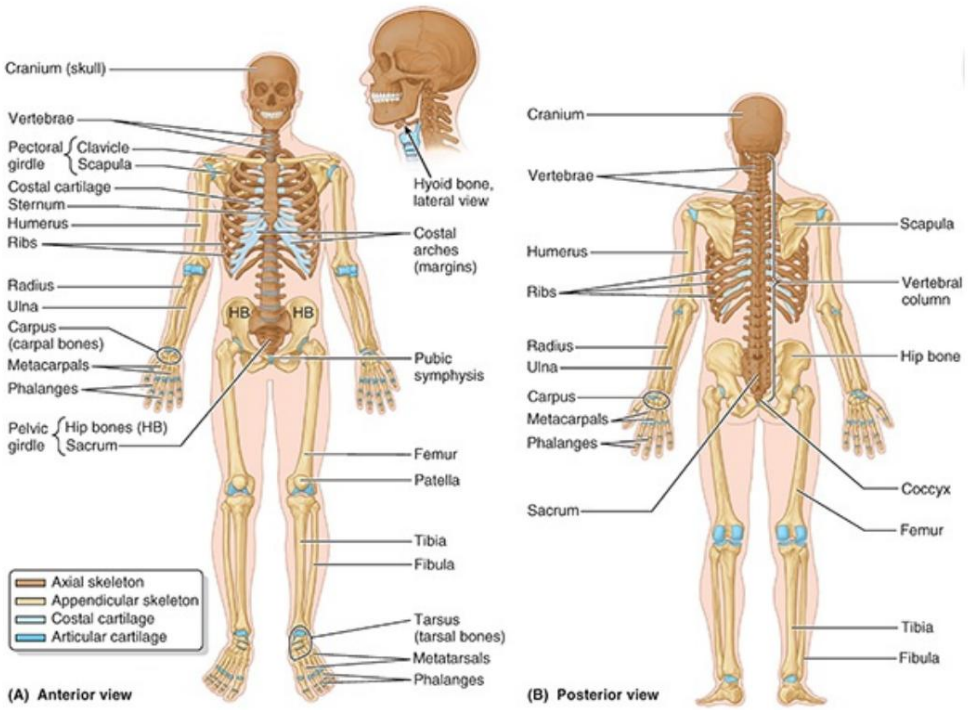

FIGURA 1.11. Sistema esquelético.

Cartílagos y huesos

El esqueleto está compuesto por cartílagos y huesos. El cartílago es una forma semirrígida y resistente de tejido conectivo que forma partes del esqueleto donde se requiere más flexibilidad, por ejemplo, donde los cartílagos costales unen las costillas al esternón. Además, las superficies articulares (superficies de soporte) de los huesos que participan en una articulación sinovial están cubiertas con cartílago articular que proporciona superficies deslizantes suaves, de baja fricción para el libre movimiento (ver Fig. 1.16A). Los vasos sanguíneos no entran en el cartílago (es decir, es avascular); en consecuencia, sus células obtienen oxígeno y nutrientes por difusión. La proporción de hueso y cartílago en el esqueleto cambia a medida que el cuerpo crece; cuanto más joven es una persona, más cartílago tiene. Los huesos de un recién nacido son blandos y flexibles porque están compuestos en su mayor parte por cartílago.

El hueso, un tejido vivo, es una forma dura y altamente especializada de tejido conectivo que constituye la mayor parte del esqueleto. Los huesos del esqueleto adulto proporcionan:

• Apoyo al cuerpo y sus cavidades vitales; es el principal tejido de soporte del cuerpo • Protección de estructuras vitales (p. ej., el corazón) • La base mecánica para el movimiento (apalancamiento) • Almacenamiento de sales (p. ej., calcio) • Un suministro continuo de nuevas células sanguíneas (producidas por el médula en la cavidad medular de muchos huesos)

Una cubierta de tejido conectivo fibroso rodea cada elemento esquelético como una manga, excepto donde se encuentra el cartílago articular; que los huesos que rodean es el periostio (ver Fig. 1.15), mientras que

Machine Translated by Google

el que rodea el cartílago es el pericondrio. El periostio y el pericondrio nutren las caras externas del tejido esquelético. Son capaces de depositar más cartílago o hueso (particularmente durante la curación de fracturas) y proporcionan la interfaz para la unión de tendones y ligamentos.

Los dos tipos de hueso son el hueso compacto y el hueso esponjoso (trabecular) . Se distinguen por la cantidad relativa de materia sólida y por el número y tamaño de los espacios que contienen (figura 1.12). Todos los huesos tienen una fina capa superficial de hueso compacto alrededor de una masa central de hueso esponjoso, excepto cuando este último es reemplazado por una cavidad medular (médula). Dentro de la cavidad medular de los huesos adultos y entre las espículas (trabéculas) del hueso esponjoso, se encuentra la médula ósea amarilla (grasa) o roja (formadora de glóbulos y plaquetas), o una combinación de ambas.

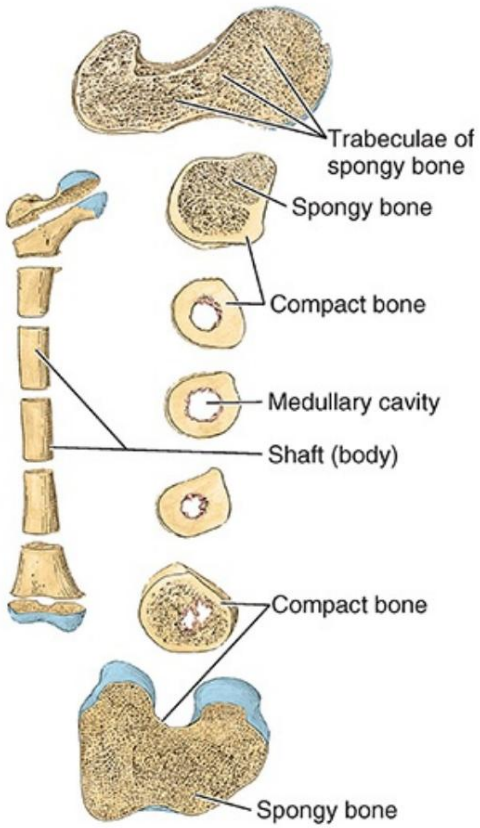

FIGURA 1.12. Secciones transversales de fémur. El eje de un hueso vivo es un tubo de hueso compacto que rodea una cavidad medular.

La arquitectura y proporción del hueso compacto y esponjoso varían según la función. El hueso compacto proporciona fuerza para soportar peso. En los huesos largos diseñados para dar rigidez y unión a músculos y ligamentos, la cantidad de hueso compacto es mayor cerca de la mitad de la diáfisis, donde los huesos son propensos a pandearse. Además, los huesos largos tienen elevaciones (p. ej., crestas, crestas y tubérculos) que sirven como contrafuertes (soportes) donde se insertan los músculos grandes. Los huesos vivos tienen cierta elasticidad (flexibilidad) y gran rigidez (dureza).

LGRAWANY
Machine Translated by Google

Clasificación de huesos

Los huesos se clasifican según su forma.

• Los huesos largos son tubulares (p. ej., el húmero del brazo). • Los huesos cortos son cúbicos y se encuentran sólo en el tarso (tobillo) y el carpo (muñeca). • Los huesos planos generalmente cumplen funciones protectoras (p. ej., los huesos planos del cráneo protegen el cerebro).

• Los huesos irregulares tienen varias formas además de largas, cortas o planas (p. ej., huesos de la cara). • Los huesos sesamoideos (p. ej., la rótula o la rótula) se desarrollan en ciertos tendones y se encuentran donde los tendones cruzan los extremos de los huesos largos de las extremidades; protegen los tendones del desgaste excesivo y, a menudo, cambian el ángulo de los tendones a medida que pasan a sus inserciones.

Marcas y formaciones óseas

Las marcas óseas aparecen dondequiera que se unen tendones, ligamentos y fascias o donde las arterias se encuentran adyacentes a los huesos o entran en ellos. Otras formaciones ocurren en relación con el paso de un tendón (a menudo para dirigir el tendón o mejorar su palanca) o para controlar el tipo de movimiento que ocurre en una articulación. Algunas de las diversas marcas y características de los huesos son (Fig. 1.13):

• Cuerpo: masa principal de un hueso; con huesos largos, el eje del hueso; con vértebras, el porciones anteriores que soportan peso entre los discos interventriculares • Capítulo: cabeza articular pequeña, redonda (p. ej., capítulo del húmero) • Cóndilo: área articular redondeada, parecida a un nudillo, que a menudo se presenta en pares (p. ej., los cóndilos femorales lateral y medial) • Cresta: cresta ósea (p. ej., la cresta ilíaca) • Epicóndilo: eminencia superior o adyacente a un cóndilo (p. ej., epicóndilo lateral del húmero)

• Faceta: área lisa y plana, generalmente cubierta de cartílago, donde un hueso se articula con otro hueso (p. ej., faceta costal superior en el cuerpo de una vértebra para la articulación con una costilla)

• Foramen: paso a través de un hueso (p. ej., agujero obturador) • Fosa: zona hueca o deprimida (p. ej., fosa infraespinosa de la escápula) • Surco: depresión o surco alargado (p. ej., surco radial del húmero) • Cabeza (L. caput): extremo articular grande y redondo (p. ej., cabeza del húmero) • Línea: elevación lineal, a veces denominada cresta (p. ej., línea sóleo de la tibia). • Maléolo: apófisis redondeada (p. ej., maléolo lateral del peroné) • Cuello: porción relativamente estrecha adyacente a la cabeza • Muesca: hendidura en el borde de un hueso (p. ej., muesca ciática mayor) • Apófisis: una extensión o proyección que sirve a propósito particular, que tiene una forma característica o se extiende en una dirección particular (p. ej., apófisis articular, apófisis espinosa o apófisis transversal de una vértebra)

• Protuberancia: un bulto o proyección de hueso (p. ej., protuberancia occipital externa) • Diáfisis: la diáfisis o cuerpo de un hueso largo

Machine Translated by Google

• Columna: apófisis en forma de espina (p. ej., la espina de la escápula) • Trocánter: elevación grande y roma (p. ej., trocánter mayor del fémur) • Tróclea: apófisis articular en forma de carrete o apófisis que actúa como una polea (p. ej., tróclea del húmero)

• Tubérculo: pequeña eminencia elevada (p. ej., tubérculo mayor del húmero) • Tuberosidad: elevación grande y redondeada (p. ej., tuberosidad isquiática)

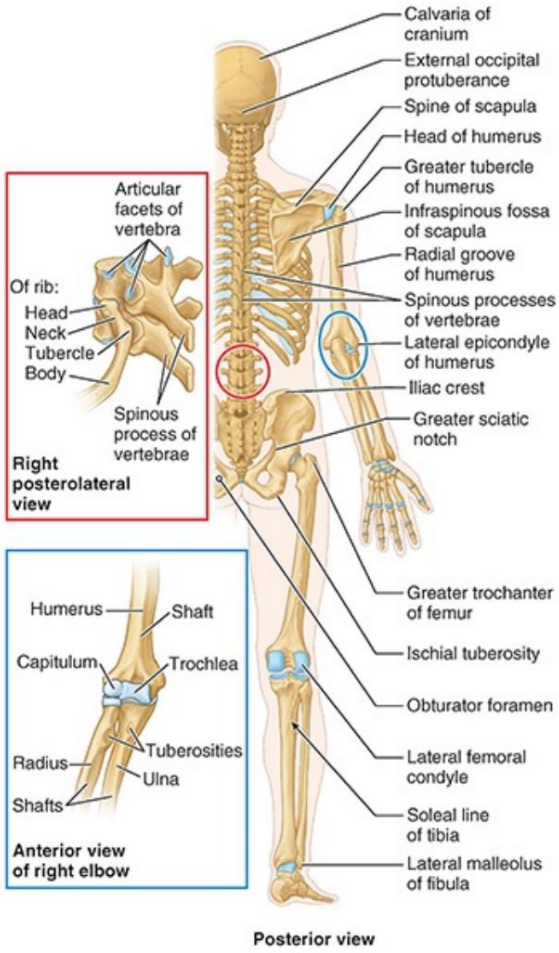

FIGURA 1.13. Marcas y formaciones óseas. Aparecen marcas en los huesos dondequiera que se unan los tendones, ligamentos y fascias. Otras formaciones se relacionan con las articulaciones, el paso de los tendones y la provisión de un mayor apalancamiento.

Desarrollo óseo

La mayoría de los huesos tardan muchos años en crecer y madurar. El húmero (hueso del brazo), por ejemplo, comienza a osificarse al final del período embrionario (8 semanas); sin embargo, la osificación no se completa hasta los 20 años. Todos los huesos se derivan del mesénquima (tejido conectivo embrionario) mediante dos procesos diferentes: osificación intramembranosa (directamente del mesénquima) y osificación endocondral (del cartílago derivado del mesénquima). La histología (estructura microscópica) de un hueso es la misma en cualquiera de los procesos (Pawlina, 2020). Los dos procesos de desarrollo óseo proceden de la siguiente manera:

LGRAWANY
Machine Translated by Google

• En la osificación intramembranosa (formación de hueso membranoso), los modelos mesenquimales de Los huesos se forman durante el período embrionario y la osificación directa del mesénquima comienza en el período fetal.
• En la osificación endocondral (formación de hueso cartilaginoso), los modelos cartilaginosos de los huesos se forman a partir del mesénquima durante el período fetal y posteriormente el hueso reemplaza la mayor parte del cartílago.

Una breve descripción de la osificación endocondral ayuda a explicar la longitud que crecen los huesos (fig. 1.14). Las células mesenquimales se condensan y se diferencian en condroblastos, dividiendo las células en el tejido cartilaginoso en crecimiento, formando así un modelo óseo cartilaginoso. En la región media del modelo, el cartílago se calcifica (queda impregnado de sales de calcio) y los capilares perióstico (capilares de la vaina fibrosa que rodea el modelo) crecen hacia el cartílago calcificado del modelo óseo y irrigan su interior. Estos vasos sanguíneos, junto con las células osteogénicas (formadoras de hueso) asociadas, forman una yema perióstica (fig. 1.14A). Los capilares inician el centro de osificación primario, llamado así porque el tejido óseo que forma reemplaza la mayor parte del cartílago en el cuerpo principal del modelo óseo. El eje de un hueso osificado a partir del centro de osificación primario es la diáfisis, que crece a medida que se desarrolla el hueso.

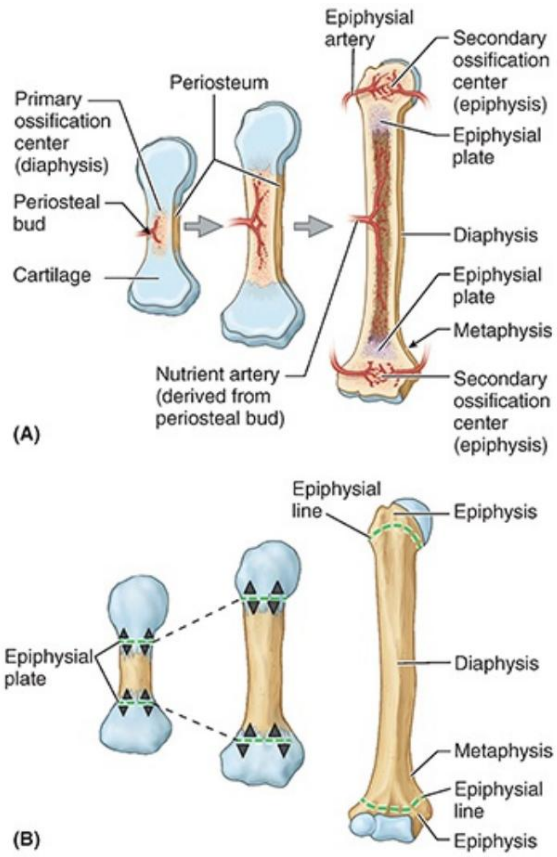

FIGURA 1.14. Desarrollo y crecimiento de un hueso largo. A. Centros de osificación. Se muestra la formación de centros de osificación primarios y secundarios. B. Crecimiento de huesos largos. El crecimiento en longitud se produce en ambos lados de las placas epifisarias cartilaginosas (puntas de flecha). El hueso formado a partir del centro primario de la diáfisis no se fusiona con el formado a partir de los centros secundarios de las epífisis hasta que el hueso alcanza su tamaño adulto. Cuando cesa el crecimiento, la placa epifisaria agotada es reemplazada por una sinostosis (fusión hueso a hueso), que se observa como una línea epifisaria en las radiografías.

Machine Translated by Google

y hueso seccionado.

La mayoría de los centros de osificación secundarios aparecen en otras partes del hueso en desarrollo después del nacimiento; las partes de un hueso osificadas a partir de estos centros son epífisis. Los condrocitos en el medio de la epífisis se hipertrofian y la matriz ósea (sustancia extracelular) entre ellos se calcifica. Las arterias epifisarias crecen hacia las cavidades en desarrollo con células osteogénicas asociadas. La parte ensanchada de la diáfisis más cercana a la epífisis es la metáfisis. Para que el crecimiento continúe, el hueso formado a partir del centro primario de la diáfisis no se fusiona con el formado a partir de los centros secundarios de las epífisis hasta que el hueso alcanza su tamaño adulto. Así, durante el crecimiento de un hueso largo, las placas epifisarias cartilaginosas intervienen entre la diáfisis y las epífisis (Fig. 1.14B). Estas placas de crecimiento eventualmente son reemplazadas por hueso en cada uno de sus dos lados, diafisario y epifisario. Cuando esto ocurre, cesa el crecimiento óseo y la diáfisis se fusiona con las epífisis. La costura formada durante este proceso de fusión (sinostosis) es particularmente densa y se puede reconocer en el hueso seccionado o en las radiografías como una línea epifisaria (fig. 1.15). La fusión epifisaria de los huesos se produce progresivamente desde la pubertad hasta la madurez. La osificación de los huesos cortos es similar a la del centro de osificación primario de los huesos largos, y sólo un hueso corto, el calcáneo (hueso del talón), desarrolla un centro de osificación secundario.

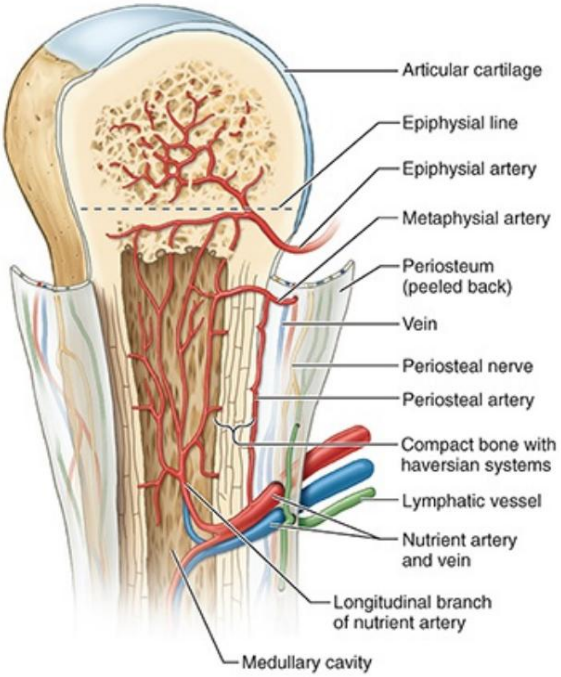

FIGURA 1.15. Vasculatura e inervación de un hueso largo.

Vasculatura e inervación de los huesos.

Los huesos están ricamente provistos de vasos sanguíneos. Las más evidentes son las arterias nutrientes (una o más por hueso) que surgen como ramas independientes de arterias adyacentes fuera del periostio y pasan oblicuamente a través del hueso compacto de la diáfisis de un hueso largo a través de los agujeros nutrientes. La arteria nutricia se divide en la cavidad medular en ramas longitudinales que avanzan hacia

LGRAWANY
Machine Translated by Google

cada extremo, irrigando la médula ósea, el hueso esponjoso y las porciones más profundas del hueso compacto (fig. 1.15). Sin embargo, muchas pequeñas ramas de las arterias periósticas del periostio son responsables de nutrir la mayor parte del hueso compacto. En consecuencia, el hueso al que se le ha quitado el periostio muere.

La sangre llega a los osteocitos (células óseas) del hueso compacto mediante sistemas haversianos u osteonas (sistemas de canales microscópicos) que albergan pequeños vasos sanguíneos. Los extremos de los huesos están irrigados por arterias metafisarias y epifisarias que surgen principalmente de las arterias que irrigan las articulaciones. En las extremidades, estas arterias suelen formar parte de un plexo arterial periarticular, que rodea la articulación, asegurando el flujo sanguíneo distal a la articulación independientemente de la posición que adopte la articulación.

Las venas acompañan a las arterias a través de los agujeros nutritivos. Muchas venas grandes también salen a través de agujeros cerca de los extremos articulares de los huesos. Los huesos que contienen médula ósea roja tienen numerosas venas grandes. Los vasos linfáticos también abundan en el periostio.

Los nervios acompañan a los vasos sanguíneos que irrigan los huesos. El periostio está ricamente provisto de Nervios sensoriales (nervios periósticos) que transportan fibras del dolor. El periostio es especialmente sensible al desgarro o a la tensión, lo que explica el dolor agudo provocado por las fracturas óseas. El hueso en sí está relativamente escasamente provisto de terminaciones sensoriales. Dentro de los huesos, los nervios vasomotores provocan constricción o dilatación de los vasos sanguíneos, regulando el flujo sanguíneo a través de la médula ósea.

CLÍNICO
CAJA

HUESOS

Huesos accesorios (supernumerarios)

Los huesos accesorios (supernumerarios) se desarrollan cuando aparecen centros de osificación adicionales y forman huesos adicionales. Muchos huesos se desarrollan a partir de varios centros de osificación y las partes separadas normalmente se fusionan. A veces uno de estos centros no se fusiona con el hueso principal, dando la apariencia de un hueso adicional. Un estudio cuidadoso muestra que el hueso extra aparente es una parte faltante del hueso principal. A menudo se observan áreas circunscritas de hueso a lo largo de las suturas del cráneo donde lindan los huesos planos, en particular los relacionados con el hueso parietal (consulte el Capítulo 8, Cabeza). Estos huesos pequeños, irregulares y parecidos a gusanos son huesos suturales (huesos de gusano). Es importante saber que los huesos accesorios son comunes en el pie para evitar confundirlos con fragmentos óseos en radiografías y otras imágenes médicas.

Huesos heterotópicos

A veces los huesos se forman en tejidos blandos donde normalmente no están presentes (p. ej., en las cicatrices). Los jinetes a menudo desarrollan huesos heterotópicos en los muslos (huesos de jinete),

Machine Translated by Google

probablemente debido a una tensión muscular crónica que produce pequeñas áreas hemorrágicas (con sangre) que sufren calcificación y eventual osificación.

Traumatismo óseo y cambios óseos

Los huesos son órganos vivos que causan dolor cuando se lesionan, sangran cuando se fracturan, se remodelan en relación con las tensiones que se les imponen y cambian con la edad. Al igual que otros órganos, los huesos tienen vasos sanguíneos, vasos linfáticos y nervios, y pueden enfermarse. Los huesos no utilizados, como en el caso de una extremidad paralizada, se atrofian (disminuyen de tamaño). El hueso puede ser absorbido, lo que ocurre en la mandíbula cuando se extraen los dientes. Los huesos se hipertrofian (agrandan) cuando soportan un aumento de peso durante un período prolongado.

Un traumatismo en un hueso puede romperlo. Para que la fractura sane adecuadamente, los extremos rotos deben juntarse, aproximándose a su posición normal. Esto se llama reducción de una fractura. Durante la curación ósea, los fibroblastos circundantes (células del tejido conectivo) proliferan y secretan colágeno, que forma un collar de callo para mantener unidos los huesos (Fig. B1.4). Se produce remodelación ósea en el área de la fractura y el callo se calcifica. Finalmente, el callo se reabsorbe y se reemplaza por hueso. Después de varios meses, quedan pocas pruebas de la fractura, especialmente en los jóvenes. Las fracturas son más comunes en niños que en adultos debido a la combinación de huesos delgados y en crecimiento y actividades sin preocupaciones. Afortunadamente, muchas de estas fracturas son fracturas en tallo verde (roturas incompletas causadas por la flexión de los huesos). Las fracturas en los huesos en crecimiento sanan más rápido que las de los huesos adultos.

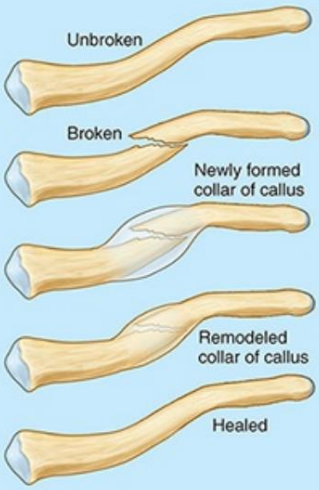

FIGURA B1.4. Curación de fracturas óseas.

Osteoporosis

Durante el proceso de envejecimiento, los componentes orgánicos e inorgánicos del hueso disminuyen, lo que a menudo resulta en osteoporosis, reducción de la cantidad de hueso o atrofia del tejido esquelético (Fig. B1.5). Por tanto, los huesos se vuelven quebradizos, pierden elasticidad y se fracturan con facilidad. La exploración ósea es un método de imagen utilizado para evaluar la normalidad.

LCRAWANY
Machine Translated by Google

y disminución de la masa ósea (consulte “Técnicas de imágenes médicas” al final de este capítulo).

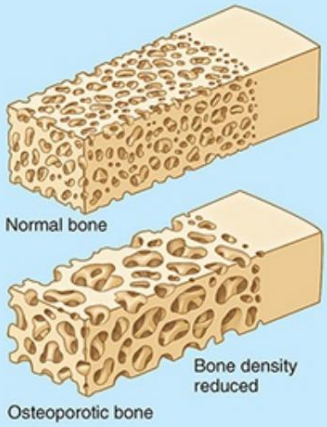

FIGURA B1.5. Osteoporosis.

Punción esternal

El examen de la médula ósea proporciona información valiosa para evaluar enfermedades hematológicas (de la sangre). Debido a que se encuentra justo debajo de la piel (es decir, es subcutáneo) y es de fácil acceso, el esternón (hueso del pecho) es un Sitio utilizado para la recolección de médula ósea. Durante una punción esternal, se inserta una aguja de gran diámetro a través del delgado hueso cortical hasta el hueso esponjoso. Se aspira una muestra de médula ósea roja con una jeringa para examinarla en el laboratorio. A veces se realiza un trasplante de médula ósea en el tratamiento de la leucemia. Si se ha producido un colapso vascular en un paciente en shock, se pueden infundir rápidamente líquidos mediante una aguja en la médula ósea de la tibia (preferiblemente) o el esternón.

Crecimiento óseo y evaluación de la edad ósea

El conocimiento de los sitios donde ocurren los centros de osificación, los momentos de su aparición, las velocidades a las que crecen y los momentos de fusión de los sitios (momentos en los que ocurre la sinostosis) es importante en la medicina clínica, la ciencia forense y la antropología. Un índice general de crecimiento durante la infancia, la niñez y la adolescencia está indicado por la edad ósea, determinada a partir de radiografías, generalmente de las manos (fig. B1.6). La edad de una persona joven se puede determinar estudiando los centros de osificación de los huesos. Los criterios principales son (1) la aparición de material calcificado en los centros de osificación, como la diáfisis y/o epífisis de los huesos largos, y (2) el estrechamiento y desaparición de la línea radiolúcida (oscura) que representa la placa epifisaria (ausencia de esta línea indica que se ha producido la fusión epifisaria (la fusión se produce en momentos específicos para cada epífisis). La fusión de las epífisis con la diáfisis ocurre entre 1 y 2 años antes en las mujeres que en los hombres. La determinación de la edad ósea puede ser útil para predecir la altura adulta en adolescentes de maduración temprana o tardía. La evaluación de la edad ósea también ayuda a establecer la edad aproximada de los restos óseos humanos en casos médicolegales.

Machine Translated by Google

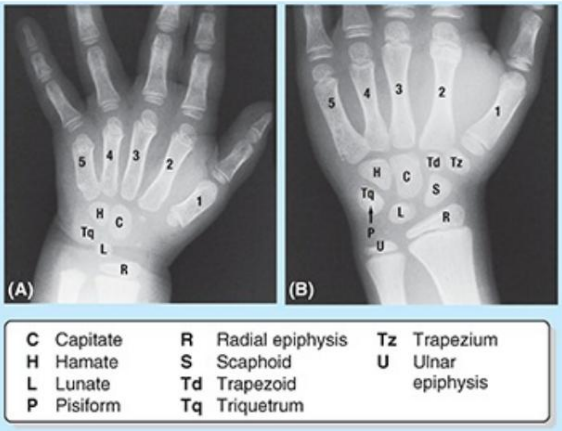

FIGURA B1.6. Radiografías anteriores. Mano derecha de un niño de 2,5 años (A) y otro de 11 años (B).

Efectos de las enfermedades, la dieta y los traumatismos sobre el crecimiento óseo

Algunas enfermedades producen una fusión epifisaria (tiempo de osificación) temprana en comparación con lo normal para la edad cronológica de la persona; otras enfermedades provocan un retraso en la fusión. El esqueleto en crecimiento es sensible a enfermedades relativamente leves y transitorias. y a períodos de desnutrición. La proliferación del cartílago en las metáfisis se ralentiza durante el hambre y la enfermedad, pero la degeneración de las células del cartílago en las columnas continúa, produciendo una densa línea de calcificación provisional. Estas líneas luego se convierten en hueso con trabéculas engrosadas o líneas de crecimiento detenido. Las fracturas que afectan a las epífisis pueden provocar un retraso en el crecimiento óseo.

Desplazamiento y separación de epífisis.

Sin conocimiento del crecimiento óseo y la apariencia de los huesos en radiografías y otras imágenes de diagnóstico a distintas edades, una placa epifisaria desplazada podría confundirse con una fractura, y la separación de una epífisis podría interpretarse como un trozo desplazado de un hueso fracturado. Conocer la edad del paciente y la ubicación de las epífisis puede prevenir estos errores anatómicos. Los bordes de la diáfisis y la epífisis están suavemente curvados en la región de la placa epifisaria. Las fracturas óseas siempre dejan un borde de hueso afilado y a menudo desigual. Una lesión que provoca una fractura en un adulto suele provocar el desplazamiento de una epífisis en un niño.

Necrosis avascular

La pérdida del suministro arterial a una epífisis u otras partes de un hueso provoca la muerte del tejido óseo: necrosis avascular (G. nekrosis, muerte). Después de cada fractura, pequeñas áreas de hueso adyacente sufren necrosis. En algunas fracturas, puede producirse necrosis avascular de un fragmento grande de hueso. Varios trastornos clínicos de las epífisis en niños son el resultado de una necrosis avascular de etiología (causa) desconocida. Estos trastornos se denominan

LGRAWANY
Machine Translated by Google

como osteocondrosis.

Articulaciones

Las articulaciones (articulaciones) son uniones o uniones entre dos o más huesos o partes rígidas del esqueleto. Las articulaciones exhiben una variedad de formas y funciones. Algunas articulaciones no tienen movimiento, como las placas epifisarias entre la epífisis y la diáfisis de un hueso largo en crecimiento; otros permiten sólo un ligero movimiento, como los dientes dentro de sus alvéolos; y algunos se pueden mover libremente, como la articulación glenohumeral (hombro).

CLASIFICACIÓN DE JUNTAS

Se describen tres clases de articulaciones, según la forma o el tipo de material mediante el cual se unen los huesos de la articulación (fig. 1.16):

1. Los huesos articuladores de las articulaciones sinoviales están unidos por una cápsula articular (articular) (compuesta por una capa fibrosa externa revestida por una membrana sinovial serosa) que abarca y encierra una articulación o cavidad articular. La cavidad articular de una articulación sinovial, como la rodilla, es un espacio potencial que contiene una pequeña cantidad de líquido sinovial lubricante, secretado por la membrana sinovial. Dentro de la cápsula, el cartílago articular cubre las superficies articulares de los huesos; todas las demás superficies internas están cubiertas por una membrana sinovial. Los huesos de la figura 1.16A, normalmente muy juntos, se separaron para una demostración y se infló la cápsula articular. En consecuencia, la cavidad articular normalmente potencial está exagerada. El periostio que reviste los huesos participantes externos a la articulación se mezcla con la capa fibrosa de la cápsula articular.

2. Los huesos articuladores de las articulaciones fibrosas están unidos por tejido fibroso. La cantidad de El movimiento que se produce en una articulación fibrosa depende en la mayoría de los casos de la longitud de las fibras que unen los huesos de la articulación. Las suturas del cráneo son ejemplos de articulaciones fibrosas (Fig. 1.16B). Estos huesos se mantienen muy juntos, ya sea entrelazados a lo largo de una línea ondulada o superpuestos. Un tipo de articulación fibrosa sindesmosis une los huesos con una lámina de tejido fibroso, ya sea un ligamento o una membrana fibrosa. En consecuencia, este tipo de articulación es parcialmente móvil. La membrana interósea del antebrazo es una lámina de tejido fibroso que une el radio y el cúbito en una sindesmosis. Una sindesmosis dentoalveolar (gonfosis o alvéolo) es una articulación fibrosa en la que un proceso en forma de clavija encaja en un alvéolo, formando una articulación entre la raíz del diente y el proceso alveolar de la mandíbula. La movilidad de esta articulación (un diente flojo) indica un estado patológico que afecta los tejidos de soporte del diente. Sin embargo, los movimientos microscópicos aquí nos dan información (a través del sentido de propiocepción) sobre con qué fuerza mordemos o apretamos los dientes y si tenemos alguna partícula atrapada entre los dientes.

3. Las estructuras articulatorias de las articulaciones cartilaginosas están unidas por cartílago hialino o fibrocartílago. En las articulaciones cartilaginosas primarias, o sincondrosis, los huesos están unidos por cartílago hialino, que permite una ligera flexión durante los primeros años de vida. Articulaciones cartilaginosas primarias

Machine Translated by Google

Suelen ser uniones temporales, como las que se presentan durante el desarrollo de un hueso largo (figs. 1.14 y 1.16C), donde la epífisis ósea y la diáfisis se unen mediante una placa epifisaria. Las articulaciones cartilaginosas primarias permiten el crecimiento a lo largo de un hueso. Cuando se alcanza el crecimiento completo, la placa epifisaria se convierte en hueso y las epífisis se fusionan con la diáfisis.

Las articulaciones cartilaginosas secundarias, o sínfisis, son articulaciones fuertes y ligeramente móviles unidas por fibrocartílago. Los discos intervertebrales fibrocartilaginosos (fig. 1.16C) entre las vértebras consisten en tejido conectivo vinculante que une las vértebras. En conjunto, estas articulaciones proporcionan fuerza y absorción de impactos, así como una flexibilidad considerable a la columna vertebral (columna vertebral).

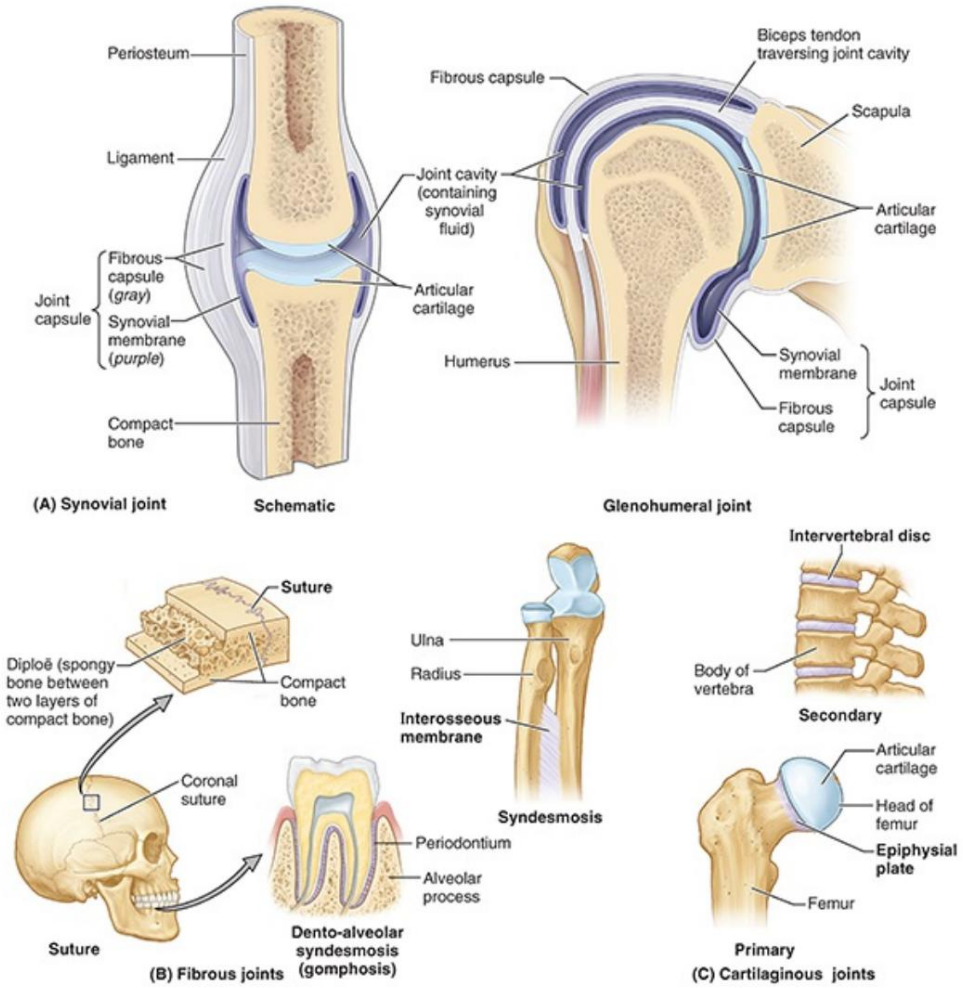

FIGURA 1.16. Clases de uniones con ejemplos. A. Articulaciones sinoviales (de libre movimiento). Se muestra un modelo esquemático y la articulación del hombro más compleja. B. Articulaciones fibrosas. Se muestran tres tipos de esta clase. C. Articulaciones cartilaginosas. Se muestran las articulaciones cartilaginosas primarias y secundarias.

Las articulaciones sinoviales, el tipo más común de articulación, proporcionan libre movimiento entre los huesos. se unen; son articulaciones de locomoción, típicas de casi todas las articulaciones de las extremidades. Las articulaciones sinoviales suelen estar reforzadas por ligamentos accesorios que están separados (extrínsecos) o son un engrosamiento de una porción de la cápsula articular (intrínsecos). Algunas articulaciones sinoviales tienen otras características distintivas, como un disco articular fibrocartilaginoso o menisco, que están presentes cuando el

LGRAWANY
Machine Translated by Google

Las superficies articulares de los huesos son incongruentes (fig. 1.16A).

Los seis tipos principales de articulaciones sinoviales se clasifican según la forma de la articulación.
superficies y/o el tipo de movimiento que permiten (Fig. 1.17):

1. Las articulaciones planas permiten movimientos deslizantes o deslizantes en el plano de las superficies articulares. Las superficies opuestas de los huesos son planas o casi planas, y el movimiento está limitado por sus cápsulas articulares apretadas. Las articulaciones planas son numerosas y casi siempre pequeñas. Un ejemplo es la articulación acromioclavicular entre el acromion de la escápula y la clavícula.
2. Las articulaciones en bisagra permiten únicamente flexión y extensión, movimientos que ocurren en un plano (sagital) alrededor de un solo eje que corre transversalmente; por tanto, las juntas de bisagra son juntas uniaxiales. La cápsula articular de estas articulaciones es delgada y laxa en la parte anterior y posterior donde se produce el movimiento; sin embargo, los huesos están unidos por fuertes ligamentos colaterales colocados lateralmente. La articulación del codo es una articulación de bisagra.
3. Las articulaciones en silla de montar permiten la abducción y la aducción, así como la flexión y la extensión, movimientos que se producen alrededor de dos ejes en ángulo recto entre sí; por tanto, las articulaciones en silla de montar son articulaciones biaxiales que permiten el movimiento en dos planos, sagital y frontal. También es posible realizar estos movimientos en una secuencia circular (circunducción). Las superficies articulares opuestas tienen forma de silla de montar (es decir, son recíprocamente cóncavas y convexas). La articulación carpometacarpiana en la base del primer dedo (pulgar) es una articulación en silla de montar.
4. Las articulaciones condiloideas permiten la flexión y extensión, así como la abducción y aducción; de este modo, Las articulaciones condiloideas también son biaxiales. Sin embargo, el movimiento en un plano (sagital) suele ser mayor (más libre) que en el otro. También es posible la circunducción, más restringida que la de las articulaciones en silla de montar. Las articulaciones metacarpofalángicas (articulaciones de los nudillos) son articulaciones condiloideas.
5. Las articulaciones esféricas permiten el movimiento en múltiples ejes y planos: flexión y extensión, abducción y aducción, rotación medial y lateral y circunducción; por lo tanto, las articulaciones esféricas son articulaciones multiaxiales. En estas articulaciones de gran movilidad, la superficie esferoidal de un hueso se mueve dentro de la cavidad de otro. La articulación de la cadera es una articulación esférica en la que la cabeza esférica del fémur gira dentro de la cavidad formada por el acetábulo del hueso de la cadera.

6. Las juntas de pivote permiten la rotación alrededor de un eje central; por tanto, son uniaxiales. En estas articulaciones, una apófisis ósea redondeada gira dentro de una funda o anillo. La articulación atlantoaxial mediana es una articulación de pivote en la que el atlas (vértebra C1) gira alrededor de una apófisis similar a un dedo, las guaridas del eje (vértebra C2), durante la rotación de la cabeza.

Machine Translated by Google

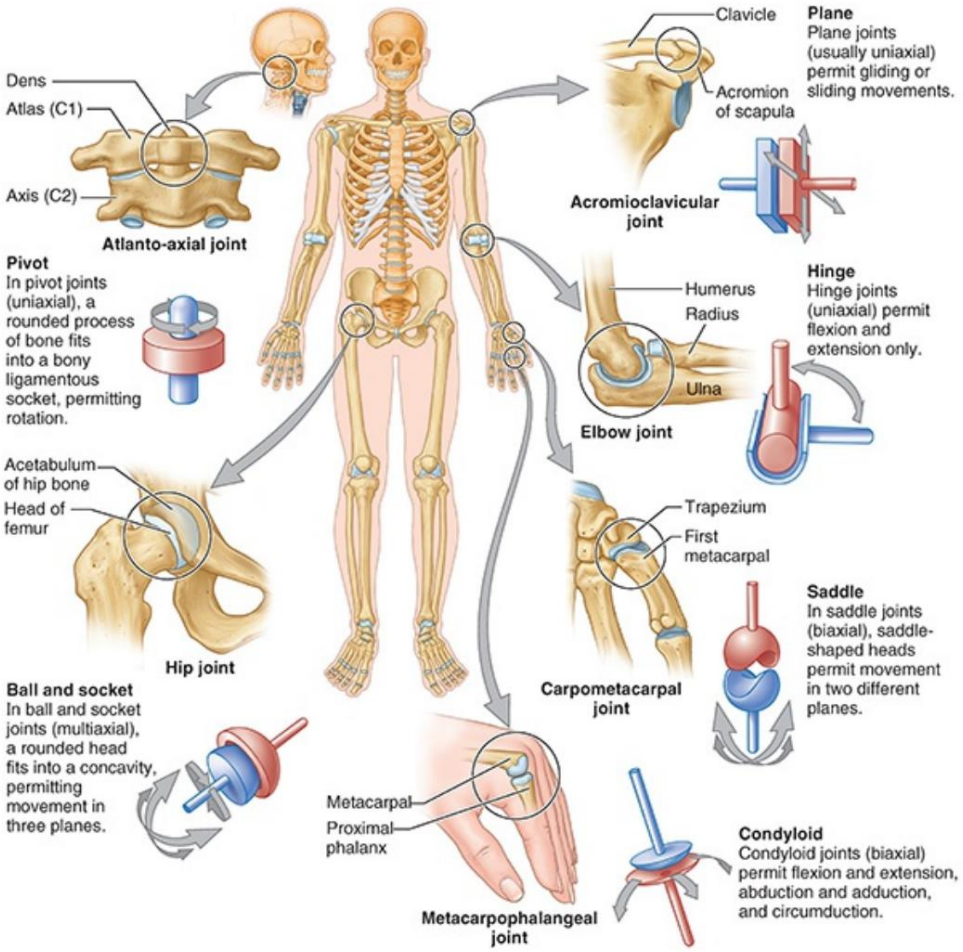

FIGURA 1.17. Seis tipos de articulaciones sinoviales. Las articulaciones sinoviales se clasifican según la forma de sus superficies articulares y/o el tipo de movimiento que permiten.

VASCULATURA E INERVACIÓN ARTICULAR

Las articulaciones reciben sangre de las arterias articulares que surgen de los vasos que rodean la articulación. Las arterias a menudo se anastomosan (comunican) para formar redes (anastomosis arteriales periarticulares) para asegurar el suministro de sangre hacia y a través de la articulación en las diversas posiciones que asume la articulación. Las venas articulares son venas comunicantes que acompañan a las arterias (L. venae comitantes) y, al igual que las arterias, se encuentran en la cápsula articular, principalmente en la membrana sinovial.

Las articulaciones tienen una rica inervación proporcionada por nervios articulares con terminaciones nerviosas sensoriales en la cápsula articular. En las partes distales de las extremidades (manos y pies), los nervios articulares son ramas de los nervios cutáneos que inervan la piel suprayacente. Sin embargo, la mayoría de los nervios articulares son ramas de nervios que inervan los músculos que cruzan y por tanto mueven la articulación. La “ley” de Hilton (más [1] bien una “regla general”) indica que los nervios que irrigan una articulación también inervan los músculos que mueven la articulación y, más tarde, la piel que cubre sus inserciones distales (Ellis y Mahadevan, 2019).

Los nervios articulares transmiten impulsos sensoriales desde la articulación que contribuyen al sentido de propiocepción, que proporciona conciencia del movimiento y la posición de las partes de la articulación.

LGRAWANY
Machine Translated by Google

cuerpo. La membrana sinovial es relativamente insensible. Las fibras del dolor son numerosas en la capa fibrosa de la cápsula articular y en los ligamentos accesorios, lo que provoca un dolor considerable cuando se lesiona la articulación. Las terminaciones nerviosas sensoriales responden a la torsión y el estiramiento que se producen durante las actividades deportivas.

CLÍNICO CAJA

JUNTAS

Articulaciones del cráneo del recién nacido

Los huesos de la calvaria (cápula) del cráneo de un recién nacido no hacen pleno contacto entre sí (fig. B1.7). En estos sitios, las suturas forman amplias áreas de tejido fibroso llamadas fontanelas. La fontanela anterior es la más prominente;
los laicos lo llaman el "punto débil". Las fontanelas en un recién nacido a menudo se sienten como crestas debido a la superposición de los huesos del cráneo al moldear la calvaria a su paso por el canal del parto. Normalmente, la fontanela anterior es plana. Una fontanela abultada puede indicar un aumento de la presión intracraneal; sin embargo, la fontanela normalmente se abulta durante el llanto. Las pulsaciones de la fontanela reflejan el pulso de las arterias cerebrales. Se puede observar una fontanela deprimida cuando el recién nacido está deshidratado (Swartz, 2021).

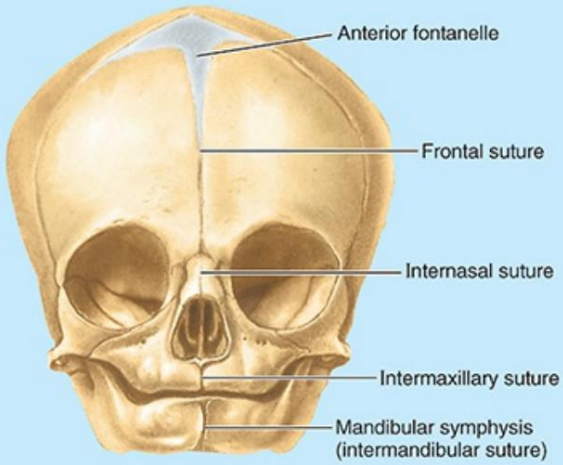

FIGURA B1.7. Cráneo neonatal (recién nacido).

Enfermedad degenerativa de las articulaciones

Las articulaciones sinoviales están bien diseñadas para resistir el desgaste, pero el uso intenso durante varios años puede provocar cambios degenerativos. Es inevitable cierta destrucción durante actividades como correr, que desgasta los cartílagos articulares y, a veces, erosiona las superficies articulares subyacentes de los huesos. El envejecimiento normal del cartílago articular comienza temprano en la vida adulta y progresa lentamente a partir de entonces, ocurriendo en los extremos de las

Machine Translated by Google

los huesos articulares, particularmente los de la cadera, la rodilla, la columna vertebral y las manos (Salter, 1998). Estos cambios degenerativos irreversibles en las articulaciones dan como resultado que el cartílago articular se convierta en un amortiguador y una superficie lubricada menos eficaz. Como resultado, la articulación se vuelve cada vez más vulnerable a la fricción repetida que se produce durante los movimientos articulares. En algunas personas, estos cambios no producen síntomas significativos; en otros, causan un dolor considerable.

La enfermedad degenerativa de las articulaciones u osteoartritis suele ir acompañada de rigidez, malestar y dolor. La osteoartritis es común en personas mayores y generalmente afecta las articulaciones que soportan el peso de sus cuerpos (p. ej., caderas y rodillas). La mayoría de las sustancias del torrente sanguíneo, normales o patológicas, ingresan fácilmente a la cavidad articular. De manera similar, una infección traumática de una articulación puede ir seguida de artritis, inflamación de una articulación y septicemia (intoxicación de la sangre).

artroscopia

La cavidad de una articulación sinovial se puede examinar insertando en ella una cánula y un artroscopio (un pequeño telescopio). Este procedimiento quirúrgico, la artroscopia, permite a los cirujanos ortopédicos examinar las articulaciones en busca de anomalías, como meniscos desgarrados (discos articulares parciales de la articulación de la rodilla). Algunos procedimientos quirúrgicos también se pueden realizar durante la artroscopia (p. ej., insertando instrumentos a través de pequeñas incisiones punzantes). Debido a que la abertura en la cápsula articular para insertar el artroscopio es pequeña, la curación es más rápida después de este procedimiento que después de la cirugía articular tradicional.

Conclusión: sistema esquelético

Cartílagos y huesos: El sistema esquelético se puede dividir en esqueleto axial (huesos de la cabeza, cuello y tronco) y apendicular (huesos de las extremidades). El esqueleto mismo está compuesto por varios tipos de tejido: ■ cartílago, un tejido conectivo semirrígido; ■ hueso, una forma dura de tejido conectivo que brinda soporte, protección, movimiento, almacenamiento (de ciertos electrolitos) y síntesis de células sanguíneas; y ■ el periostio, que rodea los huesos, y el pericondrio, que rodea el cartílago, proporcionan alimento para estos

tejidos y son los sitios de formación de nuevos cartílagos y huesos. ■ Se distinguen dos tipos de hueso, el esponjoso y el compacto, por la cantidad de materia sólida y el tamaño y número de espacios que contiene. ■ Los huesos se pueden clasificar en largos, cortos, planos, irregulares o sesamoideo. ■ Se utilizan términos estándar para marcas y características óseas específicas cuando Describir la estructura de los huesos individuales. ■ La mayoría de los huesos tardan muchos años en crecer. Los huesos crecen mediante procesos de osificación intramembranosa, en la que se forman modelos óseos mesenquimales durante los períodos embrionario y prenatal, y de osificación endocondral, en la que se forman modelos de cartílago durante el período fetal.

LCRAWANY
Machine Translated by Google

Posteriormente, el hueso reemplaza la mayor parte del cartílago después del nacimiento.

Articulaciones: Una articulación es una unión entre dos o más huesos o partes rígidas del esqueleto.

Se reconocen tres tipos generales de articulaciones: fibrosas, cartilaginosas y sinoviales. Las articulaciones sinoviales de libre movimiento ■ son el tipo más común; ■ se puede clasificar en plano, bisagra, silla de montar, condiloide, rótula y pivote; ■ recibir su suministro de sangre de arterias articulares que a menudo forman redes; ■ son drenados por venas articulares que se originan en la membrana sinovial; y ■ están ricamente inervados por nervios articulares que transmiten la sensación de propiocepción, la conciencia del movimiento y la posición de partes del cuerpo.

TEJIDO MUSCULAR Y SISTEMA MUSCULAR

El sistema muscular está formado por todos los músculos del cuerpo. Los músculos esqueléticos voluntarios constituyen la gran mayoría de los músculos nombrados. Todos los músculos esqueléticos están compuestos de un tipo específico de tejido muscular. Sin embargo, otros tipos de tejido muscular constituyen unos pocos músculos con nombre (p. ej., los músculos ciliares y detrusores y los músculos erectores de los pelos) y forman componentes importantes de los órganos de otros sistemas, incluidos el cardiovascular, alimentario, genitourinario, tegumentario y visual. sistemas.

Tipos de músculo (tejido muscular)

Las células musculares, a menudo llamadas fibras musculares porque son largas y estrechas cuando están relajadas, son células contráctiles especializadas. Están organizados en tejidos que mueven partes del cuerpo o alteran temporalmente la forma (reducen la circunferencia de todo o parte) de los órganos internos. El tejido conectivo asociado transporta fibras nerviosas y capilares a las células musculares mientras las une en haces o fascículos. Se describen tres tipos de músculos en función de distintas características relacionadas con

- si normalmente se controla intencionalmente (voluntario versus involuntario)
- si aparece rayado o no cuando se observa bajo un microscopio (estriado versus liso o sin estriar)
- si está ubicado en la pared del cuerpo (soma) y las extremidades o forma los órganos huecos (vísceras, por ejemplo, el corazón) de las cavidades o vasos sanguíneos del cuerpo (somático versus visceral)

Hay tres tipos de músculos (Tabla 1.1):

1. El músculo estriado esquelético es un músculo somático voluntario que constituye el tejido esquelético macroscópico. músculos que componen el sistema muscular, que mueven o estabilizan huesos y otras estructuras (p. ej., los globos oculares).
2. El músculo estriado cardíaco es un músculo visceral involuntario que forma la mayor parte de las paredes del corazón y las partes adyacentes de los grandes vasos, como la aorta, y bombea sangre.
3. El músculo liso (músculo llano) es un músculo visceral involuntario que forma parte de las paredes de la mayoría de los vasos y órganos huecos (vísceras), moviendo sustancias a través de ellos de manera coordinada.

Machine Translated by Google

contracciones secuenciales (pulsaciones o contracciones peristálticas).

TABLA 1.1. TIPOS DE MÚSCULO (TEJIDO MUSCULAR)

Tipo de músculo	Ubicación	Apariencia de Células	Tipo de actividad	Estímulo
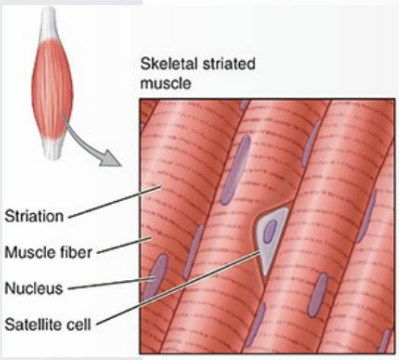	Forma músculos gruesos y con nombre. (p. ej., bíceps del brazo) adheridos al esqueleto y la fascia de las extremidades, la pared corporal y la cabeza/cuello	Fibras cilíndricas grandes, muy largas, no ramificadas con transversales. estrías (rayas) dispuestas en haces paralelos; múltiples núcleos ubicados periféricamente	Intermitente contracción (fásica) por encima del tono inicial; actúa principalmente para producir movimiento (contracción isotónica) a través de acortamiento (contracción concéntrica) o control alargamiento (contracción excéntrica), o para mantener la posición contra la gravedad u otra fuerza de resistencia sin movimiento (contracción isométrica)	Voluntario (o reflexivo) por nervio somático. sistema
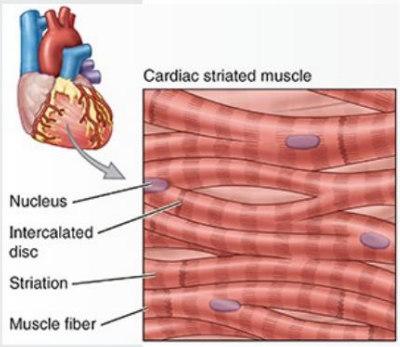	músculo de la corazón (miocardio) y porciones adyacentes de los grandes vasos (aorta, vena cava)	Fibras más cortas ramificadas y anastomosadas con transverso estrías (rayas) que corren paralelas y conectadas terminar por uniones complejas (discos intercalados); núcleo único y central	Fuerte, rápido, continuo. contracción rítmica; Actúa para bombear sangre desde el corazón.	Involuntario; estimulado y propagado intrínsecamente (miogénicamente); Velocidad y fuerza de contracción. modificado por el sistema nervioso autónomo sistema
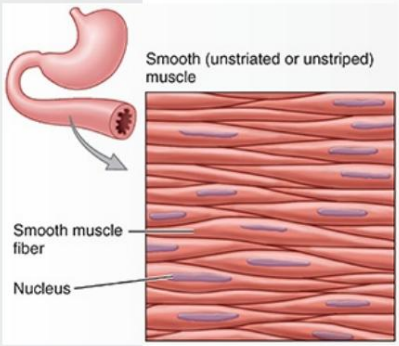	Paredes de hueco vísceras y vasos sanguíneos, iris y cuerpo ciliar del ojo; adheridos a los folículos pilosos de la piel (músculo erector del cabello)	Solteros o aglomerados; fibras pequeñas, en forma de huso y sin estrías; núcleo central único	Tónica débil, lenta, rítmica o sostenida. contracción; Actúa principalmente para propulsar sustancias. (peristaltismo, pulsación vascular) y restringir el flujo (vasoconstricción y actividad esfintérica)	Involuntario por vía autonómica o nervioso entérico sistemas

LGRAWANY
Machine Translated by Google

Músculos esqueléticos

FORMA, CARACTERÍSTICAS Y NOMBRE DE LOS MÚSCULOS Todos los

músculos esqueléticos, comúnmente denominados simplemente “músculos”, tienen porciones carnosas, rojizas y contráctiles (una o más cabezas o vientres) compuestas de músculo estriado esquelético. Algunos músculos son completamente carnosos, pero la mayoría también tiene porciones blancas no contráctiles (tendones), compuestas principalmente por haces de colágeno organizados, que proporcionan un medio de unión (fig. 1.18).

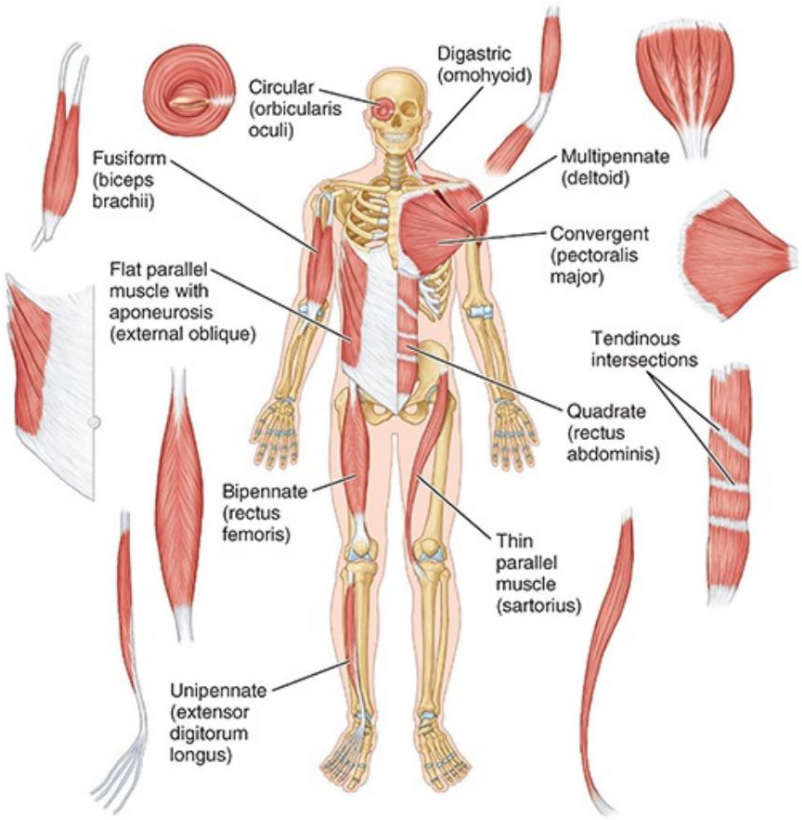

FIGURA 1.18. Arquitectura y forma de los músculos esqueléticos. La arquitectura y forma de un músculo esquelético dependen de la disposición de sus fibras.

Cuando se hace referencia a la longitud de un músculo, se incluyen tanto el vientre como los tendones. En otra En otras palabras, la longitud de un músculo es la distancia entre sus inserciones. La mayoría de los músculos esqueléticos están unidos directa o indirectamente a huesos, cartílagos, ligamentos o fascias o a alguna combinación de estas estructuras. Algunos músculos están unidos a órganos (p. ej., el globo ocular), piel (como los músculos faciales) y membranas mucosas (músculos intrínsecos de la lengua). Los músculos son órganos de locomoción (movimiento), pero también brindan soporte estático, dan forma al cuerpo y proporcionan calor. La figura 1.19 identifica los músculos esqueléticos que se encuentran más superficialmente. Los músculos profundos se identifican cuando se estudia cada región.

Machine Translated by Google

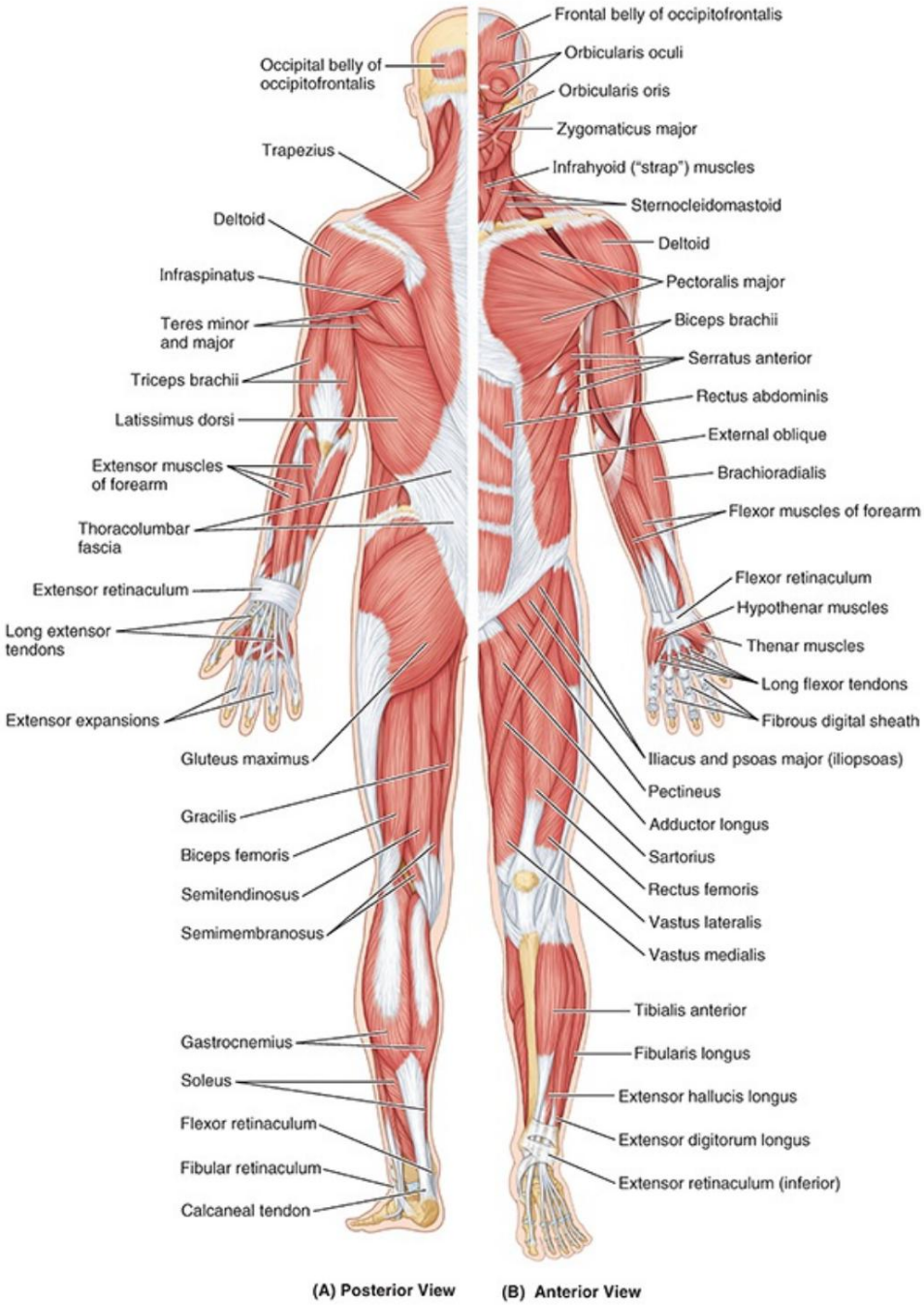

FIGURA 1.19. Músculos esqueléticos superficiales. La mayoría de los músculos que se muestran mueven el esqueleto para la locomoción, pero algunos músculos, especialmente los de la cabeza, mueven otras estructuras (p. ej., los globos oculares, el cuero cabelludo, los párpados, la piel de la cara y la lengua). Se ha eliminado la vaina del recto abdominal izquierdo, formada por las aponeurosis de los músculos abdominales planos, para revelar el músculo. Los retináculos son engrosamientos fasciales profundos que unen los tendones a los huesos subyacentes cuando cruzan las articulaciones.

La arquitectura y forma de los músculos varían (fig. 1.18). Los tendones de algunos músculos forman láminas planas, o aponeurosis, que anclan el músculo al esqueleto (normalmente una cresta o una serie de apófisis espinosas) y/o a la fascia profunda (como el músculo dorsal ancho de la espalda) o a la aponeurosis de otro músculo (como los músculos oblicuos de la pared abdominal anterolateral). La mayoría de los músculos reciben nombres según su función o los huesos a los que pertenecen.

LGRAWANY
Machine Translated by Google

adjunto. El músculo abductor del dígito mínimo, por ejemplo, abduce el dedo meñique. El músculo esternocleidomastoideo (G. kleidos, perno o barra, en referencia a la clavícula) se inserta inferiormente al esternón y la clavícula y superiormente a la apófisis mastoidea del hueso temporal del cráneo. Otros músculos reciben nombres según su posición (medial, lateral, anterior, posterior) o longitud (brevis, corto; longus, largo). Los músculos pueden describirse o clasificarse según su forma, por lo que también se puede denominar un músculo:

- Los músculos planos tienen fibras paralelas a menudo con una aponeurosis; por ejemplo, el oblicuo externo (músculo plano ancho). El sartorio es un músculo plano y estrecho con fibras paralelas. •
Los músculos penados tienen forma de pluma (L. pennatus, pluma) en la disposición de sus fascículos y pueden ser unipenados, bipennados o multipenados; por ejemplo, extensor largo de los dedos (unipennados), recto femoral (bipennados) y deltoides (multipennados).).
- Los músculos fusiformes tienen forma de huso con un vientre (o vientres) redondo y grueso y extremos ahusados (por ejemplo, el bíceps braquial).
- Los músculos convergentes surgen de un área amplia y convergen para formar un solo tendón (por ejemplo, el pectoral mayor). •
Los músculos cuadrados tienen cuatro lados iguales (L. quadratus, cuadrado); por ejemplo, el recto abdominis, entre sus intersecciones tendinosas.
- Los músculos circulares o esfinterianos rodean una abertura u orificio del cuerpo y lo contraen cuando contraído, por ejemplo, orbicularis oculi (cierra los párpados).
- Los músculos con múltiples cabezas o múltiples vientres tienen más de una cabeza de inserción o más de un vientre contráctil, respectivamente. Los músculos bíceps tienen dos cabezas de inserción (p. ej., bíceps braquial), los músculos tríceps tienen tres cabezas (p. ej., tríceps braquial) y los músculos digástrico y gastrocnemio tienen dos vientres. (Los de los primeros están dispuestos en tándem; los de los segundos se encuentran en paralelo).

CONTRACCIÓN DE LOS MÚSCULOS

Los músculos esqueléticos funcionan contrayéndose; tiran y nunca empujan. Sin embargo, ciertos fenómenos, como el “popular de los oídos” para igualar la presión del aire y la bomba musculovenosa (v . fig. 1.26), aprovechan la expansión de los vientres musculares durante la contracción. Cuando un músculo se contrae y se acorta, una de sus inserciones generalmente permanece fija mientras que la otra (más móvil) se atrae hacia él, lo que a menudo resulta en movimiento. Las inserciones de los músculos se describen comúnmente como origen e inserción; el origen suele ser el extremo proximal del músculo, que permanece fijo durante la contracción muscular, y la inserción suele ser el extremo distal del músculo, que es móvil. Sin embargo, este no es siempre el caso. Algunos músculos pueden actuar en ambas direcciones en diferentes circunstancias. Por ejemplo, al hacer flexiones, el extremo distal del miembro superior (la mano) está fijo (en el suelo), y el extremo proximal del miembro y el tronco (del cuerpo) se están moviendo. Por lo tanto, este libro suele utilizar los términos proximal y distal o medial y lateral al describir la mayoría de las inserciones musculares. Tenga en cuenta que si se conocen las inserciones de un músculo, la acción del músculo generalmente se puede deducir (en lugar de memorizar). Al estudiar las inserciones de los músculos, represente la acción; es más probable que aprenda cosas que ha experimentado.

Machine Translated by Google

Contracción reflexiva. Aunque los músculos esqueléticos también se conocen como músculos voluntarios, ciertos aspectos de su actividad son automáticos (reflexivos) y, por lo tanto, no se controlan voluntariamente. Algunos ejemplos son los movimientos respiratorios del diafragma, controlados la mayor parte del tiempo por reflejos estimulados por los niveles de oxígeno y dióxido de carbono en la sangre (aunque podemos controlarlo voluntariamente dentro de ciertos límites), y el reflejo miotático, que resulta en un movimiento después de un tiempo. Estiramiento muscular producido al golpear un tendón con un martillo de reflejos.

Contracción tónica. Incluso cuando están "relajados", los músculos de un individuo consciente están casi siempre ligeramente contraído. Esta ligera contracción, denominada contracción tónica o tono muscular (tonus), no produce movimiento ni resistencia activa (como sí lo hace la contracción fásica) pero confiere al músculo cierta firmeza, favoreciendo la estabilidad de las articulaciones y el mantenimiento de la postura, manteniendo al mismo tiempo el músculo. listo para responder a los estímulos apropiados. El tono muscular suele estar ausente sólo cuando está inconsciente (como durante el sueño profundo o bajo anestesia general) o después de una lesión nerviosa que provoca parálisis.

Contracción fásica. Hay dos tipos principales de contracciones musculares fásicas (activas) : (1) contracciones isotónicas, en las que el músculo cambia de longitud en relación con la producción de movimiento, y (2) contracciones isométricas, en las que la longitud del músculo permanece igual: sin movimiento. ocurre, pero la fuerza (tensión muscular) aumenta por encima de los niveles tónicos para resistir la gravedad u otra fuerza antagonista (fig. 1.20). El último tipo de contracción es importante para mantener la postura erguida y cuando los músculos actúan como fijadores o músculos de derivación, como se describe a continuación.

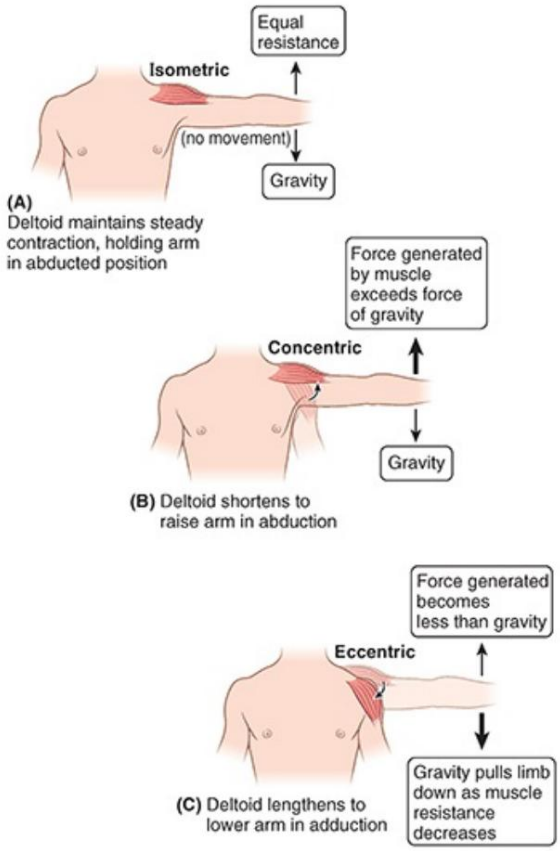

FIGURA 1.20. Tipos de contracción del músculo esquelético. A. Contracción isométrica. La posición de la articulación se mantiene.

LCRAWANY
Machine Translated by Google

sin producir movimiento. B y C. Contracciones isotónicas. Los músculos cambian de longitud, lo que resulta en movimiento.
La contracción concéntrica (B) acorta la longitud del músculo, mientras que la contracción excéntrica (C) aumenta activamente la longitud del músculo.

Hay dos tipos de contracciones isotónicas. El tipo en el que pensamos más comúnmente es la contracción concéntrica, en la que el movimiento se produce como resultado del acortamiento del músculo (por ejemplo, al levantar una taza, empujar una puerta o dar un golpe). La capacidad de aplicar una fuerza excepcional mediante contracción concéntrica es a menudo lo que distingue a un atleta de un aficionado.
El otro tipo de contracción isotónica es la contracción excéntrica, en la que un músculo en contracción se alarga, es decir, experimenta un alargamiento controlado y gradual mientras ejerce continuamente una fuerza (decreciente), como tocar una cuerda. Aunque las personas generalmente no son tan conscientes de ellas, las contracciones excéntricas son tan importantes como las concéntricas para movimientos funcionales coordinados como caminar, correr y dejar objetos (o uno mismo).

A menudo, cuando el músculo principal de un movimiento particular (el motor primario) está experimentando una contracción concéntrica, su antagonista está experimentando una contracción excéntrica coordinada. Al caminar, nos contraemos concéntricamente para empujar nuestro centro de gravedad hacia adelante y luego, cuando pasa por delante de la extremidad, nos contraemos excéntricamente para evitar un bandazo durante la transferencia de peso a la otra extremidad. Las contracciones excéntricas requieren menos energía metabólica con la misma carga pero, con una contracción máxima, son capaces de generar niveles de tensión mucho más altos que las contracciones concéntricas, hasta un 50% más (Marieb & Hoehn, 2019).

Mientras que la unidad estructural de un músculo es una fibra muscular esquelética estriada, la unidad funcional de un músculo es una unidad motora, que consta de una neurona motora y las fibras musculares que controla (Fig. 1.21). Cuando se estimula una neurona motora en la médula espinal, inicia un impulso que hace que todas las fibras musculares inervadas por esa unidad motora se contraigan simultáneamente. El número de fibras musculares en una unidad motora varía de uno a varios cientos. La cantidad de fibras varía según el tamaño y la función del músculo. Las grandes unidades motoras, en las que una neurona inerva varios cientos de fibras musculares, se encuentran en los músculos grandes del tronco y del muslo. En los músculos más pequeños de los ojos y las manos, donde se requieren movimientos de precisión, las unidades motoras incluyen sólo unas pocas fibras musculares.
El movimiento (contracción fásica) resulta de la activación de un número creciente de unidades motoras, por encima del nivel requerido para mantener el tono muscular.

Machine Translated by Google

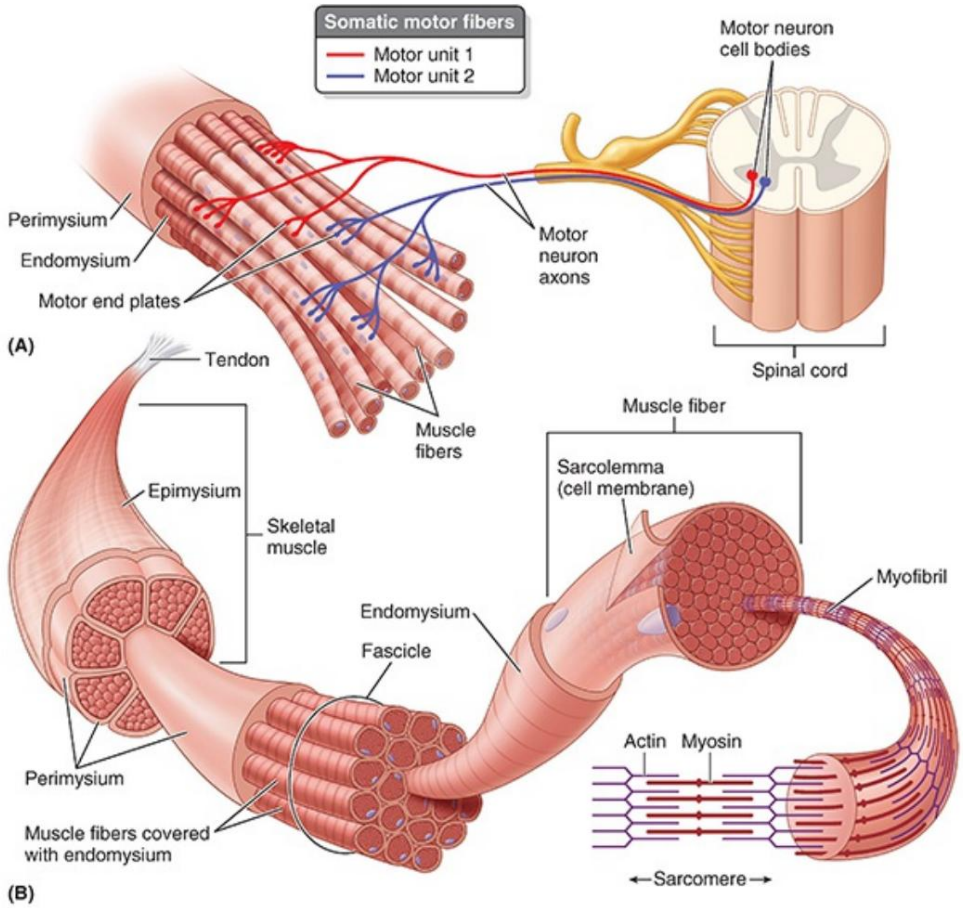

FIGURA 1.21. Estructura del músculo esquelético y unidades motoras. A. Unidad motora. Una unidad motora consta de una única neurona motora y las fibras musculares inervadas por ella. B. Estructura del músculo esquelético. Epimisio es lo mismo que invertir la fascia. Los filamentos de actina (finos) y miosina (gruesos) son elementos contráctiles de las fibras musculares.

FUNCIONES DE LOS MÚSCULOS

Los músculos cumplen funciones específicas para mover y posicionar el cuerpo:

- Un motor primario (agonista) es el músculo principal responsable de producir un movimiento específico del cuerpo. Se contrae concéntricamente para producir el movimiento deseado, realizando la mayor parte del trabajo (gastando la mayor parte de la energía) requerido. En la mayoría de los movimientos hay un solo motor primario, pero algunos movimientos involucran dos motores primarios que trabajan en igual medida.
- Un fijador estabiliza las partes proximales de una extremidad mediante contracción isométrica mientras se producen movimientos en las partes distales.
- Un sinérgico complementa la acción de un motor primario. Puede ayudar directamente a un motor primario, proporcionando un componente más débil o con menos ventajas mecánicas del mismo movimiento, o puede ayudar indirectamente, sirviendo como fijador de una articulación intermedia cuando un motor primario pasa sobre más de una articulación, por ejemplo. No es inusual tener varios sinergistas ayudando a un motor primario en un movimiento particular.
- Un antagonista es un músculo que se opone a la acción de otro músculo. Un antagonista primario se opone directamente al motor primario, pero los sinergistas también pueden oponerse a un antagonista secundario.

LGRAWANY
Machine Translated by Google

antagonistas. A medida que los motores activos se contraen concéntricamente para producir un movimiento, los antagonistas se contraen excéntricamente y se relajan progresivamente en coordinación para producir un movimiento suave.

El mismo músculo puede actuar como motor primario, antagonista, sinérgico o fijador en diferentes condiciones. condiciones. Tenga en cuenta también que el motor principal real en una posición determinada puede ser la gravedad. En tales casos, puede existir una situación paradójica en la que el motor primario generalmente descrito como responsable del movimiento sea inactivo (pasivo), mientras que la relajación controlada (contracción excéntrica) de los antagonistas antigravedad sea activa (requiere energía). componente en el movimiento. Un ejemplo es bajar (aducir) las extremidades superiores desde la posición de abducción (estiradas lateralmente a 90° con respecto al tronco) cuando se está de pie erguido (ver figura 1.20C). El motor principal (aductor) es la gravedad; los músculos descritos como los motores principales de este movimiento (pectoral mayor y dorsal ancho) están inactivos o pasivos; y el músculo que está inervado activamente (que se contrae excéntricamente) es el deltoides (un abductor, típicamente descrito como el antagonista de este movimiento).

Cuando la tracción de un músculo se ejerce a lo largo de una línea paralela al eje de los huesos a los que se dirige. adjunto, está en desventaja para producir movimiento. En cambio, actúa para mantener el contacto entre las superficies articulares de la articulación que cruza (es decir, resiste las fuerzas de dislocación); este tipo de músculo es un músculo en derivación. Por ejemplo, cuando los brazos están a los lados, el deltoides funciona como un músculo de derivación. Cuanto más oblicua esté orientada la línea de tracción de un músculo al hueso que mueve (es decir, cuanto menos paralela sea la línea de tracción al eje longitudinal del hueso, por ejemplo, el bíceps braquial cuando el codo está flexionado), más capaz será es de movimiento rápido y eficaz; este tipo de músculo es un músculo acelerado. El deltoides se vuelve cada vez más eficaz como músculo acelerado después de que otros músculos han iniciado la abducción del brazo.

NERVIOS Y ARTERIAS A LOS MÚSCULOS

La variación en la inervación de los músculos es rara; es una relación casi constante. En la extremidad, los músculos de acciones similares generalmente están contenidos dentro de un compartimento fascial común y comparten inervación por los mismos nervios (v. fig. 1.9); por lo tanto, se debe aprender la inervación de los músculos de las extremidades en términos de los grupos funcionales, siendo necesario memorizar sólo las excepciones. Los nervios que irrigan los músculos esqueléticos (nervios motores) generalmente ingresan a la porción carnosa del músculo (a diferencia del tendón), casi siempre desde la cara profunda (de modo que el nervio está protegido por el músculo que inerva). Las pocas excepciones se señalan más adelante en el texto. Cuando un nervio perfora un músculo, al pasar a través de su porción carnosa o entre sus dos cabezas de inserción, generalmente inerva ese músculo. Las excepciones son las ramas sensoriales que inervan la piel de la espalda después de penetrar los músculos superficiales de la espalda.

El suministro de sangre a los músculos no es tan constante como el suministro de nervios y suele ser múltiple. Las arterias generalmente irrigan las estructuras con las que entran en contacto. Por lo tanto, debes aprender el curso de las arterias y deducir que un músculo está irrigado por todas las arterias que se encuentran en su vecindad.

CLÍNICO
CAJA

Machine Translated by Google

MÚSCULOS ESQUELÉTICOS

Pruebas musculares

Las pruebas musculares ayudan a los examinadores a diagnosticar lesiones nerviosas. Hay dos métodos de prueba comunes:

- La persona realiza movimientos que se resisten a los del examinador. Por ejemplo, el La persona mantiene el antebrazo flexionado mientras el examinador intenta extenderlo. Esta técnica permite al examinador medir la potencia de los movimientos de la persona.
- El examinador realiza movimientos que se resisten a los de la persona. Al probar la flexión del antebrazo, el examinador le pide a la persona que flexione el antebrazo mientras el examinador resiste los esfuerzos. Por lo general, los músculos se examinan en pares bilaterales para compararlos.

La electromiografía (EMG), el registro eléctrico de los músculos, es otro método para probar la acción muscular. El examinador coloca electrodos de superficie sobre un músculo, pide a la persona que realice ciertos movimientos y luego amplifica y registra las diferencias en los potenciales de acción eléctrica de los músculos. Un músculo en reposo normal muestra sólo una actividad básica (tono muscular), que desaparece sólo durante el sueño profundo, durante la parálisis y cuando está bajo anestesia. Los músculos que se contraen demuestran picos variables de actividad fásica. EMG permite analizar la actividad de un músculo individual durante diferentes movimientos. La EMG también puede ser parte del programa de tratamiento para restaurar la acción de los músculos.

Disfunción muscular y parálisis

La atrofia del músculo puede deberse a un trastorno primario del músculo o a una lesión del nervio que lo irriga. La atrofia muscular también puede ser causada por la inmovilización de una extremidad, como por ejemplo con un yeso.

Desde la perspectiva clínica, es importante no sólo pensar en términos de la acción normalmente producida por un músculo determinado, sino también considerar qué pérdida de función se produciría si el músculo dejara de funcionar (parálisis). ¿Cómo se manifestaría la disfunción de un músculo o grupo de músculos determinado (es decir, cuáles son los signos visibles)?

Ausencia de tono muscular

El tono muscular en reposo, aunque es una fuerza suave, puede tener efectos importantes: el tono de los músculos de los labios ayuda a mantener los dientes alineados, por ejemplo. Cuando esta presión suave pero constante está ausente (debido a parálisis o a un labio corto que deja los dientes expuestos), los dientes migran y se evierten (“dientes salientes”).

La ausencia de tono muscular en un paciente inconsciente (p. ej., bajo anestesia general) combinada con la ausencia de reflejos protectores normales puede permitir que se disloquen las articulaciones.

LGRAWANY
Machine Translated by Google

mientras se levanta o coloca al paciente. Cuando un músculo se desnerva (pierde su inervación), queda paralizado (flácido, sin tono ni capacidad para contraerse fásicamente según demanda o de forma refleja). En ausencia del tono normal de un músculo, el de los músculos opuestos (antagonistas) puede hacer que una extremidad adopte una posición de reposo anormal.
Además, el músculo desnervado se volverá fibrótico y perderá su elasticidad, contribuyendo también a la posición anormal en reposo.

Dolor muscular y músculos "tirones"

Las contracciones excéntricas que son excesivas o están asociadas con una tarea nueva son a menudo es la causa del dolor muscular de aparición tardía. Por lo tanto, bajar muchos tramos de escaleras en realidad provocaría más dolor, debido a las contracciones excéntricas, que subir los mismos tramos de escaleras. El estiramiento muscular que ocurre durante el tipo de alargamiento de la contracción excéntrica parece tener más probabilidades de producir microdesgarros en los músculos y/o irritación perióstica que el asociado con la contracción concéntrica (acortamiento del vientre muscular).

Los músculos esqueléticos tienen una capacidad limitada para alargarse. Por lo general, los músculos no pueden alargarse más allá de un tercio de su longitud en reposo sin sufrir daños. Esto se refleja en sus uniones al esqueleto, que normalmente no permiten un alargamiento excesivo. Una excepción son los músculos isquiotibiales de la parte posterior del muslo. Cuando la rodilla está extendida, los isquiotibiales normalmente alcanzan su longitud máxima antes de que la cadera esté completamente flexionada (es decir, la flexión de la cadera está limitada por la capacidad de los isquiotibiales para alargarse). Sin duda, esto, así como las fuerzas relacionadas con su contracción excéntrica, explica por qué los músculos isquiotibiales se “tiran” (sostienen desgarros) con más frecuencia que otros músculos (fig. B1.8).

Machine Translated by Google

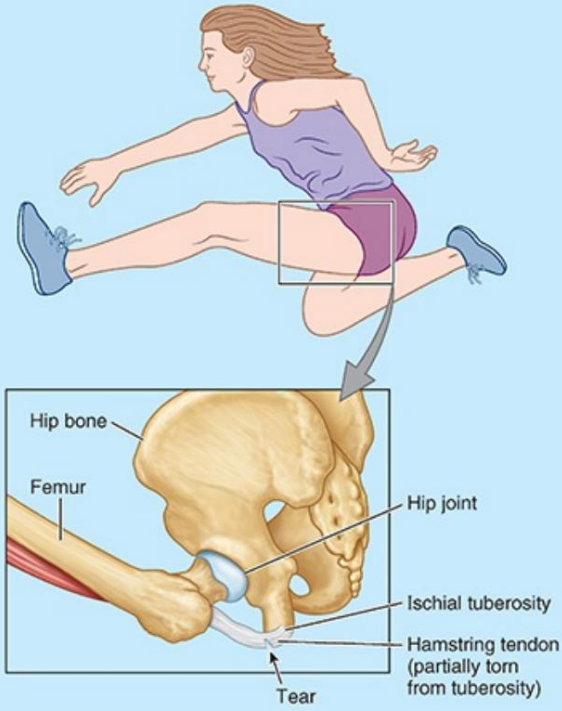

FIGURA B1.8. Desgarro del tendón de la corva.

Crecimiento y regeneración del músculo esquelético

Las fibras del músculo estriado esquelético no pueden dividirse, pero pueden ser reemplazadas individualmente por nuevas fibras musculares derivadas de células satélite del músculo esquelético (ver figura del músculo esquelético, Tabla 1.1). Las células satélite representan una fuente potencial de mioblastos, precursores de las células musculares, que son capaces de fusionarse entre sí para formar nuevas fibras de músculo esquelético si es necesario (Pawlina, 2020). La cantidad de fibras nuevas que se pueden producir es insuficiente para compensar una degeneración muscular importante o un traumatismo. En lugar de regenerarse eficazmente, el nuevo músculo esquelético se compone de una mezcla desorganizada de fibras musculares y tejido cicatricial fibroso. Los músculos esqueléticos pueden crecer en respuesta al ejercicio extenuante frecuente, como el culturismo. Este crecimiento resulta de la hipertrofia de las fibras existentes, no de la adición de nuevas fibras musculares. La hipertrofia alarga y aumenta las miofibrillas dentro de las fibras musculares (v . fig. 1.21), aumentando así la cantidad de trabajo que el músculo puede realizar.

Músculo estriado cardíaco

El músculo estriado cardíaco forma la pared muscular del corazón, el miocardio. También hay algo de músculo cardíaco en las paredes de la aorta, la vena pulmonar y la vena cava superior. Las contracciones del músculo estriado cardíaco no están bajo control voluntario. La frecuencia cardíaca está regulada intrínsecamente por un marcapasos, un sistema de conducción de impulsos compuesto por fibras musculares cardíacas especializadas;

LGRAWANY
Machine Translated by Google

ellos, a su vez, están influenciados por el sistema nervioso autónomo (SNA) (que se analiza más adelante en este capítulo). El músculo estriado cardíaco tiene una apariencia claramente rayada bajo el microscopio (Tabla 1.1). Ambos tipos de músculo estriado (esquelético y cardíaco) se caracterizan además por la inmediatez, rapidez y fuerza de sus contracciones. Nota: Aunque el rasgo se aplica tanto al músculo estriado esquelético como al cardíaco, en el uso común, los términos estriado y rayado se utilizan para designar el músculo estriado esquelético voluntario.

Como se demuestra en la tabla 1.1, el músculo estriado cardíaco se diferencia del músculo estriado esquelético en su ubicación, apariencia, tipo de actividad y medio de estimulación. Para soportar su nivel continuo de alta actividad, el suministro de sangre al músculo estriado cardíaco es dos veces más rico que el del músculo estriado esquelético.

Músculo liso

El músculo liso, llamado así por la ausencia de estrías en la apariencia de las fibras musculares bajo microscopio, forma una gran parte de la capa o capa media (túnica media) de las paredes de los vasos sanguíneos (por encima del nivel capilar) (ver Fig. 1.23). ; Cuadro 1.1). En consecuencia, ocurre en todo tejido vascularizado. También forma las partes musculares de las paredes del tracto alimentario y de los conductos. El músculo liso se encuentra en la piel y forma los músculos erectores de los pelos asociados con los folículos pilosos (v. fig. 1.6) y en el globo ocular, donde controla el grosor del cristalino y el tamaño de la pupila.

Al igual que el músculo estriado cardíaco, el músculo liso es un músculo involuntario; sin embargo, está directamente inervado por el ANS. Su contracción también puede iniciarse por estimulación hormonal o por estímulos locales, como el estiramiento. El músculo liso responde más lentamente que el músculo estriado y con una contracción retardada y más pausada. Puede sufrir contracción parcial durante largos períodos y tiene una capacidad mucho mayor que el músculo estriado para alargarse sin sufrir lesiones paralizantes. Ambos factores son importantes para regular el tamaño de los esfínteres y el calibre de la luz (espacios interiores) de las estructuras tubulares (p. ej., vasos sanguíneos o intestinos). En las paredes del tracto alimentario, las trompas uterinas y los uréteres, las células del músculo liso son responsables de la peristalsis, contracciones rítmicas que impulsan el contenido a lo largo de estas estructuras tubulares.

CLÍNICO

CAJA

MÚSCULO CARDIACO Y LISO

Hipertrofia del miocardio e infarto de miocardio

En la hipertrofia compensatoria, el miocardio responde a mayores demandas aumentando el tamaño de sus fibras. Cuando las fibras del músculo estriado cardíaco se dañan por la pérdida de su suministro de sangre durante un ataque cardíaco, el tejido se vuelve necrótico (muere). y el tejido cicatricial fibroso que se desarrolla forma un infarto de miocardio (IM), un área de necrosis miocárdica (muerte patológica del tejido cardíaco). Las células musculares que se degeneran son

Machine Translated by Google

no se reemplaza porque las células del músculo cardíaco no se dividen. Se han identificado células progenitoras cardíacas (madre) en el corazón, pero no se ha establecido su potencial para generar significativamente fibras del músculo cardíaco a la manera de las células satélite del músculo esquelético.

Hipertrofia e hiperplasia del músculo liso

Las células del músculo liso sufren una hipertrofia compensatoria en respuesta al aumento de las demandas. Las células del músculo liso de la pared uterina durante el embarazo aumentan no sólo en tamaño sino también en número (hiperplasia) porque estas células conservan la capacidad. para la división celular. Además, se pueden desarrollar nuevas células de músculo liso a partir de células incompletamente diferenciadas (pericitos) que se encuentran a lo largo de pequeños vasos sanguíneos (Pawlina, 2020).

Conclusión: tejido muscular y sistema muscular

Músculos esqueléticos: los músculos se clasifican en estriados esqueléticos, estriados cardíacos o lisos. ■ Los músculos esqueléticos se clasifican además según su forma en planos, penados, fusiforme, cuadrado, circular o esfinteral y multicéfalo o multivientre. ■ El músculo esquelético funciona contrayéndose, permitiendo movimientos automáticos (reflexivos), manteniendo el tono muscular (contracción tónica) y proporcionando una contracción fásica (activa) con cambio (isotónico) o sin (isométrico) en la longitud del músculo. ■ Los movimientos isotónicos son concéntricos (producen movimiento mediante acortamiento) o excéntricos (permiten el movimiento mediante relajación controlada). ■ Los motores primarios son los músculos principales responsables de determinadas movimientos. ■ Los fijadores "fijan" una parte de una extremidad mientras otra parte de la extremidad se mueve. ■ Los sinergistas aumentan la acción de los motores primarios. ■ Los antagonistas se oponen a las acciones de otro músculo.

Músculo cardíaco y liso: el músculo cardíaco es un tipo de músculo estriado que se encuentra en las paredes del corazón o miocardio, así como en algunos vasos sanguíneos importantes. ■ La contracción del músculo cardíaco no está bajo control voluntario, sino que es activada por fibras musculares cardíacas especializadas que forman el marcapasos, cuya actividad está regulada por el sistema nervioso autónomo (SNA). ■ El músculo liso no tiene estriaciones. Ocurre en la mayoría de los tejidos vasculares y en las paredes del tracto alimentario y otros órganos. ■ El músculo liso está inervado directamente por el SNA y, por tanto, no está bajo control voluntario.

SISTEMA CARDIOVASCULAR

El sistema circulatorio transporta líquidos por todo el cuerpo; Consiste en el sistema cardiovascular.

LGRAWANY
Machine Translated by Google

y sistemas linfáticos. El corazón y los vasos sanguíneos forman la red de transporte de sangre, el sistema cardiovascular. A través de este sistema, el corazón bombea sangre a través del vasto sistema de vasos sanguíneos del cuerpo. La sangre transporta nutrientes, oxígeno y productos de desecho hacia y desde las células.

Circuitos vasculares

El corazón consta de dos bombas musculares que, aunque ubicadas adyacentes, actúan en serie, dividiendo la circulación en dos componentes: las circulaciones o circuitos pulmonar y sistémico (fig. 1.22A, B). El ventrículo derecho del corazón impulsa la sangre con poco oxígeno que regresa de la circulación sistémica a los pulmones a través de las arterias pulmonares. El dióxido de carbono se intercambia por oxígeno en los capilares de los pulmones y luego la sangre rica en oxígeno regresa a través de las venas pulmonares de los pulmones a la aurícula izquierda del corazón. Este circuito, desde el ventrículo derecho a través de los pulmones hasta la aurícula izquierda, es la circulación pulmonar. El ventrículo izquierdo impulsa la sangre rica en oxígeno que regresa al corazón desde la circulación pulmonar a través de las arterias sistémicas (la aorta y sus ramas), intercambiando oxígeno y nutrientes por dióxido de carbono en el resto de los capilares del cuerpo. La sangre con poco oxígeno regresa a la aurícula derecha del corazón a través de las venas sistémicas (afluentes de las venas cavas superior e inferior). Este circuito, desde el ventrículo izquierdo hasta la aurícula derecha, es la circulación sistémica.

Machine Translated by Google

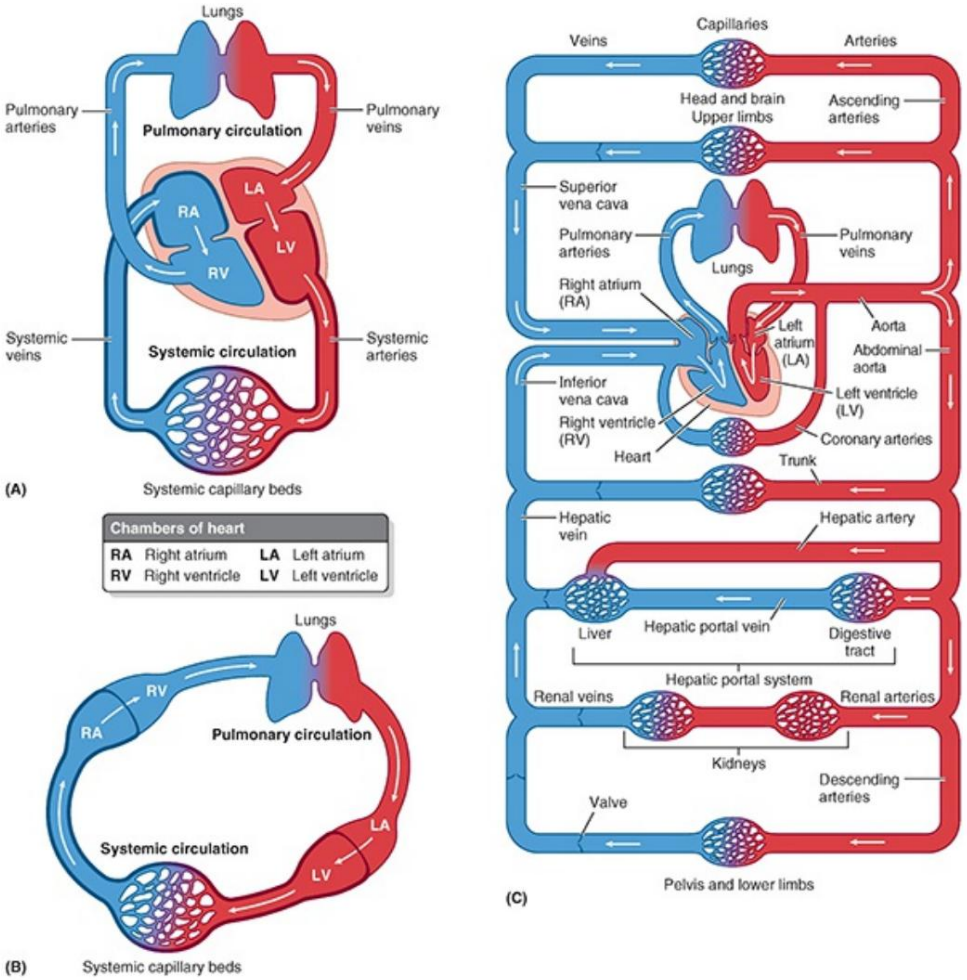

FIGURA 1.22. Circulación. A. Esquema de la disposición anatómica de las dos bombas musculares (corazón derecho e izquierdo) que sirven a las circulaciones pulmonar y sistémica. B. Esquema de la circulación del cuerpo, con el corazón derecho e izquierdo representado como dos bombas en serie. Las circulaciones pulmonar y sistémica son en realidad componentes en serie de un circuito continuo. C. Un esquema más detallado que demuestra que la circulación sistémica en realidad consta de muchos circuitos paralelos que sirven a los diversos órganos y regiones del cuerpo.

La circulación sistémica en realidad consta de muchos circuitos paralelos que sirven a las distintas regiones. y/o sistemas de órganos del cuerpo (fig. 1.22C).

Vasos sanguineos

Hay tres tipos de vasos sanguíneos: arterias, venas y capilares (fig. 1.23). La sangre a alta presión sale del corazón y se distribuye por el cuerpo a través de un sistema ramificado de arterias de paredes gruesas. Los últimos vasos distribuidores, las arteriolas, transportan sangre rica en oxígeno a los capilares. Los capilares forman un lecho capilar, donde se produce el intercambio de oxígeno, nutrientes, productos de desecho y otras sustancias con el líquido extracelular. La sangre del lecho capilar pasa a vénulas de paredes delgadas, que se asemejan a capilares anchos. Las vénulas drenan en venas pequeñas que se abren en venas más grandes. Las venas más grandes, las venas cavas superior e inferior, devuelven sangre con poco oxígeno al corazón.

LGRAWANY
Machine Translated by Google

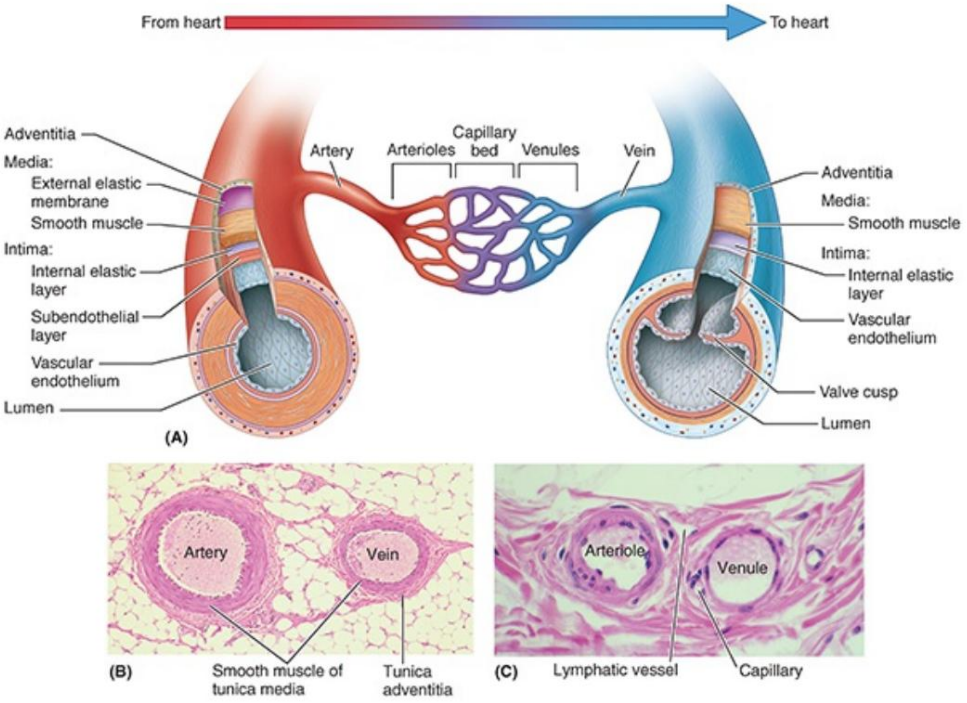

FIGURA 1.23. Estructura de los vasos sanguíneos. R. Las paredes de la mayoría de los vasos sanguíneos tienen tres capas concéntricas de tejido, llamadas túnicas (L. tunicae, capas). Al tener menos músculo, las venas tienen paredes más delgadas que las arterias compañeras y tienen luces anchas (L. luminae) que generalmente aparecen aplanadas en las secciones de tejido. B. Arteria y vena musculares (baja potencia). C. Arteriola y vénula (gran aumento).

La mayoría de los vasos del sistema circulatorio tienen tres abrigos o túnicas:

• Túnica íntima, un revestimiento interno que consta de una única capa de células epiteliales extremadamente aplanadas, el endotelio, sostenida por un delicado tejido conectivo. Los capilares están formados únicamente por esta túnica, y los capilares sanguíneos también tienen una membrana basal de soporte.
• Túnica media, una capa intermedia que consiste principalmente de músculo liso. •
Túnica adventicia, una capa o vaina externa de tejido conectivo.

La túnica media es el pelaje más variable. Las arterias, venas y conductos linfáticos se distinguen por el espesor de esta capa en relación con el tamaño de la luz, su organización y, en el caso de las arterias, la presencia de cantidades variables de fibras elásticas.

ARTERIAS

Las arterias son vasos sanguíneos que transportan sangre a una presión relativamente alta (en comparación con las venas correspondientes) desde el corazón y la distribuyen por el cuerpo (fig. 1.24A). La sangre pasa por arterias de calibre decreciente. Los diferentes tipos de arterias se distinguen entre sí según el tamaño total, las cantidades relativas de tejido elástico o músculo en la túnica media (fig. 1.23), el grosor de la pared en relación con la luz y la función. El tamaño y el tipo de arteria son continuos, es decir, hay un cambio gradual en las características morfológicas de un tipo a otro. Hay tres tipos de arterias:

• Las arterias elásticas grandes (arterias conductoras) tienen muchas capas elásticas (hojas de fibras elásticas)

Machine Translated by Google

en sus paredes. Estas grandes arterias reciben inicialmente el gasto cardíaco. Su elasticidad les permite expandirse cuando reciben el gasto cardíaco de los ventrículos, minimizando el cambio de presión, y volver a su tamaño normal entre las contracciones ventriculares, mientras continúan empujando la sangre hacia las arterias medias aguas abajo. Esto mantiene la presión sanguínea en el sistema arterial entre las contracciones cardíacas (en un momento en que la presión ventricular cae a cero). En general, esto minimiza el descenso de la presión arterial a medida que el corazón se contrae y se relaja.
Ejemplos de grandes arterias elásticas son la aorta, las arterias que se originan en el cayado de la aorta (tronco braquiocefálico, arterias subclavia y carótida) y el tronco y las arterias pulmonares (fig. 1.24A). • Las arterias musculares

medias (arterias distribuidoras) tienen paredes que constan principalmente de fibras musculares lisas dispuestas circularmente. Su capacidad para disminuir su diámetro (vasoconstricción) regula el flujo de sangre a diferentes partes del cuerpo según lo requieran las circunstancias (p. ej., actividad, termorregulación). Las contracciones pulsátiles de sus paredes musculares (independientemente del calibre de la luz) contraen temporal y rítmicamente su luz en secuencia progresiva, impulsando y distribuyendo la sangre a varias partes del cuerpo. La mayoría de las arterias nombradas, incluidas las observadas en la pared del cuerpo y las extremidades durante la disección, como las arterias braquial o femoral, son arterias de musculatura media.

• Las arterias y arteriolas pequeñas tienen luces relativamente estrechas y paredes musculares gruesas. El El grado de llenado de los lechos capilares y el nivel de presión arterial dentro del sistema vascular están regulados principalmente por el grado de tono (firmeza) del músculo liso de las paredes arteriolares. Si el tono está por encima de lo normal, se produce hipertensión (presión arterial alta). Las arterias pequeñas generalmente no reciben nombre ni se identifican específicamente durante la disección, y las arteriolas sólo pueden observarse con aumento.

LGRAWANY
Machine Translated by Google

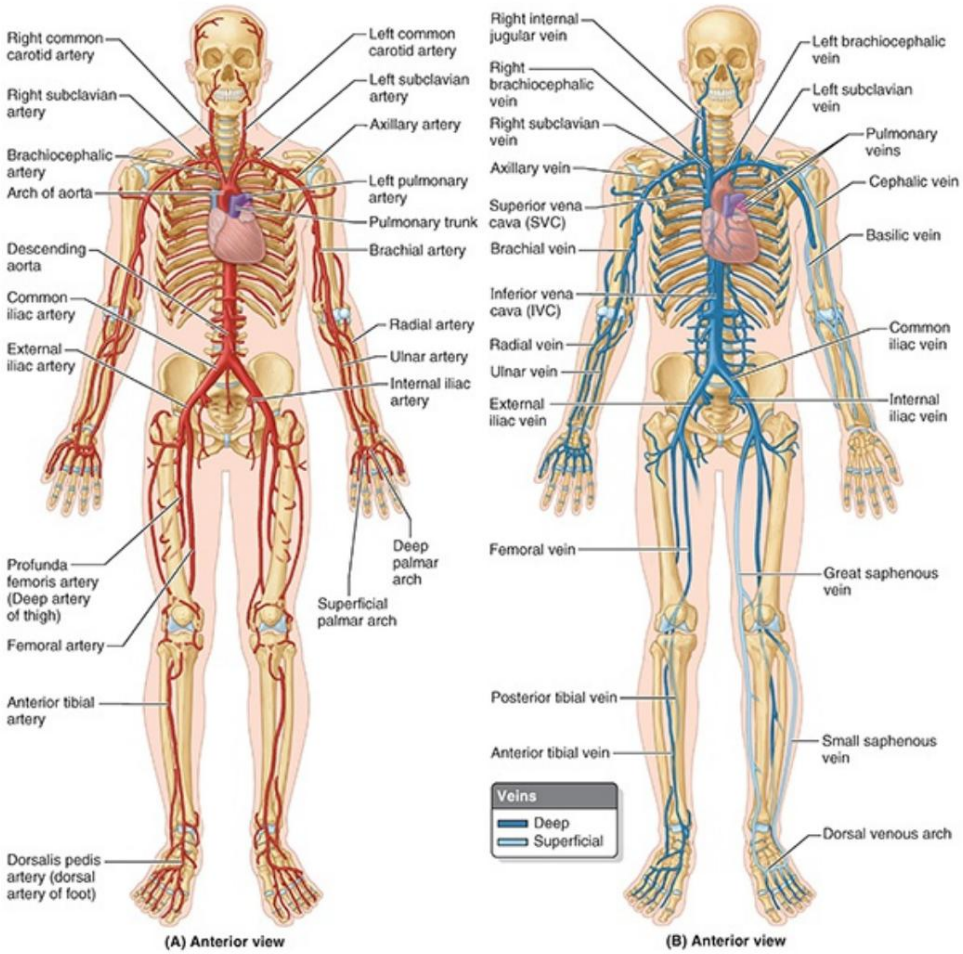

FIGURA 1.24. Porción sistémica del sistema cardiovascular. A. Arterias sistémicas. Las arterias sistémicas transportan sangre rica en oxígeno desde el corazón hasta los lechos capilares sistémicos. B. Venas sistémicas. Las venas sistémicas devuelven la sangre sin oxígeno desde los lechos capilares sistémicos al corazón. Aunque comúnmente se representan y consideran como vasos únicos, como se muestra aquí, las venas profundas de las extremidades generalmente ocurren como pares de venas acompañantes. En conjunto, las arterias, venas y lechos capilares sistémicos constituyen la circulación sistémica.

Las anastomosis (comunicaciones) entre múltiples ramas de una arteria proporcionan numerosos desvíos potenciales para el flujo sanguíneo en caso de que la vía habitual se obstruya por compresión debido a la posición de una articulación, patología o ligadura quirúrgica. Si un canal principal está ocluido, los canales alternativos más pequeños generalmente pueden aumentar de tamaño con el tiempo, proporcionando una circulación colateral o una vía alternativa que asegura el suministro de sangre a las estructuras distales a la obstrucción. Sin embargo, las vías colaterales requieren tiempo para abrirse adecuadamente; normalmente son insuficientes para compensar una oclusión o ligadura repentina.

Sin embargo, hay áreas donde la circulación colateral no existe o es inadecuada para reemplazar el canal principal. Las arterias que no se anastomosan con arterias adyacentes son arterias terminales verdaderas (anatómicas) (arterias terminales). La oclusión de una arteria terminal interrumpe el suministro de sangre a la estructura o segmento de un órgano que irriga. Las verdaderas arterias terminales irrigan la retina, por ejemplo, donde la oclusión provocará ceguera. Si bien no son verdaderas arterias terminales, las arterias terminales funcionales (arterias con anastomosis ineficaces) irrigan segmentos del cerebro, hígado, riñones, bazo e intestinos; también pueden existir en el corazón.

Machine Translated by Google

VENAS

Las venas generalmente devuelven sangre con poco oxígeno desde los lechos capilares al corazón, lo que les da un aspecto azul oscuro (fig. 1.24B). Las grandes venas pulmonares son atípicas porque transportan sangre rica en oxígeno desde los pulmones al corazón. Debido a la menor presión sanguínea en el sistema venoso, las paredes (específicamente, la túnica media) de las venas son más delgadas que las de las arterias compañeras (fig. 1.23). Normalmente, las venas no pulsan y no chorrean ni arrojan sangre cuando se cortan. Hay tres tamaños de venas:

- Las vénulas son las venas más pequeñas. Las vénulas drenan los lechos capilares y se unen a vasos similares para formar pequeñas venas. Se requiere ampliación para observar las vénulas. Las venas pequeñas son afluentes de venas más grandes que se unen para formar plexos venosos (redes de venas), como el arco venoso dorsal del pie (fig. 1.24B). Las venas pequeñas no tienen nombre.
- Las venas medianas drenan los plexos venosos y acompañan a las arterias medianas. En las extremidades, y en algunos otros lugares donde el flujo de sangre se opone a la fuerza de gravedad, las venas medianas tienen válvulas. Las válvulas venosas son cúspides (colgajos pasivos) de endotelio con senos valvulares en forma de copa que se llenan desde arriba. Cuando están llenas, las cúspides valvulares ocluyen la luz de la vena, impidiendo así el reflujo de sangre en sentido distal, haciendo que el flujo sea unidireccional (hacia el corazón pero no en dirección inversa; véase la figura 1.26). El mecanismo valvular también rompe las columnas de sangre de las venas en segmentos más cortos, lo que reduce la contrapresión. Ambos efectos facilitan que la bomba musculovenosa supere la fuerza de gravedad para devolver la sangre al corazón. Ejemplos de venas medianas incluyen las venas superficiales nombradas (venas cefálica y basílica de las extremidades superiores y venas safenas mayor y pequeña de las extremidades inferiores) y las venas acompañantes que se nombran según la arteria que acompañan (fig. 1.24B). • Las venas grandes se caracterizan por tener haces anchos de músculo liso longitudinal y una túnica adventicia bien desarrollada. Un ejemplo es la vena cava superior.

Las venas son más abundantes que las arterias. Aunque sus paredes son más delgadas, sus diámetros suelen ser mayores que los de la arteria correspondiente. Las paredes delgadas permiten que las venas tengan una gran capacidad de expansión y lo hacen cuando el retorno de la sangre al corazón se ve impedido por la compresión o presiones internas (p. ej., después de respirar profundamente y contener la respiración; esto se llama maniobra de Valsalva).

Dado que las arterias y las venas forman un circuito, se podría esperar que la mitad del volumen de sangre estuviera en las arterias y la otra mitad en las venas. Debido al mayor diámetro de las venas y a su capacidad de expandirse, normalmente sólo el 20% de la sangre ocupa las arterias, mientras que el 80% está en las venas.

Aunque a menudo se representan como vasos únicos en las ilustraciones para simplificar, las venas tienden a ser dobles o múltiples. Las que acompañan a las arterias profundas (venas acompañantes (L. venae comitantes)) las rodean en una red ramificada irregular (fig. 1.25). Esta disposición sirve como un intercambiador de calor a contracorriente, la sangre arterial caliente calienta la sangre venosa más fría cuando regresa al corazón desde una extremidad fría. Las venas que las acompañan ocupan una vaina vascular fascial relativamente inflexible con la arteria que acompañan. Como resultado, se estiran y aplanan a medida que la arteria se expande durante la contracción del corazón, lo que ayuda a impulsar la sangre venosa hacia el corazón (una bomba arteriovenosa).

LGRAWANY
Machine Translated by Google

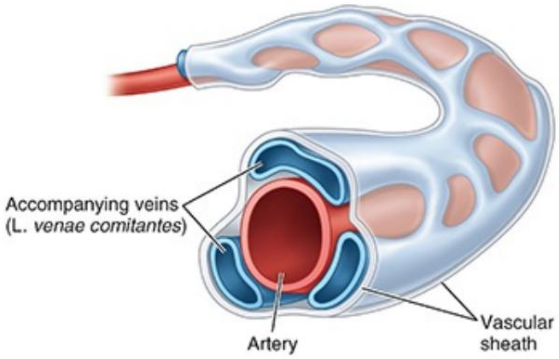

FIGURA 1.25. Venas acompañantes. Aunque la mayoría de las venas del tronco se presentan como grandes vasos únicos, las venas de las extremidades se presentan como dos o más vasos más pequeños que acompañan a una arteria en una vaina vascular común.

Las venas sistémicas son más variables que las arterias y las anastomosis venosas (comunicaciones naturales, directas o indirectas, entre dos venas) ocurren con más frecuencia entre ellas. La expansión hacia afuera de los vientres de los músculos esqueléticos en contracción de las extremidades, limitada por la fascia profunda circundante, comprime las venas profundas dentro y alrededor del músculo esquelético dentro de la fascia profunda, "ordeñando" la sangre hacia arriba hacia el corazón; otro tipo (musculovenoso) de bomba venosa (fig. 1.26). Las válvulas de las venas rompen las columnas de sangre, aliviando así las partes más dependientes de la presión excesiva, permitiendo que la sangre venosa fluya sólo hacia el corazón. La congestión venosa que experimentan los pies calientes y cansados al final de un día ajetreado se alivia apoyando los pies en un taburete más alto que el tronco (del cuerpo). Esta posición de los pies también ayuda a que las venas devuelvan sangre al corazón.

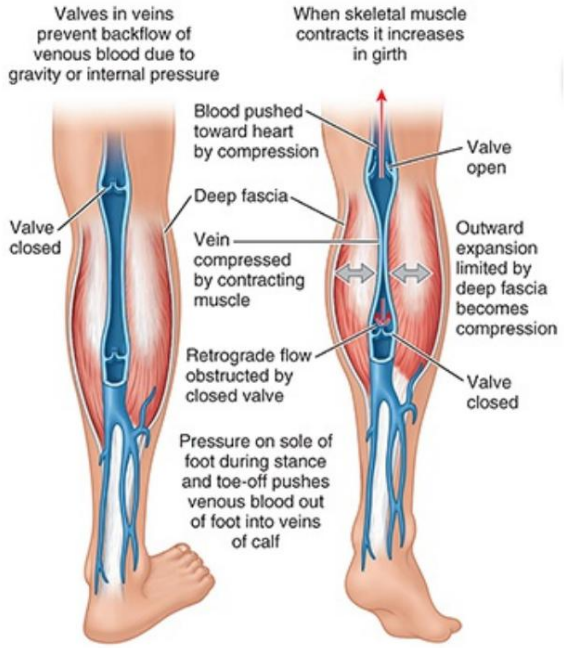

FIGURA 1.26. Bomba musculovenosa. Las contracciones musculares de las extremidades funcionan con las válvulas venosas para mover la sangre hacia el corazón. La expansión hacia afuera del vientre de los músculos en contracción está limitada por la fascia profunda y se convierte en una fuerza de compresión que impulsa la sangre contra la gravedad.

Las venas superficiales de las extremidades son externas a la fascia profunda y, por lo tanto, no se ven afectadas por

Machine Translated by Google

contracción muscular. Múltiples venas perforantes a lo largo de su recorrido penetran en la fascia profunda, desviando sangre continuamente hacia las venas profundas para ayudar al retorno de la sangre al corazón.

CAPILARES SANGUÍNEOS

Para que el oxígeno y los nutrientes transportados por las arterias beneficien a las células que forman los tejidos del cuerpo, deben salir de los vasos transportadores y entrar en el espacio extravascular entre las células, el espacio extracelular (intercelular) en el que viven las células. Los capilares son tubos endoteliales simples que conectan los lados arterial y venoso de la circulación y permiten el intercambio de materiales con el líquido intersticial o extracelular (LEC). Los capilares generalmente están dispuestos en lechos capilares, redes que conectan las arteriolas y las vénulas (fig. 1.23). La sangre ingresa a los lechos capilares a través de arteriolas que controlan el flujo y es drenada de ellos mediante vénulas.

A medida que la presión hidrostática en las arteriolas fuerza la sangre hacia el interior y a través del lecho capilar, también fuerza el líquido que contiene oxígeno, nutrientes y otros materiales celulares fuera de la sangre en el extremo arterial del lecho capilar (aguas arriba) hacia los espacios extracelulares, lo que permite intercambio con células del tejido circundante. Sin embargo, las paredes de los capilares son relativamente impermeables a las proteínas plasmáticas. Aguas abajo, en el extremo venoso del lecho capilar, la mayor parte de este LEC (que ahora contiene productos de desecho y dióxido de carbono) se reabsorbe en la sangre como resultado de la presión osmótica de las concentraciones más altas de proteínas dentro del capilar. (Aunque está firmemente establecido, este principio se conoce como la hipótesis de Starling).

En algunas regiones, como en los dedos, existen conexiones directas entre las pequeñas arteriolas y las vénulas proximales a los lechos capilares que irrigan y drenan. Los sitios de tales comunicaciones (anastomosis arteriolovenulares (arteriovenosas) (AVA) permiten que la sangre pase directamente del lado arterial al venoso de la circulación sin pasar a través de los capilares. Las derivaciones arteriovenosas (AV) son numerosas en la piel, donde desempeñan un papel importante en la conservación del calor corporal.

En algunas situaciones, la sangre pasa por dos lechos capilares antes de regresar al corazón; a El sistema venoso que une dos lechos capilares constituye un sistema venoso portal. El sistema venoso por el cual la sangre rica en nutrientes pasa desde los lechos capilares del tracto alimentario a los lechos capilares o sinusoides del hígado (el sistema portal hepático) es el ejemplo principal (fig. 1,22C).

CLÍNICO

CAJA

SISTEMA CARDIOVASCULAR

Arteriosclerosis: isquemia e infarto

La enfermedad arterial adquirida más común, y un hallazgo común en la disección de cadáveres, es la arteriosclerosis (endurecimiento de las arterias), un grupo de enfermedades

LGRAWANY
Machine Translated by Google

Se caracteriza por engrosamiento y pérdida de elasticidad de las paredes arteriales. Una forma común, la aterosclerosis, se asocia con la acumulación de grasa (principalmente colesterol) en las paredes arteriales. Un depósito de calcio forma una placa de ateroma (ateroma): áreas amarillas endurecidas y bien delimitadas o inflamaciones en las superficies íntimas de las arterias (fig. B1.9A). El consiguiente estrechamiento arterial y la irregularidad de la superficie pueden provocar trombosis (formación de un coágulo intravascular local o trombo), que puede ocluir la arteria o ser arrastrado al torrente sanguíneo y bloquear los vasos más pequeños distalmente como un émbolo (un tapón que ocluye un vaso). (Figura B1.9B). Las consecuencias de la aterosclerosis incluyen isquemia (reducción del suministro de sangre a un órgano o región) e infarto (muerte local o necrosis de un área de tejido u órgano como resultado de un suministro reducido de sangre). Estas consecuencias son particularmente significativas en lo que respecta al corazón (enfermedad cardíaca isquémica e infarto de miocardio [IM] o ataque cardíaco), el cerebro (accidente cerebrovascular) y las partes distales de las extremidades (gangrena/necrosis).

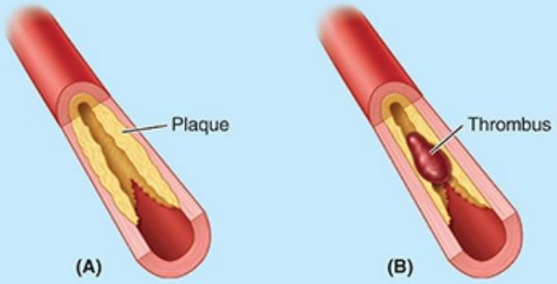

FIGURA B1.9. Aterosclerosis.

Venas varicosas

Cuando las paredes de las venas pierden su elasticidad, se debilitan. Una vena debilitada se dilata bajo la presión de sostener una columna de sangre contra la gravedad. Esto da lugar a venas varicosas (venas anormalmente hinchadas y retorcidas) que se observan con mayor frecuencia en las piernas (fig. B1.10). Las varices tienen un calibre mayor de lo normal y sus cúspides valvulares no se juntan o han sido destruidas por la inflamación. Las venas varicosas tienen válvulas incompetentes; por lo tanto, la columna de sangre que asciende hacia el corazón no se rompe, lo que ejerce una mayor presión sobre las paredes debilitadas, lo que agrava aún más el problema de las varicosidades. Las venas varicosas también ocurren en presencia de fascia profunda degenerada. La fascia incompetente es incapaz de contener la expansión de los músculos en contracción; por tanto, la bomba musculovenosa (musculofascial) es ineficaz.

Machine Translated by Google

FIGURA B1.10. Venas varicosas.

SISTEMA LINFOIDE

Aunque está ampliamente distribuido por la mayor parte del cuerpo, la mayor parte del sistema linfoide (linfático) no es evidente en el cadáver, pero es esencial para la supervivencia. El conocimiento de la anatomía del sistema linfoide es importante para los médicos. La hipótesis de Starling (consulte "Capilares sanguíneos" en este capítulo) explica cómo estos también reabsorben la mayor parte del líquido y los electrolitos que ingresan a los espacios extracelulares desde los capilares sanguíneos. Sin embargo, los capilares sanguíneos no reabsorben hasta 3 litros cada día. Además, algunas proteínas plasmáticas se filtran a los espacios extracelulares y el material procedente de las células del tejido que no puede atravesar las paredes de los capilares sanguíneos, como el citoplasma de las células en desintegración, entra continuamente en el espacio en el que viven las células. Si este material se acumulara en los espacios extracelulares, se produciría una ósmosis inversa, lo que traería aún más líquido y provocaría edema (un exceso de líquido intersticial, que se manifiesta como hinchazón). Sin embargo, la cantidad de líquido intersticial permanece bastante constante en condiciones normales y las proteínas y los desechos celulares normalmente no se acumulan en los espacios extracelulares debido al sistema linfoide.

Por tanto, el sistema linfoide constituye una especie de sistema de "desbordamiento" que se encarga del drenaje del excedente de líquido tisular y de las proteínas plasmáticas filtradas al torrente sanguíneo, así como de la eliminación de los restos de la descomposición celular y de la infección. Los componentes importantes del sistema linfoide (fig. 1.27) son los siguientes:

- Plexos linfáticos, redes de capilares linfáticos que se originan ciegamente en el espacios extracelulares (intercelulares) de la mayoría de los tejidos. Debido a que están formados por un endotelio muy atenuado que carece de membrana basal, junto con un exceso de líquido tisular, las proteínas plasmáticas, las bacterias, los restos celulares e incluso células enteras (especialmente linfocitos) pueden ingresar fácilmente a los capilares linfáticos.

LGRAWANY
Machine Translated by Google

• Vasos linfáticos (linfáticos), vasos de paredes delgadas con abundantes válvulas linfáticas que comprenden una red que abarca casi todo el cuerpo para drenar la linfa de los capilares linfáticos. En los individuos vivos, los vasos se abultan donde se encuentran cada una de las válvulas estrechamente espaciadas, lo que da a los linfáticos una apariencia de cuentas. Los troncos linfáticos son grandes vasos colectores que reciben linfa de múltiples vasos linfáticos. Los capilares y vasos linfáticos se encuentran en casi todos los lugares donde se encuentran capilares sanguíneos, excepto, por ejemplo, en los dientes, los huesos, la médula ósea y en todo el sistema nervioso central. (El exceso de líquido tisular del SNC drena hacia el líquido cefalorraquídeo).

• Linfa (L. linfa, agua clara), el líquido tisular que entra en los capilares linfáticos y es transportado por los vasos linfáticos. La linfa, generalmente clara, acuosa y ligeramente amarilla, tiene una composición similar al plasma sanguíneo. • Ganglios linfáticos, pequeñas masas de tejido linfático ubicadas a lo largo del curso de los vasos linfáticos. a través del cual se filtra la linfa en su camino hacia el sistema venoso (Fig. 1.27B) • Linfocitos, células circulantes del sistema inmunológico que reaccionan contra materiales extraños • Órganos linfoides, partes del cuerpo que producen linfocitos, como el timo, rojo Médula ósea, bazo, amígdalas y nódulos linfoides solitarios y agregados en las paredes del tracto alimentario y el apéndice.

Machine Translated by Google

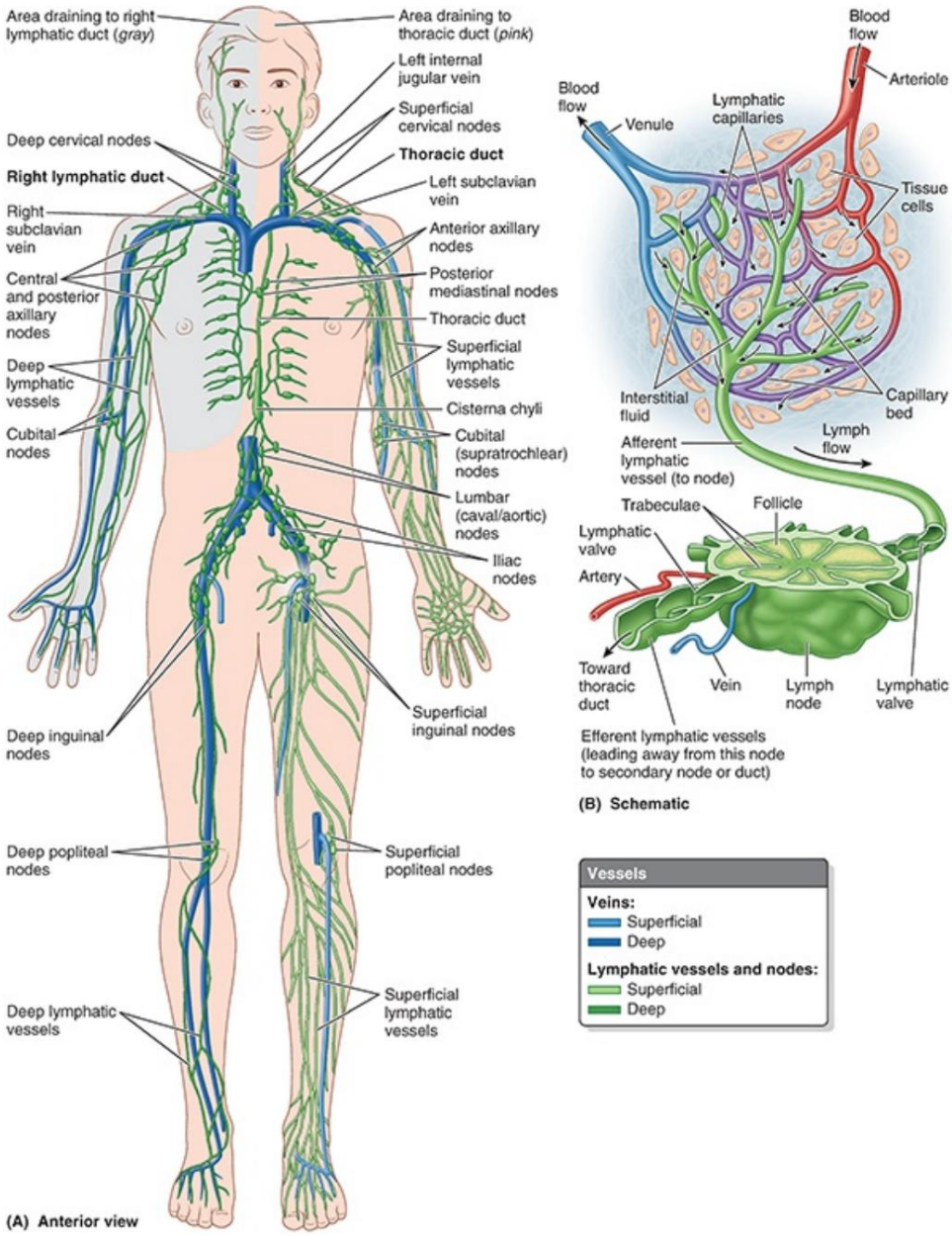

FIGURA 1.27. Sistema linfoide. A. Patrón de drenaje linfático. Excepto en el cuadrante superior derecho del cuerpo (rosa), la linfa finalmente drena hacia el ángulo venoso izquierdo a través del conducto torácico. El cuadrante superior derecho drena hacia el ángulo venoso derecho, generalmente a través de un conducto linfático derecho. La linfa normalmente pasa a través de varios conjuntos de ganglios linfáticos, en un orden generalmente predecible, antes de ingresar al sistema venoso. B. Esquema del flujo linfático desde los espacios extracelulares a través de un ganglio linfático. Las pequeñas flechas negras indican el flujo (fuga) de líquido intersticial fuera de los capilares sanguíneos y (absorción) hacia los capilares linfáticos.

Los vasos linfáticos superficiales, más numerosos que las venas en el tejido subcutáneo y que se anastomosan libremente, convergen hacia el drenaje venoso y lo siguen. Estos vasos eventualmente drenan en vasos linfáticos profundos que acompañan a las arterias y también reciben el drenaje de los órganos internos. Es probable que los vasos linfáticos profundos también sean comprimidos por las arterias que los acompañan, ordeñando la linfa a lo largo de estos vasos con válvulas de la misma manera descrita anteriormente para las venas que los acompañan. Tanto los vasos linfáticos superficiales como los profundos atraviesan la linfa.

LGRAWANY
Machine Translated by Google

ganglios (generalmente varios conjuntos) a medida que discurren proximalmente, haciéndose más grandes a medida que se fusionan con los vasos que drenan regiones adyacentes. Los grandes vasos linfáticos entran en grandes vasos colectores, llamados troncos linfáticos, que se unen para formar el conducto linfático derecho o el conducto torácico (fig. 1.27A):

- El conducto linfático derecho drena la linfa del cuadrante superior derecho del cuerpo (el lado derecho de la cabeza, el cuello y el tórax más la extremidad superior derecha). En la raíz del cuello, ingresa a la unión de las venas yugular interna derecha y subclavia derecha, el ángulo venoso derecho.
- El conducto torácico drena la linfa del resto del cuerpo. Los troncos linfáticos que drenan la mitad inferior del cuerpo se fusionan en el abdomen, formando a veces un saco colector dilatado, la cisterna del quilo. Desde este saco (si está presente), o desde la fusión de los troncos, el conducto torácico asciende hacia el tórax y luego lo atraviesa para ingresar al ángulo venoso izquierdo (unión de las venas yugular interna izquierda y subclavia izquierda).

Aunque este es el patrón de drenaje típico de la mayoría de la linfa, los vasos linfáticos se comunican libremente con las venas en muchas partes del cuerpo. En consecuencia, la ligadura de un tronco linfático o incluso del propio conducto torácico puede tener sólo un efecto transitorio a medida que se establece un nuevo patrón de drenaje a través de anastomosis linfáticovenosas más periféricas (y más tarde interlinfáticas).

Las funciones adicionales del sistema linfoide incluyen las siguientes:

- Absorción y transporte de grasas dietéticas. Capilares linfáticos especiales, llamados lácteos (L. lacteus, leche), reciben todos los lípidos y vitaminas liposolubles absorbidas por el intestino. Luego, los linfáticos viscerales transportan el líquido lechoso, quilo (G. chylos, jugo), al conducto torácico y al sistema venoso.

- Formación de un mecanismo de defensa del organismo. Cuando una proteína extraña drena de un área infectada, células inmunológicamente competentes y/o linfocitos producen anticuerpos específicos para la proteína y los envían al área infectada.

CLÍNICO CAJA

SISTEMA LINFOIDE

Propagación del cáncer

El cáncer invade el cuerpo por diseminación contigua (crecimiento directo en tejido adyacente) o por metástasis (la diseminación de células tumorales a sitios distantes del tumor original o primario). La metástasis ocurre de tres maneras:

1. Siembra directa de las membranas serosas de las cavidades corporales.
2. Difusión linfogénica (a través de vasos linfáticos).
3. Diseminación hematógena (a través de vasos sanguíneos)

Machine Translated by Google

Es sorprendente que a menudo incluso una fina lámina fascial o una membrana serosa desvíe la invasión tumoral. Sin embargo, una vez que una neoplasia maligna penetra en un espacio potencial, es probable que se produzca la siembra directa de cavidades, es decir, de sus membranas serosas.

La diseminación linfogénica del cáncer es la ruta más común para la diseminación inicial de los carcinomas (tumores epiteliales), el tipo más común de cáncer. Las células liberadas del sitio del cáncer primario ingresan y viajan a través de los vasos linfáticos. Las células transmitidas por la linfa son filtradas y atrapadas por los ganglios linfáticos, que se convierten así en sitios de cáncer secundario (metastásico).

El patrón de afectación de los ganglios linfáticos cancerosos sigue las rutas naturales de la linfa. drenaje. Por lo tanto, al extirpar un tumor potencialmente metastásico, los cirujanos estadifican la metástasis (determinan el grado en que se ha diseminado el cáncer) extirpando y examinando los ganglios linfáticos que reciben linfa del órgano o región en el orden en que la linfa normalmente pasa a través de ellos. Por lo tanto, es importante que los médicos conozcan literalmente el drenaje linfático "hacia adelante y hacia atrás", es decir, (1) saber qué ganglios es probable que se vean afectados cuando se identifica un tumor en un sitio u órgano determinado (y el orden en donde reciben linfa) y (2) para poder determinar los sitios probables de sitios de cáncer primario (fuentes de metástasis) cuando se detecta un ganglio agrandado. Los ganglios cancerosos aumentan de tamaño a medida que aumentan las células tumorales en su interior; sin embargo, a diferencia de los ganglios infectados e inflamados, los ganglios cancerosos no suelen ser dolorosos cuando se comprimen. A veces, un ganglio linfático agrandado es el primer signo de cáncer.

La diseminación hematógena del cáncer es la ruta más común para la metástasis de los sarcomas (cánceres del tejido conectivo) menos comunes (pero más agresivamente malignos). Debido a que las venas son más abundantes y tienen paredes más delgadas que ofrecen menos resistencia, la metástasis ocurre con mayor frecuencia por vía venosa que arterial. Dado que las células sanguíneas siguen el flujo venoso, el hígado y los pulmones son los sitios más comunes de sarcomas secundarios.

Por lo general, el tratamiento o la extirpación de un tumor primario no es difícil, pero el tratamiento o la extirpación de todos los ganglios linfáticos afectados u otros tumores secundarios (metastásicos) puede resultar imposible (Kumar et al., 2020).

Linfangitis, linfadenitis y linfedema

La linfangitis y la linfadenitis son inflamaciones secundarias de los vasos linfáticos y los ganglios linfáticos, respectivamente. Estas condiciones pueden ocurrir cuando el sistema linfoide participa en el transporte químico o bacteriano después de una lesión o infección grave.

Los vasos linfáticos, que normalmente no son evidentes, pueden aparecer como rayas rojas en la piel y los ganglios se agrandan dolorosamente. Esta condición es potencialmente peligrosa porque la infección no contenida puede provocar septicemia (intoxicación de la sangre). El linfedema, un tipo de edema localizado, ocurre cuando la linfa no drena de un área del cuerpo. Por ejemplo, si los ganglios linfáticos cancerosos se extirpan quirúrgicamente de la axila (compartimento superior a la axila), puede producirse linfedema de la extremidad. Los crecimientos de células sólidas pueden impregnar los vasos linfáticos y formar diminutos émbolos celulares (tapones), que pueden liberarse.

LGRAWANY
Machine Translated by Google

y pasar a los ganglios linfáticos regionales. De esta manera, puede producirse una mayor diseminación linfógena a otros tejidos y órganos.

Conclusión: cardiovascular y linfoide

Sistemas

Sistema cardiovascular: El sistema cardiovascular está formado por el corazón y la sangre.

vasos: las arterias, las venas y los capilares. ■ Las arterias y las venas (y los vasos linfáticos) tienen tres capas

o túnicas: túnica íntima, túnica media y túnica adventicia. ■ Las arterias tienen fibras elásticas y musculares en sus paredes, que les permiten impulsar la sangre por todo el sistema cardiovascular. ■ Las venas tienen paredes

más delgadas que las arterias y se distinguen

por válvulas que impiden el reflujo de la sangre. ■ Como tubos endoteliales simples, los capilares son los vasos sanguíneos más pequeños y proporcionan el enlace entre las arterias (arteriolas) y las venas (vénulas) más pequeñas.

Sistema linfoide: el sistema linfoide drena el exceso de líquido de los espacios extracelulares al torrente

sanguíneo. ■ El sistema linfoide también constituye una parte importante del

el sistema de defensa del cuerpo. ■ Los componentes importantes del sistema linfoide son las redes de capilares linfáticos, los plexos linfáticos, los vasos linfáticos, la linfa, los ganglios linfáticos, los linfocitos y los órganos

linfoides. ■ El sistema linfoide proporciona una (relativamente)

ruta predecible para la propagación de ciertos tipos de células cancerosas por todo el cuerpo. ■ La inflamación de los vasos linfáticos y/o el agrandamiento de los ganglios linfáticos es un indicador importante de una posible lesión, infección o enfermedad (p. ej., cáncer).

SISTEMA NERVIOSO

El sistema nervioso permite al cuerpo reaccionar a cambios continuos en su entorno interno y externo. También controla e integra las diversas actividades del cuerpo, como la circulación y la respiración. Para fines descriptivos, el sistema nervioso se divide

- Estructuralmente en el sistema nervioso central (SNC), formado por el cerebro y la médula espinal, y el sistema nervioso periférico (SNP), el resto del sistema nervioso fuera del SNC
- Funcionalmente en el sistema nervioso somático (SNS) y el sistema nervioso autónomo (SNA)

El tejido nervioso consta de dos tipos de células principales: neuronas (células nerviosas) y neuroglia (células gliales), que sostienen a las neuronas:

- Las neuronas son las unidades estructurales y funcionales del sistema nervioso especializadas en procesos rápidos.

Machine Translated by Google

comunicación (Figs. 1.28 y 1.29). Una neurona está compuesta por un cuerpo celular con procesos (extensiones) llamados dendritas y un axón, que transportan impulsos hacia y desde el cuerpo celular, respectivamente. La mielina, las capas de lípidos y sustancias proteicas forman una vaina de mielina alrededor de algunos axones, lo que aumenta considerablemente la velocidad de conducción de los impulsos. Dos tipos de neuronas constituyen la mayoría de las neuronas que componen el sistema nervioso (y el sistema nervioso periférico en particular) (fig. 1.28):

1. Las neuronas motoras multipolares tienen dos o más dendritas y un solo axón que puede tener una o más ramas colaterales. Son el tipo de neurona más común en el sistema nervioso (SNC y SNP). Todas las neuronas motoras que controlan el músculo esquelético y las que componen el SNA son neuronas multipolares.

2. Las neuronas sensoriales pseudounipolares tienen un proceso corto, aparentemente único (pero en realidad doble) que se extiende desde el cuerpo celular. Este proceso común se separa en un proceso periférico, que conduce impulsos desde el órgano receptor (p. ej., sensores de tacto, dolor o temperatura en la piel) hacia el cuerpo celular, y un proceso central que continúa desde el cuerpo celular hasta el SNC. Los cuerpos celulares de las neuronas pseudounipolares se encuentran fuera del SNC en los ganglios sensoriales y, por tanto, forman parte del SNP. Las neuronas se comunican entre sí en las sinapsis, puntos de contacto entre neuronas (fig. 1.29). La comunicación se produce por medio de neurotransmisores, agentes químicos liberados o secretados por una neurona, que pueden excitar o inhibir a otra neurona, continuando o finalizando la retransmisión de impulsos o la respuesta a ellos.

• La neuroglia (células gliales o glia), aproximadamente cinco veces más abundante que las neuronas, es Células no neuronales y no excitables que forman un componente importante del tejido nervioso, apoyando, aislando y nutriendo las neuronas. En el SNC, la neuroglia incluye oligodendroglia, astrocitos, células ependimarias y microglia (pequeñas células gliales). En el SNP, la neuroglia incluye células satélite alrededor de las neuronas de la columna vertebral (raíz posterior), ganglios autónomos y células de Schwann (neurolema) (figs. 1.28 y 1.29).

LGRAWANY
Machine Translated by Google

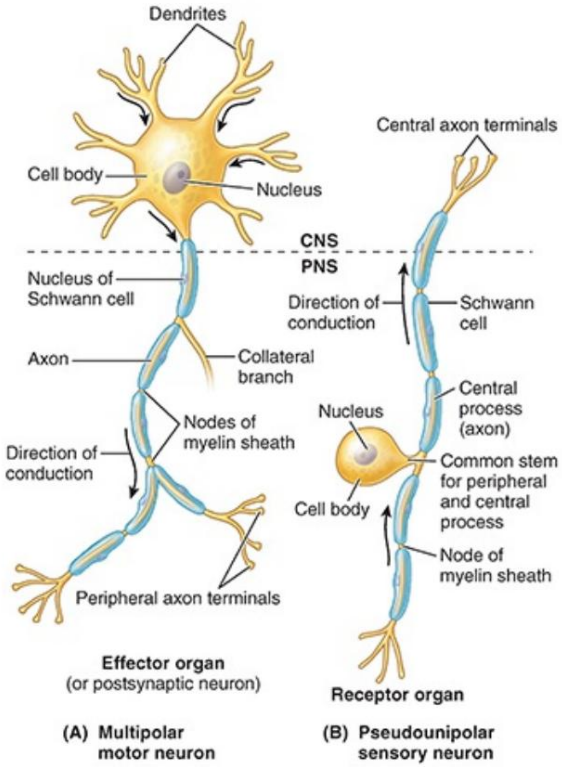

FIGURA 1.28. Neuronas. Se muestran los tipos más comunes de neuronas. A. Neuronas motoras multipolares. Todas las neuronas motoras que controlan el músculo esquelético y las que componen el SNA son neuronas multipolares. B. Neuronas pseudounipolares. Excepto algunos de los sentidos especiales (p. ej., el olfato y la visión), todas las neuronas sensoriales del SNP son neuronas pseudounipolares con cuerpos celulares ubicados en ganglios sensoriales.

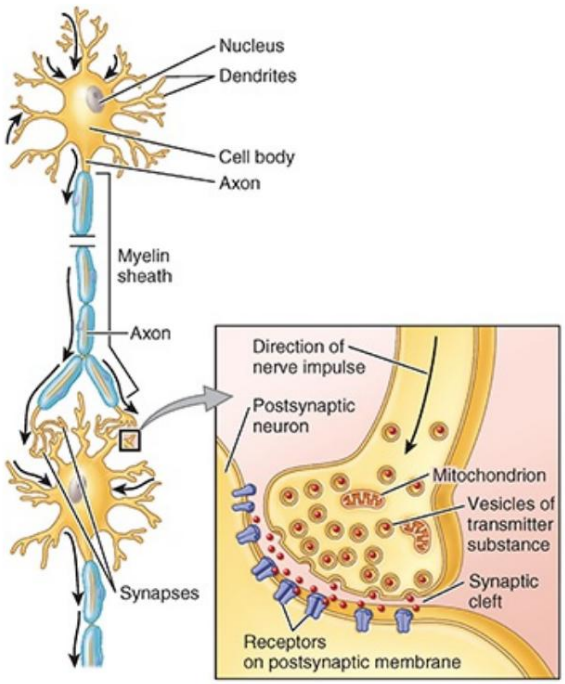

FIGURA 1.29. Neuronas motoras multipolares haciendo sinapsis. Una neurona influye en otras neuronas en las sinapsis. Recuadro: estructura detallada de una sinapsis axodendrítica. Los neurotransmisores se difunden a través de la hendidura sináptica entre las dos células y se unen a los receptores.

Machine Translated by Google

Sistema nervioso central

El sistema nervioso central (SNC) está formado por el cerebro y la médula espinal (fig. 1.30). Las funciones principales del SNC son integrar y coordinar las señales neuronales entrantes y salientes y llevar a cabo funciones mentales superiores, como el pensamiento y el aprendizaje.

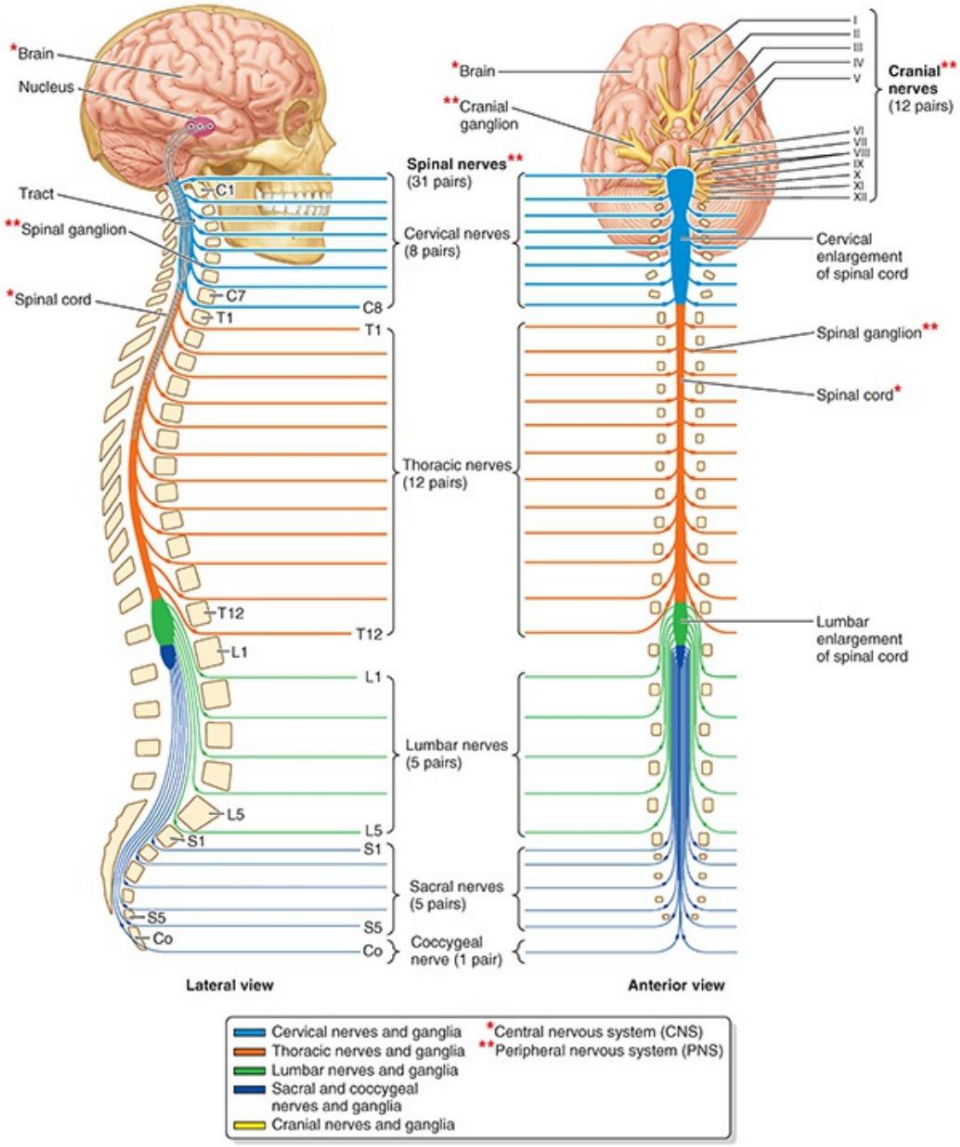

FIGURA 1.30. Organización básica del sistema nervioso. El SNC está formado por el cerebro y la médula espinal. El SNP está formado por nervios y ganglios. Los nervios son nervios craneales o nervios espinales (segmentarios) o derivados de ellos. Excepto en la región cervical, cada nervio espinal lleva la misma designación de letras y números que la vértebra que forma el límite superior de su salida de la columna vertebral. En la región cervical, cada nervio espinal lleva la misma designación de letras y números que la vértebra que forma su límite inferior. El nervio espinal C8 sale entre las vértebras C7 y T1. Los agrandamientos cervicales y lumbares de la médula espinal se producen en relación con la inervación de las extremidades.

Un núcleo es un conjunto de cuerpos de células nerviosas en el SNC. Un haz de fibras nerviosas (axones) dentro del SNC que conecta núcleos vecinos o distantes de la corteza cerebral es un tracto. El cerebro y la médula espinal están compuestos de materia gris y materia blanca. Los cuerpos de las células nerviosas se encuentran

LCRAWANY
Machine Translated by Google

dentro y constituyen la materia gris; los sistemas de tractos de fibras interconectados forman la sustancia blanca (fig. 1.31). En secciones transversales de la médula espinal, la materia gris aparece aproximadamente como un área en forma de H incrustada en una matriz de sustancia blanca. Los puntales (soportes) de la H son cuernos; por lo tanto, hay cuernos grises posteriores (dorsales) y anteriores (ventrales) derechos e izquierdos.

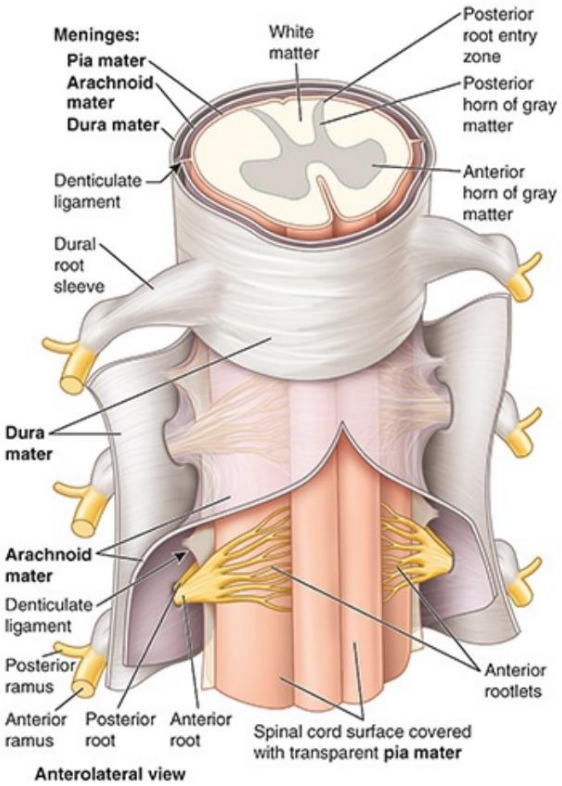

FIGURA 1.31. Médula espinal y meninges espinales. Se inciden y reflejan la duramadre y la aracnoides para mostrar las raíces anterior y posterior y el ligamento denticulado (un engrosamiento dentado, longitudinal y bilateral de la piamadre que ancla la médula en el centro del canal vertebral). Se secciona la médula espinal para mostrar sus cuernos de materia gris. Las meninges se extienden a lo largo de las raíces nerviosas y luego se fusionan con el epineuro en el punto donde se unen las raíces anterior y posterior, formando las vainas de la raíz dural que encierran los ganglios sensitivos (raíz posterior).

Tres capas membranosas (piamadre, aracnoides y duramadre) constituyen colectivamente las meninges. Las meninges y el líquido cefalorraquídeo (LCR) rodean y protegen el SNC. El cerebro y la médula espinal están íntimamente cubiertos en su superficie exterior por la capa meníngea más interna, una cubierta delicada y transparente, la piamadre. El LCR se encuentra entre la piamadre y la aracnoides. Externa a la piamadre y a la aracnoides se encuentra la duramadre gruesa y resistente. La duramadre del cerebro está íntimamente relacionada con la cara interna del hueso del neurocráneo circundante (caja del cerebro); La duramadre de la médula espinal está separada del hueso circundante de la columna vertebral por un espacio epidural lleno de grasa.

Sistema nervioso periférico

El sistema nervioso periférico (SNP) está formado por fibras nerviosas y cuerpos celulares fuera del SNC que conducen impulsos hacia o desde el SNC (fig. 1.30). El SNP está organizado en nervios.

Machine Translated by Google

que conectan el SNC con estructuras periféricas.

Una fibra nerviosa consta de un axón, su neurolema (G. neurona, nervio + G. lema, cáscara) y tejido conjuntivo endoneural circundante (fig. 1.32). El neurolema está formado por las membranas celulares de las células de Schwann que rodean inmediatamente el axón, separándolo de otros axones.
En el SNP, el neurolema puede adoptar dos formas, creando dos clases de fibras nerviosas:

1. El neurolema de las fibras nerviosas mielinizadas está formado por células de Schwann específicas de un axón individual, organizado en una serie continua de células envolventes que forman mielina.
2. El neurolema de fibras nerviosas amielínicas está compuesto por células de Schwann que no forman una serie tan aparente; Múltiples axones están incrustados por separado dentro del citoplasma de cada célula. Estas células de Schwann no producen mielina. La mayoría de las fibras de los nervios cutáneos (nervios que proporcionan sensación a la piel) no están mielinizadas.

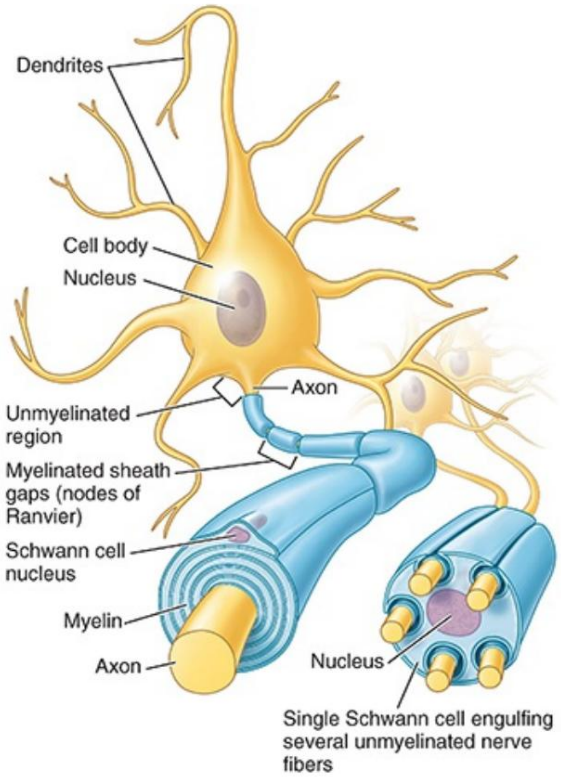

FIGURA 1.32. Fibras nerviosas mielinizadas y amielínicas. Las fibras nerviosas mielinizadas tienen una vaina compuesta por una serie continua de células de neurilema (Schwann) que rodean el axón y forman una serie de segmentos de mielina. Múltiples fibras nerviosas amielínicas están incrustadas individualmente en una sola célula del neurolema que no produce mielina.

Un nervio consta de los siguientes componentes:

• Un haz de fibras nerviosas fuera del SNC (o un “haz de fibras agrupadas” o fascículos, en el caso de un nervio más grande) • Las cubiertas de tejido conectivo que rodean y unen las fibras nerviosas y los fascículos • Los vasos sanguíneos (vasa nervorum) que nutren las fibras nerviosas y sus cubiertas (fig. 1.33)

LGRAWANY
Machine Translated by Google

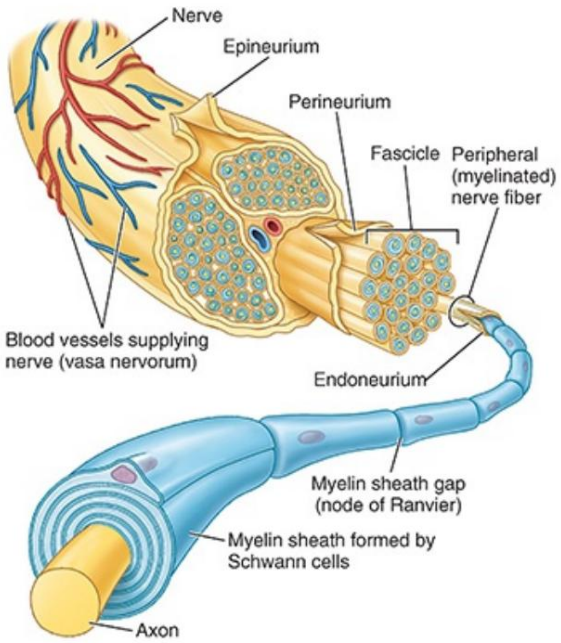

FIGURA 1.33. Disposición y envoltura de las fibras nerviosas mielinizadas. Los nervios están formados por haces de fibras nerviosas, las capas de tejido conectivo que las unen y los vasos sanguíneos (vasa nervorum) que los abastecen. Todos los nervios, excepto los más pequeños, están dispuestos en haces llamados fascículos.

Los nervios son bastante fuertes y resistentes porque las fibras nerviosas están sostenidas y protegidas por tres cubiertas de tejido conectivo:

1. Endoneuro, tejido conectivo delicado que rodea inmediatamente las células del neurilema y axones
2. Perineurio, una capa de tejido conectivo denso que encierra un fascículo de fibras nerviosas. Proporcionar una barrera eficaz contra la penetración de sustancias extrañas en las fibras nerviosas.
3. Epineuro, una gruesa vaina de tejido conectivo que rodea y encierra un haz de fascículos, que forman la cubierta más externa del nervio; Incluye tejido graso, vasos sanguíneos y linfáticos.

Los nervios están organizados de forma muy parecida a un cable telefónico: los axones son como cables individuales. aislado por el neurolema y el endoneuro; los alambres aislados están agrupados por el perineurio, y los haces están rodeados por el epineuro que forma la envoltura exterior del cable (fig. 1.33). Es importante distinguir entre fibras nerviosas y nervios, que a veces se representan esquemáticamente como si fueran uno y el mismo.

Un conjunto de cuerpos celulares neuronales fuera del SNC constituye un ganglio. hay ambos Ganglios motores (autonómicos) y sensoriales.

TIPOS DE NERVIOS

El SNP es anatómica y operativamente continuo con el SNC (fig. 1.30). Sus fibras aferentes (sensoriales) transmiten impulsos neuronales al SNC desde los órganos de los sentidos (p. ej., los ojos) y desde receptores sensoriales en diversas partes del cuerpo (p. ej., la piel). Sus fibras eferentes (motoras) transmiten impulsos neuronales desde el SNC a los órganos efectores (músculos y glándulas).

Machine Translated by Google

Los nervios son nervios craneales o nervios espinales, o derivados de ellos (fig. 1.30):

• Los nervios craneales salen de la cavidad craneal a través de agujeros (aberturas) en el cráneo (G. kranion, cráneo) y se identifican mediante un nombre descriptivo (p. ej., "nervio troclear") o un número romano (p. ej., "CN IV"). Sólo 11 de los 12 pares de nervios craneales surgen del cerebro; el otro par (CN XI) surge de la parte superior de la médula espinal.

• Los nervios espinales (segmentarios) salen de la columna vertebral (columna vertebral) a través de los agujeros intervertebrales. Los nervios espinales surgen en pares bilaterales de un segmento específico de la médula espinal. Los 31 segmentos de la médula espinal y los 31 pares de nervios que surgen de ellos se identifican mediante una letra y un número (p. ej., "T4") que designa la región de la médula espinal y su orden de superior a inferior (C, cervical; T, torácico; L, lumbar; S, sacro; Co, coccígeo).

Nervios espinales. Los nervios espinales surgen inicialmente de la médula espinal como raicillas (un detalle que comúnmente se omite en los diagramas por razones de simplicidad); las raicillas convergen para formar dos raíces nerviosas (fig. 1.34):

1. Una raíz nerviosa anterior (ventral), que consta de fibras motoras (eferentes) que pasan desde los cuerpos de las células nerviosas en las astas anterior y lateral de la sustancia gris de la médula espinal hasta los órganos efectores ubicados periféricamente. 2. Una raíz nerviosa posterior (dorsal), que consta de Fibras sensoriales (aferentes) de cuerpos celulares en el ganglio de la raíz espinal (sensorial) o posterior (dorsal) (comúnmente abreviado en el uso clínico como "DRG") que se extiende periféricamente hasta las terminaciones sensoriales y centralmente hasta el asta posterior de la sustancia gris de la médula espinal.

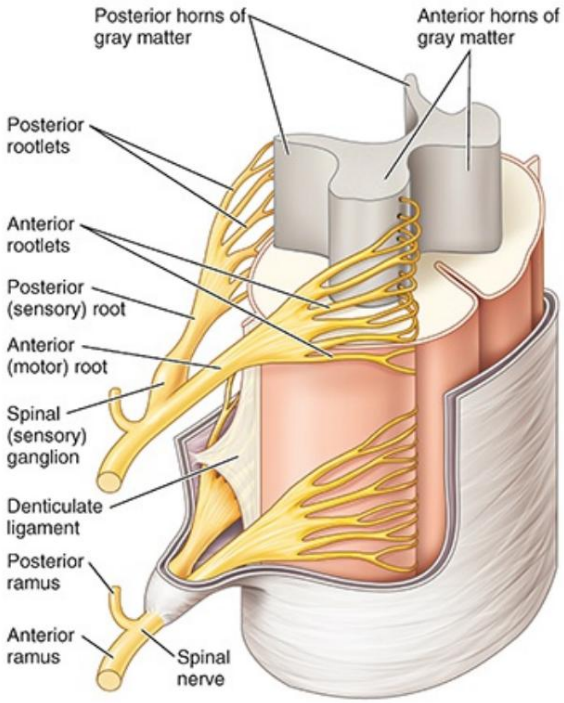

FIGURA 1.34. Materia gris de la médula espinal, raíces espinales y nervios espinales. Se hacen una incisión en las meninges y se reflejan para mostrar la materia gris en forma de H en la médula espinal y las raicillas y raíces posteriores y anteriores de dos nervios espinales. Las raicillas posteriores y anteriores entran y salen de los cuernos grises posterior y anterior, respectivamente. La parte posterior y anterior

LGRAWANY
Machine Translated by Google

Las raíces nerviosas se unen distalmente al ganglio espinal para formar un nervio espinal mixto, que se divide inmediatamente en ramas anterior y posterior.

Las raíces nerviosas posterior y anterior se unen, dentro o justo proximalmente al agujero intervertebral, para formar un nervio espinal mixto (tanto motor como sensorial), que se divide inmediatamente en dos ramas (L., ramas): una rama posterior (dorsal) y una una rama anterior (ventral). Como ramas del nervio espinal mixto, las ramas anterior y posterior transportan fibras motoras y sensoriales, al igual que todas sus ramas posteriores. Los términos nervio motor y nervio sensorial son casi siempre términos relativos y se refieren a la mayoría de los tipos de fibras transportadas por ese nervio. Los nervios que inervan los músculos del tronco o las extremidades (nervios motores) también contienen alrededor del 40% de fibras sensoriales, que transmiten dolor e información propioceptiva. Por el contrario, los nervios cutáneos (sensoriales) contienen fibras motoras, que sirven a las glándulas sudoríparas y al músculo liso de los vasos sanguíneos y los folículos pilosos.

La relación entre los nervios, la piel y los músculos se establece durante su desarrollo inicial. La estructura segmentaria y la organización de los humanos no es tan evidente, ciertamente, como entre los anélidos, pero es bastante evidente durante un período de desarrollo conocido como período somita. Después de este período embrionario temprano, nuestra estructura segmentaria es más evidente en el esqueleto (vértebras y costillas) y los nervios y músculos de la región torácica.

Durante el período somita (fig. 1.35), el tejido que dará lugar a músculos, huesos y otros tejidos conectivos (incluida la dermis de la piel) adquiere la apariencia de una hilera bilateral de formaciones en forma de galleta que flanquean nuestra médula espinal primitiva. (tubo neural). Estas formaciones se llaman somitas:

- Los lados mediales de los somitas se convierten en esclerotomas, cuyas células salen del somita y migran medialmente (fig. 1.35A).
  - Las células esclerotomales que migran ventralmente rodean la notocorda y forman el inicio de los cuerpos de las vértebras.
  - Las células esclerotomales que migran dorsalmente rodean el tubo neural y forman el inicio del arco neural de las vértebras.
- La cara lateral de los somitas (dermatomiotomas) da lugar a los músculos esqueléticos y dermis de la piel.
  - Las células del dermatomiotoma que migran posteriormente dan lugar a los músculos intrínsecos o epaxiales (profundos) de la espalda y la dermis suprayacente (fig. 1.35B, C).
  - Las células que migran anteriormente dan lugar a los músculos hipaxiales del tronco y las extremidades anterolaterales y la dermis asociada.
- Los nervios se desarrollan en pares bilaterales que sirven al tejido formador de dermis y músculos del somitas adyacentes (fig. 1.35A).
  - Las neuronas motoras que se desarrollan dentro del tubo neural anterior envían prolongaciones periféricamente hacia las regiones anterior y posterior del dermatomiotoma.
  - Las neuronas sensoriales que se desarrollan dentro de las crestas neurales envían procesos periféricos a estas regiones del dermatomiotoma y procesos centrales al tubo neural posterior.
  - Fibras nerviosas somáticas sensoriales y motoras que se organizan segmentariamente a lo largo del nervio

El tubo se convierte en parte de todos los nervios espinales y de algunos nervios craneales.

Machine Translated by Google

- Los grupos de cuerpos celulares sensoriales derivados de la cresta neural, ubicados fuera del SNC, forman ganglios sensoriales.

• Se mantiene la relación entre los nervios y el tejido derivado del dermatomiotomo. a lo largo de la vida: • El área unilateral de piel irrigada por un solo miembro (derecho o izquierdo de un par) espinal. nervios se llama dermatoma.

- La masa unilateral de músculo inervada por un solo nervio espinal se llama miotoma.

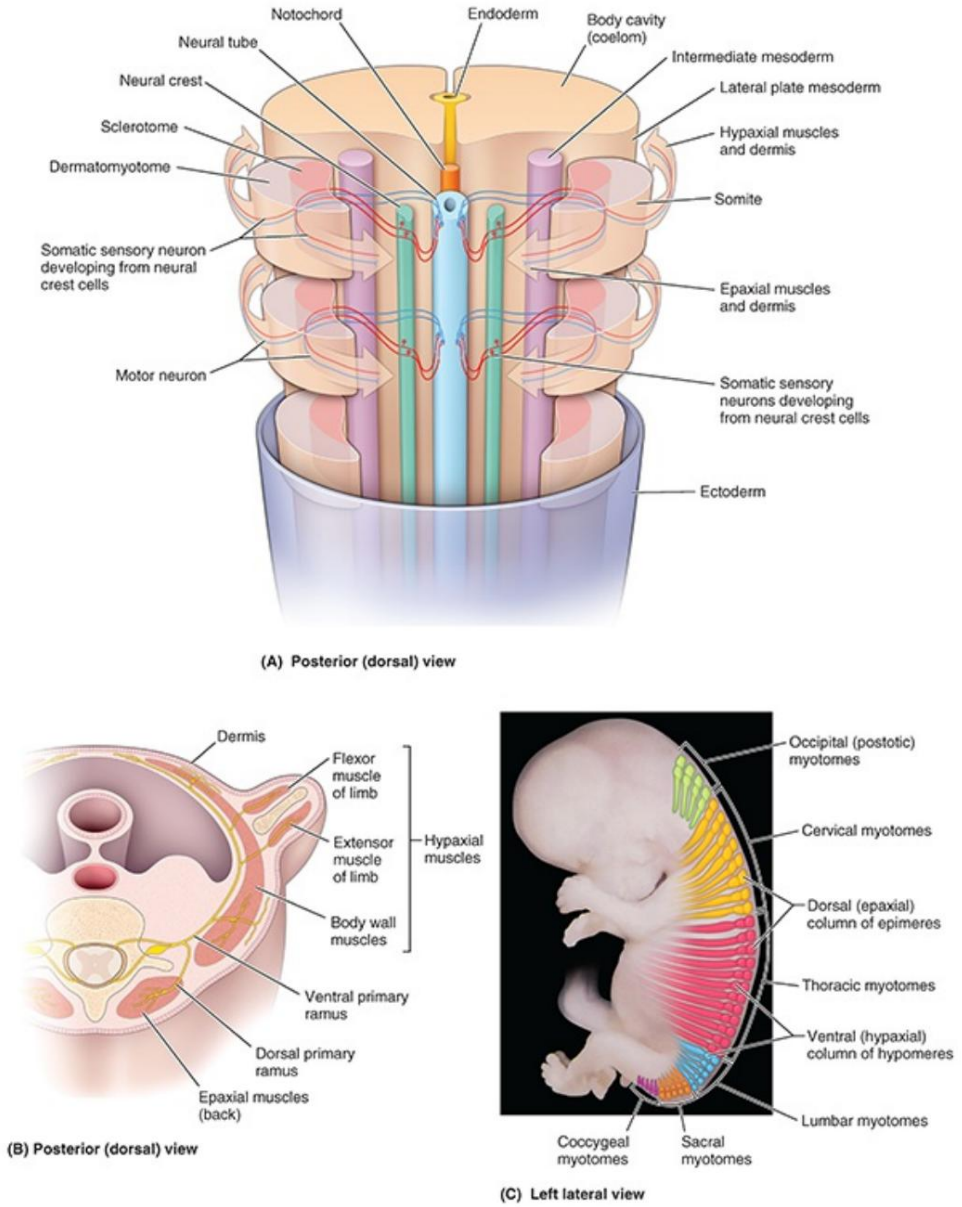

FIGURA 1.35. Dermatomas y miotomas. Representación esquemática del desarrollo de dermatomas (el área unilateral de la piel) y miotomas (la porción unilateral del músculo esquelético) que reciben inervación de nervios espinales (segmentarios) únicos. A. Formación de dermatomiotomas e inicio del crecimiento epaxial e hipaxial durante la etapa media del somita (25 a 28 días). B. Distribución del músculo epaxial e hipaxial y de la dermis en la etapa temprana de yema de la extremidad (aproximadamente 5 semanas). C. Distribución segmentaria de miotomas a las 6 semanas. La fusión de miotomas que se extienden hacia las extremidades produce músculos esqueléticos con inervación multisegmentaria.

LCRAWANY
Machine Translated by Google

A lo largo de la vida, cortar un nervio espinal denervará el área de piel y la masa muscular que contiene.
suministrado originalmente.

A partir de estudios clínicos de lesiones de las raíces posteriores o de los nervios espinales, se han obtenido mapas de dermatomas.
Se ha ideado para indicar el patrón típico de inervación de la piel por nervios espinales específicos (fig. 1.36). Sin embargo, una lesión
de una única raíz posterior o de un nervio espinal rara vez provocaría entumecimiento del área de piel demarcada para ese nervio
en estos mapas porque las fibras transportadas por los nervios espinales adyacentes se superponen casi por completo a
medida que se distribuyen en la piel, proporcionando una tipo de doble cobertura. De este modo, las líneas que indican dermatomas en
los mapas de dermatomas estarían mejor representadas mediante manchas o gradaciones de color. Generalmente, se deben
interrumpir al menos dos nervios espinales adyacentes o raíces posteriores (como se muestra en la figura 1.44B) para producir
un área discernible de entumecimiento.

Machine Translated by Google

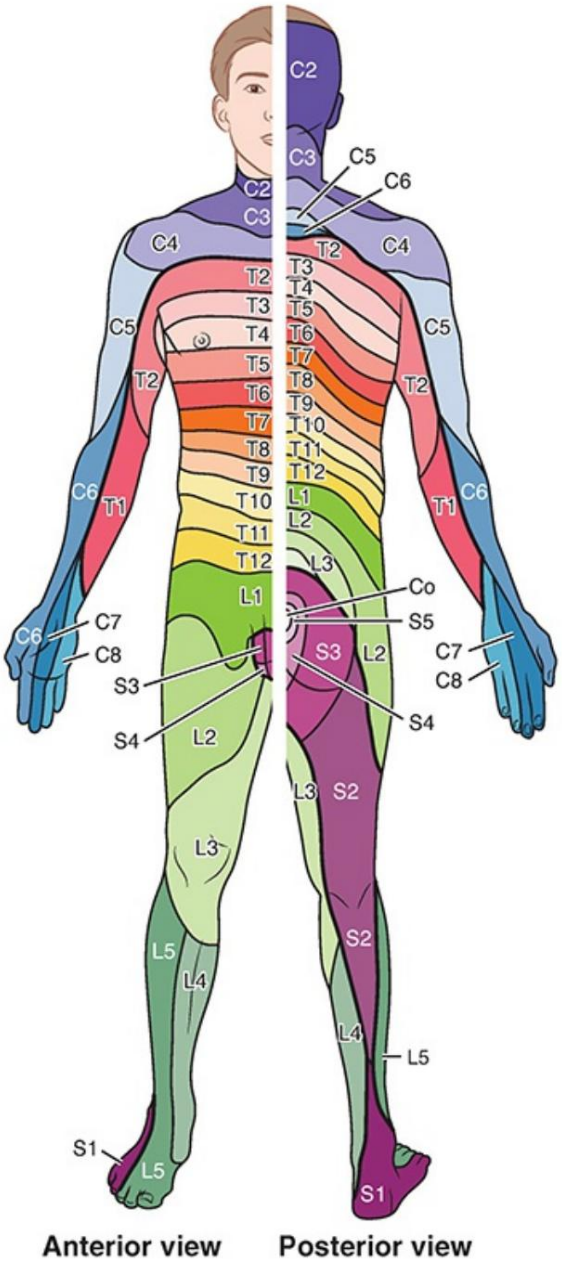

FIGURA 1.36. Dermatomas (inervación cutánea segmentaria). Los mapas dermatológicos del cuerpo se basan en una acumulación de hallazgos clínicos tras lesiones del nervio espinal. Este mapa se basa en los estudios de Foerster (1933) y refleja tanto la distribución anatómica (real) o la inervación segmentaria como la experiencia clínica. Otro mapa popular pero más esquemático es el de Keegan y Garrett (1948), que resulta atractivo por su patrón regular y más fácil de extrapolar.
El nervio espinal C1 carece de un componente aferente significativo y no irriga la piel; por lo tanto, no se representa ningún dermatoma C1. Tenga en cuenta que en el mapa de Foerster, C5-T1 y L3-S1 están distribuidos casi por completo en las extremidades (es decir, tienen poca o ninguna representación en el tronco).

A medida que emergen de los agujeros intervertebrales, los nervios espinales se dividen en dos ramas (Fig. 1,37; ver figura 1.44B):

1. Los ramos posteriores (primarios) de los nervios espinales suministran fibras nerviosas a las articulaciones sinoviales de la columna vertebral, a los músculos profundos (epaxiales) de la espalda y a la piel suprayacente en forma segmentaria.

LGRAWANY
Machine Translated by Google

patrón. Como regla general, las ramas posteriores permanecen separadas entre sí (no se fusionan para formar los plexos nerviosos somáticos principales).

2. Los ramos anteriores (primarios) de los nervios espinales suministran fibras nerviosas al área restante mucho más grande, que consiste en la piel y los músculos hipaxiales de las regiones anterior y lateral del tronco y de las extremidades superiores e inferiores. Las ramas anteriores que se distribuyen exclusivamente en el tronco generalmente permanecen separadas entre sí e inervan también músculos y piel en un patrón segmentario (figs. 1.38 y 1.39; véase la figura 1.44B). Sin embargo, principalmente en relación con la inervación de las extremidades, la mayoría de las ramas anteriores se fusionan con una o más ramas anteriores adyacentes, formando los principales plexos (redes) nerviosos somáticos en los que sus fibras se entremezclan y a partir de los cuales se forma un nuevo conjunto de nervios periféricos multisegmentarios. emerge (Figs. 1.39 y 1.40A, B). Las ramas anteriores de los nervios espinales que participan en la formación de los plexos aportan fibras a múltiples nervios periféricos que surgen del plexo (fig. 1.40A); por el contrario, la mayoría de los nervios periféricos que surgen del plexo contienen fibras de múltiples nervios espinales (fig. 1.40B).

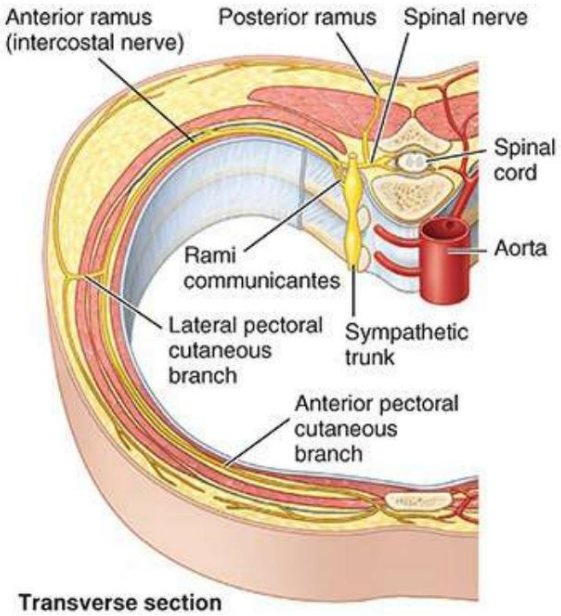

FIGURA 1.37. Distribución de los nervios espinales. Casi tan pronto como se forman mediante la fusión de las raíces anteriores y posteriores, los nervios espinales se dividen en ramas anterior y posterior (primarias). Las ramas posteriores se distribuyen en las articulaciones sinoviales de la columna vertebral, los músculos profundos de la espalda y la piel suprayacente. El resto de la pared anterolateral del cuerpo, incluidas las extremidades, está irrigada por las ramas anteriores. Las ramas posteriores y anteriores de los nervios espinales T2 a T12 generalmente no se fusionan con las ramas de los nervios espinales adyacentes para formar plexos.

Machine Translated by Google

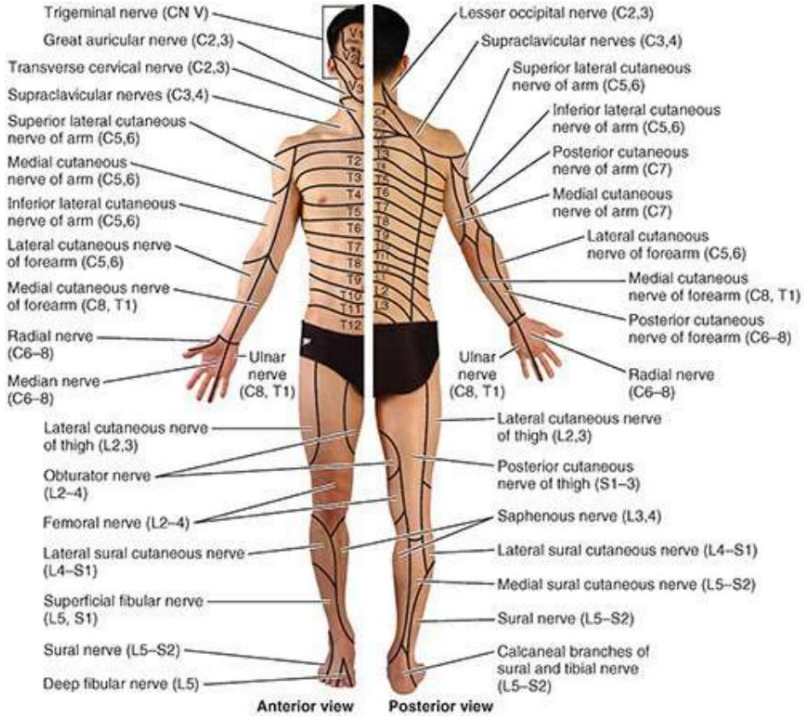

FIGURA 1.38. Distribución de los nervios cutáneos periféricos. Los mapas de la distribución cutánea de los nervios periféricos se basan en la disección y están respaldados por hallazgos clínicos.

LGRAWANY
Machine Translated by Google

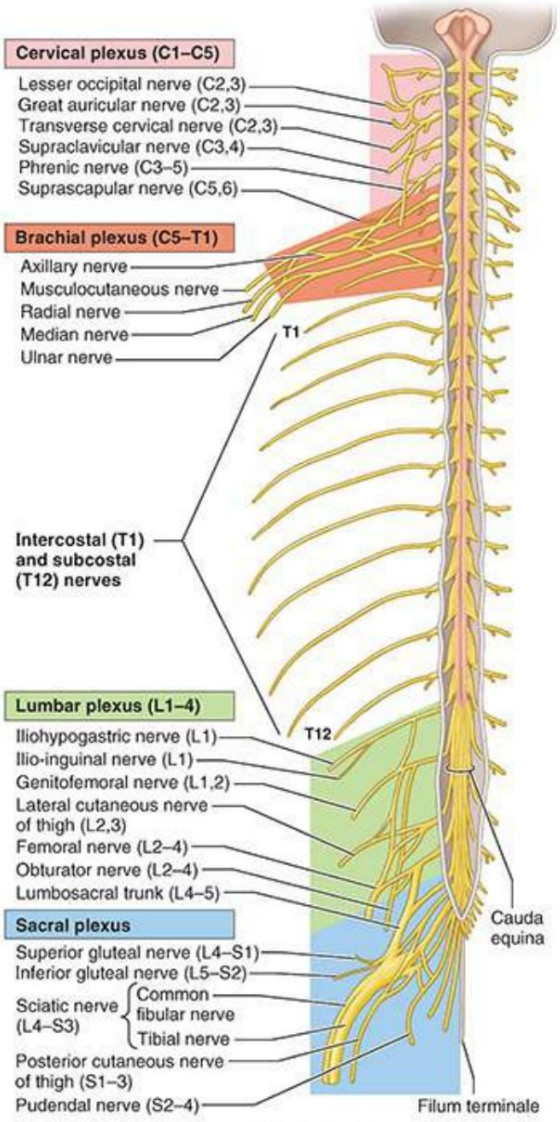

FIGURA 1.39. Ramas anteriores de los nervios espinales y su papel en la formación de plexos. Aunque las ramas posteriores (no mostradas) generalmente permanecen separadas entre sí y siguen un patrón de distribución claramente segmentario, la mayoría de las ramas anteriores (20 de 31 pares) participan en la formación de plexos, que participan principalmente en la inervación de las extremidades. Sin embargo, las ramas anteriores que se distribuyen sólo en el tronco generalmente permanecen separadas y siguen una distribución segmentaria similar a la de las ramas posteriores.

Aunque los nervios espinales pierden su identidad al dividirse y fusionarse en el plexo, las fibras que surgen de un segmento específico de la médula espinal y son transportados desde él por un solo nervio espinal, finalmente se distribuyen a un dermatoma segmentario, aunque pueden llegar a él por medio de un nervio periférico multisegmentario que surge del plexo y que también transporta fibras a todos o a partes de otros. dermatomas adyacentes (fig. 1.40C).

Machine Translated by Google

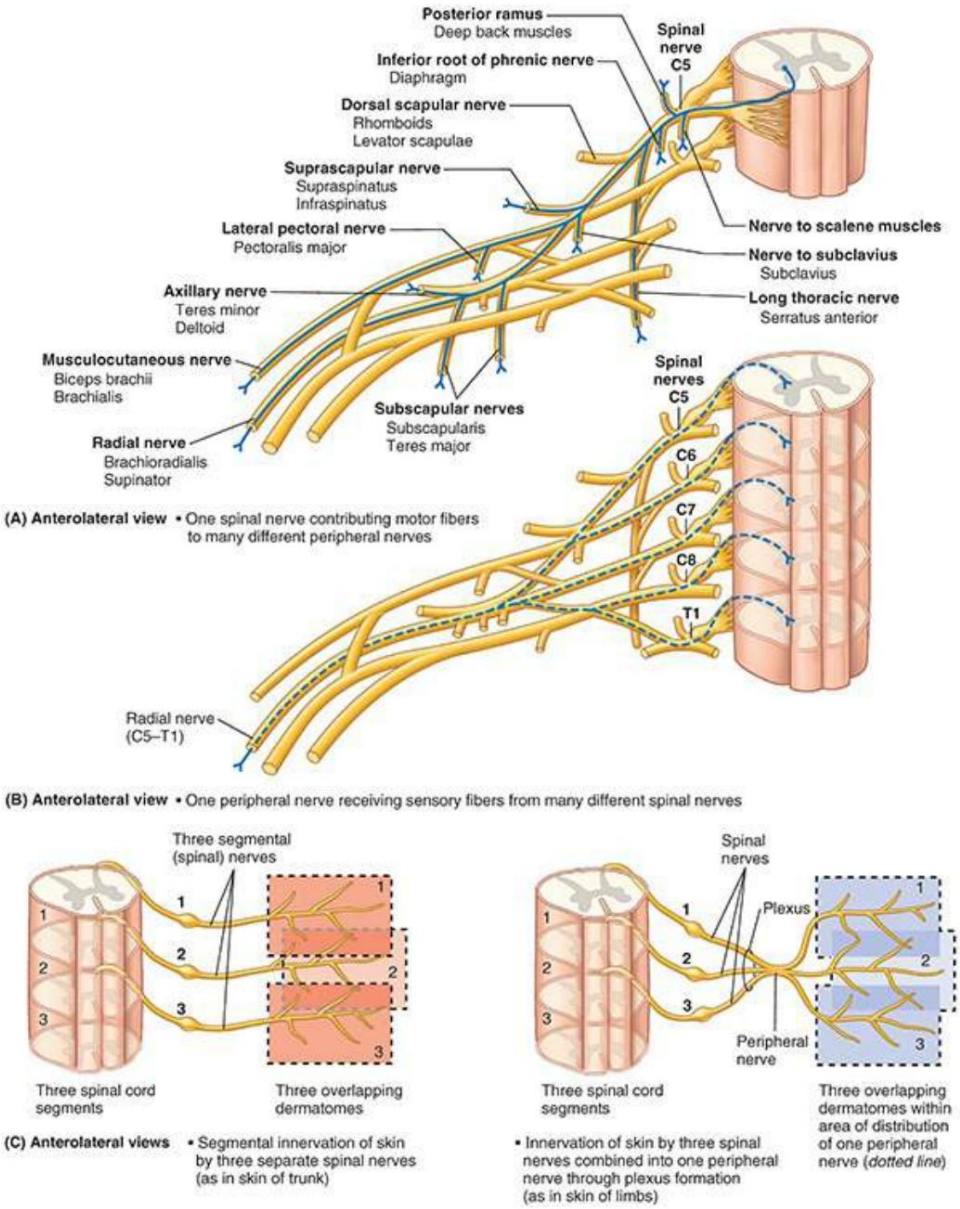

FIGURA 1.40. Formación de plexos. Los ramos anteriores adyacentes se fusionan para formar plexos en los que sus fibras se intercambian y redistribuyen, formando un nuevo conjunto de nervios periféricos multisegmentarios (con nombre). A. Las fibras de un solo nervio espinal que ingresa al plexo se distribuyen en múltiples ramas del plexo. B. Los nervios periféricos derivados del plexo contienen fibras de múltiples nervios espinales. C. Aunque los nervios segmentarios se fusionan y pierden su identidad cuando la formación de plexos da como resultado nervios periféricos multisegmentarios, el patrón segmentario (dermatómico) de distribución de las fibras nerviosas permanece.

Por tanto, es importante distinguir entre la distribución de las fibras transportadas por la médula nervios (inervación o distribución segmentaria, es decir, dermatomas y miotomas etiquetados con una letra y un número, como “T4”) y de las fibras transportadas por ramas de un plexo (inervación o distribución de nervios periféricos, etiquetadas con los nombres de los nervios periféricos , como “el nervio mediano”) (figs. 1.36 y 1.38). El mapeo de la inervación segmentaria (dermatomas, determinado por la experiencia clínica) y el mapeo de la distribución de los nervios periféricos (determinada mediante la disección distal de las ramas de un nervio determinado) producen mapas completamente diferentes, excepto para

LCRAWANY
Machine Translated by Google

la mayor parte del tronco donde, en ausencia de formación de plexos, las distribuciones segmentarias y periféricas son las mismas. El solapamiento en la distribución cutánea de las fibras nerviosas transmitidas por los nervios espinales adyacentes también se produce en la distribución cutánea de las fibras nerviosas transmitidas por los nervios periféricos adyacentes.

Nervios craneales. Al surgir del SNC, algunos nervios craneales transportan únicamente fibras sensoriales, algunos sólo contienen fibras motoras y otros llevan una mezcla de ambos tipos de fibras (fig. 1.41). La comunicación se produce entre los nervios craneales y entre los nervios craneales y los nervios cervicales superiores (espinales); por tanto, un nervio que inicialmente transporta sólo fibras motoras puede recibir fibras sensitivas en sentido distal en su trayecto, y viceversa. Excepto los dos primeros (los implicados en los sentidos del olfato y la vista), los nervios craneales que transportan fibras sensoriales al cerebro tienen ganglios sensoriales (similares a los ganglios espinales o de la raíz posterior), donde se encuentran los cuerpos celulares de las fibras pseudounipolares. Aunque, por definición, el término dermatoma se aplica sólo a los nervios espinales, se pueden identificar y mapear áreas similares de piel inervadas por nervios craneales individuales. Sin embargo, a diferencia de los dermatomas, hay poca superposición en la inervación de zonas de piel inervadas por los nervios craneales.

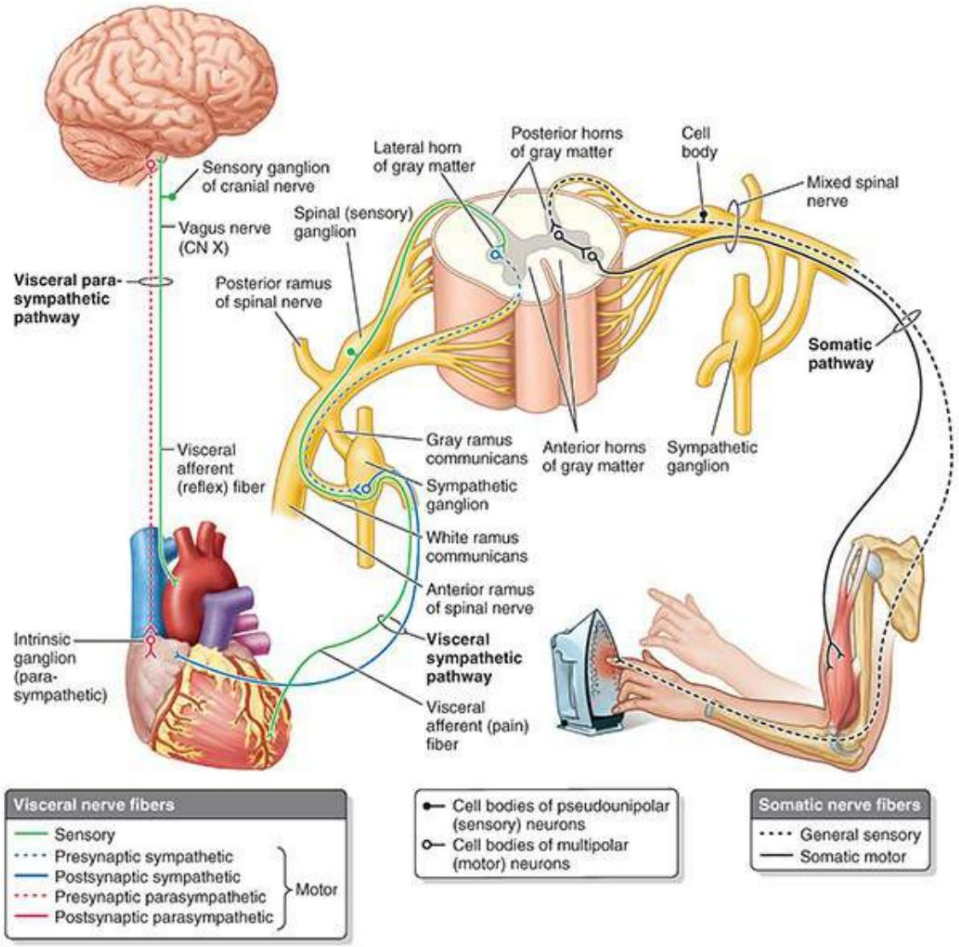

FIGURA 1.41. Inervación somática y visceral a través de los nervios espinal, esplácnico y craneal. El sistema motor somático permite el movimiento voluntario y reflejo causado por la contracción de los músculos esqueléticos, como ocurre cuando uno toca un hierro caliente.

Machine Translated by Google

FIBRAS SOMÁTICAS Y VISCERALES

Los tipos de fibras transportadas por los nervios craneales o espinales son los siguientes (fig. 1.41):

- Fibras somáticas
  - Las fibras sensoriales generales (fibras aferentes somáticas generales [GSA]) transmiten sensaciones desde el cuerpo al SNC; pueden ser sensaciones exteroceptivas de la piel (dolor, temperatura, tacto y presión) o dolor y sensaciones propioceptivas de músculos, tendones y articulaciones. Las sensaciones propioceptivas suelen ser subconscientes y proporcionan información sobre la posición de las articulaciones y la tensión de tendones y músculos. Esta información se combina con la información del aparato vestibular del oído interno, lo que da como resultado la conciencia de la orientación del cuerpo y las extremidades en el espacio, independientemente de la información visual.

  - Las fibras motoras somáticas (fibras eferentes somáticas generales [GSE]) transmiten impulsos a los músculos esqueléticos (voluntarios).
- Fibras viscerales
  - Las fibras sensoriales viscerales (fibras aferentes viscerales generales [GVA]) transmiten dolor o Sensaciones reflejas viscerales subconscientes (información sobre distensión, gases en sangre y niveles de presión arterial, por ejemplo) desde órganos huecos y vasos sanguíneos hasta el SNC. • Las fibras motoras viscerales (fibras eferentes viscerales generales [GVE]) transmiten impulsos al músculo liso (involuntario), al músculo cardíaco modificado y a los tejidos glandulares. Dos variedades de fibras, presinápticas y postsinápticas, trabajan juntas para conducir impulsos desde el SNC al músculo liso o a las glándulas.

Ambos tipos de fibras sensitivas (sensitivas viscerales y sensitivas generales) son procesos de neuronas pseudounipolares con cuerpos celulares ubicados fuera del SNC en los ganglios sensitivos espinales o craneales (figs. 1.41 y 1.42). Las fibras motoras de los nervios son axones de neuronas multipolares. Los cuerpos celulares de las neuronas motoras somáticas y viscerales presinápticas se encuentran en la sustancia gris de la médula espinal. Los cuerpos celulares de las neuronas motoras postsinápticas se encuentran fuera del SNC en los ganglios autónomos.

LGRAWANY
Machine Translated by Google

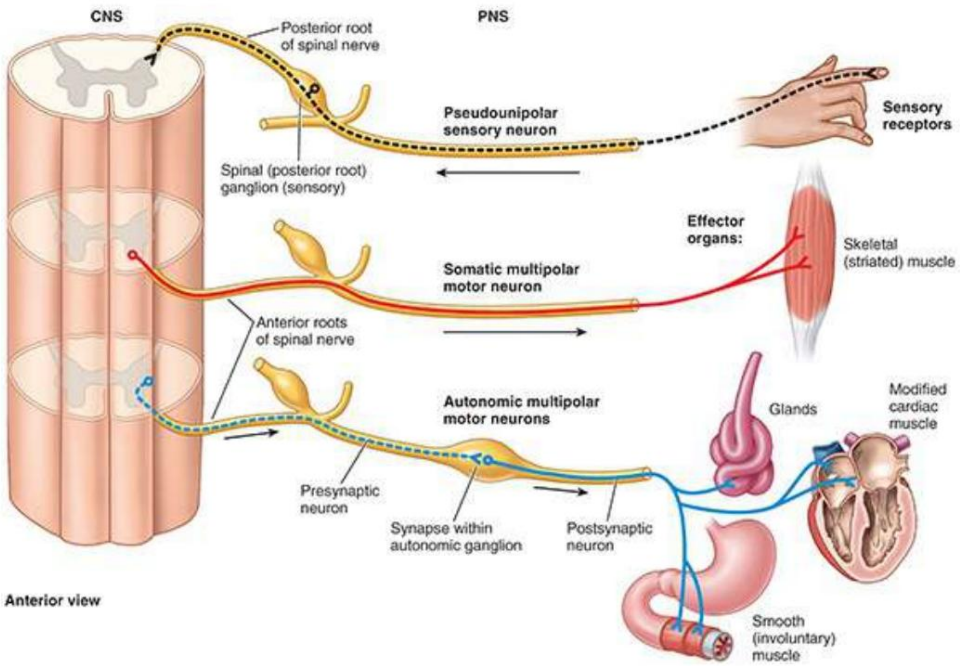

FIGURA 1.42. Neuronas del SNP. Tenga en cuenta los tipos de neuronas implicadas en los sistemas nerviosos somático y visceral, la ubicación general de sus cuerpos celulares en relación con el SNC y sus receptores u órganos efectores.

Además de los tipos de fibras enumerados anteriormente, algunos nervios craneales también transmiten funciones sensoriales especiales. Fibras para los sentidos especiales (olfato, vista, oído, equilibrio y gusto). Sobre la base de la derivación embriológica/filogenética de ciertos músculos de la cabeza y el cuello, algunas fibras motoras transportadas por los nervios craneales al músculo estriado se han clasificado tradicionalmente como "viscerales especiales"; sin embargo, dado que la designación es confusa y no se aplica clínicamente, ese término no se utilizará aquí. Estas fibras ocasionalmente se denominan motoras branquiales, en referencia al tejido muscular derivado de los arcos faríngeos en el embrión.

CLÍNICO

CAJA

SISTEMAS NERVIOSOS CENTRALES Y PERIFÉRICOS

Daño al SNC

Cuando el cerebro o la médula espinal resultan dañados, los axones lesionados no se recuperan en la mayoría de las circunstancias. Sus muñones proximales comienzan a regenerarse, enviando brotes al área de la lesión; sin embargo, este crecimiento está bloqueado por la proliferación de astrocitos en el sitio de la lesión y los brotes axonales pronto se retraen. Como resultado, la discapacidad permanente sigue a la destrucción de un tracto en el SNC.

Rizotomía

Machine Translated by Google

Las raíces posterior y anterior son los únicos sitios donde se segregan las fibras motoras y sensoriales de un nervio espinal. Por lo tanto, sólo en estos lugares el cirujano puede seccionar selectivamente cualquiera de los elementos funcionales para el alivio del dolor intratable o de la parálisis espástica (rizotomía).

Degeneración nerviosa e isquemia de los nervios.

Aunque están surgiendo nuevos hallazgos, por regla general las neuronas no proliferan en el sistema nervioso adulto, excepto en unas pocas áreas específicas (p. ej., las relacionadas con el sentido del olfato en el epitelio olfatorio y el hipocampo). Por lo tanto, las neuronas destruidas por enfermedades o traumatismos no se reemplazan (Mihailoff & Haines, 2018). Cuando los nervios se estiran, aplastan o cortan, sus axones degeneran principalmente en posición distal a la lesión porque dependen de sus cuerpos celulares nerviosos para sobrevivir. Si los axones están dañados pero los cuerpos celulares están intactos, puede ocurrir la regeneración y el retorno de la función. Las posibilidades de supervivencia son mejores cuando se comprime un nervio. La presión sobre un nervio comúnmente causa parestesia, la sensación de hormigueo que ocurre cuando uno está sentado demasiado tiempo con las piernas cruzadas, por ejemplo.

Una lesión nerviosa por aplastamiento daña o mata los axones distales al sitio de la lesión; sin embargo, los cuerpos de las células nerviosas suelen sobrevivir y las cubiertas de tejido conectivo del nervio permanecen intactas. No se necesita reparación quirúrgica para este tipo de lesión nerviosa porque las cubiertas de tejido conectivo intactas guían los axones en crecimiento hacia sus destinos. Es menos probable que se produzca regeneración en un nervio cortado. El brote ocurre en los extremos proximales de los axones, pero es posible que los axones en crecimiento no alcancen sus objetivos distales. Una lesión del nervio cortante requiere intervención quirúrgica porque la regeneración del axón requiere la aposición de los extremos cortados mediante suturas a través del epineuro. Los haces nerviosos individuales se realinean con la mayor precisión posible.
La degeneración anterógrada (walleriana) es la degeneración de los axones desprendidos de sus cuerpos celulares. El proceso degenerativo involucra al axón y su vaina de mielina, aunque esta vaina no forma parte de la neurona lesionada.

Comprometer el suministro de sangre de un nervio durante un período prolongado por la compresión de los vasa nervorum (v. fig. 1.33) también puede provocar degeneración nerviosa. La isquemia prolongada (suministro sanguíneo inadecuado) de un nervio puede provocar daños no menos graves que los producidos al aplastar o incluso cortar el nervio. El síndrome del sábado por la noche, que lleva el nombre de una persona intoxicada que “se desmaya” con una extremidad colgando del brazo de una silla o del borde de una cama, es un ejemplo de una parestesia más grave, a menudo permanente. Esta condición también puede resultar del uso sostenido de un torniquete durante un procedimiento quirúrgico.
Si la isquemia no es demasiado prolongada, se produce entumecimiento temporal o parestesia. Las parestesias transitorias son familiares para cualquiera que haya recibido una inyección de anestésico para reparaciones dentales.

Sistema nervioso somático

El sistema nervioso somático, compuesto por partes somáticas del SNC y del SNP, proporciona funciones sensoriales.

LGRAWANY
Machine Translated by Google

e inervación motora de todas las partes del cuerpo (G. soma), excepto las vísceras de las cavidades corporales, el músculo liso y las glándulas (figs. 1.41 y 1.42). El sistema sensorial somático transmite sensaciones de tacto, dolor, temperatura y posición desde receptores sensoriales. La mayoría de estas sensaciones alcanzan niveles conscientes (es decir, somos conscientes de ellas). El sistema motor somático inerva únicamente el músculo esquelético, estimulando el movimiento voluntario y reflejo al hacer que el músculo se contraiga, como ocurre en respuesta al toque de un hierro caliente.

Sistema nervioso autónomo

El sistema nervioso autónomo (SNA), descrito clásicamente como sistema nervioso visceral o sistema motor visceral (figs. 1.41 y 1.42), está formado por fibras motoras que estimulan el músculo liso (involuntario), el músculo cardíaco modificado (el tejido conductor y estimulante intrínseco del el corazón) y células glandulares (secretoras). Sin embargo, las fibras eferentes viscerales del SNA van acompañadas de fibras aferentes viscerales. Como componente aferente de los reflejos autónomos y en la conducción de los impulsos de dolor visceral, estas fibras aferentes viscerales también desempeñan un papel en la regulación de la función visceral.

Las fibras nerviosas eferentes y los ganglios del SNA están organizados en dos sistemas o divisiones: la división simpática (toracolumbar) y la división parasimpática (craniosacra). A diferencia de la inervación motora sensorial y somática, en la que el paso de impulsos entre el SNC y la terminación sensorial u órgano efector involucra una sola neurona, en ambas divisiones del SNA, la conducción de impulsos desde el SNC al órgano efector involucra una serie de dos neuronas multipolares (fig. 1.42). El cuerpo de las células nerviosas de la primera neurona presináptica (preganglionar) se encuentra en la sustancia gris del SNC. Su fibra (axón) hace sinapsis sólo en el cuerpo celular de una neurona postsináptica (posganglionar), la segunda neurona de la serie. Los cuerpos celulares de estas segundas neuronas están ubicados fuera del SNC en los ganglios autónomos, con fibras que terminan en el órgano efector (músculo liso, músculo cardíaco modificado o glándulas).

La distinción anatómica entre las divisiones simpática y parasimpática del SNA se basa principalmente en

1. la ubicación de los cuerpos celulares presinápticos
2. qué nervios conducen las fibras presinápticas desde el SNC

Una distinción funcional de importancia farmacológica para la práctica médica es que el Las neuronas postsinápticas de las dos divisiones generalmente liberan diferentes sustancias neurotransmisoras: noradrenalina por la división simpática (excepto en el caso de las glándulas sudoríparas) y acetilcolina por la división parasimpática.

DIVISIÓN SIMPÁTICA (TORACOLUMBAR) DE AUTONÓMICO SISTEMA NERVIOSO

Los cuerpos celulares de las neuronas presinápticas de la división simpática del SNA se encuentran en un solo lugar: las columnas celulares intermediolaterales (IML) o núcleos de la médula espinal (Fig. 1.43). Los IML emparejados (derecho e izquierdo) son parte de la materia gris de los músculos torácico (T1-12) y

Machine Translated by Google

los segmentos lumbares superiores (L1–L2 o 3) de la médula espinal (de ahí el nombre alternativo "toracolumbar" para la división). En las secciones transversales de esta parte de la médula espinal, las IML aparecen como pequeños cuernos laterales de la sustancia gris en forma de H, pareciéndose algo así a una extensión de la barra transversal de la H entre los cuernos posterior y anterior. Las IML están organizadas somatotópicamente (es decir, dispuestas como el cuerpo, los cuerpos celulares involucrados con la inervación de la cabeza ubicados superiormente y los involucrados con la inervación de las vísceras pélvicas y las extremidades inferiores ubicados inferiormente). Así, es posible deducir la ubicación de los cuerpos celulares simpáticos presinápticos implicados en la inervación de una parte específica del cuerpo.

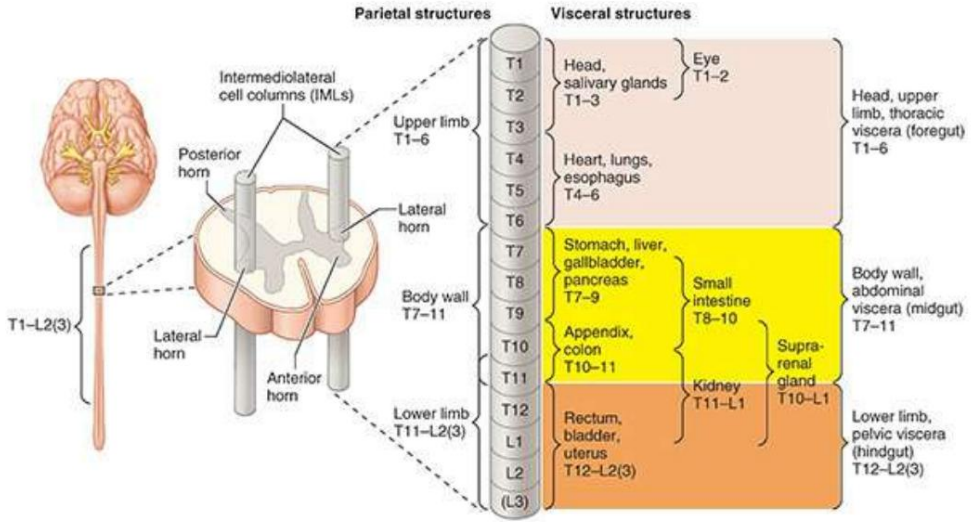

FIGURA 1.43. Columnas de celdas intermediolaterales. Cada IML o núcleo constituye el asta lateral de la sustancia gris de los segmentos T1-L2 o L3 de la médula espinal y está formado por los cuerpos celulares de las neuronas presinápticas del sistema nervioso simpático, que están dispuestos somatotópicamente.

Los cuerpos celulares de las neuronas postsinápticas del sistema nervioso simpático se encuentran en dos ubicaciones: los ganglios paravertebrales y prevertebrales (fig. 1.44):

- Los ganglios paravertebrales están unidos para formar troncos (cadenas) simpáticos derecho e izquierdo a cada lado de la columna vertebral y se extienden esencialmente a lo largo de esta columna. El ganglio paravertebral superior (el ganglio cervical superior de cada tronco simpático) se encuentra en la base del cráneo. El ganglio impar se forma inferiormente donde los dos troncos se unen al nivel del cóccix.

- Los ganglios prevertebrales se encuentran en los plexos que rodean los orígenes de las ramas principales de la aorta abdominal (de ahí su nombre), como los dos grandes ganglios celíacos que rodean el origen del tronco celíaco (una arteria principal que surge de la aorta).).

LGRAWANY
Machine Translated by Google

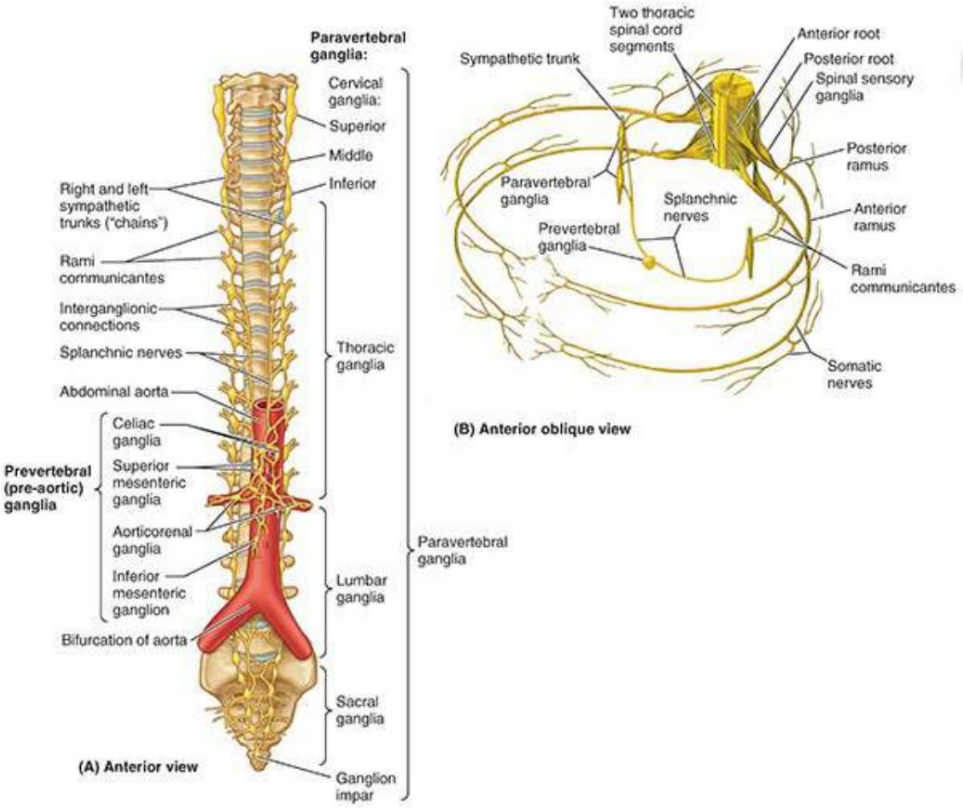

FIGURA 1.44. Ganglios del sistema nervioso simpático. En el sistema nervioso simpático, los cuerpos celulares de las neuronas postsinápticas se encuentran en los ganglios paravertebrales de los troncos simpáticos o en los ganglios prevertebrales que se encuentran principalmente en relación con los orígenes de las ramas principales de la aorta abdominal. Los ganglios prevertebrales participan específicamente en la inervación de las vísceras abdominopélvicas. Los cuerpos celulares de las neuronas postsinápticas distribuidas por el resto del cuerpo se encuentran en los ganglios paravertebrales. A. Ganglios simpáticos en relación con la columna vertebral. B. Ganglios simpáticos de dos niveles adyacentes de la médula espinal torácica y del nervio espinal.

Debido a que son fibras motoras, los axones de las neuronas presinápticas salen de la médula espinal a través de raíces anteriores y entran en las ramas anteriores de los nervios espinales T1-L2 o L3 (figs. 1.45 y 1.46). Casi inmediatamente después de entrar, todas las fibras simpáticas presinápticas abandonan las ramas anteriores de estos nervios espinales y pasan a los troncos simpáticos a través de las ramas comunicantes blancas (ramas comunicantes). Dentro de los troncos simpáticos, las fibras presinápticas siguen uno de cuatro cursos posibles:

1. Ascender en el tronco simpático para hacer sinapsis con una neurona postsináptica de nivel superior. ganglio paravertebral
2. Desciende en el tronco simpático para hacer sinapsis con una neurona postsináptica de un nivel inferior. ganglio paravertebral
3. Entrar y hacer sinapsis inmediatamente con una neurona postsináptica del ganglio paravertebral en ese nivel
4. Pasar por el tronco simpático sin hacer sinapsis, continuando por un nervio esplácnico abdominopélvico (rama del tronco implicada en la inervación de las vísceras abdominopélvicas) hasta llegar a los ganglios prevertebrales.

Machine Translated by Google

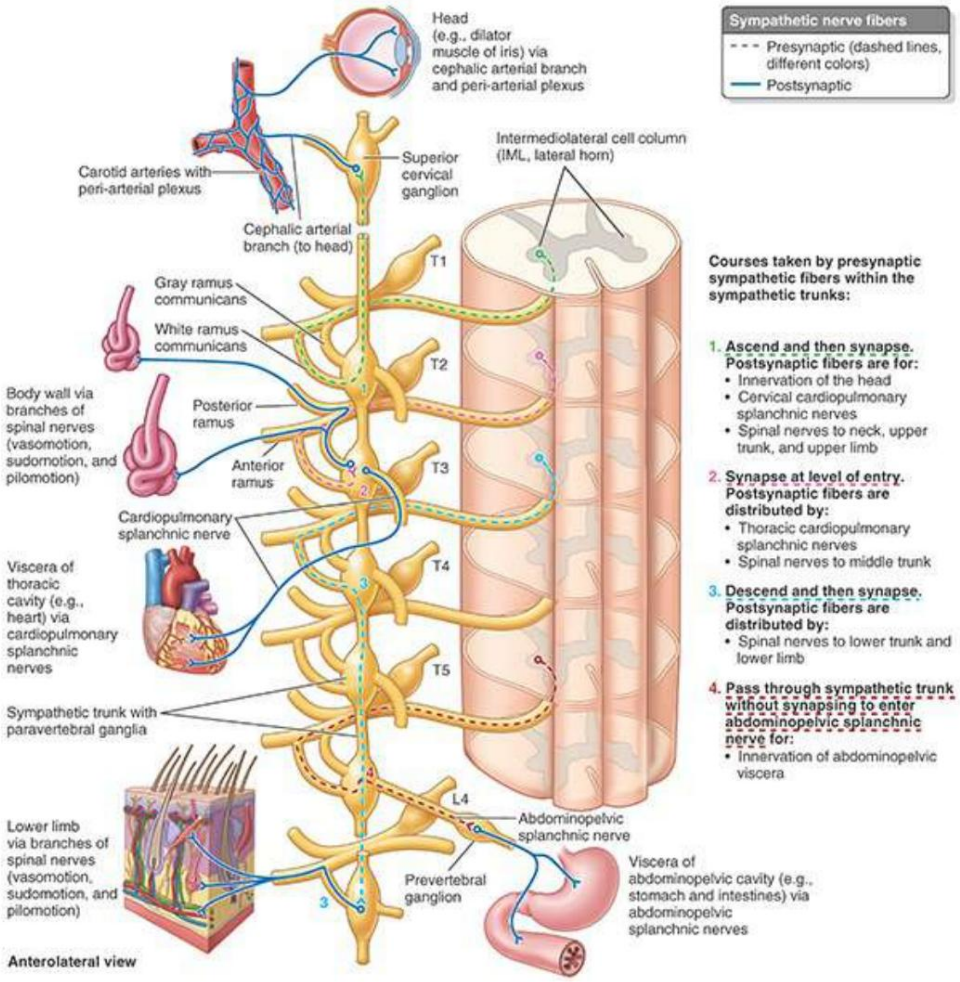

FIGURA 1.45. Cursos seguidos por las fibras motoras simpáticas. Todas las fibras presinápticas siguen el mismo recorrido hasta llegar a los troncos simpáticos. En los baúles siguen uno de los cuatro recorridos posibles. Las fibras involucradas en proporcionar inervación simpática a la pared del cuerpo y las extremidades o vísceras por encima del nivel del diafragma siguen las rutas 1 a 3 para hacer sinapsis en los ganglios paravertebrales de los troncos simpáticos. Las fibras implicadas en la inervación de las vísceras abdominopélvicas siguen el camino 4 hasta el ganglio prevertebral a través de los nervios esplácnicos abdominopélvicos.

Las fibras simpáticas presinápticas que proporcionan inervación autónoma dentro de la cabeza, el cuello, la pared corporal, las extremidades y la cavidad torácica siguen uno de los tres primeros cursos y hacen sinapsis dentro de los ganglios paravertebrales. Las fibras simpáticas presinápticas que inervan las vísceras dentro de la cavidad abdominopélvica siguen el cuarto trayecto.

Las fibras simpáticas postsinápticas superan con creces a las fibras presinápticas; cada fibra simpática presináptica hace sinapsis con 30 o más fibras postsinápticas. Esas fibras simpáticas postsinápticas, destinadas a distribuirse por el cuello, la pared corporal y las extremidades, pasan desde los ganglios paravertebrales de los troncos simpáticos hasta los ramos anteriores adyacentes de los nervios espinales a través de los ramos comunicantes grises (fig. 1.46). De esta manera, ingresan a todas las ramas de los 31 pares de nervios espinales, incluidas las ramas posteriores.

Machine Translated by Google

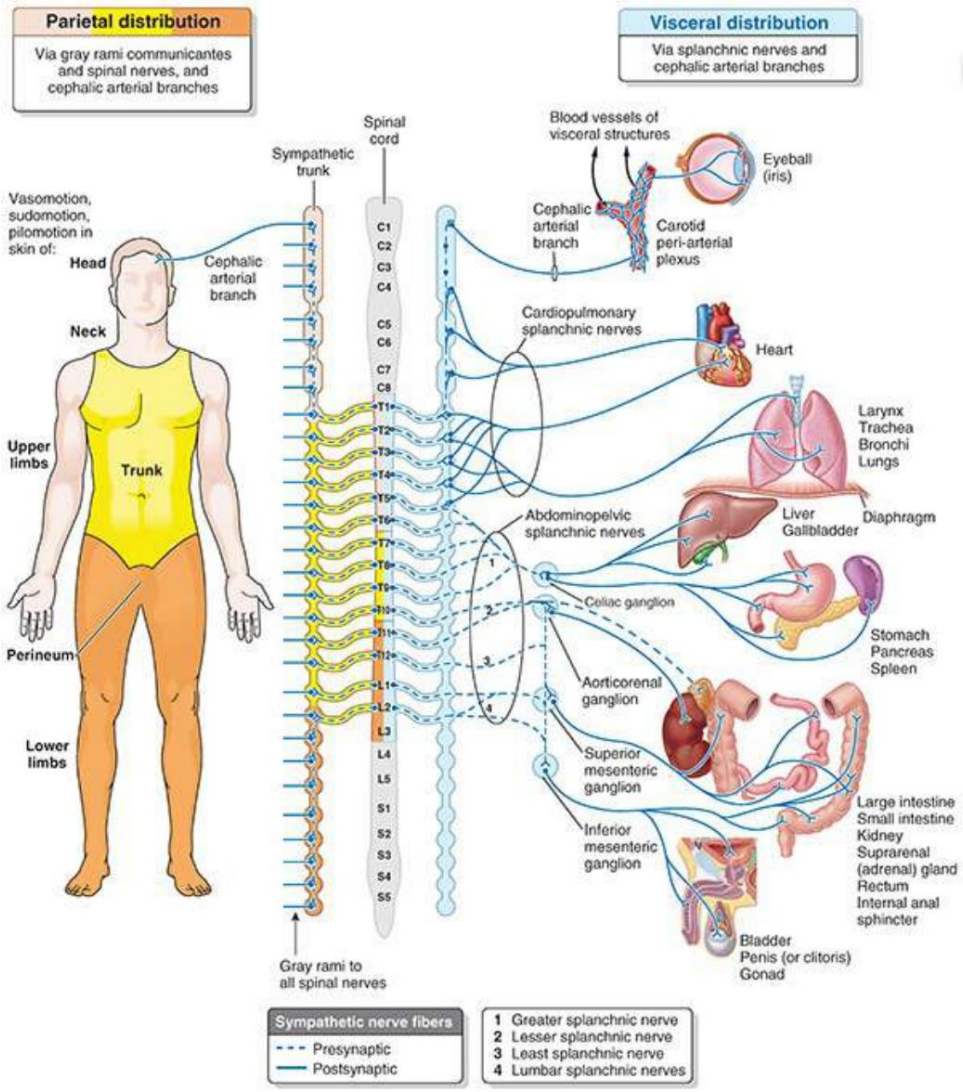

FIGURA 1.46. División simpática (toracolumbar) del ANS. La inervación simpática periférica comienza en la médula espinal central (IML T1-L2-L3) y se extiende a través del tronco simpático, los nervios espinales y las ramas arteriales cefálicas para llegar a todas las partes vascularizadas del cuerpo. Las fibras simpáticas postsinápticas salen de los troncos simpáticos por diferentes medios, dependiendo de su destino: aquellas destinadas a la distribución parietal dentro del cuello, la pared corporal y las extremidades pasan desde los troncos simpáticos a las ramas anteriores adyacentes de todos los nervios espinales a través de ramas comunicantes grises (L). . rami communicantes) y posteriormente a todas las ramas de todos los nervios espinales; los destinados a la cabeza pasan desde los ganglios cervicales por medio de las ramas arteriales cefálicas para formar un plexo periarterial carotídeo; y los destinados a las vísceras de la cavidad torácica (p. ej., el corazón) pasan a través de nervios esplácnicos cardiopulmonares. Las fibras simpáticas presinápticas implicadas en la inervación de las vísceras de la cavidad abdominopélvica (p. ej., el estómago) pasan a través de los troncos simpáticos hasta los ganglios prevertebrales por medio de los nervios esplácnicos abdominopélvicos. Las fibras postsinápticas de los ganglios prevertebrales forman plexos periarteriales, que siguen ramas de la aorta abdominal para llegar a su destino.

Las fibras simpáticas postsinápticas estimulan la contracción de los vasos sanguíneos (vasomoción) y los músculos erectores asociados con los pelos (pilomoción, que produce “piel de gallina”) y provocan sudoración (sudomoción). Las fibras simpáticas postsinápticas que realizan estas funciones en la cabeza (más la inervación del músculo dilatador del iris, pupilas dilatadoras) tienen sus cuerpos celulares en el ganglio cervical superior en el extremo superior del tronco simpático. Pasan del ganglio por medio de una rama (rama) arterial cefálica para formar plexos periarteriales de

Machine Translated by Google

nervios, que siguen las ramas de las arterias carótidas, o pueden pasar directamente a los nervios craneales cercanos, para llegar a su destino en la cabeza (Maklad et al., 2001).

Los nervios esplácnicos transportan fibras viscerales eferentes (autonómicas) y aferentes hacia y desde el vísceras de las cavidades corporales. Las fibras simpáticas postsinápticas destinadas a las vísceras de la cavidad torácica (p. ej., corazón, pulmones y esófago) pasan a través de los nervios esplácnicos cardiopulmonares para entrar en los plexos cardíaco, pulmonar y esofágico (figs. 1.45 y 1.46). Las fibras simpáticas presinápticas implicadas en la inervación de las vísceras de la cavidad abdominopélvica (p. ej., el estómago y los intestinos) pasan a los ganglios prevertebrales a través de los nervios esplácnicos abdominopélvicos (incluidos los nervios esplácnicos mayor, menor, menor torácico y lumbar) (figs. 1.45). , 1,46 y 1,47). Todas las fibras simpáticas presinápticas de los nervios esplácnicos abdominopélvicos, excepto las que participan en la inervación de las glándulas suprarrenales (suprarrenales), hacen sinapsis en los ganglios prevertebrales. Las fibras postsinápticas de los ganglios prevertebrales forman plexos periarteriales, que siguen ramas de la aorta abdominal para llegar a su destino.

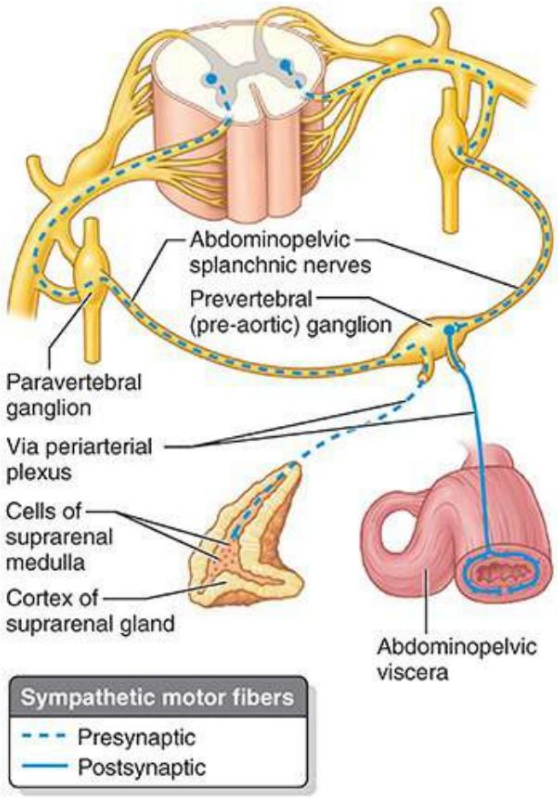

FIGURA 1.47. Suministro simpático a la médula de la glándula suprarrenal (suprarrenal). El suministro simpático a la glándula suprarrenal es excepcional. Las células secretoras de la médula son neuronas simpáticas postsinápticas que carecen de axones o dendritas. En consecuencia, la médula suprarrenal recibe irrigación directa de neuronas simpáticas presinápticas. Los neurotransmisores producidos por las células medulares se liberan en el torrente sanguíneo para producir una estimulación simpática generalizada. respuesta.

Algunas fibras simpáticas presinápticas pasan a través de los ganglios prevertebrales celíacos sin hacer sinapsis y continúan terminando directamente en las células de la médula de la glándula suprarrenal (fig. 1.47). Las células medulares suprarrenales funcionan como un tipo especial de neurona postsináptica que,

LGRAWANY
Machine Translated by Google

en lugar de liberar su sustancia neurotransmisora en las células de un órgano efector específico, la liberan en el torrente sanguíneo para que circule por todo el cuerpo, produciendo una respuesta simpática generalizada. Por tanto, la inervación simpática de esta glándula es excepcional.

Como se describió anteriormente, las fibras simpáticas postsinápticas son componentes de prácticamente todas las ramas de todos los nervios espinales. De esta manera y a través de los plexos periarteriales, se extienden e inervan todos los vasos sanguíneos del cuerpo (función primaria del sistema simpático), así como las glándulas sudoríparas, los músculos erectores de los pelos y las estructuras viscerales. Por tanto, el sistema nervioso simpático llega prácticamente a todas las partes del cuerpo, con la rara excepción de tejidos avasculares como los cartílagos y las uñas. Debido a que los dos conjuntos de ganglios simpáticos (paravertebral y prevertebral) están ubicados centralmente en el cuerpo y cerca de la línea media (por lo tanto relativamente cerca de la médula espinal), en esta división las fibras presinápticas son relativamente cortas, mientras que las fibras postsinápticas son relativamente largo, debiendo extenderse a todas las partes del cuerpo.

DIVISIÓN PARASIMPÁTICA (CRANEOSACRAL) DE AUTONÓMICO SISTEMA NERVIOSO

Los cuerpos de células nerviosas parasimpáticas presinápticas se encuentran en dos sitios dentro del SNC y sus fibras salen por dos rutas. Esta disposición explica el nombre alternativo de “craniosacral” para la división parasimpática del SNA (fig. 1.48):

- En la sustancia gris del tronco del encéfalo, las fibras salen del SNC por los pares craneales III, VII, IX y X; estas fibras constituyen el flujo parasimpático craneal.
- En la sustancia gris de los segmentos sacros de la médula espinal (S2–S4), las fibras salen del SNC. a través de las raíces anteriores de los nervios espinales sacros S2-S4 y los nervios esplácnicos pélvicos que surgen de sus ramas anteriores; estas fibras constituyen la salida parasimpática sacra.

Machine Translated by Google

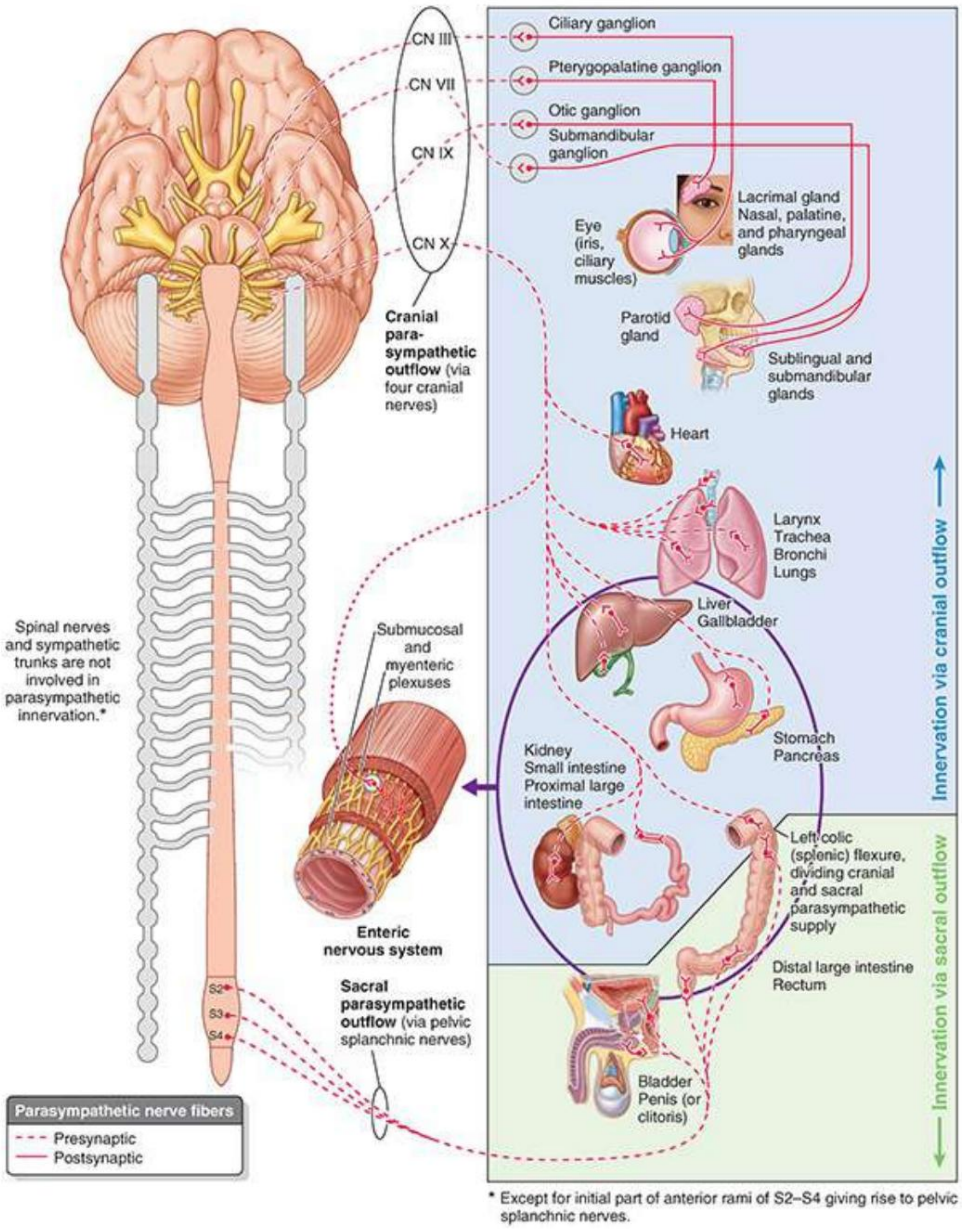

FIGURA 1.48. División parasimpática (craniosacral) del ANS. Los cuerpos de células nerviosas parasimpáticas presinápticas están ubicados en extremos opuestos del SNC y sus fibras salen por dos rutas diferentes: (1) en la sustancia gris del tronco del encéfalo, con fibras que salen del SNC dentro de los pares craneales III, VII, IX y X. y (2) en la sustancia gris de los segmentos sacros (S2-S4) de la médula espinal, con fibras que salen del SNC a través de las raíces anteriores de los nervios espinales S2-S4 y los nervios esplácnicos pélvicos que surgen de sus ramas anteriores. El flujo craneal proporciona inervación parasimpática de la cabeza, el cuello y la mayor parte del tronco; el flujo de salida sacro proporciona la inervación parasimpática del tracto gastrointestinal terminal y las vísceras pélvicas. Las neuronas parasimpáticas postsinápticas del tracto gastrointestinal abdominal son componentes del sistema nervioso entérico.

No es sorprendente que el flujo craneal proporcione inervación parasimpática de la cabeza y el flujo sacro proporcione inervación parasimpática de las vísceras pélvicas. Sin embargo, en términos de inervación de las vísceras torácicas y abdominales, el flujo craneal a través del nervio vago (X par) es dominante. Proporciona inervación a todas las vísceras torácicas y a la mayor parte del tracto gastrointestinal (GI), desde el esófago hasta la mayor parte del intestino grueso (hasta el cólico izquierdo).

LGRAWANY
Machine Translated by Google

flexura).

La salida sacra hacia el tracto gastrointestinal irriga sólo el colon descendente y sigmoide y el recto.

Independientemente de la amplia influencia de su flujo craneal, el sistema parasimpático es mucho más restringido que el sistema simpático en su distribución. El sistema parasimpático se distribuye únicamente en la cabeza, las cavidades viscerales del tronco y los tejidos eréctiles de los genitales externos. Con excepción de este último, no llega a la pared del cuerpo ni a las extremidades y, excepto las partes iniciales de las ramas anteriores de los nervios espinales S2 a S4, sus fibras no son componentes de los nervios espinales ni de sus ramas.

En la cabeza se encuentran cuatro pares discretos de ganglios parasimpáticos. En otros lugares, las fibras parasimpáticas presinápticas hacen sinapsis con cuerpos celulares postsinápticos, que se encuentran individualmente en o sobre la pared del órgano diana (ganglios intrínsecos o entéricos). En consecuencia, en esta división, la mayoría de las fibras presinápticas son muy largas y se extienden desde el SNC hasta el órgano efector, mientras que las fibras postsinápticas son muy cortas y van desde un ganglio ubicado cerca del órgano efector o incrustado en él.

SISTEMA NERVIOSO ENTÉRICO

Ahora se sabe que las neuronas motoras que han sido identificadas como neuronas parasimpáticas postsinápticas del tracto gastrointestinal desempeñan un papel mucho más sofisticado que simplemente recibir y transmitir información de las fibras parasimpáticas presinápticas a los músculos y glándulas lisas. Estas neuronas motoras son componentes principales del sistema nervioso entérico (SNE), cada vez más identificado como un tercer componente del sistema motor visceral o incluso un "segundo cerebro" debido a su complejidad, función integradora y capacidad de funcionar de forma autónoma, sin conexión con el SNC a través de otras divisiones del SNA o aferentes viscerales extrínsecos.

El ENS consta de dos plexos interconectados dentro de las paredes del tracto gastrointestinal: el plexo mientérico de la musculatura de la pared y el plexo submucoso, profundo y que sirve al revestimiento o mucosa del intestino (fig. 1.48, recuadro). Además de las neuronas motoras, que están ampliamente interconectadas tanto directamente como a través de interneuronas, el plexo incluye neuronas aferentes primarias intrínsecas que reciben información local y estimulan las neuronas motoras, formando circuitos reflejos locales que integran intrínsecamente la secreción exocrina y endocrina, la vasomotilidad y la micromotilidad. y la actividad inmune del intestino. Esta actividad local sólo está modulada por la entrada de las fibras simpáticas y parasimpáticas extrínsecas. En el capítulo 5, Abdomen, se proporciona información más detallada sobre el sistema nervioso entérico .

FUNCIONES DE LAS DIVISIONES DEL SISTEMA NERVIOSO AUTÓNOMO

Aunque tanto el sistema simpático como el parasimpático inervan estructuras involuntarias (y a menudo afectan a las mismas), tienen efectos diferentes, normalmente contrastantes pero coordinados (figs. 1.46 y 1.48). En general, el sistema simpático es un sistema catabólico (que gasta energía) que permite al cuerpo lidiar con el estrés, como cuando lo prepara para la respuesta de lucha o huida. El sistema parasimpático es principalmente un sistema homeostático o anabólico (conservador de energía), que promueve procesos tranquilos y ordenados del cuerpo, como aquellos que le permiten alimentarse y asimilarse. La Tabla 1.2 resume las funciones específicas del ANS

Machine Translated by Google

y sus divisiones.

TABLA 1.2. FUNCIONES DEL SISTEMA NERVIOSO AUTÓNOMO (SNA)

Órgano, tracto o sistema		Efecto de la estimulación simpática [a]	Efecto del parasimpático [b] Estímulo
Ojos	Alumno	Dilata la pupila (admite más luz para aumentar la agudeza a distancia)	Contrae la pupila (protege la pupila de la luz excesivamente brillante)
	Cuerpo ciliar		Contrae el músculo ciliar, lo que permite que el cristalino se espese para la visión de cerca (acomodación)
Piel	Músculos erectores del cabello	Hace que los pelos se pongan de punta (“piel de gallina” o “piel de gallina”)	Sin efecto (no alcanza) [c]
	Vasos sanguíneos periféricos	Vasoconstrictores (palidecimiento de la piel, labios y coloración azul de las yemas de los dedos) [d]	Sin efecto (no alcanza) [c]
	Glándulas sudoríparas	Promueve la sudoración	Sin efecto (no alcanza) [c]
Otro glándulas	Glándulas lagrimales	Disminuye ligeramente la secreción. [Es]	Promueve la secreción
	Glándulas salivales	La secreción disminuye, se vuelve más espesa y viscosa.	Promueve una secreción abundante y acuosa.
Corazón		Aumenta la velocidad y la fuerza de contracción; dilata los vasos coronarios [Es]	Disminuye la velocidad y la fuerza de la contracción (conservando energía); promueve la constricción de los vasos coronarios en relación con la reducción de la demanda
Pulmones		Inhibe el efecto del sistema parasimpático, lo que produce broncodilatación y reducción de la secreción, lo que permite un máximo intercambio de aire.	Contrae los bronquios (conservando energía) y promueve la secreción bronquial.
Tubo digestivo		Inhibe la peristalsis y contrae los vasos sanguíneos del tracto digestivo para que la sangre esté disponible para el músculo esquelético; contrae el esfínter anal interno para ayudar a la continencia fecal	Promueve el peristaltismo y la secreción de jugos digestivos. Contrae el recto, inhibe el esfínter anal interno para provocar la defecación.
hígado y vesícula biliar		Promueve la descomposición del glucógeno en glucosa (para aumentar la energía)	Promueve la construcción/conservación de glucógeno; aumenta la secreción de bilis
Tracto urinario		La vasoconstricción de los vasos renales retarda la formación de orina; El esfínter interno de la vejiga se contrae para mantener la continencia urinaria y prevenir la eyaculación retrógrada.	Inhibe la contracción del esfínter interno de la vejiga, contrae el músculo detrusor de la pared de la vejiga. causando micción
Genital sistema		Provoca eyaculación y vasoconstricción que resulta en la remisión de la erección.	Produce ingurgitación (erección) de los tejidos eréctiles de los genitales externos.
Suprarrenal médula		Liberación de adrenalina en la sangre.	Sin efecto (no inerva)

[a] En general, los efectos de la estimulación simpática son catabólicos y preparan al cuerpo para la respuesta de lucha o huida. [b] En general, los efectos de la estimulación parasimpática son anabólicos, promueven el funcionamiento normal y conservan la energía.

[c] El sistema parasimpático tiene una distribución restringida a la cabeza, el cuello y las cavidades corporales (excepto los tejidos eréctiles de los genitales); de lo contrario, las fibras parasimpáticas nunca se encuentran en la pared del cuerpo ni en las extremidades. Las fibras simpáticas, en comparación, son

LCRAWANY
Machine Translated by Google

distribuido a todas las porciones vascularizadas del cuerpo.

dCon excepción de las glándulas sudoríparas, la secreción glandular se estimula de forma parasimpática.

eCon excepción de las arterias coronarias, la vasoconstricción se estimula simpáticamente; Los efectos de la estimulación simpática sobre las glándulas (distintas de las sudoríparas) son efectos indirectos de la vasoconstricción.

La función principal del sistema simpático es regular los vasos sanguíneos. Esto se logra mediante varios medios que tienen diferentes efectos. Los vasos sanguíneos de todo el cuerpo están inervados tónicamente por nervios simpáticos, manteniendo un estado de reposo de vasoconstricción moderada. En la mayoría de los lechos vasculares, un aumento de las señales simpáticas provoca un aumento de la vasoconstricción y una disminución de la frecuencia de las señales simpáticas permite la vasodilatación. Sin embargo, en ciertas regiones del cuerpo, las señales simpáticas son vasodilatadoras (es decir, las sustancias transmisoras simpáticas inhiben la vasoconstricción activa, permitiendo que los vasos sanguíneos se dilaten pasivamente por la presión arterial). En los vasos coronarios, los vasos de los músculos esqueléticos y los genitales externos, la estimulación simpática produce vasodilatación.

SENSACIÓN VISCERAL

Las fibras aferentes viscerales tienen relaciones importantes con el SNA, tanto anatómica como funcionalmente. Por lo general, desconocemos la información sensorial de estas fibras, que proporciona información sobre el estado del entorno interno del cuerpo. Esta información se integra en el SNC y a menudo desencadena reflejos viscerales o somáticos, o ambos. Los reflejos viscerales regulan la presión arterial y la química alterando funciones como la frecuencia cardíaca y respiratoria y la resistencia vascular.

La sensación visceral que alcanza un nivel consciente generalmente se percibe como un dolor mal localizado o que se siente como calambres o que puede transmitir una sensación de hambre, saciedad o náuseas.
Los cirujanos que operan a pacientes bajo anestesia local pueden manipular, cortar, pinzar o incluso quemar (cauterizar) órganos viscerales sin evocar sensaciones conscientes. Sin embargo, una estimulación adecuada, como la siguiente, puede provocar dolor visceral:

• Distensión repentina •

Espasmos o contracciones fuertes •
Irritantes químicos •

Estimulación mecánica, especialmente cuando el órgano está activo • Condiciones patológicas (especialmente isquemia) que reducen los umbrales normales de estimulación

La actividad normal generalmente no produce sensación, pero puede producirla cuando el suministro de sangre es inadecuado (isquemia). La mayor parte de las sensaciones reflejas viscerales (inconscientes) y algo de dolor viajan a través de fibras aferentes viscerales que acompañan a las fibras parasimpáticas retrógradas (hacia atrás). La mayoría de los impulsos de dolor visceral (procedentes del corazón y de la mayoría de los órganos de la cavidad peritoneal) viajan centralmente a lo largo de fibras aferentes viscerales que acompañan a las fibras simpáticas.

La conclusión: el sistema nervioso

Machine Translated by Google

Sistemas nerviosos central y periférico: el sistema nervioso se puede dividir funcionalmente en sistema nervioso central (SNC), que consta del cerebro y la médula espinal, y sistema nervioso periférico (SNP), que consta de las fibras nerviosas y sus
Cuerpos de células nerviosas que residen fuera del SNC. ■ Las neuronas son las unidades funcionales del sistema nervioso. Están compuestos por un cuerpo celular, dendritas y axones. ■ Los axones neuronales (fibras nerviosas) transmiten impulsos a otras neuronas o a un órgano o músculo diana o, en el caso de los nervios sensoriales, transmiten impulsos al SNC desde órganos sensoriales periféricos. ■ La neuroglia son células no neuronales de sostén del sistema nervioso. ■ Dentro del SNC, un conjunto de cuerpos de células nerviosas se denomina núcleo; en el SNP, los agregados de cuerpos de células nerviosas (o incluso los cuerpos de células nerviosas solitarios) constituyen un ganglio. ■ En el SNC, un conjunto de fibras nerviosas que conectan los núcleos se denomina tracto; en el SNP, un haz de fibras nerviosas, el tejido conectivo que lo mantiene unido y los vasos sanguíneos que lo sirven (vasa nervorum) constituyen un nervio. ■ Los nervios que salen del cráneo son nervios craneales; aquellos
De la columna vertebral (columna vertebral) salen los nervios espinales. ■ Aunque algunos nervios craneales transportan un solo tipo de fibra, la mayoría de los nervios transportan una variedad de fibras viscerales o somáticas y sensoriales o motoras.

Sistema nervioso autónomo (SNA): El sistema nervioso autónomo es una subdivisión del sistema nervioso motor que controla funciones del cuerpo que no están bajo control consciente. ■ Dos neuronas, una fibra presináptica y una postsináptica, conectan el SNC con un extremo
Órgano formado por músculo liso, glándula o músculo cardíaco modificado. ■ Según la ubicación del cuerpo celular de las fibras presinápticas, el SNA se puede subdividir en dos divisiones: simpática y parasimpática. ■ Los cuerpos celulares presinápticos de la división simpática se encuentran sólo en las columnas celulares intermediolaterales de la sustancia gris de la médula espinal toracolumbar, que están organizadas de manera somatotópica. ■ Las fibras nerviosas simpáticas presinápticas terminan en ganglios simpáticos formados por los cuerpos celulares de las neuronas simpáticas postsinápticas. ■ Los ganglios simpáticos se encuentran en los troncos simpáticos (ganglios paravertebrales) o alrededor de las raíces de las ramas principales de la aorta abdominal (ganglios prevertebrales). ■ Cuerpos celulares de las neuronas presinápticas del sistema parasimpático.
La división se produce en la materia gris del tronco del encéfalo y en los segmentos sacros de la médula espinal. ■ Los cuerpos celulares de las neuronas parasimpáticas postsinápticas del tronco se encuentran dentro o sobre la estructura que se inerva, mientras que las de la cabeza se organizan en ganglios discretos. ■ Las divisiones simpática y parasimpática suelen tener relaciones opuestas pero coordinadas.
efectos. ■ El sistema simpático regula principalmente los vasos sanguíneos y facilita
respuestas de emergencia (huir o luchar). ■ El sistema parasimpático (distribuido únicamente en las vísceras de la cabeza, el cuello y las cavidades del tronco y los tejidos eréctiles de los genitales) se ocupa principalmente de la conservación del cuerpo, y a menudo revierte los efectos de

LGRAWANY
Machine Translated by Google

estimulación simpática. ■ Debido a su estructura única y su capacidad para funcionar de forma autónoma, el sistema nervioso entérico, que incluye neuronas parasimpáticas postsinápticas y otras neuronas que sirven al tracto gastrointestinal, se considera cada vez más como un sistema separado.

Componente del sistema nervioso visceral. ■ La mayoría de los nervios que distribuyen fibras nerviosas autónomas a las cavidades corporales también transportan fibras nerviosas sensoriales viscerales desde las vísceras que conducen impulsos de dolor o reflejos.

TÉCNICAS DE IMAGEN MÉDICA

La anatomía radiológica es el estudio de la estructura y función del cuerpo mediante técnicas de imágenes médicas. Es una parte importante de la anatomía clínica y es la base anatómica de la radiología, la rama de la ciencia médica que se ocupa del uso de la energía radiante en el diagnóstico y tratamiento de enfermedades. Ser capaz de identificar estructuras normales en radiografías (rayos X) hace que sea más fácil reconocer los cambios causados por enfermedades y lesiones. La familiaridad con las técnicas de imágenes médicas comúnmente utilizadas en entornos clínicos permite reconocer anomalías congénitas, tumores y fracturas. Las técnicas de imagen médica más utilizadas son las siguientes:

• Radiografía convencional (imágenes de rayos X) •
Tomografía computarizada (TC) •
Ultrasonografía (EE. UU.) •
Imágenes por resonancia magnética (IRM) •
Imágenes de medicina nuclear

Aunque las técnicas difieren, cada una se basa en la recepción de haces de energía atenuados que han pasado a través, reflejados o generados por los tejidos del cuerpo. Las técnicas de imágenes médicas permiten la observación de estructuras anatómicas en personas vivas y el estudio de sus movimientos en actividades normales y anormales (p. ej., el corazón y el estómago).

Radiografía convencional Los estudios radiográficos convencionales, en los que no se han utilizado técnicas especiales como medios de contraste, se denominan clínicamente estudios de película simple (fig. 1.49), aunque hoy en día la mayoría de las imágenes se producen y visualizan digitalmente en monitores en lugar de películas. En un examen radiológico, un haz de rayos X altamente penetrante transilumina al paciente, mostrando tejidos de diferentes densidades de masa dentro del cuerpo como imágenes de diferentes intensidades (áreas de relativa luz y oscuridad) en la película o el monitor (fig. 1.50). . Un tejido u órgano que tiene una masa relativamente densa (p. ej., hueso compacto) absorbe o refleja más rayos X que un tejido menos denso (p. ej., hueso esponjoso).
En consecuencia, un tejido u órgano denso produce un área algo transparente en la película de rayos X o un área brillante en un monitor porque llegan menos rayos X a la película o al detector. Una sustancia densa es radiopaca, mientras que una sustancia de menor densidad es radiolúcida.

Machine Translated by Google

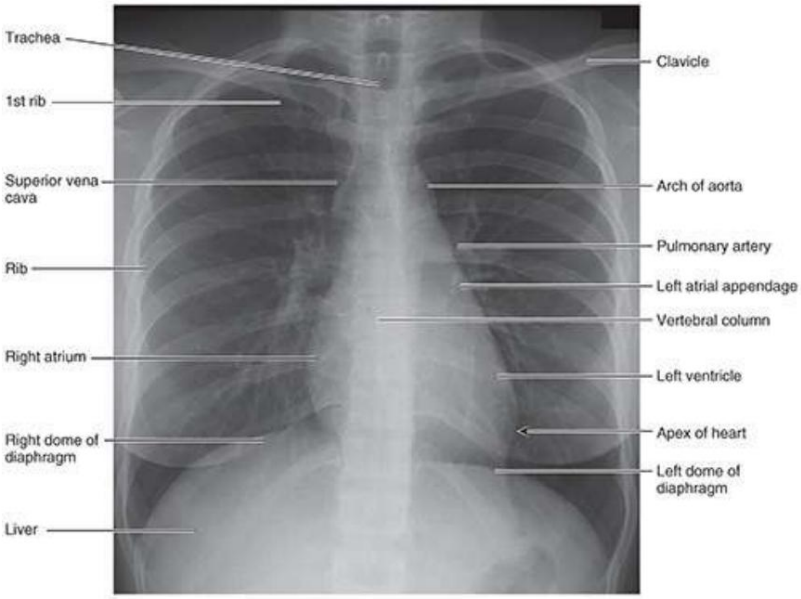

FIGURA 1.49. Radiografía anterior de tórax. Esta imagen muestra las densidades óseas (claras) de las estructuras esqueléticas, las densidades del aire (oscuro) de los pulmones y la tráquea, y las densidades de los tejidos blandos (intermedios) de los grandes vasos, el corazón y las cúpulas del diafragma. Tenga en cuenta que la cúpula derecha del diafragma está más alta, por encima del hígado, y la cúpula izquierda es más baja, inferior al vértice del corazón.

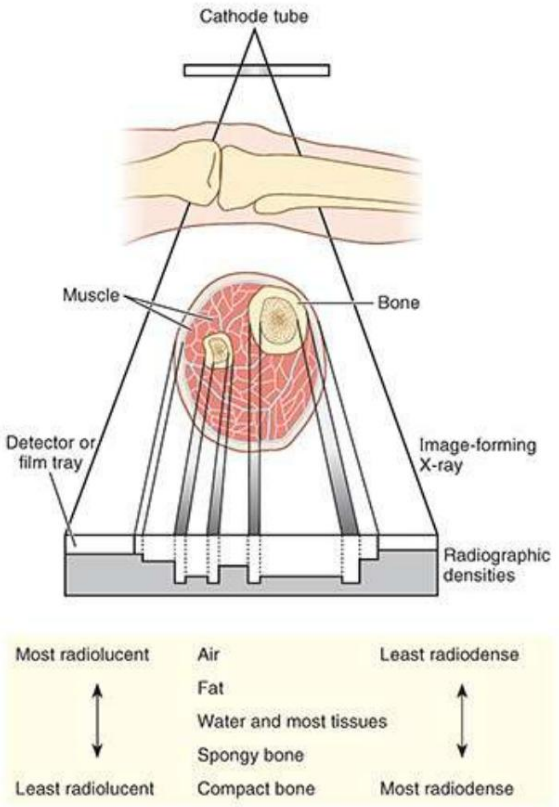

FIGURA 1.50. Principios de formación de imágenes de rayos X. Porciones del haz de rayos X que atraviesa el cuerpo se atenúan en diversos grados según el grosor y la densidad del tejido. El haz se ve disminuido por estructuras que lo absorben o reflejan, provocando menos reacción en la película o en el detector en comparación con áreas que permiten que el haz pase relativamente ininterrumpidamente.

LCRAWANY
Machine Translated by Google

Muchos de los mismos principios que se aplican para hacer una sombra se aplican a la radiografía convencional. Al hacer una sombra de su mano en una pared, cuanto más cerca esté su mano de la pared, más nítida será la sombra producida. Cuanto más lejos esté la mano de la pared (y, por tanto, más cerca de la fuente de luz), más se magnificará la sombra. Las radiografías se realizan con la parte del cuerpo del paciente que se estudia cerca de la película de rayos X o del detector para maximizar la claridad de la imagen y minimizar los artefactos de aumento. Independientemente de si el haz de rayos X atravesó el cuerpo de posterior a anterior (proyección PA; fig. 1.51A) o de anterior a posterior (proyección AP), la mayoría de las radiografías del cuerpo se ven como si el paciente estuviera frente a usted (una vista anteroposterior [AP]) y se denominan simplemente “Vistas anteriores”. Como se muestra en la Figura 1.49, la radiografía de tórax se muestra con la derecha del paciente hacia la izquierda del espectador. Para las muñecas, las manos y los pies, las radiografías se ven como si usted estuviera mirando sus propias muñecas, manos o pies. Para las radiografías laterales, se utilizan letras radiopacas (R o L) para indicar el lado colocado más cercano a la película o al detector, y la imagen se ve desde la misma dirección en la que se proyectó el haz (fig. 1.51B).

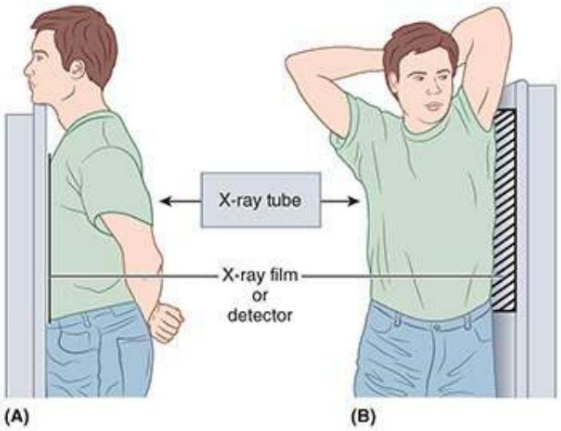

FIGURA 1.51. Orientación del tórax del paciente durante la radiografía. R. Al tomar una radiografía anterior, los rayos X del tubo de rayos X pasan a través del tórax desde la parte posterior para llegar a la película de rayos X o al detector por delante de la persona. B. Al tomar una proyección lateral, los rayos X pasan a través del tórax desde un lado para llegar a la película de rayos X adyacente al otro lado de la persona.

La introducción de medios de contraste (líquidos radiopacos como compuestos de yodo o bario) permite el estudio de diversos órganos luminales o vasculares y espacios potenciales o reales, como el tracto digestivo, los vasos sanguíneos, los riñones, las cavidades sinoviales y el espacio subaracnoideo, que no son visibles en las radiografías simples (fig. 1.52). La mayoría de los exámenes radiológicos se realizan en al menos dos proyecciones en ángulo recto entre sí. Debido a que cada radiografía presenta una representación bidimensional de una estructura tridimensional, las estructuras atravesadas secuencialmente por el haz de rayos X se superponen entre sí. Por lo tanto, suele ser necesaria más de una visión para detectar y localizar una anomalía con precisión.

Machine Translated by Google

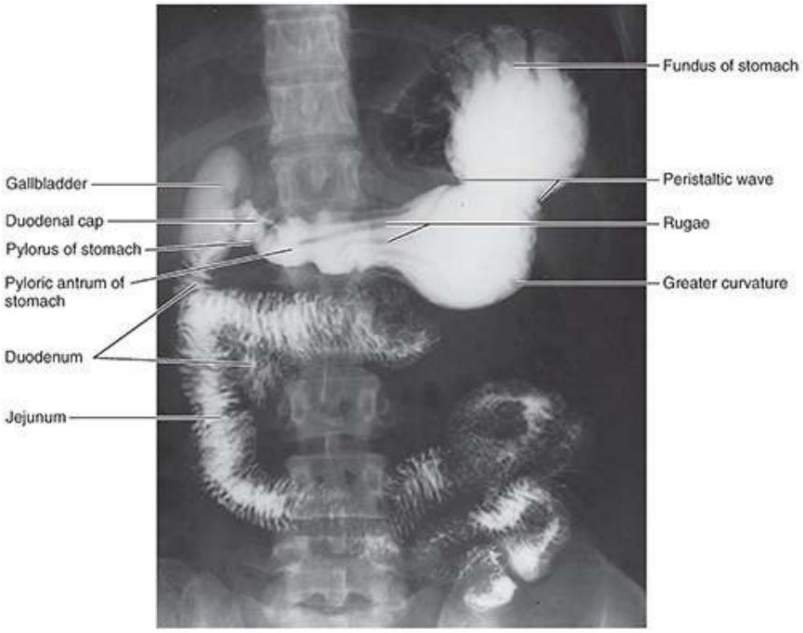

FIGURA 1.52. Radiografía de estómago, intestino delgado y vesícula biliar. Observe los pliegues gástricos o rugas (pliegues longitudinales de la membrana mucosa). Obsérvese también la onda peristáltica que mueve el contenido gástrico hacia el duodeno, que está estrechamente relacionado con la vesícula biliar.

Tomografía computarizada

En la tomografía computarizada (TC), las exploraciones muestran imágenes radiográficas del cuerpo que se asemejan a secciones anatómicas transversales (fig. 1.53). En esta técnica, un haz de rayos X atraviesa el cuerpo mientras el tubo de rayos X y el detector giran alrededor del eje del cuerpo. Una computadora mide, registra y compara múltiples absorciones de energía radial superpuestas para determinar la radiodensidad de cada píxel volumétrico (vóxel) del plano corporal elegido. La radiodensidad de (cantidad de radiación absorbida por) cada vóxel está determinada por factores que incluyen la cantidad de aire, agua, grasa o hueso en ese elemento. La computadora asigna los vóxeles a una imagen plana (corte) que se muestra en un monitor o en una copia impresa. Las imágenes de TC se relacionan bien con las radiografías convencionales, en el sentido de que las áreas de gran absorción (p. ej., el hueso) son relativamente transparentes (blancas) y aquellas con poca absorción son negras (fig. 1.53). Las imágenes axiales de CT y MRI siempre se ven como si uno estuviera parado a los pies de un paciente en decúbito supino, es decir, desde una vista inferior. Las imágenes coronales de CT y MR se visualizan si el paciente está frente a usted. La CT y la MRI sagitales generalmente se ven como si usted estuviera parado al lado izquierdo del paciente.

LGRAWANY
Machine Translated by Google

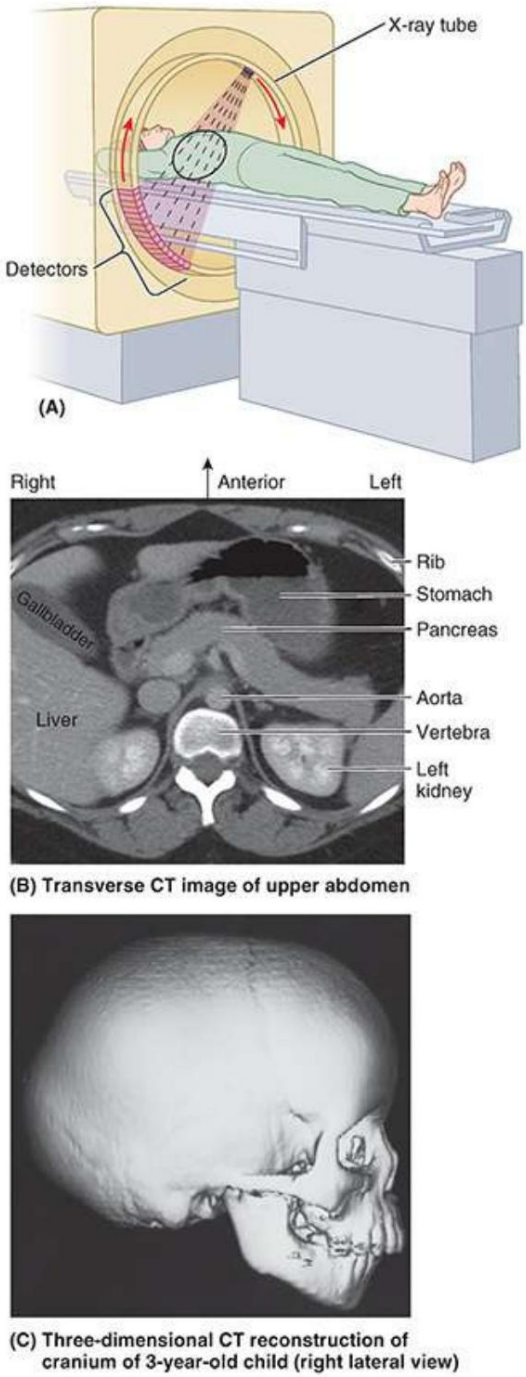

FIGURA 1.53. Técnica para realizar una tomografía computarizada. R. El tubo de rayos X gira alrededor de la persona en el escáner CT y envía un haz de rayos X en forma de abanico a través de la parte superior del abdomen desde diversos ángulos. Los detectores de rayos X situados en el lado opuesto del cuerpo miden la cantidad de radiación que pasa a través de una sección horizontal. B. Una computadora reconstruye las imágenes de varias exploraciones y se produce una tomografía computarizada. La exploración está orientada de manera que parezca como la vería un examinador si estuviera parado al pie de la cama y mirando hacia la cabeza de una persona en posición supina. C. Además de los "cortes" 2D, la computadora puede compilar escaneos para generar una imagen reconstruida en 3D.

Ultrasonografía

La ecografía (EE.UU.) es una técnica que visualiza estructuras superficiales o profundas del cuerpo mediante

Machine Translated by Google

registrar pulsos de ondas ultrasónicas que se reflejan en los tejidos (fig. 1.54). La ecografía tiene la ventaja de un costo menor que la tomografía computarizada y la resonancia magnética, y la máquina es portátil. La técnica se puede realizar prácticamente en cualquier lugar, incluida la sala de examen clínico, junto a la cama o en la mesa de operaciones. Un transductor en contacto con la piel genera ondas sonoras de alta frecuencia que atraviesan el cuerpo y se reflejan en las interfaces tisulares entre tejidos de diferentes características, como los tejidos blandos y los huesos. Los ecos del cuerpo se reflejan en el transductor y se convierten en energía eléctrica. Las señales eléctricas se registran y se muestran en un monitor como una imagen transversal, que puede verse en tiempo real o como una sola imagen.

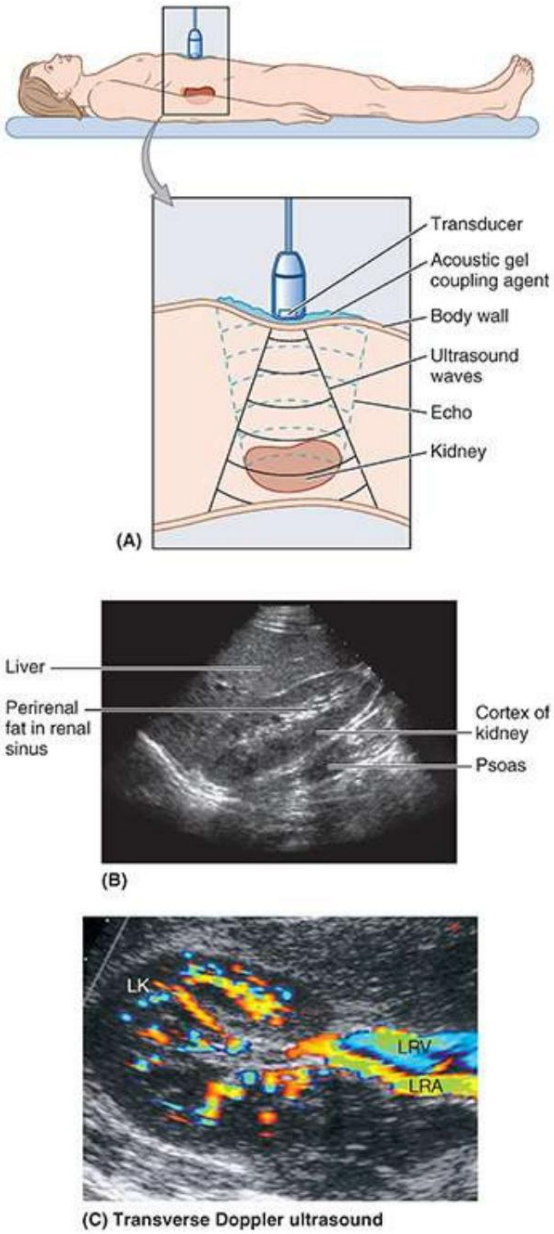

FIGURA 1.54. Técnica para producir imágenes ecográficas de la parte superior del abdomen. A. La imagen resulta del eco de ondas ultrasónicas de estructuras abdominales de diferentes densidades. B. La imagen del riñón derecho se muestra en un monitor. C. La ecografía Doppler muestra el flujo sanguíneo hacia y desde el riñón. LK, riñón izquierdo; LRA: arteria renal izquierda; LRV, vena renal izquierda.

LGRAWANY
Machine Translated by Google

Una ventaja importante de EE.UU. es su capacidad para producir imágenes en tiempo real, que demuestran el movimiento de estructuras y flujo dentro de los vasos sanguíneos. En la ultrasonografía Doppler, los cambios de frecuencia entre las ondas ultrasónicas emitidas y sus ecos se utilizan para medir las velocidades de los objetos en movimiento. Esta técnica se basa en el principio del efecto Doppler. El flujo sanguíneo a través de los vasos se muestra en color, superpuesto a la imagen transversal bidimensional.

La exploración de las vísceras pélvicas desde la superficie del abdomen requiere una vejiga completamente distendida. La orina actúa como una "ventana acústica" que transmite ondas sonoras hacia y desde las vísceras pélvicas situadas posteriormente con una atenuación mínima. La vejiga distendida también desplaza las asas intestinales llenas de gas fuera de la pelvis. La ecografía transvaginal permite colocar el transductor más cerca del órgano de interés (p. ej., el ovario) y evita la grasa y el gas, que absorben o reflejan las ondas sonoras. El hueso refleja casi todas las ondas ultrasónicas, mientras que el aire las conduce mal. En consecuencia, la ecografía generalmente no se utiliza para examinar el sistema nervioso central y los pulmones aireados de los adultos.

El atractivo de la ecografía en obstetricia es que es un procedimiento no invasivo que no utiliza radiación; puede proporcionar información útil sobre el embarazo, como determinar si es intrauterino o extrauterino (ectópico) y si el embrión o el feto está vivo. También se ha convertido en un método estándar para evaluar el crecimiento y desarrollo del embrión y el feto.

Imagen de resonancia magnética

La resonancia magnética (MRI) proporciona imágenes del cuerpo similares a las de las tomografías computarizadas, pero la MRI es mejor para la diferenciación de tejidos. Los estudios de resonancia magnética se parecen mucho a las secciones anatómicas, especialmente del cerebro (fig. 1.55). Se coloca a la persona en un escáner con un fuerte campo magnético y se pulsan ondas de radio en el cuerpo. Las señales emitidas posteriormente por los tejidos del paciente se almacenan en un ordenador y se reconstruyen en diversas imágenes del cuerpo. La apariencia de los tejidos en las imágenes generadas se puede variar controlando cómo se envían y reciben los pulsos de radiofrecuencia.

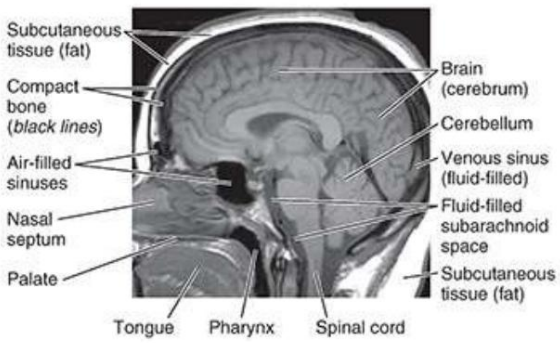

FIGURA 1.55. RMN mediana de cabeza. En este estudio se observan muchos detalles del SNC y de las estructuras de las cavidades nasal y oral y de la parte superior del cuello. Las áreas negras de baja señal superiores a las caras anterior y posterior de la cavidad nasal son los senos frontal y esfenoidal llenos de aire.

Los protones libres en los tejidos que se alinean por el campo magnético circundante se excitan (invierten) con un pulso de ondas de radio. A medida que los protones retroceden, señales de energía diminutas pero mensurables

Machine Translated by Google

son emitidos. Los tejidos con alta densidad de protones, como la grasa y el agua, emiten más señales que los tejidos con baja densidad de protones. La señal tisular se basa principalmente en tres propiedades de los protones en una región particular del cuerpo. Estos se conocen como relajación T1 y T2 (que producen imágenes ponderadas en T1 y T2) y densidad de protones. Aunque los líquidos tienen una alta densidad de protones libres, los protones libres excitados en los fluidos en movimiento, como la sangre, tienden a salirse del campo antes de girar y emitir su señal y ser reemplazados por protones no excitados.

En consecuencia, los fluidos en movimiento aparecen negros en las imágenes potenciadas en T1.

Los ordenadores asociados a los escáneres de resonancia magnética tienen capacidad para reconstruir tejidos en cualquier plano a partir de los datos adquiridos: planos transversal, mediano, sagital, frontal e incluso oblicuo arbitrario.
Los datos también se pueden utilizar para generar reconstrucciones tridimensionales. Los escáneres de resonancia magnética producen buenas imágenes de los tejidos blandos sin el uso de radiación ionizante. El movimiento realizado por el paciente durante largas sesiones de escaneo creó problemas para los escáneres de primera generación, pero los escáneres rápidos que ahora se utilizan pueden controlarse o marcarse para visualizar estructuras en movimiento, como el corazón y el flujo sanguíneo, en tiempo real.

Imágenes de medicina nuclear

Las técnicas de imágenes de medicina nuclear proporcionan información sobre la distribución o concentración de trazas de sustancias radiactivas introducidas en el cuerpo. Las exploraciones de medicina nuclear muestran imágenes de órganos específicos después de la inyección intravenosa (IV) de una pequeña dosis de material radiactivo. El radionúclido se etiqueta con un compuesto que es absorbido selectivamente por un órgano, como el difosfonato de metileno de tecnecio-99m (99mTc-MDP) para la gammagrafía ósea (fig. 1.56).

LCRAWANY
Machine Translated by Google

FIGURA 1.56. Vistas anterior (A) y posterior (B) de todo el cuerpo, gammagrafía ósea con radionúclidos (gammagrafía plana). Estas imágenes de medicina nuclear se pueden ver en su conjunto o en corte transversal. Se ha inyectado por vía intravenosa un agente radiofarmacéutico en las venas del antebrazo izquierdo, donde parte del agente se ha adherido a las paredes venosas.

La tomografía por emisión de positrones (PET) utiliza isótopos producidos por ciclotrones de vida media extremadamente corta que emiten positrones. La exploración por PET se utiliza para evaluar la función fisiológica de órganos, como el cerebro, de forma dinámica. Las áreas de mayor actividad cerebral mostrarán una absorción selectiva del isótopo inyectado. Las imágenes pueden verse como el órgano completo o en secciones transversales. Las exploraciones por tomografía computarizada por emisión de fotón único (SPECT) son similares pero utilizan trazadores más duraderos. Son menos costosos pero requieren más tiempo y tienen menor resolución.

---

[1] John Hilton (1805–1878), cirujano del Guy's Hospital de Londres.

Machine Translated by Google

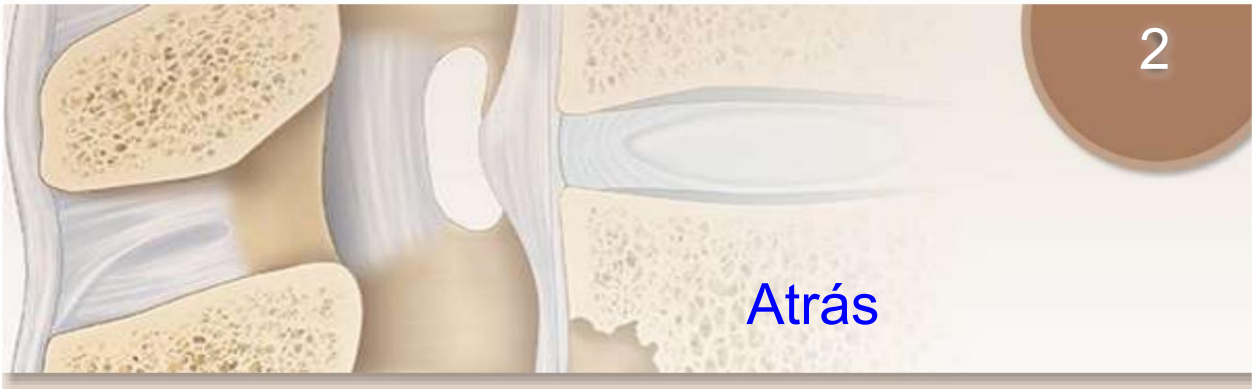

2

Atrás

DESCRIPCIÓN GENERAL DE LA ESPALDA Y LA COLUMNA VERTEBRAL

TABLA 2.1. Relaciones de los hitos palpables de la espalda con estructuras profundas significativas VÉRTEBRAS

Estructura y función de las vértebras

Características regionales de las vértebras TABLA

2.2. Vertebra cervical

TABLA 2.3. Vertebra torácica

TABLA 2.4. Vértebra lumbar

Osificación de las vértebras

Variaciones en las vértebras

RECUADRO CLÍNICO: Vértebras

LA COLUMNA VERTEBRAL

Articulaciones de la columna vertebral

Movimientos de la columna vertebral

Curvaturas de la columna vertebral

Vasculatura de la columna vertebral

Nervios de la columna vertebral

RECUADRO CLÍNICO: Columna Vertebral

MÚSCULOS DE LA ESPALDA

Músculos extrínsecos de la espalda

Músculos intrínsecos de la espalda

TABLA 2.5. Capa superficial de músculos intrínsecos de la espalda TABLA

2.6. Capa intermedia de músculos intrínsecos de la espalda TABLA 2.7.

Capas profundas de músculos intrínsecos de la espalda TABLA 2.8.

Principales músculos que producen el movimiento de las articulaciones intervertebrales cervicales TABLA 2.9.

Músculos principales que producen movimientos de las articulaciones intervertebrales (IV) torácicas y

lumbares Anatomía de la

superficie de los músculos de la espalda

Músculos suboccipital y profundo del cuello TABLA

2.10. Músculos suboccipitales y triángulo suboccipital

LGRAWANY
Machine Translated by Google

TABLA 2.11. Músculos principales que producen el movimiento de las articulaciones atlantooccipital
TABLA 2.12. Principales músculos que producen el movimiento de las articulaciones atlantoaxiales
TABLA 2.13. Nervios de la Región Cervical Posterior, Incluyendo la Región Suboccipital/Triángulos RECUADRO CLÍNICO: Músculos de la Espalda
CONTENIDO DEL CANAL VERTEBRAL
Médula espinal
Nervios espinales y raíces nerviosas
TABLA 2.14. Numeración de nervios espinales y vértebras
Meninges espinales y líquido cefalorraquídeo (LCR)
TABLA 2.15. Espacios asociados a las meninges espinales
Vasculatura de la médula espinal y las raíces de los nervios espinales
RECUADRO CLÍNICO: Contenido del Canal Vertebral

LLAVE DE CAJA CLÍNICA

DESCRIPCIÓN GENERAL DE LA ESPALDA Y LA COLUMNA VERTEBRAL

La espalda (L. dorsum) está formada por la parte posterior del tronco (torso), inferior al cuello y superior a las nalgas (región de los glúteos) (fig. 2.1A-C). En lo profundo, la porción central de la parte superior de la espalda forma la pared posterior de la cavidad torácica (pared torácica posterior), mientras que la parte inferior de la espalda es la pared posterior de la cavidad abdominal (pared abdominal posterior). En consecuencia, la espalda es una zona importante para la valoración de las funciones toracoabdominales, siendo necesario ser específico en la localización de los hallazgos. Según la presencia de huesos subyacentes, la espalda se divide anatómicamente en cinco regiones bilaterales (regiones lumbar, escapular, supra, inter e infraescapular derecha e izquierda) y dos regiones medianas no apareadas (regiones vertebral y sacra) (Figura 2.1A). Las escápulas (omóplatos), aunque ubicadas en la parte posterior, son componentes del esqueleto apendicular superior. La anatomía de las escápulas y las regiones asociadas se consideran en profundidad con el miembro superior (ver Capítulo 3, Miembro superior), mientras que las regiones laterales inferiores (lumbares o lomo) del tronco se consideran con la pared abdominal anterolateral (ver Capítulo 5, Abdomen). El presente capítulo se centra en gran medida en las regiones vertebrales y sacras. La columna vertebral y las escápulas son la base para la extrapolación de líneas de referencia verticales (fig. 2.1B).

Machine Translated by Google

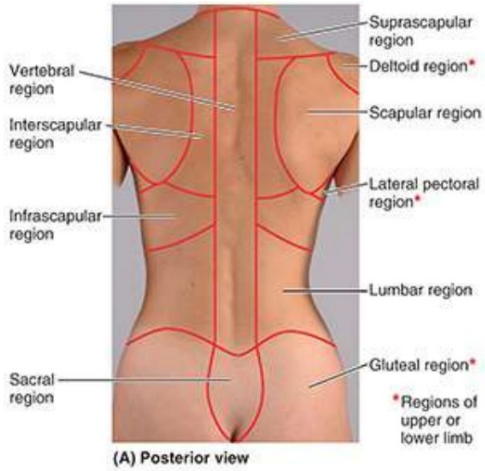

(A) Posterior view

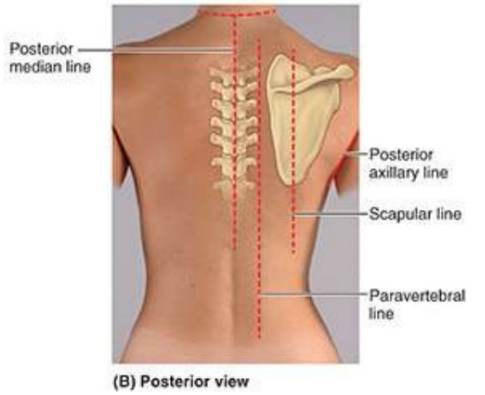

(B) Posterior view

Machine Translated by Google

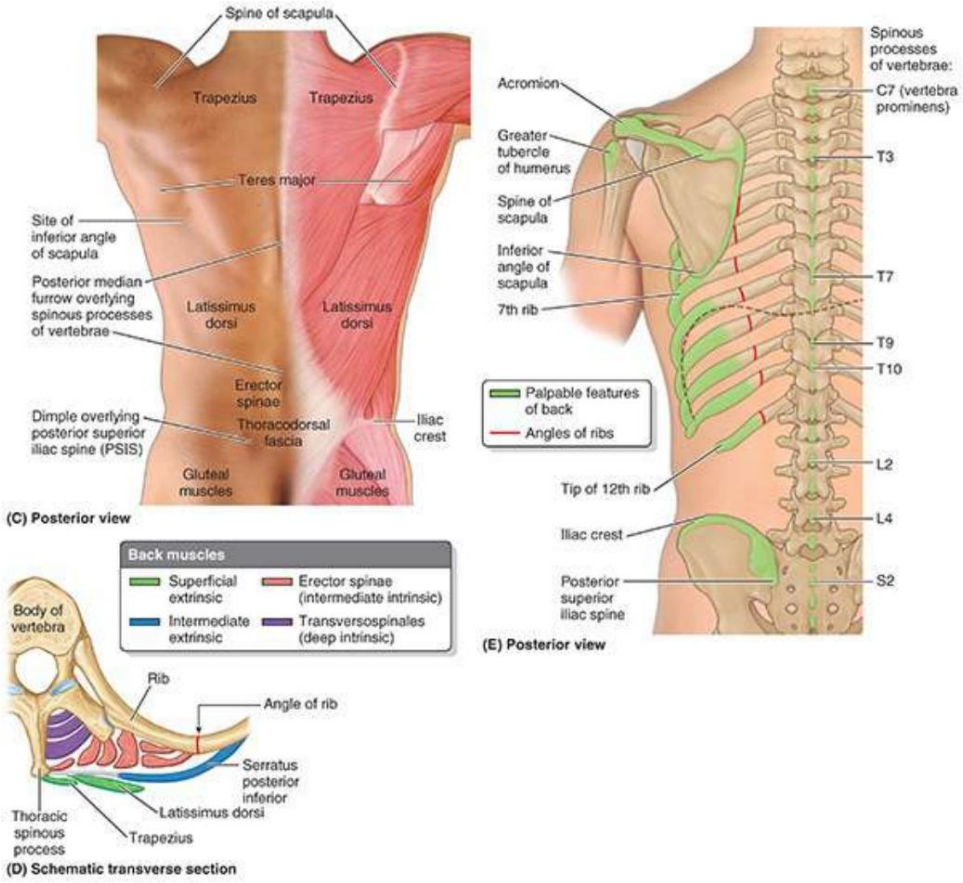

FIGURA 2.1. Anatomía de la espalda. A. Regiones de la espalda. B. Líneas de referencia de la espalda. C. Anatomía superficial de la espalda. En personas delgadas con musculatura bien desarrollada, son evidentes músculos extrínsecos de la espalda que sirven a las extremidades superiores. D. Disposición en capas de los músculos extrínsecos e intrínsecos de la espalda. Los músculos intrínsecos de la espalda se encuentran mediales a los ángulos de las costillas. MI. Esqueleto de espalda. Una columna central de vértebras y discos intervertebrales flanqueada por las porciones posteriores de las costillas componen el esqueleto axial de la espalda. Las características normalmente palpables están resaltadas en verde. Aunque ubicadas en la parte posterior, las escápulas son partes del esqueleto apendicular superior.

En lo profundo de la piel y la fascia, la espalda está cubierta por una capa de músculos de las extremidades superiores (espalda extrínseca), que se ocupan principalmente de posicionar y mover las extremidades superiores (fig. 2.1C, D). En lo profundo de esta capa, mediales a los ángulos de las costillas, se encuentran los “verdaderos” músculos de la espalda, específicamente encargados de mover o mantener la posición del esqueleto axial (postura).

El esqueleto de la espalda está formado por las porciones posteriores de las costillas (mediales a los ángulos de las costillas) y las vértebras y los discos intervertebrales (IV) que en conjunto comprenden la columna vertebral, a menudo llamada columna vertebral o “columna vertebral” (figs. 2.1E y 2.2A–D). La columna vertebral es el esqueleto del cuello y la espalda, que es la parte principal del esqueleto axial (es decir, los huesos articulados del cráneo, la columna vertebral, las costillas y el esternón) (fig. 2.2D). El orden segmentario de vértebras y costillas y sus características palpables se utiliza durante el examen físico para estimar el nivel de estructuras internas significativas (fig. 2.1E; tabla 2.1). La columna vertebral se extiende desde el cráneo (cráneo) hasta el vértice del cóccix. En los adultos, mide entre 72 y 75 cm de largo, de los cuales aproximadamente una cuarta parte está formada por los discos intravenosos que separan y unen las vértebras. Debido a que la mayor parte del peso está anterior a la columna, la columna está sostenida posteriormente por numerosos y poderosos músculos unidos a fuertes palancas (espinosas y

Machine Translated by Google

apófisis transversales) (Figs. 2.1D y 2.3). la columna vertebral

- alberga y protege la médula espinal y los nervios espinales a medida que surgen de la médula espinal y salida de la columna vertebral,
- soporta el peso del cuerpo por encima del nivel de la pelvis (Figs. 2.1E y 2.2D), • proporciona un eje parcialmente rígido y flexible para el cuerpo y una base extendida sobre la cual se apoya la cabeza. se coloca y gira, y
- juega un papel importante en la postura y la locomoción (el movimiento de un lugar a otro).

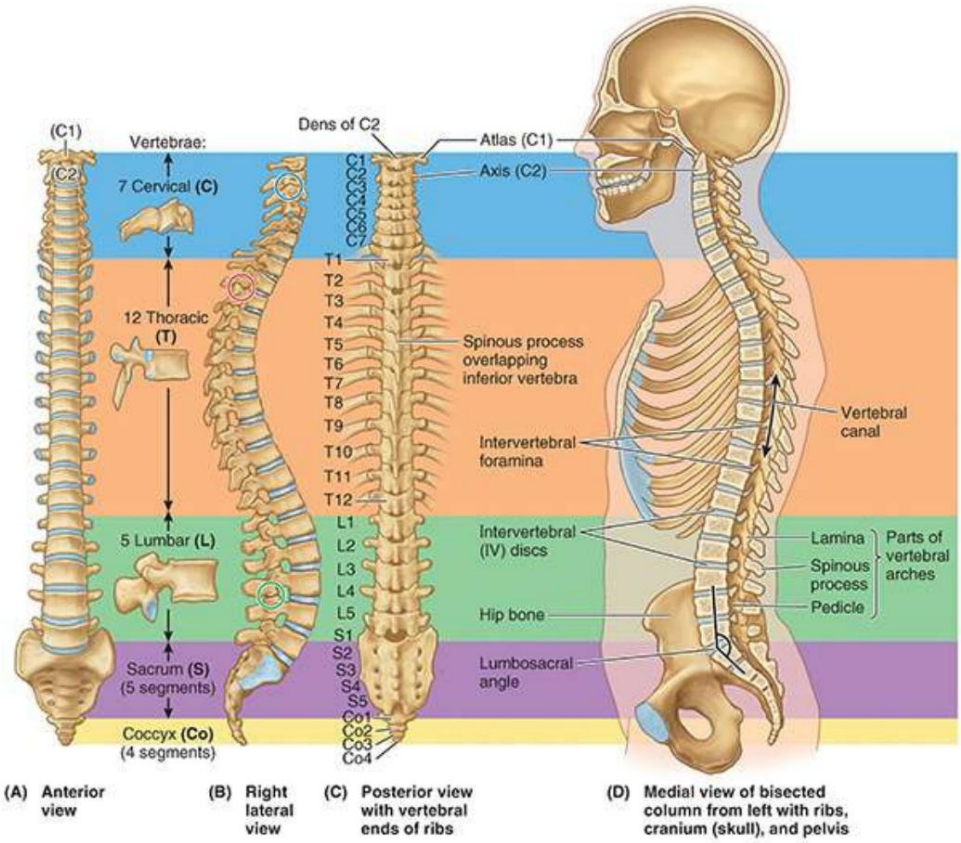

FIGURA 2.2. Columna vertebral y sus cinco regiones. A y B. Caras anterior y lateral de la columna vertebral con vértebras aisladas típicas de cada una de las tres regiones móviles. La columna continua que soporta peso de los cuerpos vertebrales y los discos intravenosos aumenta de tamaño a medida que la columna desciende. Las articulaciones cigapofisarias (facetarias) representativas de cada región están rodeadas por un círculo. C. Vista posterior con extremos vertebrales de las costillas. Esto representa más completamente el esqueleto de la espalda. D. Columna vertebral seccionada en el contexto del esqueleto axial y la pelvis, que muestra el canal vertebral. Los agujeros intervertebrales (IV) (también vistos en la parte B) son aberturas en la pared lateral del canal vertebral a través de las cuales salen los nervios espinales.

LGRAWANY
Machine Translated by Google

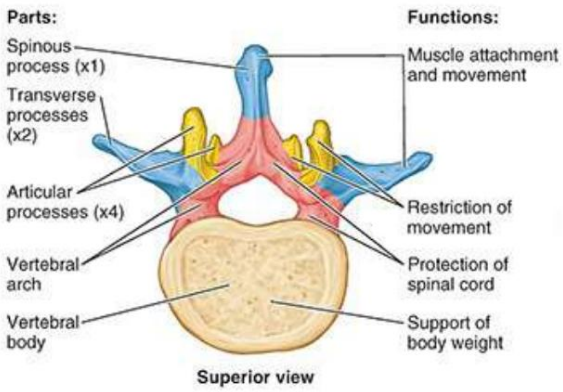

FIGURA 2.3. Componentes funcionales de una vértebra típica, representada por la segunda vértebra lumbar. Componentes incluyen el cuerpo vertebral (color del hueso), un arco vertebral (rojo) y siete apófisis: tres para la inserción muscular y palanca (azul) y cuatro que participan en articulaciones sinoviales con vértebras adyacentes (amarillo).

TABLA 2.1. RELACIONES DE HITO PALPABLES DE VOLVER A ESTRUCTURAS PROFUNDAS SIGNIFICATIVAS

Apófisis espinosa histórica palpable		Estructura profunda significativa (aproximaciones)
Vértebra prominente C7		Ápice de los pulmones, istmo tiroideo.
columna vertebral de la escápula	T3	Formación de la vena cava superior.
	T4	disco intravenoso T4-T5; plano torácico transversal (interseca: ángulo esternal, aórtica arco, bifurcación de la tráquea, arco de la vena ácigos)
ángulo inferior de escápula	T7	Nivel del pezón en la pared torácica anterior
	T9-T10	Tendón central del diafragma; base de los pulmones
Puntas de la 12ª costilla	L2	Extremo inferior de la médula espinal
Cresta ilíaca	L4	Bifurcación de aorta; comúnmente se realiza punción lumbar entre láminas de la cuarta y quinta vértebra lumbar
hoyuelo superpuesto posterior superior espina ilíaca (PSIS)	T2	Extensión inferior del saco dural/espacio subaracnoideo

VERTEBRAS

La columna vertebral de un adulto normalmente consta de 33 vértebras dispuestas en cinco regiones: 7 cervical, 12 torácica, 5 lumbar, 5 sacra y 4 coccígea (fig. 2.2A-D). Movimiento significativo Ocurre sólo entre las 25 vértebras superiores. De las 9 vértebras inferiores, las 5 vértebras sacras se fusionan en los adultos para formar el sacro, y después de aproximadamente los 30 años, las 4 vértebras coccígeas fusionarse para formar el cóccix. El ángulo lumbosacro se produce en la unión de los ejes largos del región lumbar de la columna vertebral y el sacro (fig. 2.2D). Las vértebras gradualmente se vuelven mayor a medida que la columna desciende hasta el sacro y luego se vuelve progresivamente más pequeña hacia el ápice del cóccix (fig. 2.2A-D). El cambio de tamaño está relacionado con el hecho de que sucesivos Las vértebras soportan cantidades cada vez mayores del peso del cuerpo a medida que la columna desciende. las vértebras

Machine Translated by Google

alcanza el tamaño máximo inmediatamente superior al sacro, que transfiere el peso a la cintura pélvica en las articulaciones sacroilíacas.

La columna vertebral es flexible porque está formada por muchos huesos relativamente pequeños, llamados vértebras (singular = vértebra), que están separados por discos intravenosos resistentes (fig. 2.2D). Las 25 vértebras cervical, torácica, lumbar y primera sacra también se articulan en las articulaciones cigapofisarias (facetarias) sinoviales (v . fig. 2.5C), que facilitan y controlan la flexibilidad de la columna vertebral. Aunque el movimiento entre dos vértebras adyacentes es pequeño, en conjunto, las vértebras y los discos intravenosos que las unen forman una columna notablemente flexible pero rígida que protege la médula espinal que rodea.

Estructura y función de las vértebras

Las vértebras varían en tamaño y otras características de una región de la columna vertebral a otra y en menor grado dentro de cada región; sin embargo, su estructura básica es la misma. A La vértebra típica (fig. 2.3) consta de un cuerpo vertebral, un arco vertebral y siete apófisis. [1]

El cuerpo vertebral es la parte anterior del hueso más masiva, aproximadamente cilíndrica, que da fuerza a la columna y soporta el peso corporal. El tamaño de los cuerpos aumenta a medida que la columna desciende, más notablemente desde T4 hacia abajo, a medida que cada uno soporta progresivamente mayor peso corporal.

El cuerpo vertebral está formado por hueso vascular, trabecular (esponjoso, esponjoso) encerrado por una fina capa externa de hueso compacto (fig. 2.4). El hueso trabecular es una red de trabéculas verticales, en su mayoría altas, que se cruzan con trabéculas horizontales cortas. Los espacios entre las trabéculas están ocupados por la médula ósea roja, que se encuentra entre los tejidos hematopoyéticos (formadores de sangre) más activos del individuo maduro. Uno o más agujeros grandes en la superficie posterior del cuerpo vertebral dan cabida a las venas basivertebrales que drenan la médula (v . fig. 2.30).

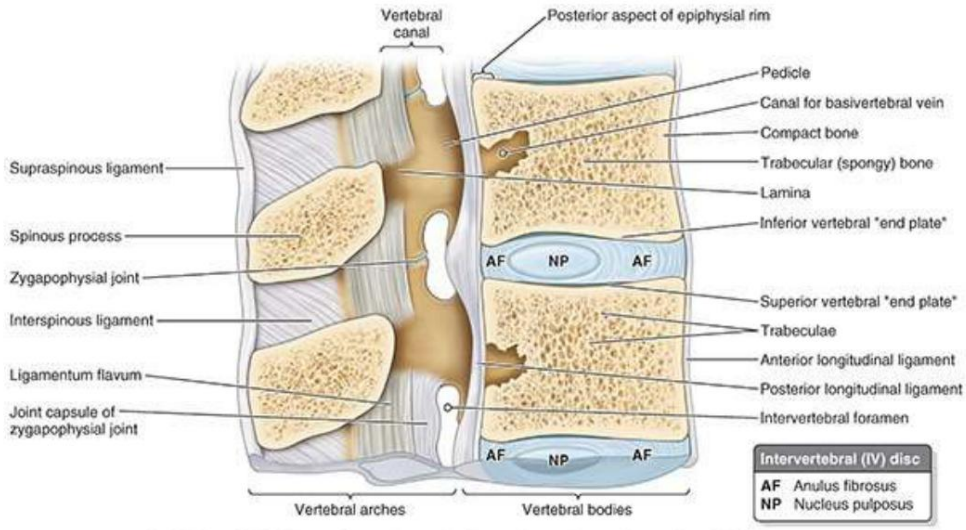

FIGURA 2.4. Aspectos internos de los cuerpos vertebrales y del canal vertebral. Los cuerpos están formados en gran parte por hueso trabecular (esponjoso), con trabéculas de soporte verticales altas unidas por trabéculas horizontales cortas, cubiertas por una capa relativamente delgada.

LCRAWANY
Machine Translated by Google

capa de hueso compacto. Las “placas terminales” de cartílago hialino cubren las superficies superior e inferior de los cuerpos, rodeadas por bordes epifisarios óseos lisos. El ligamento longitudinal posterior, que cubre la cara posterior de los cuerpos y une los discos intravenosos, forma la pared anterior del canal vertebral. Las paredes lateral y posterior del canal vertebral están formadas por arcos vertebrales (pedículos y láminas) que se alternan con los agujeros IV y los ligamentos amarillos.

Durante la vida, la mayoría de las superficies superior e inferior del cuerpo vertebral están cubiertas por discos de cartílago hialino (placas terminales vertebrales), que son restos del modelo cartilaginoso a partir del cual se desarrolla el hueso. En muestras esqueléticas secas de laboratorio y museo, este cartílago está ausente y el hueso expuesto parece esponjoso, excepto en la periferia donde un borde epifisario o anillo de hueso liso, derivado de una epífisis anular, está fusionado al cuerpo (Fig. 2.5A).).

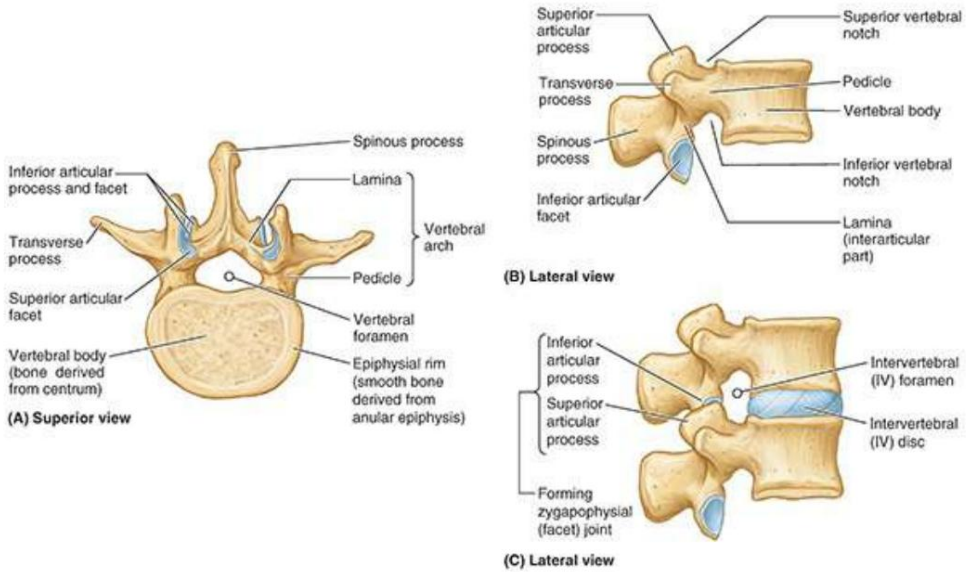

FIGURA 2.5. Características de una vértebra típica, representada por la segunda vértebra lumbar. A y B. Formaciones óseas. El agujero vertebral está limitado por el arco vertebral y el cuerpo. Una pequeña muesca vertebral superior y una muesca vertebral inferior más grande flanquean el pedículo. C. Agujero intervertebral. Las muescas superior e inferior de las vértebras adyacentes más el disco intravenoso que une las vértebras forman el agujero intravenoso por el que pasan el nervio espinal y los vasos que lo acompañan. C.A.
Cada apófisis articular tiene una faceta articular donde se produce el contacto con las facetas articulares de las vértebras adyacentes.

Además de servir como zonas de crecimiento, las epífisis anulares y sus restos cartilaginosos brindan cierta protección a los cuerpos vertebrales y permiten cierta difusión de líquido entre el disco intravenoso y los vasos sanguíneos (capilares) en el cuerpo vertebral (véanse las figuras 2.29 y 2.30). . Las epífisis superior e inferior suelen unirse con el centrum, el centro de osificación primario de la masa central del cuerpo vertebral (fig. 2.5A), en las primeras etapas de la vida adulta (aproximadamente a los 25 años) (v. fig. 2.14).

El arco vertebral es posterior al cuerpo vertebral y consta de dos pedículos y láminas (derecho e izquierdo) (figs. 2.3 y 2.5A). Los pedículos son apófisis cilíndricas cortas y robustas que se proyectan posteriormente desde el cuerpo vertebral para encontrarse con dos placas de hueso anchas y planas, llamadas láminas, que se unen en la línea media. El arco vertebral y la superficie posterior del cuerpo vertebral forman las paredes del agujero vertebral. La sucesión de agujeros vertebrales en la columna vertebral articulada forma el canal vertebral (canal espinal) (figs. 2.2D y 2.4). El canal contiene la médula espinal y las raíces de los nervios espinales, junto con las membranas.

Machine Translated by Google

(meninges), grasa y vasos que las rodean y sirven (consulte el recuadro clínico “Laminectomía” en este capítulo).

Las muescas vertebrales son hendiduras que se observan en vistas laterales de las vértebras superior y inferior a cada pedículo entre las apófisis articulares superior e inferior posteriormente y las proyecciones correspondientes del cuerpo anteriormente (fig. 2.5B). Las muescas vertebrales superior e inferior de las vértebras adyacentes y los discos intravenosos que las conectan forman agujeros intervertebrales (figs. 2.2D y 2.5C) a través de los cuales emergen los nervios espinales de la columna vertebral (v . fig. 2.32). Además, los ganglios espinales (raíz posterior) se encuentran en estos agujeros.

Del arco vertebral de una vértebra típica surgen siete apófisis (figs. 2.3 y 2.5A):

- Una apófisis espinosa mediana se proyecta hacia atrás (y generalmente hacia abajo, típicamente superponiendo la vértebra de abajo) desde el arco vertebral en la unión de las láminas.
- Dos apófisis transversales se proyectan posterolateralmente desde las uniones de los pedículos y láminas.
- Cuatro apófisis articulares (G. zygapophyses), dos superiores y dos inferiores, también surgen de las uniones de los pedículos y las láminas, cada una con una superficie articular (faceta).

Las apófisis espinosas y transversales proporcionan inserción a los músculos profundos de la espalda y sirven como palancas, facilitando los músculos que fijan o cambian la posición de las vértebras.

Las apófisis articulares están en aposición con las correspondientes apófisis de las vértebras adyacentes. (superior e inferior) a ellos, formando articulaciones cigapofisarias (facetarias) (figs. 2.2B y 2.5C). A través de su participación en estas articulaciones, estos procesos determinan los tipos de movimiento permitidos y restringidos entre las vértebras adyacentes de cada región.

Los procesos articulares también ayudan a mantener alineadas las vértebras adyacentes, evitando particularmente que una vértebra se deslice anteriormente sobre la vértebra de abajo. Generalmente, las apófisis articulares soportan peso sólo temporalmente, como cuando uno se levanta desde la posición de flexión, y unilateralmente, cuando las vértebras cervicales se flexionan lateralmente hasta su límite. Sin embargo, las apófisis articulares inferiores de la vértebra L5 soportan peso incluso en la postura erguida.

Características regionales de las vértebras

Cada una de las 33 vértebras es única; sin embargo, la mayoría de las vértebras presentan rasgos característicos que las identifican como pertenecientes a una de las cinco regiones de la columna vertebral (p. ej., las vértebras que tienen agujeros en sus apófisis transversas son vértebras cervicales) (fig. 2.6). Además, determinadas vértebras individuales tienen características distintivas; la vértebra C7, por ejemplo, tiene la apófisis espinosa más larga. Forma una prominencia debajo de la piel en la parte posterior del cuello, especialmente cuando el cuello está flexionado (v. fig. 2.10A).

LGRAWANY
Machine Translated by Google

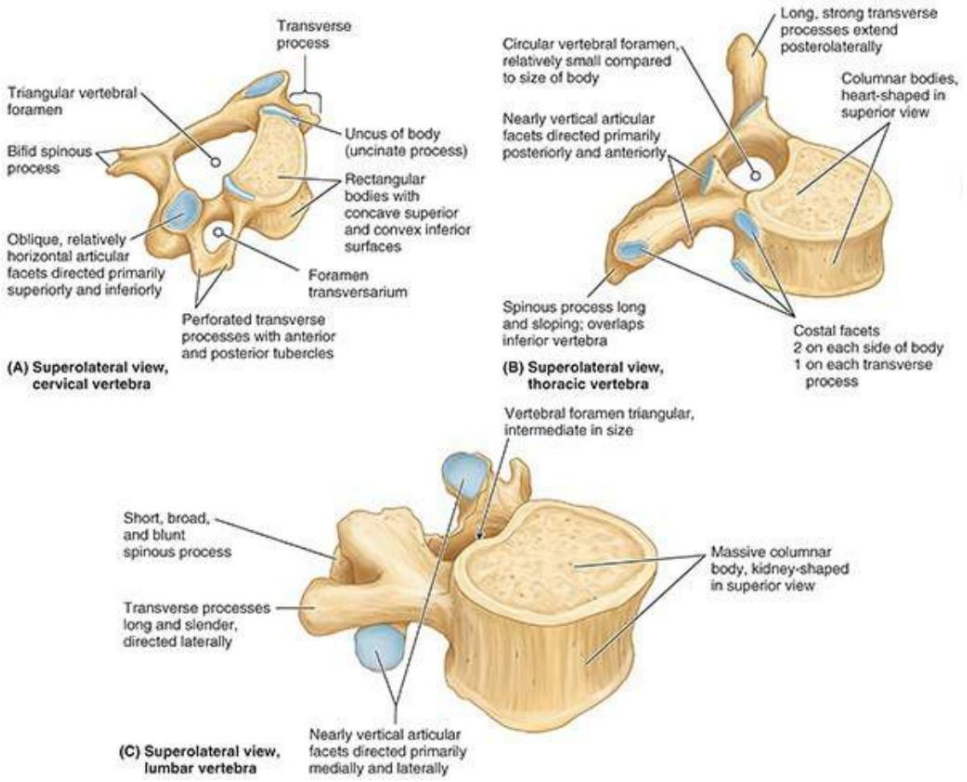

FIGURA 2.6. Comparación de vértebras presacras típicas. A medida que la columna vertebral desciende, los cuerpos aumentan de tamaño en relación con el aumento de carga de peso. El tamaño del canal vertebral cambia en relación con el diámetro de la médula espinal.

En cada región, las carillas articulares están orientadas sobre las apófisis articulares de las vértebras en una Dirección característica que determina el tipo de movimiento permitido entre las vértebras adyacentes y, en conjunto, para la región. Por ejemplo, las facetas articulares de las vértebras torácicas son casi verticales y juntas definen un arco centrado en el disco IV. Esta disposición permite la rotación y flexión lateral de la columna vertebral en esta región (v . fig. 2.9). Las variaciones regionales en el tamaño y la forma del canal vertebral se adaptan al grosor variable de la médula espinal (fig. 2.2D).

VERTEBRA CERVICAL

Las vértebras cervicales forman el esqueleto del cuello (figs. 2.2 y 2.7). Las vértebras cervicales, la más pequeña de las 24 vértebras móviles, se encuentran entre el cráneo y las vértebras torácicas. Su menor tamaño refleja el hecho de que soportan menos peso que las vértebras inferiores más grandes. Aunque los discos intravenosos cervicales son más delgados que los de las regiones inferiores, son relativamente gruesos en comparación con el tamaño de los cuerpos vertebrales que conectan. El espesor relativo de los discos intravenosos, la orientación casi horizontal de las carillas articulares y la pequeña cantidad de masa corporal circundante dan a la región cervical la mayor amplitud y variedad de movimiento de todas las regiones vertebrales.

Machine Translated by Google

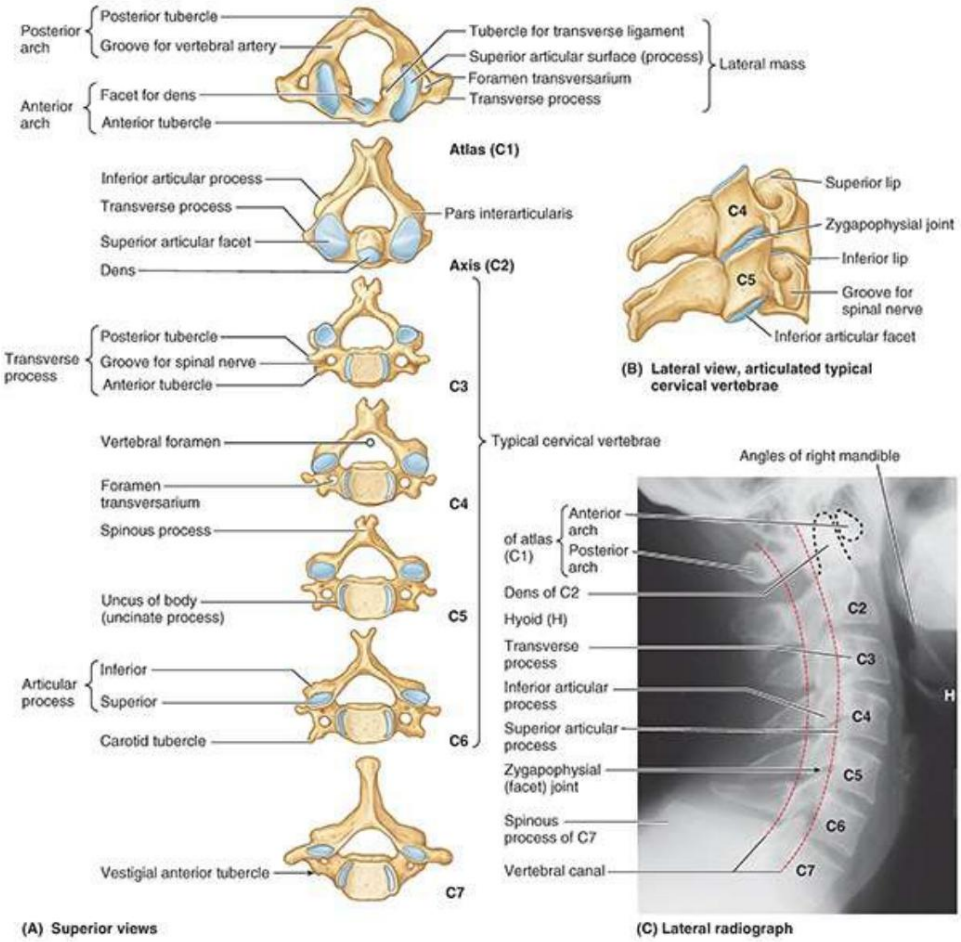

FIGURA 2.7. Vertebra cervical. A. Comparación de vértebras cervicales. Las vértebras C1, C2 y C3 son atípicas. B. Articulación de las vértebras cervicales. Las superficies superior e inferior de los cuerpos de las vértebras cervicales son recíprocamente convexas y cóncavas. Combinado con la orientación oblicua de las carillas articulares, esto facilita la flexión y extensión, así como la flexión lateral. C. Alineación de las vértebras cervicales. El arco anterior del atlas se encuentra anterior a la línea curva continua formada por las superficies anteriores de los cuerpos vertebrales C2-C7.

Las características distintivas de las vértebras cervicales se ilustran en las figuras 2.6A y 2.7 y se describen en la tabla 2.2. La característica más distintiva de cada vértebra cervical es el agujero transverso ovalado (agujero transversal) en la apófisis transversa. Las arterias vertebrales y las venas que las acompañan pasan a través de los agujeros transversales, excepto las de C7, que transmiten sólo pequeñas venas accesorias. Por tanto, los agujeros son más pequeños en C7 que los de otras vértebras cervicales y, en ocasiones, están ausentes.

TABLA 2.2. VERTEBRA CERVICAL [a]

Parte	Características
Cuerpo vertebral	Pequeño y más ancho de lado a lado que anteroposteriormente; superficie superior cóncava con uncus del cuerpo (apófisis uncinada); superficie inferior convexa
Foramen vertebral	Grande y triangular
Procesos transversales	Foramina transversarii y tubérculos anterior y posterior; Las arterias vertebrales y los plexos venoso y simpático que las acompañan pasan a través de los agujeros transversarios de todas las vértebras cervicales.

Machine Translated by Google

	excepto C7, que transmite sólo pequeñas venas vertebrales accesorias
Procesos articulares	Facetas superiores dirigidas superoposteriormente; facetas inferiores dirigidas infero-anteriormente; Las facetas colocadas oblicuamente son más casi horizontales en esta región.
Procesos espinosos	Corto (C3-C5) y bífido (C3-C6)b ; El proceso de C6 es largo, el de C7 es más largo (por eso, C7 se llama "vértebra prominente")

aLas vértebras C1, C2 y C7 son atípicas.

bEspecialmente en varones caucásicos.

Las apófisis transversas de las vértebras cervicales terminan lateralmente en dos proyecciones: un tubérculo anterior y un tubérculo posterior. Los tubérculos proporcionan inserción para un grupo de músculos cervicales ubicados lateralmente (elevadores de la escápula y escalenos). Las ramas anteriores de los nervios espinales cervicales discurren inicialmente a lo largo de las apófisis transversales en surcos para los nervios espinales entre los tubérculos (fig. 2.7A, B). Los tubérculos anteriores de la vértebra C6 se llaman tubérculos carotídeos porque las arterias carótidas comunes pueden comprimirse aquí, en el surco entre el tubérculo y el cuerpo, para controlar el sangrado de estos vasos. El sangrado puede continuar debido a las múltiples anastomosis de las ramas distales de la carótida con ramas adyacentes y contralaterales, pero a un ritmo más lento. tasa.

Las vértebras C3 a C7 son vértebras cervicales típicas (figs. 2.6A y 2.7A; tabla 2.2). Ellos tienen Grandes agujeros vertebrales para acomodar el agrandamiento cervical de la médula espinal como consecuencia del papel de esta región en la inervación de las extremidades superiores. Los bordes superiores de los cuerpos transversalmente alargados de las vértebras cervicales están elevados posteriormente y especialmente lateralmente, pero están deprimidos anteriormente, pareciéndose algo a un asiento esculpido.

El borde inferior del cuerpo de la vértebra situada superiormente tiene forma recíproca. Las vértebras cervicales adyacentes se articulan de manera que permiten la flexión y extensión libres y cierta flexión lateral pero con rotación restringida. Las facetas articulares planas, casi horizontales, de las apófisis articulares también son favorables para estos movimientos. El margen superolateral elevado es el uncus del cuerpo (apófisis uncinada) (figs. 2.6A y 2.7A).

Las apófisis espinosas de las vértebras C3-C6 son cortas y generalmente bífidas en las personas de raza blanca, especialmente en los hombres, pero no suelen ser tan comunes en las personas de ascendencia africana o en las mujeres (Duray et al., 1999). C7 es una vértebra prominente que se caracteriza por una larga apófisis espinosa. Debido a este proceso prominente, C7 se llama vértebra prominente. Pase el dedo a lo largo de la línea media de la cara posterior del cuello hasta que sienta la prominente apófisis espinosa C7. Es la apófisis espinosa más prominente en el 70% de las personas (v . fig. 2.10A).

Las dos vértebras cervicales más superiores son atípicas. La vértebra C1, también llamada atlas, es única porque no tiene cuerpo ni apófisis espinosas (figs. 2.7A y 2.8B). Este hueso en forma de anillo tiene masas laterales emparejadas que sirven como lugar de un cuerpo al soportar el peso del cráneo en forma de globo de una manera similar a la forma en que el Atlas de la mitología griega llevaba el peso del mundo sobre sus hombros (Fig. 2.8E). Las apófisis transversales del atlas surgen de las masas laterales, lo que hace que estén situadas más lateralmente que las de las vértebras inferiores. Esta característica hace que el atlas sea la más ancha de las vértebras cervicales, proporcionando así una mayor influencia para los músculos adheridos.

Machine Translated by Google

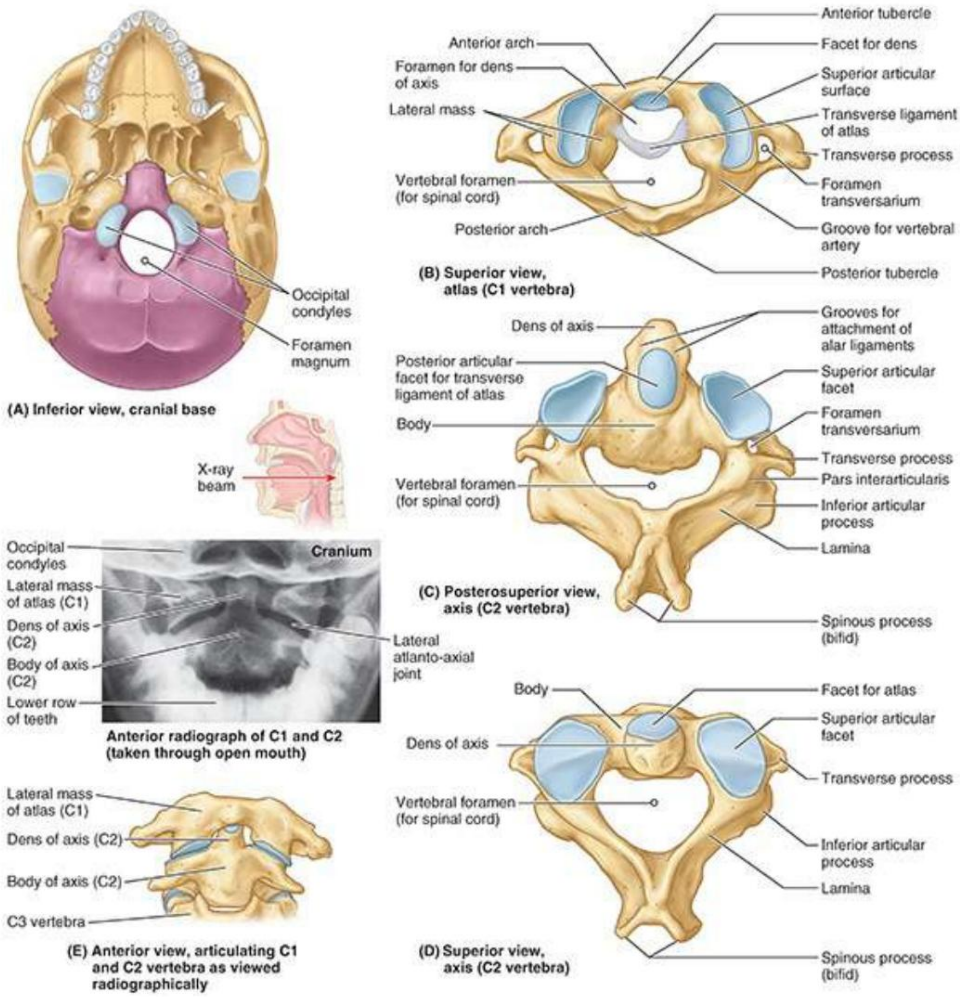

FIGURA 2.8. Base del cráneo y vértebras C1 y C2. A. Cóndilos occipitales del cráneo. Los cóndilos occipitales se articulan con las carillas articulares superiores del atlas (vértebra C1). B. Arcos y masas laterales del atlas. El atlas, sobre el que descansa el cráneo, no tiene apófisis espinosa ni cuerpo. Consta de dos masas laterales conectadas por arcos anterior y posterior. C y D. Dens (apófisis odontoides) del eje. La madriguera en forma de diente caracteriza el eje (vértebra C2) y proporciona un pivote alrededor del cual gira el atlas y transporta el cráneo. Se articula anteriormente con el arco anterior del atlas ("faceta para las guaridas del eje", en la parte B) y posteriormente con el ligamento transverso del atlas (ver parte B). MI.
Radiografía y atlas articulado y eje que muestra las madrigueras que se proyectan superiormente desde el cuerpo del eje entre las masas laterales del atlas. Dado que el atlas y el eje se encuentran posteriores a la mandíbula (fig. 2.7C), las radiografías anteriores deben tomarse con la boca abierta.

Las superficies articulares superiores cóncavas y en forma de riñón de las masas laterales se articulan con dos grandes protuberancias craneales, los cóndilos occipitales, a los lados del agujero magno (fig. 2.8A). Los arcos anterior y posterior del atlas, cada uno de los cuales lleva un tubérculo en el centro de su cara externa, se extienden entre las masas laterales, formando un anillo completo (Fig. 2.8B). El arco posterior, que corresponde a la lámina de una vértebra típica, tiene un surco ancho para la arteria vertebral en su superficie superior. El nervio C1 también discurre por este surco.

La vértebra C2, también llamada eje, es la más fuerte de las vértebras cervicales (figs. 2.7A y 2.8C). C1, que lleva el cráneo, gira sobre C2 (por ejemplo, cuando una persona gira la cabeza para indicar "no"). El eje tiene dos grandes superficies de apoyo planas, las carillas articulares superiores, sobre las que gira el atlas. La característica distintiva de C2 son las guaridas del eje con forma de dientes romos (odontoides

LGRAWANY
Machine Translated by Google

proceso), que se proyecta superiormente desde su cuerpo. El atlas rodea tanto las madrigueras (G. diente) como la médula espinal dentro de sus cubiertas (meninges). La madriguera se encuentra anterior a la médula espinal y sirve como pivote alrededor del cual se produce la rotación de la cabeza.

El dens se mantiene en posición contra la cara posterior del arco anterior del atlas mediante el ligamento transverso del atlas (fig. 2.8B). Este ligamento se extiende de una masa lateral del atlas a la otra, pasando entre las dens y la médula espinal, formando la pared posterior de la "alveolos" que recibe las dens. Por lo tanto, previene el desplazamiento posterior (horizontal) de las madrigueras y el desplazamiento anterior del atlas. Cualquiera de los desplazamientos comprometería la porción del agujero vertebral de C1 que da paso a la médula espinal. C2 tiene una gran apófisis espinosa bífida (fig. 2.8C, D) que se puede palpar profundamente en el surco nucal, el surco vertical superficial en la parte posterior del cuello.

VERTEBRA TORÁCICA

Las vértebras torácicas se encuentran en la parte superior de la espalda y sirven de unión para las costillas (ver Fig. 2.2). Por tanto, los rasgos característicos principales de las vértebras torácicas son las facetas costales para la articulación con las costillas. Las facetas costales y otros rasgos característicos de las vértebras torácicas se ilustran en las figuras 2.6B y 2.9 y se enumeran en la tabla 2.3.

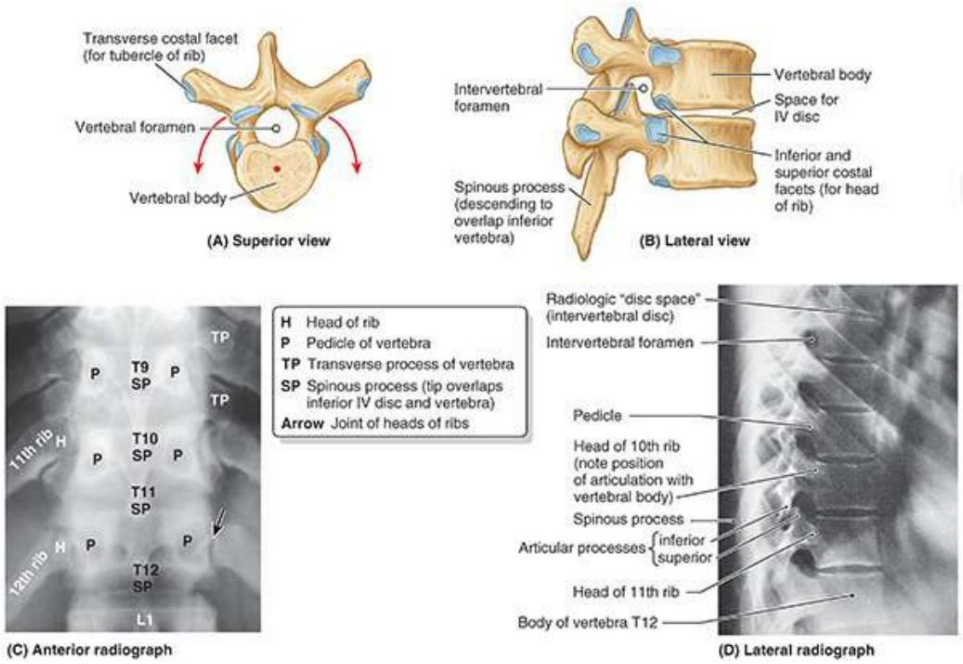

FIGURA 2.9. Vertebra torácica. A. Vértebras típicas aisladas. B. Vértebras típicas articuladas. C. En las radiografías anteriores, las costillas articuladas ocultan las características laterales de las vértebras. D. En las radiografías laterales, las costillas articuladas oscurecen los componentes del arco vertebral de las vértebras, pero los cuerpos vertebrales uniformes y los "espacios discales" radiográficos entre ellos (causados por la radiolucidez de los discos intravenosos) son evidentes.

TABLA 2.3. VERTEBRA TORÁCICA

Parte	Características
Cuerpo vertebral	En forma de corazón; dos o cuatro facetas costales para la articulación con las cabezas de las costillas

Machine Translated by Google

Foramen vertebral	Circulares y de menor tamaño que las de las vértebras cervicales y lumbares (admite la parte distal de un dedo índice de tamaño mediano)
Procesos transversales	Largo y fuerte y se extiende posterolateralmente; la longitud disminuye de T1 a T12 (T1-T10 tienen facetas para la articulación con el tubérculo de la costilla)
Procesos articulares	Facetas articulares casi verticales; facetas superiores dirigidas posteriormente y ligeramente lateralmente; facetas inferiores dirigidas anteriormente y ligeramente medialmente; Los planos de las facetas se encuentran en un arco centrado en el cuerpo vertebral.
Procesos espinosos	Largo; pendiente posteroinferior; las puntas se extienden hasta el nivel del cuerpo vertebral debajo

Las cuatro vértebras torácicas medias (T5-T8) demuestran todas las características típicas de la columna torácica. vértebras. Las apófisis articulares se extienden verticalmente con facetas articulares pareadas, orientadas casi coronalmente, que definen un arco centrado en el disco IV. Este arco permite la rotación y cierta flexión lateral de la columna vertebral en esta región. De hecho, aquí se permite el mayor grado de rotación (figura 2.9A). La unión de la caja torácica, combinada con la orientación vertical de las carillas articulares y las apófisis espinosas superpuestas, limita la flexión y extensión, así como la flexión lateral.

Las vértebras T1-T4 comparten algunas características de las vértebras cervicales. T1 es atípico de las vértebras torácicas porque tiene una apófisis espinosa larga, casi horizontal, que puede ser casi tan prominente como la de la vértebra prominente (fig. 2.10A). T1 también tiene una faceta costal completa en el borde superior de su cuerpo para la 1.ª costilla y una semifacetaria en su borde inferior que contribuye a la superficie articular de la 2.ª costilla.

LGRAWANY
Machine Translated by Google

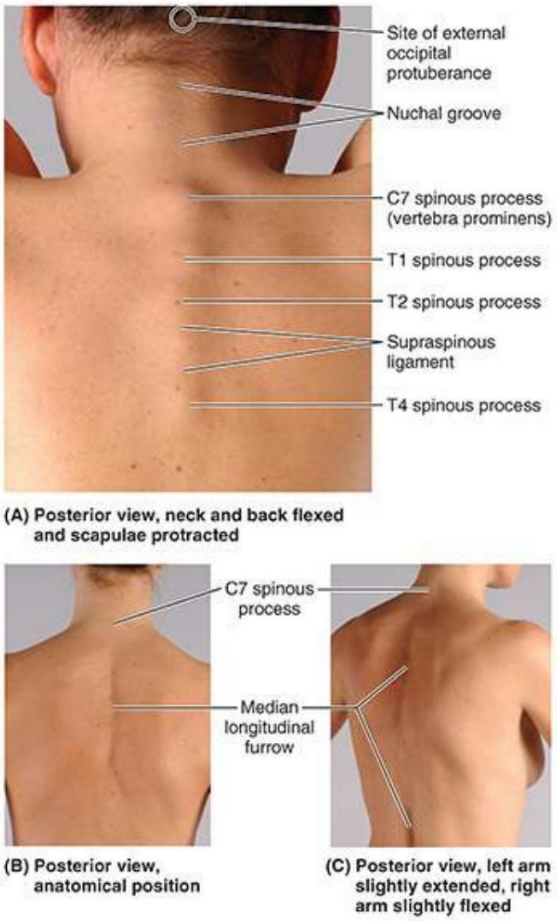

FIGURA 2.10. Anatomía superficial de las vértebras cervicales y torácicas. A excepción de la apófisis espinosa de la vértebra C7 (vértebra prominente), la visibilidad de las apófisis espinosas depende de la abundancia de tejido subcutáneo y de la posición de la espalda, el cuello y las extremidades superiores (especialmente la protracción/retracción de las escápulas). Sin embargo, las apófisis transversas espinosas y torácicas suelen palparse en las líneas mediovertebral y paravertebral.

Las vértebras T9-T12 tienen algunas características de las vértebras lumbares (p. ej., los tubérculos son similares a las apófisis accesorias). Los procesos mamilares (pequeños tubérculos) también ocurren en la vértebra T12. Sin embargo, la mayor parte de la transición en las características de las vértebras de la región torácica a la lumbar se produce a lo largo de una sola vértebra: la vértebra T12. Generalmente, su mitad superior es de carácter torácico, tiene facetas costales y apófisis articulares que permiten principalmente movimiento rotatorio, mientras que su mitad inferior es de carácter lumbar, carece de facetas costales y tiene apófisis articulares que sólo permiten flexión y extensión. En consecuencia, la vértebra T12 está sujeta a tensiones de transición que hacen que sea la vértebra que se fractura con mayor frecuencia.

ANATOMÍA DE LA SUPERFICIE DE LAS VERTEBRAS CERVICALES Y TORÁCICAS

Generalmente se pueden observar varias de las apófisis espinosas, especialmente cuando la espalda está flexionada y las escápulas extendidas (fig. 2.10A). La mayoría de ellos pueden palparse, incluso en un paciente obeso, porque la grasa normalmente no se acumula en la línea media.

La punta de la apófisis espinosa C7 es la más evidente superficialmente. A menudo, cuando el paciente Cuando está erguido, es la única apófisis espinosa visible (fig. 2.10B); de ahí el nombre vértebra

Machine Translated by Google

prominentes. La apófisis espinosa de C2 se puede palpar profundamente en la línea media, inferior a la protuberancia occipital externa, una proyección mediana ubicada en la unión de la cabeza y el cuello. C1 no tiene apófisis espinosa y su pequeño tubérculo posterior no es visible ni palpable.

Las apófisis espinosas bífidas cortas de las vértebras C3-C5 pueden palparse en el surco nucal entre los músculos del cuello, pero no son fáciles de palpar porque la lordosis cervical, que es cóncava posteriormente, las sitúa profundamente respecto de la superficie de la que se originan. separados por el ligamento nucal. Sin embargo, debido a que es considerablemente más larga, la apófisis espinosa bífida de la vértebra C6 se siente fácilmente superior a la punta visible de la apófisis C7 (vértebra prominente) cuando se flexiona el cuello (fig. 2.10A).

Cuando el cuello y la espalda están flexionados, también se pueden ver las apófisis espinosas de la vértebra torácica superior. Si el individuo es especialmente delgado, aparece una cresta continua que une sus puntas: el ligamento supraespinoso (fig. 2.10C).

Aunque C7 suele ser la apófisis espinal más superior, visible y fácilmente palpable, la apófisis espinosa de T1 a veces es más prominente. Las apófisis espinosas de las otras vértebras torácicas pueden ser obvias en personas delgadas y en otras pueden identificarse mediante palpación superior a inferior comenzando en la apófisis espinosa C7. Las puntas de las apófisis espinosas torácicas no indican el nivel de los cuerpos vertebrales correspondientes porque se superponen (se encuentran al nivel de) la vértebra inferior (véanse las figuras 2.2D y 2.9B, C).

Cuando la espalda no está flexionada o las escápulas no están extendidas, las puntas de los músculos torácicos las apófisis espinosas se encuentran profundas hasta un surco longitudinal mediano (fig. 2.10B, C). Las puntas de las apófisis espinosas normalmente están alineadas entre sí, incluso si la línea colectiva se desvía ligeramente de la línea media. Un cambio repentino en la alineación de las apófisis espinosas adyacentes puede ser el resultado de una dislocación unilateral de una articulación cigapofisaria; sin embargo, también pueden producirse ligeras desalineaciones irregulares debido a una fractura de la apófisis espinosa. La duodécima costilla corta, cuyo extremo lateral puede palparse en la línea axilar posterior, puede utilizarse para confirmar la identidad de la apófisis espinosa T12.

Las apófisis transversas de C1 se pueden palpar lateralmente mediante palpación profunda entre las apófisis mastoides (prominencias de los huesos temporales posteriores a las orejas) y los ángulos de las mandíbulas. El tubérculo carotídeo, el tubérculo anterior de la apófisis transversa de la vértebra C6, puede ser lo suficientemente grande como para ser palpable; la arteria carótida se encuentra anterior a ella. En individuos delgados y de musculatura moderada, las apófisis transversas de las vértebras torácicas se pueden palpar a cada lado de las apófisis espinosas en la región torácica y las costillas se pueden palpar lateralmente al ángulo, al menos en la parte inferior de la espalda (inferior a la escápula). (ver figura 2.1E).

VÉRTEBRA LUMBAR

Las vértebras lumbares se encuentran en la zona lumbar, entre el tórax y el sacro (ver Fig. 2.2). Los rasgos característicos de las vértebras lumbares se ilustran en las figuras 2.6C y 2.11 y se describen en la tabla 2.4. Debido a que el peso que soportan aumenta hacia el extremo inferior de la columna vertebral, las vértebras lumbares tienen cuerpos masivos que representan gran parte del grosor de la parte inferior del tronco en el plano medio. Sus apófisis articulares se extienden verticalmente, con las carillas articulares inicialmente orientadas sagitalmente (comenzando abruptamente con las articulaciones T12-L1), pero volviéndose más

LGRAWANY
Machine Translated by Google

orientada coronalmente a medida que la columna desciende.

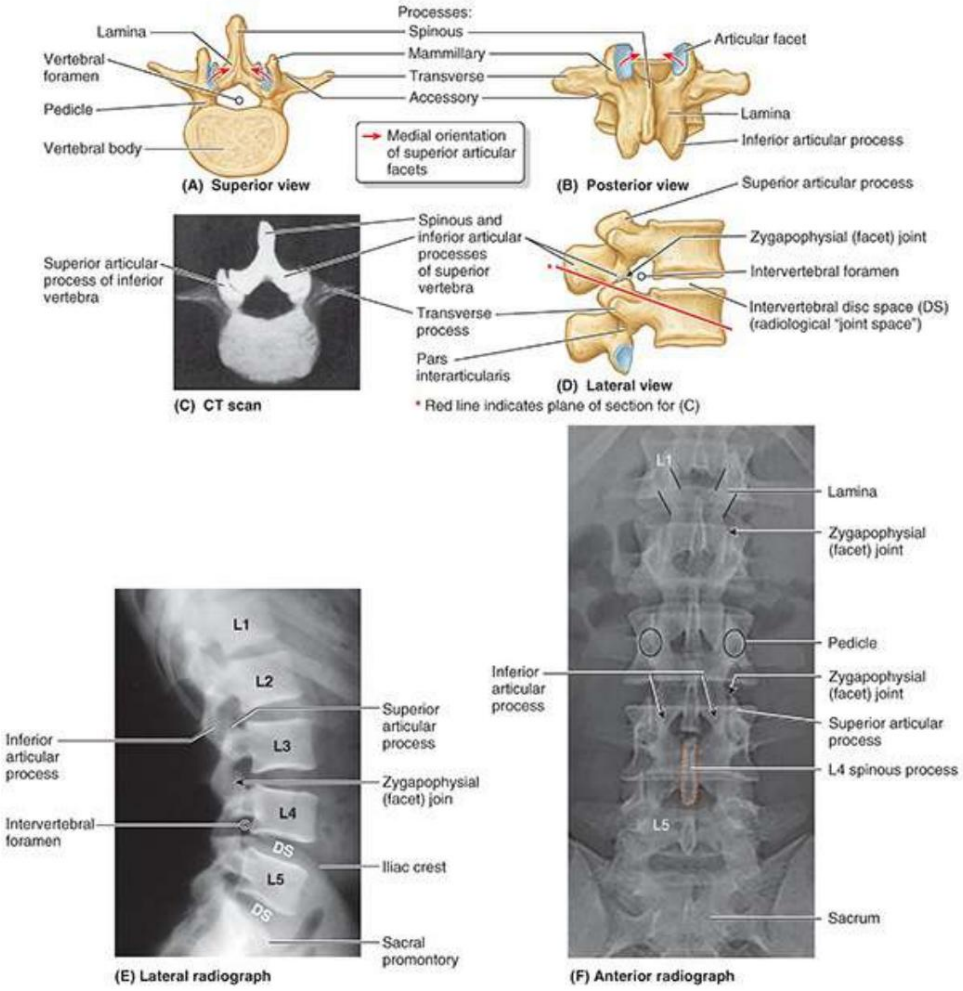

FIGURA 2.11. Vértebra lumbar. C.A. Vértebras lumbares aisladas. D-F. Vértebras lumbares típicas articuladas. MI. Radiografía lateral de vértebras lumbares. La forma de cuña de las vértebras lumbares y especialmente de los discos intravenosos lumbares es evidente. En las radiografías laterales, el canal vertebral es evidente principalmente en la radiolucidez de los agujeros IV. F. Anterior radiografía. El canal vertebral es visible como una sombra columnar (entre puntas de flecha).

TABLA 2.4. VÉRTEBRA LUMBAR

Parte	Características
Cuerpo vertebral	Masivo; Tiene forma de riñón cuando se ve desde arriba.
Foramen vertebral	Triangular; más grande que en las vértebras torácicas y más pequeño que en las vértebras cervicales
Procesos transversales	Largo y delgado; Proceso accesorio en la superficie posterior de la base de cada proceso.
Procesos articulares	Facetas casi verticales; facetas superiores dirigidas posteromedialmente (o medialmente); facetas inferiores dirigido anterolateralmente (o lateralmente); proceso mamilar en la superficie posterior de cada superior proceso articular
Procesos espinosos	Corto y robusto; grueso, ancho y con forma de hacha

Las facetas L5-S1 tienen una orientación claramente coronal. En la parte superior más orientada sagitalmente

Machine Translated by Google

En las articulaciones, las facetas orientadas lateralmente de las apófisis articulares inferiores de la vértebra superior son “agarradas” por las facetas orientadas medialmente de las apófisis superiores de la vértebra inferior, de una manera que facilita la flexión y extensión y permite la flexión lateral pero prohíbe la rotación (Fig. . 2.11A, B, D, E).

Las apófisis transversas se proyectan algo en dirección posterosuperior y lateral. En la superficie posterior de la base de cada apófisis transversa hay una pequeña apófisis accesoria, que proporciona una inserción para los músculos intertransversarios. En la superficie posterior de las apófisis articulares superiores hay pequeños tubérculos, las apófisis mamilares, que dan inserción a los músculos multífido e intertransversario de la espalda.

La vértebra L5, que se distingue por su cuerpo macizo y sus apófisis transversales, es la más grande de todas las vértebras móviles. Lleva el peso de toda la parte superior del cuerpo. El cuerpo de L5 es notablemente más alto en la parte anterior; por lo tanto, es en gran medida responsable del ángulo lumbosacro entre el eje longitudinal de la región lumbar de la columna vertebral y el del sacro (v. fig. 2.2D). El peso corporal se transmite desde la vértebra L5 hasta la base del sacro, formado por la superficie superior de la vértebra S1 (fig. 2.12A).

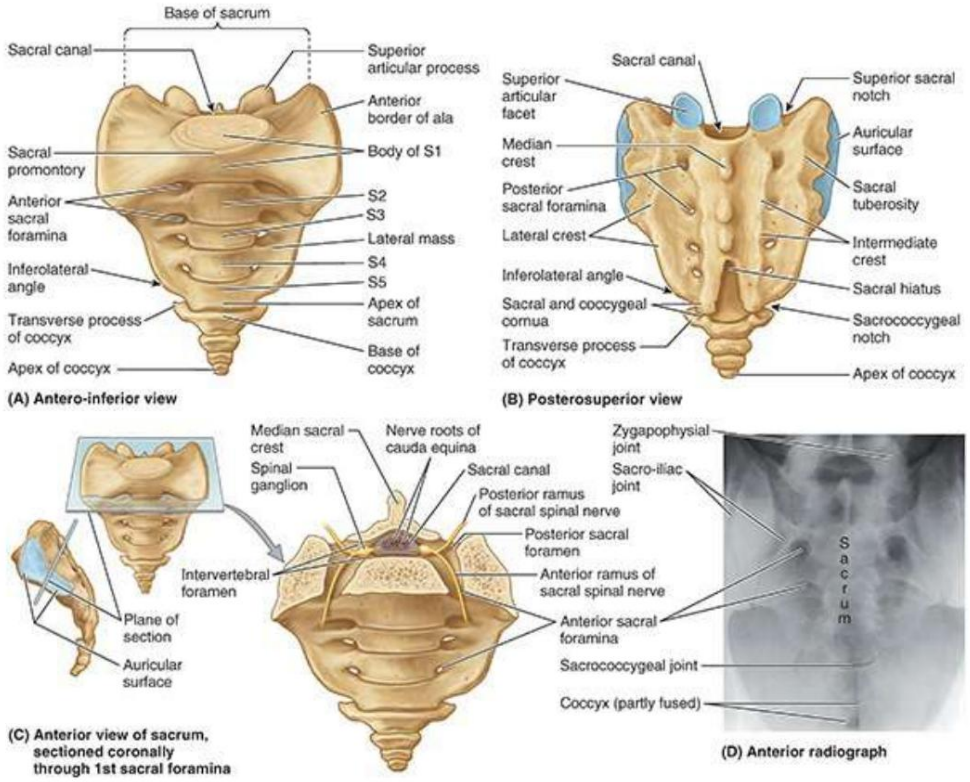

FIGURA 2.12. Sacro y cóccix. A. Base y superficie pélvica del sacro y el cóccix. B. Superficie dorsal del sacro y el cóccix. C. Posición anatómica del sacro. Los dibujos de orientación lateral y anterior del sacro en su posición anatómica demuestran el plano esencialmente frontal y el nivel en el que se ha seccionado el sacro para revelar el canal sacro que contiene la cola de caballo. Los ganglios espinales se encuentran dentro de los agujeros IV, al igual que en los niveles vertebrales superiores.
Sin embargo, las ramas sacras posterior y anterior de los nervios espinales salen a través de los agujeros sacros posteriores y anteriores (pélvicos), respectivamente. El dibujo de orientación lateral muestra la superficie auricular que se une al ilion para formar la parte sinovial de la articulación sacroilíaca. En la posición anatómica, las vértebras S1-S3 se encuentran en un plano esencialmente transversal, formando un techo para la cavidad pélvica posterior. D. Aspecto radiológico de la articulación sacroilíaca. En las radiografías anteriores, el plano oblicuo de las superficies auriculares crea dos líneas que indican cada articulación sacroilíaca. La línea lateral es la cara anterior de

LCRAWANY
Machine Translated by Google

la articulación, y la línea medial es la cara posterior.

SAGRADO

El sacro en forma de cuña (L. hueso sagrado) suele estar compuesto por cinco vértebras sacras fusionadas en los adultos (fig. 2.12). Se encuentra entre los huesos de la cadera y forma el techo y la pared posterosuperior de la mitad posterior de la cavidad pélvica. La forma triangular del sacro resulta de la rápida disminución del tamaño de las masas laterales inferiores de las vértebras sacras durante el desarrollo. La mitad inferior del sacro no soporta peso; por lo tanto, su volumen disminuye considerablemente. El sacro proporciona fuerza y estabilidad a la pelvis y transmite el peso del cuerpo a la cintura pélvica, el anillo óseo formado por los huesos de la cadera y el sacro, al que están unidos los miembros inferiores (consulte la Fig. 7.3 en el Capítulo 7, Miembro inferior).).

El canal sacro es la continuación del canal vertebral en el sacro (fig. 2.12B, C). Contiene el haz de raíces nerviosas espinales que surgen por debajo de la vértebra L1, conocida como cola de caballo (L. cola de caballo), que desciende más allá de la terminación de la médula espinal. En las superficies pélvica y posterior del sacro, entre sus componentes vertebrales, suelen haber cuatro pares de agujeros sacros para la salida de las ramas anterior y posterior de los nervios espinales (fig. 2.12A- D). Los agujeros sacros anteriores (pélvicos) son más grandes que los posteriores (dorsales).

La base del sacro está formada por la superficie superior de la vértebra S1 (fig. 2.12A). Sus apófisis articulares superiores se articulan con las apófisis articulares inferiores de la vértebra L5. El borde saliente anterior del cuerpo de la vértebra S1 es el promontorio sacro (L. cresta de la montaña), un hito obstétrico importante (consulte el Capítulo 6, Pelvis y periné). El vértice del sacro, su extremo inferior ahusado, tiene una faceta ovalada para la articulación con el cóccix.

El sacro sostiene la columna vertebral y forma la parte posterior de la pelvis ósea. El
El sacro se inclina para que se articule con la vértebra L5 en el ángulo lumbosacro (ver Fig. 2.2D), que varía de 130° a 160°. El sacro suele ser más ancho en proporción a la longitud en las mujeres que en los hombres, pero el cuerpo de la vértebra S1 suele ser más grande en los hombres (véanse la figura 6.3 y la tabla 6.1 en el Capítulo 6, Pelvis y perineo).

La superficie pélvica del sacro es lisa y cóncava (fig. 2.12A, C). Cuatro líneas transversales en esta superficie del sacro de los adultos indican dónde se produjo la fusión de las vértebras sacras.

Durante la infancia, las vértebras sacras individuales están conectadas por cartílago hialino y separadas por discos intravenosos. La fusión de las vértebras sacras comienza después de los 20 años; sin embargo, la mayoría de los discos intravenosos permanecen sin osificar hasta la mediana edad o más allá.

La superficie dorsal del sacro es rugosa, convexa y está marcada por cinco crestas longitudinales prominentes (fig. 2.12B). La cresta central, la cresta sacra mediana, representa las apófisis espinosas rudimentarias fusionadas de las tres o cuatro vértebras sacras superiores; S5 no tiene apófisis espinosa. Las crestas sacras intermedias representan las apófisis articulares fusionadas y las crestas sacras laterales son las puntas de las apófisis transversas de las vértebras sacras fusionadas.

Las características clínicamente importantes de la superficie dorsal del sacro son la forma de U invertida.
hiato sacro y los cuernos sacros (L. cuernos). El hiato sacro resulta de la ausencia de las láminas y la apófisis espinosa de S5 y, a veces, de S4. El hiato sacro conduce al canal sacro. Su profundidad varía, dependiendo de la cantidad de apófisis espinosa y láminas de S4 que estén

Machine Translated by Google

presente. Los cuernos sacros, que representan las apófisis articulares inferiores de la vértebra S5, se proyectan inferiormente a cada lado del hiato sacro y son una guía útil para su ubicación.

La parte superior de la superficie lateral del sacro se parece algo a una aurícula (L. oído externo). Debido a su forma, esta área se denomina superficie auricular (fig. 2.12B, C). Es el sitio de la parte sinovial de la articulación sacroilíaca entre el sacro y el ilion. Durante la vida, la superficie auricular está cubierta de cartílago hialino.

CÓCCIX

El cóccix (coxis) es un pequeño hueso triangular que generalmente se forma mediante la fusión de las cuatro vértebras coccígeas rudimentarias, aunque en algunas personas puede haber una menos o una más (fig. 2.12A-D). La vértebra coccígea 1 (vértebra Co1) puede permanecer separada del grupo fusionado. El cóccix es el remanente del esqueleto de la eminencia caudal embrionaria en forma de cola, que está presente en los embriones humanos desde el final de la cuarta semana hasta el comienzo de la octava semana (Moore et al., 2020). La superficie pélvica del cóccix es cóncava y relativamente lisa, y la superficie posterior tiene procesos articulares rudimentarios. Co1 es la más grande y ancha de todas las vértebras coccígeas. Sus cortas apófisis transversales están conectadas al sacro. Sus procesos articulares rudimentarios forman los cuernos coccígeos, que se articulan con los cuernos sacros.
Las últimas tres vértebras coccígeas a menudo se fusionan durante la mediana edad, formando un cóccix en forma de pico; esto explica su nombre (G. coccyx, cuco). Con la edad, el Co1 a menudo se fusiona con el sacro y las vértebras coccígeas restantes generalmente se fusionan para formar un solo hueso.

El cóccix no participa con las otras vértebras en el soporte del peso corporal al estar de pie; sin embargo, al sentarse, puede flexionarse un poco hacia adelante, lo que indica que está recibiendo algo de peso. El cóccix proporciona inserciones para partes del glúteo mayor y los músculos coccígeos y el ligamento anococcígeo, la banda fibrosa mediana de los músculos pubococcígeos (consulte el Capítulo 6, Pelvis y periné).

ANATOMÍA DE LA SUPERFICIE DE LAS VERTEBRAS LUMBARES, SACROMA Y CÓCCIX

Las apófisis espinosas de las vértebras lumbares son grandes y fáciles de observar cuando el tronco está flexionado (fig. 2.13A). También pueden palparse en el surco mediano posterior (fig. 2.13B, C).
La apófisis espinosa L2 proporciona una estimación de la posición del extremo inferior de la médula espinal. Una línea horizontal que une los puntos más altos de las crestas ilíacas pasa por la punta de la apófisis espinosa L4 y el disco IV L4-L5. Este es un punto de referencia útil al realizar una punción lumbar para obtener una muestra de líquido cefalorraquídeo (LCR) (consulte el recuadro clínico “Punción espinal lumbar” en este capítulo).

LGRAWANY
Machine Translated by Google

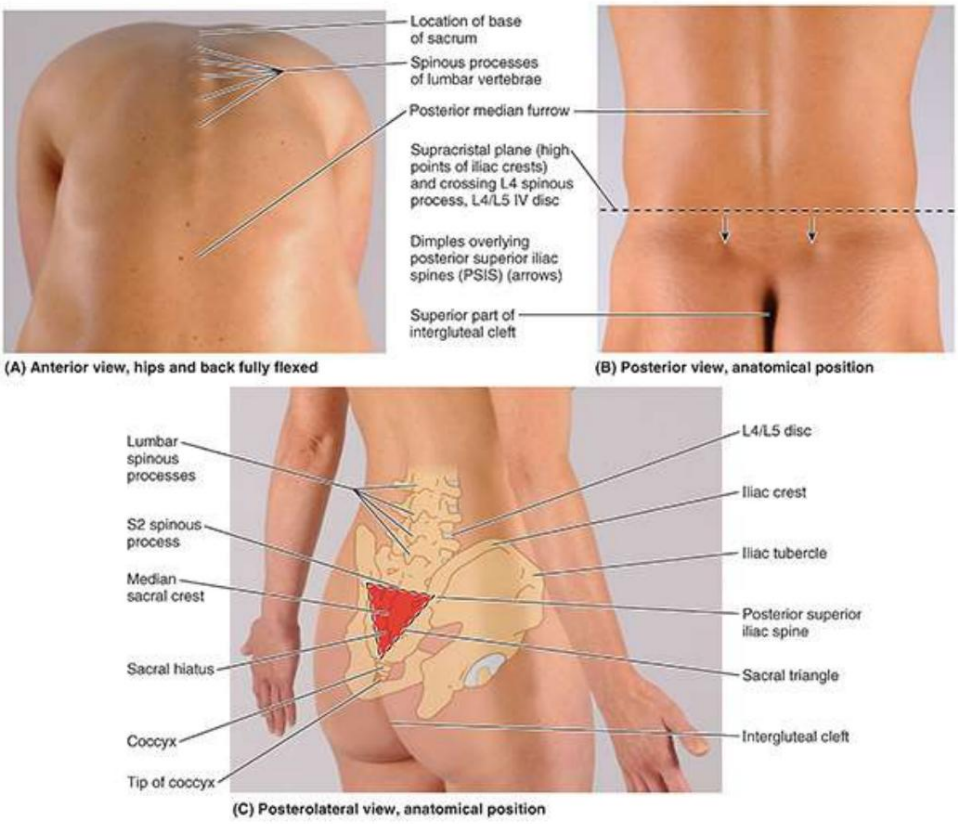

FIGURA 2.13. Anatomía superficial de las vértebras lumbares, sacro y cóccix.

La apófisis espinosa S2 se encuentra en el medio de una línea trazada entre las espinas ilíacas posterosuperiores, indicada por los hoyuelos en la piel (fig. 2.13B). Los hoyuelos se forman por la unión de piel y fascia profunda a estas espinas. Este nivel indica la extensión inferior del espacio subaracnoideo (cisterna lumbar). La cresta sacra media se puede palpar por debajo de la apófisis espinosa L5. El triángulo sacro que delinea el sacro está formado por las líneas que unen las dos espinas ilíacas posterosuperiores y la parte superior de la hendidura interglútea (natal) entre las nalgas. El triángulo es un área común de dolor resultante de esguinces en la espalda baja. El hiato sacro se puede palpar en el extremo inferior del sacro ubicado en la parte superior de la hendidura interglútea.

Las apófisis transversas de las vértebras torácicas y lumbares están cubiertas de músculos gruesos y puede o no ser palpable. El cóccix puede palparse en la hendidura interglútea, inferior al vértice del triángulo sacro. El vértice del cóccix se puede palpar aproximadamente 2,5 cm posterosuperiormente al ano. Clínicamente, el cóccix se examina con un dedo enguantado en el canal anal.

Osificación de las vértebras

Las vértebras comienzan a desarrollarse durante el período embrionario como condensaciones mesenquimales alrededor de la notocorda. Posteriormente, estos modelos óseos mesenquimales se condrifican y se forman vértebras cartilaginosas. Normalmente, las vértebras comienzan a osificarse hacia el final del período embrionario (octava semana). En cada vértebra cartilaginosa se desarrollan tres centros de osificación primarios : un endocondral

Machine Translated by Google

centrum, que con el tiempo constituirá la mayor parte del cuerpo de la vértebra, y dos centros pericondrales, uno en cada mitad del arco neural (fig. 2.14B, D, G, J, M).

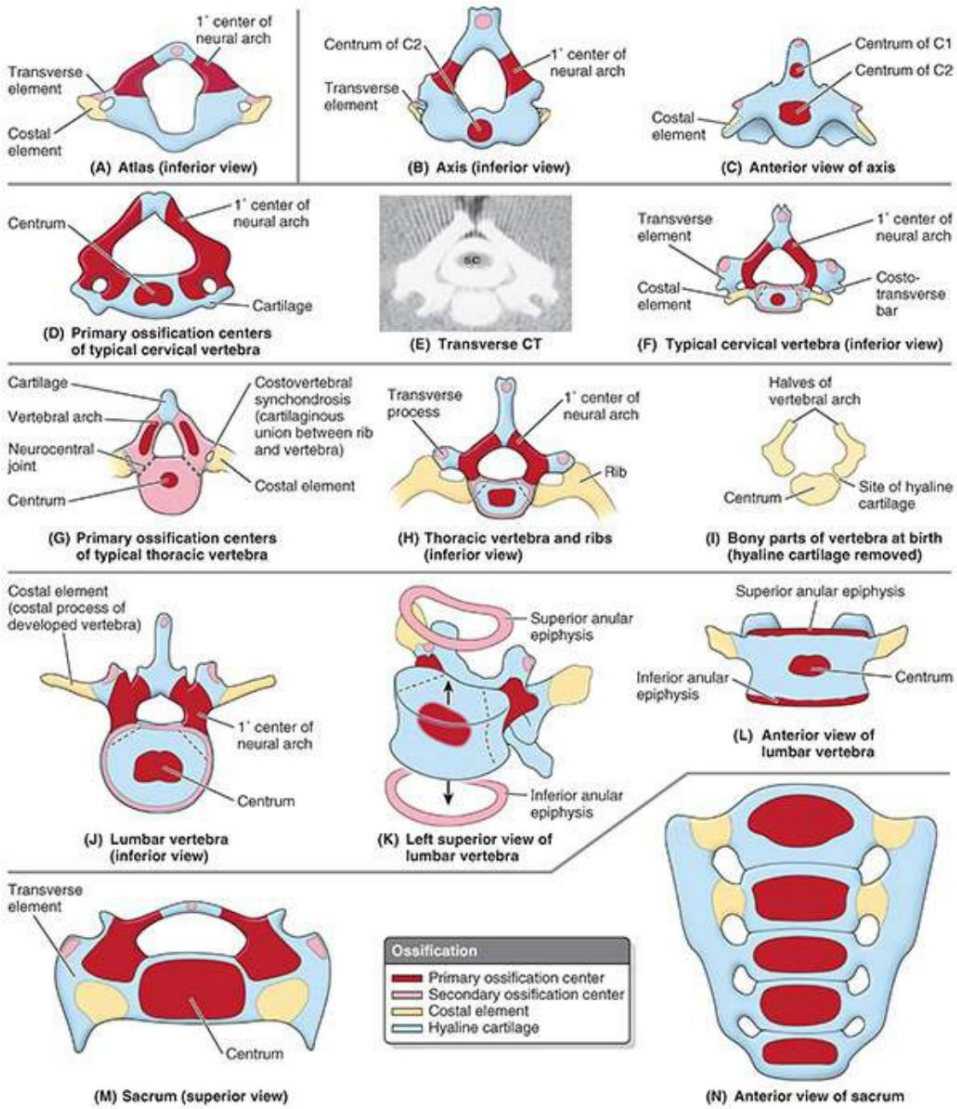

FIGURA 2.14. Osificación de las vértebras. A. Atlas. La vértebra C1 carece de centro. B y C. Eje. La vértebra C2 tiene dos centra, uno de los cuales forma la mayoría de las guaridas. D-F. Desarrollo de vértebras cervicales "típicas". D. Centros de osificación primaria dentro del cartílago hialino de la vértebra cervical. E. Tomografía computarizada de las vértebras que se muestra en la parte D (SC, médula espinal). F. Centros de osificación primarios y secundarios. SOLDADO AMERICANO. Desarrollo de las vértebras torácicas. G. Tres centros de osificación primarios en una vértebra cartilaginosa de un embrión de 7 semanas. Observe las articulaciones presentes en esta etapa. H. Centros de osificación primarios y secundarios con costillas desarrolladas a partir de elementos costales. I. Partes óseas de una vértebra torácica después de la esqueletización (eliminación del cartílago). J-L. Desarrollo de las vértebras lumbares. J. Centros de osificación primarios y secundarios. K. Epífisis anulares separadas del cuerpo. L. Epífisis anulares en su lugar. M y N. Desarrollo del sacro. Tenga en cuenta que es posible que la osificación y fusión de las vértebras sacras no se complete hasta los 35 años.

La osificación continúa durante todo el período fetal. Al nacer, las vértebras típicas y las vértebras sacras superiores constan de tres partes óseas unidas por cartílago hialino. Las vértebras sacras inferiores y todas las vértebras coccígeas son todavía enteramente cartilaginosas; se osifican durante la infancia. Las mitades de los arcos neurales se articulan en las articulaciones neurocentrales, que son primarias.

LGRAWANY
Machine Translated by Google

articulaciones cartilaginosas (fig. 2.14G). Las mitades del arco neural/vertebral comienzan a fusionarse entre sí por detrás del canal vertebral durante el primer año, comenzando en la región lumbar y luego en las regiones torácica y cervical. Los arcos neurales comienzan a fusionarse con los centros en la región cervical superior alrededor del final del tercer año, pero generalmente el proceso no se completa en la región lumbar inferior hasta después del sexto año (Moore et al., 2020).

Durante la pubertad se desarrollan cinco centros de osificación secundarios en cada vértebra típica: uno en la punta de la apófisis espinosa; uno en la punta de cada proceso transversal; y dos epífisis anulares (epífisis en anillo), una en los bordes superior y otra en el inferior de cada cuerpo vertebral (es decir, alrededor de los márgenes de las superficies superior e inferior del cuerpo vertebral) (fig. 2.14F, I-L) .

Las epífisis anulares hialinas, a las que se unen los discos intravenosos, a veces se denominan placas de crecimiento epifisarias y forman la zona a partir de la cual el cuerpo vertebral crece en altura.
Cuando el crecimiento cesa temprano en el período adulto, las epífisis suelen unirse con el cuerpo vertebral. Esta unión da como resultado el característico margen liso elevado, el borde epifisario, alrededor de los bordes de las superficies superior e inferior del cuerpo de la vértebra adulta (véanse las figuras 2.4 y 2.5A). Todos los centros de osificación secundarios normalmente se han unido con las vértebras a los 25 años; sin embargo, las edades en las que se producen uniones específicas varían.

Se producen excepciones al patrón típico de osificación en las vértebras C1, C2 y C7 (Fig. 2.14A–C) y en el sacro (Fig. 2.14M, N) y el cóccix. Además, en todos los niveles, las “costillas” primordiales (elementos costales) aparecen asociadas con los centros de osificación secundarios de las apófisis transversales (elementos transversales). Los elementos costales normalmente se convierten en costillas sólo en la región torácica; pasan a formar parte del proceso transversal o su equivalente en otros niveles.

En la región cervical, el elemento costal normalmente permanece diminuto como parte del transverso. proceso. Los agujeros transversarios se desarrollan como espacios entre los dos centros de osificación laterales, mediales a una barra costotransversa de enlace , que forma el límite lateral de los agujeros (Fig. 2.14A–F). Además, debido a que las apófisis transversas cervicales se forman a partir de los dos elementos de desarrollo, las apófisis transversas de las vértebras cervicales terminan lateralmente en un tubérculo anterior (del elemento costal) y un tubérculo posterior (del elemento transversal).
La morfología atípica de las vértebras C1 y C2 también se establece durante el desarrollo. El centro de C1 se fusiona con el de C2 y pierde su conexión periférica con el resto de C1, formando así las madrigueras (fig. 2.14C). Dado que estos dos primeros centros están fusionados y ahora forman parte de C2, no se forma ningún disco intravenoso entre C1 y C2 para conectarlos. La parte del cuerpo que queda con C1 está representada por el arco anterior y el tubérculo de C1.

En la región torácica, los elementos costales se separan de las vértebras en desarrollo y se alargan formando costillas, y los elementos transversales por sí solos forman las apófisis transversales (fig. 2.14I).

Todas, excepto la base de las apófisis transversas de las vértebras lumbares, se desarrollan a partir de las costales. elemento (figura 2.14J). Por lo tanto, esta barra saliente del hueso maduro se denomina apófisis costal. Los elementos transversales de las vértebras lumbares forman las apófisis mamilares.

Las superficies ala y auricular del sacro están formadas por la fusión de las superficies transversa y elementos costeros.

Variaciones en las vértebras

Machine Translated by Google

La mayoría de las personas tienen 33 vértebras, pero los errores de desarrollo pueden resultar en 32 o 34 vértebras (Fig. 2.15). Las estimaciones de la frecuencia de un número anormal de vértebras superiores al sacro (el número normal es 24) oscilan entre el 5% y el 12%. Las variaciones en las vértebras se ven afectadas por la raza, el género y los factores de desarrollo (genéticos y ambientales). Un mayor número de vértebras ocurre con mayor frecuencia en los hombres y un número reducido ocurre con mayor frecuencia en las mujeres.

Algunas razas muestran más variación en el número de vértebras. Las variaciones en el número de vértebras pueden ser clínicamente importantes. Una mayor longitud de la región presacra de la columna vertebral aumenta la tensión en la parte inferior de la región lumbar de la columna debido al aumento de la palanca. Sin embargo, la mayoría de las variaciones numéricas se detectan incidentalmente durante estudios de diagnóstico por imágenes médicas que se realizan por otros motivos y durante disecciones y autopsias de personas sin antecedentes de problemas de espalda.

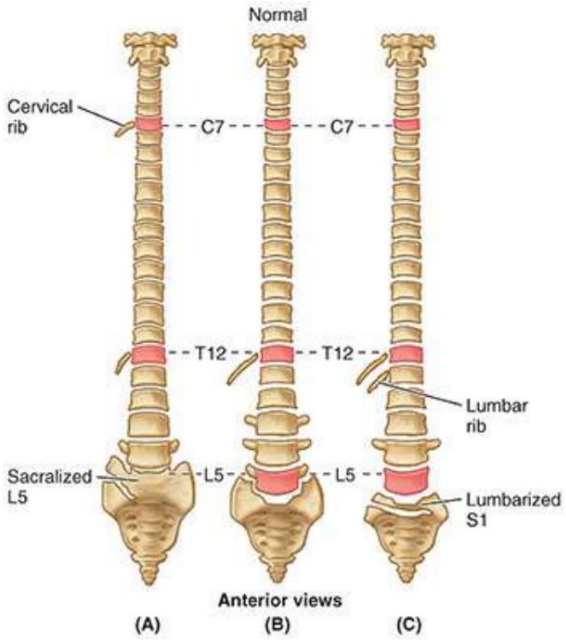

FIGURA 2.15. Variaciones de las vértebras y su relación con las costillas. A. “Desplazamiento craneal”. En este caso, hay 13 costillas, incluida una costilla cervical que se articula con la vértebra C7 y una duodécima costilla disminuida que se articula con la vértebra T12. La vértebra L5 se muestra parcialmente incorporada al sacro, pero dicha “sacralización” también puede ser completa. El segmento sacro más bajo (S5) está parcialmente segmentado. B. Disposición común de las vértebras y posición de la primera y duodécima costilla. C. “Desplazamiento caudal”. Aquí la duodécima costilla aumenta de tamaño y hay una pequeña costilla lumbar. La apófisis transversa de la vértebra L4 aumenta de tamaño, mientras que la de la vértebra L5 se reduce considerablemente. El primer segmento sacro se muestra parcialmente separado del resto del sacro, pero dicha “lumbarización” también puede ser completa. El primer segmento coccígeo se incorpora al sacro, es decir, está "sacralizado".

Es necesario tener precaución al describir una lesión (p. ej., al informar el sitio de una fractura vertebral). Al contar las vértebras, comience en la base del cuello. El número de vértebras cervicales (siete) es notablemente constante (y no sólo en los humanos, sino también entre los vertebrados; incluso las jirafas y las serpientes tienen siete vértebras cervicales). Al considerar una variación numérica, las regiones torácica y lumbar deben considerarse juntas porque las personas que tienen más de cinco vértebras lumbares a menudo tienen una disminución compensatoria en el número de vértebras torácicas (O'Rahilly, 1986).

LCRAWANY
Machine Translated by Google

Las variaciones en las vértebras también implican la relación entre las vértebras y las costillas, y la número de vértebras que se fusionan para formar el sacro (fig. 2.15). La relación de las vértebras presacras con las costillas y/o el sacro puede ocurrir más alta (desplazamiento craneal) o más baja (desplazamiento caudal) de lo normal. Sin embargo, tenga en cuenta que una vértebra C7 que se articula con una costilla cervical rudimentaria todavía se considera una vértebra cervical. Lo mismo ocurre con las vértebras lumbares y las costillas lumbares. De manera similar, una vértebra L5 fusionada al sacro se denomina "quinta vértebra lumbar sacralizada" (consulte el recuadro clínico "Fusión anormal de vértebras" en este capítulo).

CLÍNICO

CAJA

VERTEBRAS

Osteoporosis del cuerpo vertebral

La osteoporosis del cuerpo vertebral es una enfermedad ósea metabólica común que a menudo se detecta durante estudios radiográficos de rutina. La osteoporosis resulta de una desmineralización neta de los huesos causada por una alteración del equilibrio normal de deposición y resorción de calcio. Como resultado, la calidad del hueso se reduce y se produce atrofia del tejido esquelético. Aunque la osteoporosis afecta a todo el esqueleto, las zonas más afectadas son el cuello del fémur, los cuerpos de las vértebras, los metacarpianos (huesos de la mano) y el radio. Estos huesos se debilitan y se vuelven quebradizos y están sujetos a fracturas.

Las radiografías tomadas durante la osteoporosis temprana a moderada demuestran desmineralización, que es evidente como una disminución de la radiodensidad del hueso trabecular (esponjoso) de los cuerpos vertebrales, lo que hace que el hueso cortical adelgazado parezca relativamente prominente (Fig. B2.1B). La osteoporosis afecta especialmente a las trabéculas horizontales del hueso trabecular del cuerpo vertebral (compárense las figuras 2.4 y B2.10A). En consecuencia, pueden aparecer rayas verticales, lo que refleja la pérdida de las trabéculas de soporte horizontales y el engrosamiento de los puntales verticales (Fig. B2.1A). Las radiografías en etapas posteriores pueden revelar colapso vertebral (fracturas por compresión) y aumento de la cifosis torácica (Fig. B2.1C; ver Fig. B2.22B, F).

La osteoporosis del cuerpo vertebral ocurre en todas las vértebras, pero es más común en las vértebras torácicas y es un hallazgo especialmente común en mujeres posmenopáusicas.

Machine Translated by Google

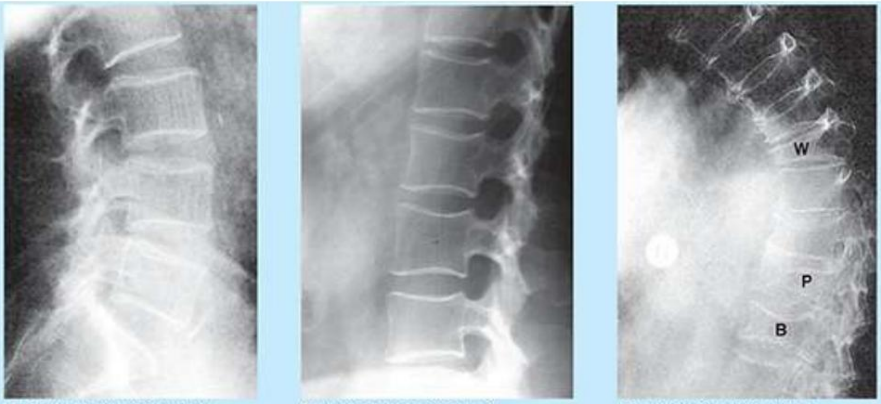

FIGURA B2.1. Efectos de la osteoporosis sobre la columna vertebral. A. Osteoporosis temprana a moderada. Esta fase se caracteriza por estriaciones verticales en los cuerpos vertebrales. B. Osteoporosis posterior. Ahora el patrón estriado se pierde a medida que la pérdida continua de hueso trabecular produce una radiolucidez uniforme (menos blanca, más "transparente"). Por el contrario, el hueso cortical, aunque adelgazado, parece relativamente prominente. C. Osteoporosis tardía en la región torácica de la columna vertebral. Hay una cifosis torácica excesiva, resultado del colapso de los cuerpos vertebrales, que han adquirido forma de cuña (W), plana (P) y bicóncava (B).

Costillas cervicales

Una costilla cervical es una anomalía relativamente común. En 1 a 2% de las personas, el elemento costal de desarrollo de C7, que normalmente se convierte en una pequeña parte de la apófisis transversa que se encuentra anterior al agujero transverso (v . fig. 2.7A), aumenta de tamaño anormal (Fig. B2.2). Esta estructura puede variar en tamaño desde una pequeña protuberancia hasta una costilla completa que ocurre bilateralmente aproximadamente el 60% de las veces.

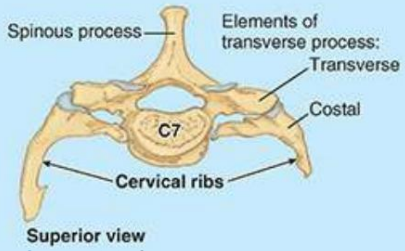

FIGURA B2.2. Costillas cervicales.

La costilla supernumeraria (extra) o una conexión fibrosa que se extiende desde su punta hasta la primera. La costilla torácica puede elevar y ejercer presión sobre las estructuras que emergen de la apertura torácica superior, en particular la arteria subclavia o el tronco inferior del plexo braquial, y puede causar el síndrome de salida torácica.

Laminectomía

La escisión quirúrgica de una o más apófisis espinosas y las láminas vertebrales de soporte adyacentes en una región particular de la columna vertebral se denomina laminectomía (1 en la figura B2.3A). El término también se usa comúnmente para denotar la eliminación. de la mayor parte del arco vertebral cortando los pedículos (2 en la figura B2.3A).

LGRAWANY
Machine Translated by Google

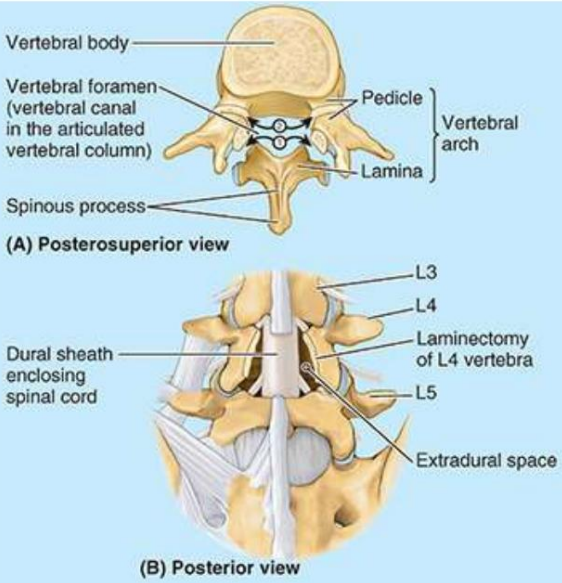

FIGURA B2.3. Laminectomía. A. Sitios en los que se realizan laminectomías. B. Postlaminectomía.

Las laminectomías se realizan quirúrgicamente (o anatómicamente en el laboratorio de disección) para obtener acceso al canal vertebral, proporcionando exposición posterior de la médula espinal (si se realiza por encima del nivel L2) y/o las raíces de nervios espinales específicos. La laminectomía quirúrgica a menudo se realiza para aliviar la presión sobre la médula espinal o las raíces nerviosas causada por un tumor, una hernia de disco intravenoso o hipertrofia ósea (crecimiento excesivo).

Fractura y dislocación del Atlas.

El atlas (vértebra C1) es un anillo óseo, con dos masas laterales en forma de cuña, conectadas por arcos anterior y posterior relativamente delgados y un ligamento transverso (v . fig. 2.8B). Debido a que el lado más alto de la masa lateral está dirigido lateralmente, las fuerzas verticales (p. ej., al golpear el fondo de una piscina en un accidente de buceo) que comprimen las masas laterales entre los cóndilos occipitales y el eje los separan, fracturando uno o ambos de los lados anteriores. o arcos posteriores (Fig. B2.4A, B).

Machine Translated by Google

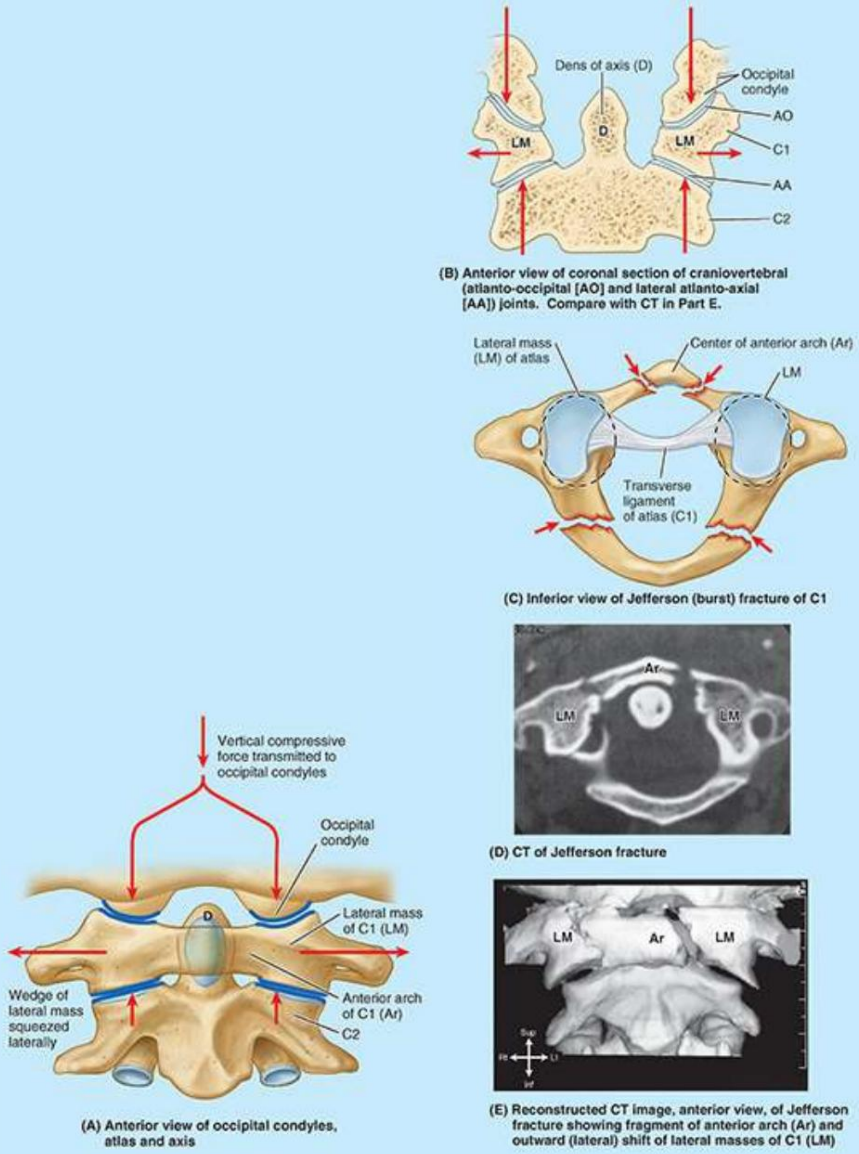

FIGURA B2.4. Fractura de Jefferson del atlas.

Si la fuerza es suficiente, también se producirá la rotura del ligamento transverso que los une. (Figura B2.4C). La fractura de Jefferson o estallido resultante (fig. B2.4C-E) por sí sola no necesariamente produce una lesión de la médula espinal porque las dimensiones del anillo óseo en realidad aumentan. Sin embargo, la lesión de la médula espinal es más probable si también se ha roto el ligamento transverso (consulte el recuadro clínico "Rotura del ligamento transverso del atlas" en este capítulo), indicada radiográficamente por masas laterales muy diseminadas.

Fractura y dislocación del eje.

Las fracturas del arco vertebral del axis (vértebra C2) son una de las lesiones más comunes de las vértebras cervicales (hasta un 40%) (Yochum & Rowe, 2004). Generalmente el

LGRAWANY
Machine Translated by Google

La fractura se produce en la columna ósea formada por las apófisis articulares superior e inferior del eje, la pars interarticularis (v . fig. 2.8C). Una fractura en esta ubicación, llamada espondilólisis traumática de C2 (Fig. B2.5A, B, D), generalmente ocurre debido a la hiperextensión de la cabeza sobre el cuello en lugar de la hiperextensión combinada de la cabeza y el cuello que puede provocar un latigazo cervical. lesión. La lesión por latigazo cervical generalmente produce distensiones de músculos y/o ligamentos en lugar de fracturas. Si bien el latigazo cervical es doloroso y debilitante a corto plazo, es diferente a la fractura vertebral, que potencialmente cambia la vida.

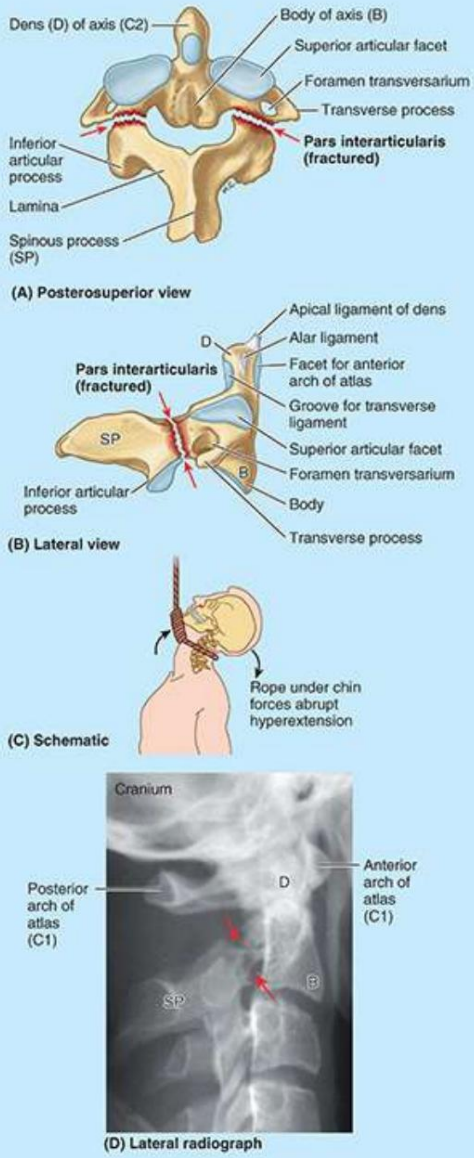

FIGURA B2.5. Fractura de ahorcado y dislocación del eje. A y B. La pars interarticularis de la vértebra C2 está fracturada (flechas). C. La posición del nudo del lazo del ahorcado produce hiperextensión durante el ahorcamiento (flechas). D. Radiografía que demuestra la fractura del ahorcado (flechas).

Esta hiperextensión de la cabeza se utilizaba para ejecutar a los delincuentes en la horca, en la que el se colocó un nudo debajo de la barbilla antes de que el cuerpo cayera repentinamente a través del piso de la horca (Fig. B2.5C); por lo tanto, esta fractura se llama fractura del ahorcado.

Machine Translated by Google

En lesiones más graves, el cuerpo de la vértebra C2 se desplaza anteriormente con respecto a el cuerpo de la vértebra C3. Con o sin dicha subluxación (dislocación incompleta) del eje, es probable que se produzca una lesión de la médula espinal y/o del tronco del encéfalo, lo que a veces provoca cuadriplejía (parálisis de las cuatro extremidades) o la muerte.

Las fracturas de las madrigueras también son lesiones comunes del eje (40-50%), que pueden resultar de un golpe horizontal en la cabeza o como una complicación de la osteopenia (pérdida patológica de masa ósea) (consulte el recuadro clínico " Fractura de las madrigueras de los huesos"). Eje" en este capítulo).

Dislocación de las vértebras cervicales

Debido a sus carillas articulares orientadas más horizontalmente, las vértebras cervicales están menos entrelazadas que otras vértebras. Las vértebras cervicales, "apiladas como monedas", pueden dislocarse en lesiones de cuello con menos fuerza de la necesaria para fracturarse ellos (Fig. B2.6A–F). Debido al gran canal vertebral en la región cervical, aquí puede producirse una ligera dislocación sin dañar la médula espinal (fig. B2.6B). Las dislocaciones graves o las dislocaciones combinadas con fracturas (fracturas-dislocaciones) lesionan la médula espinal. Si la dislocación no produce un "salto facetario" con bloqueo de las apófisis articulares desplazadas (Fig. B2.6F, G), las vértebras cervicales pueden autorreducirse (deslizarse hacia su lugar), de modo que una radiografía puede no indicar que la El cordón se ha lesionado. Sin embargo, una resonancia magnética puede revelar el daño resultante en los tejidos blandos (fig. B2.6F).

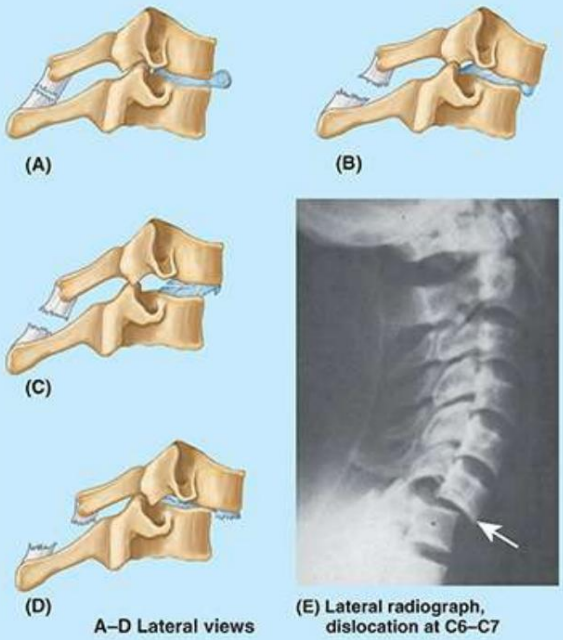

LGRAWANY
Machine Translated by Google

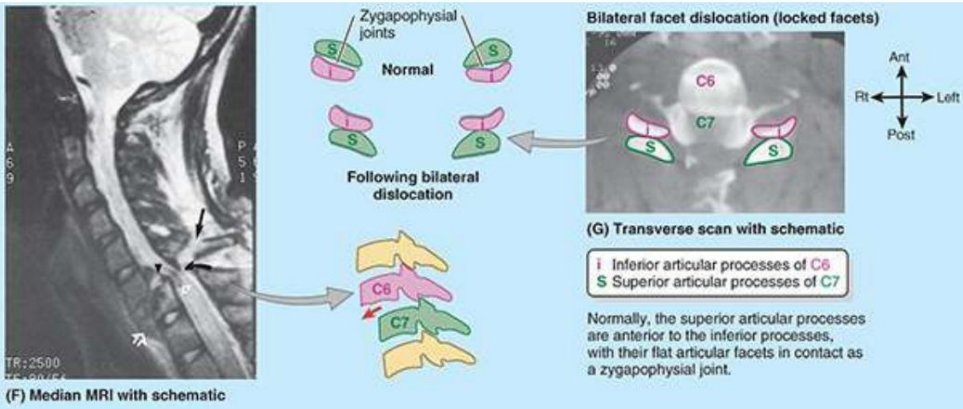

FIGURA B2.6. A-E. Dislocaciones de vértebras cervicales. ANUNCIO. Se muestran cuatro etapas de la lesión. A. Estadio I: esguince en flexión. B. Estadio II: subluxación anterior con 25% de traslación anterior. C. Etapa III: 50% de traducción. D. Etapa IV: luxación completa. E. Radiografía de una luxación en estadio III con 50% de traslación (flecha). F. Resonancia magnética de una luxación en estadio IV con lesión de la médula. El cuerpo de C7 está fracturado (puntas de flecha blancas abiertas). El ligamento amarillo está roto (flecha negra curva) y la apófisis espinosa está avulsionada (flecha negra recta). G. CT del mismo individuo que se muestra en la parte F. Las apófisis articulares de las vértebras C6 y C7 están invertidas debido al "salto facetario".

Estenosis raquídea lumbar

La estenosis espinal lumbar describe un agujero vertebral estenótico (estrecho) en una o más vértebras lumbares (fig. B2.7B). Esta afección puede ser una anomalía hereditaria que puede hacer que una persona sea más vulnerable a cambios degenerativos relacionados con la edad, como el abultamiento del disco intravenoso. Los nervios espinales lumbares aumentan de tamaño a medida que desciende la columna vertebral, pero, paradójicamente, los agujeros IV disminuyen de tamaño. El estrechamiento suele ser máximo a nivel de los discos intravenosos. Sin embargo, la estenosis de un agujero vertebral lumbar por sí sola puede causar compresión de una o más raíces nerviosas espinales que ocupan el canal vertebral inferior (v. fig. 2.2D). El tratamiento quirúrgico de la estenosis lumbar puede consistir en una laminectomía descompresiva (consulte el recuadro clínico "Laminectomía"). Cuando se produce una protrusión del disco intravenoso en un paciente con estenosis espinal (fig. B2.7B), compromete aún más un canal vertebral que ya está limitado, al igual que la proliferación artrítica y la degeneración ligamentosa.

(A) Normal vertebral foramen (B) Stenotic vertebral foramen

Machine Translated by Google

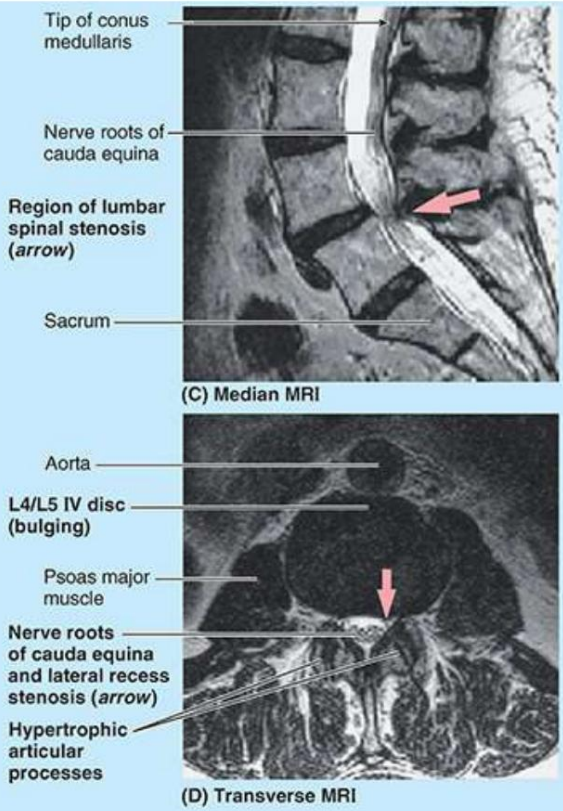

FIGURA B2.7. Estenosis raquídea lumbar. A y B. Se comparan los agujeros vertebrales normales (A) y estenóticos (B) (asteriscos). C y D. Las resonancias magnéticas lumbares demuestran una estenosis de alto grado causada por procesos articulares hipertróficos y ligamentos amarillos y un abultamiento periférico moderado del disco IV L4-L5.

Anestesia epidural caudal

En las personas vivas, el hiato sacro está cerrado por el ligamento sacrococcígeo membranoso (fig. B2.8A), que está atravesado por el filum terminale (una hebra de tejido conectivo que se extiende desde la punta de la médula espinal hasta el cóccix) (fig. B2). .8C). Profundo (superior) al ligamento, el espacio epidural del canal sacro está lleno de tejido conectivo graso (fig. B2.8B). En la anestesia o analgesia epidural caudal, se inyectan agentes anestésicos o analgésicos en la grasa del canal sacro que rodea las porciones proximales de los nervios sacros. Esto se puede lograr por varias vías, incluido el hiato sacro (fig. B2.8B, C). Dado que el hiato sacro está situado entre los cuernos sacros e inferior a la apófisis espinosa S4 o la cresta sacra media, estos puntos óseos palpables son importantes para localizar el hiato (fig. B2.8A). El agente se propaga en dirección superior y extradural, donde actúa sobre los nervios espinales S2-Co1 de la cola de caballo. La altura a la que asciende el agente está controlada por la cantidad inyectada y la posición del paciente.

Se pierde la sensibilidad por debajo del bloqueo epidural. También se pueden inyectar agentes anestésicos y analgésicos a través de los agujeros sacros posteriores en el canal sacro alrededor de las raíces nerviosas espinales (anestesia epidural transsacra) (fig. B2.8B). La anestesia epidural durante el parto se analiza en el Capítulo 6, Pelvis y perineo.

LGRAWANY
Machine Translated by Google

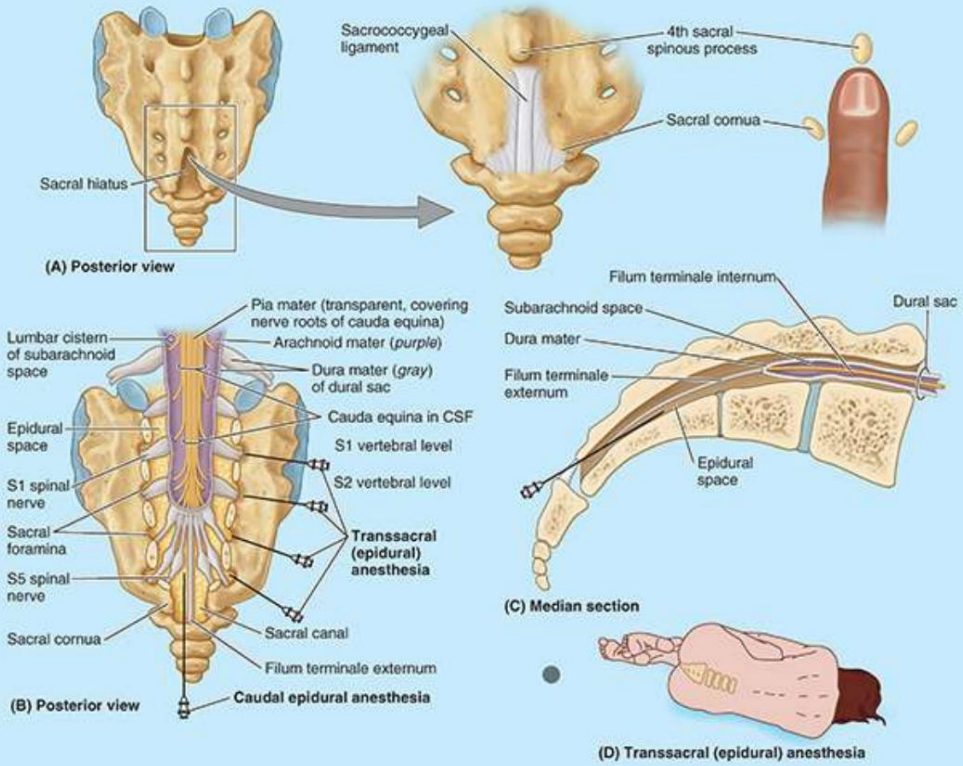

FIGURA B2.8. Anestesia epidural. A. Palpación del ligamento sacrococcígeo. B y C. Corte del sacro para mostrar la posición de la aguja. D. Posición del paciente.

Lesión del cóccix

Una caída abrupta sobre las nalgas puede causar un hematoma subperióstico doloroso o una fractura del cóccix, o una fractura-luxación de la articulación sacrococcígea. El desplazamiento es común y puede ser necesaria la extirpación quirúrgica del hueso fracturado para aliviar el dolor. En ocasiones, un parto especialmente difícil daña el cóccix de la madre. Un síndrome problemático, la coccigodinia (o coccigodinia), a menudo sigue a un traumatismo coccígeo; el alivio del dolor suele ser difícil.

Fusión anormal de vértebras

En aproximadamente el 5% de las personas, L5 está parcial o completamente incorporada al sacro. Estas condiciones se conocen como hemisacralización y sacralización de la vértebra L5, respectivamente (fig. B2.9A). En otros, S1 está más o menos separada del sacro y está total o parcialmente fusionada con la vértebra L5, lo que se denomina lumbarización de la vértebra S1 (fig. B2.9B). Cuando L5 se sacraliza, el nivel L5-S1 es fuerte y el nivel L4-L5 degenera, produciendo a menudo síntomas dolorosos.

Machine Translated by Google

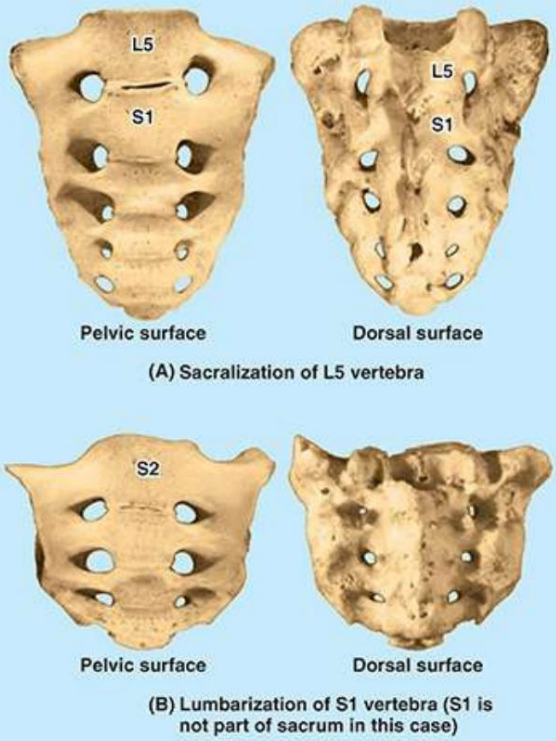

FIGURA B2.9. Fusión anormal de vértebras.

Efecto del envejecimiento sobre las vértebras

Entre el nacimiento y los 5 años, la altura del cuerpo de una vértebra lumbar típica se triplica (de 5 a 6 mm a 15 a 18 mm), y entre los 5 y los 13 años, aumenta otro 45 a 50%. El crecimiento longitudinal continúa durante toda la adolescencia, pero el ritmo disminuye y se completa entre los 18 y los 25 años.

Durante la mediana edad y la vejez, hay una disminución general de la densidad y la fuerza ósea, particularmente centralmente dentro del cuerpo vertebral. En consecuencia, las superficies articulares se curvan gradualmente hacia adentro de modo que las superficies superior e inferior de las vértebras se vuelven cada vez más cóncavas (fig. B2.10A) y los discos intravenosos se vuelven cada vez más convexos. La pérdida ósea y el consiguiente cambio en la forma de los cuerpos vertebrales pueden explicar en parte la ligera pérdida de altura que se produce con el envejecimiento. El desarrollo de estas concavidades puede provocar un aparente estrechamiento del “espacio” intervertebral en las radiografías basadas en la distancia entre los márgenes de los cuerpos vertebrales; sin embargo, esto no debe interpretarse como una pérdida del grosor del disco intravenoso.

LGRAWANY
Machine Translated by Google

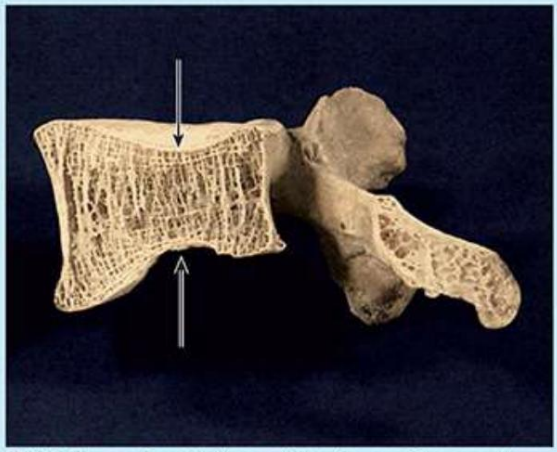

(A) Median section, lumbar vertebra (*arrows*, increased concavities)

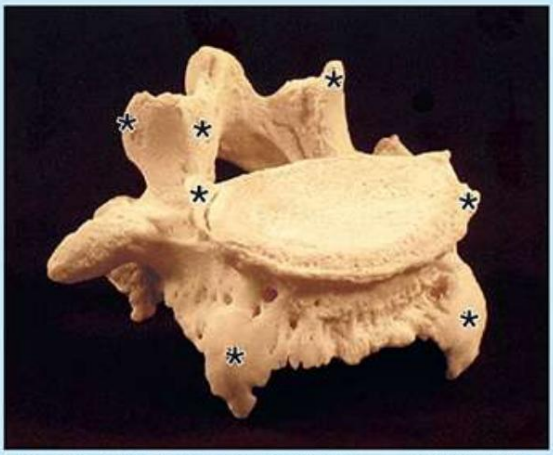

(B) Anterolateral view, lumbar vertebra *osteophytes

FIGURA B2.10. Efectos del envejecimiento sobre las vértebras.

El envejecimiento de los discos intravenosos combinado con la forma cambiante de las vértebras da como resultado una aumento de las fuerzas de compresión en la periferia de los cuerpos vertebrales, donde se unen los discos. En respuesta, suelen desarrollarse osteofitos (espolones óseos) alrededor de los márgenes del cuerpo vertebral (a lo largo de las uniones de las fibras de la parte externa del disco), especialmente en la parte anterior y posterior (fig. B2.10B). De manera similar, a medida que la mecánica alterada ejerce mayor presión sobre las articulaciones cigapofisarias, se desarrollan osteofitos a lo largo de las inserciones de las cápsulas articulares y los ligamentos accesorios, especialmente los de la apófisis articular superior, mientras que se desarrollan extensiones del cartílago articular alrededor de las carillas articulares de las articulaciones inferiores.
procesos.

Este crecimiento óseo o cartilaginoso durante la edad avanzada se ha visto tradicionalmente como un proceso patológico (espondilosis en el caso de los cuerpos vertebrales y osteoartrosis en el caso de las articulaciones cigapofisarias), pero puede ser más realista verlo como un cambio morfológico esperado con la edad, que representa la anatomía normal para un rango de edad particular.

La correlación de estos hallazgos con el dolor suele ser difícil. Algunas personas con estas manifestaciones presentan dolor, otras demuestran los mismos cambios relacionados con la edad pero tienen

Machine Translated by Google

no hay dolor, y otros exhiben pocos cambios morfológicos pero se quejan de los mismos tipos de dolor que aquellos con cambios evidentes. En vista de esto y de la ocurrencia típica de estos hallazgos, algunos médicos han sugerido que tales cambios relacionados con la edad no deben considerarse patológicos sino la anatomía normal del envejecimiento (Bogduk, 2012).

Anomalías de las vértebras

A veces, la epífisis de una apófisis transversa no se fusiona. Por lo tanto, se debe tener precaución para que una epífisis persistente no se confunda con una fractura vertebral en una radiografía o tomografía computarizada (TC).

Un defecto congénito común de la columna vertebral es la espina bífida oculta, en la que los arcos neurales de L5 y/o S1 no se desarrollan normalmente y se fusionan por detrás del canal vertebral. Este defecto óseo, presente hasta en un 24% de la población (Greer, 2010), suele presentarse en el arco vertebral de L5 y/o S1. En una forma menor de espina bífida, la única evidencia de su presencia puede ser un pequeño hoyuelo con un mechón de pelo que surge de la parte baja de la espalda. El defecto queda oculto por la piel suprayacente. La mayoría de los bebés con este tipo menor de espina bífida tienen problemas de espalda (Moore et al., 2020). Al examinar a un recién nacido, se deben palpar las vértebras adyacentes en secuencia para asegurarse de que los arcos vertebrales estén intactos y sean continuos desde la región cervical hasta la sacra.

En los tipos graves de espina bífida, espina bífida quística, uno o más arcos vertebrales pueden fallar. desarrollarse por completo. La espina bífida quística se asocia con hernia de las meninges (meningocele, una espina bífida asociada con un quiste meníngeo) y/o de la médula espinal (meningomielocele) (fig. B2.11). Los síntomas neurológicos suelen estar presentes en casos graves de meningomielocele (p. ej., parálisis de las extremidades y alteraciones del control de la vejiga y los intestinos). Las formas graves de espina bífida son el resultado de defectos del tubo neural, como el cierre defectuoso del tubo neural durante la cuarta semana de desarrollo embrionario (Moore et al., 2020).

FIGURA B2.11. Un bebé con espina bífida quística con meningomielocele en la región lumbar.

Conclusión: vértebras

LGRAWANY
Machine Translated by Google

Vértebras típicas: Las vértebras constan de cuerpos vertebrales, que soportan peso y aumentan de tamaño proporcionalmente, y arcos vertebrales, que en conjunto albergan y protegen la médula espinal y las raíces de los nervios espinales. ■ Los procesos que se extienden desde el arco vertebral proporcionan unión y palanca para los músculos o movimientos directos entre las vértebras.

Características regionales de las vértebras: las principales características regionales de las vértebras. son ■ agujeros transversarios para las vértebras cervicales, ■ facetas costales para las vértebras torácicas, ■ la ausencia de agujeros transversarios y facetas costales para las vértebras lumbares, ■ la fusión de las vértebras sacras adyacentes, y ■ la naturaleza rudimentaria de las vértebras coccígeas.

Osificación de las vértebras: las vértebras normalmente se osifican a partir de tres osificaciones primarias. centros dentro de un modelo cartilaginoso: un centro que formará la mayor parte del cuerpo y un centro en cada mitad del arco neural. ■ Así, en el momento del nacimiento, la mayoría de las vértebras constan de tres partes óseas unidas por cartílago hialino. ■ La fusión ocurre durante los primeros 6 años en un patrón centrífugo de la región lumbar. ■ Durante la pubertad aparecen cinco centros de osificación secundarios: tres relacionados con las apófisis espinosas y transversales y dos Epífisis anulares alrededor de los márgenes superior e inferior del cuerpo vertebral. ■ Los elementos costales formados en asociación con el centro de osificación de la apófisis transversa normalmente forman costillas sólo en la región torácica. Forman componentes de la transversal. procesos o sus equivalentes en otras regiones. ■ El conocimiento del patrón de osificación de las vértebras permite comprender la estructura normal de las vértebras típicas y atípicas, así como sus variaciones y malformaciones.

LA COLUMNA VERTEBRAL

La columna vertebral (columna vertebral) es una estructura agregada, normalmente formada por 33 vértebras y los componentes que las unen en una única entidad estructural y funcional: el “eje” del esqueleto axial (ver Fig. 2.2). Debido a que proporciona el “núcleo” central semirrígido alrededor del cual ocurren los movimientos del tronco, las estructuras “blandas” o huecas que recorren un recorrido longitudinal están sujetas a daños o torceduras (p. ej., la médula espinal, la aorta descendente, las venas cavas, el conducto torácico). y esófago). Por tanto, se encuentran muy cerca del eje vertebral, donde reciben su soporte semirrígido y se minimizan las tensiones de torsión sobre ellos.

Articulaciones de la columna vertebral

Las articulaciones de la columna vertebral incluyen las siguientes:

- Articulaciones de los cuerpos vertebrales
- Articulaciones de los arcos vertebrales
- Articulaciones craneovertebrales (atlantoaxial y atlantooccipital)

Machine Translated by Google

• Articulaciones costovertebrales (ver Capítulo 4, Tórax)
• Articulaciones sacroilíacas (ver Capítulo 6, Pelvis y perineo)

ARTICULACIONES DE CUERPOS VERTEBRALES

Las articulaciones de los cuerpos vertebrales son sínfisis (articulaciones cartilaginosas secundarias) diseñadas para soportar peso y fuerza. Las superficies articulares de las vértebras adyacentes están conectadas por discos intravenosos y ligamentos (figs. 2.16 y 2.17).

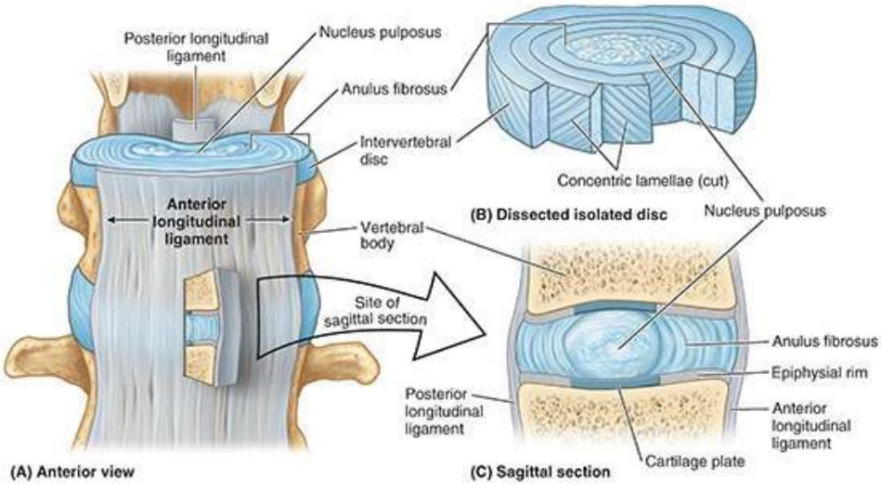

FIGURA 2.16. Estructura de los discos intravenosos. A. Se extrae una porción de la región lumbar disecada con el corte sagital que se muestra en la parte C. B. Disco intervertebral disecado para demostrar las laminillas. C. Sección sagital de la parte A que muestra la colocación excéntrica del núcleo dentro del disco.

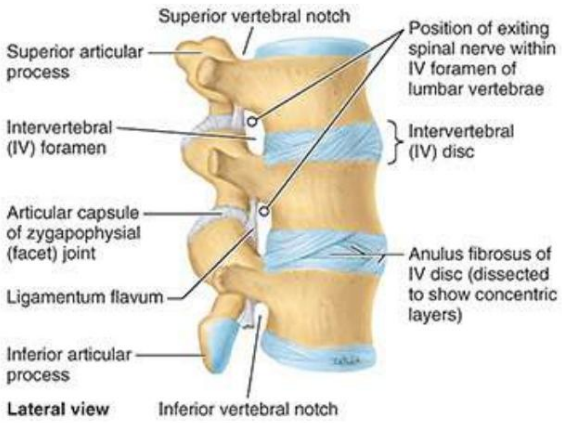

FIGURA 2.17. Vértebras lumbares y discos intravenosos. Región lumbar superior que muestra la estructura laminada de los anillos fibrosos de los discos y las estructuras involucradas en la formación de los agujeros IV. Excepto en la región cervical, el disco forma la mitad inferior del límite anterior de un agujero IV, como se muestra. Así, es menos probable que la hernia de disco afecte al nervio espinal que sale de la parte superior de ese agujero, delimitado por hueso.

Los discos intervertebrales (IV) proporcionan fuertes uniones entre los cuerpos vertebrales, uniéndolos en una columna semirrígida continua y formando la mitad inferior del borde anterior del agujero IV. En conjunto, los discos representan del 20 al 25% de la longitud (altura) de la columna vertebral (v . fig. 2.2). Además de permitir el movimiento entre vértebras adyacentes, su deformabilidad elástica les permite servir como amortiguadores. Cada disco intravenoso consta de un anillo.

LCRAWANY
Machine Translated by Google

fibrosus, una parte fibrosa externa, compuesta por laminillas concéntricas de fibrocartílago y una masa central gelatinosa, el núcleo pulposo.

El anillo fibroso (L. anus, un anillo) es un anillo fibroso abultado que consta de láminas (capas) concéntricas de fibrocartílago que forman la circunferencia del disco intravenoso (figs. 2.16 y 2.17). Los anillos se insertan en los bordes epifisarios lisos y redondeados de las superficies articulares de los cuerpos vertebrales formados por las epífisis anulares fusionadas (véanse las figuras 2.5A y 2.14K, L). Las fibras que forman cada laminilla discurren oblicuamente de una vértebra a otra, aproximadamente a 30° o más de la vertical. Las fibras de las laminillas adyacentes se cruzan oblicuamente en direcciones opuestas en ángulos de más de 60° (figs. 2.16B y 2.17). Esta disposición permite una rotación limitada entre vértebras adyacentes, al tiempo que proporciona una fuerte unión entre ellas. El anillo es más delgado posteriormente y puede estar incompleto posteriormente en el adulto en la región cervical (Mercer y Bogduk, 1999). El anillo se vasculariza cada vez menos en el centro y sólo el tercio exterior del anillo recibe inervación sensitiva.

El núcleo pulposo (L. pulpa, carnoso) es el núcleo del disco intravenoso (figs. 2.16 y 2.18A). En Al nacer, estos núcleos pulposos contienen aproximadamente un 88% de agua e inicialmente son más cartilaginosos que fibrosos. Su naturaleza semifluida es responsable de gran parte de la flexibilidad y resistencia del disco intravenoso y de la columna vertebral en su conjunto.

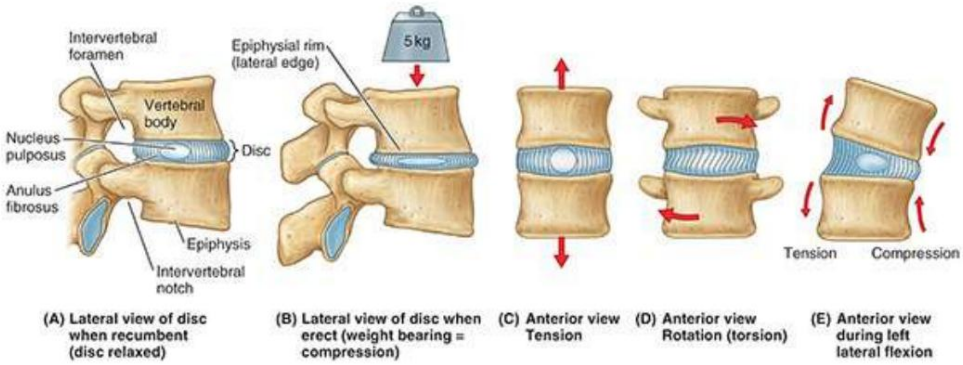

FIGURA 2.18. Estructura y función de los discos intravenosos. A. Unidad de movimiento vertebral sin carga de peso. El núcleo pulposo fibrogelatinoso ocupa una posición excéntrica en la porción central del disco y actúa como punto de apoyo y cojín o mecanismo de absorción de impactos. SER. Dinámica del disco intravenoso. La carga y el movimiento cambian la forma del núcleo pulposo. B. Compresión. El núcleo pulposo se aplana y el anillo sobresale cuando se aplica peso, como ocurre al estar de pie y más aún al levantar objetos. C. Tensión. Cuando cuelga de las extremidades superiores, el disco se estira verticalmente por el peso de la parte inferior del cuerpo y el núcleo se redondea hacia arriba. D. Torsión. Los movimientos de rotación ejercen una fuerza de torsión sobre el anillo, comprimiendo el núcleo. E. Tracción y compresión combinadas. Durante los movimientos de flexión y extensión, el núcleo pulposo actúa como punto de apoyo. El anillo se coloca simultáneamente bajo compresión por un lado y tensión por el otro.

Las fuerzas verticales deforman los discos intravenosos, que sirven como amortiguadores. Los núcleos se vuelven más anchos cuando se comprimen y más delgados cuando se tensan o estiran (como cuando están colgados o suspendidos). (Figura 2.18B, C). La compresión y la tensión ocurren simultáneamente en el mismo disco durante la flexión y extensión anterior y lateral de la columna vertebral (fig. 2.18E). Durante estos movimientos, así como durante la rotación (fig. 2.18D), el núcleo turgente actúa como un punto de apoyo semifluido. Como las laminillas del anillo fibroso son más delgadas y menos numerosas en su parte posterior que en su parte anterior o lateral, el núcleo pulposo no está centrado en el disco, sino que se sitúa entre el centro y la cara posterior del disco (fig. 2.16). El núcleo pulposo es avascular; él

Machine Translated by Google

Recibe su alimento por difusión de los vasos sanguíneos en la periferia del anillo fibroso y el cuerpo vertebral.

No hay disco intravenoso entre las vértebras C1 y C2; el disco funcional más inferior está entre las vértebras L5 y S1. Los discos varían en espesor en diferentes regiones. El grosor de los discos aumenta a medida que desciende la columna vertebral. Sin embargo, su grosor en relación con el tamaño de los cuerpos que conectan está más claramente relacionado con la amplitud de movimiento, y el grosor relativo es mayor en las regiones cervical y lumbar. Su espesor es más uniforme en la región torácica. Los discos son más gruesos en la parte anterior de las regiones cervical y lumbar, y sus formas variables producen las curvaturas secundarias de la columna vertebral (véanse las figuras 2.2B, 2.27 y 2.28).

Las “articulaciones” o hendiduras uncovertebrales (de Luschka) comúnmente se desarrollan entre las unci de los cuerpos de las vértebras C3 o C4-C6 o C7 y las superficies inferolaterales biseladas de los cuerpos vertebrales superiores a ellas después de los 10 años de edad (fig. 2.19). Las articulaciones se encuentran en los márgenes lateral y posterolateral de los discos IV. Las superficies articulares de estas estructuras similares a articulaciones están cubiertas de cartílago humedecido por un líquido contenido dentro de un espacio potencial interpuesto o "cápsula". Algunos las consideran articulaciones sinoviales; otros los consideran espacios degenerativos (hendiduras) en los discos ocupados por líquido extracelular. Las “articulaciones” uncovertebrales son sitios frecuentes de formación de espolones óseos en años posteriores, lo que puede causar dolor de cuello.

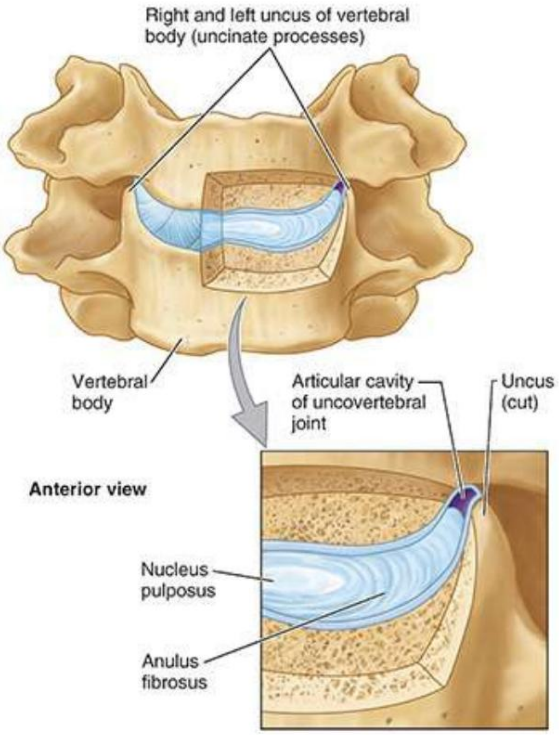

FIGURA 2.19. Articulaciones uncovertebrales. Estas pequeñas estructuras similares a articulaciones sinoviales se encuentran entre las unci de los cuerpos de las vértebras inferiores y las superficies biseladas de los cuerpos vertebrales superiores a ellas. Estas articulaciones se encuentran en los márgenes posterolaterales de los discos IV.

El ligamento longitudinal anterior es una banda fibrosa ancha y fuerte que cubre y conecta las caras anterolaterales de los cuerpos vertebrales y los discos intravenosos (fig. 2.20). El ligamento se extiende longitudinalmente desde la superficie pélvica del sacro hasta el tubérculo anterior de la vértebra C1 y

LGRAWANY
Machine Translated by Google

El hueso occipital anterior al agujero magno son las partes más superiores, los ligamentos atlantoaxial anterior y atlantooccipital. Aunque es más grueso en la cara anterior de los cuerpos vertebrales (las ilustraciones a menudo representan solo esta porción), el ligamento longitudinal anterior también cubre las caras laterales de los cuerpos hasta el agujero IV. Este ligamento previene la hiperextensión de la columna vertebral, manteniendo la estabilidad de las articulaciones entre los cuerpos vertebrales. El ligamento longitudinal anterior es el único ligamento que limita la extensión; todos los demás ligamentos intravenosos limitan las formas de flexión.

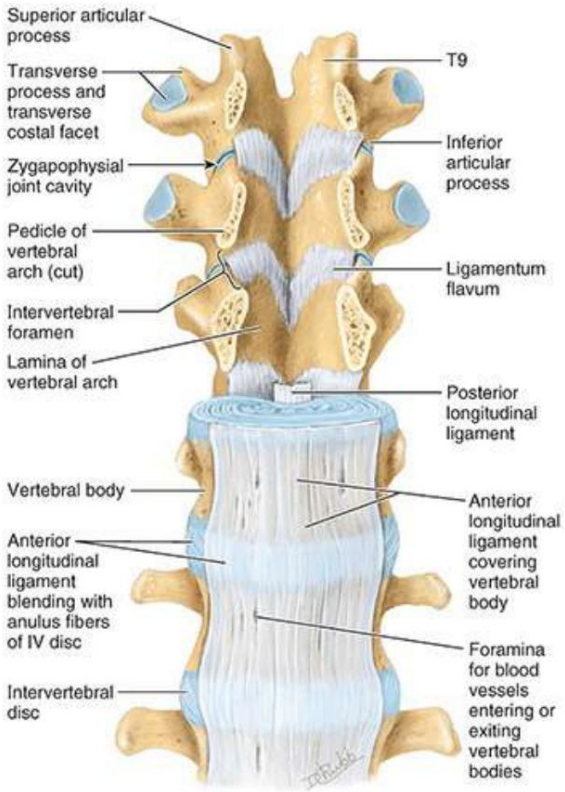

FIGURA 2.20. Relación de ligamentos con vértebras y discos intravenosos. Se muestran las vértebras torácicas inferiores (T9-T12) y lumbares superiores (L1-L2), con discos y ligamentos asociados. Se cortaron los pedículos de las vértebras T9-T11 y se extrajeron sus cuerpos y discos intermedios para proporcionar una vista anterior de la pared posterior del canal vertebral. Entre los pedículos izquierdo o derecho adyacentes, las apófisis articulares inferior y superior y las articulaciones cigapofisarias entre ellas (de las cuales se han extraído las cápsulas articulares) y la extensión más lateral de los ligamentos amarillos forman los límites posteriores de los agujeros IV. El ligamento longitudinal anterior es ancho, mientras que el ligamento longitudinal posterior es estrecho.

El ligamento longitudinal posterior es una banda mucho más estrecha y algo más débil que el ligamento longitudinal anterior (figs. 2.20 y 2.21B). El ligamento longitudinal posterior discurre dentro del canal vertebral a lo largo de la cara posterior de los cuerpos vertebrales. Está adherido principalmente a los discos intravenosos y en menor medida a las caras posteriores de los cuerpos vertebrales desde C2 hasta el sacro, a menudo uniendo grasa y vasos entre el ligamento y la superficie ósea. Este ligamento resiste débilmente la hiperflexión de la columna vertebral y ayuda a prevenir o redirigir la hernia posterior del núcleo pulposo. Está bien provisto de terminaciones nerviosas nociceptivas (dolor).

Machine Translated by Google

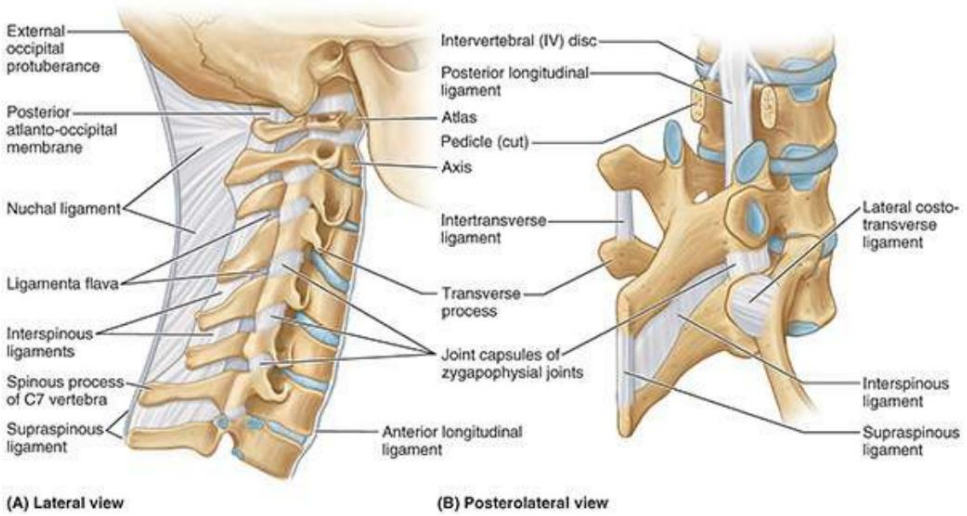

FIGURA 2.21. Articulaciones y ligamentos de la columna vertebral. A. Ligamentos en la región cervical. Superiores a la prominente apófisis espinosa de C7 (vértebra prominente), las apófisis espinosas están ubicadas profundamente y unidas a un ligamento nucal suprayacente. B. Ligamentos en la región torácica. Se cortaron los pedículos de las dos vértebras superiores y se retiraron los arcos vertebrales para revelar el ligamento longitudinal posterior. Los ligamentos intertransverso, supraespinoso e interespinoso se demuestran en asociación con las vértebras con arcos vertebrales intactos.

ARTICULACIONES DE LOS ARCOS VERTEBRALES

Las articulaciones de los arcos vertebrales son las articulaciones cigapofisarias (articulaciones facetarias). Estas articulaciones son articulaciones sinoviales planas entre las apófisis articulares superior e inferior (G. zigapophyses) de vértebras adyacentes (figs. 2.17 y 2.20). Cada articulación está rodeada por una fina cápsula articular. Los de la región cervical son especialmente delgados y sueltos, lo que refleja la amplia gama de movimientos (fig. 2.21). La cápsula articular está unida a los márgenes de las superficies articulares de las apófisis articulares de las vértebras adyacentes. Los ligamentos accesorios unen las láminas, las apófisis transversas y las apófisis espinosas y ayudan a estabilizar las articulaciones.

Las articulaciones cigapofisarias permiten movimientos de deslizamiento entre las apófisis articulares; la forma y la disposición de las superficies articulares determinan los tipos de movimiento posibles. El rango (cantidad) de movimiento está determinado por el tamaño del disco intravenoso en relación con el del cuerpo vertebral. En las regiones cervical y lumbar, estas articulaciones soportan algo de peso, compartiendo esta función con los discos intravenosos, particularmente durante la flexión lateral.

Las articulaciones cigapofisarias están inervadas por ramas articulares que surgen de la porción medial. ramas de las ramas posteriores de los nervios espinales (fig. 2.22). A medida que estos nervios pasan posteroinferiormente, se encuentran en surcos en las superficies posteriores de las partes mediales de las apófisis transversas. Cada rama articular inerva dos articulaciones adyacentes; por lo tanto, cada articulación está inervada por dos nervios.

LGRAWANY
Machine Translated by Google

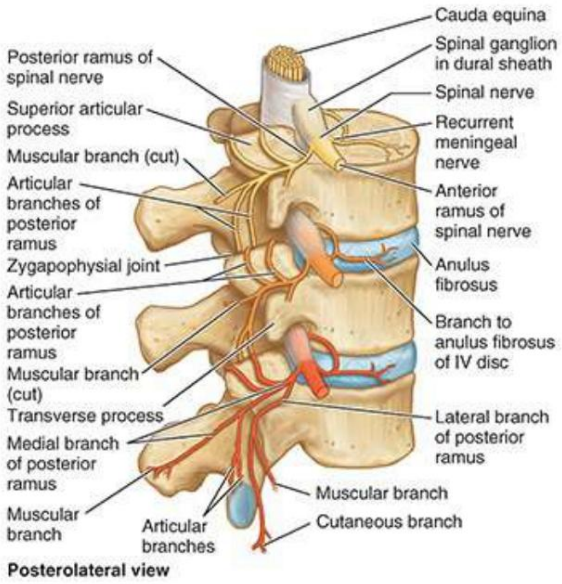

FIGURA 2.22. Inervación de las articulaciones cigapofisarias. Los ramos posteriores surgen de los nervios espinales fuera del agujero IV y se dividen en ramos medial y lateral. La rama medial da lugar a ramas articulares que se distribuyen a la articulación cigapofisaria a ese nivel y a la articulación un nivel inferior a su salida. Por tanto, cada articulación cigapofisaria recibe ramas articulares de la rama medial de las ramas posteriores de dos nervios espinales adyacentes. Es necesario extirpar las ramas mediales de ambas ramas posteriores para denervar una articulación cigapofisaria.

LIGAMENTOS ACCESORIOS DE LAS ARTICULACIONES INTERVERTEBRALES

Las láminas de los arcos vertebrales adyacentes están unidas por bandas anchas de tejido elástico de color amarillo pálido, los ligamentos amarillos (L. flavus, amarillo). Estos ligamentos se extienden casi verticalmente desde la lámina superior hasta la lámina inferior, y los de lados opuestos se juntan y fusionan en la línea media (figs. 2.17 y 2.20). Los ligamentos flavales unen la lámina de las vértebras adyacentes, formando secciones alternas de la pared posterior del canal vertebral. Los ligamentos amarillos son largos, delgados y anchos en la región cervical, más gruesos en la región torácica y más gruesos en la región lumbar. Estos ligamentos resisten la separación de la lámina vertebral al limitar la flexión abrupta de la columna vertebral y, por lo tanto, previenen lesiones de los discos intravenosos. Los ligamentos amarillos, fuertes y elásticos, ayudan a preservar las curvaturas normales de la columna vertebral y ayudan a enderezar la columna después de la flexión.

Las apófisis espinosas contiguas están unidas por ligamentos interespinosos débiles, a menudo membranosos. y ligamentos supraespinosos fibrosos fuertes (fig. 2.21A, B). Los delgados ligamentos interespinosos conectan apófisis espinosas adyacentes, uniéndose desde la raíz hasta el vértice de cada apófisis. La banda en forma de cordón que forma los ligamentos supraespinosos conecta las puntas de las apófisis espinosas desde C7 hasta el sacro y se fusiona superiormente con el ligamento nucal en la parte posterior del cuello (P. nuque, parte posterior del cuello) (Fig. 2.21A). . A diferencia de los ligamentos interespinoso y supraespinoso, el ligamento nucal ancho y fuerte (L. ligamentum nuchae) está compuesto de tejido fibroelástico engrosado. Se extiende como una banda mediana desde la protuberancia occipital externa y el borde posterior del agujero magno hasta las apófisis espinosas de las vértebras cervicales. Debido a la brevedad y profundidad de las apófisis espinosas C3-C5, el ligamento nucal proporciona inserción para los músculos que se unen a las apófisis espinosas de las vértebras en otros niveles. el intertransverso

Machine Translated by Google

Los ligamentos que conectan las apófisis transversas adyacentes están formados por fibras dispersas en la región cervical y cordones fibrosos en la región torácica (fig. 2.21B). En la región lumbar, estos ligamentos son delgados y membranosos.

ARTICULACIONES CRANIOVERTEBRALES

Hay dos conjuntos de articulaciones craneovertebrales, las articulaciones atlantooccipital, formadas entre el atlas (vértebra C1) y el hueso occipital del cráneo, y las articulaciones atlantoaxiales, formadas entre el atlas y el axis (vértebra C2) (Fig. 2.23). La palabra griega atlanto se refiere al atlas (vértebra C1). Las articulaciones craneovertebrales son articulaciones sinoviales que no tienen discos intravenosos. Su diseño otorga un rango de movimiento más amplio que en el resto de la columna vertebral. Las articulaciones involucran los cóndilos occipitales, el atlas y el eje.

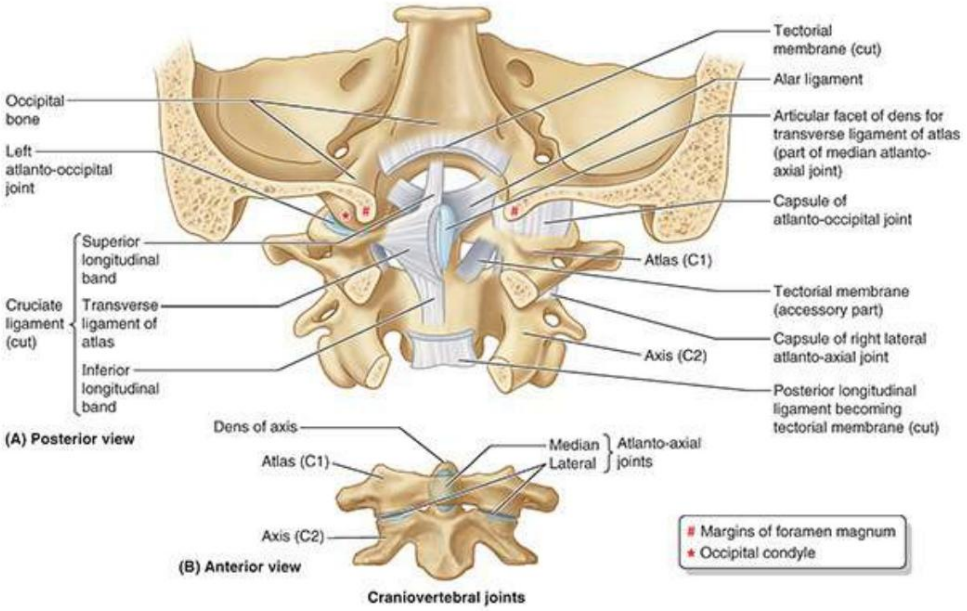

FIGURA 2.23. Cápsulas, ligamentos y membrana tectorial de las articulaciones craneovertebrales. A. Ligamentos de las articulaciones atlantooccipital y atlantoaxial. Se han eliminado la membrana tectorial y el lado derecho del ligamento cruzado del atlas para mostrar la unión del ligamento alar derecho a las guaridas de C2 (eje). B. Articulaciones atlantoaxiales mediana y lateral. Se producen movimientos de deslizamiento en direcciones opuestas en las articulaciones atlantoaxiales laterales a medida que el atlas gira alrededor de las guaridas.

Articulaciones atlantooccipital. Las articulaciones se encuentran entre las superficies articulares superiores de las masas laterales del atlas y los cóndilos occipitales (fig. 2.23; véase la figura 2.8A, B). Estas articulaciones permiten asentir con la cabeza, como la flexión y extensión de la cabeza que se produce cuando se indica aprobación (el movimiento de "sí"). Estas articulaciones también permiten inclinar la cabeza hacia los lados. El movimiento principal es la flexión, con un poco de flexión lateral y rotación. Son articulaciones sinoviales de tipo condiloide y tienen cápsulas articulares delgadas y laxas.

El cráneo y C1 también están conectados por membranas atlantooccipital anterior y posterior, que se extienden desde los arcos anterior y posterior de C1 hasta los márgenes anterior y posterior del agujero magno (figs. 2.24A y 2.25). Las membranas anteriores están compuestas de fibras anchas y densamente tejidas (especialmente en el centro, donde se continúan con el ligamento longitudinal anterior). Las membranas posteriores son anchas pero relativamente débiles. El

LGRAWANY
Machine Translated by Google

Las membranas atlantooccipital ayudan a prevenir el movimiento excesivo de las articulaciones atlantooccipital.

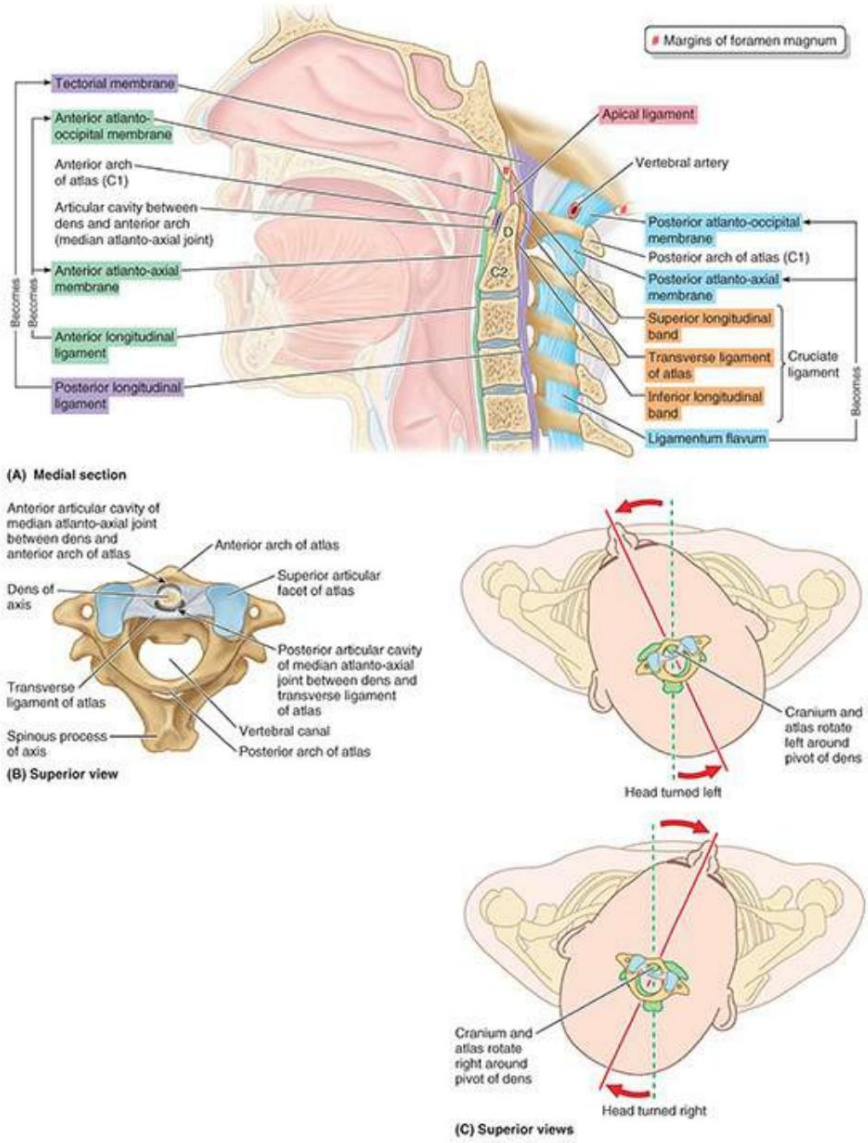

FIGURA 2.24. Estructura y función de la articulación atlantoaxial mediana. A. Continuidad de las membranas craneovertebrales. Una sección mediana de la región craneovertebral muestra membranas relacionadas con las articulaciones craneovertebrales y sus continuidades con los ligamentos amarillos y los ligamentos longitudinales del resto de la columna vertebral. B. Vista superior del atlas y eje articulados. La articulación atlantoaxial mediana consta de carillas articulares en las superficies anterior y posterior de las madrigueras del eje que se articulan con el arco anterior y el ligamento transverso del atlas, respectivamente, formando una clavija dentro de una cavidad osteoligamentosa. C. Movimiento en las articulaciones atlantoaxiales. Durante la rotación de la cabeza, el cráneo y el atlas giran como una unidad alrededor del pivote de las guaridas del eje cuando la cabeza se gira de lado a lado (el movimiento “no”).

Machine Translated by Google

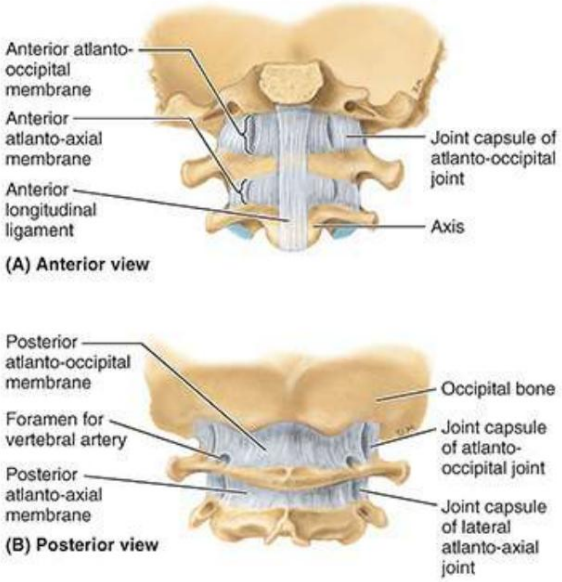

FIGURA 2.25. Membranas de las articulaciones craneovertebrales. A. Membranas y ligamentos anteriores. Aquí solo se incluye la parte más gruesa y anterior del ligamento longitudinal anterior para demostrar su continuación superior como membrana atlantoaxial anterior y membrana atlantooccipital anterior. Lateralmente, las membranas se mezclan con las cápsulas articulares de las articulaciones atlantoaxial lateral y atlantooccipital. B. Membranas posteriores. Las membranas atlantooccipital y atlantoaxial posterior abarcan los espacios entre el arco posterior del atlas (C1) y el hueso occipital (margen posterior del agujero magno) hacia arriba, y las láminas del axis (C2) hacia abajo. Las arterias vertebrales penetran la membrana atlantooccipital antes de atravesar el agujero magno.

Articulaciones Atlanto-Axiales. Hay tres articulaciones atlantoaxiales (figs. 2.23A, B): dos articulaciones atlantoaxiales laterales (derecha e izquierda) (entre las carillas inferiores de las masas laterales de C1 y las carillas superiores de C2) y una atlantoaxial mediana. Articulación axial (entre las guaridas de C2 y el arco anterior del atlas). Las articulaciones atlantoaxiales laterales son articulaciones sinoviales de tipo deslizante, mientras que la articulación atlantoaxial mediana es una articulación de pivote.

El movimiento en las tres articulaciones atlantoaxiales permite girar la cabeza de un lado a otro (Fig. 2.24C), como ocurre al girar la cabeza para indicar desaprobación (el movimiento de “no”). Durante este movimiento, el cráneo y C1 giran sobre C2 como una unidad. Durante la rotación de la cabeza, las guaridas de C2 son el eje o pivote que se sujeta en una cavidad o collar formado anteriormente por el arco anterior del atlas y posteriormente por el ligamento transverso del atlas (figs. 2.23 y 2.24A-C). ; ver ilustración en la Tabla 2.12); esta fuerte banda se extiende entre los tubérculos de las caras mediales de las masas laterales de las vértebras C1.

Las bandas longitudinales superior e inferior, orientadas verticalmente pero mucho más débiles, pasan desde el ligamento transverso del atlas hasta el hueso occipital en la parte superior y hasta el cuerpo de C2 en la parte inferior. El ligamento cruzado del atlas, llamado así por su parecido con una cruz, está formado por el ligamento transverso del atlas más las bandas longitudinales (fig. 2.23A).

Los ligamentos alares se extienden desde los lados de las madrigueras del eje hasta los márgenes laterales del agujero magno. Estos cordones cortos y redondeados, de aproximadamente 0,5 cm de diámetro, unen el cráneo a la vértebra C1 y actúan como ligamentos de control para evitar la rotación excesiva de las articulaciones.

La membrana tectorial (Figs. 2.23A y 2.24A) es la fuerte continuación superior de la

LGRAWANY
Machine Translated by Google

Ligamento longitudinal posterior que se ensancha y pasa posteriormente sobre la articulación atlantoaxial mediana y sus ligamentos. Corre superiormente desde el cuerpo de C2 a través del agujero magno para unirse a la parte central del piso de la cavidad craneal, formada por la superficie interna del hueso occipital.

Movimientos de la columna vertebral

El rango de movimiento de la columna vertebral varía según la región y el individuo. Los contorsionistas, que comienzan su entrenamiento durante la primera infancia, se vuelven capaces de realizar movimientos extraordinarios. El rango normal de movimiento posible en adultos jóvenes sanos normalmente se reduce en un 50% o más a medida que envejecen.

La movilidad de la columna vertebral resulta principalmente de la compresibilidad y elasticidad. de los discos intravenosos. La columna vertebral es capaz de realizar flexión, extensión, flexión y extensión lateral y rotación (torsión) (fig. 2.26). La flexión de la columna vertebral hacia la derecha o hacia la izquierda desde la posición neutra (erecta) es flexión lateral; volver a la postura erguida desde una posición de flexión lateral es extensión lateral.

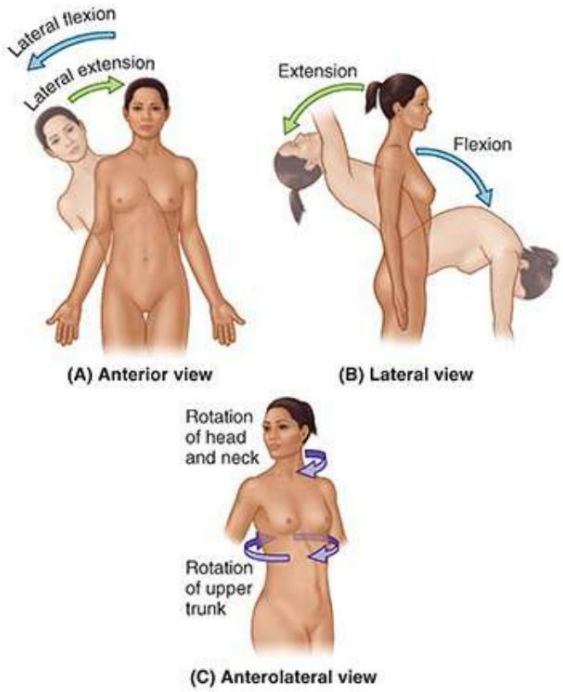

FIGURA 2.26. Movimientos de la columna vertebral. A. Flexión y extensión lateral. Este movimiento es ya sea hacia la derecha o hacia la izquierda en un plano frontal, también ocurre mayoritariamente en las regiones cervical y lumbar. B. Flexión y extensión. Ambos movimientos ocurren en el plano medio, principalmente en las regiones cervical y lumbar. C. Rotación. Este movimiento se produce alrededor de un eje longitudinal, principalmente en las articulaciones craneovertebrales (aumentadas por las articulaciones cigapofisarias cervicales) y la región torácica.

El rango de movimiento de la columna vertebral está limitado por la

- espesor, elasticidad y compresibilidad de los discos intravenosos
- forma y orientación de las articulaciones cigapofisarias

Machine Translated by Google

• tensión de las cápsulas articulares de las articulaciones cigapofisarias • resistencia de los músculos y ligamentos de la espalda (por ejemplo, los ligamentos amarillos y posteriores ligamento longitudinal) • unión a la caja torácica (costácica) • masa de tejido circundante

Los movimientos no son producidos exclusivamente por los músculos de la espalda. Están asistidas por la gravedad y la acción de los músculos abdominales anterolaterales. Los movimientos entre vértebras adyacentes se producen en los núcleos pulposos elásticos de los discos intravenosos (que sirven como eje de movimiento) y en las articulaciones cigapofisarias (véanse las figuras 2.17 y 2.18).

La orientación de estas últimas articulaciones permite algunos movimientos y restringe otros. Con el Con excepción quizás de C1-C2, el movimiento nunca ocurre en un solo segmento de la columna. Aunque los movimientos entre vértebras adyacentes son relativamente pequeños, especialmente en la región torácica, la suma de todos los pequeños movimientos produce una amplitud considerable de movimiento de la columna vertebral en su conjunto (p. ej., cuando se flexiona para tocar el suelo; fig. 2.26B). . Los movimientos de la columna vertebral son más libres en las regiones cervical y lumbar que en otras partes. La flexión, extensión, flexión lateral y rotación del cuello son especialmente libres porque el

• Los discos intravenosos, aunque delgados en relación con la mayoría de los otros discos, son gruesos en relación con el tamaño del cuerpos vertebrales a este nivel.

• Las superficies articulares de las articulaciones cigapofisarias son relativamente grandes y los planos articulares son casi horizontal.

• Las cápsulas articulares de las articulaciones cigapofisarias están sueltas. • El cuello es relativamente delgado (con menos volumen de tejido blando circundante en comparación con el tronco).

La flexión de la columna vertebral es mayor en la región cervical. La articulación de orientación sagital Los planos de la región lumbar favorecen la flexión y extensión. La extensión de la columna vertebral es más marcada en la región lumbar y suele ser más extensa que la flexión. Sin embargo, las apófisis articulares entrelazadas impiden aquí la rotación (v . fig. 2.11A-D). La región lumbar, al igual que la región cervical, tiene discos intravenosos que son grandes en relación con el tamaño de los cuerpos vertebrales. La flexión lateral de la columna vertebral es mayor en las regiones cervical y lumbar (fig. 2.26A).

La región torácica, por el contrario, tiene discos intravenosos que son delgados en relación con el tamaño de las vértebras. cuerpos. También se confiere relativa estabilidad a esta parte de la columna vertebral a través de su conexión con el esternón por las costillas y los cartílagos costales. Los planos articulares aquí se encuentran en un arco centrado en el cuerpo vertebral, lo que permite la rotación en la región torácica (v . fig. 2.9A). Esta rotación de la parte superior del tronco, en combinación con la rotación permitida en la región cervical y en las articulaciones atlantoaxiales, permite la torsión del esqueleto axial que se produce cuando uno mira hacia atrás por encima del hombro (fig. 2.26C). Sin embargo, la flexión está limitada en la región torácica, incluida la flexión lateral.

Curvaturas de la columna vertebral

LGRAWANY
Machine Translated by Google

La columna vertebral en los adultos tiene cuatro curvaturas que se presentan en las regiones cervical, torácica, lumbar y sacra (fig. 2.27). Las cifosis torácica y sacra (singular = cifosis) son cóncavas anteriormente, mientras que las lordosis cervical y lumbar (singular = lordosis) son cóncavas posteriormente. Cuando se observa la superficie posterior del tronco, especialmente en una vista lateral, las curvaturas normales de la columna vertebral son especialmente evidentes (fig. 2.28).

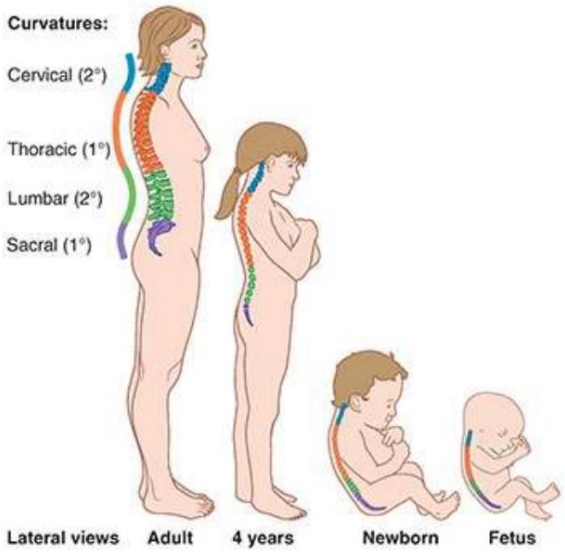

FIGURA 2.27. Curvaturas de la columna vertebral. Las cuatro curvaturas de la columna vertebral adulta (cervical, torácica, lumbar y sacra) contrastan con la curvatura en forma de C de la columna durante la vida fetal, cuando solo existen las curvaturas primarias (1°). Las curvaturas secundarias (2°) se desarrollan durante la infancia y la niñez.

Machine Translated by Google

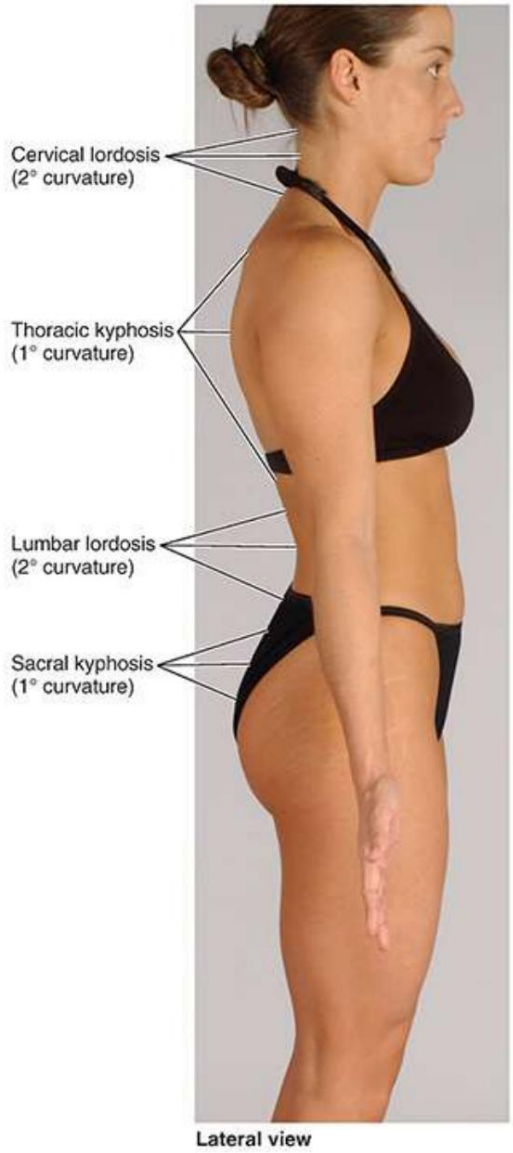

FIGURA 2.28. Anatomía superficial de las curvaturas de la columna vertebral.

Las cifosis torácica y sacra son curvaturas primarias que se desarrollan durante el período fetal. en relación con la posición fetal (flexionada) (Moore et al., 2020). Compare las curvaturas de la figura 2.27 y observe que las curvaturas primarias están en la misma dirección que las curvaturas principales de la columna vertebral fetal. Las curvaturas primarias se conservan durante toda la vida debido a las diferencias de altura entre las partes anterior y posterior de las vértebras.

Las lordosis cervical y lumbar son curvaturas secundarias que resultan de la extensión desde la posición fetal flexionada. Comienzan a aparecer durante el período fetal tardío, pero no se vuelven evidentes hasta la infancia (aproximadamente el primer año). Las curvaturas secundarias se mantienen principalmente por diferencias de espesor entre las partes anterior y posterior de los discos intravenosos.

La lordosis cervical se vuelve totalmente evidente cuando un bebé comienza a levantar (extender) la cabeza mientras está boca abajo y a mantenerla erguida mientras está sentado. La lordosis lumbar se vuelve evidente cuando los niños pequeños (niños que aprenden a caminar) comienzan a adoptar una postura erguida, de pie y caminando.

Machine Translated by Google

Esta curvatura, generalmente más pronunciada en las mujeres, termina en el ángulo lumbosacro formado en la unión de la vértebra L5 con el sacro (v . fig. 2.2D). La cifosis sacra también difiere en hombres y mujeres: la de las mujeres se reduce de modo que el cóccix sobresale menos hacia la salida pélvica (consulte el Capítulo 6, Pelvis y perineo).

Las curvaturas de la columna vertebral proporcionan flexibilidad adicional (resiliencia de absorción de impactos), aumentando aún más la proporcionada por los discos intravenosos. Cuando la carga que soporta la columna vertebral aumenta notablemente (p. ej., al llevar una mochila pesada), tanto los discos intravenosos como las curvaturas flexibles se comprimen (es decir, las curvaturas tienden a aumentar).

La flexibilidad proporcionada por los discos intravenosos es pasiva y está limitada principalmente por el cigapofisario. articulaciones y ligamentos longitudinales, mientras que la proporcionada por las curvaturas es resistida activa (dinámicamente) por la contracción de grupos de músculos antagónicos al movimiento (p. ej., los extensores largos de la espalda resisten la cifosis torácica excesiva y los flexores abdominales resisten la lordosis lumbar excesiva) .

Cargar peso adicional por delante del eje gravitacional normal del cuerpo (p. ej., senos anormalmente grandes, abdomen colgante en la obesidad o abdomen agrandado debido al útero grávido durante la última etapa del embarazo, o tener un niño pequeño) también tiende a aumentar estas curvaturas. Los músculos que proporcionan resistencia al aumento de la curvatura a menudo duelen cuando se soporta el peso durante períodos prolongados.

Cuando uno está sentado, especialmente en ausencia de apoyo para la espalda durante períodos prolongados, uno generalmente “cicla” entre la flexión de la espalda (hundirse) y la extensión (sentarse derecho) para minimizar la rigidez y la fatiga. Esto permite alternar entre el soporte activo proporcionado por los músculos extensores de la espalda y la resistencia pasiva a la flexión proporcionada por los ligamentos.

Vasculatura de la columna vertebral

Las vértebras están irrigadas por las ramas perióstica y ecuatorial de las principales arterias cervicales y segmentarias y sus ramas espinales (fig. 2.29). Las arterias madre de las ramas perióstica, ecuatorial y espinal se encuentran en todos los niveles de la columna vertebral, en estrecha asociación con ella, e incluyen las siguientes arterias (descritas en detalle en otros capítulos):

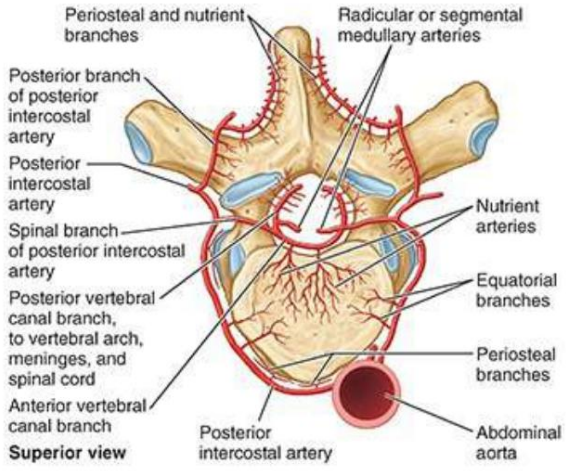

FIGURA 2.29. Suministro de sangre a las vértebras. Las vértebras típicas están irrigadas por arterias segmentarias, aquí posteriores

Machine Translated by Google

arterias intercostales. En las regiones torácica y lumbar, cada vértebra está rodeada en tres lados por pares de arterias intercostales o lumbares posteriores que surgen de la aorta. Estas arterias segmentarias irrigan ramas ecuatoriales al cuerpo vertebral y las ramas posteriores irrigan las estructuras del arco vertebral y los músculos de la espalda. Las ramas espinales ingresan al canal vertebral a través de los agujeros IV para irrigar los huesos, el periostio, los ligamentos y las meninges que unen el espacio epidural y las arterias medulares radiculares o segmentarias que irrigan el tejido nervioso (raíces nerviosas espinales y médula espinal).

• Arterias vertebrales y cervicales ascendentes en el cuello (ver Capítulo 9, Cuello) •
Las principales arterias segmentarias del tronco: •
Arterias intercostales posteriores en la región torácica (Fig. 2.29) •
Arterias subcostales y lumbares en el abdomen (ver Capítulo 5 , Abdomen) • Arterias iliolumbar y sacra lateral y medial en la pelvis (consulte el Capítulo 6, Pelvis y Perineo)

Las ramas perióstica y ecuatorial surgen de estas arterias cuando cruzan las superficies externas (anterolateral) de las vértebras. Las ramas espinales entran en los agujeros IV y se dividen. Las ramas más pequeñas del canal vertebral anterior y posterior pasan al cuerpo vertebral y al arco vertebral, respectivamente, y dan lugar a ramas ascendentes y descendentes que se anastomosan con las ramas del canal espinal de niveles adyacentes (fig. 2.29). Las ramas anteriores del canal vertebral envían arterias nutricias anteriormente hacia los cuerpos vertebrales que irrigan la mayor parte de la médula roja del cuerpo vertebral central (Bogduk, 2012). Las ramas más grandes de las ramas espinales continúan como arterias radiculares terminales o medulares segmentarias distribuidas a las raíces anterior y posterior de los nervios espinales y sus cubiertas y a la médula espinal, respectivamente (consulte “ Vasculatura de la médula espinal y las raíces de los nervios espinales” en este capítulo).

Las venas espinales forman plexos venosos a lo largo de la columna vertebral, tanto dentro como fuera del canal vertebral. Estos plexos son los plexos venosos vertebrales internos (plexos venosos epidurales) y los plexos venosos vertebrales externos, respectivamente (fig. 2.30). Estos plexos se comunican a través de los agujeros intervertebrales. Ambos plexos son más densos en sentido anterior y posterior y relativamente escasos en sentido lateral. Las grandes y tortuosas venas basivertebrales se forman dentro de los cuerpos vertebrales. Emergen de los agujeros en las superficies de los cuerpos vertebrales (principalmente la cara posterior) y drenan hacia los plexos venosos vertebrales anterior externo y especialmente anterior interno, que pueden formar grandes senos longitudinales. Las venas intervertebrales reciben venas de la médula espinal y de los plexos venosos vertebrales mientras acompañan a los nervios espinales a través de los agujeros IV para drenar en las venas vertebrales del cuello y las venas segmentarias (intercostales, lumbares y sacras) del tronco (figs. 2.30). A y 2.31).

LGRAWANY
Machine Translated by Google

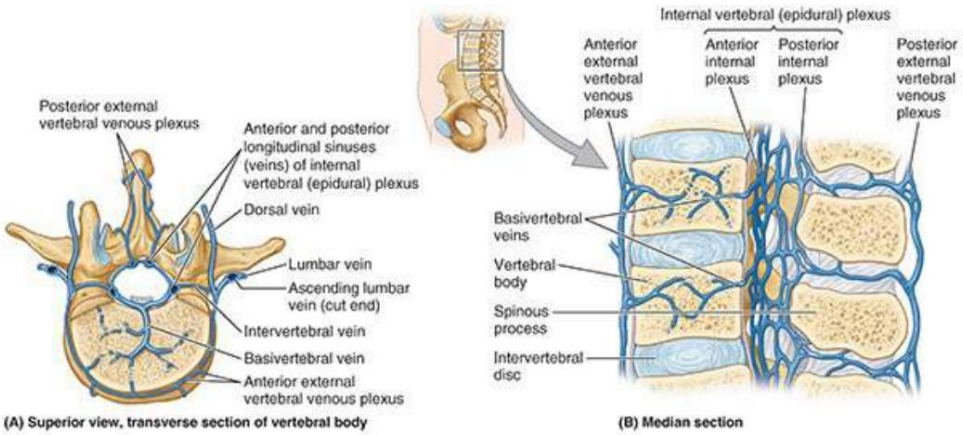

FIGURA 2.30. Drenaje venoso de la columna vertebral. A. Patrón de drenaje. El drenaje venoso es paralelo al suministro arterial y entra en los plexos venosos vertebrales externo e interno. También hay drenaje anterolateral desde las caras externas de las vértebras hacia las venas segmentarias. B. Naturaleza de las venas. El denso plexo de vasos de paredes delgadas dentro del canal vertebral, los plexos venosos vertebrales internos, consiste en anastomosis sin válvulas entre los senos venosos longitudinales anterior y posterior.

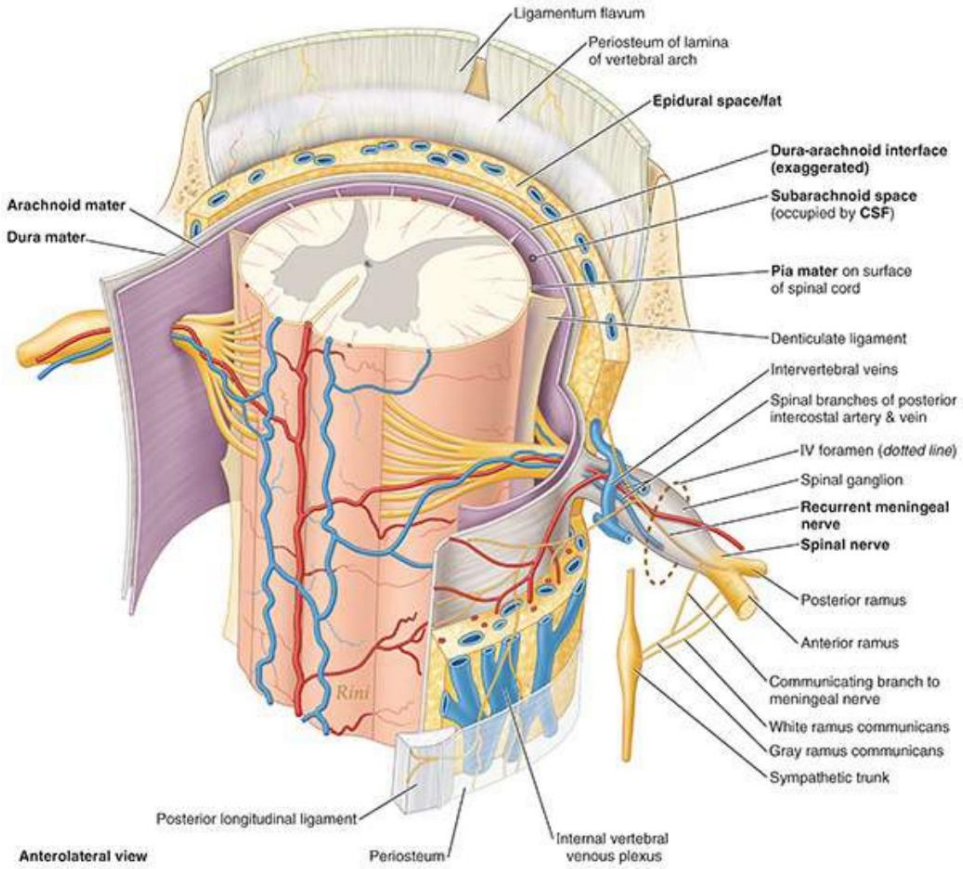

FIGURA 2.31. Inervación del periostio y ligamentos de la columna vertebral y de las meninges. A excepción de las articulaciones cigapofisarias y los elementos externos del arco vertebral, las estructuras fibroesqueléticas de la columna vertebral (y las meninges) están inervadas por los nervios meníngeos (recurrentes). Aunque generalmente se omiten en los diagramas e ilustraciones de los nervios espinales, estos nervios finos son las primeras ramas que surgen de los 31 pares de nervios espinales y son los nervios que inicialmente transmiten la sensación de dolor localizado en la espalda producido por la hernia aguda de un disco intravenoso o de esguinces, contusiones, fracturas o tumores de la propia columna vertebral.

Machine Translated by Google

Nervios de la columna vertebral

Además de las articulaciones cigapofisarias (inervadas por ramas articulares de las ramas mediales de las ramas posteriores, como se describe en estas articulaciones), la columna vertebral está inervada por ramas meníngeas (recurrentes) de los nervios espinales (figs. 2.31 y 2.32). Estas pequeñas ramas son las únicas ramas que surgen del nervio espinal mixto, surgiendo inmediatamente después de su formación y antes de su división en ramas anterior y posterior o de la rama anterior inmediatamente después de su formación.

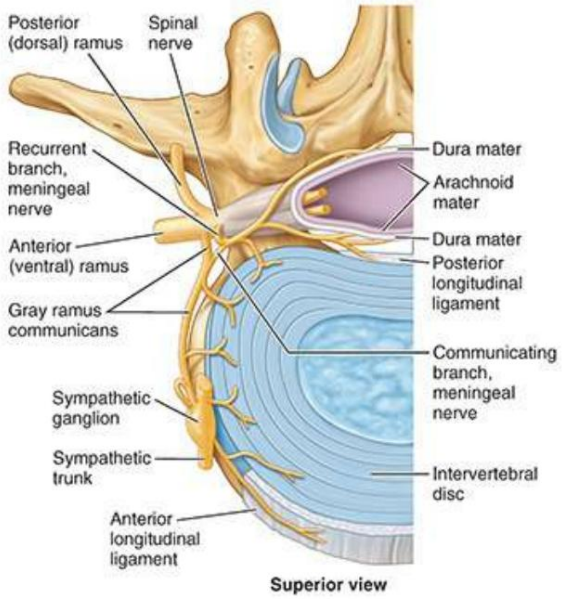

FIGURA 2.32. Inervación del periostio y ligamentos de la columna vertebral y meninges.

De dos a cuatro de estas finas ramas meníngeas surgen a cada lado en todos los niveles vertebrales. Cerca de su origen, las ramas meníngeas reciben ramas comunicantes de los ramos comunicantes grises cercanos. A medida que los nervios espinales salen de los agujeros IV, la mayoría de las ramas meníngeas regresan a través de los agujeros hacia el canal vertebral (de ahí el término alternativo nervios meníngeos recurrentes). Sin embargo, algunas ramas permanecen fuera del canal y se distribuyen en la cara anterolateral de los cuerpos vertebrales y los discos intravenosos. También irrigan el periostio y especialmente los anillos fibrosos y el ligamento longitudinal anterior. Dentro del canal vertebral, las ramas transversal, ascendente y descendente distribuyen las fibras nerviosas a los siguientes estructuras:

• Periostio (que cubre la superficie de los cuerpos vertebrales posteriores, pedículos y láminas) • Ligamenta flava • Anillos fibrosos de la cara posterior y posterolateral de los discos IV • Ligamento longitudinal posterior • Duramadre espinal • Vasos sanguíneos dentro del canal vertebral

Las fibras nerviosas del periostio, los anillos fibrosos y los ligamentos suministran receptores del dolor. aquellos a la

LGRAWANY
Machine Translated by Google

los anuli fibrosi y los ligamentos también suministran receptores para la propiocepción (el sentido de la posición).
Las fibras simpáticas de los vasos sanguíneos estimulan la vasoconstricción.

CLÍNICO
CAJA

LA COLUMNA VERTEBRAL

Envejecimiento de los discos intervertebrales

Con la edad, los núcleos pulposos se deshidratan y pierden elastina y proteoglicanos mientras ganan colágeno. Como resultado, los discos intravenosos pierden su turgencia (plenitud), volviéndose más rígidos y resistentes a la deformación. A medida que el núcleo se deshidrata, las dos partes del disco parecen fusionarse a medida que la distinción entre ellas disminuye cada vez más. A medida que avanza la edad, el núcleo se vuelve seco y granular y puede desaparecer por completo como una formación distinta. A medida que se producen estos cambios, el anillo fibroso asume una proporción cada vez mayor de la carga vertical y de las tensiones y deformaciones que la acompañan. Las laminillas del anillo se engrosan y a menudo desarrollan fisuras y cavidades.

Aunque los márgenes de los cuerpos vertebrales adyacentes pueden acercarse más a medida que las superficies superior e inferior del cuerpo se convierten en concavidades poco profundas (la razón más probable de la ligera pérdida de altura con el envejecimiento), se ha demostrado que los discos intervertebrales aumentan de tamaño con la edad. . No sólo se vuelven cada vez más convexos sino que, entre los 20 y los 70 años, su diámetro anteroposterior (AP) aumenta aproximadamente un 10% en las mujeres y un 2% en los hombres. El espesor (altura) aumenta centralmente alrededor del 10% en ambos sexos. El estrechamiento del disco manifiesto o marcado, especialmente cuando es mayor que el de los discos ubicados más arriba, sugiere patología (enfermedad degenerativa del disco), no envejecimiento normal (Bogduk, 2012).

Dolor de espalda

El dolor de espalda en general, y el dolor lumbar (lumbalgia) en particular, es un inmenso problema de salud, solo superado por el resfriado común como motivo por el que las personas visitan a sus médicos. En términos de factores de salud que causan pérdida de días laborales, el dolor de espalda ocupa el segundo lugar después del dolor de cabeza. Rara vez se describen las bases anatómicas del dolor, especialmente los nervios inicialmente implicados en sentir y transportar el dolor desde la propia columna vertebral.

Cinco categorías de estructuras reciben inervación en la espalda y pueden ser fuentes de dolor:

1. Estructuras fibroesqueléticas: periostio, ligamentos y anillos fibrosos de los discos intravenosos 2. Meninges: cubiertas de la médula espinal 3. Articulaciones sinoviales: cápsulas de las articulaciones cigapofisarias 4. Músculos: músculos intrínsecos de la espalda 5. Tejido nervioso: nervios espinales o raíces nerviosas que salen de los agujeros IV

Machine Translated by Google

De estos, las dos primeras categorías están inervadas por ramas meníngeas (recurrentes) de la nervios espinales, y los dos siguientes están inervados por ramos posteriores (ramas articulares y musculares). El dolor del tejido nervioso, es decir, causado por la compresión o irritación de los nervios espinales o de las raíces nerviosas, suele ser un dolor referido, percibido como proveniente del área cutánea o subcutánea (dermatoma) inervada por ese nervio (consulte el recuadro clínico "Hernia del núcleo"). Pulposus [hernia de disco intravenoso]"), pero puede ir acompañado de dolor localizado.

El dolor relacionado con las meninges es relativamente raro y se analiza más adelante en este capítulo.

El dolor lumbar localizado (lumbalgia) (percibido como proveniente de la espalda) es generalmente un dolor muscular, articular o fibroesquelético. El dolor muscular suele estar relacionado con calambres reflejos (espasmos) que producen isquemia, a menudo secundariamente como resultado de la defensa (contracción de los músculos en anticipación al dolor). El dolor en las articulaciones cigapofisarias generalmente se asocia con el envejecimiento (osteoartritis) o una enfermedad (artritis reumatoide) de las articulaciones. El dolor de las fracturas y dislocaciones vertebrales no es diferente al de otros huesos y articulaciones: el dolor agudo después de una fractura es principalmente de origen perióstico (membrana que cubre el hueso), mientras que el dolor de las dislocaciones es ligamentoso (relacionado con la estructura del ligamento). . El dolor agudo localizado asociado con una hernia de disco IV sin duda proviene de la rotura de la fibrosis del anillo posterolateral y del pinzamiento del ligamento longitudinal posterior. En todos estos últimos casos, el dolor se transmite inicialmente a través de las ramas meníngeas de los nervios espinales (véanse las figuras 2.31 y 2.32).

Hernia del núcleo pulposo (hernia del disco IV)

La hernia (protrusión) del núcleo pulposo gelatinoso hacia el interior del anillo fibroso o a través de él es una causa bien reconocida de dolor lumbar y dolor en las extremidades inferiores (fig. B2.12). Sin embargo, existen muchas otras causas del dolor lumbar; además, Las hernias suelen ser hallazgos coincidentes en individuos asintomáticos.

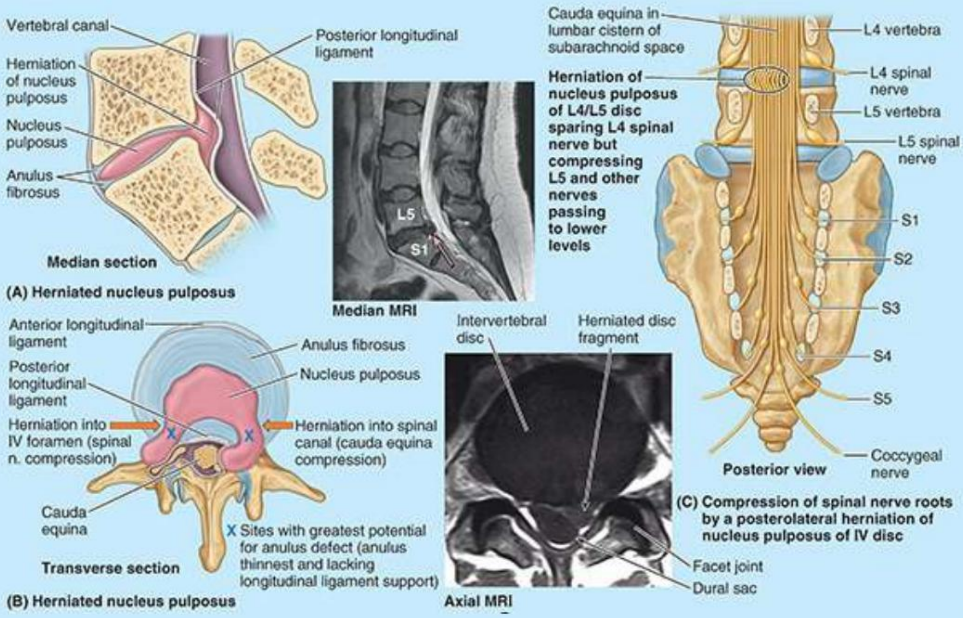

LGRAWANY
Machine Translated by Google

FIGURA B2.12. Hernia del núcleo pulposo. C.A. Demostración de una hernia que afecta el saco dural y la cola de caballo en las vistas mediana (A), transversal (B) y posterior (C) . Las flechas en las resonancias magnéticas indican hernias.

Los discos intravenosos en personas jóvenes son fuertes, por lo general tan fuertes que las vértebras a menudo se fracturan durante una caída antes de que los discos se rompan. Además, el contenido de agua de sus núcleos pulposos es alto (cerca del 90%), lo que les confiere una gran turgencia (plenitud). Sin embargo, la hiperflexión violenta de la columna vertebral puede romper un disco intravenoso y fracturar los cuerpos vertebrales adyacentes.

La flexión de la columna vertebral produce compresión anteriormente y estiramiento o tensión posteriormente, comprimiendo el núcleo pulposo aún más posteriormente hacia la parte más delgada del anillo fibroso. Si el anillo fibroso ha degenerado, el núcleo pulposo puede herniarse hacia el canal vertebral y comprimir la médula espinal o las raíces nerviosas de la cola de caballo (fig. B2.12A-C). Algunas personas llaman inapropiadamente a una hernia de disco intravenosa “deslizamiento de disco”.

Las hernias del núcleo pulposo suelen extenderse posterolateralmente, donde el anillo fibroso es relativamente delgado y no recibe apoyo de los ligamentos longitudinales posteriores ni anteriores (fig. 2.12B). Es más probable que una hernia de disco intravenosa posterolateral sea sintomática debido a la proximidad de las raíces de los nervios espinales. El propio núcleo pulposo es insensible. El dolor de espalda localizado de una hernia de disco, que suele ser un dolor agudo, resulta de la presión sobre los ligamentos longitudinales y la periferia del anillo fibroso y de la inflamación local causada por la irritación química de sustancias del núcleo pulposo roto. El dolor crónico resultante de la compresión de las raíces de los nervios espinales por la hernia de disco suele denominarse dolor irradiado, percibido como proveniente del área (dermatoma) inervada por ese nervio. Debido a que los discos intravenosos son más grandes en las regiones lumbar y lumbosacra, donde los movimientos son, en consecuencia, mayores, las hernias posterolaterales del núcleo pulposo son más comunes aquí.

Aproximadamente el 95% de las protrusiones del disco lumbar ocurren en los niveles L4-L5 o L5-S1. La marcada disminución en el espacio intervertebral radiográfico (es decir, en la altura del disco) que puede ocurrir como resultado de una hernia aguda de un núcleo pulposo también puede resultar en un estrechamiento de los agujeros IV, quizás exacerbando la compresión de las raíces de los nervios espinales, especialmente si También se ha producido hipertrofia del hueso circundante. Debido a que el núcleo se vuelve cada vez más deshidratado y fibroso, o incluso granular o sólido con el envejecimiento, el diagnóstico de hernia aguda en años avanzados se considera sospechoso. Es más probable que las raíces nerviosas estén comprimidas por el aumento de la osificación del agujero IV a medida que salen.

El dolor lumbar agudo puede ser causado por una protrusión posterolateral leve de un disco lumbar IV en el nivel L5-S1 que afecta las terminaciones nociceptivas (dolor) en la región, como las asociadas con el ligamento longitudinal posterior. El cuadro clínico varía considerablemente, pero el dolor de inicio agudo en la zona lumbar es un síntoma de presentación común.

Debido a que el espasmo muscular está asociado con el dolor lumbar, la región lumbar de la columna vertebral se vuelve tensa y cada vez más apretada a medida que se produce una isquemia relativa (pérdida local de suministro de sangre), lo que provoca movimientos dolorosos.

Ciática, dolor que se irradia desde la parte baja de la espalda hacia las nalgas y hacia la parte posterior o

Machine Translated by Google

cara lateral del muslo hacia la pierna, a menudo es causada por una hernia de disco lumbar IV que comprime y compromete el componente L5 o S1 del nervio ciático (fig. B2.12C).
Los agujeros IV en la región lumbar disminuyen de tamaño y los nervios lumbares aumentan de tamaño a medida que desciende la columna vertebral. Esto puede explicar por qué la ciática es tan común. Los espolones óseos (osteofitos) que se desarrollan alrededor de las articulaciones cigapofisarias, o en los márgenes posterolaterales durante el envejecimiento, pueden estrechar aún más los agujeros, provocando dolores punzantes en las extremidades inferiores. La prueba de la pierna estirada, también llamada signo de Lasègue, se realiza para determinar si un paciente con dolor lumbar tiene una hernia de disco intravenoso. El examinador flexiona pasivamente la cadera del paciente con la rodilla en extensión completa (fig. B2.13). Esta maniobra provocará tracción sobre las raíces nerviosas que forman el nervio ciático y en el caso de una hernia discal en la región lumbar reproducirá el dolor.

FIGURA B2.13. Prueba de pierna recta.

Los discos intravenosos también pueden dañarse por una rotación violenta (por ejemplo, durante un swing de golf errático) o por Flexión de la columna vertebral. La regla general es que cuando un disco intravenoso sobresale, suele comprimir la raíz nerviosa número uno inferior a la hernia de disco; por ejemplo, el nervio L5 está comprimido por una hernia de disco IV L4-L5 (fig. B2.12C). En las regiones torácica y lumbar, el disco IV forma la mitad inferior del borde anterior del agujero IV y la mitad superior está formada por el hueso del cuerpo de la vértebra superior (véanse las figuras 2.2 y 2.17).

Las raíces de los nervios espinales descienden hasta el agujero IV del que saldrá el nervio espinal formado por su fusión. El nervio que sale de un agujero intravenoso determinado pasa a través de la mitad ósea superior del agujero y, por lo tanto, se encuentra por encima y no se ve afectado por una hernia de disco en ese nivel. Sin embargo, las raíces nerviosas que pasan al agujero IV inmediatamente y más abajo pasan directamente a través del área de la hernia. Las protrusiones del disco intravenoso que producen síntomas ocurren en la región cervical, casi con tanta frecuencia como en la región lumbar.

La hiperflexión forzada crónica o repentina de la región cervical, como podría ocurrir durante una colisión frontal o durante un bloqueo ilegal de la cabeza en el fútbol (fig. B2.14), por ejemplo, puede romper el disco intravenoso posteriormente sin fracturar el cuerpo vertebral. En esta región, los discos intravenosos están ubicados centralmente en el borde anterior del agujero intravenoso, y una hernia de disco comprime el nervio que realmente sale a ese nivel (en lugar del nivel inferior como en la región lumbar).

LGRAWANY
Machine Translated by Google

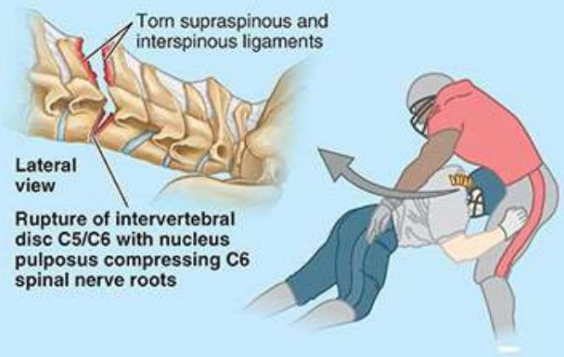

FIGURA B2.14. Lesión por flexión de las vértebras cervicales.

Sin embargo, recuerde que los nervios espinales cervicales salen por encima de las vértebras del mismo número, por lo que la relación numérica entre la hernia de disco y el nervio afectado es la misma (p. ej., los discos intravenosos cervicales que se rompen con mayor frecuencia son los que se encuentran entre C5-C6 y C6-C7). , comprimiendo las raíces nerviosas espinales C6 y C7, respectivamente). Las protuberancias del disco intravenoso cervical provocan dolor en el cuello, el hombro, el brazo y la mano. Cualquier deporte o actividad en la que el movimiento provoque presión hacia abajo o de torsión en el cuello o la parte baja de la espalda puede producir una hernia del núcleo pulposo.

Fusión espinal y reemplazo de disco intervertebral

Enfermedad degenerativa del disco que resulta en una marcada disminución del espacio discal intravenoso (Fig. B2.15A) a menudo produce estenosis espinal (estrechamiento del canal vertebral o del agujero intervertebral que produce neuropatía) que puede tratarse quirúrgicamente mediante laminectomía con o sin fusión espinal. La laminectomía descomprime los nervios involucrados (consulte el recuadro clínico “Laminectomía” anteriormente en este capítulo), mientras que la fusión espinal (artrodesis) elimina el movimiento entre dos o más segmentos móviles (articulaciones intravenosas) de la espalda que pueden producir compresión adicional. Utilizando hueso obtenido del hueso pélvico o de un banco de huesos, se construye un puente (injerto) entre vértebras adyacentes (fig. B2.15B).

El injerto eventualmente será reemplazado por hueso nuevo que une los cuerpos vertebrales adyacentes (fig. B2.15C). Por lo general, se colocan implantes metálicos (“varillas”) para mantener las vértebras en su lugar mientras crece el hueso nuevo. Esta cirugía es más efectiva para aliviar el entumecimiento, el dolor o la debilidad en las extremidades inferiores que para aliviar el dolor de espalda per se. El rango de movimiento comprometido puede aumentar la tensión en los segmentos adyacentes, especialmente cuando se fusionan múltiples segmentos, lo que eventualmente induce más patología.

Machine Translated by Google

FIGURA B2.15. Degeneración del disco tratada mediante reemplazo de disco y fusión espinal. A. Degeneración del disco IV L1-L2 (flecha) que compromete el agujero IV del nervio L1; Dolor que se irradia a la región inguinal. B. Espacio discal restaurado con puente (flecha) indicado por marcadores radiopacos verticales. C. Fusión de las vértebras L1 y L2 mediante sustitución del puente por hueso nuevo.

El reemplazo de disco artificial se ha desarrollado como una alternativa a la fusión cuando uno o dos segmentos están involucrados. Una prótesis de disco restaura el espacio discal perdido debido a una marcada degeneración del disco, aliviando la estenosis y al mismo tiempo permitiendo que se produzca el movimiento. Otro posible beneficio es la prevención de la rotura prematura de segmentos adyacentes.

Lesión y enfermedad de las articulaciones cigapofisarias

Las articulaciones cigapofisarias son de interés clínico porque están cerca de los agujeros IV a través de los cuales emergen los nervios espinales del canal vertebral. Cuando estas articulaciones se lesionan o desarrollan osteofitos (osteoartritis), los nervios espinales se dañan. frecuentemente afectado (ver Fig. B2.10B). Esto provoca dolor a lo largo de los patrones de distribución de los dermatomas y espasmos en los músculos derivados de los miotomas asociados. Un miotoma consta de todos los músculos o partes de músculos que reciben inervación de un nervio espinal.

La denervación de las articulaciones cigapofisarias lumbares es un procedimiento utilizado para el tratamiento de la espalda. Dolor causado por enfermedades de estas articulaciones. Los nervios se seccionan cerca de las articulaciones o se destruyen mediante rizolisis percutánea por radiofrecuencia (G. rhiza, raíz + G. lisis, disolución) o neurotomía (fig. B2.16). La denervación se dirige a las ramas articulares de dos ramas posteriores adyacentes de los nervios espinales porque cada articulación recibe inervación tanto del nervio que sale a ese nivel como del nervio suprayacente (v . fig. 2.22).

LGRAWANY
Machine Translated by Google

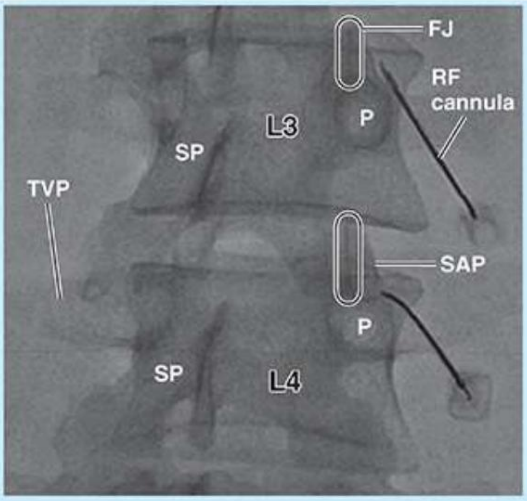

FIGURA B2.16. Neurotomía por radiofrecuencia de los nervios de la rama medial L3, L4. FJ, articulación facetaria; P, pedículo; RF, radiofrecuencia; SAP, apófisis articular superior; SP, apófisis espinosa; TVP, proceso transversal.

Fracturas y dislocaciones de vértebras

Aunque la construcción de la columna vertebral permite una cantidad considerable de movimiento, así como soporte y protección, es probable que un movimiento violento excesivo o repentino o un movimiento de un tipo no permitido en una región específica resulte en fracturas, luxaciones y fracturas-luxaciones de la columna vertebral.

La flexión repentina y contundente, como ocurre en accidentes automovilísticos o por un golpe violento en la parte posterior de la cabeza, comúnmente produce una fractura por aplastamiento o compresión del cuerpo de una o más vértebras. Si se produce un movimiento anterior violento de la vértebra en combinación con Por compresión, una vértebra puede desplazarse anteriormente sobre la vértebra inferior a ella (p. ej., dislocación de las vértebras C6 o C7) (consulte el recuadro clínico "Dislocación de las vértebras cervicales" en este capítulo). Por lo general, este desplazamiento disloca y fractura las carillas articulares entre las dos vértebras y rompe los ligamentos interespinosos. Las lesiones irreparables de la médula espinal acompañan a las lesiones por flexión más graves de la columna vertebral.

La extensión repentina y contundente del cuello también puede dañar la columna vertebral y la médula espinal. Los cabezazos o los bloqueos faciales ilegales en el fútbol pueden provocar una lesión por hiperextensión del cuello (fig. B2.17A). Es más probable que una hiperextensión tan violenta dañe las partes posteriores de las vértebras, fracturando por aplastamiento o compresión de los arcos vertebrales y sus apófisis. Las fracturas de las vértebras cervicales pueden irradiar dolor a la parte posterior del cuello y la región escapular porque los mismos ganglios sensoriales espinales y segmentos de la médula espinal que reciben impulsos de dolor de las vértebras también participan en la inervación de los músculos del cuello.

Machine Translated by Google

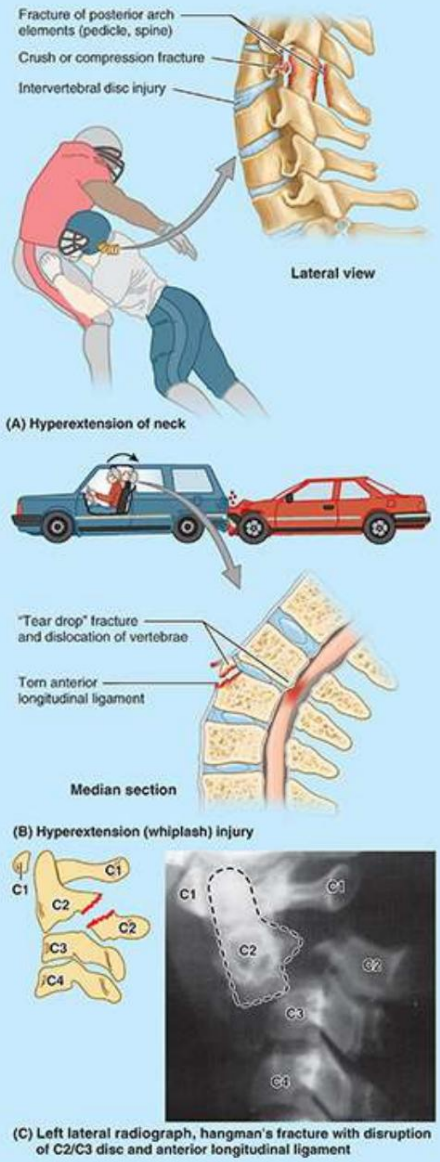

FIGURA B2.17. Lesiones por extensión de las vértebras cervicales.

También se produce una hiperextensión grave del cuello (lesión por latigazo cervical) durante colisiones de vehículos motorizados por alcance (Fig. B2.17B), especialmente cuando el reposacabezas está demasiado bajo. En este tipo de lesiones por hiperextensión, el ligamento longitudinal anterior se estira gravemente y puede romperse.

La lesión por hiperflexión de la columna vertebral también puede ocurrir cuando la cabeza "rebota" después de la hiperextensión, empujando la cabeza hacia adelante sobre el tórax. Puede ocurrir un "salto facetario" o bloqueo de las vértebras cervicales debido a la dislocación de los arcos vertebrales (consulte el recuadro clínico "Dislocación de las vértebras cervicales" en este capítulo). La hiperextensión severa de la cabeza en la parte superior del cuello puede, además de producir una espondilólisis cervical o una fractura del ahorcado (consulte el recuadro clínico "Fractura y dislocación del eje" en este capítulo), romper el ligamento longitudinal anterior y el anillo fibroso adyacente del

LGRAWANY
Machine Translated by Google

Disco C2-C3 IV. Si se produce esta lesión, el cráneo, C1, y la porción anterior (madrigueras y cuerpo) de C2 se separan del resto del esqueleto axial (fig. B2.17C), y normalmente se corta la médula espinal. Las personas que sufren esta grave lesión rara vez sobreviven. El fútbol, los clavados, las caídas (p. ej., de un caballo) y las colisiones de vehículos motorizados causan la mayoría de las fracturas de la región cervical de la columna vertebral. Los síntomas van desde dolores vagos hasta la pérdida progresiva de funciones motoras y sensoriales.

La transición de la región torácica relativamente inflexible a la región lumbar, mucho más móvil, se produce de forma abrupta. En consecuencia, las vértebras T11 y especialmente T12 (que participa en los movimientos de rotación hacia arriba pero sólo en los movimientos de flexión y extensión hacia abajo) son las vértebras no cervicales que se fracturan con mayor frecuencia.

La dislocación de vértebras en las regiones torácica y lumbar es poco común debido a la entrelazamiento de sus procesos articulares. Sin embargo, cuando se produce una espondilólisis (fractura de la columna de huesos que conecta las apófisis articulares superior e inferior (la pars interarticularis o parte interarticular), el mecanismo de interconexión se rompe (Fig. B2.18A–C). Posteriormente puede producirse una luxación entre vértebras adyacentes, conocida como espondilolistesis. La falla o fractura de las partes interarticulares de las láminas vertebrales de L5 (espondilólisis de L5) puede resultar especialmente en una espondilolistesis del cuerpo vertebral de L5 en relación con el sacro (vértebra S1) debido a la inclinación hacia abajo de la articulación IV L5/S1 (Fig. .B2.19). La espondilólisis de L5, o la susceptibilidad a ella, probablemente se debe a una falla del centro de L5 para unirse adecuadamente con los arcos neurales en la articulación neurocentral durante el desarrollo (consulte “Osificación de las vértebras” en este capítulo).

La espondilolistesis en la articulación IV L5-S1 puede (pero no necesariamente) provocar presión sobre los nervios espinales de la cola de caballo cuando pasan a la parte superior del sacro, lo que provoca dolor en la espalda baja y en las extremidades inferiores.

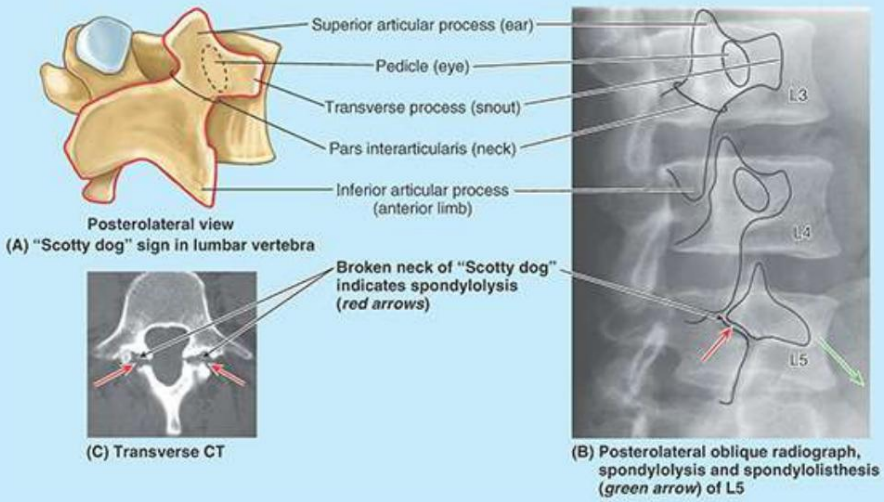

FIGURA B2.18. Espondilólisis.

Machine Translated by Google

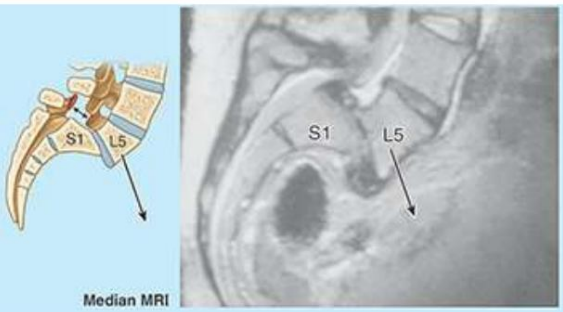

FIGURA B2.19. Espondilolistesis (flechas) secundaria a espondilolisis de la vértebra L5.

Fractura de Dens de Axis

El ligamento transverso del atlas es más fuerte que las guarniciones de la vértebra C2.

Las fracturas de las madrigueras constituyen aproximadamente el 40% de las fracturas del eje.

La fractura más común del dens ocurre en su base, es decir, en su unión con el cuerpo del eje (Fig. B2.20A). A menudo estas fracturas son inestables (no se reúnen) porque el ligamento transverso del atlas se interpone entre los fragmentos (Crockard et al., 1993) y porque el fragmento separado (las guaridas) ya no tiene suministro de sangre, lo que resulta en necrosis avascular. (G., muerte). Casi tan comunes son las fracturas del cuerpo vertebral inferior a la base de la madriguera (fig. B2.20B-E). Este tipo de fractura sana más fácilmente porque los fragmentos retienen su suministro de sangre. Otras fracturas de las madrigueras son el resultado de patrones de osificación anormales.

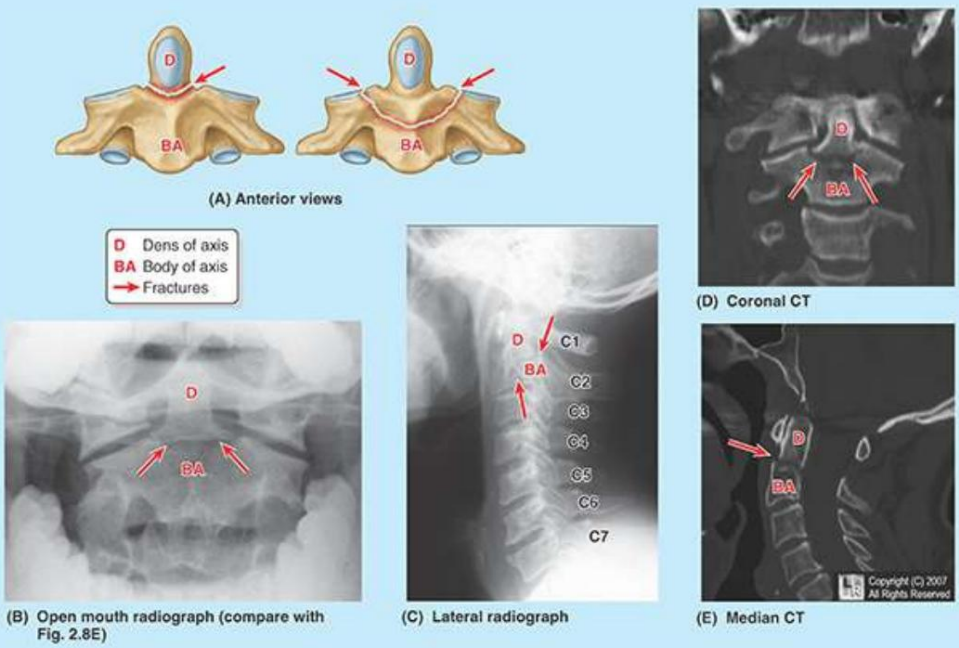

FIGURA B2.20. Fracturas de dens de axis (C2).

Rotura del ligamento transverso del atlas

LGRAWANY
Machine Translated by Google

Cuando el ligamento transverso del atlas se rompe, las madrigueras del eje se liberan, lo que produce una subluxación atlantoaxial, es decir, una luxación incompleta de la articulación atlantoaxial mediana (fig. B2.21A). Reblandecimiento patológico de los ligamentos transversos y adyacentes. generalmente resultante de trastornos del tejido conectivo, también puede causar subluxación atlantoaxial (Bogduk & Macintosh, 1984); El 20% de las personas con síndrome de Down presentan laxitud o agenesia de este ligamento. Es más probable que la luxación debida a rotura o agenesia del ligamento transverso cause compresión de la médula espinal que la resultante de una fractura de la madriguera (fig. B2.21B). En esta fractura, el fragmento del dens se mantiene en su lugar contra el arco anterior del atlas mediante el ligamento transverso, y el dens y el atlas se mueven como una unidad.

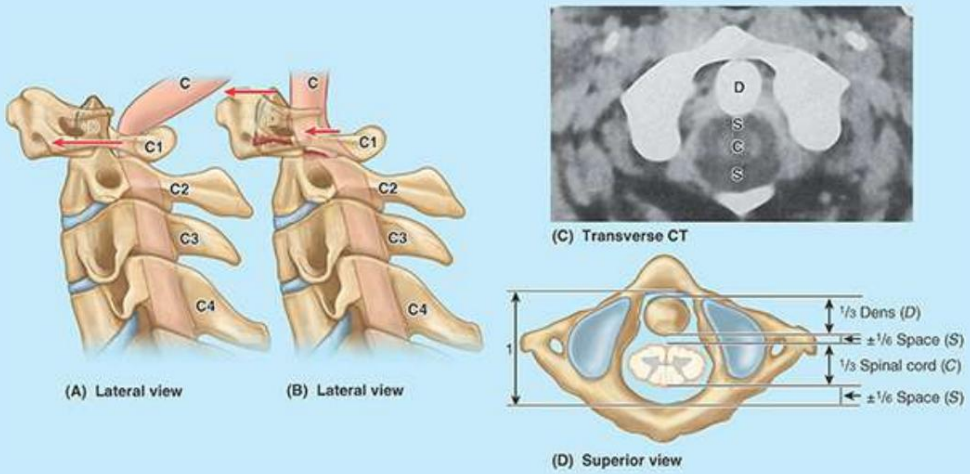

FIGURA B2.21. Traumatismo de la articulación atlantoaxial mediana: rotura del ligamento transverso del atlas o fractura del den. A. La subluxación de la articulación atlantoaxial mediana se debe a la rotura del ligamento transverso. El atlas se mueve, pero las guaridas están fijas. B. La fractura de las dens muestra que las dens y el atlas se mueven juntos como una unidad porque el ligamento transverso sujeta las dens al arco anterior del atlas. C y D. Articulación atlantoaxial mediana normal y demostración de la regla de los tercios de Steele.

En ausencia de un ligamento competente, la región cervical superior de la médula espinal puede ser comprimido entre el arco posterior aproximado del atlas y las dens (Fig. B2.21A), causando parálisis de las cuatro extremidades (cuadriplejía) o en la médula del tronco encefálico, lo que provoca la muerte. Regla de los tercios de Steel (Steel, 1968): aproximadamente un tercio del anillo del atlas está ocupado por las dens, un tercio por la médula espinal y el tercio restante por el espacio lleno de líquido (v. fig. 2.48, LCR en el espacio subaracnoideo) .) y los tejidos que rodean la médula (fig. B2.21C, D). Esto explica por qué algunas personas con desplazamiento anterior del atlas pueden ser relativamente asintomáticas hasta que se produce un gran grado de movimiento (más de un tercio del diámetro del anillo del atlas). En ocasiones, la inflamación en la zona craneovertebral puede producir un reblandecimiento de los ligamentos de las articulaciones craneovertebrales y provocar luxación de las articulaciones atlantoaxiales. El movimiento repentino de un paciente de una cama a una silla, por ejemplo, puede producir un desplazamiento posterior de las madrigueras del axis y lesión de la médula espinal.

Rotura de ligamentos alares

Machine Translated by Google

Los ligamentos alares son más débiles que el ligamento transverso del atlas. En consecuencia, la flexión y rotación combinadas de la cabeza pueden desgarrar uno o ambos ligamentos alares. La rotura de un ligamento alar produce un aumento de aproximadamente un 30% en el rango de movimiento hacia el lado contralateral (Dvorak et al., 1988).

Curvaturas anormales de la columna vertebral

Para detectar una curvatura anormal de la columna vertebral, haga que el individuo se pare en la posición anatómica. Inspeccione el perfil de la columna vertebral desde el lado de la persona (Fig. B2.22A–C) y luego desde la cara posterior (Fig. B2.22D).

Con la persona inclinada, observe la capacidad de flexionarse directamente hacia adelante y si la espalda está nivelada una vez que se asume la posición flexionada (figura B2.22E).

LCRAWANY
Machine Translated by Google

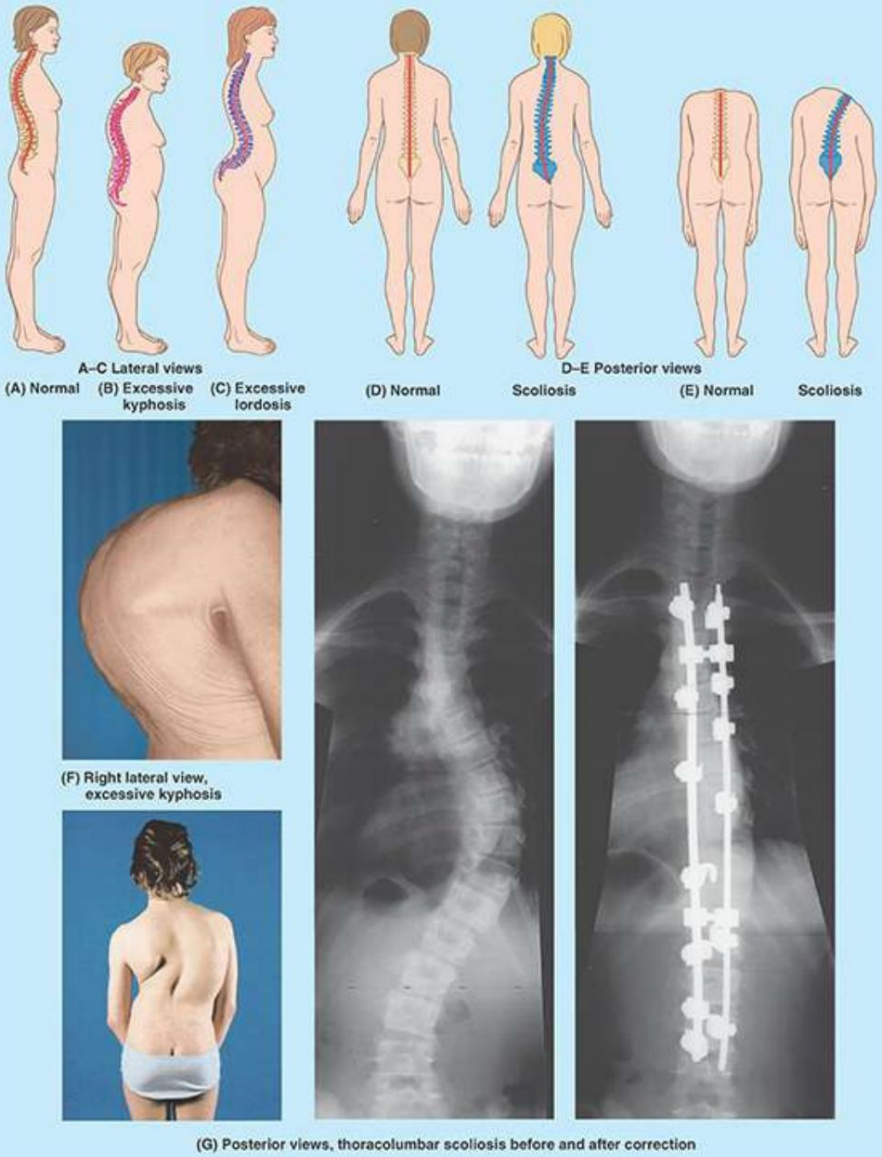

FIGURA B2.22. Curvaturas anormales de la columna vertebral.

Las curvaturas anormales en algunas personas son el resultado de anomalías del desarrollo; en otros, las curvaturas son el resultado de procesos patológicos. La enfermedad metabólica de los huesos más frecuente en las personas mayores, especialmente en las mujeres, es la osteoporosis (atrofia del tejido esquelético).

Cifosis torácica excesiva (clínicamente abreviada a cifosis, aunque este término en realidad se aplica a la curvatura normal, y coloquialmente conocida como jorobada o jorobada) se caracteriza por un aumento anormal de la curvatura torácica; la columna vertebral se curva hacia atrás (fig. B2.22B, F). Esta anomalía puede resultar de la erosión (debido a la osteoporosis) de la parte anterior de una o más vértebras. Joroba de viuda es un nombre coloquial para la cifosis torácica excesiva en mujeres mayores como resultado de la osteoporosis. Sin embargo, este tipo de cifosis también se presenta en hombres de edad avanzada (Swartz, 2021).

Machine Translated by Google

La osteoporosis afecta especialmente a las trabéculas horizontales del hueso trabecular del cuerpo vertebral (véanse las figuras B1.6 y B2.10A). Las trabéculas verticales restantes, sin soporte, son menos capaces de resistir la compresión y sufrir fracturas por compresión, lo que da como resultado vértebras torácicas cortas y en forma de cuña. La erosión progresiva y el colapso de las vértebras también provocan una pérdida general de altura. La cifosis excesiva provoca un aumento del diámetro AP del tórax y una reducción significativa de la capacidad pulmonar dinámica.

La lordosis lumbar excesiva (clínicamente abreviada como lordosis, aunque, una vez más, este término en realidad describe la curvatura normal; coloquialmente, la lordosis lumbar excesiva se conoce como espalda hueca o inclinada hacia atrás) se caracteriza por una inclinación anterior de la pelvis (la pelvis, incluida la sacro (rotación anteroinferior: nutación), con aumento de la extensión de las vértebras lumbares, lo que produce un aumento anormal de la lordosis lumbar (fig. B2.22C).

Esta deformidad de extensión anormal a menudo se asocia con una musculatura del tronco debilitada, especialmente los músculos abdominales anterolaterales. Para compensar las alteraciones de su línea de gravedad normal, las mujeres desarrollan una lordosis lumbar excesiva temporal durante la última etapa del embarazo. Esta curvatura lordótica puede causar dolor lumbar, pero el malestar normalmente desaparece poco después del parto.

La obesidad en ambos sexos también puede causar lordosis lumbar excesiva y dolor lumbar debido al aumento de peso del contenido abdominal (p. ej., “barriga”) anterior a la línea de gravedad normal. La pérdida de peso y el ejercicio de los músculos abdominales anterolaterales facilitan la corrección de este tipo de lordosis excesiva.

La escoliosis (G., curvatura o espalda curvada) se caracteriza por una curvatura lateral anormal que se acompaña de rotación de las vértebras (fig. B2.22D, E, G). Las apófisis espinosas giran hacia la cavidad de la curvatura anormal y, cuando el individuo se inclina, las costillas giran hacia atrás (sobresalen) en el lado de la convexidad aumentada.

Las deformidades de la columna vertebral, como la falta de desarrollo de la mitad de una vértebra (hemivértebra), son causas de escoliosis estructural. A veces, una escoliosis estructural se combina con una cifosis torácica excesiva (cifoescoliosis), en la que un diámetro AP anormal produce una restricción severa de la expansión del tórax y los pulmones (Swartz, 2021).
Aproximadamente el 80% de todas las escoliosis estructurales son idiopáticas (una enfermedad de causa desconocida) y ocurren sin otras condiciones de salud asociadas o una causa identificable. La escoliosis idiopática se desarrolla por primera vez en mujeres entre 10 y 14 años y en hombres entre 12 y 15 años. Es más común y grave entre las mujeres.

Los problemas extrínsecos a una columna vertebral estructuralmente normal, como la debilidad asimétrica de los músculos intrínsecos de la espalda (escoliosis miopática) o una diferencia en la longitud de las extremidades inferiores con una inclinación pélvica compensatoria, pueden provocar una escoliosis funcional. Cuando una persona está de pie, una inclinación o inclinación obvia hacia un lado puede ser un signo de escoliosis secundaria a una hernia de disco intravenosa. La escoliosis habitual supuestamente es causada por permanecer de pie o sentado habitualmente en una posición inadecuada. Cuando la escoliosis es enteramente postural, desaparece durante la flexión máxima de la columna vertebral. Las escoliosis funcionales no persisten una vez que el problema subyacente se ha tratado eficazmente.

LGRAWANY
Machine Translated by Google

Conclusión: columna vertebral

Articulaciones de la columna vertebral: las vértebras se unen para formar una columna semirrígida mediante discos intravenosos y articulaciones cigapofisarias. ■ El espesor relativo de los discos determina el grado de movilidad. ■ La disposición de las articulaciones cigapofisarias controla el tipo de movimiento. entre vértebras adyacentes. ■ El ligamento longitudinal anterior resiste la hiperextensión; todos los demás ligamentos resisten formas de flexión. ■ Las articulaciones atlantooccipital permiten el "sí" (asentir) movimiento de la cabeza. ■ Las articulaciones atlantoaxiales permiten el movimiento "no" (rotacional) de la cabeza. Los ligamentos alares limitan la rotación.

Movimientos de la columna vertebral: las regiones cervical y lumbar son las más móviles (y en consecuencia más vulnerables a sufrir lesiones). ■ La flexión y extensión ocurren principalmente en las regiones cervical y lumbar. ■ La rotación ocurre en las regiones cervical y torácica.

Curvaturas de la columna vertebral: las curvaturas primarias (cifosis torácica y sacra) son del desarrollo; Las curvaturas secundarias (lordosis cervical y lumbar) se adquieren en relación con la postura humana erguida. ■ Las curvaturas proporcionan resistencia a los impactos. y flexibilidad al esqueleto axial. ■ Los extensores de la espalda y los flexores abdominales brindan soporte dinámico para mantener las curvaturas.

Vasculaturas de la columna vertebral: las ramas espinales de las principales arterias cervicales y segmentarias irrigan la columna vertebral. ■ Los plexos venosos vertebrales internos y externos recogen sangre de las vértebras y la drenan, a su vez, hacia las venas vertebrales del cuello y las venas segmentarias del tronco.

Nervios de la columna vertebral: las articulaciones cigapofisarias están inervadas por ramas mediales de las ramas posteriores adyacentes; Las ramas meníngeas (recurrentes) de los nervios espinales irrigan la mayor parte del hueso (periostio), los discos intravenosos y los ligamentos, así como las meninges (revestimientos) de la médula espinal. ■ Estos dos (grupos de) nervios transmiten todo el dolor localizado desde la columna vertebral.

MÚSCULOS DE LA ESPALDA

La mayor parte del peso corporal se sitúa por delante de la columna vertebral, especialmente en personas obesas; en consecuencia, los muchos músculos fuertes unidos a las apófisis espinosas y transversales de las vértebras son necesarios para sostener y mover la columna.

Hay dos grupos principales de músculos en la espalda. Los músculos extrínsecos de la espalda incluyen músculos superficiales e intermedios que producen y controlan los movimientos respiratorios y de las extremidades, respectivamente. Los músculos intrínsecos (profundos) de la espalda incluyen músculos que actúan específicamente sobre la columna vertebral, produciendo sus movimientos y manteniendo la postura.

Machine Translated by Google

Músculos extrínsecos de la espalda

Los músculos superficiales extrínsecos de la espalda (trapecio, dorsal ancho, elevador de la escápula y romboides) son músculos axioapendiculares posteriores que conectan el esqueleto axial (columna vertebral) con el esqueleto apendicular superior (cintura pectoral y húmero) y producen y controlan los movimientos de las extremidades . Fig. 2.33A; consulte la Tabla 3.4). Aunque están ubicados en la región posterior, en su mayor parte estos músculos reciben su inervación de las ramas anteriores de los nervios cervicales y actúan sobre la extremidad superior. El trapecio recibe sus fibras motoras de un nervio craneal, el nervio espinal accesorio (NC XI).

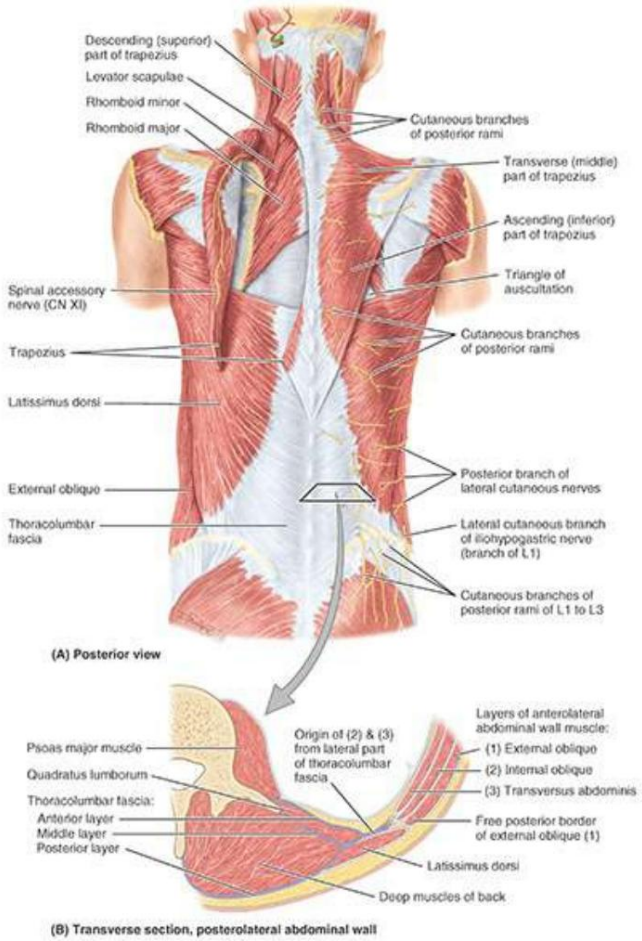

FIGURA 2.33. Músculos de la espalda. A. Los músculos extrínsecos superficiales. El trapecio se refleja a la izquierda para mostrar el nervio espinal accesorio (XI CN), que discurre por su superficie profunda, y el elevador de la escápula y los músculos romboides. B. Esta sección transversal de parte de la espalda muestra la ubicación de los músculos intrínsecos de la espalda y las capas de fascia asociadas con ellos (fascia toracolumbar, violeta).

Los músculos extrínsecos intermedios de la espalda (serrato posterior) son músculos delgados y débiles, comúnmente designados como músculos respiratorios superficiales, pero es más probable que tengan una función propioceptiva más que motora (Vilensky et al., 2001). Se describen con músculos de la pared torácica (consulte el Capítulo 4, Tórax). El serrato posterior superior se encuentra profundo a los músculos romboides y el serrato posterior inferior se encuentra profundo al dorsal ancho. Ambos

LGRAWANY
Machine Translated by Google

Los músculos serratos están inervados por nervios intercostales, el superior por los cuatro primeros intercostales y el inferior por los cuatro últimos.

Músculos intrínsecos de la espalda

Los músculos intrínsecos de la espalda (músculos de la espalda propiamente dicha, músculos profundos de la espalda) están inervados por las ramas posteriores de los nervios espinales y actúan para mantener la postura y controlar los movimientos de la columna vertebral (figs. 2.33B y 2.34). Estos músculos, que se extienden desde la pelvis hasta el cráneo, están rodeados por una fascia profunda que se inserta medialmente al ligamento nucal (figs. 2.34 y 2.35), las puntas de las apófisis espinosas de las vértebras, el ligamento supraespinoso y la cresta mediana. del sacro. La fascia se une lateralmente a las apófisis transversales cervical y lumbar y a los ángulos de las costillas. Las partes torácica y lumbar de la fascia profunda constituyen la fascia toracolumbar (fig. 2.33). Se extiende lateralmente desde las apófisis espinosas y forma una fina cubierta sobre los músculos intrínsecos de la espalda en la región torácica y una cubierta fuerte y gruesa para los músculos de la región lumbar. Los músculos intrínsecos de la espalda se agrupan en capas superficiales, intermedias y profundas según su relación con la superficie.

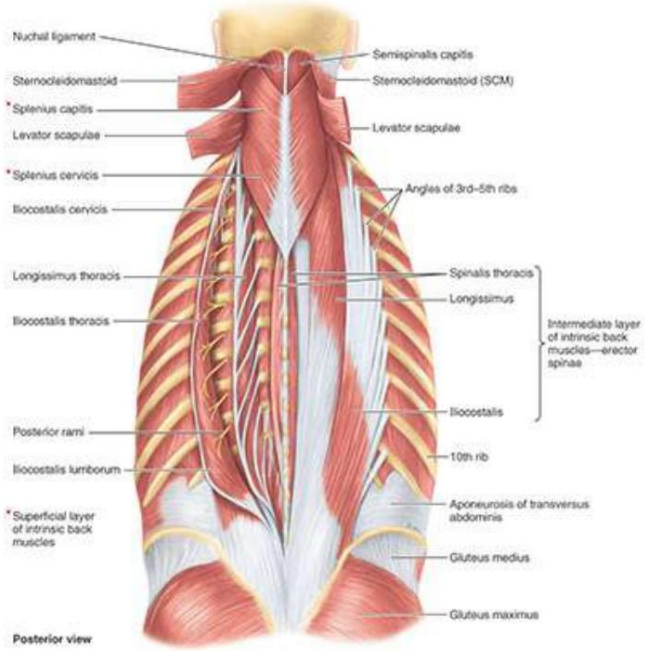

FIGURA 2.34. Capas superficiales e intermedias de músculos intrínsecos de la espalda: esplenio y erector de la columna. Los músculos esternocleidomastoideo (SCM) y elevador de la escápula se reflejan para revelar los músculos esplenio de la cabeza y esplenio cervical. En el lado derecho, el erector de la columna no está alterado (in situ) y muestra las tres columnas de este enorme músculo. En el lado izquierdo, el músculo espinal, el más delgado y medial de las columnas del erector de la columna, se muestra como un músculo separado al reflejar las columnas longissimus e iliocostalis del erector de la columna. A medida que ascienden, la dirección de las fibras es diferente en los tres grupos principales de músculos: los músculos superficiales (esplenio) van de medial a lateral, los músculos intermedios (erectores de la columna) corren principalmente verticalmente y los músculos profundos (transversoespinales) corren principalmente. de lateral a medial (v. fig. 2.37).

Machine Translated by Google

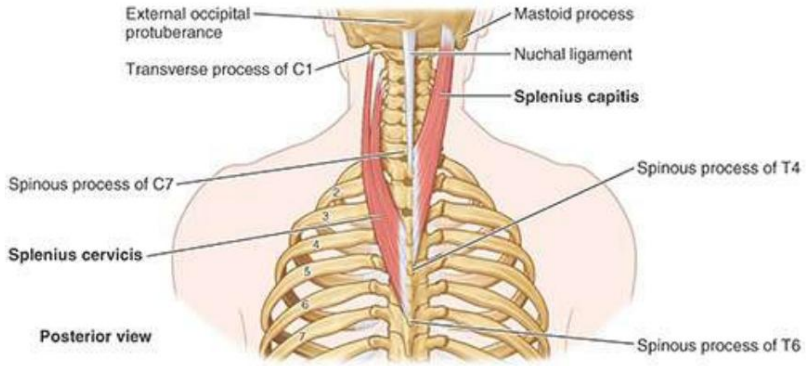

FIGURA 2.35. Capa superficial de músculos intrínsecos de la espalda (músculos esplenio). (Estos músculos ubicados superiormente no aparecen en la figura 2.36D.)

CAPA SUPERFICIAL

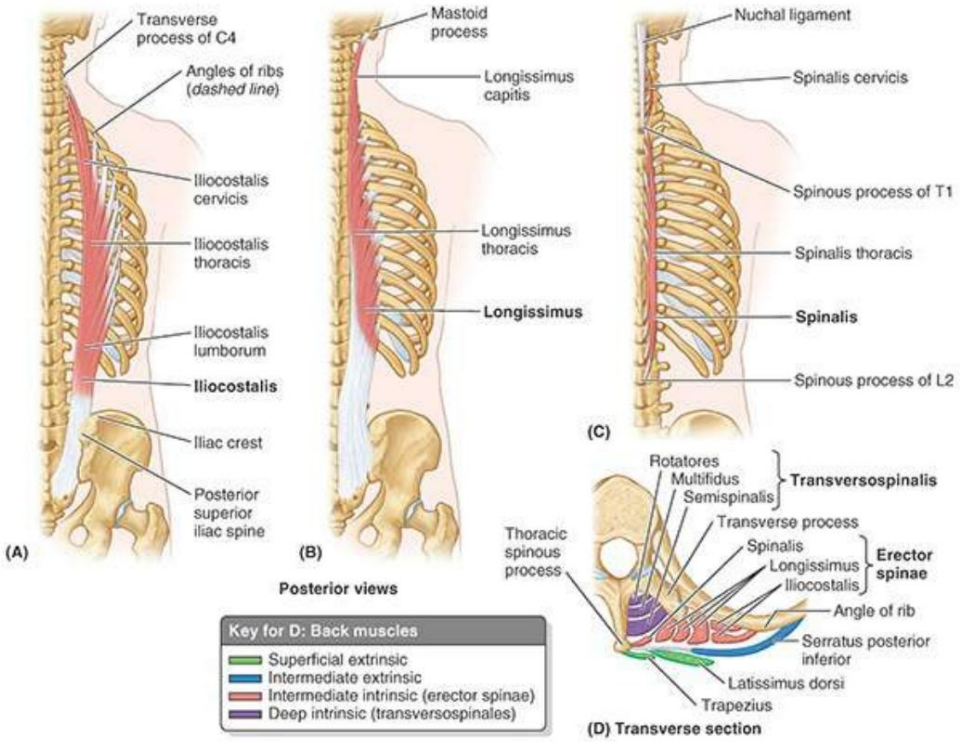

FIGURA 2.36. Capa intermedia de músculos intrínsecos de la espalda (músculos erectores de la columna).

Los músculos esplenio (L. musculi splenii) son gruesos y planos y se encuentran en las caras lateral y posterior del cuello, cubriendo los músculos verticales algo así como una venda, lo que explica su nombre (L. splenion, vendaje) (Figs. 2.34 y 2.35). Los músculos esplenio surgen de la línea media y se extienden superolateralmente hasta las vértebras cervicales (splenius cervicis) y el cráneo (splenius capitis). Los músculos esplenio cubren y mantienen en posición los músculos profundos del cuello. La capa superficial de los músculos intrínsecos se ilustra por separado en la figura 2.35, y en la tabla 2.5 se proporciona información sobre sus inserciones, inervación y acciones .

TABLA 2.5. CAPA SUPERFICIAL DE MÚSCULOS INTRÍNSECOS DE LA ESPALDA

LCRAWANY
Machine Translated by Google

Músculo	proximal Adjunto	Accesorio distal	Acciones principales del	suministro nervioso
Splenius Ligamento nucal y apófisis espinosas de Vértebras C7-T6		Esplenio de la cabeza: las fibras discurren superolateralmente a la apófisis mastoides del hueso temporal y al tercio lateral de la línea nucal superior del hueso occipital. Splenius cervicis: tubérculos de las apófisis transversas de las vértebras C1-C3 o C4	ramas posteriores de nervios espinales	Actuando unilateralmente: flexiona lateralmente el cuello y rota la cabeza para lado de los músculos activos Actuando bilateralmente: extender la cabeza y cuello

CAPA INTERMEDIA

Los enormes músculos erectores de la columna se encuentran en una “surca” a cada lado de la columna vertebral, entre las apófisis espinosas en el centro y los ángulos de las costillas en el lateral (fig. 2.34). Los erectores de la columna son los principales extensores de la columna vertebral y se dividen en tres columnas: el iliocostal forma la columna lateral, el longissimus forma la columna intermedia y el espinal forma la columna medial. Cada columna se divide regionalmente en tres partes según las inserciones superiores (p. ej., iliocostalis lumborum, iliocostalis thoracis e iliocostalis cervicis). El origen común de las tres columnas erectoras de la columna es a través de un tendón ancho que se inserta inferiormente a la parte posterior de la cresta ilíaca, la cara posterior del sacro, los ligamentos sacroilíacos y las apófisis espinosas sacra y lumbar inferior.

Los erectores de la columna a menudo se denominan "músculos largos" de la espalda. En general, son Músculos dinámicos (que producen movimiento), que actúan bilateralmente para extender (enderezar) el tronco flexionado. Los músculos de la capa intermedia de los músculos intrínsecos se ilustran de forma aislada en la figura 2.36, y en la tabla 2.6 se proporciona información sobre sus inserciones, inervación y acciones .

TABLA 2.6. CAPA INTERMEDIA DE MÚSCULOS INTRÍNSECOS DE LA ESPALDA

Músculo	Adjunto proximal	Accesorio distal	Acciones principales de	suministro nervioso
erector de la columna iliocostal	Surge por un tendón ancho de la parte posterior de la cresta ilíaca, la superficie posterior del sacro, los ligamentos sacroilíacos, las apófisis espinosas lumbares sacras e inferiores y el ligamento supraespinoso.	Iliocostal: lumbar, torácica, cervical; Las fibras discurren superiormente hasta los ángulos de las costillas inferiores y las apófisis transversas cervicales.	Ramos posteriores de los nervios espinales.	Actuando bilateralmente: extiende vertebral columna y cabeza; Mientras la espalda está flexionada, controle el movimiento mediante excéntrico contracción Actuando unilateralmente: flexiona lateralmente la columna vertebral.
El mas largo		Longissimus: tórax, cervicis, capitis; Las fibras discurren superiormente a las costillas entre los tubérculos y a los ángulos de las apófisis transversas en las regiones torácica y cervical y a la apófisis mastoides del hueso temporal.		
espinal		Espinal: tórax, cuello uterino, capitis; Las fibras discurren superiormente a las apófisis espinosas en la región torácica superior y al cráneo.		

CAPA PROFUNDA

Profundo al erector de la columna hay un grupo de músculos mucho más cortos dispuestos oblicuamente, el

Machine Translated by Google

Grupo de músculos transversoespinales, formado por el semiespinal, el multífido y los rotadores. Estos músculos se originan principalmente en las apófisis transversas de las vértebras y pasan a las apófisis espinosas de las vértebras más superiores. Ocupan el “canal” entre las apófisis transversas y espinosas y están unidas a estas apófisis, a las láminas entre ellas y a los ligamentos que las unen (fig. 2.37).

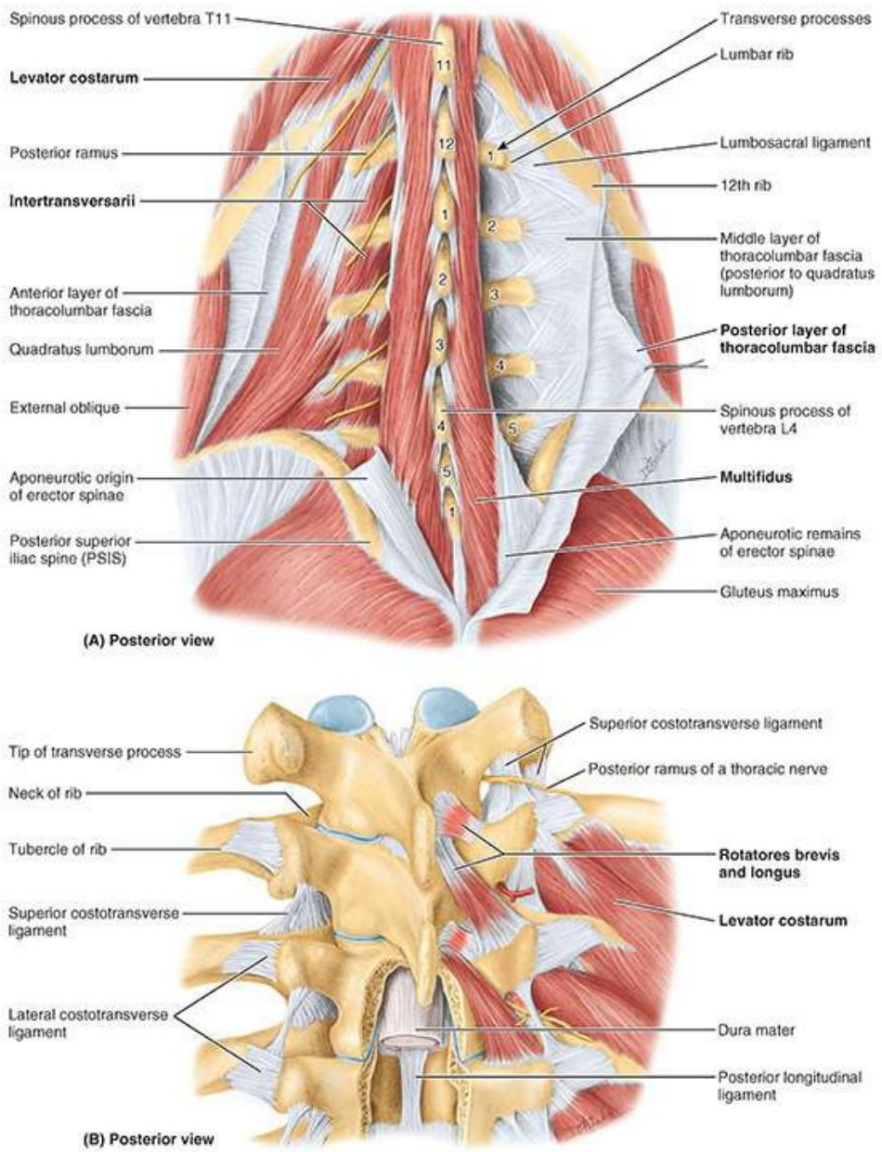

FIGURA 2.37. Capa profunda de músculos intrínsecos de la espalda (músculos transversoespinales). A. Multifidus, levator costarum, intertransversarii y fascia toracolumbar. La costilla lumbar corta se articula con la apófisis transversa de la vértebra L1. Esta variación común no suele causar ningún problema; sin embargo, quienes no estén familiarizados con su posible presencia pueden pensar que se trata de una apófisis transversa fracturada. B. Rotatores y levatores costarum.

El semiespinal es el miembro superficial del grupo. Como su nombre indica, surge aproximadamente de la mitad de la columna vertebral. Se divide en tres partes según las inserciones superiores (tabla 2.7): semiespinoso de la cabeza, semiespinoso del tórax y semiespinoso del cuello.
El semispinalis capitis forma el bulto longitudinal en la parte posterior del cuello cerca del plano medio.

LCRAWANY
Machine Translated by Google

(Figura 2.38A).

TABLA 2.7. CAPAS PROFUNDAS DE MÚSCULOS INTRÍNSECOS DE LA ESPALDA

Músculo	Apego inferior	Adjunto Superior	Nervio Suministrar	Acción(es) principal(es)
capa profunda mayor				
Transversoespinal	Procesos transversales	Apófisis espinosas de las vértebras más superiores.	Posterior ramas de la columna vertebral unos nervios	Extensión
semiespinal	Semispinalis: surge de los procesos transversales de Vértebras C4-T12	Semispinalis: tórax, cervicis, capitis; Las fibras discurren superomedialmente hasta el hueso occipital y las apófisis espinosas en las regiones torácica y cervical, y abarcan de 4 a 6 segmentos.		Semiespinal: extiende la cabeza y el tórax y regiones cervicales de la columna vertebral y los gira contralateralmente
multífido	Multifidus: surge de sacro posterior, espina ilíaca posterosuperior del ilion, aponeurosis del erector de la columna, ligamentos sacroilíacos, apófisis mamilares de las vértebras lumbares, apófisis transversas de T1-T3, apófisis articulares de C4–C7	Multífido: más grueso en la zona lumbar. región; Las fibras pasan oblicuamente en dirección superomedial a toda la longitud de las apófisis espinosas, ubicadas 2 a 4 segmentos por encima de la inserción proximal.		Multífido: se estabiliza vértebras durante los movimientos locales de las vértebras. columna
Rotadores (brevis y longus)	Rotadores: surge de las apófisis transversas de las vértebras; mejor desarrollado en la región torácica	Rotadores: las fibras pasan superomedialmente para unirse a la unión de la lámina y la apófisis transversa o la apófisis espinosa de la vértebra inmediatamente (brevis) o 2 segmentos (longus) superiores a la vértebra de inserción.		Rotadores: estabiliza vértebras y ayudar con extensión local y movimientos rotatorios de la columna vertebral; Pueden funcionar como órganos de propiocepción.
Capa profunda menor				
interespinales	Superficies superiores de las apófisis espinosas de las cervicales y lumbares. vértebras	Superficies inferiores de las apófisis espinosas de las vértebras superiores a las vértebras de inserción proximal	Posterior ramas de espinal nervios	Ayuda en extensión y rotación de las vértebras columna
Intertransversarii	Apófisis transversales de cervical y lumbar. vértebras	Apófisis transversales de vértebras adyacentes.	Posterior y anterior ramas de espinal unos nervios	Ayuda en la flexión lateral de la columna vertebral; actuando bilateralmente, estabiliza la columna vertebral
Levatores costarum	Pasar inferolateralmente e insertar en la costilla entre tubérculo y ángulo	Puntas de procesos transversales de Vértebras C7 y T1-T11	Posterior ramas de C8-T11 espinal	Elevar las costillas, ayudando a la respiración; Ayudar con la flexión lateral de las vértebras. columna

Machine Translated by Google

			nervios	

aLa mayoría de los músculos de la espalda están inervados por los ramos posteriores de los nervios espinales, pero algunos están inervados por los ramos anteriores. Los intertransversarios de la región cervical están irrigados por los ramos anteriores.

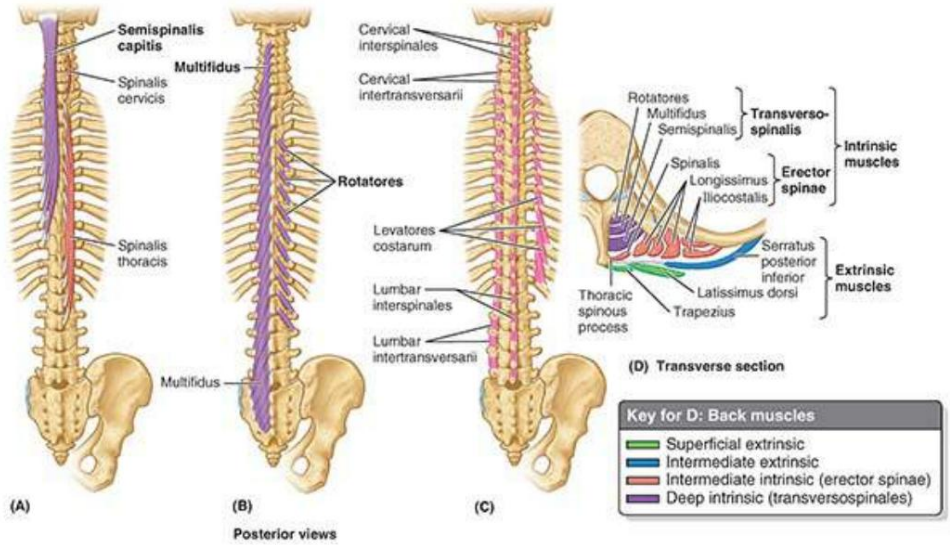

FIGURA 2.38. Capas profundas de músculos intrínsecos de la espalda. A. El grupo de músculos transversoespinales (capa profunda principal: violeta) está por debajo del erector de la columna (rosa: consulte la parte D). B. Disección más profunda que muestra los rotadores y el multífido. Los músculos levatores costarum representan los músculos intertransversarii de la región torácica. C. Capa profunda menor: interespinales, intertransversarii y levatores costarum. D. Sección transversal esquemática que demuestra las relaciones de los grupos y de los músculos de la espalda extrínsecos e intrínsecos individuales.

El multífido es la capa media del grupo y consta de músculos cortos y triangulares. haces que son más gruesos en la región lumbar (fig. 2.38B).

Los rotadores, o músculos rotadores, son la más profunda de las tres capas de músculos transversoespinales y se desarrollan mejor en la región torácica. El grupo transversoespinal de la capa profunda de músculos intrínsecos de la espalda se ilustra por separado en la figura 2.38, y en la tabla 2.7 se proporcionan detalles sobre sus inserciones, inervación y acción .

Los interespinales, intertransversarii y levatores costarum son músculos menores y profundos de la espalda que son relativamente escasos en la región torácica. Los músculos interespinales e intertransversos conectan las apófisis espinosas y transversas, respectivamente. Los elevadores de las costillas representan los músculos intertransversarios posteriores del cuello. En la tabla 2.7 se proporcionan detalles sobre las inserciones, la inervación y las acciones de los músculos menores de la capa profunda de los músculos intrínsecos .

PRINCIPALES MÚSCULOS QUE PRODUCEN MOVIMIENTOS DE ARTICULACIONES INTERVERTEBRALES

Los principales músculos que producen movimientos de las articulaciones IV cervical, torácica y lumbar se ilustran en las figuras 2.39 y 2.40, con detalles resumidos en las tablas 2.8 y 2.9. Muchos de los músculos que actúan sobre las vértebras cervicales se analizan con mayor detalle en el capítulo 9, Cuello. Los músculos de la espalda están relativamente inactivos en la posición de pie, pero (especialmente los más bajos)

LGRAWANY
Machine Translated by Google

capa profunda de músculos intrínsecos) actúan como músculos posturales estáticos (fijadores o estabilizadores) de la columna vertebral, manteniendo la tensión y la estabilidad necesarias para la postura erguida.

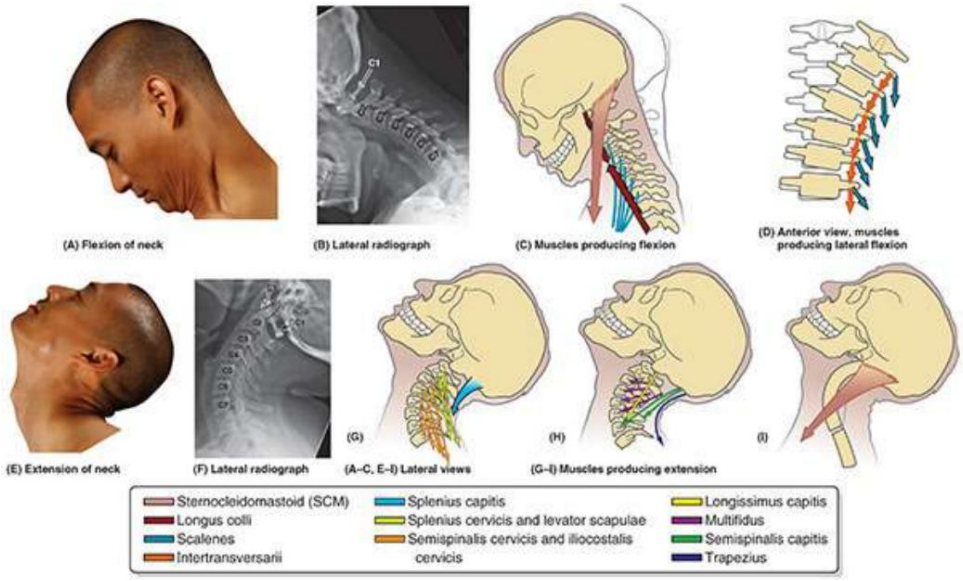

FIGURA 2.39. Músculos principales que producen movimientos de las articulaciones intervertebrales cervicales.

Machine Translated by Google

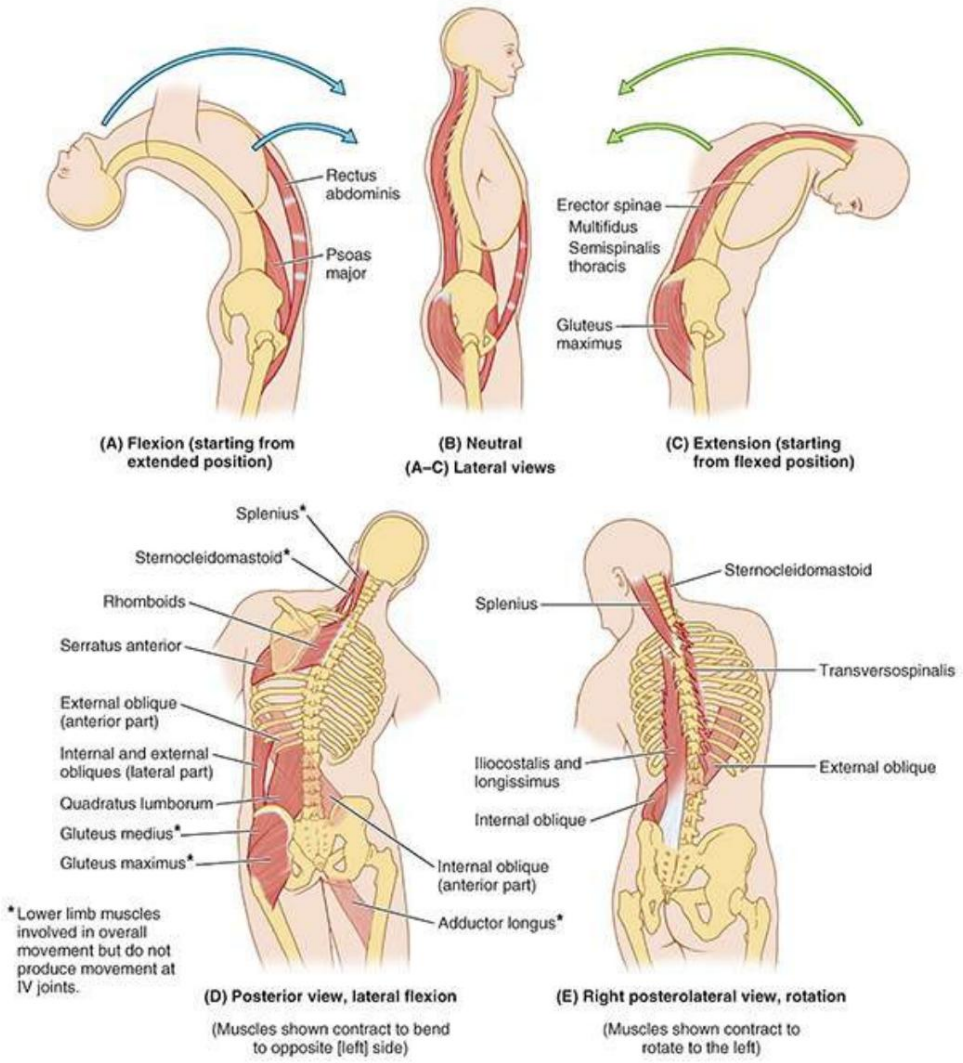

FIGURA 2.40. Músculos principales que producen movimientos de las articulaciones intervertebrales torácicas y lumbares.

TABLA 2.8. PRINCIPALES MÚSCULOS QUE PRODUCEN EL MOVIMIENTO DEL CERVICAL ARTICULACIONES INTERVERTEBRALES

Flexión	Extensión	Flexión lateral	Rotación (no mostrada)
Acción bilateral de coli largo Escaleno esternocleidomastoideo	esternocleidomastoideo trapecio Músculos profundos del cuello Cervical semiespinal e iliocostal del cuello Esplenio del cuello uterino y elevador de la escápula. Esplenio de la cabeza multífido la cabeza mas larga cabeza semiespinal	Acción unilateral de cuello iliocostal La cabeza y el cuello más largos. Esplenio de cabeza y cuello. Intertransversarii y escalenos esternocleidomastoideo	Acción unilateral de Rotadores Cabeza y cuello semiespinales multífido Esplenio del cuello

TABLA 2.9. PRINCIPALES MÚSCULOS QUE PRODUCEN LOS MOVIMIENTOS TORÁCICOS

LCRAWANY
Machine Translated by Google

Y ARTICULACIONES INTERVERTEBRAL (IV) LUMBAR

Flexión	Extensión	Flexión lateral	Rotación
Acción bilateral de Recto abdominal psoas mayor Gravedad	Acción bilateral de erector de la columna multífido semiespinal torácico	Acción unilateral de Iliocostalis thoracis y lomos Un cofre muy largo multífido Oblicuo externo e interno lumbar cuadrado romboides Frente dentado	Acción unilateral de Rotadores multífido iliocostal El mas largo El oblicuo externo actúa sincrónicamente con el oblicuo interno opuesto. Pecho lleno

Obsérvese en la tabla 2.9 que todos los movimientos de las articulaciones intravenosas (es decir, todos los movimientos de la columna vertebral), excepto la extensión pura, implican o son producidos únicamente por la contracción concéntrica de los músculos abdominales. Sin embargo, tenga en cuenta que en estos, como en todos los movimientos, la contracción excéntrica (relajación controlada) de los músculos antagonistas es vital para un movimiento suave y controlado (consulte "Tejido muscular y sistema muscular" en el Capítulo 1, Descripción general y conceptos básicos). Por lo tanto, es en realidad la interacción de los músculos anterior (abdominal) y posterior (espalda) (así como los pares contralaterales de cada uno) lo que proporciona la estabilidad y produce el movimiento del esqueleto axial, de manera muy similar a como los alambres guía sostienen un poste. . A menudo, la tensión crónica en la espalda (como la causada por una lordosis lumbar excesiva; véase la figura B2.22C) se debe a un desequilibrio en este soporte (falta de tono de los músculos abdominales en el caso de la lordosis). Es posible que sea necesario hacer ejercicio o eliminar el peso excesivo y distribuido de manera desigual para restablecer el e

Los músculos más pequeños generalmente tienen densidades más altas de husos musculares (sensores de propiocepción que están interdigitados entre las fibras del músculo) que los músculos grandes. Se supuso que la mayor concentración de husos se produjo porque los músculos pequeños producen los movimientos más precisos, como movimientos posturales finos o manipulación, y, por lo tanto, requieren más retroalimentación propioceptiva.

Los movimientos descritos para los músculos pequeños se deducen de la ubicación de sus inserciones y la dirección de las fibras musculares y de la actividad medida por electromiografía a medida que se realizan los movimientos. Sin embargo, músculos como los rotadores son tan pequeños y están colocados en posiciones con una ventaja mecánica relativamente pobre que su capacidad para producir los movimientos descritos es algo cuestionable. Además, estos músculos pequeños suelen ser redundantes para otros músculos más grandes que tienen una ventaja mecánica superior. Por lo tanto, se ha propuesto (Buxton y Peck, 1989) que los músculos más pequeños de los pares de músculos pequeños y grandes funcionan más como "monitores kinesiológicos" u órganos de propiocepción, y que los músculos más grandes son los productores de movimiento.

Anatomía de la superficie de los músculos de la espalda

El surco mediano posterior recubre las puntas de las apófisis espinosas de las vértebras (Fig. 2.41). El surco se continúa superiormente con el surco nucal en el cuello y es más profundo en las regiones torácica inferior y lumbar superior.

Machine Translated by Google

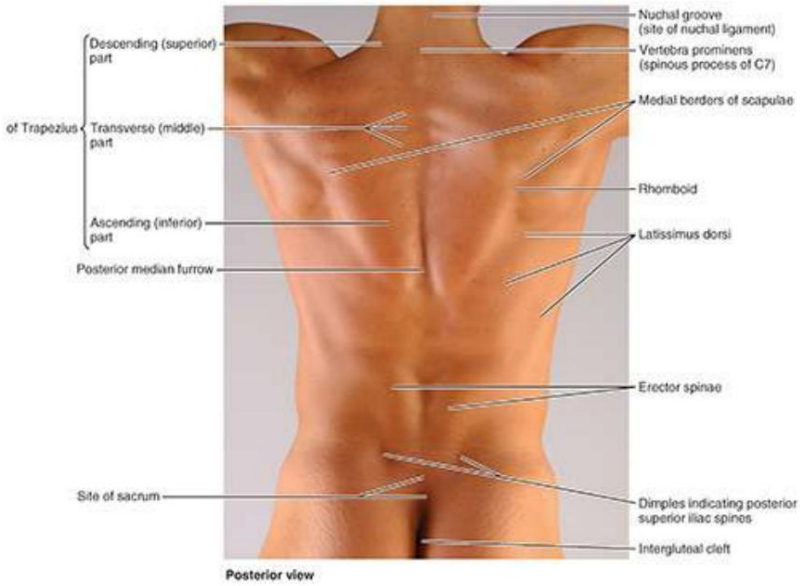

FIGURA 2.41. Anatomía superficial de los músculos de la espalda.

Los erectores de la columna producen protuberancias verticales prominentes a cada lado del surco. En la región lumbar son fácilmente palpables y sus bordes laterales coinciden con los ángulos de las costillas y están indicados por surcos poco profundos en la piel. Cuando el individuo está de pie, las apófisis espinosas lumbares pueden estar indicadas por depresiones en la piel. Estos procesos suelen hacerse visibles cuando se flexiona la columna vertebral (véanse las figuras 2.10A y 2.13A, C). El surco mediano termina en el área triangular aplanada que cubre el sacro y es reemplazado inferiormente por la hendidura interglútea.

Cuando los miembros superiores están elevados, las escápulas se mueven lateralmente sobre la pared torácica, haciendo visibles los músculos romboides y redondo mayor. También son claramente visibles los músculos trapecio y dorsal ancho, ubicados superficialmente, que conectan las extremidades superiores con la columna vertebral (fig. 2.41).

Músculos suboccipital y profundo del cuello

A menudo tergiversada como una región superficial, la región suboccipital es un “compartimento” muscular profundo a la parte superior de la región cervical posterior y profundo a los músculos trapecio, esternocleidomastoideo, esplenio y semiespinal. Es un espacio piramidal inferior a la prominencia occipital externa de la cabeza que incluye las caras posteriores de las vértebras C1 y C2 (figura de orientación de la figura 2.42).

Machine Translated by Google

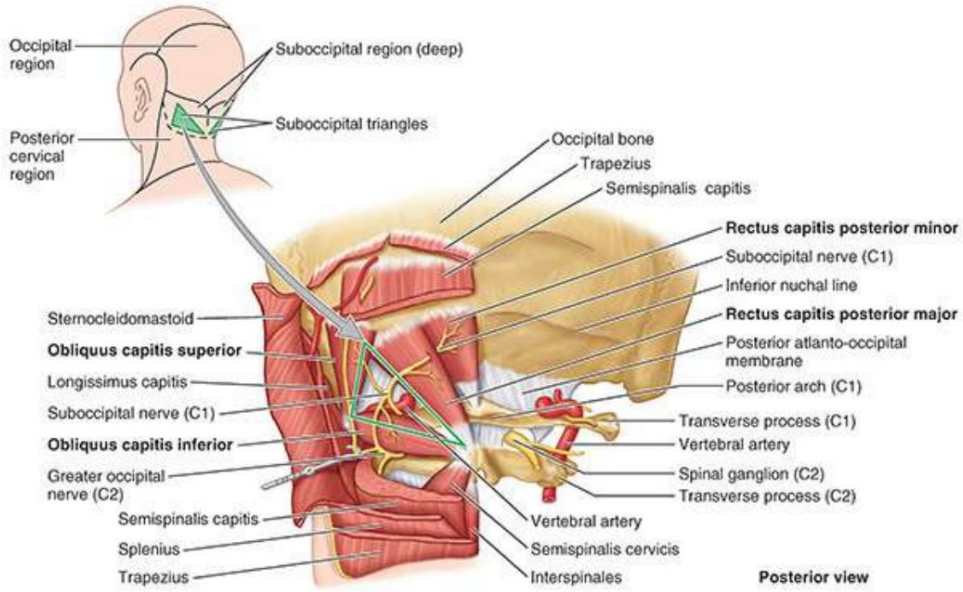

FIGURA 2.42. Músculos suboccipitales y triángulo suboccipital.

Los cuatro músculos pequeños de la región suboccipital se encuentran profundos (anteriormente) a los músculos semiespinales de la cabeza y constan de dos músculos rectos posteriores de la cabeza (mayor y menor) y dos músculos oblicuos. Los cuatro músculos están inervados por la rama posterior de C1, el nervio suboccipital. El nervio emerge a medida que la arteria vertebral discurre profundamente entre el hueso occipital y el atlas (vértebra C1) dentro del triángulo suboccipital. Los detalles sobre los límites y el contenido de este triángulo y las inserciones de los músculos suboccipitales se ilustran en la figura 2.42 y se describen en la tabla 2.10.

TABLA 2.10. MÚSCULOS SUBOCCIPITAL Y TRIÁNGULO SUBOCCIPITAL

Músculos suboccipitales		
Músculo	Origen	Inserción
Recto posterior mayor	Apófisis espinosa de la vértebra C2	Parte lateral de la línea nucal inferior del hueso occipital
Recto posterior menor	Tubérculo posterior del arco vertebral posterior C1 (atlas)	Parte medial de la línea nucal inferior del hueso occipital
Capitis oblicua inferior	Tubérculo posterior del arco vertebral posterior C2 (eje)	Apófisis transversa de la vértebra C1 (atlas)
Cabeza superior oblicua	Apófisis transversa de la vértebra C1	Hueso occipital entre las líneas nucales superior e inferior.
Triángulo Suboccipital		
Aspecto del triángulo	Estructuras	
Límite superomedial	Rectus capitis posterior mayor	
Límite superolateral	Cabeza superior oblicua	
Límite inferolateral del oblicuo	inferior de la cabeza.	

Machine Translated by Google

Piso	Membrana atlantooccipital posterior y arco posterior de la vértebra C1 (atlas)
Techo	cabeza semiespinal
Contenido	Arteria vertebral y nervio suboccipital.

Tenga en cuenta que el obliquus capitis inferior es el único músculo "capitis" que no está inserto en el cráneo (cráneo). Estos músculos son principalmente músculos posturales, pero las acciones suelen ser descrito para cada músculo en términos de producir movimiento de la cabeza.

Los músculos suboccipitales actúan sobre la cabeza directa o indirectamente (lo que explica la inclusión de capitis en sus nombres) extendiéndolo sobre la vértebra C1 y rotándolo sobre las vértebras C1 y C2. Sin embargo, recuerde la discusión sobre el funcionamiento del miembro pequeño del par de músculos pequeño-grande. como monitor kinesiológico del sentido de propiocepción.

Los principales músculos que producen movimientos de las articulaciones craneovertebrales se resumen en Tablas 2.11 y 2.12, y los nervios de la región cervical posterior, incluido el suboccipital. región/triángulos, se ilustran en la Figura 2.43 y se resumen en la Tabla 2.13.

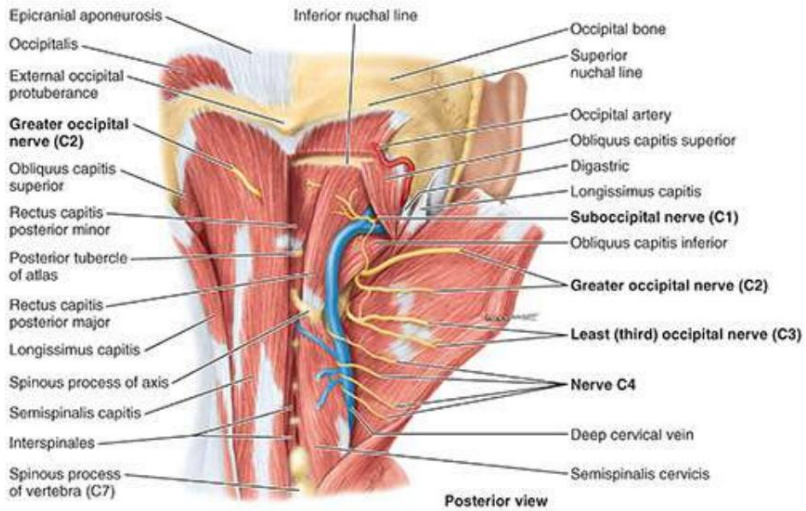

FIGURA 2.43. Nervios de la región cervical posterior, incluida la región suboccipital/triángulos.

TABLA 2.11. PRINCIPALES MÚSCULOS QUE PRODUCEN EL MOVIMIENTO DEL ATLANTO-ARTICULACIONES OCCIPITALES

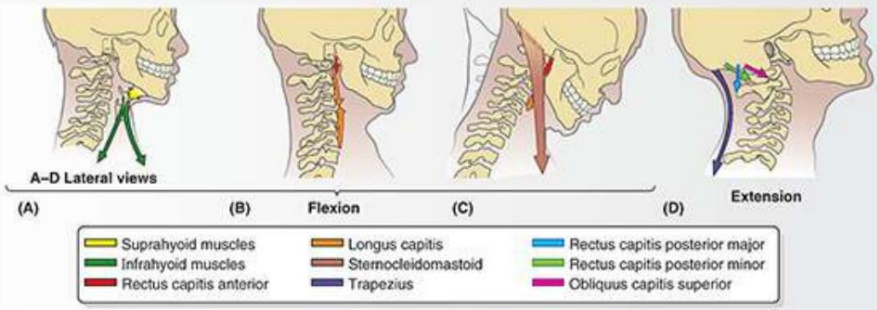

Flexión	Extensión	Flexión lateral (no mostrada)
La longitud de la cabeza	Recto posterior de la cabeza, mayor y	esternocleidomastoideo

LCRAWANY
Machine Translated by Google

Frente derecho de la cabeza Fibras anteriores del esternocleidomastoideo. Músculos suprahioideos e infrahioideos.	menor Cabeza superior oblicua Esplenio de la cabeza la cabeza mas larga trapecio	Cabeza superior oblicua Lado derecho de la cabeza la cabeza mas larga Esplenio de la cabeza

TABLA 2.12. PRINCIPALES MÚSCULOS QUE PRODUCEN EL MOVIMIENTO DEL ATLANTO-JUNTAS AXIALES [a]

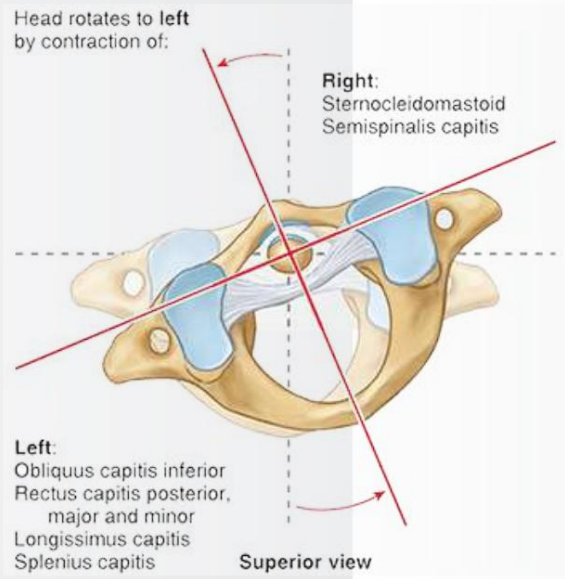

Ipsilateralb	contralateral
Cabeza inferior oblicua Rectus capitis posterior, mayor y menor la cabeza mas larga Esplenio de la cabeza	esternocleidomastoideo cabeza semiespinal

aLa rotación es el movimiento especializado en estas articulaciones. El movimiento de una articulación involucra a la otra.

bMismo lado hacia el que se gira el cabezal.

TABLA 2.13. NERVIOS DE LA REGIÓN CERVICAL POSTERIOR, INCLUYENDO LA REGIÓN SUBOCCIPITAL/TRIÁNGULOS

Nervio	Origen	Curso	Distribución
suboccipital	Rama posterior del nervio espinal C1	Corre entre el cráneo y C1. vértebra hasta llegar al triángulo suboccipital	Músculos del triángulo suboccipital.
Rama posterior occipital mayor del nervio espinal	C2	Emerge por debajo del oblicuo inferior de la cabeza y asciende hasta la parte posterior del cuero cabelludo.	Piel sobre el cuello y el hueso occipital.
occipital menor	Ramas anteriores de los nervios espinales. C2-C3	Pasa directamente a la piel.	Piel del cuello posterolateral superior y cuero cabelludo posterior al oído externo.
ramas posteriores,	Ramos posteriores de los nervios espinales.	Pasa segmentariamente a los músculos y m	úsculos intrínsecos de la espalda y

Machine Translated by Google

nervios C3-C7	C3-C7		piel	piel suprayacente (adyacente a la columna vertebral)

CLÍNICO CAJA

MÚSCULOS DE LA ESPALDA

Distensiones, esguinces y espasmos de espalda

Un calentamiento y estiramiento adecuados y ejercicios para aumentar el tono de los "músculos centrales" (músculos de la pared abdominal anterolateral, especialmente el transverso del abdomen, que desempeñan un papel en la estabilización lumbar) previenen muchas distensiones y esguinces de espalda, causas comunes de dolor lumbar.

El esguince de espalda es una lesión en la que sólo el tejido ligamentoso o la unión del ligamento al hueso, está afectado, sin luxación ni fractura. Resulta de contracciones excesivamente fuertes relacionadas con movimientos de la columna vertebral, como una extensión o rotación excesiva.

La distensión de la espalda es una lesión común en las personas que practican deportes; resulta de una contracción muscular demasiado fuerte. La tensión implica cierto grado de estiramiento o desgarro microscópico de las fibras musculares. Los músculos habitualmente implicados son los que producen los movimientos de las articulaciones lumbares IV, especialmente los erectores de la columna. Si el peso no está correctamente equilibrado sobre la columna vertebral, se ejerce tensión sobre los músculos.

Usar la espalda como palanca al levantar pesas ejerce una enorme presión sobre la columna vertebral y sus ligamentos y músculos. Las tensiones se pueden minimizar si el levantador se agacha, mantiene la espalda lo más recta posible y usa los músculos de las nalgas (nates) y las extremidades inferiores para ayudar con el levantamiento. Las cargas deben transportarse lo más cerca posible del maletero (Fig. B2.23).

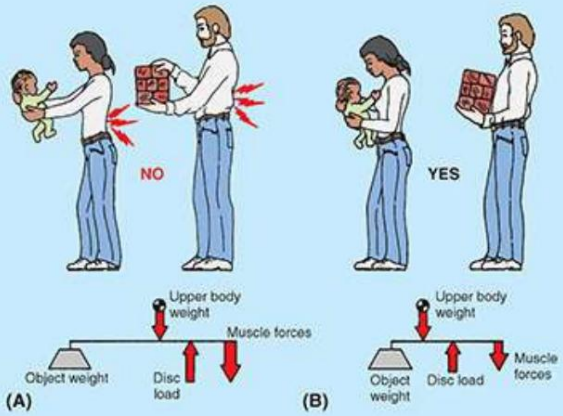

FIGURA B2.23. Carga en los discos intravenosos creada por técnicas de elevación adecuadas e inadecuadas. A. Ergonomía de una técnica de elevación inadecuada. B. Ergonomía de la técnica de elevación adecuada. En la parte A, el peso corporal está a una distancia mayor del fulcro (centro del disco IV) que en la parte B. La carga sobre los discos depende del peso del objeto, el peso de la parte superior del cuerpo, las fuerzas de los músculos de la espalda y su respectivos brazos de palanca con respecto al centro de la

LGRAWANY
Machine Translated by Google

desct. Los equilibrios de palanca debajo de cada figura demuestran que se producen fuerzas musculares y cargas discales más pequeñas cuando el objeto se lleva cerca del cuerpo, es decir, más cerca del centro del disco IV.

Como mecanismo de protección, los músculos de la espalda sufren espasmos después de una lesión, incluida una hernia o rotura de disco, o en respuesta a una inflamación (p. ej., de ligamentos o artritis). Un espasmo es una contracción repentina e involuntaria de uno o más grupos de músculos. Los espasmos van acompañados de calambres, dolor e interferencia con la función, lo que produce movimientos involuntarios y distorsión, y a veces se alivian cambiando o evitando determinadas posiciones (fig. B2.24).

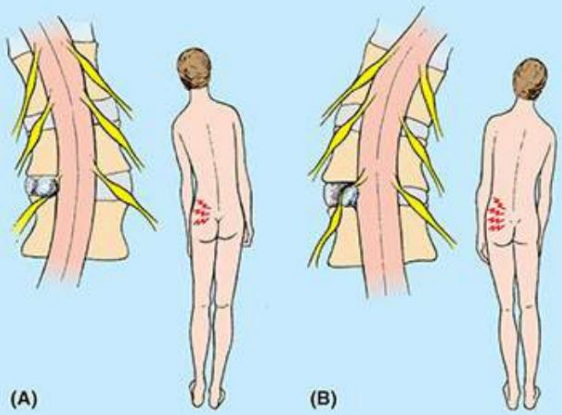

FIGURA B2.24. Espasmo muscular después de la protrusión de un disco intravenoso en el lado izquierdo. Se muestran protuberancias que pasan lateral (A) y medial (B) a la raíz nerviosa. Inclinarse en las direcciones que se muestran comprime el nervio contra la protuberancia y aumenta el dolor; Inclinarse en la dirección opuesta (no se muestra) reduce la compresión nerviosa y alivia el dolor.

Conclusión: músculos de la espalda

Músculos extrínsecos de la espalda: los músculos extrínsecos superficiales de la espalda son músculos axioapendiculares que sirven al miembro superior. ■ Excepto el trapecio, inervado por el par XI, los músculos extrínsecos de la espalda están inervados por las ramas anteriores de los nervios espinales.

Músculos intrínsecos de la espalda: los músculos intrínsecos profundos de la espalda conectan elementos del eje axial. esqueleto, están inervados en su mayoría por las ramas posteriores de los nervios espinales y están dispuestos en tres capas: superficial (músculos esplenio), intermedia (erector de la columna) y profunda (músculos transversoespinales). ■ Los músculos intrínsecos proporcionan principalmente extensión y propiocepción para la postura y trabajan sinérgicamente con los músculos de la pared abdominal anterolateral para estabilizar y producir movimientos del tronco.

Músculos suboccipitales: los músculos suboccipitales se extienden entre las vértebras C1 (atlas) y C2 (eje) y el hueso occipital y producen (y/o proporcionan información propioceptiva sobre) los movimientos en las articulaciones craneovertebrales.

Machine Translated by Google

CONTENIDO DEL CANAL VERTEBRAL

La médula espinal, las raíces de los nervios espinales, las meninges espinales y las estructuras neurovasculares que las irrigan se encuentran en el canal vertebral (v. fig. 2.31).

Médula espinal

La médula espinal es el principal centro reflejo y vía de conducción entre el cuerpo y el cerebro. Esta estructura cilíndrica, ligeramente aplanada anterior y posteriormente, está protegida por las vértebras, sus ligamentos y músculos asociados, las meninges espinales y el líquido cefalorraquídeo (LCR).

La médula espinal comienza como una continuación del bulbo raquídeo (a menudo llamado bulbo raquídeo), la parte caudal del tronco del encéfalo (v. fig. 8.36). En los adultos, la médula espinal mide 42 a 45 cm de largo y se extiende desde el agujero magno en el hueso occipital hasta el nivel de la vértebra L1 o L2 (fig. 2.44B). Sin embargo, su extremo inferior ahusado, el cono medular, puede terminar tan alto como la vértebra T12 o tan bajo como la vértebra L3. Por tanto, la médula espinal ocupa sólo los dos tercios superiores del canal vertebral.

LGRAWANY
Machine Translated by Google

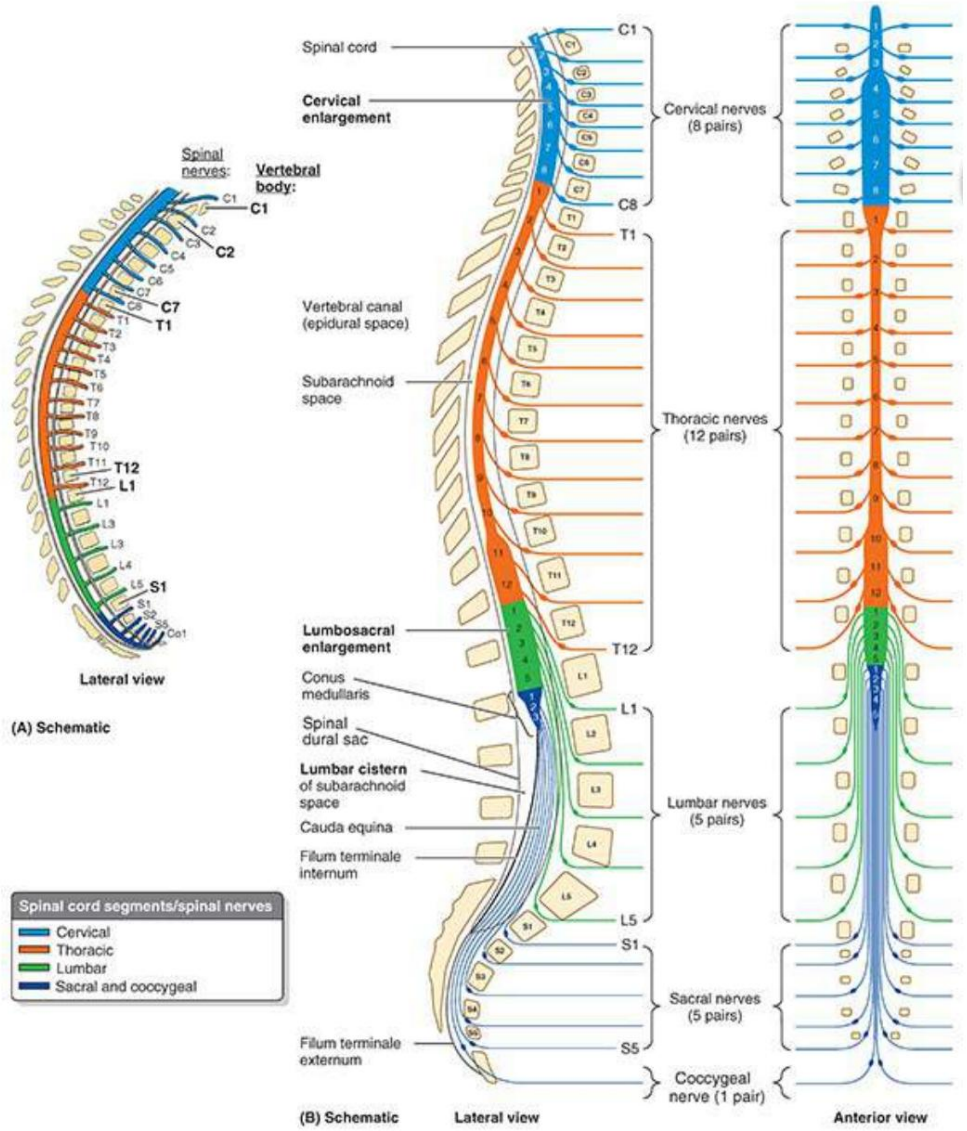

FIGURA 2.44. Relaciones de la columna vertebral, segmentos de la médula espinal y nervios y ganglios espinales. R. A las 12 semanas de gestación, la médula espinal tiene la misma longitud que la columna vertebral. B. La relación de los segmentos de la médula espinal (los segmentos numerados) y los nervios y ganglios espinales con la columna vertebral adulta. El mayor crecimiento de la columna vertebral ha hecho que la médula espinal sea más corta en comparación. Ahora los nervios espinales deben descender cada vez más dentro del canal vertebral para alcanzar el agujero intervertebral por el que salen. Los nervios espinales lumbares y sacros se extienden por debajo del nivel de la médula, formando la cola de caballo.

La médula espinal aumenta de tamaño en dos regiones en relación con la inervación de las extremidades. El agrandamiento cervical se extiende desde los segmentos C4 hasta T1 de la médula espinal, y la mayoría de las ramas anteriores de los nervios espinales que surgen de él forman el plexo braquial de nervios que inerva las extremidades superiores. El agrandamiento lumbosacro se extiende desde los segmentos T11 hasta S1 de la médula espinal, por debajo del cual la médula continúa disminuyendo como el cono medular. Las ramas anteriores de los nervios espinales que surgen de este agrandamiento forman los plexos lumbares y sacros de los nervios que inervan las extremidades inferiores.

Machine Translated by Google

Nervios espinales y raíces nerviosas

La formación y composición de los nervios espinales y las raíces nerviosas se analizan en el Capítulo 1, Descripción general y conceptos básicos. Se insta a los lectores a leer esta información ahora si aún no lo han hecho. hecho anteriormente. La porción de la médula espinal que da origen a las raicillas y raíces que En última instancia, formar un par bilateral de nervios espinales se denomina segmento de médula espinal, el cuya identidad es la misma que la de los nervios espinales que surgen de ella.

Los nervios espinales cervicales (excepto C8) llevan la misma designación alfanumérica que las vértebras. formando el margen inferior de los agujeros IV a través de los cuales el nervio sale del canal vertebral. Los nervios espinales más inferiores (T1 a Co1) llevan la misma designación alfanumérica que los vértebras que forman el margen superior de su salida (Tabla 2.14). Faltan los primeros nervios cervicales raíces posteriores en el 50% de las personas y el nervio coccígeo puede estar ausente.

TABLA 2.14. NUMERACIÓN DE NERVIOS ESPINALES Y VERTEBRAS

Segmentario Nivel	Número de Nervios	Nivel de salida de la columna vertebral
Cervical	8 (C1-C8)	Nervio C1 [a] (nervio suboccipital) pasa por encima del arco de la vértebra C1 Los nervios C2 a C7 pasan a través de los agujeros IV superiores a las vértebras correspondientes. El nervio C8 pasa a través del agujero IV entre las vértebras C7 y T1.
torácico	12 (T1-T12)	Los nervios T1-L5 pasan a través de los agujeros IV inferiores a las vértebras correspondientes.
Lumbar	5 (L1-L5)	
Sacro	5 (T1-T5)	Los nervios S1 a S4 se ramifican en las ramas anterior y posterior dentro del sacro, con el ramas respectivas que pasan a través de los agujeros sacros anterior y posterior
Coccígeala	1 (Co1)	El quinto nervio sacro y coccígeo pasan por el hiato sacro.

aLos primeros nervios cervicales carecen de raíces posteriores en el 50% de las personas y los nervios coccígeos pueden estar ausentes.

Modificado de El sistema nervioso humano de Barr.

En los embriones, la médula espinal ocupa toda la longitud del canal vertebral (fig. 2.44A); por lo tanto, los segmentos de la médula se encuentran aproximadamente al nivel vertebral del mismo número, la columna vertebral nervios que pasan lateralmente para salir del agujero IV correspondiente. Durante el período fetal, el la columna vertebral crece más rápido que la médula espinal; como resultado, la cuerda “asciende” en relación con el Canal vertebral. Al nacer, la punta del cono medular se encuentra en el nivel L4-L5. Así, en el posnatal vida, la médula espinal es más corta que la columna vertebral; en consecuencia, hay una progresiva oblicuidad de las raíces nerviosas espinales (figs. 2.44B y 2.45). Porque la distancia entre el Origen de las raíces de un nervio desde la médula espinal y salida del nervio desde el canal vertebral. aumenta a medida que se acerca el extremo inferior de la columna vertebral, la longitud de las raíces nerviosas también aumenta progresivamente.

LGRAWANY
Machine Translated by Google

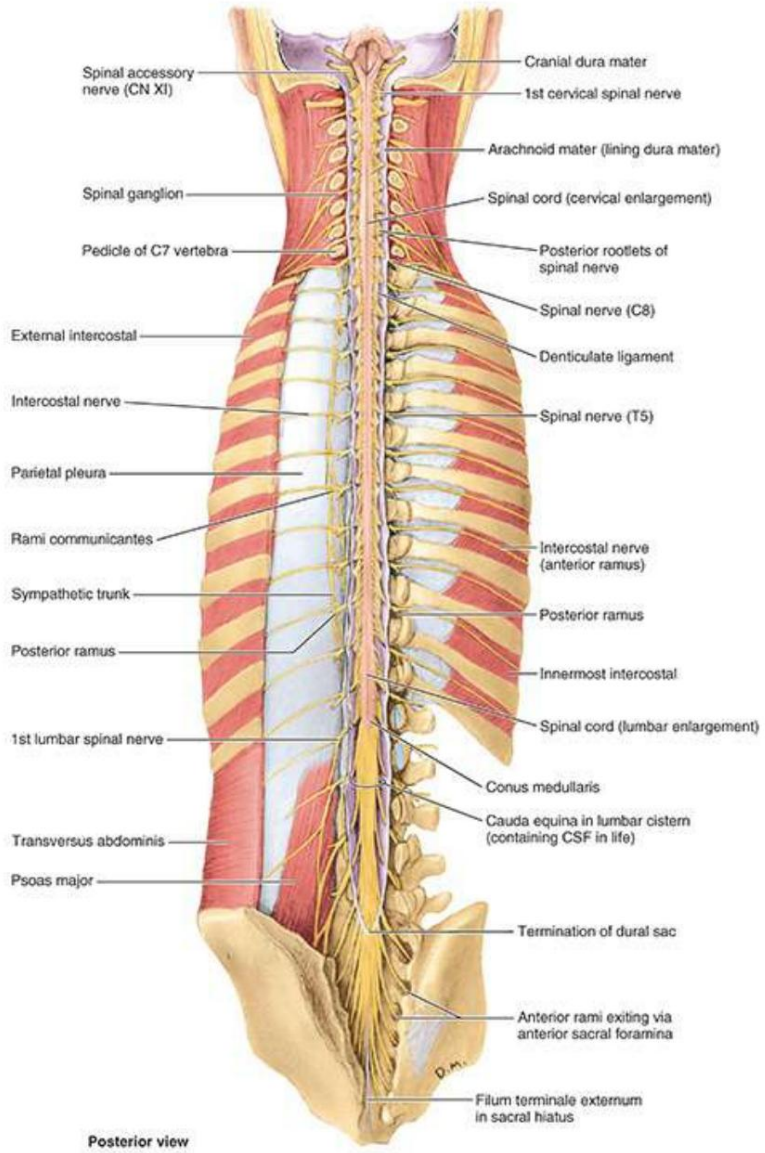

FIGURA 2.45. Médula espinal in situ. Se han eliminado los arcos vertebrales y la cara posterior del sacro para exponer la médula espinal en el canal vertebral. El saco dural espinal también se abrió para revelar la médula espinal y las raíces nerviosas posteriores, la terminación de la médula espinal entre los niveles vertebrales L1 y L2, y la terminación del saco dural espinal en el segmento S2.

Por lo tanto, las raíces nerviosas lumbar y sacra son las más largas y se extienden mucho más allá de la terminación de la médula espinal adulta aproximadamente en el nivel L2 para alcanzar los agujeros IV lumbares, sacros y coccígeos restantes (figs. 2.44B, 2.45 y 2.46). Este haz laxo de raíces nerviosas espinales, que surge del agrandamiento lumbosacro y el cono medular y discurre dentro de la cisterna lumbar del LCR caudal a la terminación de la médula espinal, se asemeja a la cola de un caballo, de ahí su nombre: cola de caballo (L., cola de caballo).

Machine Translated by Google

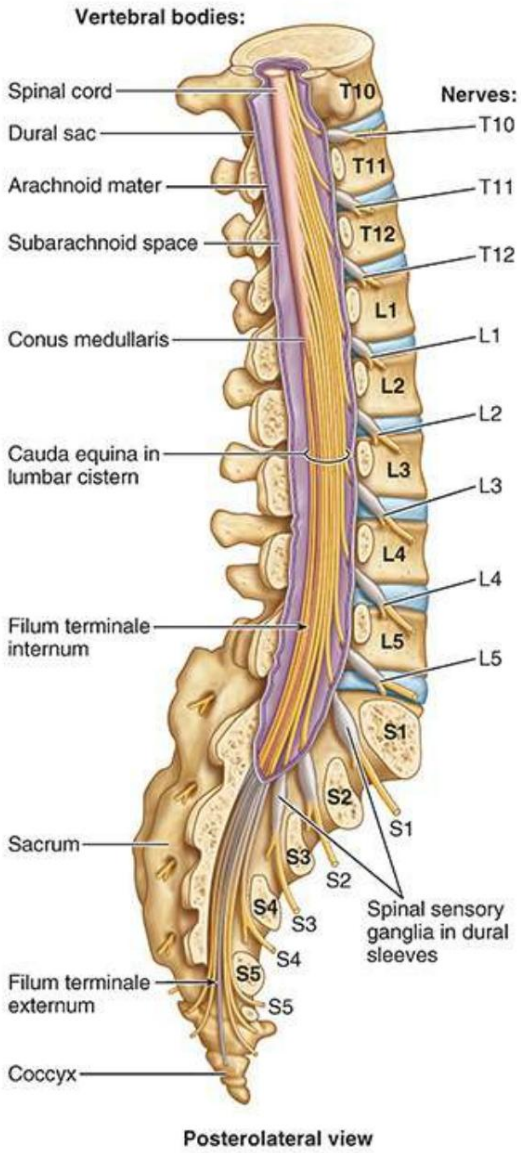

FIGURA 2.46. Cauda equina y filum terminale en cisterna lumbar. Obsérvese las vainas durales que se extienden desde el saco dural y encierran los ganglios sensoriales espinales.

El filum terminale , que surge de la punta del cono medular, desciende entre las raíces de los nervios espinales en la cola de caballo. El filum terminale es el remanente vestigial de la parte caudal de la médula espinal que se encontraba en la eminencia caudal en forma de cola del embrión. Su extremo proximal (el filum terminale internum o parte pial del filum terminal) consta de vestigios de tejido neural, tejido conectivo y tejido neuroglial cubierto por piamadre. El filum terminale perfora el extremo inferior del saco dural, ganando una capa de duramadre y continuando a través del hiato sacro como el filum terminale externum (o parte dural del filum terminal, también conocido como ligamento coccígeo) para unirse al dorso de el cóccix. El filum terminal es un ancla para el extremo inferior de la médula espinal y las meninges espinales (fig. 2.44B; véase la figura 2.50).

LGRAWANY
Machine Translated by Google

Meninges espinales y líquido cefalorraquídeo (LCR)

En conjunto, la duramadre espinal, la aracnoides y la piamadre que rodean la médula espinal constituyen las meninges espinales (figs. 2.47 y 2.48; tabla 2.15). Estas membranas rodean, sostienen y protegen la médula espinal y las raíces de los nervios espinales, incluidas las de la cola de caballo, y contienen el LCR en el que están suspendidas estas estructuras.

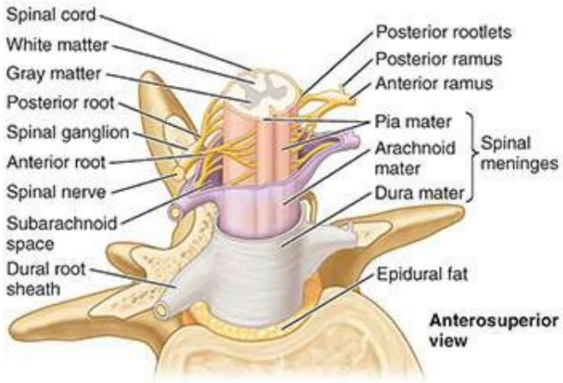

FIGURA 2.47. Médula espinal, nervios espinales y meninges espinales. Tres membranas (las meninges espinales) cubren la médula espinal: duramadre, aracnoides y piamadre. A medida que las raíces de los nervios espinales se extienden hacia un agujero intravenoso, están rodeadas por una vaina (manguito) de la raíz dural que se continúa distalmente con el epineuro del nervio espinal.

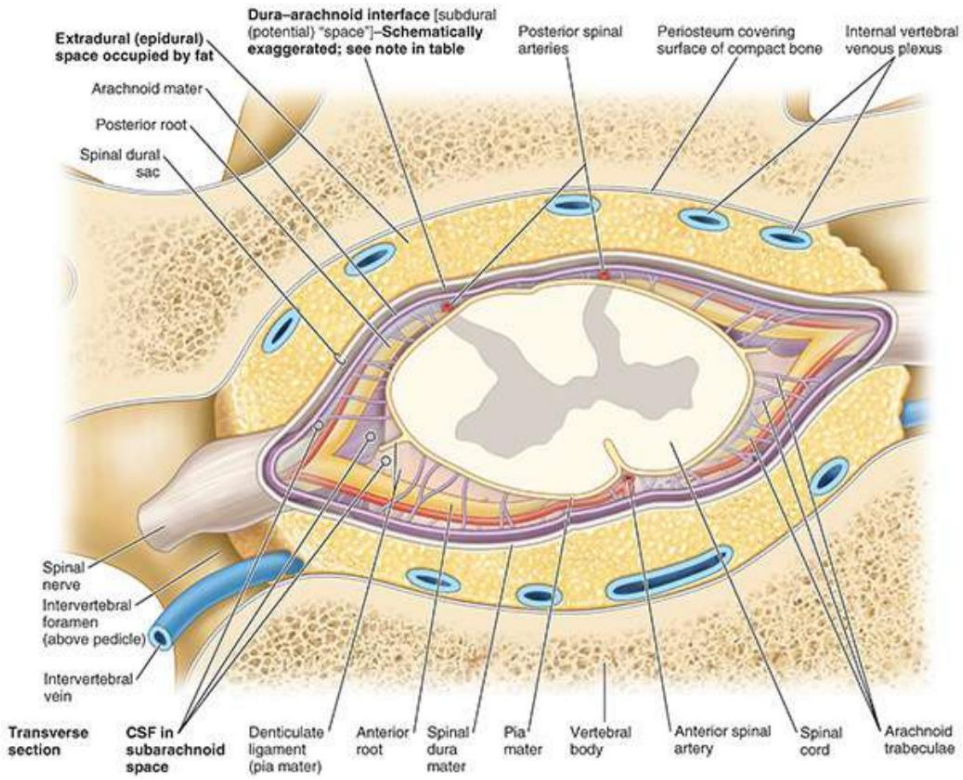

FIGURA 2.48. Sección transversal de la médula espinal in situ que muestra meninges y espacios asociados.

TABLA 2.15. ESPACIOS ASOCIADOS A LAS MENINGES ESPINALES [a]

Espacio	Ubicación	Contenido

Machine Translated by Google

epidural	Espacio entre el periostio que recubre la pared ósea del canal vertebral y la duramadre espinal.	Grasa (tejido conectivo laxo); plexos venosos vertebrales internos; inferior a la vértebra L2, raíces envainadas de los nervios espinales
subaracnoideo (leptomeníngeo)	Espacio natural entre la aracnoides y la piamadre.	LCR; arterias radiculares, segmentarias, medulares y espinales; venas; trabéculas aracnoideas

aAunque es común referirse a un “espacio subdural”, no existe un espacio natural en la unión aracnoides-dura (Haines & Mihailoff, 2018).

DURAMADRE ESPINAL

La duramadre espinal (o simplemente duramadre), compuesta principalmente de tejido fibroso resistente con algunas fibras elásticas, es la membrana que cubre la médula espinal más externa (figs. 2.47 y 2.48). La duramadre espinal está separada del hueso cubierto de periostio y de los ligamentos que forman las paredes del canal vertebral por el espacio epidural. Este espacio está ocupado por el plexo venoso vertebral interno incrustado en una matriz grasa (grasa epidural). El espacio epidural corre a lo largo del canal vertebral y termina superiormente en el agujero magno y lateralmente en los agujeros IV, cuando la duramadre espinal se adhiere al periostio que rodea cada abertura, e inferiormente, cuando el hiato sacro está sellado por el ligamento sacrococcígeo.

La duramadre espinal forma el saco dural espinal, una vaina tubular larga dentro del canal vertebral. (Figuras 2.44B, 2.45 y 2.46). Este saco se adhiere al margen del agujero magno del cráneo, donde se continúa con la duramadre craneal. El saco está anclado inferiormente al cóccix por el filum terminale externum (ligamento coccígeo). El saco dural espinal es evaginado por cada par de raíces anterior y posterior a medida que se extienden lateralmente hacia su salida del canal vertebral (fig. 2.49). Así, las extensiones laterales ahusadas de la duramadre espinal rodean cada par de raíces nerviosas posteriores y anteriores como vainas o vainas de raíces durales (figs. 2.46, 2.47 y 2.49). Distales a los ganglios espinales, estas vainas se mezclan con el epineuro (tejido conectivo externo que cubre los nervios espinales) que se adhiere al periostio que recubre los agujeros IV.

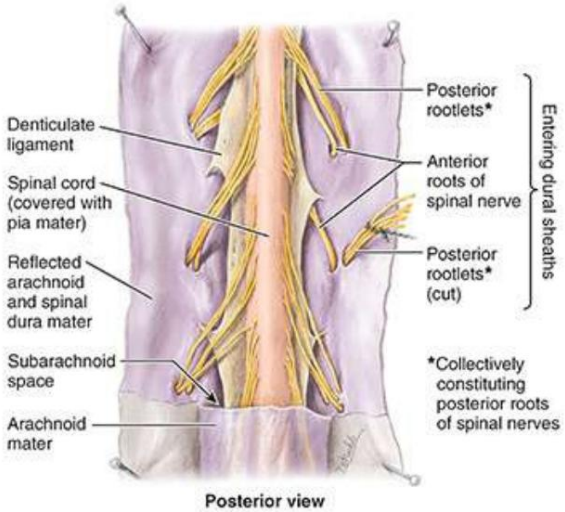

FIGURA 2.49. Médula espinal dentro de sus meninges. La duramadre espinal y la aracnoides se han dividido y fijado con alfileres para exponer la médula espinal y los ligamentos denticulados entre las raíces nerviosas espinales posteriores y anteriores.

LCRAWANY
Machine Translated by Google

Inervación de la duramadre. Las fibras nerviosas se distribuyen a la duramadre espinal por el (recurrente) nervios meníngeos (v. fig. 2.31). La función de estas fibras aferentes y simpáticas no está clara, aunque se sabe que las fibras aferentes suministran receptores del dolor que participan en el dolor referido característico de los trastornos de la columna y se irritan cuando hay inflamación de las meninges (meningitis).

MATERIA ARACNOIDEA ESPINAL

La aracnoides espinal es una membrana avascular delicada compuesta de tejido fibroso y elástico que reviste el saco dural espinal y sus vainas de la raíz dural. Encierra el espacio subaracnoideo lleno de LCR que contiene la médula espinal, las raíces nerviosas espinales y los ganglios espinales (figs. 2.46, 2.47, 2.48 y 2.49).

La aracnoides espinal no está unida a la duramadre espinal, sino que se mantiene contra su superficie interna mediante la presión del LCR. En una punción espinal lumbar, la aguja atraviesa la duramadre y la aracnoides simultáneamente. Su aposición es la interfaz dura-aracnoidea (fig. 2.48), a menudo denominada erróneamente “espacio subdural”. No existe ningún espacio real de forma natural en este sitio; es más bien una capa celular débil (Haines & Mihailoff, 2018). El sangrado en esta capa crea un espacio patológico en la unión dura-aracnoidea en el que se forma un hematoma subdural. En el cadáver, debido a la ausencia de LCR, la aracnoides espinal se separa de la superficie interna de la duramadre y se apoya de manera laxa sobre la médula espinal.

La aracnoides espinal está separada de la piamadre en la superficie de la médula espinal por la Espacio subaracnoideo que contiene LCR. Delicadas hebras de tejido conectivo, las trabéculas aracnoideas, atraviesan el espacio subaracnoideo que conecta la aracnoides espinal y la piamadre.

PIAMATERES ESPINAL

La piamadre espinal, la membrana que cubre la médula espinal más interna, es delgada y transparente y sigue de cerca todas las características de la superficie de la médula espinal (Haines y Mihailoff, 2018). La piamadre también cubre directamente las raíces de los nervios espinales y los vasos sanguíneos espinales. Por debajo del cono medular, la piamadre espinal continúa como filum terminal (Fig. 2.44B).

La médula espinal está suspendida en el saco dural por el filum terminal y los ligamentos denticulados derecho e izquierdo (L. denticulus, diente pequeño), que discurren longitudinalmente a lo largo de cada lado de la médula espinal (figs. 2.49, 2.50 y 2.51). Los ligamentos denticulados consisten en una lámina fibrosa de piamadre que se extiende a medio camino entre las raíces nerviosas anterior y posterior de las superficies laterales de la médula espinal. Los 20 a 22 procesos en forma de dientes de sierra se adhieren a la superficie interna del saco dural revestido por aracnoides. La apófisis más superior de los ligamentos denticulados derecho e izquierdo se une a la duramadre craneal inmediatamente superior al agujero magno, y la apófisis inferior se extiende desde el cono medular, pasando entre las raíces nerviosas T12 y L1.

Machine Translated by Google

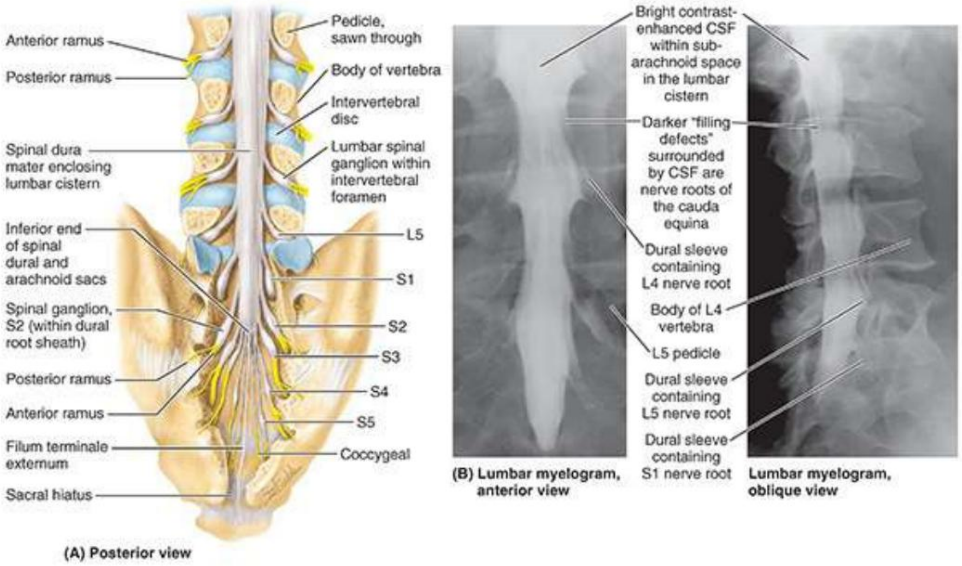

FIGURA 2.50. Extremo inferior del saco dural espinal. A. Muestra poslaminectomía (es decir, se han extirpado los arcos vertebrales de las vértebras lumbar y sacra) para mostrar el extremo inferior del saco dural, que encierra la cisterna lumbar que contiene el LCR y la cola de caballo. Los ganglios espinales lumbares se encuentran dentro de los agujeros IV, pero los ganglios espinales sacros (S1-S5) están en el canal sacro. En la región lumbar, los nervios que salen de los agujeros IV pasan por encima de los discos IV a ese nivel; por tanto, la hernia del núcleo pulposo tiende a afectar los nervios que pasan a niveles inferiores. B. Mielograma de la región lumbar. Se inyectó medio de contraste en la cisterna lumbar. Las proyecciones laterales indican extensiones del espacio subaracnoideo hacia las vainas de la raíz dural alrededor de las raíces de los nervios espinales.

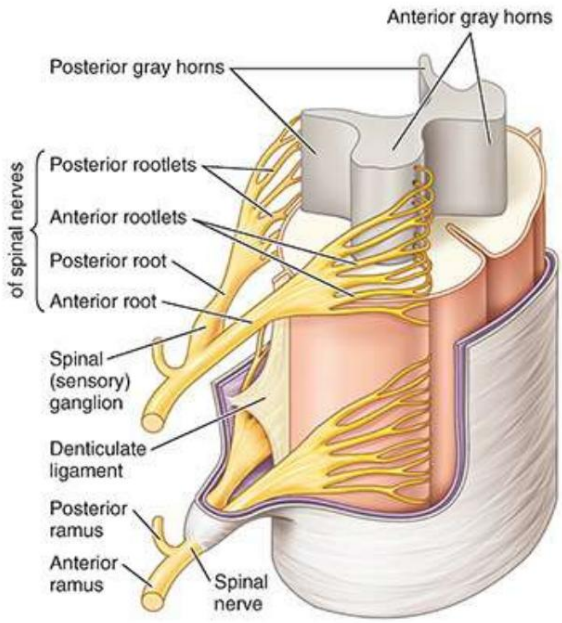

FIGURA 2.51. Médula espinal, raicillas y raíces de los nervios anteriores y posteriores, ganglios espinales, nervios espinales y meninges.

ESPACIO SUBARACNOIDEO

El espacio subaracnoideo se encuentra entre la aracnoides y la piamadre y está lleno de LCR (figs. 2.46, 2.47, 2.48 y 2.50). El agrandamiento del espacio subaracnoideo en el saco dural,

LCRAWANY
Machine Translated by Google

caudalmente al cono medular y que contiene el LCR y la cola de caballo, se encuentra la cisterna lumbar (figs. 2.44B, 2.45 y 2.46). Se extiende desde la vértebra L2 hasta el segundo segmento del sacro. Las vainas de la raíz dural, que encierran las raíces de los nervios espinales en extensiones del espacio subaracnoideo, sobresalen de los lados de la cisterna lumbar (fig. 2.50A, B).

Vasculatura de la médula espinal y las raíces de los nervios espinales

ARTERIAS DE LA MÉDULA ESPINAL Y RAÍCES NERVIOSAS

Las arterias que irrigan la médula espinal son ramas de las arterias vertebral, cervical ascendente, cervical profunda, intercostal, lumbar y sacra lateral (figs. 2.52 y 2.53). Tres arterias longitudinales irrigan la médula espinal: una arteria espinal anterior y un par de arterias espinales posteriores. Estas arterias discurren longitudinalmente desde la médula del tronco del encéfalo hasta el cono medular de la médula espinal.

Machine Translated by Google

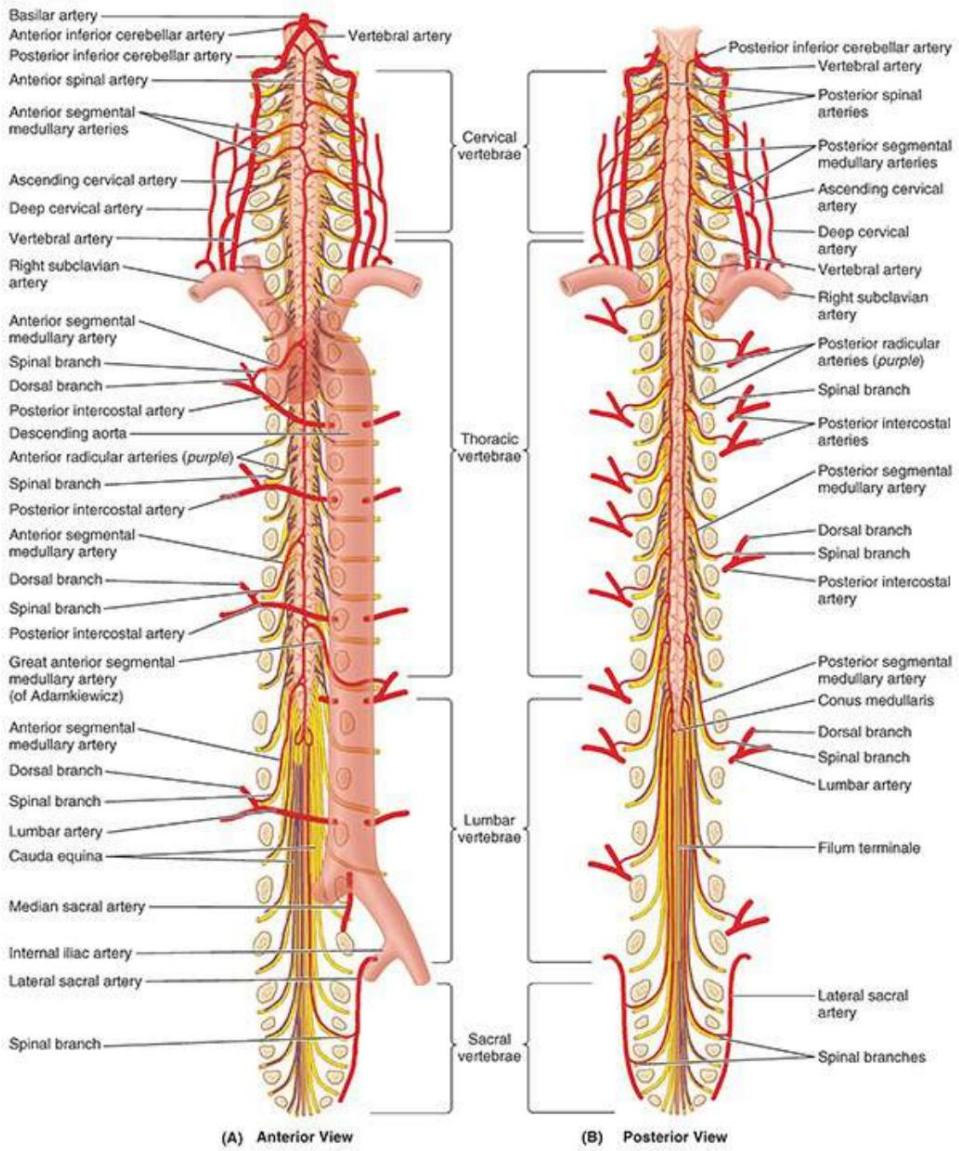

FIGURA 2.52. Irrigación arterial de la médula espinal. A y B. Tres arterias longitudinales irrigan la médula espinal: una arteria espinal anterior y dos arterias espinales posteriores. Las arterias radiculares se muestran sólo en los niveles cervical y torácico, pero también se encuentran en los niveles lumbar y sacro.

LGRAWANY
Machine Translated by Google

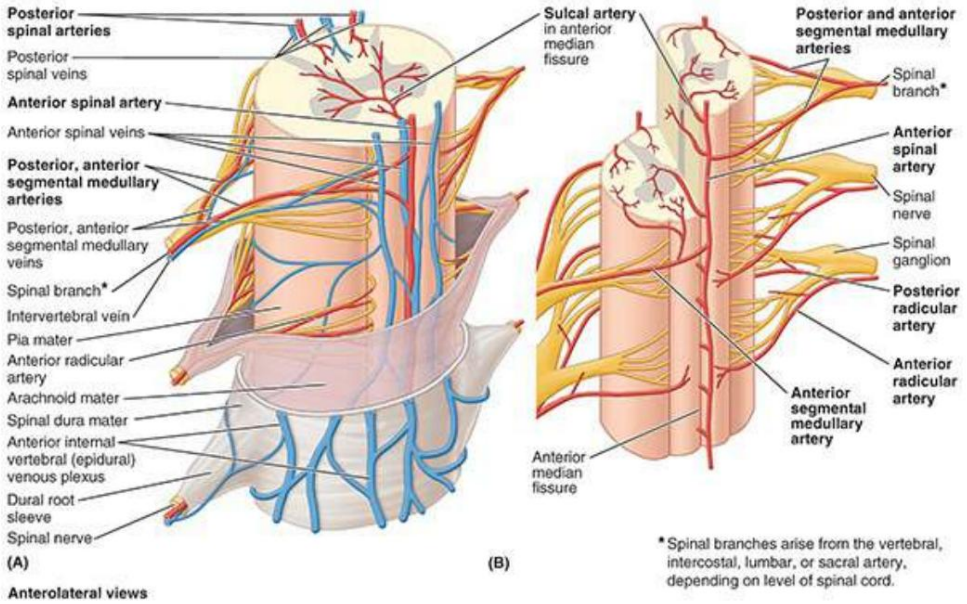

FIGURA 2.53. Irrigación arterial y drenaje venoso de la médula espinal y las raíces nerviosas espinales. A. Venas espinales. Las venas que drenan la médula espinal, así como los plexos venosos vertebrales internos, drenan en las venas intervertebrales, que a su vez drenan en venas segmentarias. B. Arterias espinales. El patrón de irrigación arterial de la médula espinal proviene de tres arterias longitudinales: una anterior en posición anteromedia y las otras dos en posición posterolateral. Estos vasos están reforzados por ramas medulares derivadas de las arterias segmentarias. Las arterias sulcales son pequeñas ramas de la arteria espinal anterior que discurren en la fisura mediana anterior.

La arteria espinal anterior, formada por la unión de ramas de las arterias vertebrales, discurre inferiormente en la fisura mediana anterior. Las arterias sucales surgen de la arteria espinal anterior y entran en la médula espinal a través de esta fisura (fig. 2.53B). Las arterias surcales irrigan aproximadamente dos tercios del área de la sección transversal de la médula espinal (Standring, 2021).

Cada arteria espinal posterior es una rama de la arteria vertebral o de la arteria posteroinferior. arteria cerebelosa (figs. 2.52B y 2.53). Las arterias espinales posteriores comúnmente forman canales de anastomosación en la piamadre.

Por sí solas, las arterias espinales anterior y posterior sólo pueden irrigar la arteria superior corta. parte de la médula espinal. La circulación en gran parte de la médula espinal depende de arterias radiculares y medulares segmentarias que discurren a lo largo de las raíces nerviosas espinales. Las arterias medulares segmentarias anterior y posterior se derivan de las ramas espinales de las arterias cervical ascendente, cervical profunda, vertebral, intercostal posterior y lumbar. Las arterias medulares segmentarias se producen principalmente en asociación con los agrandamientos cervical y lumbosacro, regiones donde la necesidad de un buen suministro de sangre es mayor. Entran en el canal vertebral a través de los agujeros IV.

La gran arteria medular segmentaria anterior (de Adamkiewicz), que se encuentra en el lado izquierdo en aproximadamente el 65% de las personas, refuerza la circulación en dos tercios de la médula espinal, incluido el agrandamiento lumbosacro (figs. 2.44B y 2.52A). La gran arteria, mucho más grande que las otras arterias medulares segmentarias, generalmente surge a través de una rama espinal de una arteria intercostal inferior o lumbar superior y ingresa al canal vertebral a través del agujero IV en el nivel torácico inferior o lumbar superior.

Machine Translated by Google

Las raíces anterior y posterior de los nervios espinales y sus cubiertas están irrigadas por las arterias radiculares anterior y posterior (L. radix, raíz), que discurren a lo largo de las raíces nerviosas (figs. 2.52 y 2.53). Las arterias radiculares no llegan a las arterias posterior, anterior o espinal.

Las arterias medulares segmentarias reemplazan a las arterias radiculares en los niveles irregulares en los que se encuentran. La mayoría de las arterias radiculares son pequeñas e irrigan sólo las raíces nerviosas; sin embargo, algunos de ellos pueden ayudar con el suministro de partes superficiales de la sustancia gris en las astas anterior y posterior de la médula espinal.

VENAS DE LA MÉDULA ESPINAL

En general, las venas de la médula espinal tienen una distribución similar a la de las arterias espinales. Generalmente hay tres venas espinales anteriores y tres posteriores (fig. 2.53A). Las venas espinales están dispuestas longitudinalmente, se comunican libremente entre sí y son drenadas por hasta 12 venas medulares y radiculares anteriores y posteriores . Las venas de la médula espinal se unen a los plexos venosos vertebrales internos (epidurales) en el espacio epidural (v . fig. 2.31). Los plexos venosos vertebrales internos pasan superiormente a través del agujero magno para comunicarse con los senos durales y las venas vertebrales del cráneo. Los plexos vertebrales internos también se comunican con los plexos venosos vertebrales externos en la superficie externa de las vértebras.

CLÍNICO CAJA

CONTENIDO DEL CANAL VERTEBRAL

Compresión de las raíces nerviosas espinales lumbares

Los nervios espinales lumbares aumentan de tamaño de superior a inferior, mientras que los agujeros IV disminuyen de diámetro. En consecuencia, las raíces de los nervios espinales L5 son las más gruesas y sus agujeros, los más estrechos. Esto aumenta la probabilidad de que estos nervios las raíces se comprimirán si se desarrollan osteofitos (espolones óseos) (v. fig. B2.10B) o si se produce una hernia de un disco intravenoso.

Mielografía

La mielografía es un procedimiento de contraste radiopaco que permite la visualización de la médula espinal y las raíces de los nervios espinales (v . fig. 2.50B). En este procedimiento, el LCR se extrae mediante punción lumbar y se reemplaza con un material de contraste inyectado en el espacio subaracnoideo espinal. Esta técnica muestra la extensión del espacio subaracnoideo y sus extensiones alrededor de las raíces de los nervios espinales dentro de las vainas de las raíces durales. La resonancia magnética de alta resolución ha suplantado en gran medida a la mielografía.

LGRAWANY
Machine Translated by Google

Desarrollo de meninges y espacio subaracnoideo.

Juntas, la aracnoides y la piamadre forman las leptomeninges (G., membranas delgadas). Se desarrollan como una sola capa a partir del mesénquima que rodea la médula espinal embrionaria. Dentro de esta capa se forman espacios llenos de líquido que se fusionan para producir el espacio subaracnoideo (Moore et al., 2020). El origen de la piamadre y la aracnoides a partir de una sola membrana se refleja en las numerosas trabéculas aracnoides que pasan entre ellas (fig. 2.48). En los adultos, la aracnoides es lo suficientemente gruesa como para manipularla con fórceps. La delicada piamadre da una apariencia brillante a la superficie de la médula espinal, pero apenas es visible a simple vista como una capa distinta.

Punción espinal lumbar

La punción lumbar (LP, punción lumbar), la extracción de LCR de la cisterna lumbar, es una herramienta de diagnóstico importante para evaluar una variedad de trastornos del sistema nervioso central (SNC). La meningitis y las enfermedades del SNC pueden alterar las células del LCR o cambiar la concentración de sus constituyentes químicos. El examen del LCR también puede determinar si hay sangre.

La LP se realiza con el paciente acostado de lado con la espalda y las caderas flexionadas (rodilla-posición del pecho, Fig. B2.25). La flexión de la columna vertebral facilita la inserción de la aguja al separar las láminas vertebrales y las apófisis espinosas, estirando los ligamentos amarillos.

Machine Translated by Google

FIGURA B2.25. Punción espinal lumbar.

Se anestesia la piel que cubre las vértebras lumbares inferiores y se inserta una aguja de punción lumbar, equipada con un estilete, en la línea media entre las apófisis espinosas de las vértebras L3 y L4 (o L4 y L5). Recuerde que un plano que corta los puntos más altos de las crestas ilíacas (el plano supracristal) suele pasar a través de la apófisis espinosa L4. A estos niveles no hay peligro de dañar la médula espinal.

Después de pasar de 4 a 6 cm en adultos (más en personas obesas), la aguja "salta" a través del ligamento amarillo, luego perfora la duramadre y la aracnoides y penetra en la cisterna lumbar. Cuando se retira el estilete, el LCR se escapa a un ritmo de aproximadamente una gota por segundo. Si la presión subaracnoidea es alta, el LCR fluye o se escapa en forma de chorro.

La punción lumbar no se realiza en presencia de aumento de la presión intracraneal (dentro de la cavidad craneal). La presión intracraneal generalmente se determina previamente mediante tomografía computarizada, pero también se puede determinar mediante el examen del fondo de ojo (parte posterior) del interior del globo ocular con un oftalmoscopio (consulte el cuadro clínico "Papiledema" en el Capítulo 8, Cabeza).

LCRAWANY
Machine Translated by Google

Anestesia espinal

Se inyecta un agente anestésico en el espacio subaracnoideo. La anestesia suele producirse en 1 minuto. Puede aparecer dolor de cabeza después de la anestesia espinal, que probablemente se debe a la fuga de LCR a través de la punción lumbar (consulte el recuadro clínico "Anestesia para el parto" en el Capítulo 6, Pelvis y periné).

Anestesia epidural (bloques)

Se inyecta un agente anestésico en el espacio epidural utilizando la posición descrita para la punción espinal lumbar o a través del hiato sacro (anestesia/bloqueo epidural caudal) (consulte el recuadro clínico "Anestesia para el parto" en el Capítulo 6, Pelvis y perineo).

Isquemia de la médula espinal

Los refuerzos segmentarios del suministro de sangre a la médula espinal desde las arterias medulares segmentarias son importantes para suministrar sangre a las arterias espinales anterior y posterior. Las fracturas, luxaciones y fracturas-luxaciones pueden interferir con el suministro de sangre a la médula espinal desde las arterias espinal y medular.

El suministro sanguíneo deficiente (isquemia) de la médula espinal afecta su función y puede provocar debilidad muscular y parálisis. La médula espinal también puede sufrir alteraciones circulatorias si las arterias medulares segmentarias, en particular la gran arteria medular segmentaria anterior (de Adamkiewicz), se estrechan debido a una enfermedad arterial obstructiva.

A veces, la aorta se ocluye intencionalmente (se sujeta con pinzas cruzadas) durante la cirugía. Los pacientes sometidos a este tipo de cirugías, y aquellos con rotura de aneurismas de la aorta u oclusión de la gran arteria medular segmentaria anterior, pueden perder toda sensación y movimiento voluntario inferior al nivel de alteración del suministro de sangre a la médula espinal (paraplejía) secundario a la muerte de las neuronas. en la parte de la médula espinal irrigada por la arteria espinal anterior (figs. 2.52 y 2.53).

Las neuronas con cuerpos celulares alejados del lugar de isquemia de la médula espinal también morirán. secundario a la degeneración de los axones que atraviesan el sitio. La probabilidad de paraplejía iatrogénica depende de factores tales como la edad del paciente, la extensión de la enfermedad y el tiempo que la aorta permanece pinzada.

Cuando la presión arterial sistémica cae severamente durante 3 a 6 minutos, el flujo sanguíneo desde las arterias medulares segmentarias a la arteria espinal anterior que irriga la región torácica media de la médula espinal puede reducirse o detenerse. Estas personas también pueden perder la sensación y el movimiento voluntario en las áreas irrigadas por el nivel afectado de la médula espinal.

Lesiones de la médula espinal

El canal vertebral varía considerablemente en tamaño y forma de un nivel a otro, particularmente en

Machine Translated by Google

las regiones cervical y lumbar. Un canal vertebral estrecho en la región cervical, en el que encaja firmemente la médula espinal, es potencialmente peligroso porque una fractura menor y/o dislocación de una vértebra cervical puede dañar la médula espinal. La protrusión de un disco intravenoso cervical hacia el canal vertebral después de una lesión en el cuello puede causar shock de la médula espinal asociado con depresión transitoria o abolición de la actividad refleja o parálisis inferior al sitio de la lesión.

En algunas personas, no se puede encontrar ninguna fractura o dislocación de las vértebras cervicales. Si el individuo muere y se realiza una autopsia, se puede detectar un ablandamiento de la médula espinal en el lugar de la protrusión del disco cervical. La invasión del canal vertebral por un disco intravenoso que sobresale, por la inflamación de los ligamentos amarillos o como resultado de la osteoartritis de las articulaciones cigapofisarias puede ejercer presión sobre una o más de las raíces nerviosas espinales de la cola de caballo. La presión puede producir síntomas sensoriales y motores en el área de distribución del nervio espinal afectado. Este grupo de anomalías óseas y articulares, denominada espondilosis lumbar (enfermedad articular degenerativa), también provoca dolor y rigidez localizados.

La sección transversal de la médula espinal produce la pérdida de toda sensación y movimiento voluntario por debajo de la lesión. La transición entre los siguientes niveles producirá los efectos indicados:

• C1–C3: ninguna función por debajo del nivel de la cabeza; Se requiere un ventilador para mantener la respiración. • C4–C5: cuadriplejía (ausencia de función de los miembros superiores e inferiores); se produce la respiración.
• C6–C8: pérdida de la función de las extremidades inferiores combinada con pérdida de la mano y una cantidad variable de función de las extremidades superiores; el individuo puede ser capaz de alimentarse por sí solo o impulsar una silla de ruedas. • paraplejía T1-T9 (parálisis de ambos miembros inferiores); la cantidad de control del maletero varía según la altura de la lesión.
• T10–L1: cierta función de los músculos del muslo, lo que puede permitir caminar con aparatos ortopédicos largos para las piernas. • L2–L3: retención de la mayor parte de la función de los músculos de las piernas; Es posible que se requieran aparatos ortopédicos cortos para las piernas. caminando.

Conclusión: contenido del canal vertebral

La médula espinal, las raíces de los nervios espinales, el LCR y las meninges que las rodean son el contenido principal del canal vertebral (v. fig. 2.31).

Médula espinal: en los adultos, la médula espinal ocupa solo los dos tercios superiores del canal vertebral y tiene dos agrandamientos (cervical y lumbosacro) relacionados con la inervación.
de las extremidades. ■ El extremo inferior y ahusado de la médula espinal, el cono medular, termina al nivel de la vértebra L1 o L2. ■ Sin embargo, el filum terminal y las raíces nerviosas espinales de la parte lumbosacra de la médula espinal que forman la cola de caballo continúan inferiormente dentro de la cisterna lumbar que contiene el LCR.

Meninges espinales y LCR: tejidos nerviosos y estructuras neurovasculares de las vértebras.

LCRAWANY
Machine Translated by Google

El canal está suspendido en el LCR contenido dentro del saco dural y las vainas de la raíz dural. ■ El espacio subaracnoideo lleno de líquido está revestido por la piamadre y la aracnoides, que son membranas continuas (leptomeninges). ■ Debido a que la médula espinal no se extiende hasta la cisterna lumbar (la parte inferior del espacio subaracnoideo), es un sitio ideal para tomar muestras de LCR o para inyectar agentes anestésicos.

Vasculatura de la médula espinal y las raíces de los nervios espinales: las arterias espinales longitudinales que irrigan la médula espinal están reforzadas por arterias medulares segmentarias asimétricas que se presentan en niveles irregulares (principalmente en asociación con los agrandamientos cervicales y lumbares) que también irrigan las raíces de los nervios espinales en esos niveles . niveles y en los lados donde no se encuentran arterias medulares segmentarias, las arterias radiculares irrigan las raíces nerviosas. ■ Las venas que drenan la médula espinal tienen una distribución y un drenaje que generalmente reflejan las arterias espinales, aunque normalmente hay tres venas espinales longitudinales tanto en la parte anterior como en la posterior.

---

[1] En el uso contemporáneo, los términos cuerpo vertebral y centro y los términos arco vertebral y arco neural a menudo se utilizan erróneamente. utilizados como sinónimos. Técnicamente, sin embargo, en cada caso el primero es un término de anatomía general aplicado a partes de las vértebras adultas, y el segundo es un término de embriología que se refiere a partes de una vértebra en desarrollo que se osifica a partir de centros primarios. El cuerpo vertebral incluye el centro y parte del arco neural; Por tanto, el arco vertebral es menos extenso que el arco neural y el centro es menos extenso que el cuerpo vertebral (O'Rahilly, 1986; Standring, 2021).

Machine Translated by Google

3

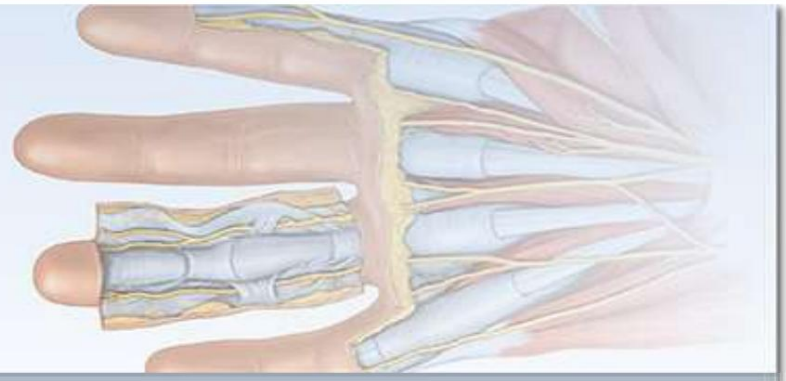

Superior Miembro

RESUMEN DEL EXTREMO SUPERIOR
COMPARACIÓN DE EXTREMIDADES SUPERIORES E INFERIORES
HUESOS DEL MIEMBRO SUPERIOR
Clavícula
Escápula
Húmero
Huesos del antebrazo
Huesos de la mano
Anatomía superficial de los huesos de las extremidades superiores
RECUADRO CLÍNICO: Huesos del Miembro Superior
FASCIA DEL MIEMBRO SUPERIOR
VASOS Y NERVIOS DEL MIEMBRO SUPERIOR
Descripción general del riego arterial del miembro superior
Drenaje venoso del miembro superior
Drenaje linfático del miembro superior Inervación
cutánea y motora del miembro superior TABLA 3.1. Dermatomas de
Miembro Superior TABLA 3.2. Nervios cutáneos de
las extremidades superiores Resumen de los nervios
periféricos de las extremidades superiores REGIONES
PECTORALES Y ESCAPULARES
Músculos axioapendiculares anteriores TABLA 3.3.
Músculos axioapendiculares anteriores Músculos axioapendiculares
posteriores y escapulohumerales TABLA 3.4. Músculos axioapendiculares
posteriores TABLA 3.5. Movimientos de la escápula TABLA 3.6.
Músculos escapulohumerales (intrínsecos del
hombro) Anatomía de la superficie de las regiones pectoral, escapular y
deltoides RECUADRO CLÍNICO: Regiones pectoral, escapular y deltoides

AXILA
arteria axilar

LGRAWANY
Machine Translated by Google

TABLA 3.7. Arterias del miembro superior proximal (región del hombro y brazo)
Vena axilar
Ganglios linfáticos axilares
Plexo braquial
TABLA 3.8. Plexo Braquial y Nervios del Miembro Superior RECUADRO CLÍNICO: Axila
BRAZO
Músculos del brazo
TABLA 3.9. Músculos del brazo
Arteria braquial
venas del brazo
Nervios del brazo
Cubital Fossa
Anatomía superficial del brazo y la fosa cubital
RECUADRO CLÍNICO: Brazo y Fosa Cubital
ANTEBRAZO
Compartimentos del antebrazo
Músculos del antebrazo
TABLA 3.10. Músculos del compartimento anterior del antebrazo
TABLA 3.11. Músculos del compartimento posterior del antebrazo
Arterias del antebrazo
TABLA 3.12. Arterias del antebrazo y la muñeca.
Venas del antebrazo
Nervios del antebrazo
TABLA 3.13. Nervios del antebrazo
Anatomía superficial del antebrazo
CAJA CLÍNICA: Antebrazo
Fascia y compartimentos de la mano
TABLA 3.14. Posición de los músculos intrínsecos de la mano
Arterias de la mano
TABLA 3.15. Arterias de la mano
Venas de la mano
TABLA 3.16. Nervios de la mano
Anatomía superficial de la mano
RECUADRO CLÍNICO: Mano
ARTICULACIONES DEL MIEMBRO SUPERIOR

LLAVE DE CAJA CLÍNICA
Anatómico Diagnóstico Ciclo vital Procedimientos Trauma Patología
Variaciones Tramas quirúrgicos

RESUMEN DEL MIEMBRO SUPERIOR

El miembro superior se caracteriza por su movilidad y capacidad para agarrar, golpear y realizar habilidades motoras finas (manipulación). Estas características se marcan especialmente en la mano cuando la MANO realiza actividades manuales, como por ejemplo abotonarse una camisa.

Se produce una interacción sinérgica entre las articulaciones del miembro superior para coordinar los segmentos óseos para realizar un movimiento suave y eficiente a la distancia o músculos de la mano más requerida para una tarea específica. La eficiencia de la función de la mano se debe en gran parte a la capacidad de colocar la mano en la posición adecuada mediante movimientos en las articulaciones escapulotorácica, glenohumeral, codo, radiocubital y muñeca.

La extremidad superior consta de cuatro segmentos principales, que a su vez se subdividen en regiones para una descripción precisa (Figs. 3.1 y 3.2):

1. Hombro: segmento proximal de la extremidad que se superpone a partes del tronco (tórax y espalda) y en la parte inferior lateral del cuello. Incluye las regiones pectoral, escapular y deltoides del miembro superior y la parte lateral (fosa supraclavicular mayor) de la región cervical lateral. Se superpone a la mitad de la cintura escapular. La cintura escapular (cintura escapular) es un anillo óseo, incompleto posteriormente, formado por las escápulas y las clavículas y completado anteriormente por el manubrio. Articulación esternoclavicular del esternón (parte del esqueleto axial).

Machine Translated by Google

Articulación acromioclavicular 2. Brazo (L. brachium): primer segmento del miembro superior libre (parte más móvil del miembro superior independiente del tronco) y segmento más largo del miembro. Se extiende entre y TABLA 3.17. Los movimientos de la articulación glenohumeral
Articulación glenohumeral conectan el hombro y el codo y constan de las regiones anterior y posterior del brazo de la articulación del codo, centradas alrededor del húmero.

3. Antebrazo (L. antebrachium): segundo segmento más largo de la extremidad. Se extiende entre la articulación radiocubital proximal y la articulación radiocubital distal. Conecta el codo y la muñeca e incluye las regiones anterior y posterior del antebrazo. Articulación de la muñeca que recubre el radio y el cúbito.

4. Mano (L. manus): parte del miembro superior distal al antebrazo que se forma alrededor de las articulaciones carpometacarpianas, metacarpofalángicas e interfalángicas. Está compuesto por la muñeca, palma, dorso de la mano y los dedos (dedos, incluido el pulgar oponible) y está profusamente abundantes terminaciones sensoriales para el tacto, el dolor y la temperatura

RECUADRO CLÍNICO: Articulaciones del Miembro Superior

FIGURA 3.1. Partes y huesos del miembro superior. Las articulaciones dividen el esqueleto apendicular superior y, por tanto, la propia extremidad, en cuatro partes principales: hombro, brazo, antebrazo y mano.

LGRAWANY
Machine Translated by Google

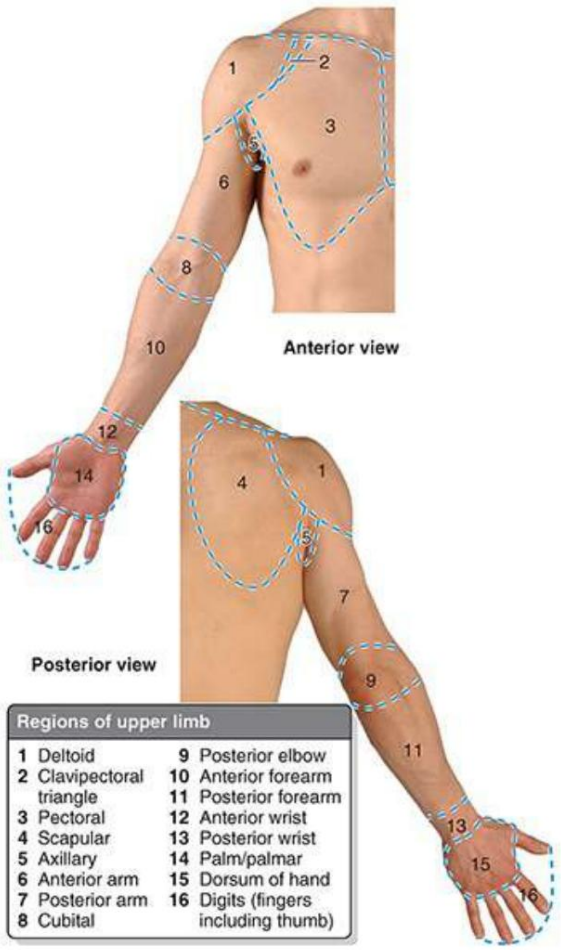

FIGURA 3.2. Regiones del miembro superior. Para una descripción exacta, el miembro superior se divide en regiones según las características externas (anatomía de la superficie) de las formaciones musculares, huesos y articulaciones subyacentes.

COMPARACIÓN DE EXTREMIDADES SUPERIORES E INFERIORES

Al desarrollarse de manera similar, las extremidades superiores e inferiores comparten muchas características comunes. Sin embargo, tienen una estructura lo suficientemente distinta como para permitir funciones y habilidades marcadamente diferentes. Debido a que el miembro superior no suele participar en la carga de peso ni en la motilidad, se ha sacrificado su estabilidad para ganar movilidad. El miembro superior todavía posee una fuerza notable y, debido a la capacidad de la mano para adaptarse a una paleta o asumir una configuración de agarre o de plataforma, puede asumir un papel en la motilidad en determinadas circunstancias.

Tanto las extremidades superiores como las inferiores están conectadas al esqueleto axial (cráneo, columna vertebral y caja torácica asociada) a través de las cinturas pectoral y pélvica ósea, respectivamente. La cintura pélvica está formada por los dos huesos de la cadera conectados al sacro (v . fig. 7.3). La cintura escapular está formada por las escápulas y las clavículas, conectadas al manubrio del esternón. Ambas fajas poseen un gran hueso plano ubicado posteriormente, que proporciona la inserción de los músculos proximales y que se conecta con su compañero contralateral anteriormente a través de pequeños tirantes óseos, las ramas púbicas y las clavículas. Sin embargo, los huesos ilíacos planos de la cintura pélvica también están conectados

Machine Translated by Google

posteriormente a través de su unión primaria al sacro a través de las articulaciones sacroilíacas esencialmente rígidas que transfieren peso. Esta conexión posterior con el esqueleto axial coloca las extremidades inferiores por debajo del tronco, lo que les permite brindar apoyo ya que funcionan principalmente en relación con la línea de gravedad. Además, debido a que los dos lados están conectados tanto anterior como posteriormente, la cintura pélvica forma un completo anillo rígido que limita la movilidad, haciendo que los movimientos de un miembro afecten notablemente a los movimientos del otro. La cintura escapular, sin embargo, está conectada al tronco sólo en la parte anterior, a través del esternón, mediante articulaciones flexibles con 3 grados de libertad. Es un anillo incompleto porque las escápulas no están conectadas entre sí posteriormente. Por lo tanto, el movimiento de una extremidad superior es independiente de la otra, y las extremidades pueden operar eficazmente en la parte anterior del cuerpo, a una distancia y un nivel que permiten una coordinación ojo-mano precisa.

Tanto en las extremidades superiores como en las inferiores, el hueso largo del segmento más proximal es el más grande y no está apareado. Los huesos largos aumentan progresivamente en número pero disminuyen de tamaño en los segmentos más distales de la extremidad. El segundo segmento más proximal de ambas extremidades (es decir, la pierna y el antebrazo) tiene dos huesos paralelos, aunque sólo en el antebrazo ambos se articulan con el hueso del segmento proximal, y sólo en la pierna ambos se articulan directamente con el segmento distal. . Aunque los huesos pares de la pierna y el antebrazo se flexionan y se extienden como una unidad, sólo los del miembro superior pueden moverse (supinación y pronación) entre sí; los huesos de la pierna se fijan en posición pronada.

La muñeca y el tobillo tienen un número similar de huesos cortos (ocho y siete, respectivamente). Ambos grupos de huesos cortos interrumpen una serie de huesos largos que se reanuda distalmente con varios conjuntos de huesos largos de longitudes similares, con un número similar de articulaciones esencialmente del mismo tipo. Los dígitos de la extremidad superior (dedos incluido el pulgar) son las partes más móviles de cualquiera de las extremidades. Sin embargo, todas las demás partes del miembro superior son más móviles que las partes comparables del miembro inferior.

HUESOS DEL MIEMBRO SUPERIOR

La cintura escapular y los huesos de la parte libre del miembro superior forman el esqueleto apendicular superior (fig. 3.3); la cintura pélvica y los huesos de la parte libre del miembro inferior forman el esqueleto apendicular inferior. El esqueleto apendicular superior se articula con el esqueleto axial sólo en la articulación esternoclavicular, lo que permite una gran movilidad. Las clavículas y escápulas de la cintura escapular están sostenidas, estabilizadas y movidas por músculos axioapendiculares que se insertan en las costillas, el esternón y las vértebras relativamente fijos del esqueleto axial.

Machine Translated by Google

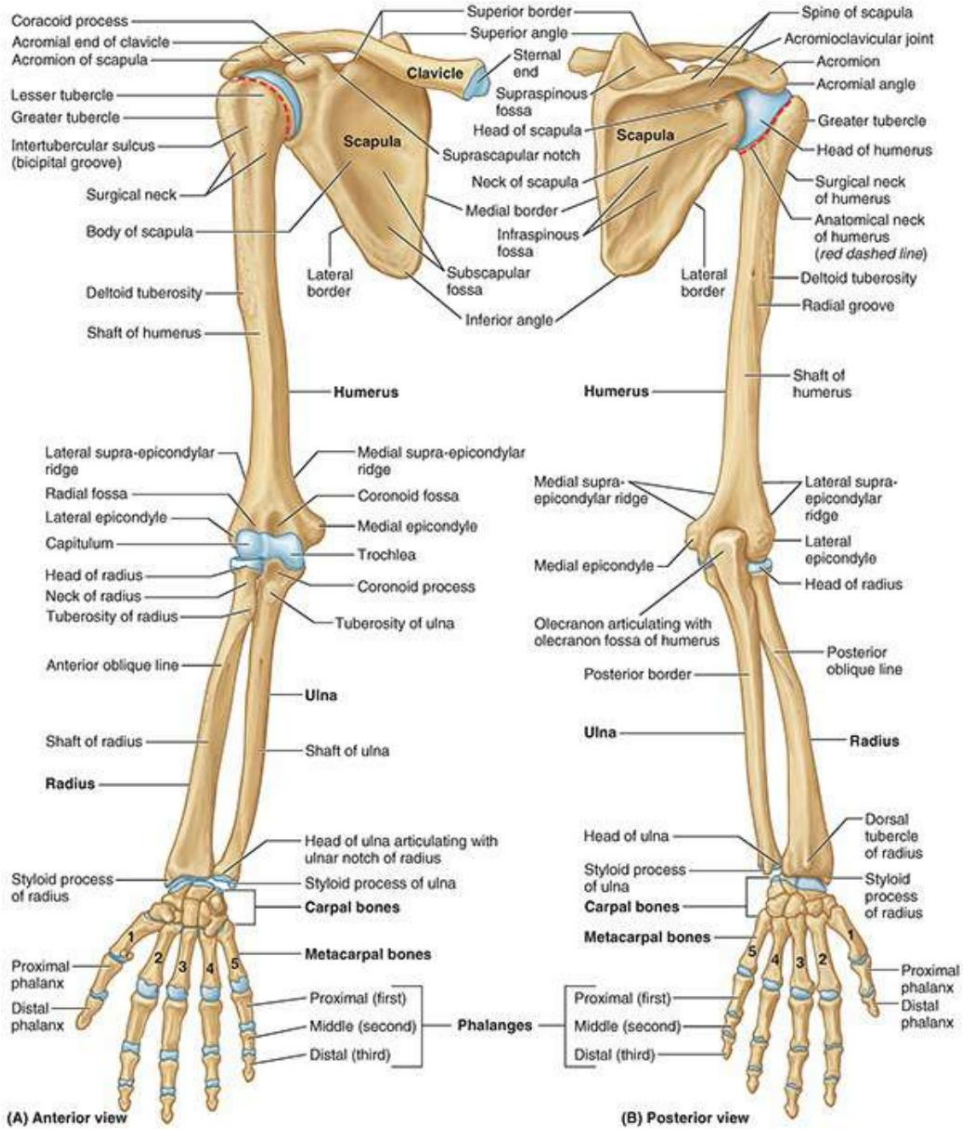

FIGURA 3.3. Huesos del miembro superior.

Clavícula

La clavícula (clavícula) conecta el miembro superior con el tronco (figs. 3.3 y 3.4). El eje de la clavícula tiene una doble curva en un plano horizontal. Sus dos tercios mediales son convexos anteriormente y su extremo esternal está agrandado y triangular donde se articula con el manubrio del esternón en la articulación esternoclavicular (SC). Su tercio lateral es aplanado y cóncavo anteriormente, y su extremo acromial es plano donde se articula con el acromion de la escápula en la articulación acromioclavicular (AC) (figs. 3.3B y 3.4). Estas curvaturas aumentan la resiliencia de la clavícula y le dan la apariencia de una S mayúscula alargada.

la clavícula

• sirve como un puntal móvil similar a una grúa (soporte rígido) desde el cual se sostienen la escápula y la extremidad libre.

Machine Translated by Google

suspendidos, manteniéndolos alejados del tronco para que la extremidad tenga la máxima libertad de movimiento. El puntal es móvil y permite que la escápula se mueva sobre la pared torácica en la posición de "articulación escapulotorácica"[1], aumentando el rango de movimiento de la extremidad. Fijación del puntal en especialmente después de su elevación, permite la elevación de las costillas para una inspiración profunda.

- forma uno de los límites óseos del canal cérvico-axilar (pasaje entre el cuello y el brazo), brindando protección al importante haz neurovascular que irriga la extremidad superior
- transmite choques (impactos traumáticos) desde el miembro superior al esqueleto axial

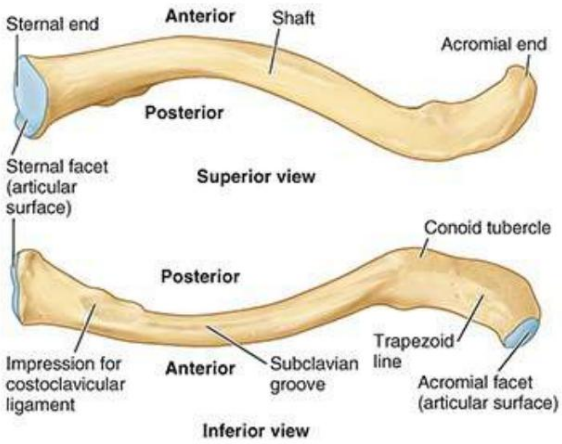

FIGURA 3.4. Clavícula derecha. Rasgos prominentes de las superficies superior e inferior de la clavícula. La clavícula actúa como un puntal móvil (correa de soporte) que conecta el miembro superior con el tronco; su longitud permite que la extremidad gire alrededor del tronco.

La clavícula es subcutánea y palpable en toda su longitud y a menudo se utiliza como punto de referencia para procedimientos clínicos.

Aunque se la designa como un hueso largo, la clavícula no tiene cavidad medular (médula). Él Está formado por hueso esponjoso (trabecular) con una capa de hueso compacto.

La superficie superior de la clavícula, situada justo por debajo de la piel y el platisma (G., placa plana) músculo en el tejido subcutáneo, es liso.

La superficie inferior de la clavícula es rugosa porque fuertes ligamentos la unen a la primera costilla cerca de su extremo esternal y suspenden la escápula de su extremo acromial. El tubérculo conoide, cerca del extremo acromial de la clavícula (fig. 3.4), se une al ligamento conoide, la parte medial del ligamento coracoclavicular mediante el cual el resto del miembro superior queda suspendido pasivamente de la clavícula. Además, cerca del extremo acromial de la clavícula se encuentra la línea trapezoide, a la que se une el ligamento trapezoide; es la parte lateral del ligamento coracoclavicular.

El surco subclavio (surco para el subclavio) en el tercio medial del eje de la clavícula es el lugar de inserción del músculo subclavio. Más medialmente está la impresión del ligamento costoclavicular, un área ovalada rugosa, a menudo deprimida, que sirve de unión al ligamento que une la primera costilla (L. costa) a la clavícula, limitando la elevación del hombro.

Escápula

La escápula (omóplato) es un hueso plano triangular que se encuentra en la cara posterolateral del

LGRAWANY
Machine Translated by Google

tórax, que recubre las costillas 2.ª a 7.ª (v . fig. 4.1B). La superficie posterior convexa de la escápula está dividida de manera desigual por una gruesa cresta ósea saliente, la espina de la escápula, en una pequeña fosa supraespinosa y una fosa infraespinosa mucho más grande (fig. 3.5A). La superficie costal cóncava de la mayor parte de la escápula forma una gran fosa subescapular. Las amplias superficies óseas de las tres fosas proporcionan inserciones para los músculos carnosos. El cuerpo triangular de la escápula es delgado y translúcido superior e inferior a la espina de la escápula, aunque sus bordes, especialmente el lateral, son algo más gruesos. La columna continúa lateralmente como el acromion plano y expandido (G. akros, punta), que forma el punto subcutáneo del hombro y se articula con el extremo acromial de la clavícula. El tubérculo deltoides de la columna escapular es la prominencia que indica el punto medial de inserción del deltoides. La columna y el acromion sirven como palancas para los músculos adjuntos, en particular el trapecio.

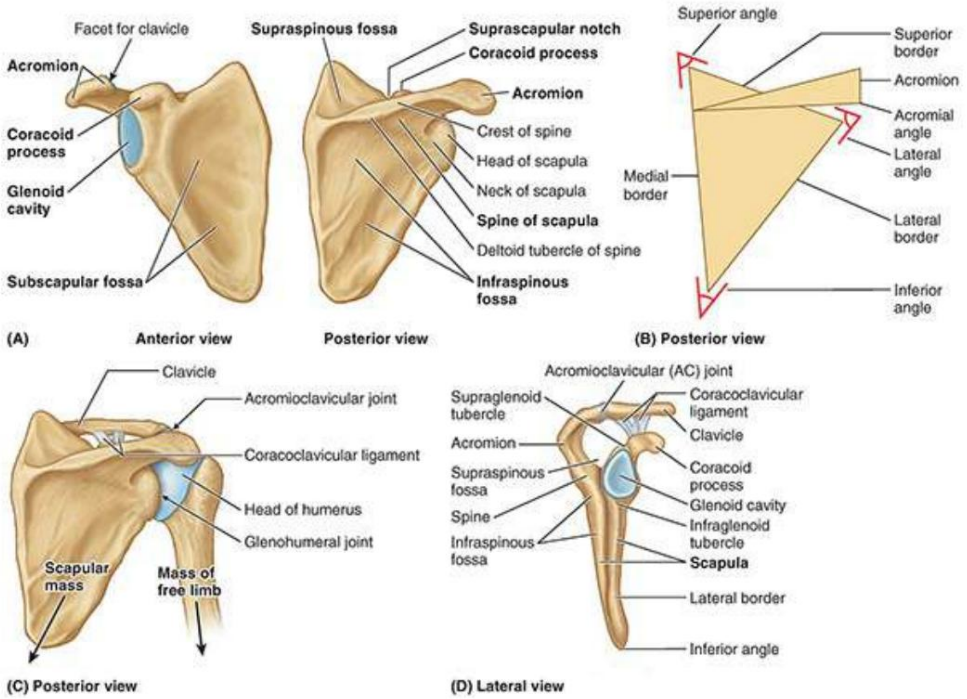

FIGURA 3.5. Escápula derecha. A. Características óseas de las superficies costal y posterior de la escápula. B. Bordes y ángulos de la escápula. C. Mecanismo de suspensión escapular. La escápula está suspendida de la clavícula por el ligamento coracoclavicular, con lo que se logra un equilibrio entre el peso de la escápula y sus músculos adjuntos más la actividad muscular medialmente y el peso del miembro libre lateralmente. D. Cara lateral de la escápula.

Debido a que el acromion es una extensión lateral de la escápula, la articulación AC se coloca lateral a la masa de la escápula y sus músculos adjuntos (fig. 3.5C). La articulación glenohumeral (hombro) sobre la que operan estos músculos es casi directamente inferior a la articulación AC; por tanto, la masa escapular se equilibra con la del miembro libre y la estructura de suspensión (ligamento coracoclavicular) se encuentra entre las dos masas.

Superolateralmente, la superficie lateral de la escápula tiene una cavidad glenoidea (G., cavidad), que recibe y se articula con la cabeza del húmero en la articulación glenohumeral (fig. 3.5A, C).
La cavidad glenoidea es una fosa ovalada, cóncava y poco profunda (L. fossa ovalis), dirigida anterolateralmente y ligeramente superiormente, que es considerablemente más pequeña que la bola (cabeza del húmero) para la cual

Machine Translated by Google

sirve como enchufe. La apófisis coracoides en forma de pico (G. korak-odés, como el pico de un cuervo) es superior a la cavidad glenoidea y se proyecta anterolateralmente. Este proceso también se asemeja en tamaño, forma y dirección a un dedo doblado que apunta al hombro, cuyo nudillo proporciona la inserción inferior para el ligamento coracoclavicular de soporte pasivo.

La escápula tiene bordes medial, lateral y superior y ángulos superior, lateral e inferior (fig. 3.5B). Cuando el cuerpo escapular está en posición anatómica, el delgado borde medial de la escápula corre paralelo y aproximadamente 5 cm lateral a las apófisis espinosas de las vértebras torácicas; de ahí que a menudo se le llame borde vertebral (fig. 3.5B). Desde el ángulo inferior, el borde lateral de la escápula corre superolateralmente hacia el vértice de la axila; de ahí que a menudo se le llame borde axilar. El borde lateral está compuesto por una gruesa barra de hueso que evita el pandeo de esta región de la escápula que soporta tensiones.

El borde lateral termina en el ángulo lateral truncado de la escápula, la parte más gruesa de el hueso que sostiene la cabeza ensanchada de la escápula (fig. 3.5A, B). La cavidad glenoidea es la característica principal de la cabeza. La constricción superficial entre la cabeza y el cuerpo define el cuello de la escápula. El borde superior de la escápula está marcado cerca de la unión de sus dos tercios medial y tercio lateral por la muesca supraescapular, que se encuentra donde el borde superior se une a la base de la apófisis coracoides. El borde superior es el más delgado y corto de los tres bordes.

La escápula es capaz de realizar un movimiento considerable en la pared torácica en la articulación escapulotorácica fisiológica, proporcionando la base desde la cual opera el miembro superior. Estos movimientos, que permiten que el brazo se mueva libremente, se analizan más adelante en este capítulo con los músculos que mueven la escápula.

Húmero

El húmero (hueso del brazo), el hueso más grande del miembro superior, se articula con la escápula en la articulación glenohumeral y con el radio y el cúbito en la articulación del codo (figs. 3.1, 3.3 y 3.5C; véase la fig. 3.7B). El extremo proximal del húmero tiene cabeza, cuellos quirúrgicos y anatómicos y tubérculos mayores y menores. La cabeza esférica del húmero se articula con la cavidad glenoidea de la escápula. El cuello anatómico del húmero está formado por el surco que circunscribe la cabeza y la separa de los tubérculos mayores y menores. Indica la línea de inserción de la cápsula de la articulación glenohumeral. El cuello quirúrgico del húmero, un sitio común de fractura, es la parte estrecha distal a la cabeza y los tubérculos (fig. 3.3).

La unión de la cabeza y el cuello con el eje del húmero está indicada por el mayor y tubérculos menores, que proporcionan inserción y palanca a algunos músculos escapulohumerales (Fig. 3.3). El tubérculo mayor se encuentra en el margen lateral del húmero, mientras que el tubérculo menor se proyecta anteriormente desde el hueso. El surco intertubercular (surco bicipital) separa los tubérculos y proporciona un paso protegido para el tendón delgado de la cabeza larga del músculo bíceps.

El eje del húmero tiene dos características prominentes: la tuberosidad deltoides lateralmente, para la inserción del músculo deltoides, y el surco radial oblicuo (surco para el nervio radial,

LGRAWANY
Machine Translated by Google

surco espiral) posteriormente. El nervio radial y la arteria braquial profunda se encuentran en el surco cuando pasan por delante de la cabeza larga y entre las cabezas medial y lateral del músculo tríceps braquial. El extremo inferior de la diáfisis humeral se ensancha a medida que se forman las afiladas crestas supraepicondilares medial y lateral (supracondilar) y luego terminan distalmente en el epicóndilo medial especialmente prominente y el epicóndilo lateral, lo que proporciona la inserción muscular para los músculos anterior (flexor) y posterior (músculos extensores) del antebrazo.

El extremo distal del húmero (incluidas la tróclea y el capítulo, así como el olécranon, la coronoides y las fosas radiales) constituye el cóndilo del húmero (fig. 3.6). El cóndilo tiene dos superficies articulares: un capítulo lateral (L., cabecita) para la articulación con la cabeza del radio, y una tróclea medial, en forma de carrete o polea (L., polea) para la articulación con el extremo proximal. (muesca troclear) del cúbito. Hay dos fosas (huecos) consecutivas por encima de la tróclea, lo que hace que el cóndilo sea bastante delgado entre los epicóndilos. Anteriormente, la fosa coronoides recibe la apófisis coronoides del cúbito durante la flexión completa del codo.
Posteriormente, la fosa del olécranon acomoda el olécranon del cúbito durante la extensión completa del codo (fig. 3.3B). Por encima del capítulo anterior, una fosa radial menos profunda acomoda el borde de la cabeza del radio cuando el antebrazo está completamente flexionado.

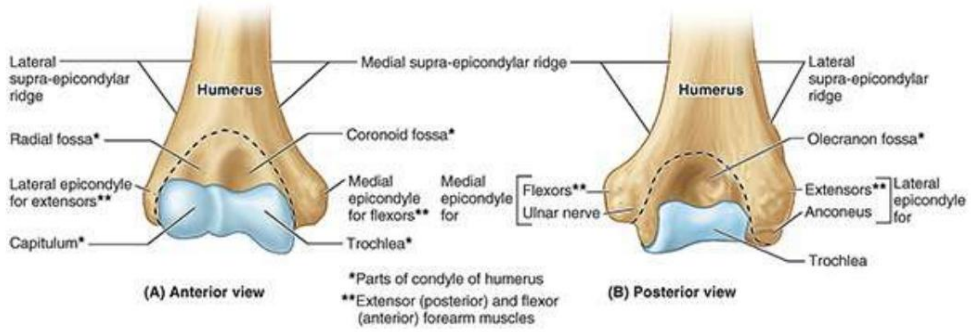

FIGURA 3.6. Extremo distal del húmero derecho. A y B. El cóndilo (cuyos límites están indicados por la línea discontinua) consta del capítulo; la tróclea; y las fosas radial, coronoides y olécranon.

Huesos del antebrazo

Los dos huesos del antebrazo sirven juntos para formar la segunda unidad de un puntal móvil articulado (siendo la primera unidad el húmero), con una base móvil formada por el hombro, que posiciona la mano. Sin embargo, debido a que esta unidad está formada por dos huesos paralelos, uno de los cuales (el radio) puede girar sobre el otro (el cúbito), la supinación y la pronación son posibles. Esto permite rotar la mano cuando el codo está flexionado.

CUBITO

El cúbito es el hueso estabilizador del antebrazo y es el medial y el más largo de los dos huesos del antebrazo (figs. 3.7 y 3.8). Su extremo proximal más masivo está especializado para la articulación con el húmero proximalmente y la cabeza del radio lateralmente. Para la articulación con el húmero, el cúbito tiene dos proyecciones prominentes: (1) el olécranon, que se proyecta proximalmente desde su cara posterior (formando la punta del codo) y sirve como palanca corta para la extensión del

Machine Translated by Google

codo, y (2) la apófisis coronoides, que se proyecta anteriormente.

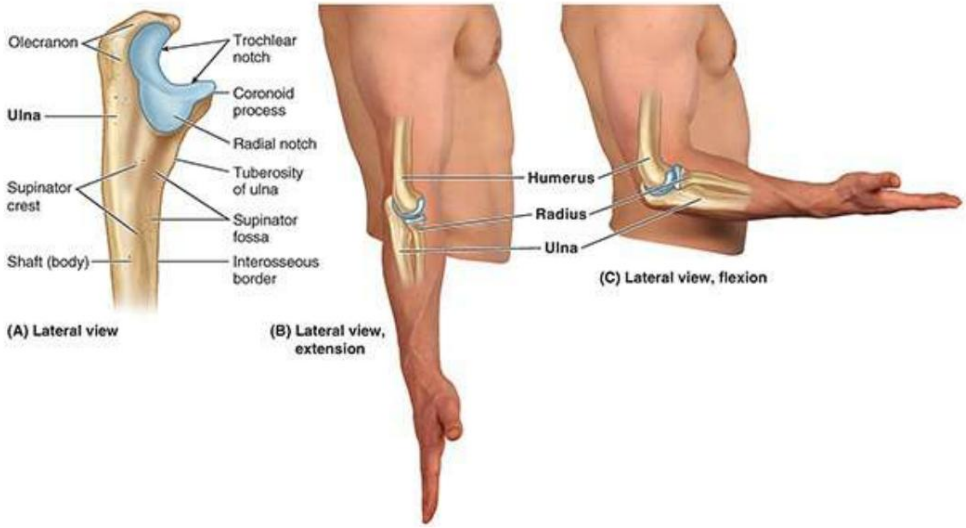

FIGURA 3.7. Huesos de la región del codo derecho. A. Parte proximal del cúbito. B. Huesos de la región del codo. Se demuestra la relación del húmero distal y el cúbito y el radio proximales durante la extensión de la articulación del codo. C. Relación del húmero y los huesos del antebrazo durante la flexión de la articulación del codo.

LGRAWANY
Machine Translated by Google

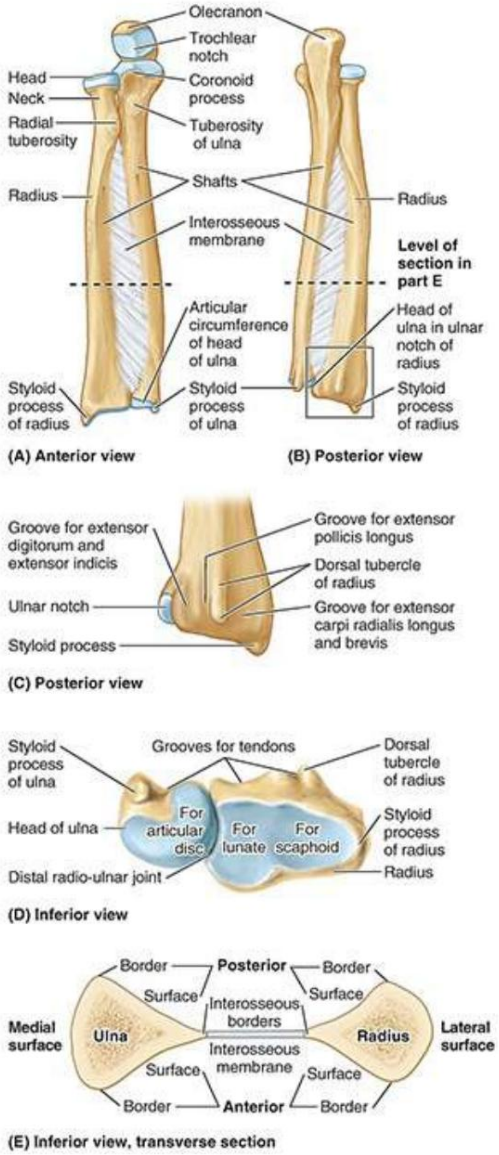

FIGURA 3.8. Radio y cúbito derechos. A y B. El radio y el cúbito se muestran en posición articulada, conectados por la membrana interósea. C y D. Las características de los extremos distales de los huesos del antebrazo. E. En sección transversal, las diáfisis del radio y el cúbito aparecen casi como imágenes especulares entre sí en gran parte de los tercios medio y distal de su longitud.

El olécranon y las apófisis coronoides forman las paredes de la muesca troclear, que de perfil se asemeja a las mandíbulas de una llave inglesa ya que “agarra” (se articula con) la tróclea del húmero (fig. 3.7B, C). La articulación entre el cúbito y el húmero permite principalmente sólo la flexión y extensión de la articulación del codo, aunque se produce una pequeña cantidad de abducción y aducción durante la pronación y supinación del antebrazo. Inferior a la apófisis coronoides se encuentra la tuberosidad del cúbito para la inserción del tendón del músculo braquial (figs. 3.7A y 3.8A, B).

En el lado lateral de la apófisis coronoides hay una concavidad suave y redondeada, la muesca radial, que recibe la amplia periferia de la cabeza del radio. Debajo de la muesca radial en la superficie lateral de la diáfisis cubital hay una cresta prominente, la cresta supinadora. Entre éste y el

Machine Translated by Google

La parte distal de la apófisis coronoides es una concavidad, la fosa supinadora. La parte profunda del músculo supinador se inserta en la cresta y la fosa del supinador (fig. 3.7A).

El eje del cúbito es grueso y cilíndrico en dirección proximal, pero se estrecha y disminuye en diámetro a medida que continúa en dirección distal (fig. 3.8A). En el estrecho extremo distal del cúbito hay un agrandamiento pequeño pero abrupto, la cabeza del cúbito en forma de disco con una pequeña apófisis estiloides cubital cónica. El cúbito no llega a la articulación (radiocarpiana) de la muñeca (y, por tanto, no participa en ella) (fig. 3.8).

RADIO

El radio es el lateral y el más corto de los dos huesos del antebrazo. Su extremo proximal incluye una cabeza corta, un cuello y una tuberosidad dirigida medialmente (fig. 3.8A). Proximalmente, la cara superior lisa de la cabeza discoide del radio es cóncava para articularse con el capítulo del húmero durante la flexión y extensión de la articulación del codo. La cabeza del radio también se articula periféricamente con la muesca radial del cúbito; por tanto, la cabeza está cubierta de cartílago articular.

El cuello del radio es una constricción distal a la cabeza. La tuberosidad radial ovalada es distal. hasta la parte medial del cuello y delimita el extremo proximal (cabeza y cuello) del radio desde la diáfisis.

La diáfisis del radio, a diferencia de la del cúbito, se agranda gradualmente a medida que pasa distalmente. El extremo distal del radio tiene esencialmente cuatro lados cuando se secciona transversalmente. Su cara medial forma una concavidad, la escotadura cubital (fig. 3.8C, D), que aloja la cabeza del cúbito. Su aspecto lateral se vuelve cada vez más parecido a una cresta y termina distalmente en la apófisis estiloides del radio.

Proyectándose hacia atrás, el tubérculo dorsal del radio se encuentra entre surcos que de otro modo serían poco profundos para el paso de los tendones de los músculos del antebrazo. La apófisis estiloides del radio es más grande que la apófisis estiloides cubital y se extiende más distalmente (fig. 3.8A, B). Esta relación es de importancia clínica cuando el cúbito y/o el radio están fracturados (consulte el recuadro clínico “Fracturas de radio y cúbito” en este capítulo).

La mayor parte de la longitud de las diáfisis del radio y el cúbito tiene una sección transversal esencialmente triangular, con una base redondeada dirigida superficialmente y un ápice agudo y profundamente dirigido (fig. 3.8A, E). El ápice está formado por una sección del borde interóseo agudo del radio o cúbito que se conecta a la delgada membrana interósea fibrosa del antebrazo (fig. 3.8A, B, E). La mayoría de las fibras de la membrana interósea siguen un trayecto oblicuo, pasando hacia abajo desde el radio a medida que se extienden medialmente hasta el cúbito (fig. 3.8A, B). Por lo tanto, están posicionados para transmitir las fuerzas recibidas por el radio (a través de las manos) al cúbito para su transmisión al húmero.

Huesos de la mano

El carpo (L., “muñeca” filas [2]) está compuesto por ocho huesos del carpo, dispuestos en proximal y distal de cuatro (Fig. 3.9A–C). Ubicados en la unión del antebrazo y la mano, estos pequeños huesos dan flexibilidad al carpo. El carpo es marcadamente convexo de lado a lado en la parte posterior y cóncavo anteriormente Al aumentar el movimiento en la articulación de la muñeca, las dos filas de huesos del carpo se deslizan

LGRAWANY
Machine Translated by Google

el uno del otro; además, cada hueso se desliza sobre los adyacentes.

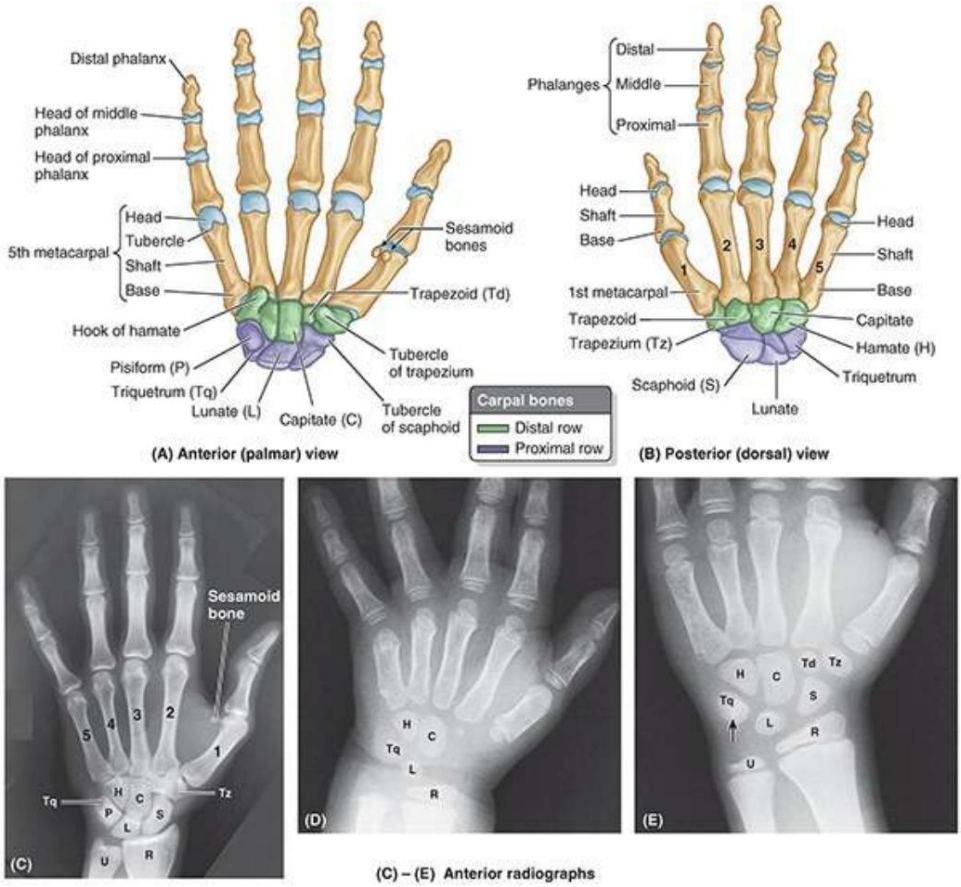

FIGURA 3.9. Huesos de la mano derecha. C.A. Adulto. El esqueleto de la mano consta de tres segmentos: (1) carpianos de la base de la palma (subdivididos en filas proximal y distal), (2) metacarpianos de la palma y (3) falanges de los dedos o dígitos. U, cúbito; R, radio. D. Niño de 2,5 años. Sólo son visibles los centros de osificación de cuatro huesos del carpo. Observe la epífisis radial distal (R). E. Niño de 11 años. Son visibles los centros de osificación de todos los huesos del carpo. La flecha indica el pisiforme que se encuentra en la superficie anterior del piramidal. La epífisis distal del cúbito se ha osificado, pero todas las placas (líneas) epifisarias permanecen abiertas (es decir, todavía no están osificadas).

De lateral a medial, los cuatro huesos del carpo en la fila proximal (morados en la figura 3.9A, B) son los siguientes:

1. Escafoides (G. skaphé, esquife, barco): hueso con forma de barco que se articula proximalmente con el radio. Tiene un tubérculo escafoides prominente y es el hueso más grande de la fila proximal del carpo.
2. Semilunar (L. luna, luna): un hueso en forma de luna entre los huesos escafoides y piramidal. Se articula proximalmente con el radio y es más ancho por delante que por detrás.
3. Triquetrum (L. triquetrus, de tres puntas): un hueso piramidal en el lado medial del carpo. Se articula proximalmente con el disco articular de la articulación radiocubital distal.
4. Pisiforme (L. pisum, guisante), un hueso pequeño con forma de guisante que se encuentra en la superficie palmar de la triqueta

De lateral a medial, los cuatro huesos del carpo en la fila distal (verde en la Fig. 3.9A, B) son como

Machine Translated by Google

sigue:

1. Trapecio (G. trapecio, mesa): hueso de cuatro lados en el lado lateral del carpo. Se articula con el primer y segundo metacarpiano, el escafoides y el trapezoide.
2. Trapecio: hueso en forma de cuña que se asemeja al trapecio. Se articula con el 2do. Huesos metacarpiano, trapecio, grande y escafoides.
3. capitado (L. caput, cabeza): un hueso en forma de cabeza con una extremidad redondeada es el hueso más grande del carpo. Se articula principalmente con el tercer metacarpiano en sentido distal y con el trapecio, escafoides, semilunar y ganchoso.
4. Hamate (L. hamulus, un pequeño gancho): un hueso en forma de cuña en el lado medial de la mano. Se articula con el cuarto y quinto hueso metacarpiano, grande y piramidal. Tiene un proceso en forma de gancho distintivo, el gancho del ganchoso, que se extiende hacia adelante.

Las superficies proximales de la fila distal de huesos del carpo se articulan con la fila proximal de huesos del carpo y sus superficies distales se articulan con los metacarpianos.

El metacarpo forma el esqueleto de la palma de la mano entre el carpo y las falanges. Está compuesto por cinco huesos metacarpianos (metacarpianos). Cada metacarpiano consta de una base, un eje y una cabeza. Las bases proximales de los metacarpianos se articulan con los huesos del carpo.
Las cabezas distales de los metacarpianos se articulan con las falanges proximales y forman los nudillos de la mano. El primer metacarpiano (del pulgar) es el más grueso y el más corto de estos huesos. El tercer metacarpiano se distingue por una apófisis estiloides en el lado lateral de su base (v . fig. 3.12A).

Cada dedo (dedo) tiene tres falanges excepto el primero (el pulgar), que tiene sólo dos; sin embargo, las falanges del primer dedo son más gruesas que las de otros dedos. Cada falange tiene una base en sentido proximal, un eje (cuerpo) y una cabeza en sentido distal (fig. 3.9). Las falanges proximales son las más grandes, las medias son de tamaño intermedio y las distales son las más pequeñas. Los ejes de las falanges se estrechan distalmente. Las falanges terminales están aplanadas y expandidas en sus extremos distales, que se encuentran debajo de los lechos ungueales.

OSIFICACIÓN DE LOS HUESOS DE LA MANO

Las radiografías de la muñeca y la mano se utilizan habitualmente para evaluar la edad esquelética. Para los estudios clínicos, las radiografías se comparan con una serie de estándares en un atlas radiográfico de desarrollo esquelético para determinar la edad esquelética. Los centros de osificación suelen ser evidentes durante el primer año; sin embargo, pueden aparecer antes del nacimiento. Cada hueso del carpo suele osificarse desde un centro después del nacimiento (fig. 3.9D). Los centros para el capitate y el hamate aparecen primero.

El eje de cada metacarpiano comienza a osificarse durante la vida fetal. Los centros de osificación aparecen posnatalmente en las cabezas de los cuatro metacarpianos mediales y en la base del primer metacarpiano. A los 11 años, los centros de osificación de todos los huesos del carpo son visibles (v . fig. 3.9E).

Anatomía superficial de los huesos de las extremidades superiores

La mayoría de los huesos del miembro superior ofrecen un segmento o superficie palpable (siendo excepciones notables el

LGRAWANY
Machine Translated by Google

semilunar y trapezoide), lo que permite al examinador experto discernir anomalías debidas a traumatismo (fractura o dislocación) o malformación (fig. 3.10).

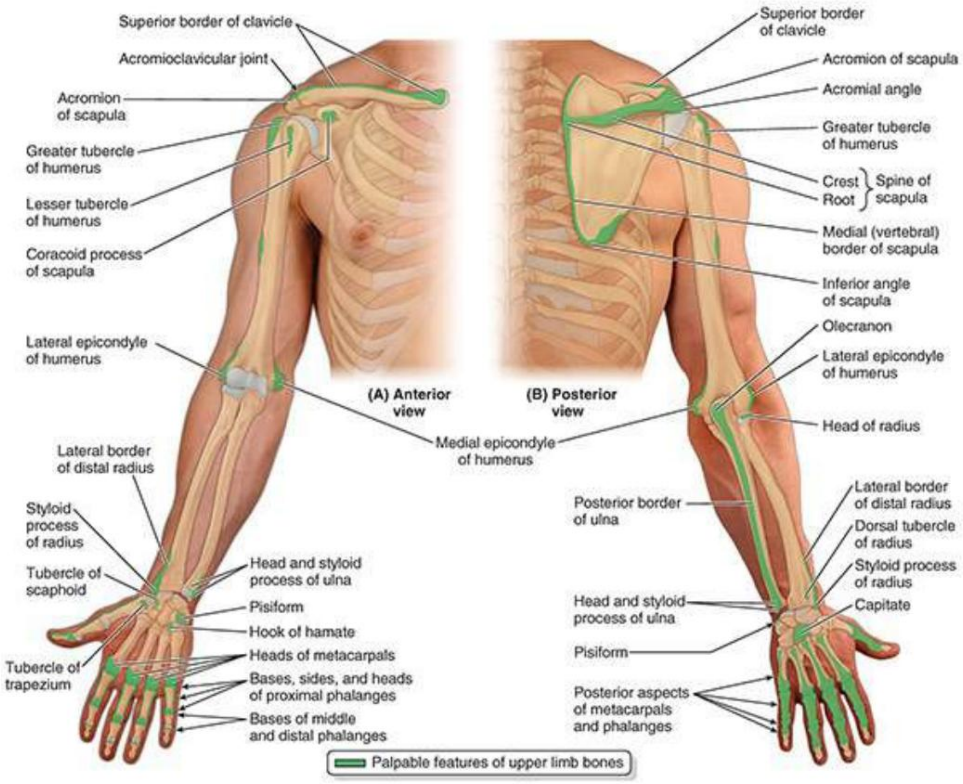

FIGURA 3.10. Anatomía superficial de los huesos del miembro superior.

La clavícula es subcutánea y puede palparse fácilmente en toda su longitud. Su extremo esternal se proyecta por encima del manubrio del esternón (fig. 3.10). Entre los extremos esternales elevados de las clavículas se encuentra la muesca yugular (muesca supraesternal). El extremo acromial de la clavícula a menudo se eleva por encima del acromion, formando una elevación palpable en la articulación acromioclavicular (AC). El extremo acromial puede palparse 2 a 3 cm medial al borde lateral del acromion, en particular cuando el brazo está alternativamente flexionado y extendido. Uno o ambos extremos de la clavícula pueden ser prominentes; cuando está presente, esta afección suele ser bilateral.

Observe la elasticidad de la piel sobre la clavícula y la facilidad con la que se puede pellizcar formando un pliegue móvil. Esta propiedad de la piel es útil al ligar (hacer un nudo alrededor) la tercera parte de la arteria subclavia: la piel que se encuentra por encima de la clavícula se tira hacia abajo sobre la clavícula y luego se hace una incisión. Después de realizar la incisión, se permite que la piel regrese a su posición superior a la clavícula, donde se superpone a la arteria (por lo tanto, la arteria no corre peligro durante la incisión).

A medida que la clavícula pasa lateralmente, se puede sentir que su parte medial es convexa anteriormente. Los grandes vasos y nervios del miembro superior pasan por detrás de esta convexidad. El extremo acromial aplanado de la clavícula no llega a la punta del hombro, formado por la punta lateral del acromion de la escápula.

El acromion de la escápula se siente fácilmente y a menudo es visible, especialmente cuando el deltoides se contrae contra resistencia. La superficie superior del acromion es subcutánea y puede ser

Machine Translated by Google

trazado medialmente hasta llegar a la articulación AC. Los bordes lateral y posterior del acromion se unen para formar el ángulo acromial (fig. 3.10B). El húmero en la cavidad glenoidea y el músculo deltoides forman la curva redondeada del hombro. La cresta de la espina escapular es subcutánea en todas partes y se palpa fácilmente.

Cuando el miembro superior está en posición anatómica, el

• el ángulo superior de la escápula se encuentra al nivel de la vértebra T2
• el extremo medial de la raíz de la espina escapular está opuesto a la apófisis espinosa de la vértebra T3 • el ángulo inferior de la escápula se encuentra al nivel de la vértebra T7, cerca de la borde inferior de la Séptima costilla y séptimo espacio intercostal.

El borde medial de la escápula es palpable por debajo de la raíz de la espina de la escápula como cruza las costillas tercera a séptima. El borde lateral de la escápula no se palpa fácilmente porque está cubierto por los músculos redondo mayor y menor. Cuando se abduce el miembro superior y se coloca la mano en la parte posterior de la cabeza, se rota la escápula, elevando la cavidad glenoidea de modo que el borde medial de la escápula sea paralelo a la sexta costilla. Por tanto, puede utilizarse para estimar su posición y, en profundidad hasta la costilla, la fisura oblicua del pulmón. El ángulo inferior de la escápula se palpa fácilmente y suele ser visible. Se agarra al probar los movimientos de la articulación glenohumeral para inmovilizar la escápula. La apófisis coracoides de la escápula se puede palpar palpando profundamente en el lado lateral del triángulo clavipectoral (deltopectoral) (fig. 3.11).

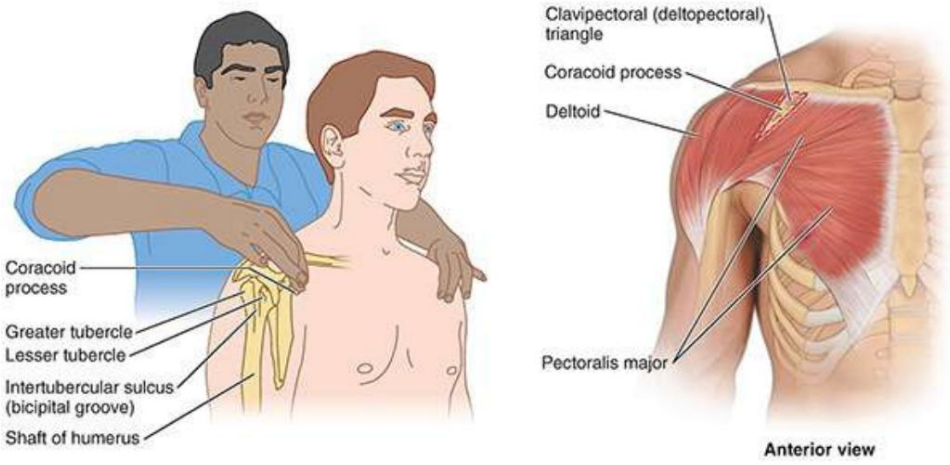

FIGURA 3.11. Palpación de la apófisis coracoides de la escápula.

La cabeza del húmero está rodeada de músculos, excepto en la parte inferior; en consecuencia, sólo se puede palpar empujando los dedos hacia arriba en la fosa axilar (axila). El brazo no debe estar completamente en abducción; de lo contrario, la fascia de la axila estará tensa e impedirá la palpación de la cabeza humeral. Cuando se mueve el brazo y se fija la escápula (se mantiene en su lugar), se puede palpar la cabeza del húmero.

El tubérculo mayor del húmero se puede palpar con el brazo de la persona al costado mediante palpación profunda a través del deltoides, por debajo del borde lateral del acromion. En esta posición, el tubérculo mayor es el punto óseo más lateral del hombro y, junto con el deltoides, le da al hombro su contorno redondeado. Cuando se abduce el brazo, se tira del tubérculo mayor.

LGRAWANY
Machine Translated by Google

debajo del acromion y ya no es palpable.

El tubérculo menor del húmero puede palparse con dificultad mediante palpación profunda a través del deltoides en la cara anterior del brazo, aproximadamente 1 cm lateral y ligeramente inferior a la punta de la apófisis coracoides. La rotación del brazo facilita la palpación de este tubérculo. La ubicación del surco intertubercular o surco bicipital, entre los tubérculos mayor y menor, se puede identificar durante la flexión y extensión de la articulación del codo palpando hacia arriba a lo largo del tendón de la cabeza larga del bíceps braquial a medida que se mueve a través del intertuberculoso
ranura.

El eje del húmero se puede sentir con distinta claridad a través de los músculos.
rodeándolo. Ninguna parte de la parte proximal de la diáfisis humeral es subcutánea.

Los epicóndilos medial y lateral del húmero son subcutáneos y se palpan fácilmente en las caras medial y lateral de la región del codo. El epicóndilo medial en forma de protuberancia, que se proyecta posteromedialmente, es más prominente que el epicóndilo lateral.

Cuando la articulación del codo está parcialmente flexionada, el epicóndilo lateral es visible. Cuando la articulación del codo está completamente extendida, el epicóndilo lateral puede palparse pero no verse profundo hasta una depresión en la cara posterolateral del codo.

El olécranon del cúbito puede palparse fácilmente (fig. 3.12). Cuando se extiende la articulación del codo, observe que la punta del olécranon y los epicóndilos humerales se encuentran en línea recta (Fig. 3.12A, B). Cuando se flexiona el codo, el olécranon desciende hasta que su punta forma el vértice de un triángulo aproximadamente equilátero, del cual los epicóndilos forman los ángulos en su base (Fig. 3.12B). Estas relaciones normales son importantes en el diagnóstico de determinadas lesiones del codo (p. ej., dislocación de la articulación del codo).

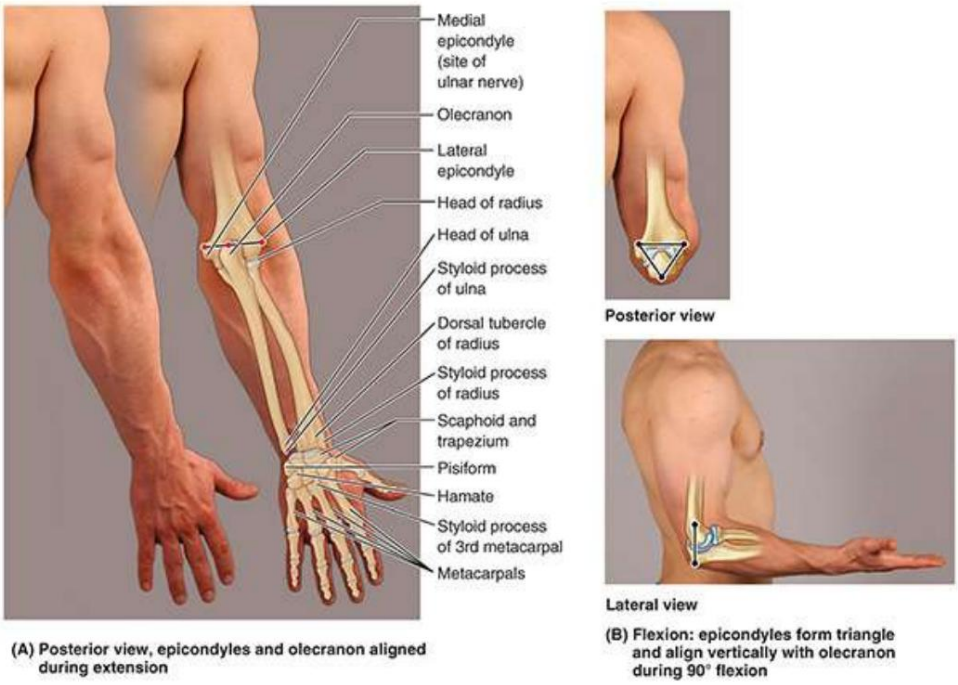

FIGURA 3.12. Anatomía superficial de los huesos y formaciones óseas de la región del codo.

Machine Translated by Google

El borde posterior del cúbito, palpable a lo largo del antebrazo, delimita el límite posteromedial entre los compartimentos flexor-pronador y extensor-supinador del antebrazo. La cabeza del cúbito forma una prominencia subcutánea grande y redondeada que se puede ver y palpar fácilmente en el lado medial de la cara dorsal de la muñeca, especialmente cuando la mano está en pronación. La apófisis estiloides cubital subcutánea puntiaguda se puede palpar ligeramente distal a la cabeza cubital redondeada cuando la mano está en supinación (fig. 3.12A).

La cabeza del radio puede palparse y sentirse rotando en la depresión de la cara posterolateral. Aspecto de la articulación del codo extendida, justo distal al epicóndilo lateral del húmero, durante la pronación y supinación del antebrazo. El nervio cubital se siente como un cordón grueso cuando pasa por detrás del epicóndilo medial del húmero; presionar el nervio aquí evoca una desagradable sensación de "hueso de la risa".

La apófisis estiloides radial se puede palpar fácilmente en la tabaquera anatómica situada en el lado lateral de la muñeca (v . fig. 3.67B). Es más grande y aproximadamente 1 cm más distal que la apófisis estiloides cubital. La apófisis estiloides radial es más fácil de palpar cuando el pulgar está en abducción. Está recubierto por los tendones de los músculos del pulgar. Debido a que la apófisis se extiende más distalmente que la apófisis estiloides cubital, es posible una mayor desviación cubital que la desviación radial de la muñeca.

La relación de las apófisis estiloides radial y cubital es importante en el diagnóstico de ciertas lesiones de muñeca (p. ej., fractura de Colles; véase la figura B3.3B). Proximal a la apófisis estiloides del radio, las superficies anterior, lateral y posterior del radio son palpables durante varios centímetros. El tubérculo dorsal del radio se palpa fácilmente alrededor de la mitad de la cara dorsal del extremo distal del radio. El tubérculo dorsal actúa como polea para el tendón extensor largo del pulgar, que pasa medial a él.

El pisiforme se puede sentir en la cara anterior del borde medial de la muñeca y se puede mover de lado a lado cuando la mano está relajada. El gancho del ganchoso puede palparse ejerciendo una presión profunda sobre el lado medial de la palma, aproximadamente 2 cm distal y lateral al pisiforme. Los tubérculos del escafoides y del trapecio se pueden palpar en la base y la cara medial de la eminencia tenar (la yema del pulgar) cuando se extiende la mano.

Los metacarpianos, aunque cubiertos por los tendones extensores largos de los dedos, pueden palparse. en el dorso de la mano. Las cabezas de estos huesos forman los nudillos del puño; la cabeza del tercer metacarpiano es la más prominente. La apófisis estiloides del tercer metacarpiano se puede palpar aproximadamente a 3,5 cm del tubérculo dorsal del radio. Las caras dorsales de las falanges también se pueden palpar fácilmente. Los nudillos de los dedos están formados por las cabezas de las falanges proximal y media.

Al medir el miembro superior, o segmentos del mismo, para compararlo con el miembro contralateral, o con estándares para el crecimiento o tamaño normal de las extremidades, el ángulo acromial (fig. 3.10B), el epicóndilo lateral del húmero, la apófisis estiloides del radio y la punta del tercer dedo se utilizan con mayor frecuencia como puntos de medición, con la extremidad relajada. (colgando), pero con las palmas dirigidas hacia delante.

Debido a que los efectos incapacitantes de una lesión en un miembro superior, particularmente en la mano, están lejos de ser imaginables. En proporción a la extensión de la lesión, es de suma importancia un buen conocimiento de la estructura y función del miembro superior. Conocimiento de su estructura sin comprensión de

LGRAWANY
Machine Translated by Google

sus funciones son casi inútiles clínicamente porque el objetivo del tratamiento de un miembro lesionado es preservar o restaurar sus funciones.

CLÍNICO CAJA

HUESOS DEL MIEMBRO SUPERIOR

Fractura de clavícula

La clavícula es uno de los huesos que se fractura con más frecuencia. Las fracturas de clavícula son especialmente comunes en niños y a menudo son causadas por una fuerza indirecta transmitida desde una mano extendida a través de los huesos del antebrazo y el brazo hasta el hombro. durante una caída. Una fractura también puede resultar de una caída directamente sobre el hombro. La parte más débil de la clavícula es la unión de sus tercios medio y lateral. La fractura de clavícula también es común en atletas adultos (p. ej., jugadores de fútbol, hockey y ciclistas).

Después de la fractura de la clavícula, el músculo esternocleidomastoideo eleva el fragmento medial de hueso (fig. B3.1). Debido a la posición subcutánea de la clavícula, el extremo del fragmento dirigido hacia arriba es prominente: fácilmente palpable y/o aparente. El músculo trapecio no puede sostener el fragmento lateral debido al peso del miembro superior; por tanto, el hombro cae. El ligamento coracoclavicular fuerte generalmente previene la dislocación de la articulación acromioclavicular (AC).
Las personas con clavículas fracturadas sostienen el miembro caído con el otro miembro. Además de estar deprimido, el fragmento lateral de la clavícula puede ser arrastrado medialmente por los músculos aductores del brazo, como el pectoral mayor. La anulación de los fragmentos óseos acorta la clavícula. Los cabestrillos se utilizan para quitar el peso de la extremidad de la clavícula para facilitar la alineación y el proceso de curación.

Machine Translated by Google

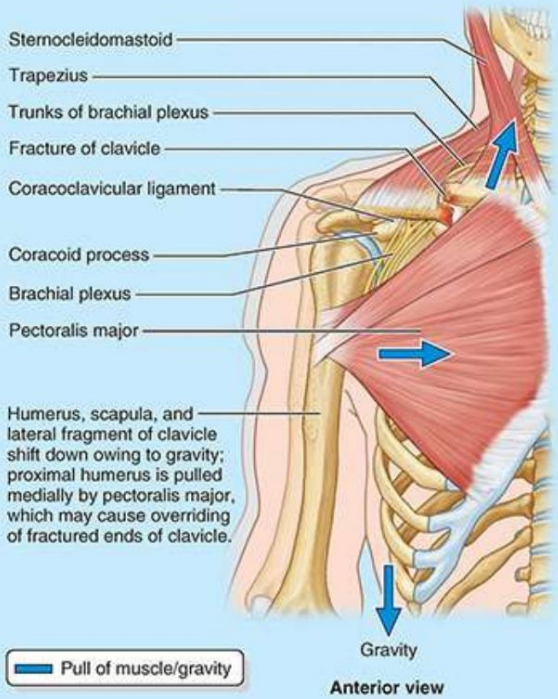

FIGURA B3.1. Fractura de clavícula.

Las delgadas clavículas de los recién nacidos pueden fracturarse durante el parto si tienen amplias espalda; sin embargo, los huesos suelen sanar rápidamente. Una fractura de clavícula suele ser incompleta en niños más pequeños, es decir, es una fractura en tallo verde (consulte el recuadro clínico "Fracturas de húmero").

Osificación de la clavícula

La clavícula es el primer hueso largo que se osifica (mediante osificación intramembranosa), comenzando durante la quinta y sexta semanas embrionarias desde los centros de osificación primarios medial y lateral que están muy juntos en el eje de la clavícula. los extremos de la clavícula pasa posteriormente por una fase cartilaginosa (osificación endocondral); los cartílagos forman zonas de crecimiento similares a las de otros huesos largos. Un centro de osificación secundario aparece en el extremo esternal y forma una epífisis en forma de escama que comienza a fusionarse con la diáfisis (diáfisis) entre los 18 y 25 años y se fusiona completamente a ella entre los 25 y 31 años. Esta es la última de las epífisis de los huesos largos en fusionarse. Puede haber una epífisis muy pequeña en el extremo acromial de la clavícula; no debe confundirse con una fractura.

A veces no se produce la fusión de los dos centros de osificación de la clavícula; como resultado, se forma un defecto óseo entre los tercios lateral y medial de la clavícula. El conocimiento de este posible defecto congénito debería impedir el diagnóstico de una fractura en una clavícula por lo demás normal. Cuando existe duda, se radiografian ambas clavículas porque este defecto suele ser bilateral (Olson et al., 2009).

LGRAWANY
Machine Translated by Google

Fractura de escápula

La fractura de la escápula suele ser el resultado de un traumatismo grave, como ocurre en los accidentes de peatones y vehículos. Generalmente también hay costillas fracturadas. La mayoría de las fracturas requieren poco tratamiento porque la escápula está cubierta por músculos en ambos lados. La mayoría de las fracturas afectan al acromion subcutáneo que sobresale.

Fracturas de húmero

La mayoría de las lesiones del extremo proximal del húmero son fracturas del cuello quirúrgico. Estas lesiones son especialmente comunes en personas mayores con osteoporosis, cuyos huesos desmineralizados son frágiles. Las fracturas humerales a menudo resultan en la pérdida de un fragmento. clavado en el hueso esponjoso del otro fragmento (fractura impactada). Las lesiones suelen ser el resultado de una caída menor en la mano, y la fuerza se transmite a los huesos del antebrazo de la extremidad extendida. Debido a la impactación de los fragmentos, el sitio de la fractura a veces es estable y la persona puede mover el brazo pasivamente con poco dolor. Una fractura por avulsión del tubérculo mayor del húmero se observa con mayor frecuencia en personas de mediana edad y ancianas. Una pequeña parte del tubérculo es “avulsionada” (arrancada) (Fig. B3.2A). La fractura por avulsión suele ser el resultado de una dislocación del húmero. En las personas más jóvenes, una fractura del tubérculo mayor puede deberse a una impactación con una abducción o flexión excesiva del brazo. Los músculos (especialmente el subescapular) que permanecen unidos al húmero empujan la extremidad hacia la rotación medial.

Machine Translated by Google

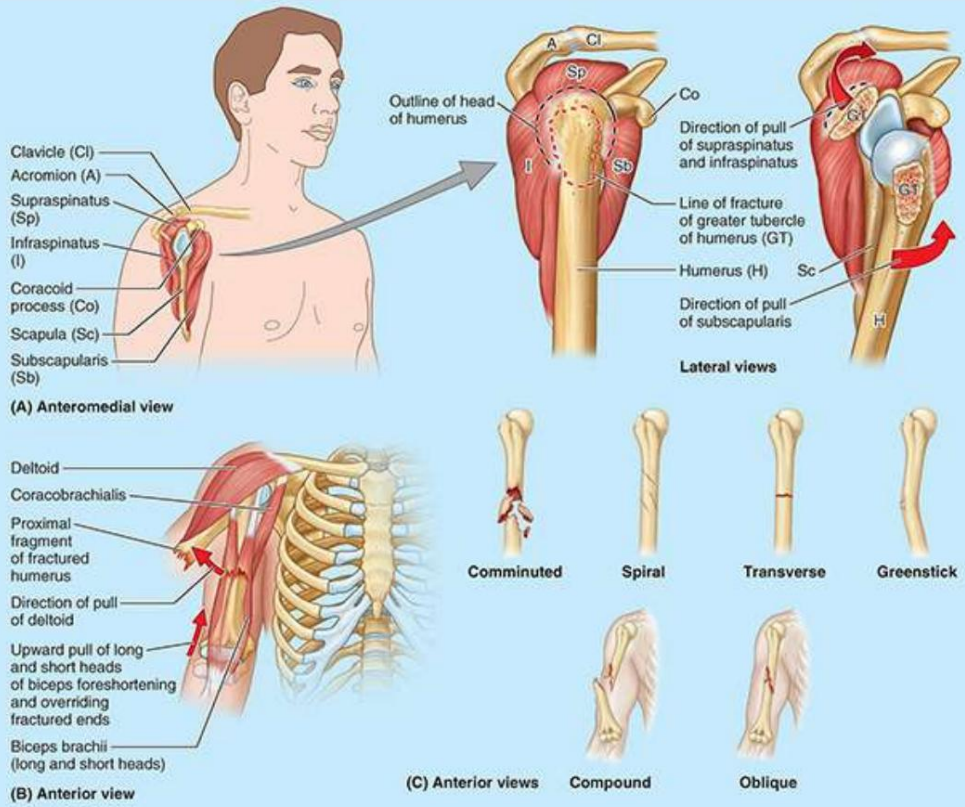

FIGURA B3.2. Fracturas humerales. A. Fractura por avulsión del tubérculo mayor del húmero. B. Fractura transversal del cuerpo del húmero. C. Patrones de fractura.

Las fracturas de la diáfisis del húmero son el resultado de un golpe directo o una torsión del brazo, lo que produce varios tipos de fracturas. En los niños, las fracturas de las diáfisis de los huesos largos suelen ser fracturas en tallo verde, en las que hay rotura del hueso cortical de un lado mientras que el del otro lado está doblado (fig. B3.2C). Esta fractura se llama así porque las partes del hueso no se separan; el hueso se asemeja a la rama de un árbol (palo verde) que ha sido muy doblada pero no desconectada.

En una fractura transversal de la diáfisis humeral, la tracción del músculo deltoides lleva la fragmento proximal lateralmente (fig. B3.2B). La lesión indirecta resultante de una caída con la mano extendida puede producir una fractura en espiral u oblicua de la diáfisis humeral. La anulación de los extremos oblicuos de un hueso fracturado oblicuamente puede provocar un acortamiento de la extremidad. Debido a que el húmero está rodeado de músculos y tiene un periostio bien desarrollado, los fragmentos óseos correctamente alineados suelen unirse bien.

Una fractura intercondilar del húmero resulta de una caída severa sobre el codo flexionado o con lesiones de alto impacto, como en un accidente automovilístico. El olécranon del cúbito se introduce como una cuña entre las partes medial y lateral del cóndilo del húmero, separando una o ambas partes de la diáfisis humeral.

Las siguientes partes del húmero están en contacto directo con los nervios indicados:

• Cuello quirúrgico: nervio axilar •
Surco radial: nervio radial

LCRAWANY
Machine Translated by Google

• Extremo distal del húmero: nervio mediano •

Epicóndilo medial: nervio cubital

Estos nervios pueden lesionarse cuando se fractura la parte asociada del húmero. Estos lesiones se analizan más adelante en este capítulo.

Fracturas de radio y cúbito

Las fracturas del radio y/o del cúbito suelen ser incompletas en niños pequeños, es decir, son fracturas en tallo verde.

Las fracturas tanto del radio como del cúbito en personas mayores y adultos deportistas suelen ser el resultado de una lesión grave. Una lesión directa suele producir fracturas transversales al mismo nivel, normalmente en el tercio medio de los huesos. También se producen fracturas aisladas del radio o del cúbito. Debido a que los ejes de estos huesos están firmemente unidos entre sí por la membrana interósea, es probable que la fractura de un hueso se asocie con la dislocación de la articulación más cercana.

La fractura del extremo distal del radio es una fractura común en adultos mayores de 50 años. edad y más. Ocurre con mayor frecuencia en mujeres secundaria a osteoporosis. Una fractura transversal completa de los 2 cm distales del radio, llamada fractura de Colles, es la fractura más común del antebrazo (fig. B3.3B). El fragmento distal está desplazado dorsalmente y a menudo está conminuto (roto en pedazos). La fractura se produce por la extensión forzada de la mano, normalmente como resultado de intentar aliviar una caída estirando el miembro superior.

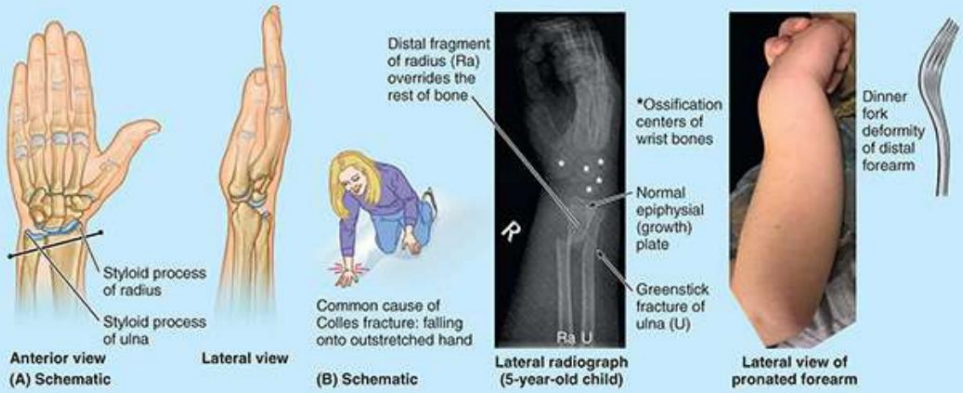

FIGURA B3.3. Fractura distal de los huesos del antebrazo. A. Muñeca normal. B. Fractura de Colles con deformidad en tenedor.

A menudo, la apófisis estiloides cubital se avulsiona (se rompe). Normalmente, la apófisis estiloides radial se proyecta más distalmente que la estiloides cubital (fig. B3.3A); en consecuencia, cuando se produce una fractura de Colles, esta relación se invierte debido al acortamiento del radio (fig. B3.3B). Esta fractura a menudo se denomina deformidad en tenedor porque se produce una angulación (flexión) posterior en el antebrazo justo proximal a la muñeca y la curvatura anterior normal de la mano relajada. La flexión posterior se produce por el desplazamiento posterior y la inclinación del fragmento distal del radio.

Machine Translated by Google

La historia típica de una persona con una fractura de Colles incluye resbalones o tropezones y, en un intento de frenar la caída, aterrizando sobre la extremidad extendida con el antebrazo y la mano en pronación. Debido al rico suministro de sangre al extremo distal del radio, la unión ósea suele ser buena.

Cuando el extremo distal del radio se fractura en niños, la línea de fractura puede extenderse a través de la placa epifisaria distal (consulte la figura B3.42 más adelante en este capítulo). Las lesiones de la placa epifisaria son comunes en niños mayores debido a sus frecuentes caídas en las que las fuerzas se transmiten desde la mano al radio y al cúbito. El proceso de curación puede provocar una mala alineación (desplazamiento) de la placa epifisaria y una alteración del crecimiento radial.

Fractura de escafoides

El escafoides es el hueso del carpo que se fractura con mayor frecuencia. A menudo resulta de una caída sobre la palma cuando la mano está en abducción, y la fractura se produce en la parte estrecha del escafoides (fig. B3.4A). A la palpación se produce dolor en la tabaquera anatómica de la cara lateral de la muñeca, especialmente durante la dorsiflexión y abducción de la mano.

Es posible que las radiografías iniciales de la muñeca no revelen una fractura; A menudo, esta lesión se diagnostica (erróneamente) como un esguince de muñeca grave.

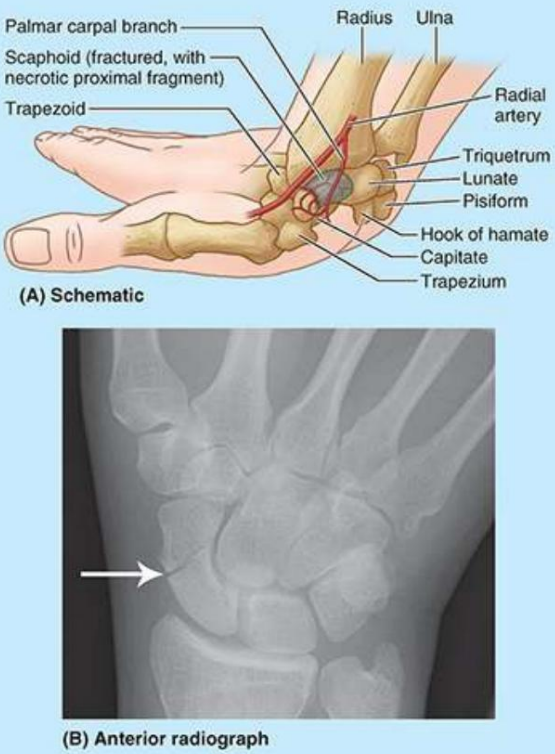

FIGURA B3.4. Fractura de escafoides (flecha blanca).

Las radiografías tomadas 10 a 14 días después revelan una fractura porque allí se ha producido resorción ósea (fig. B3.4B). Debido al deficiente suministro de sangre a la parte proximal del escafoides, la consolidación de las partes fracturadas puede tardar al menos 3 meses. Necrosis avascular del

LGRAWANY
Machine Translated by Google

Puede producirse un fragmento proximal del escafoides (muerte patológica del hueso, resultante de un suministro sanguíneo inadecuado) y producir una enfermedad articular degenerativa de la muñeca. En algunos casos, es necesario fusionar quirúrgicamente los carpianos (artrodesis).

Fractura de Hamato

La fractura del ganchoso puede provocar una pseudoartrosis de las partes óseas fracturadas debido a la tracción producida por los músculos hipotenares adheridos. Debido a que el nervio cubital está cerca del gancho del ganchoso, el nervio puede lesionarse y provocar una disminución del agarre. fuerza de la mano. La arteria cubital también puede dañarse cuando se fractura el ganchoso.

Fractura de metacarpianos

Los metacarpianos (excepto el primero) están estrechamente unidos; por tanto, las fracturas aisladas tienden a ser estables. Además, estos huesos tienen un buen suministro de sangre. En consecuencia, las fracturas suelen sanar rápidamente. Fractura oblicua ("espiral") de una El metacarpiano puede provocar la anulación de fragmentos óseos y/o la rotación del fragmento distal, lo que da como resultado un dedo acortado o uno que no se flexiona en armonía con los otros dedos. Las lesiones graves por aplastamiento de la mano pueden producir múltiples fracturas metacarpianas, lo que provoca inestabilidad de la mano. La fractura del quinto metacarpiano, a menudo denominada fractura del boxeador, ocurre cuando una persona no calificada golpea a alguien con el puño cerrado y en abducción. La cabeza del hueso gira sobre el extremo distal del eje, produciendo una deformidad en flexión.

Fractura de falanges

Las lesiones por aplastamiento de las falanges distales son frecuentes (p. ej., cuando un dedo queda atrapado en la puerta de un automóvil). Debido a la sensibilidad altamente desarrollada en los dedos, estas lesiones son extremadamente dolorosas. Una fractura de una falange distal suele ser conminuta y pronto se desarrolla un hematoma doloroso (acumulación local de sangre). Las fracturas de las falanges proximal y media suelen ser el resultado de lesiones por aplastamiento o hiperextensión. Debido a la estrecha relación de las fracturas de falange con los tendones flexores, los fragmentos óseos deben realinearse cuidadosamente para restaurar la función normal de los dedos.

Conclusión: huesos de las extremidades superiores

Comparación de miembros superiores e inferiores: El desarrollo y la estructura de los miembros superiores e inferiores tienen mucho en común; sin embargo, el miembro superior se ha convertido en un órgano móvil que permite al ser humano no sólo responder a su entorno sino también manipularlo y controlarlo en gran medida. ■ El miembro superior se compone de cuatro miembros cada vez más móviles.

Machine Translated by Google

Segmentos: Los tres proximales (hombro, brazo y antebrazo) sirven principalmente para posicionar el cuarto segmento (mano), que se utiliza para agarrar, manipular y tocar. ■ Cuatro características permiten el funcionamiento independiente de las extremidades superiores, lo que permite colocar las manos con precisión y permitir una coordinación ojo-mano precisa: (1) Las extremidades superiores no participan en el soporte de peso ni en la deambulación, (2) la cintura pectoral está sujeta al esqueleto axial sólo en dirección anterior a través de una articulación muy móvil, (3) los huesos pares del antebrazo se pueden mover entre sí y (4) las manos tienen dedos largos y móviles y un pulgar oponible.

Clavícula: La clavícula ubicada subcutáneamente conecta el miembro superior (esqueleto apendicular superior) con el tronco (esqueleto axial). ■ La clavícula sirve como un puntal móvil similar a una grúa (soporte extendido) del cual se suspenden la escápula y la extremidad libre en una distancia del tronco que permita la libertad de movimiento. ■ Los choques recibidos por el miembro superior (especialmente el hombro) se transmiten a través de la clavícula, dando como resultado una fractura que ocurre más comúnmente entre sus tercios medio y lateral. ■ La clavícula es el primer hueso largo que se osifica y el último en formarse por completo.

Escápula: La escápula forma la base móvil desde la que actúa el miembro superior libre. ■ Este hueso plano triangular está curvado para adaptarse a la pared torácica y proporciona grandes superficies y bordes para la inserción de los músculos. ■ Estos músculos (1) mueven la escápula en la pared torácica en la articulación escapulotorácica fisiológica y (2) se extienden hasta el húmero proximal manteniendo la integridad de la articulación glenohumeral y produciendo movimiento en ella. ■ La espina de la escápula y el acromion sirven como palancas; El acromion permite que la escápula y los músculos adjuntos se ubiquen medialmente contra el tronco con las articulaciones acromioclavicular (AC) y glenohumeral, permitiendo así el movimiento lateral al tronco. ■ La apófisis coracoides de la escápula es el sitio de inserción del ligamento coracoclavicular, que sostiene pasivamente el miembro superior, y un sitio de inserción muscular (tendinoso).

Húmero: El húmero, largo y fuerte, es un puntal móvil, el primero de una serie de dos, que se utiliza para colocar la mano a una altura (nivel) y distancia del tronco para maximizar su eficiencia. ■ La cabeza esférica del húmero permite una gran amplitud de movimiento en la base escapular móvil; la tróclea y el capítulo en su extremo distal facilitan los movimientos de bisagra del codo y, al mismo tiempo, el pivotamiento del radio. ■ El eje largo del húmero permite alcanzar objetos y lo convierte en una palanca eficaz para generar potencia en el levantamiento, además de proporcionar una superficie para la inserción de los músculos que actúan principalmente en el codo. ■ Los epicóndilos, las extensiones medial y lateral del extremo distal del húmero, proporcionan una superficie adicional para la inserción de los flexores y extensores de la muñeca.

Cúbito y radio: el cúbito y el radio juntos forman la segunda unidad de una unidad de dos. Puntal articulado (siendo la primera unidad el húmero), que sobresale de una base móvil (hombro) que sirve para posicionar la mano. ■ Debido a que la unidad del antebrazo está formada por dos

LGRAWANY
Machine Translated by Google

Como los huesos son paralelos y el radio puede girar alrededor del cúbito, la supinación y la pronación de la mano son posibles durante la flexión del codo. ■ Proximalmente, el cúbito medial más grande forma la articulación primaria con el húmero, mientras que distalmente, el radio lateral más corto forma la articulación primaria. Articulación primaria con la mano a través de la muñeca. ■ Como el cúbito no llega a la muñeca, las fuerzas recibidas por la mano se transmiten desde el radio al cúbito a través de la membrana interósea.

Mano: Cada segmento del miembro superior aumenta la funcionalidad de la unidad final, el mano. ■ Situada en el extremo libre de un puntal articulado de dos unidades (brazo y antebrazo) que sobresale de una base móvil (hombro), la mano se puede colocar en una amplia gama respecto al tronco. ■ La conexión de la mano al puntal flexible a través de los múltiples huesos pequeños del carpo, combinada con el giro del antebrazo, aumenta en gran medida su capacidad para colocarse en una posición particular con los dedos capaces de flexionarse (empujar o agarrar) en el dirección necesaria. ■ Los huesos del carpo se organizan en dos filas de cuatro huesos cada una y, como grupo, se articulan con el radio en sentido proximal y los metacarpianos en sentido distal. ■ Los dígitos alargados y muy flexibles, que se extienden desde una base semirrígida (la palma), permiten la capacidad de agarrar, manipular o realizar tareas complejas que implican movimientos individuales múltiples y simultáneos (p. ej., al escribir a máquina o tocar el piano).

Anatomía de la superficie: el miembro superior presenta múltiples características óseas palpables que son útil (1) para diagnosticar fracturas, dislocaciones o malformaciones; (2) para aproximar la posición de estructuras más profundas; y (3) para describir con precisión la ubicación de incisiones y sitios para punción terapéutica, o áreas de patología o lesión.

FASCIA DEL MIEMBRO SUPERIOR

En lo profundo de la piel hay (1) tejido subcutáneo (fascia superficial) que contiene grasa y (2) fascia profunda que compartimenta y recubre los músculos (fig. 3.13). Si no hay ninguna estructura (p. ej., músculo, tendón o bolsa) entre la piel y el hueso, la fascia profunda suele estar unida al hueso.

Machine Translated by Google

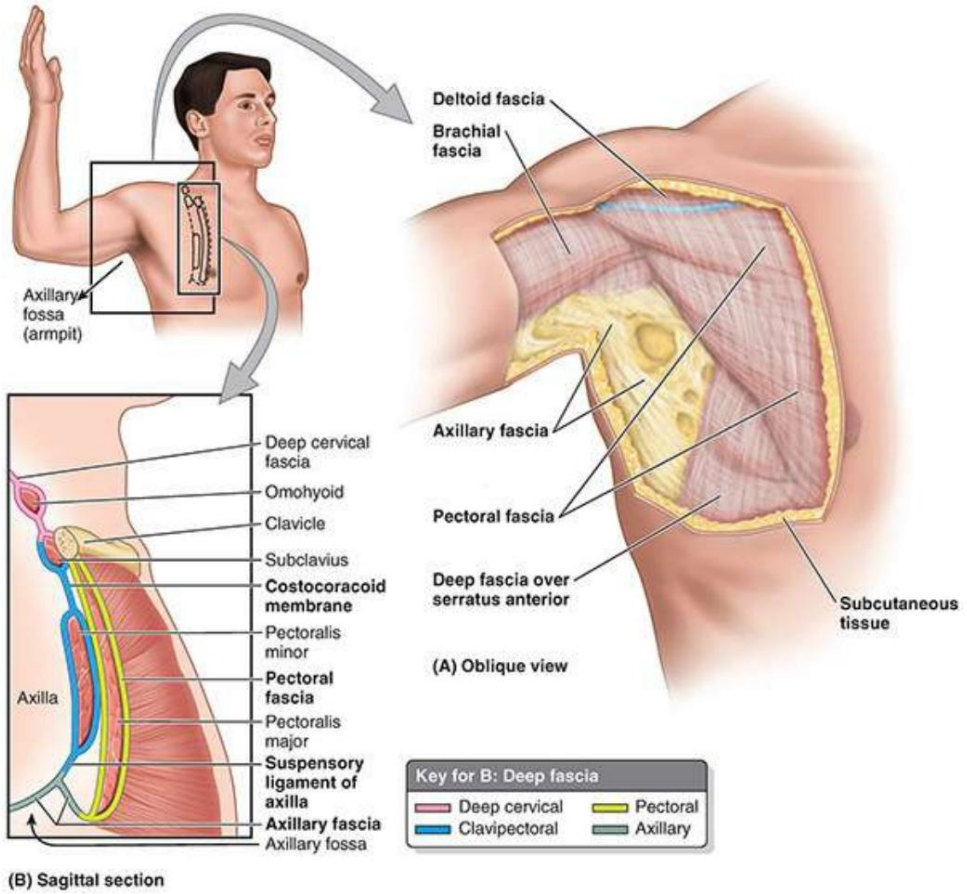

FIGURA 3.13. Pared anterior y suelo de la axila. A. Fascia axilar. La fascia axilar forma el suelo de la axila y se continúa con la fascia pectoral. B. Fascia pectoral y clavipectoral. La fascia pectoral rodea el pectoral mayor y forma la capa anterior de la pared axilar anterior. La fascia clavipectoral se extiende entre la apófisis coracoides de la escápula, la clavícula y la fascia axilar.

La fascia de la región pectoral está unida a la clavícula y al esternón. La fascia pectoral reviste el pectoral mayor y se continúa inferiormente con la fascia de la pared abdominal anterior. La fascia pectoral abandona el borde lateral del pectoral mayor y se convierte en la fascia axilar, que forma el piso de la axila (compartimento profundo a la piel de la axila).

Por debajo de la fascia pectoral y el pectoral mayor, otra capa fascial, la fascia clavipectoral, desciende desde la clavícula, envolviendo el subclavio y luego el pectoral menor, y se continúa inferiormente con la fascia axilar.

La parte de la fascia clavipectoral entre el pectoral menor y el subclavio, la membrana costocoracoidea, está perforada por el nervio pectoral lateral, que inerva principalmente el pectoral mayor. La parte de la fascia clavipectoral inferior al pectoral menor, el ligamento suspensorio de la axila, sostiene la fascia axilar y tira de ella y de la piel suprayacente hacia arriba durante la abducción del brazo, formando la fosa axilar (axila).

Los músculos escapulohumerales que cubren la escápula y forman la mayor parte del hombro también están envueltos por una fascia profunda. La fascia deltoides desciende sobre la superficie superficial del deltoides desde la clavícula, el acromion y la columna escapular. Desde la superficie profunda de la fascia deltoides, numerosos septos (particiones de tejido conectivo) penetran entre los fascículos (haces) de

LGRAWANY
Machine Translated by Google

el músculo. Inferiormente, la fascia deltoides se continúa con la fascia pectoral por delante y con la fascia infraespinosa densa por detrás. Los músculos que cubren las superficies anterior y posterior de la escápula están cubiertos superficialmente por una fascia profunda, que está unida a los márgenes de la escápula y posteriormente a la espina de la escápula.

Esta disposición crea compartimentos osteofibrosos subescapular, supraespinoso e infraespinoso; los músculos de cada compartimento se insertan (se originan) en parte en la superficie profunda de la fascia suprayacente, lo que permite que los músculos tengan un mayor volumen (masa) que el que tendrían si solo se produjeran inserciones óseas. Las fascias supraespinosa e infraespinosa que recubren los músculos supraespinoso e infraespinoso, respectivamente, en la cara posterior de la escápula son tan densas y opacas que deben retirarse durante la disección para observar los músculos.

La fascia braquial, una vaina de fascia profunda, envuelve el brazo como una manga ajustada hasta el fondo. piel y tejido subcutáneo (figs. 3.13A y 3.14A, B). Se continúa superiormente con las fascias deltoides, pectoral, axilar e infraespinosa. La fascia braquial está unida inferiormente a los epicóndilos del húmero y al olécranon del cúbito. Esta fascia se continúa con la fascia antebraquial, la fascia profunda del antebrazo. Dos tabiques intermusculares (los tabiques intermusculares medial y lateral) se extienden desde la superficie profunda de la fascia braquial hasta la diáfisis central y las crestas supraepicondilares medial y lateral del húmero (fig. 3.14B). Estos tabiques intermusculares dividen el brazo en compartimentos fasciales anterior (flexor) y posterior (extensor), cada uno de los cuales contiene músculos que cumplen funciones similares y comparten una inervación común. Los compartimentos fasciales del miembro superior son importantes desde el punto de vista clínico porque también contienen y dirigen la propagación de infecciones o hemorragias en el miembro.

Machine Translated by Google

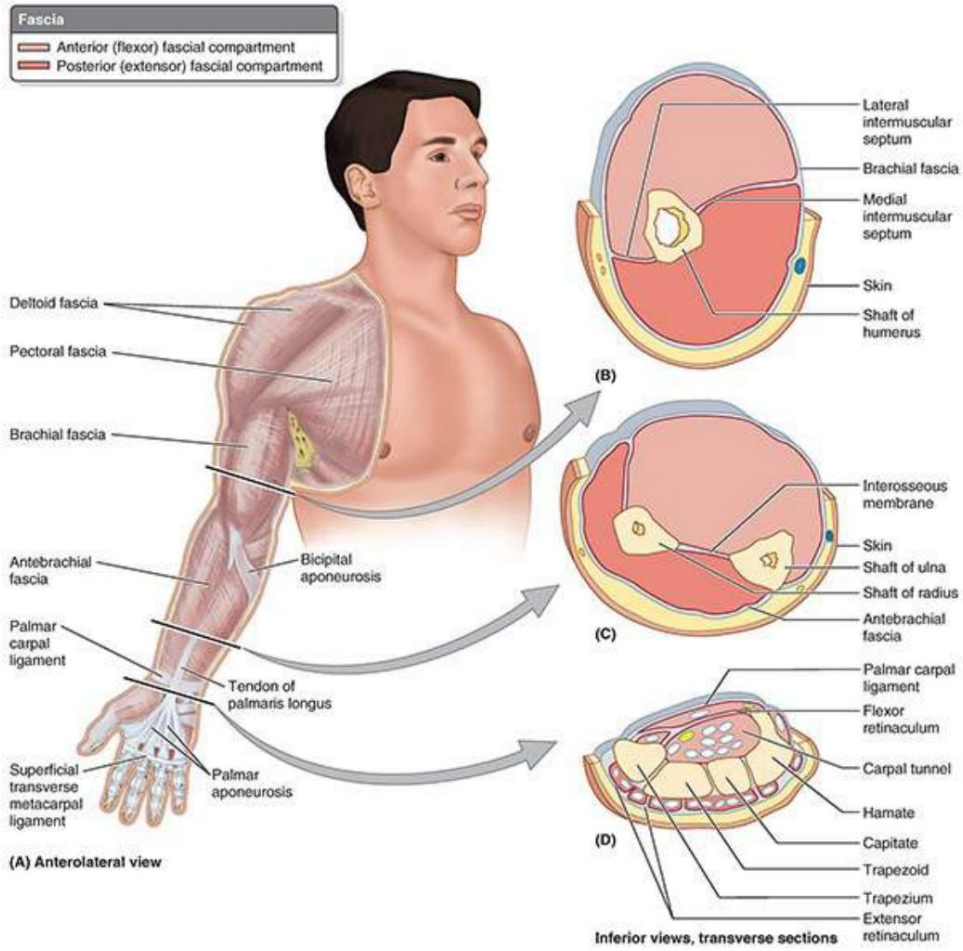

FIGURA 3.14. Fascia y compartimentos del miembro superior. A. Fascia braquial y antebraquial. B. Brazo, sección transversal. C. Antebrazo, sección transversal. D. Muñeca, sección transversal. El retináculo flexor se extiende entre las prominencias anteriores de los huesos carpianos externos, convirtiendo la concavidad anterior del carpo en un túnel carpiano osteofibroso.

En el antebrazo, compartimentos fasciales similares están rodeados por la fascia antebraquial y están separados por la membrana interósea que conecta el radio y el cúbito (fig. 3.14C). La fascia antebraquial se engrosa posteriormente sobre los extremos distales del radio y el cúbito para formar una banda transversal, el retináculo extensor, que mantiene los tendones extensores en su posición (fig. 3.14D).

La fascia antebraquial también forma un engrosamiento anterior, que se continúa con el retináculo extensor pero que oficialmente no tiene nombre; algunos autores lo identifican como ligamento palmar del carpo (fig. 3.14A, D). Inmediatamente distal y a un nivel más profundo de este último, el antebraquial. 3 Esta fascia fibrosa también continúa como retináculo flexor (ligamento transverso del carpo). La banda se extiende entre las prominencias anteriores de los huesos externos del carpo y convierte la concavidad anterior del carpo en un túnel carpiano, a través del cual pasan los tendones flexores y el nervio mediano.

La cara palmar de la fascia profunda del miembro superior continúa más allá del extensor y retináculos flexores como la fascia palmar. La parte central de la fascia palmar, la aponeurosis palmar, es gruesa, tendinosa y triangular y recubre el compartimento central de la palma.

LGRAWANY
Machine Translated by Google

Su vértice, situado proximalmente, se continúa con el tendón del palmar largo (cuando ese músculo está presente). La aponeurosis forma cuatro engrosamientos distintos que se irradian hasta la base de los dedos y se continúan con las vainas tendinosas fibrosas de los dedos. Las bandas están atravesadas distalmente por el ligamento metacarpiano transverso superficial, que forma la base de la aponeurosis palmar. Innumerables ligamentos cutáneos, diminutos y fuertes (L. retinacula cutis) se extienden desde la aponeurosis palmar hasta la piel (consulte el Capítulo 1, Descripción general y conceptos básicos; Fig. 1.8B). Estos ligamentos mantienen la piel palmar cerca de la aponeurosis, permitiendo poco movimiento deslizante de la piel.

VASOS Y NERVIOS DEL MIEMBRO SUPERIOR

Descripción general del suministro arterial de las extremidades superiores

El riego arterial del miembro superior comienza con la arteria axilar; la segunda parte de una única arteria continua cambia de nombre tres veces (fig. 3.15A). La primera parte es la arteria subclavia, que contribuye al riego de la región escapular pero se considera una arteria del cuello (consulte el Capítulo 9, Cuello). La arteria subclavia se convierte en arteria axilar al cruzar el borde lateral de la primera costilla. La arteria axilar irriga las regiones del hombro y pectorales y, a su vez, se convierte en una arteria braquial (arteria del brazo) cuando cruza el borde inferior del redondo mayor.
En la región del codo, la arteria braquial termina dividiéndose en dos arterias del antebrazo: la arteria cubital en la cara medial y la arteria radial en la cara lateral. Las arterias cubital y radial típicamente terminan comunicándose (anastomosándose) dentro de la palma de la mano como arcos palmares superficial y profundo. La pulsación de las arterias del miembro superior se puede detectar durante el examen físico en sitios específicos ilustrados en la figura 3.15B-F. Los detalles sobre estas arterias, sus ramas y anastomosis se describirán dentro de cada parte del miembro superior.

Machine Translated by Google

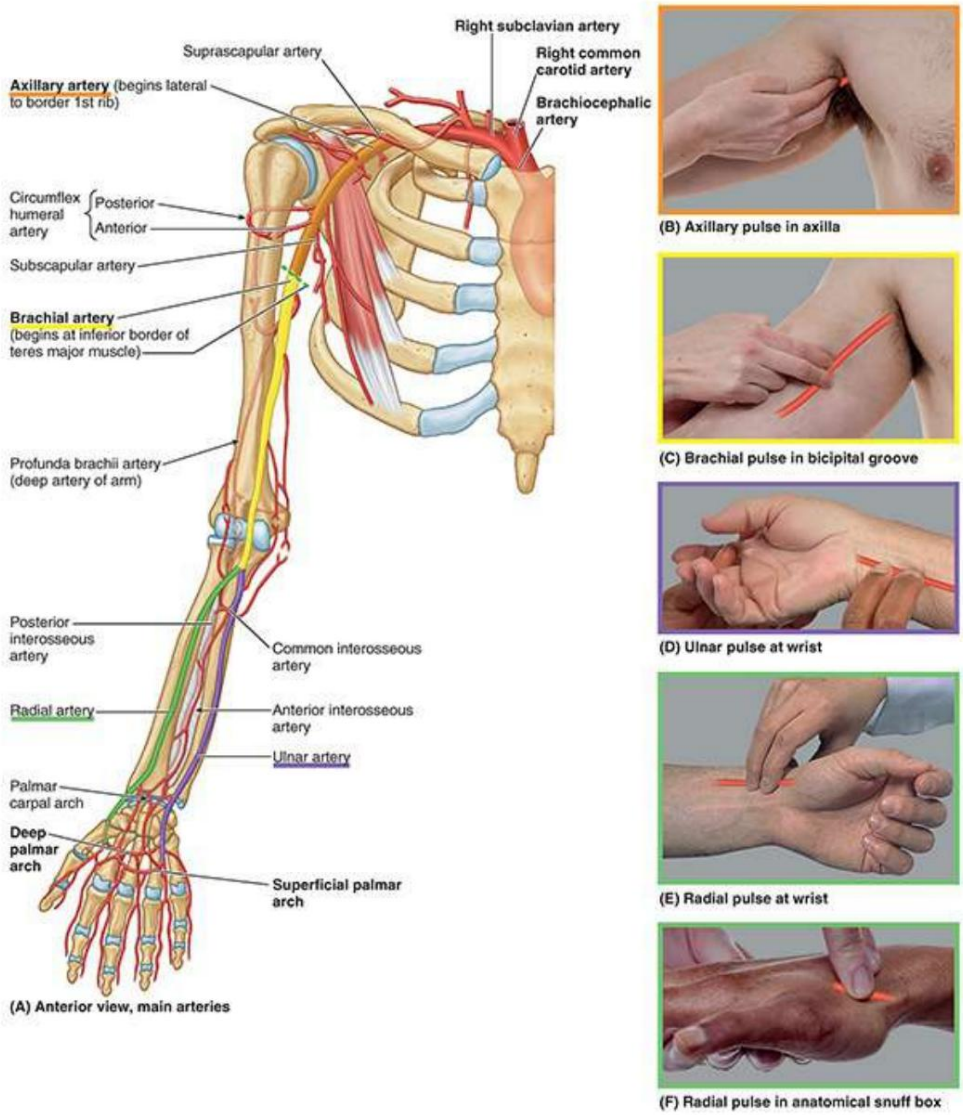

FIGURA 3.15. Irrigación arterial y sitios de palpación de pulas del miembro superior. A. Descripción general. B–F. Sitios de palpación de pulsos.

Drenaje venoso del miembro superior

VENAS SUPERFICIALES DEL MIEMBRO SUPERIOR

Las principales venas superficiales del miembro superior, las venas cefálica y basílica, se originan en el tejido subcutáneo del dorso de la mano desde la red venosa dorsal (fig. 3.16A).
Las venas perforantes forman comunicaciones entre las venas superficiales y profundas (fig. 3.16B).
Al igual que el patrón dermatomal, la lógica para denominar a las principales venas superficiales del miembro superior cefálicas (hacia la cabeza) y basílicas (hacia la base) se hace evidente cuando se coloca el miembro en su posición embrionaria inicial.

LGRAWANY
Machine Translated by Google

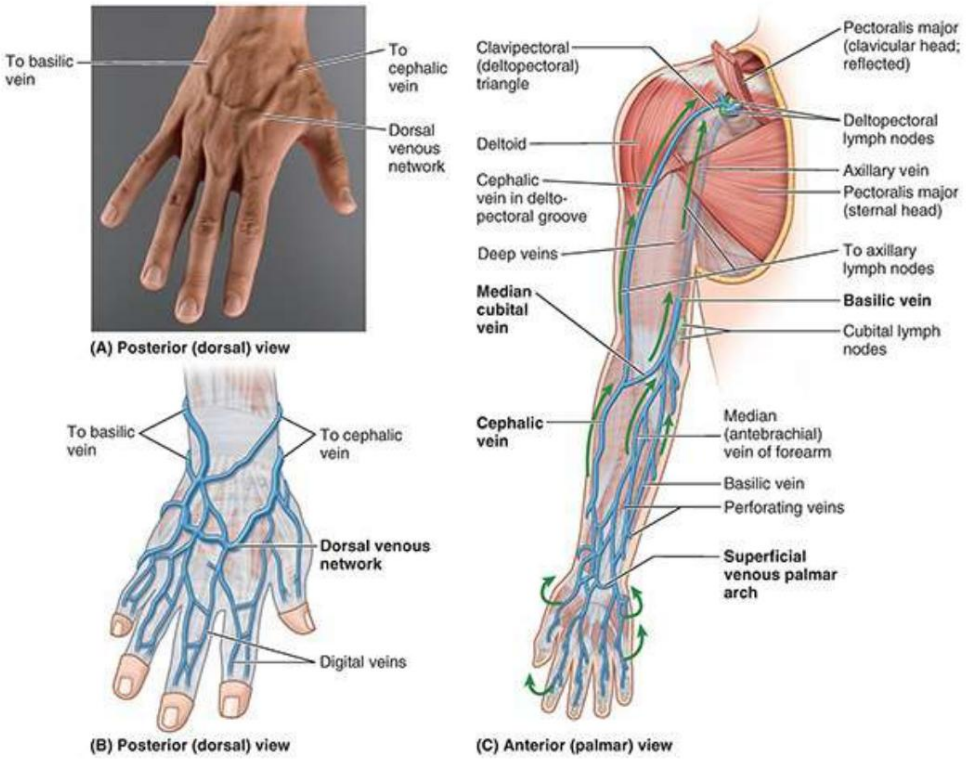

FIGURA 3.16. Drenaje venoso y linfático superficial del miembro superior. A y B. Venas digitales y red venosa dorsal. C. Venas basílica y cefálica. Las flechas indican el flujo de linfa dentro de los vasos linfáticos, que convergen hacia la vena y drenan hacia los ganglios linfáticos cubital y axilar.

La vena cefálica (G. kephalé, cabeza) asciende en el tejido subcutáneo desde el lateral aspecto de la red venosa dorsal y continúa a lo largo del borde lateral de la muñeca y la superficie anterolateral del antebrazo y brazo proximales; a menudo es visible a través de la piel. Anterior al codo, la vena cefálica se comunica con la vena cubital mediana, que pasa oblicuamente a través de la cara anterior del codo en la fosa cubital (depresión delante del codo) y se une a la vena basílica. La vena cefálica discurre superiormente entre los músculos deltoides y pectoral mayor a lo largo del surco deltopectoral y luego entra en el triángulo clavipectoral (figs. 3.2 y 3.16C). Luego perfora la porción de la membrana costocoracoide de la fascia clavipectoral, uniéndose a la parte terminal de la vena axilar.

La vena basílica asciende en el tejido subcutáneo desde el extremo medial de la vena dorsal. red a lo largo del lado medial del antebrazo y la parte inferior del brazo; a menudo es visible a través de la piel. Luego pasa profundamente cerca de la unión de los tercios medio e inferior del brazo, perforando la fascia braquial y discurriendo superiormente paralelo a la arteria braquial y el nervio cutáneo medial del antebrazo hasta la axila, donde se fusiona con las venas que lo acompañan (L. venae comitantes) de la arteria axilar para formar la vena axilar.

La vena antebraquial mediana (vena mediana del antebrazo) es muy variable. comienza en la base del dorso del pulgar, se curva alrededor del lado lateral de la muñeca y asciende en el medio de la cara anterior del antebrazo entre las venas cefálica y basílica. La vena antebraquial mediana a veces se divide en una vena basílica mediana, que se une a la vena basílica, y una vena cefálica mediana, que se une a la vena cefálica.

Machine Translated by Google

VENAS PROFUNDAS DEL EXTREMO SUPERIOR

Las venas profundas se encuentran internas a la fascia profunda y, a diferencia de las venas superficiales, suelen presentarse como venas acompañantes pareadas (continuamente interanastomosadas) que viajan con las arterias principales de la extremidad y llevan el mismo nombre que ellas (fig. 3.17).

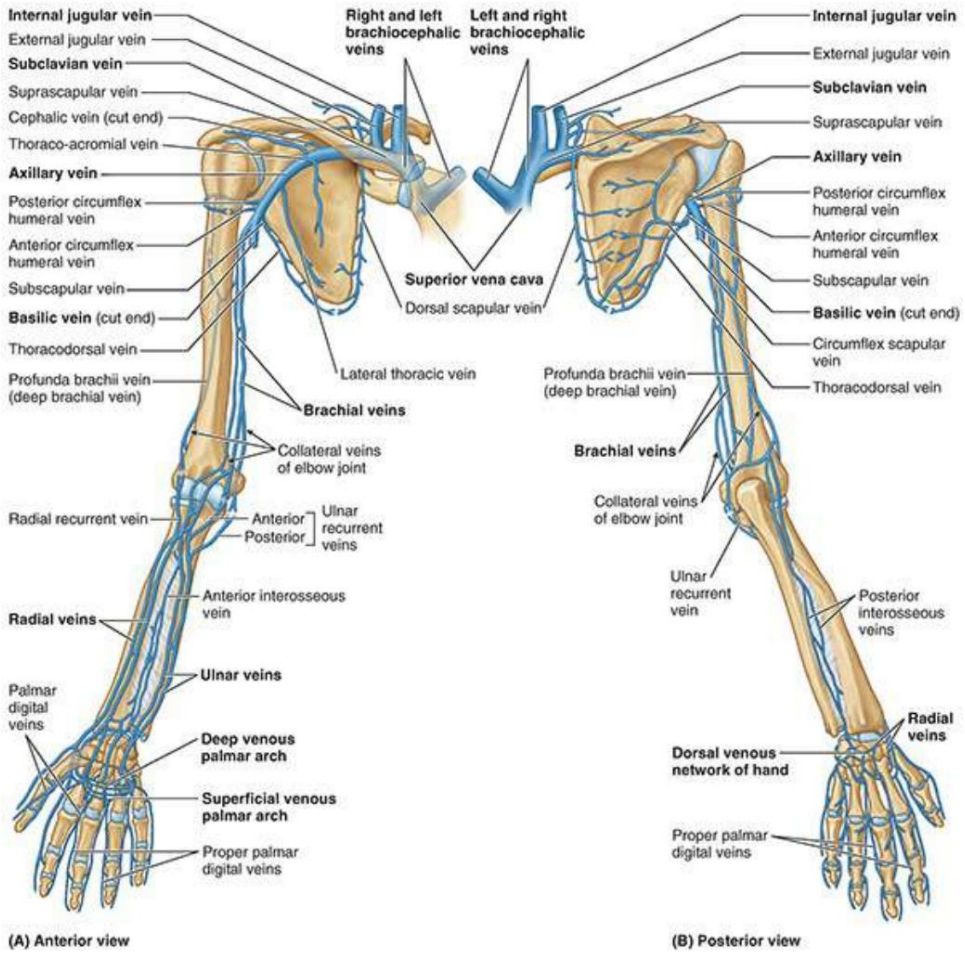

FIGURA 3.17. Venas profundas del miembro superior. Las venas profundas llevan el mismo nombre que las arterias que acompañan.

Drenaje linfático de las extremidades superiores Los vasos linfáticos superficiales surgen de los plexos linfáticos de la piel de los dedos, la palma y el dorso de la mano y ascienden principalmente con las venas superficiales, como las venas cefálica y basílica (fig. 3.18). Algunos vasos que acompañan a la vena basílica ingresan a los ganglios linfáticos cubitales, ubicados proximales al epicóndilo medial y mediales a la vena basílica. Los vasos eferentes de estos ganglios linfáticos ascienden en el brazo y terminan en los ganglios linfáticos axilares humerales (laterales) (consulte el Capítulo 4, Tórax).

LGRAWANY
Machine Translated by Google

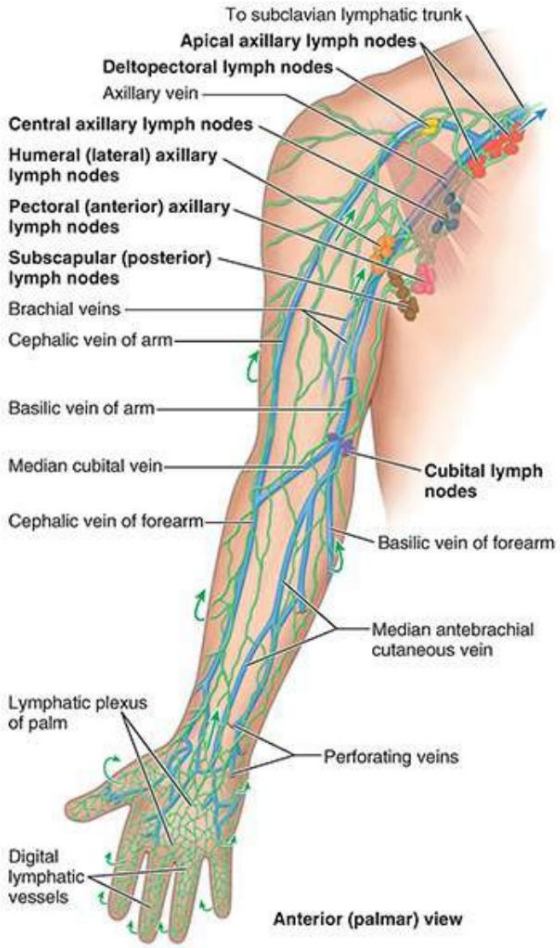

FIGURA 3.18. Drenaje linfático del miembro superior. Los vasos linfáticos superficiales se originan en los vasos linfáticos digitales de los dedos y en el plexo linfático de la palma. Las flechas pequeñas indican drenaje hacia la cara posterior de la extremidad, dorso de la mano. La mayor parte del drenaje de la palma sigue esta ruta.

La mayoría de los vasos linfáticos superficiales que acompañan a la vena cefálica cruzan la parte proximal de el brazo y la cara anterior del hombro para entrar en los ganglios linfáticos axilares apicales. Sin embargo, algunos vasos ingresan previamente a los ganglios linfáticos deltopectorales más superficiales .

Los vasos linfáticos profundos, menos numerosos que los superficiales, acompañan a los principales vasos linfáticos profundos. venas del miembro superior (radial, cubital y braquial) (fig. 3.17) y terminan en los ganglios linfáticos axilares humerales. Drenan la linfa de las cápsulas articulares, el periostio, los tendones, los nervios y los músculos y ascienden con las venas profundas. A lo largo de su recorrido pueden aparecer algunos ganglios linfáticos profundos. Los ganglios linfáticos axilares son drenados por el tronco linfático subclavio; Ambos se analizan con mayor detalle con la axila más adelante en este capítulo.

Inervación cutánea y motora del miembro superior.

INERVACIÓN CUTÁNEA DEL EXTREMO SUPERIOR

Los nervios cutáneos del miembro superior siguen un patrón general que es fácil de entender si se observa que durante el desarrollo los miembros crecen como protuberancias laterales del tronco, con el primer dedo

Machine Translated by Google

(pulgar o dedo gordo del pie) ubicado en el lado craneal (el pulgar se dirige hacia arriba). Por tanto, la cara lateral del miembro superior está inervada por más segmentos o nervios de la médula espinal craneal que la cara medial.

Hay dos mapas de dermatomas de uso común (fig. 3.19). Uno ha ganado aceptación popular debido a sus cualidades estéticas más intuitivas, correspondientes a conceptos de desarrollo de las extremidades (Keegan y Garrett, 1948). El otro mapa se basa en hallazgos clínicos y generalmente es el preferido por los neurólogos (Foerster, 1933). Ambos mapas son aproximaciones, que delimitan los dermatomas como zonas distintas cuando en realidad hay mucha superposición entre dermatomas adyacentes y mucha variación (incluso de un lado a otro en el mismo individuo). En ambos esquemas, observe la progresión de la inervación segmentaria de las diversas áreas cutáneas alrededor de la extremidad cuando se coloca en su "posición embrionaria inicial" (abducción con el pulgar dirigido hacia arriba) (Fig. 3.19; Tabla 3.1).

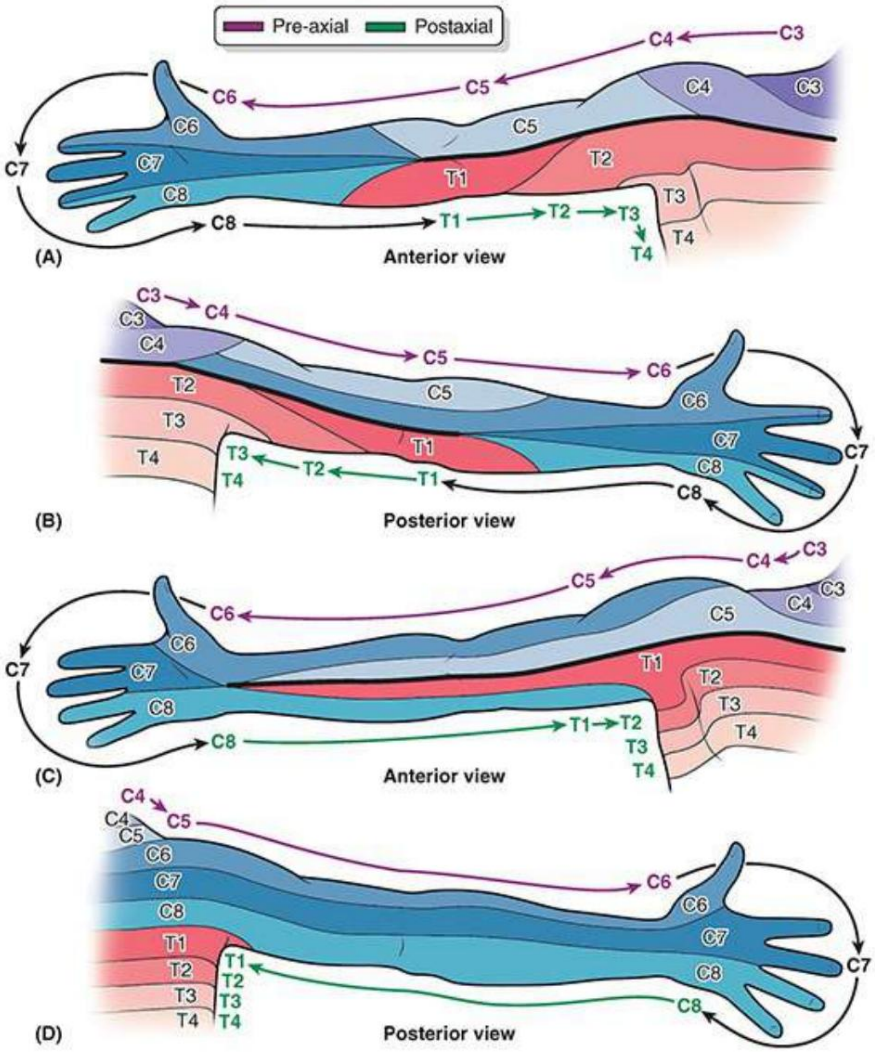

FIGURA 3.19. Inervación segmentaria (dermatomal) y periférica (nervio cutáneo) del miembro superior. A y B. Patrón de inervación segmentaria (dermatomal) propuesto por Foerster (1933). El mapa dermatomal muestra la inervación de la cara medial de la extremidad por segmentos de la médula espinal torácica superior (T1-T3), consistente con la experiencia de dolor cardíaco (angina de pecho) referido a esa área. C y D. El patrón de inervación segmentaria propuesto por Keegan y Garrett.

LGRAWANY
Machine Translated by Google

(1948). Este mapa dermatomal ha ganado aceptación popular, quizás por la progresión regular de sus rayas y correlación con conceptos de desarrollo. En ambos patrones, los dermatomas progresan secuencialmente alrededor de la periferia de la extremidad extendida (con el pulgar dirigido hacia arriba), proporcionando una forma de aproximar la inervación segmentaria.

TABLA 3.1. DERMATOMAS DE MIEMBRO SUPERIOR

Segmento espinal/nervio(s)	Descripción del dermatoma(s)
C3, C4	Región en la base del cuello, que se extiende lateralmente sobre el hombro.
C5	Cara lateral del brazo (es decir, cara superior del brazo en abducción)
C6	Antebrazo y pulgar laterales
C7	Dedos medio y anular (o tres dedos medios) y centro de la cara posterior del antebrazo
C8	Dedo meñique, lado medial de la mano y antebrazo (es decir, cara inferior del brazo en abducción)
T1	Cara medial del antebrazo y parte inferior del brazo.
T2	Cara medial de la parte superior del brazo y piel de la axila.[a]

aNo indicado en el mapa de dermatomas de Keegan y Garrett (1948) . Sin embargo, el dolor experimentado durante un ataque cardíaco, considerado que está mediado por T1 y T2, se describe comúnmente como "que se irradia hacia el lado medial del brazo izquierdo".

La mayoría de los nervios cutáneos de las extremidades superiores derivan del plexo braquial, un nervio importante. red formada por las ramas anteriores de los nervios espinales C5-T1 (ver “Plexo braquial” en este capítulo). Los nervios del hombro, sin embargo, se derivan del plexo cervical, un nervio red que consta de una serie de bucles nerviosos formados entre las ramas anteriores adyacentes del primer cuatro nervios cervicales. El plexo cervical se encuentra profundo al músculo esternocleidomastoideo en la Cara anterolateral del cuello.

Los nervios cutáneos del brazo y antebrazo4 se ilustran en la Figura 3.20, y sus Los nervios espinales contribuyentes, su origen, su curso y distribución se proporcionan en la Tabla 3.2.

Machine Translated by Google

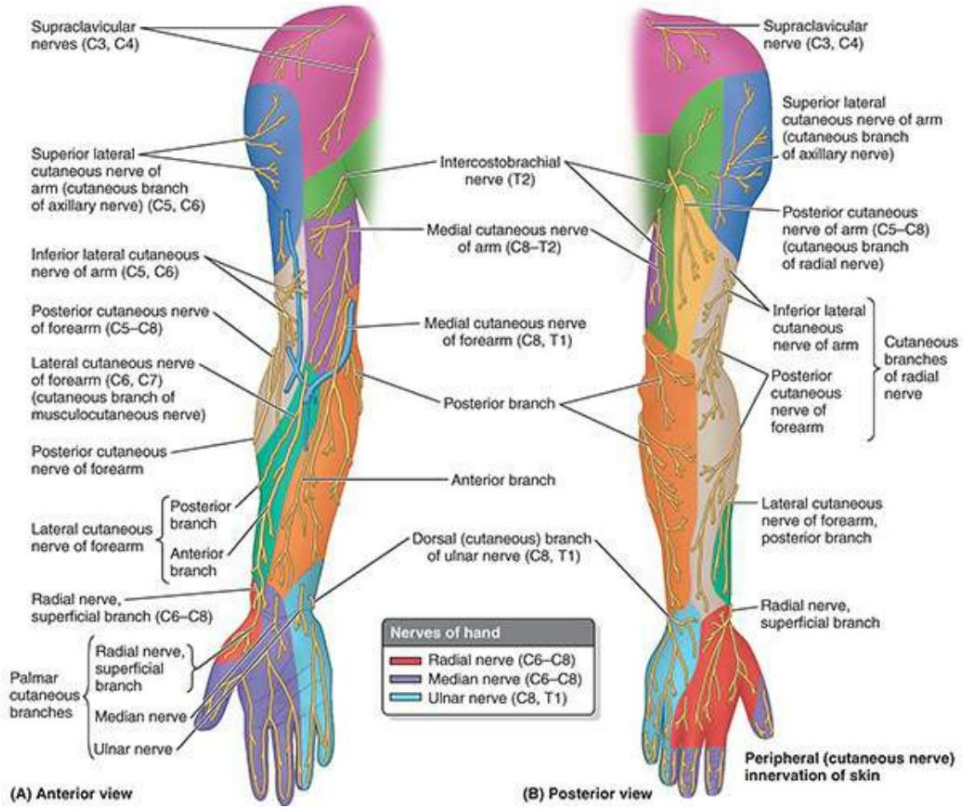

FIGURA 3.20. Distribución de los nervios cutáneos periféricos (nombrados) en el miembro superior. La mayoría de los nervios son ramas de plexos nerviosos y, por tanto, contienen fibras de más de un nervio espinal o segmento de la médula espinal.

TABLA 3.2. NERVIOS CUTÁNEOS DEL MIEMBRO SUPERIOR

Nervio cutáneo	Contribuyendo Espinal Nervios	Fuente	Curso y Distribución
Nervios supraclaviculares	C3, C4	Plexo cervical	Pasa por delante de la clavícula, inmediatamente por debajo del platisma e irriga la piel sobre la clavícula y la cara superolateral del pectoral mayor.
Nervio cutáneo lateral superior de brazo	C5, C6	Rama terminal del nervio axilar	Emerge desde debajo del margen posterior del deltoides e inerva piel sobre la parte inferior de este músculo y en el lado lateral de la mitad del brazo.
laterales inferiores nervio cutáneo de brazo	C5, C6	Nervio radial (o nervio cutáneo posterior del brazo)	Perfora la cabeza lateral del tríceps, pasando cerca de la vena cefálica para irrigar la piel sobre la cara inferolateral del brazo.
cutáneo posterior nervio del brazo	C5-C8	Nervio radial (en la axila)	Cruza por detrás y se comunica con el nervio intercostobraquial e inerva la piel de la parte posterior del brazo hasta el olécranon.
cutáneo posterior nervio del antebrazo	C5-C8	Nervio radial (con lateral inferior nervio cutáneo de brazo)	Perfora la cabeza lateral del tríceps, desciende lateralmente en el brazo, luego corre y suministra la parte posterior del antebrazo a la muñeca.
cutáneo lateral nervio del antebrazo	C6, C7	musculocutáneo nervio (terminal	Emerge lateral al tendón del bíceps, profundo a la vena cefálica, irrigando la piel del antebrazo anterolateral a la muñeca.

LGRAWANY
Machine Translated by Google

		rama)	
cutáneo medial nervio del antebrazo	C8, T1	cordón medial de plexo braquial (en la axila)	Desciende medial a la arteria braquial, perfora la fascia profunda con la vena basílica en la mitad del brazo, dividiéndose en ramas anterior y posterior que entran en el antebrazo e irrigan la piel de la cara anteromedial de la muñeca.
cutáneo medial nervio del brazo	C8-T2	Cordón medial del plexo braquial (en la axila)	Se comunica con el nervio intercostobraquial y continúa inervando la piel de la cara medial del brazo distal.
Intercostobraquial nervio	T2	Segundo nervio intercostal (como su rama cutánea lateral)	Se extiende lateralmente, comunicándose con los nervios cutáneos posterior y medial del brazo, inervando la piel de la axila y la cara medial del brazo proximal.

Tenga en cuenta que hay nervios cutáneos lateral, medial y posterior (pero no anterior) del brazo y el antebrazo; Como se analiza más adelante en este capítulo, este patrón corresponde al de las cuerdas del plexo braquial.

INERVACIÓN MOTORA DEL MIEMBRO SUPERIOR

Las fibras somáticas motoras (eferentes somáticas generales) que viajan en los mismos nervios periféricos mixtos que transportan fibras sensoriales a los nervios cutáneos transmiten impulsos a los músculos voluntarios del miembro superior. La masa muscular embriológica unilateral (y el músculo derivado) que recibe inervación de un único segmento de la médula espinal o de un nervio espinal constituye un miotoma (fig. 3.21).

Los músculos de las extremidades superiores suelen recibir fibras motoras de varios segmentos o nervios de la médula espinal a través de nervios periféricos multisegmentarios (con nombre). Por lo tanto, la mayoría de los músculos están formados por más de un miotoma y, por lo general, múltiples segmentos de la médula espinal participan en la producción del movimiento de la extremidad superior. Sin embargo, los músculos intrínsecos de la mano constituyen un único miotoma (T1).

Machine Translated by Google

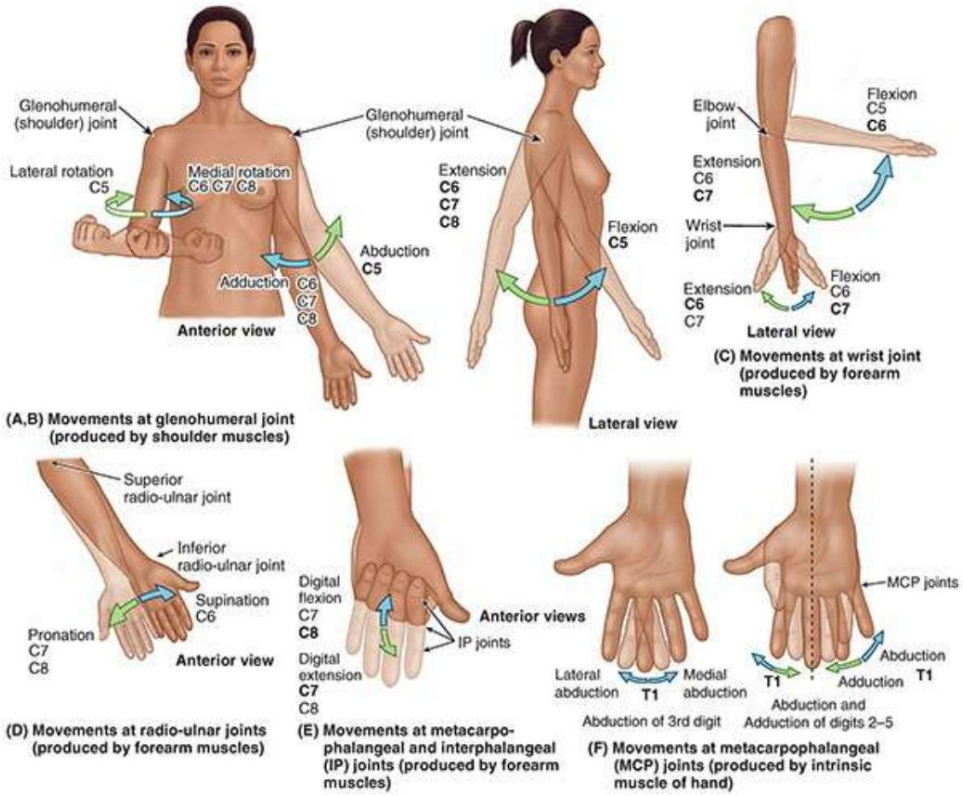

FIGURA 3.21. Inervación segmentaria de los movimientos del miembro superior. A-F. La mayoría de los movimientos involucran porciones de múltiples miotomas; sin embargo, los músculos intrínsecos de la mano (F) involucran un solo miotoma (T1).

Resumen de los nervios periféricos del miembro superior

Los nervios periféricos que proporcionan inervación sensitiva y motora al miembro superior son los nervios axilar, musculocutáneo, mediano, cubital y radial, todos los cuales surgen del plexo braquial (figs. 3.22A a E). En su mayor parte, los nombres de las ramas cutáneas (sensitivas) de estos nervios describen su área de distribución.

GRAWANY
Machine Translated by Google

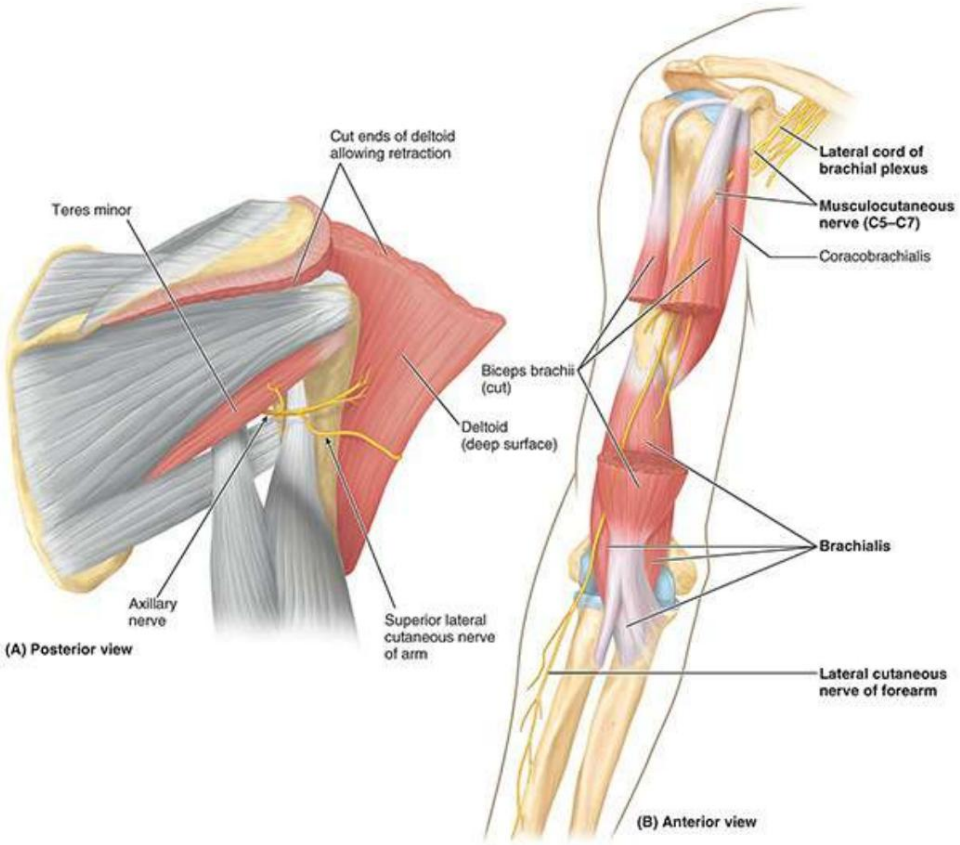

Machine Translated by Google

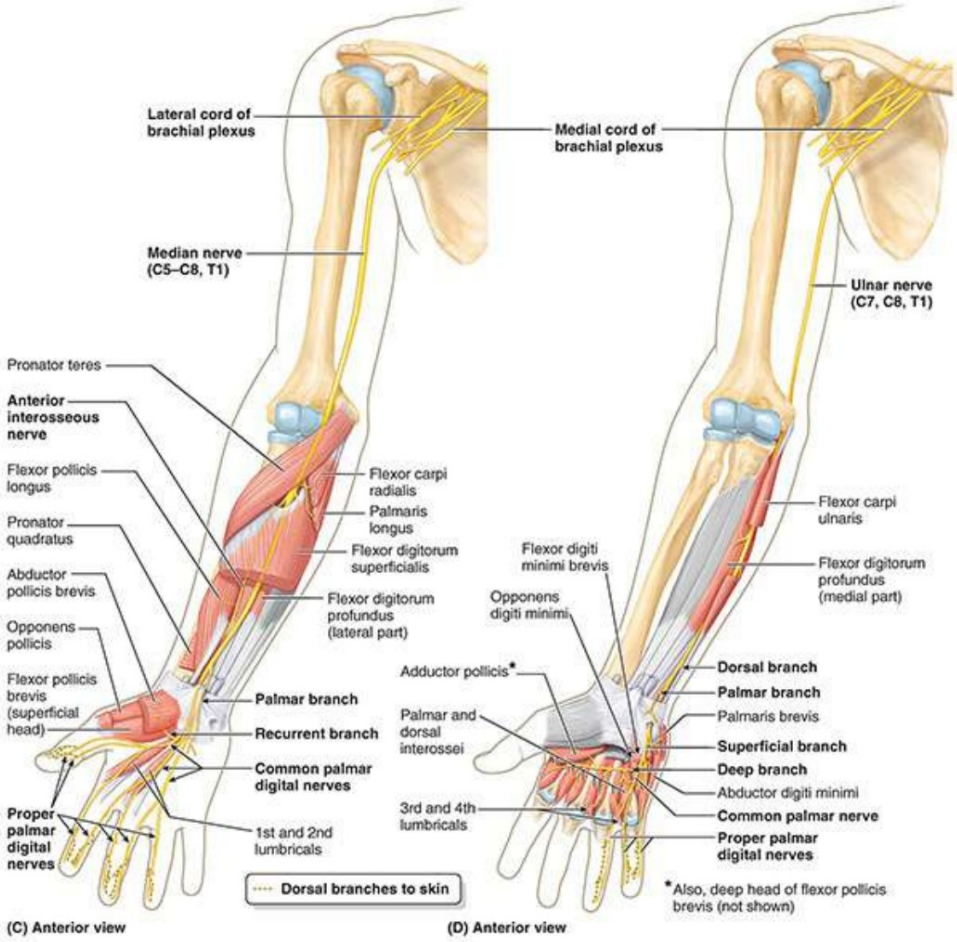

LGRAWANY
Machine Translated by Google

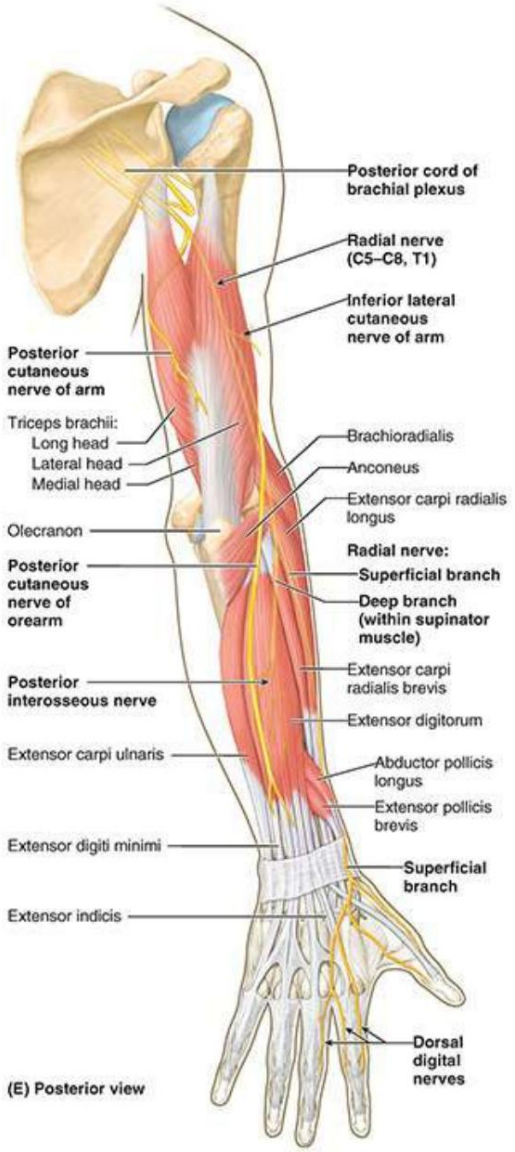

FIGURA 3.22. Resumen de los nervios periféricos que inervan los músculos del miembro superior. A. Nervio axilar. B. Nervio musculocutáneo. C. Nervio mediano. D. Nervio cubital. E. Nervio radial.

El nervio axilar transporta fibras de los segmentos/nervios C5 y C6 de la médula espinal a dos músculos del hombro: el deltoides y el redondo menor (fig. 3.22A). Una tercera rama sensorial es el nervio cutáneo lateral superior del brazo.

El nervio musculocutáneo transporta fibras desde los segmentos/nervios C5 a C7 de la médula espinal hasta los músculos del compartimento anterior del brazo, a saber, los músculos coracobraquial, bíceps braquial y braquial (fig. 3.22B). Su rama cutánea es el nervio cutáneo lateral del antebrazo.

El nervio mediano transporta fibras desde C5 a T1. Sin embargo, no proporciona inervación al brazo (fig. 3.22C). Inerva todos los músculos del compartimento anterior del antebrazo con excepción de uno y medio, que son inervados por el nervio cubital. Luego pasa a la mano e inerva los músculos palmar del pulgar, nuevamente con una excepción y media, también inervado por el cubital.

Machine Translated by Google

nervio. También inerva dos músculos lumbricales en el lado lateral (pulgar) de la mano. Envía ramas cutáneas a la cara palmar y lechos ungueales de los tres dedos y medio laterales de la mano y la piel adyacente de la palma.

El nervio cubital transporta fibras desde C7 a T1 (fig. 3.22D). Tampoco proporciona inervación en el brazo, y en el antebrazo, solo inerva el flexor cubital del carpo y la mitad medial (cubital) del flexor profundo de los dedos del compartimento anterior. En la mano, inerva los músculos del dedo meñique, los dos músculos lumbricales mediales, el aductor del pulgar y la cabeza profunda del flexor corto del pulgar. Proporciona inervación cutánea a las caras palmar y dorsal del dedo y medio medial y a la piel adyacente de la palma.

El nervio radial, al igual que el nervio mediano, transporta fibras desde los segmentos/nervios de la médula espinal C5–El T1, a diferencia de los nervios anteriores, pasa a los compartimentos posteriores del brazo y el antebrazo, inervando todos los músculos que se encuentran dentro de ellos (fig. 3.22E). Tres nervios cutáneos surgen del nervio radial: el nervio cutáneo lateral inferior del brazo, el nervio cutáneo posterior del antebrazo y el nervio radial superficial. Este último irriga la piel del dorso de la mano y la base del pulgar.

Los cinco nervios periféricos que sirven al miembro superior se describen en detalle con las regiones específicas del miembro que irrigan.

Conclusión: fascia, vasos y nervios de la parte superior

Miembro

Fascia: La fascia firme y profunda del miembro superior rodea y contiene las estructuras del miembro superior como una membrana que limita la expansión en lo profundo de la piel y el tejido subcutáneo. ■ La superficie profunda de la fascia, que en ocasiones sirve para ampliar la superficie disponible para el origen muscular, se une directamente o mediante tabiques intermusculares a la superficie cerrada.

huesos. ■ La fascia profunda forma así compartimentos fasciales que contienen músculos individuales o grupos

de músculos de función e inervación similares. ■ Los compartimentos también contienen o dirigen la propagación de infecciones o hemorragias.

Arterias: El hombro y el brazo son servidos por una arteria continua que cambia de nombre.

tres tiempos: subclavio, axilar y braquial. ■ La arteria braquial se bifurca en la región del codo en las arterias cubital y radial que irrigan las caras medial y lateral del antebrazo y la mano a través de sus anastomosis como arcos plantares superficiales y profundos.

Venas superficiales: la vena cefálica discurre a lo largo del margen craneal (cefálico) del

extremidad, mientras que la vena basílica discurre a lo largo del margen caudal (básico) de la extremidad. ■ Ambas venas provienen de la red venosa dorsal en el dorso de la mano y terminan drenando en el inicio (vena basílica) y el final (vena cefálica) de la vena axilar.

Venas profundas: las venas profundas de las extremidades suelen adoptar la forma de pares

LGRAWANY
Machine Translated by Google

venas, que llevan el mismo nombre que la arteria que acompañan.

Vasos linfáticos: los vasos linfáticos superficiales generalmente convergen y siguen las venas superficiales y los linfáticos profundos siguen a las venas profundas. ■ La linfa recogida de la extremidad superior por los vasos linfáticos superficiales y profundos drena hacia los ganglios linfáticos axilares.

Dermatomas: como consecuencia de la formación de plexos, se producen dos patrones de inervación cutánea en el miembro superior: (1) inervación segmentaria (dermatomas) por nervios espinales y (2) inervación por nervios periféricos multisegmentarios (con nombre). El primer patrón es más fácil de visualizar si la extremidad se coloca en su posición embrionaria inicial (en abducción con el pulgar dirigido hacia arriba). ■ Luego, los segmentos progresan en orden descendente alrededor de la extremidad (comenzando con el dermatoma C4 en la raíz del cuello, avanzando lateral o distalmente a lo largo de la superficie superior y luego medial o proximalmente a lo largo de la superficie inferior, a medida que el dermatoma T2 continúa hacia la pared torácica).).

Inervación cutánea: al igual que el plexo braquial, que forma los cordones posterior, lateral y medial (pero no anterior), el brazo y el antebrazo tienen nervios cutáneos posterior, lateral y medial (pero no anterior). ■ Los nervios cutáneos mediales son ramas del nervio medial. cordón del plexo braquial. ■ Los nervios cutáneos posteriores son ramas del nervio radial. nervio. ■ Cada uno de los nervios cutáneos laterales surge de una fuente separada (nervios axilar, radial y musculocutáneo).

Miotomas: la mayoría de los músculos de las extremidades superiores incluyen componentes de más de un miotoma. y así recibir fibras motoras de varios segmentos de la médula espinal o nervios espinales. ■ Por tanto, múltiples segmentos de la médula espinal participan en la producción de los movimientos del miembro superior. ■ Los músculos intrínsecos de la mano constituyen un único miotoma (T1).

Nervios periféricos: el plexo braquial da lugar a cinco nervios periféricos que inervan el miembro superior libre a través de ramas motoras y cutáneas (sensitivas), principalmente ■ el nervio axilar, que llega hasta dos músculos de la región del hombro y la piel de la parte lateral superior del brazo; ■ el nervio musculocutáneo, que sirve a los músculos de la parte anterior del brazo y a la piel del antebrazo lateral; ■ el nervio radial, que inerva los músculos y la piel de la cara posterior del brazo y del antebrazo; y ■ los nervios mediano y cubital, que inervan músculos de la parte anterior del antebrazo y la palma y piel de la mano. ■ El nervio mediano inerva la mayor parte del músculo anterior del antebrazo y la piel de la mano y, por lo tanto, el nervio cubital sirve a una minoría de los músculos anteriores del antebrazo y la piel de la mano, pero a la mayoría de los músculos de la mano.

REGIONES PECTORALES Y ESCAPULARES

Machine Translated by Google

Músculos axio-apendiculares anteriores

Cuatro músculos axioapendiculares anteriores (músculos toracoapendiculares o pectorales) mueven la cintura escapular: pectoral mayor, pectoral menor, subclavio y serrato anterior. Estos músculos y sus inserciones se ilustran en la figura 3.23, y sus inserciones, inervación y acciones principales se resumen en la tabla 3.3.

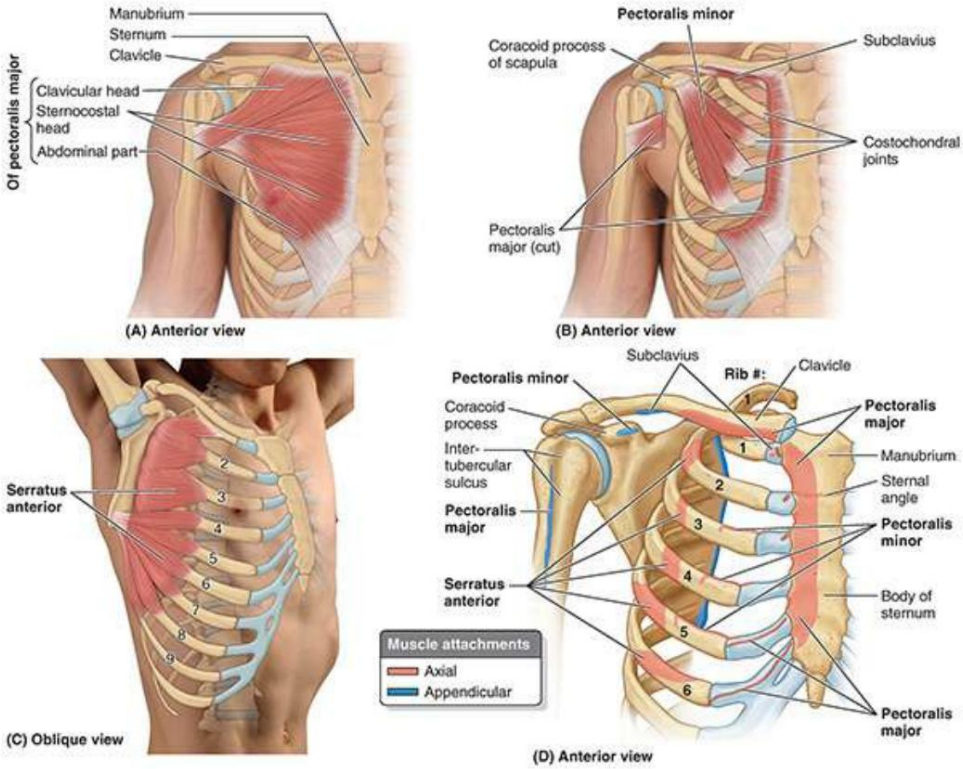

FIGURA 3.23. Músculos axioapendiculares anteriores. A. Pectoral mayor. B. Pectoral menor y subclavio. C. Serrato anterior. D. Inserciones óseas.

TABLA 3.3. MÚSCULOS AXIOAPENDICULARES ANTERIORES

Músculo	Adjunto proximal	Accesorio distal	Inervación [a]	Acción principal
Pectoral mayor	Cabeza clavicular: superficie anterior de la mitad medial de clavícula Cabeza esternocostal: superficie anterior de esternón, seis cartílagos costales superiores y aponeurosis del músculo oblicuo externo	Labio lateral del surco intertubercular de húmero	Nervios pectorales lateral y medial; cabeza clavicular (C5, C6) y cabeza esternocostal (C7, C8, T1)	Aduce y rota medialmente el húmero; Dibuja la escápula anterior e inferiormente. Actuando sola, la cabeza clavicular flexiona el húmero y la cabeza esternocostal se extiende desde la posición flexionada
Pectoral menor	3.ª a 5.ª costillas cerca de sus cartílagos costales	Borde medial y superficie superior de la apófisis coracoides de la escápula.	Nervio pectoral medial (C8, T1); Lat. pectoral (variable)	Estabiliza la escápula empujándola hacia abajo y hacia delante contra la pared torácica.
subclavio	Unión de la primera costilla y su	superficie inferior del nervio medio con		Anclas y depresiones

LCRAWANY
Machine Translated by Google

	cartílago costal	tercio de la clavícula	subclavio (C5, C6)	clavícula
Serrato anterior	Superficies externas de las partes laterales de la 1.ª a 8.ª costilla	Superficie anterior del borde medial de la escápula, incluidos los ángulos superior e inferior	Nervio torácico largo (C5, C6, C7)	Prolonga la escápula y la sostiene contra la pared torácica; rota la escápula

aSe indica la inervación segmentaria de la médula espinal (p. ej., "C5, C6" significa que los nervios que irrigan el subclavio se derivan de los segmentos cervicales quinto y sexto de la médula espinal). Los números en negrita (p. ej., C5) indican la inervación segmentaria principal. La lesión de uno o varios de los segmentos de la médula espinal enumerados o de las raíces nerviosas motoras que surgen de ellos provoca la parálisis de los músculos afectados.

El pectoral mayor es un músculo grande en forma de abanico que cubre la parte superior del tórax (fig. 3.23A). Tiene cabezas clavicular y esternocostal. La cabeza esternocostal es mucho más grande y su borde lateral forma la masa muscular que constituye la mayor parte de la pared anterior de la axila. Su borde inferior forma el pliegue axilar anterior (ver "Axila" en este capítulo). El pectoral mayor y los músculos deltoides adyacentes forman el estrecho surco deltopectoral, por donde discurre la vena cefálica (véanse figuras 3.16C y 3.36); sin embargo, los músculos divergen ligeramente entre sí en dirección superior y, junto con la clavícula, forman el triángulo clavipectoral (deltopectoral) (véanse figuras 3.2 y 3.16C).

Al producir una potente aducción y rotación medial del brazo cuando actúan juntas, las dos partes del pectoral mayor también pueden actuar de forma independiente: la cabeza clavicular flexiona el húmero y la cabeza esternocostal lo extiende hacia atrás desde la posición flexionada.

Para evaluar la cabeza clavicular del pectoral mayor, el brazo se abduce 90°; Luego, el individuo mueve el brazo hacia delante contra resistencia. Si se actúa normalmente, se puede ver y palpar la cabeza clavicular.

Para evaluar la cabeza esternocostal del pectoral mayor, el brazo se abduce 60° y luego se aduce. contra la resistencia. Si se actúa normalmente, se puede ver y palpar la cabeza esternocostal.

El pectoral menor se encuentra en la pared anterior de la axila, donde está casi completamente cubierto por el pectoral mayor, mucho más grande (figs. 3.23B y 3.24). El pectoral menor tiene forma triangular. Su base (inserción proximal) está formada por láminas carnosas unidas a los extremos anteriores de las costillas tercera y quinta cerca de sus cartílagos costales. Su vértice (inserción distal) está en la apófisis coracoides de la escápula. Son comunes las variaciones en las inserciones costales del músculo.

Machine Translated by Google

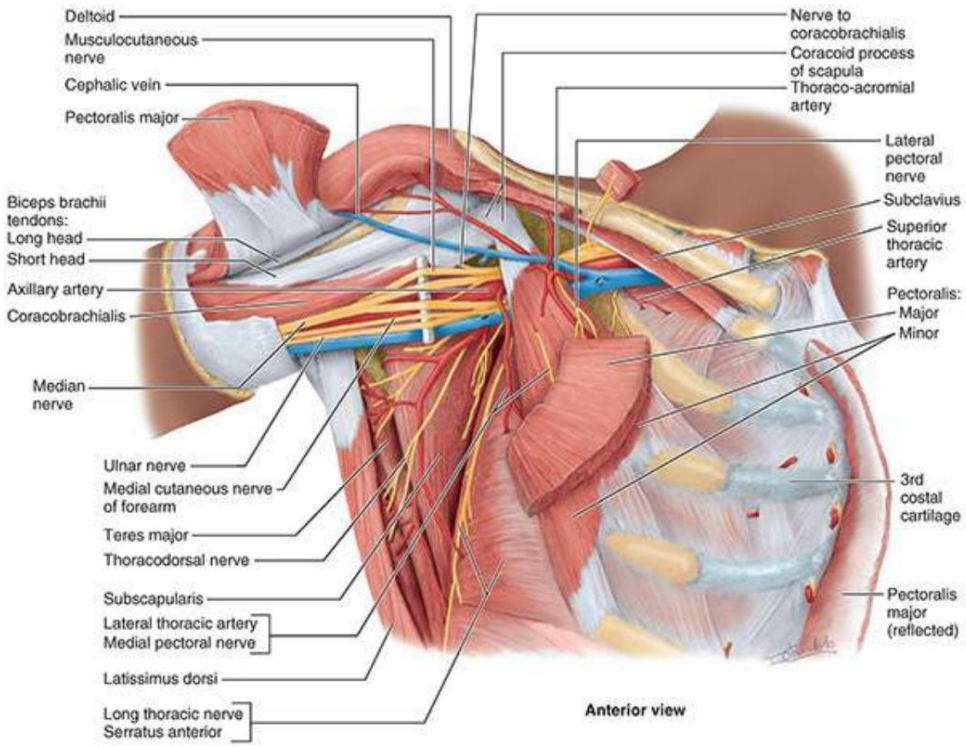

FIGURA 3.24. Músculos axioapendiculares que contribuyen a las paredes de la axila. De los músculos axio-apendiculares anteriores que forman la pared anterior, solo quedan porciones del pectoral mayor (extremos de unión, una parte central que recubre el pectoral menor y un cubo de músculo reflejado superior a la clavícula), el pectoral menor y el subclavio. . Se han eliminado toda la fascia clavipectoral y la grasa axilar, al igual que la vaina axilar que rodea el haz neurovascular. Esto permite la observación de la pared medial de la axila, formada por el serrato anterior que recubre la pared torácica lateral, y del dorsal ancho que contribuye a la pared posterior.

El pectoral menor estabiliza la escápula y se utiliza cuando se estira el miembro superior hacia adelante para tocar un objeto que está fuera de su alcance. También ayuda a elevar las costillas para una inspiración profunda cuando la cintura pectoral está fija o elevada. El pectoral menor es un punto de referencia anatómico y quirúrgico útil para las estructuras de la axila (p. ej., la arteria axilar). Con la apófisis coracoides, el pectoral menor forma un "puente" por debajo del cual deben pasar vasos y nervios hasta el brazo.

El subclavio se encuentra casi horizontal cuando el brazo está en posición anatómica (Figs. 3.23B y 3.24). Este músculo pequeño y redondo se encuentra por debajo de la clavícula y brinda cierta protección a los vasos subclavios y al tronco superior del plexo braquial si la clavícula se fractura. El subclavio ancla y deprime la clavícula, estabilizándola durante los movimientos del miembro superior. También ayuda a resistir la tendencia de la clavícula a dislocarse en la articulación esternoclavicular (SC) (p. ej., al tirar con mucha fuerza durante un juego de tira y afloja).

El serrato anterior recubre la parte lateral del tórax y forma la pared medial del axila (fig. 3.23C; véanse las figuras 3.39B o 3.40A). Esta amplia lámina de músculo grueso recibió su nombre debido a la apariencia dentada de sus digitaciones o láminas carnosas (L. serratus, una sierra). Las láminas musculares pasan posteriormente y luego medialmente para unirse a toda la longitud de la superficie anterior del borde medial de la escápula, incluido su ángulo inferior. El serrato anterior es uno de los músculos más poderosos de la cintura pectoral. Es un transportador fuerte de la escápula y se utiliza para golpear o alcanzar la parte anterior (algunos lo llaman el "músculo del boxeador").

LGRAWANY
Machine Translated by Google

La parte inferior fuerte del serrato anterior rota la escápula, elevando su cavidad glenoidea. para que el brazo pueda elevarse por encima del hombro. También ancla la escápula, manteniéndola estrechamente aplicada a la pared torácica, lo que permite que otros músculos la utilicen como hueso fijo para los movimientos del húmero. El serrato anterior sostiene la escápula contra la pared torácica al hacer flexiones o al empujar contra resistencia (p. ej., empujar un automóvil).

Para probar el serrato anterior (o la función del nervio torácico largo que lo irriga), se empuja la mano del miembro extendido contra una pared. Si el músculo actúa normalmente, se pueden ver y palpar varias digitaciones del músculo.

Músculos axio-apendiculares y escapulohumerales posteriores

Los músculos axioapendiculares posteriores (grupos superficiales e intermedios de músculos extrínsecos de la espalda) unen el esqueleto apendicular superior al esqueleto axial (en el tronco).

Los músculos posteriores del hombro se dividen en tres grupos (Tabla 3.4):

TABLA 3.4. MÚSCULOS AXIOAPENDICULARES POSTERIORES

Músculo	Adjunto proximal	Accesorio distal	Inervación [a]	Acción muscular
Músculos axioapendiculares posteriores superficiales (hombro extrínseco)				
Trapecio Tercio medial de la línea nucal superior; protuberancia occipital externa; ligamento nucal; apófisis espinosas de las vértebras C7-T12		Tercio lateral de la clavícula; acromion y espina de la escápula	Nervio espinal accesorio (NC XI) (fibras motoras) y Nervios espinales C3, C4 (fibras del dolor y propioceptivas)	La parte descendente eleva; la parte ascendente deprime; y la parte media (o todas las partes juntas) retrae la escápula; Las partes descendente y ascendente actúan juntas para rotar la cavidad glenoidea hacia arriba.
dorsal ancho dorso	Apófisis espinosas de los 6 torácicos inferiores vértebras, fascia toracolumbar, cresta ilíaca y 3 o 4 costillas inferiores	Piso de intertuberculoso surco del húmero	Nervio toracodorsal (C6, C7, C8)	Extiende, aduce y rota medialmente el húmero; levanta el cuerpo hacia los brazos durante la escalada
Músculos axioapendiculares posteriores profundos (hombro extrínseco)				
elevador de la escápula	Tubérculos posteriores de las apófisis transversales de Vértebras C1-C4	Borde medial de la escápula superior a la raíz de la espina escapular	escapular dorsal (C4, C5) y cervical (C3, C4) nervios	Eleva la escápula y rota su cavidad glenoidea hacia abajo rotando la escápula.
Romboidal menor y importante	Menor: ligamento nucal; apófisis espinosas de las vértebras C7 y T1 Mayor: apófisis espinosas de las vértebras T2-T5	Menor: área triangular lisa en el extremo medial de columna escapular Mayor: borde medial de la escápula desde el nivel de la columna hasta el ángulo inferior	Nervio escapular dorsal (C4, C5)	Retraiga la escápula y rote su cavidad glenoidea hacia abajo; fijar la escápula a la pared torácica

aSe indica la inervación segmentaria de la médula espinal (p. ej., “C4, C5” significa que los nervios que irrigan los romboides se derivan del cuarto y quinto segmento cervical de la médula espinal). Los números en negrita (p. ej., C5) indican la inervación segmentaria principal. La lesión de uno o varios de los segmentos de la médula espinal enumerados o de las raíces nerviosas motoras que surgen de ellos provoca la parálisis de los músculos afectados.

Machine Translated by Google

- Músculos axioapendiculares posteriores superficiales (hombro extrínseco): trapecio y dorsal ancho dorso
- Músculos axioapendiculares posteriores profundos (hombro extrínseco): elevador de la escápula y romboides
- Músculos escapulohumerales (intrínsecos del hombro): deltoides, redondo mayor y los cuatro manguitos rotadores. Músculos (supraespinoso, infraespinoso, redondo menor y subescapular)

MÚSCULOS AXIOAPENDICULARES POSTERIORES SUPERFICALES (HOMBRO EXTRÍNSECO) Los músculos axioapendiculares superficiales son el trapecio y el dorsal ancho. Estos músculos se ilustran en la figura 3.25 y sus inserciones, inervación y acciones principales se enumeran en la tabla 3.4.

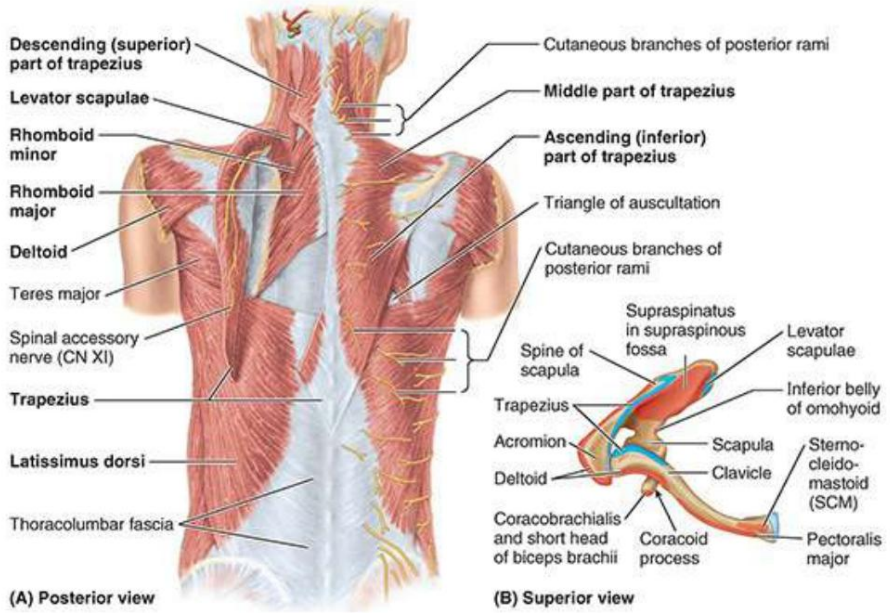

FIGURA 3.25. Músculos axioapendiculares posteriores. A. Descripción general. B. Sitios de apego.

Trapecio. El trapecio proporciona una unión directa de la cintura escapular al tronco. Este gran músculo triangular cubre la cara posterior del cuello y la mitad superior del tronco (fig. 3.26). Debe su nombre a que los músculos de ambos lados forman un trapecio (G., figura irregular de cuatro lados). El trapecio une la cintura escapular al cráneo y la columna vertebral y ayuda a suspender el miembro superior. Las fibras del trapecio se dividen en tres partes, que tienen diferentes acciones en la articulación escapulotorácica fisiológica entre la escápula y la pared torácica (Fig. 3.27; Tabla 3.5):

LGRAWANY
Machine Translated by Google

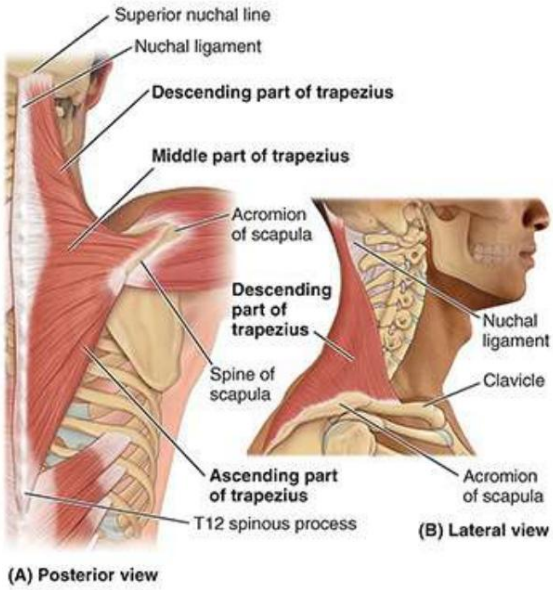

FIGURA 3.26. Trapecio. A. Descripción general. B. Parte descendente.

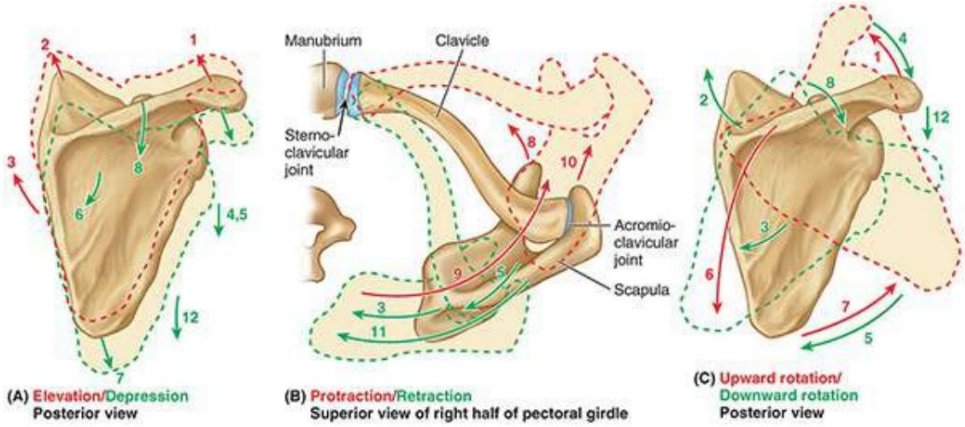

FIGURA 3.27. Movimientos de la escápula y músculos que los producen. Las flechas indican la dirección del tirón; Los músculos (y la gravedad) que producen cada movimiento se identifican mediante números, que se enumeran en la tabla 3.5.

TABLA 3.5. MOVIMIENTOS DE LA ESCÁPULA

Movimiento de Escápula	Músculos que producen movimientoa	Nervio a los músculos	Rango de movimiento (Rotación Angular; Desplazamiento lineal)
Elevación	Trapecio, parte descendente (1)	Accesorio espinal (CN XI)	10-12 cm
	Elevador de la escápula (2) Romboides (3)	} escapular dorsal	
Depresión	Gravedad (12) Pectoral mayor, cabeza esternocostal inferior (4) Dorsal ancho (5) Trapecio, parte ascendente (6) Serrato anterior, parte inferior (7) Pectoral menor (8)	Nervios pectorales toracodorsal Accesorio espinal (CN XI) torácico largo pectoral medial	

Machine Translated by Google

Prolongación	Serrato anterior (9) Pectoral mayor (10) Pectoral menor (8)	torácico largo Nervios pectorales pectoral medial	40–45°; 15cm
Retracción	Trapecio, parte media (11) Romboides (3) Dorsal ancho (5)	Accesorio espinal (CN XI) escapular dorsal toracodorsal	
Rotación hacia arriba[b]	Trapecio, parte descendente (1) Trapecio, parte ascendente (6)	Accesorio espinal (CN XI)	60°; ángulo inferior: 10 a 12 cm; ángulo superior: 5–6 cm
	Serrato anterior, parte inferior (7)	torácico largo	
Hacia abajo rotación [c]	Gravedad (12) Elevador de la escápula (2) Romboides (3)	escapular dorsal	
	Dorsal ancho (5) Pectoral menor (8) Pectoral mayor, cabeza esternocostal inferior (4)	toracodorsal pectoral medial Nervios pectorales medial y lateral	

aLa negrita indica el(los) motor(es) principal(es) o esencial(es). Los números se refieren a la Figura 3.27. bLa cavidad glenoidea se mueve hacia arriba, como en la abducción del brazo. cLa cavidad glenoidea se mueve hacia abajo, como en la aducción del brazo.

• Las fibras descendentes (superiores) elevan la escápula (p. ej., al cuadrar los hombros). • Las fibras medias retraen la escápula (es decir, la tiran hacia atrás). • Las fibras ascendentes (inferiores) deprimen la escápula y bajan el hombro.

Las fibras del trapecio descendente y ascendente actúan juntas al rotar la escápula sobre la región torácica. pared en diferentes direcciones, girándola. El trapecio también refuerza los hombros tirando de las escápulas hacia atrás y hacia arriba, fijándolas en su posición en la pared torácica con contracción tónica; en consecuencia, la debilidad del trapecio provoca la caída de los hombros.

Para evaluar el trapecio (o la función del nervio espinal accesorio [CN XI] que lo irriga), el hombro se encoge de hombros contra resistencia (la persona intenta levantar los hombros mientras el examinador los presiona). Si el músculo actúa normalmente, el borde superior del músculo se puede ver y palpar fácilmente.

Dorso ancho. El nombre dorsal ancho (L., el más ancho de la espalda) fue bien elegido porque este músculo cubre una amplia zona de la espalda (figs. 3.25 y 3.28; tabla 3.4). Este gran músculo en forma de abanico pasa desde el tronco hasta el húmero y actúa directamente sobre la articulación glenohumeral e indirectamente sobre la cintura pectoral (articulación escapulotorácica). El dorsal ancho extiende, retrae y rota el húmero medialmente (p. ej., al cruzar los brazos detrás de la espalda o al rascarse la piel de la escápula opuesta).

LGRAWANY
Machine Translated by Google

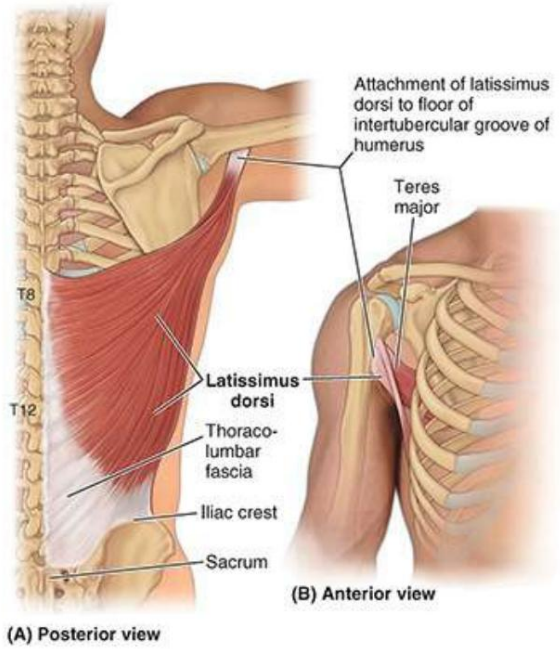

FIGURA 3.28. Dorsal ancho. Consulte la Tabla 3.4 para obtener más detalles.

En combinación con el pectoral mayor, el dorsal ancho es un poderoso aductor del húmero y desempeña un papel importante en la rotación descendente de la escápula en asociación con este movimiento (fig. 3.27; tabla 3.5). También es útil para restaurar el miembro superior desde una abducción superior al hombro; por tanto, el dorsal ancho es importante en la escalada. Junto con el pectoral mayor, el dorsal ancho eleva el tronco hasta el brazo, lo que ocurre al realizar dominadas (levantarse de modo que la barbilla toque una barra superior) o trepar a un árbol, por ejemplo. Estos movimientos también se utilizan al cortar leña, remar en canoa y nadar (especialmente durante la brazada de crol).

Para evaluar el dorsal ancho (o la función del nervio toracodorsal que lo irriga), el brazo se abduce 90° y luego se aduce contra la resistencia proporcionada por el examinador. Si el músculo es normal, su borde anterior puede verse y palparse fácilmente en el pliegue axilar posterior (ver "Axila" en este capítulo).

AXIOAPENDICULAR POSTERIOR PROFUNDO (HOMBRO EXTRÍNSECO) MÚSCULOS

Los músculos axioapendiculares posteriores profundos (axioscapulares o toracoapendiculares) son el elevador de la escápula y los romboides. Estos músculos proporcionan una unión directa del esqueleto apendicular al esqueleto axial. Las inserciones, la inervación y las acciones principales se dan en la Tabla 3.4.

Elevador de la escápula. El tercio superior del elevador de la escápula en forma de correa se encuentra profundo al esternocleidomastoideo; el tercio inferior es profundo hasta el trapecio. Desde las apófisis transversas de las vértebras cervicales superiores, las fibras del elevador de la escápula pasan en dirección inferior hasta el borde superomedial de la escápula (figs. 3.25 y 3.29; tabla 3.4). Fiel a su nombre, el elevador

Machine Translated by Google

La escápula actúa con la parte descendente del trapecio para elevar la escápula o fijarla (resiste fuerzas que la deprimirían, como cuando se transporta una carga) (Fig. 3.27; Tabla 3.5).

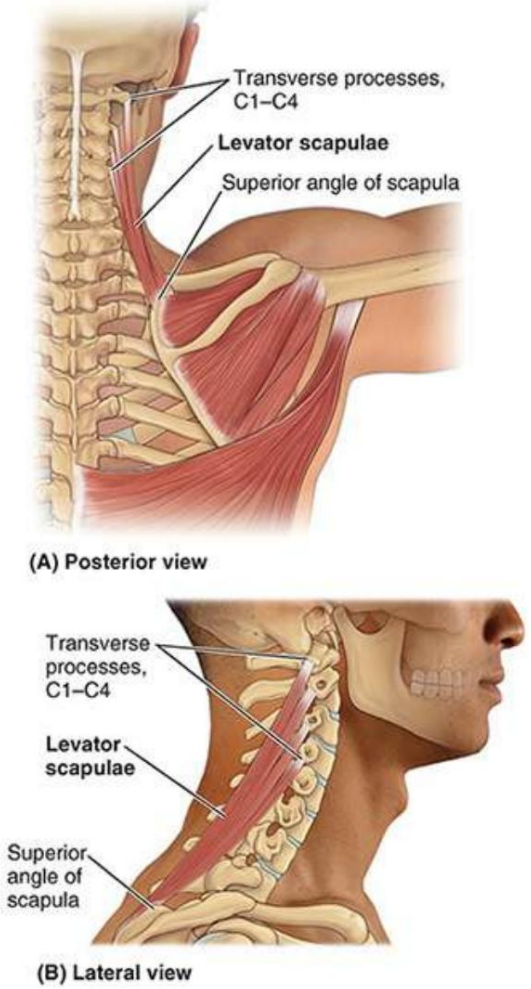

FIGURA 3.29. Elevador de la escápula. A. Elevador en relación con los músculos escapulares profundos. B. Elevador aislado.

Con los romboides y el pectoral menor, el elevador de la escápula rota la escápula, deprimiendo la cavidad glenoidea (inclinándola hacia abajo girando la escápula). Actuando bilateralmente (también con el trapecio), los elevadores extienden el cuello; actuando unilateralmente, el músculo puede contribuir a la flexión lateral del cuello (hacia el lado del músculo activo).

Romboides. Los romboides (mayor y menor), que no siempre están claramente separados entre sí, tienen apariencia romboidal, es decir, forman un paralelogramo equilátero oblicuo (figs. 3.25 y 3.30; tabla 3.4). Los romboides se encuentran profundos al trapecio y forman amplias bandas paralelas que pasan en dirección inferolateral desde las vértebras hasta el borde medial de la escápula. El romboide mayor , delgado y plano , es aproximadamente dos veces más ancho que el romboide menor, más grueso , que se encuentra por encima de él.

Machine Translated by Google

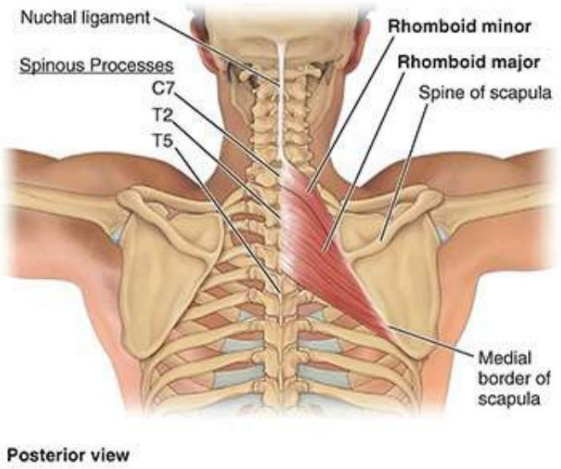

FIGURA 3.30. Romboides.

Los romboides retraen y rotan la escápula, deprimiendo su cavidad glenoidea (tabla 3.5). Ellos También ayuda al serrato anterior a sostener la escápula contra la pared torácica y a fijar la escápula durante los movimientos del miembro superior. Los romboides se utilizan al bajar a la fuerza las extremidades superiores elevadas (por ejemplo, al clavar una estaca con un mazo).

Para evaluar los romboides (o la función del nervio escapular dorsal que los inerva), el El individuo coloca sus manos posteriormente sobre las caderas y empuja los codos posteriormente contra la resistencia proporcionada por el examinador. Si los romboides actúan normalmente, se pueden palpar a lo largo de los bordes mediales de las escápulas; debido a que se encuentran profundamente hasta el trapecio, es poco probable que sean visibles durante la prueba.

MÚSCULOS ESCAPULOHUMERALES (HOMBRO INTRÍNSECO) Los seis músculos escapulohumerales (deltoides, redondo mayor, supraespinoso, infraespinoso, subescapular y redondo menor) son músculos relativamente cortos que pasan desde la escápula hasta el húmero y actúan sobre la articulación glenohumeral. Estos músculos se ilustran en las figuras 3.25 y 3.31, y sus inserciones, inervación y acciones principales se resumen en la tabla 3.6.

Machine Translated by Google

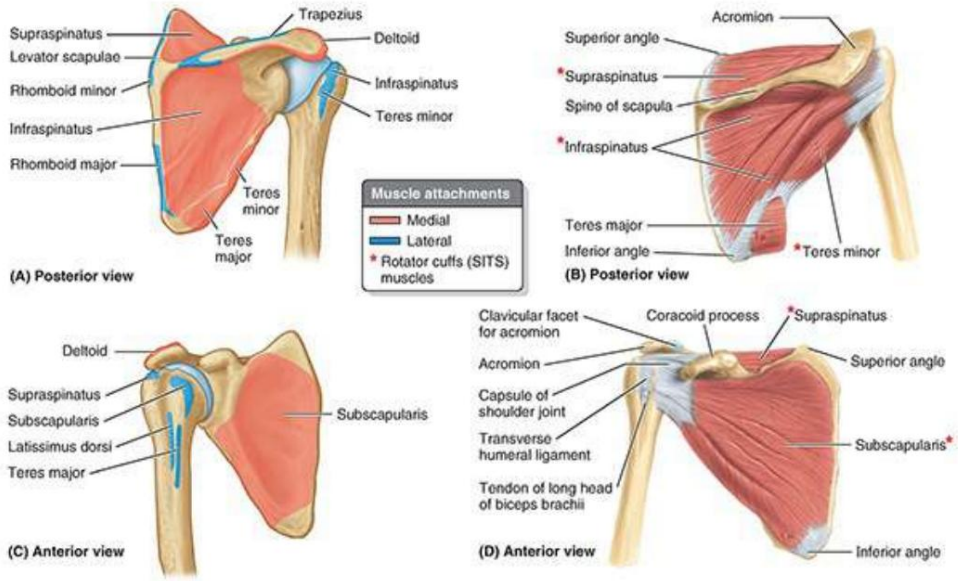

FIGURA 3.31. Músculos escapulohumerales. ANUNCIO. Estos músculos pasan de la escápula al húmero y actúan sobre la articulación glenohumeral. Aquí no se incluye el deltoides, que se muestra en la Figura 3.32.

TABLA 3.6. MÚSCULOS ESCAPULOHUMERALES (HOMBRO INTRÍNSECO)

Músculo	proximal Adjunto	Accesorio distal	Inervación [a]	Acción muscular
Deltoides	Tercio lateral de la clavícula; acromion y espina de la escápula	Tuberosidad deltoidea del húmero	Nervio axilar (C5, C6)	Parte clavicular (anterior): flexiona y rota medialmente el brazo. Parte acromial (media): brazo abductor. Parte espinal (posterior): extiende y rota lateralmente el brazo.
Supraespinosob	Fosa supraespinosa de la escápula	Faceta superior del tubérculo mayor del húmero	Nervio supraescapular (C4, C5, C6)	Inicia y ayuda al deltoides en abducción del brazo y actúa con el otros músculos del manguito rotadorb
infraespinoso	Fosa infraespinosa de la escápula	Faceta media del tubérculo mayor del húmero	Nervio supraescapular (C5, C6)	Gira lateralmente el brazo; y actúa con los otros músculos del manguito rotadorb
teres minorb	Parte media del borde lateral de la escápula.	faceta inferior de tubérculo mayor del húmero	Nervio axilar (C5, C6)	Gira lateralmente el brazo; y actúa con los otros músculos del manguito rotadorb
Teres mayor	superficie posterior de ángulo inferior de la escápula	Labio medial del surco intertubercular del húmero	Más bajo nervio subescapular (C5, C6)	Aduce y rota medialmente el brazo.
Subescapularb	Fosa subescapular (la mayor parte de la superficie anterior de la escápula)	tubérculo menor de húmero	Nervios subescapulares superior e inferior (C5, C6, C7)	Rota medialmente el brazo; Como parte del manguito rotador, ayuda a mantener la cabeza del húmero en la cavidad glenoidea.

aSe indica la inervación segmentaria de la médula espinal (p. ej., “C5, C6” significa que los nervios que irrigan el deltoides se derivan de los segmentos cervicales quinto y sexto de la médula espinal). Los números en negrita (p. ej., C5) indican la inervación segmentaria principal.
El daño a uno o más de los segmentos de la médula espinal enumerados o a las raíces nerviosas motoras que surgen de ellos resulta en la parálisis de la

LGRAWANY
Machine Translated by Google

músculos afectados.

bEn conjunto, los músculos supraespinoso, infraespinoso, redondo menor y subescapular se denominan músculos del manguito rotador o SITS. Su función principal durante todos los movimientos de la articulación glenohumeral (hombro) es sostener la cabeza humeral en la cavidad glenoidea de la escápula.

Deltoides. El deltoides es un músculo grueso, potente y de textura tosca que cubre el hombro y forma su contorno redondeado (figs. 3.25 y 3.32; tabla 3.6). Como su nombre indica, el deltoides tiene la forma de la letra griega invertida delta (Δ). El músculo se divide en partes anterior y posterior unipenadas y una parte media multipennada (v . fig. 1.18). Las partes del deltoides pueden actuar por separado o en conjunto. Cuando las tres partes del deltoides se contraen simultáneamente, el brazo está en abducción. Las partes anterior y posterior actúan como tirantes para estabilizar el brazo mientras se abduce.

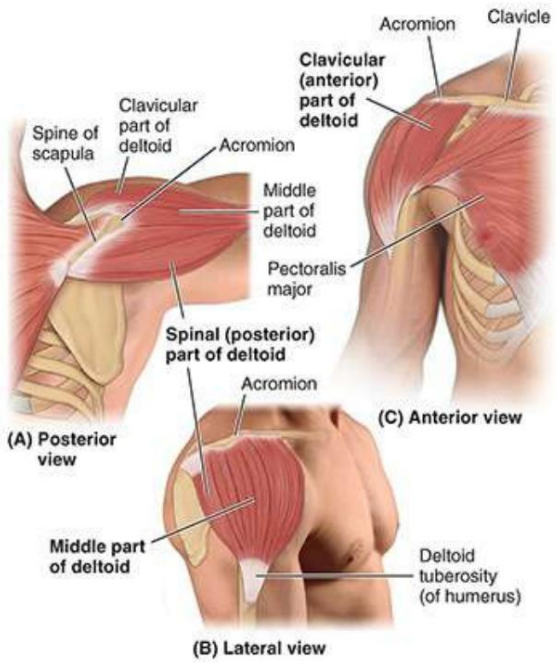

FIGURA 3.32. Deltoides.

Para iniciar el movimiento durante los primeros 15° de abducción, el supraespinoso ayuda al deltoides (fig. 3.31B, C). Cuando el brazo está en plena aducción, la línea de tracción del deltoides coincide con el eje del húmero; por lo tanto, tira directamente del hueso hacia arriba y no puede iniciar ni producir la abducción. Sin embargo, es capaz de actuar como un músculo de derivación, resistiendo el desplazamiento inferior de la cabeza del húmero desde la cavidad glenoidea, como al levantar y transportar maletas. Desde la posición de aducción total, la abducción debe iniciarse mediante el supraespinoso o inclinándose hacia un lado, permitiendo que la gravedad inicie el movimiento. El deltoides se vuelve completamente efectivo como abductor después de los 15° iniciales de abducción.

Las partes anterior y posterior de los deltoides se utilizan para balancear las extremidades al caminar. La parte anterior ayuda al pectoral mayor a flexionar el brazo y la parte posterior ayuda al dorsal ancho a extender el brazo. El deltoides también ayuda a estabilizar la articulación glenohumeral y a mantener la cabeza del húmero en la cavidad glenoidea durante los movimientos del miembro superior.

Para evaluar el deltoides (o la función del nervio axilar que lo inerva), se abduce el brazo,

Machine Translated by Google

comenzando desde aproximadamente 15°, contra resistencia (Fig. 3.33). Si actúa normalmente, el deltoides puede verse y palparse fácilmente. La influencia de la gravedad se evita cuando la persona está en decúbito supino.

FIGURA 3.33. Prueba del músculo deltoides. El examinador resiste la abducción del miembro por parte del deltoides por parte del paciente. Si el deltoides actúa normalmente, se puede palpar la contracción de la parte media del músculo.

Teres Mayor. El redondo mayor (L. teres, redondo) es un músculo grueso y redondeado que pasa lateralmente desde el tercio inferolateral de la escápula (figs. 3.25; 3.31A, B y 3.34; véanse fig. 3.38; tabla 3.6). El borde inferior del redondo mayor forma el borde inferior de la parte lateral de la pared posterior de la axila. El redondo mayor aduce y rota medialmente el brazo. También puede ayudar a extenderlo desde la posición de flexión y es un estabilizador importante de la cabeza humeral en la cavidad glenoidea, es decir, estabiliza la cabeza en su cavidad.

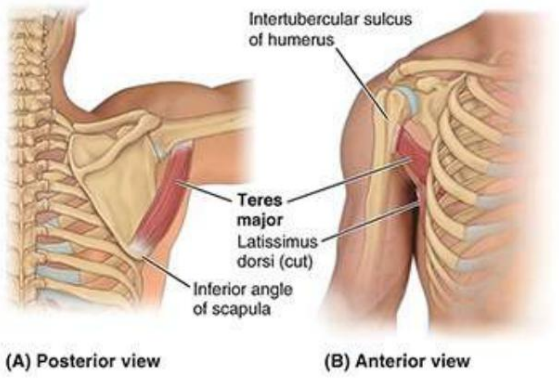

FIGURA 3.34. Teres mayor.

Para evaluar el redondo mayor (o el nervio subescapular inferior que lo irriga), el brazo en abducción se aduce contra resistencia. Si actúa normalmente, el músculo puede verse y palparse fácilmente en el pliegue axilar posterior (fig. 3.36).

MÚSCULOS DEL MANGUITO ROTADOR

Cuatro de los músculos escapulohumerales (músculos intrínsecos del hombro): supraespinoso, infraespinoso, redondo menor y subescapular (los músculos SITS), se denominan músculos del manguito rotador porque forman un manguito rotador musculotendinoso alrededor de la articulación glenohumeral (figs. 3.31B, D y

LGRAWANY
Machine Translated by Google

3.35). Todos, excepto el supraespinoso, son rotadores del húmero; el supraespinoso, además de formar parte del manguito rotador, inicia y asiste al deltoides en los primeros 15° de abducción del brazo.

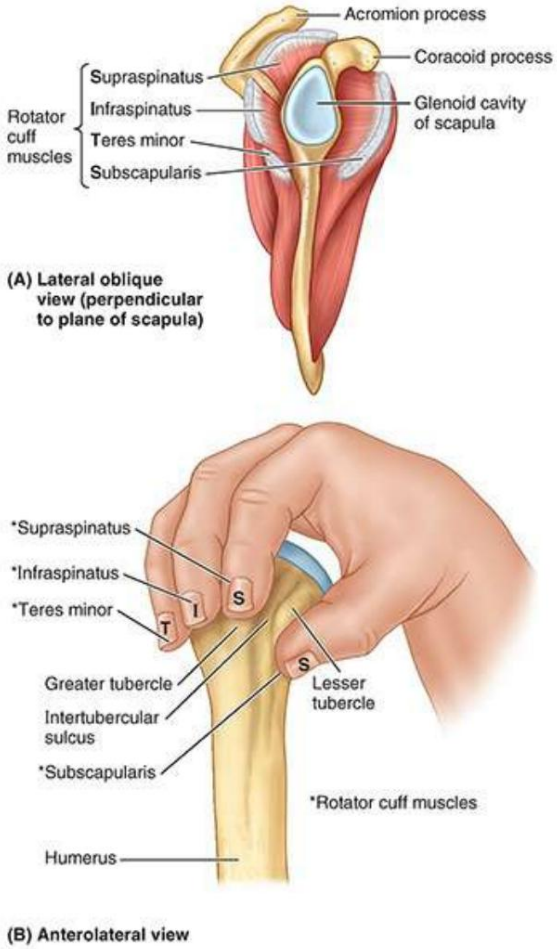

FIGURA 3.35. Disposición de los músculos del manguito rotador. A. Relación con la fosa glenoidea. Provenientes de lados opuestos y de tres fosas separadas en las escápulas, los cuatro músculos del manguito rotador (SITS) pasan lateralmente para envolver la cabeza del húmero. B. Adjuntos a tubérculos mayores y menores. La principal función combinada de los cuatro músculos SITS es "agarrar" y tirar de la cabeza relativamente grande del húmero medialmente, manteniéndola contra la cavidad glenoidea más pequeña y poco profunda de la escápula. Los tendones de los músculos (representados por tres dedos y el pulgar) se fusionan con la capa fibrosa de la cápsula de la articulación del hombro para formar un manguito rotador musculotendinoso, que refuerza la cápsula en tres lados (anterior, superior y posterior) a medida que avanza. Proporciona apoyo activo a la articulación.

Los tendones de los músculos SITS se mezclan con la capa fibrosa de la cápsula articular de la articulación glenohumeral y la refuerzan (fig. 3.31D), formando así el manguito rotador que protege la articulación y le da estabilidad. La contracción tónica de los músculos contribuyentes mantiene la cabeza relativamente grande del húmero en la pequeña y poco profunda cavidad glenoidea de la escápula durante los movimientos del brazo. Los músculos del manguito rotador (SITS) y sus inserciones se ilustran en la figura 3.31, y sus inserciones, inervación y acciones principales se enumeran en la tabla 3.6.

Supraespinoso. El supraespinoso ocupa la fosa supraespinosa de la escápula (Figs. 3,5A; 3.31A, B; y 3.35A). Una bolsa lo separa del cuarto lateral de la fosa. (Ver "Deltoides" en este capítulo para una discusión de la acción cooperativa de este músculo en la abducción del

Machine Translated by Google

miembro superior.)

Para evaluar el supraespinoso, se intenta la abducción del brazo desde la posición de aducción total.
contra resistencia, mientras se palpa el músculo por encima de la espina de la escápula.

Infraespinoso. El infraespinoso ocupa las tres cuartas partes mediales de la fosa infraespinosa (fig. 3.5A) y está parcialmente cubierto por el deltoides y el trapecio. Además de ayudar a estabilizar la articulación glenohumeral, el infraespinoso es un poderoso rotador lateral del húmero.

Para evaluar el infraespinoso, la persona flexiona el codo y aduce el brazo. Luego se rota lateralmente el brazo contra resistencia. Si actúa normalmente, el músculo se puede palpar por debajo de la columna escapular. Para evaluar la función del nervio supraescapular, que inerva el supraespinoso y el infraespinoso, se deben evaluar ambos músculos como se describe.

Teres Menor. El redondo menor es un músculo estrecho y alargado que está completamente oculto por el deltoides y, a menudo, no está claramente delimitado del infraespinoso. El redondo menor trabaja con el infraespinoso para rotar el brazo lateralmente y ayudar en su aducción. El redondo menor se distingue más claramente del infraespinoso por su inervación. El redondo menor está inervado por el nervio axilar, mientras que el infraespinoso lo está por el nervio supraescapular (tabla 3.6).

Subescapular. El subescapular es un músculo triangular grueso que se encuentra en la superficie costal.
de la escápula y forma parte de la pared posterior de la axila (figs. 3.31C, D y 3.35A). Cruza la cara anterior de la articulación escápulohumeral en su camino hacia el húmero. El subescapular es el rotador medial primario del brazo y también lo aduce. Se une a los otros músculos del manguito rotador para sostener la cabeza del húmero en la cavidad glenoidea durante todos los movimientos de la articulación glenohumeral (es decir, ayuda a estabilizar esta articulación durante los movimientos del codo, la muñeca y la mano).

Anatomía de la superficie de las regiones pectoral, escapular y deltoides

La clavícula es el límite que delimita la raíz del cuello del tórax. También indica la “división” entre los “derrames linfáticos” cervicales profundos y axilares (como una cadena montañosa que divide las áreas de cuencas hidrográficas): la linfa de las estructuras superiores a las clavículas drena a través de los ganglios cervicales profundos, y la linfa de las estructuras inferiores a las clavículas, drena a través de los ganglios cervicales profundos, y la linfa de las estructuras inferiores a las clavículas, hasta el ombligo, drena a través de los ganglios linfáticos axilares.

La fosa infraclavicular es el área deprimida justo por debajo de la parte lateral de la clavícula (fig. 3.36). Esta depresión se superpone al triángulo clavipectoral (deltopectoral) , delimitado por la clavícula en la parte superior, el pectoral mayor en la parte medial y el deltoides en la lateral, que puede ser evidente en la fosa en personas delgadas. La vena cefálica, que asciende desde el miembro superior, ingresa al triángulo clavipectoral y perfora la fascia clavipectoral para ingresar a la vena axilar. La apófisis coracoides de la escápula no es subcutánea; está cubierto por el borde anterior del deltoides; sin embargo, la punta del proceso se puede palpar mediante una palpación profunda en la cara lateral del triángulo clavipectoral. La apófisis coracoides se utiliza como punto de referencia óseo al realizar un bloqueo del plexo braquial y su posición es importante en el diagnóstico de las luxaciones del hombro.

LGRAWANY
Machine Translated by Google

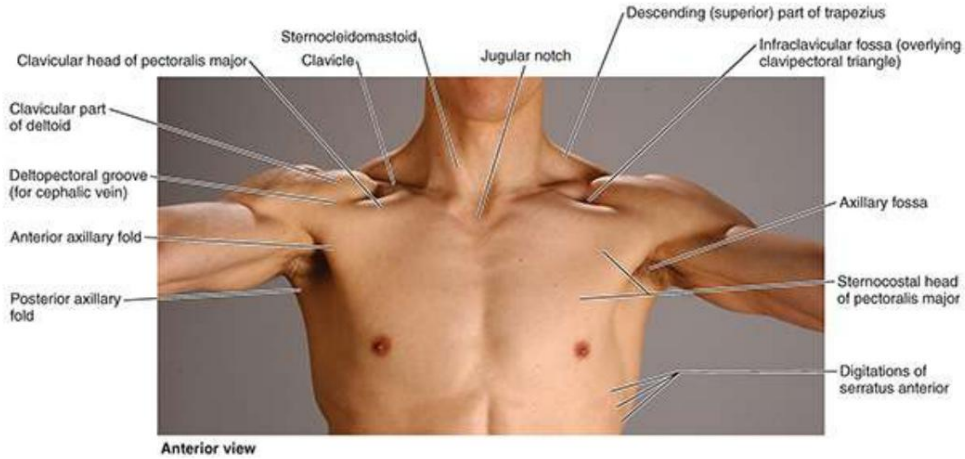

FIGURA 3.36. Anatomía superficial de las regiones pectorales y deltoides.

Mientras levanta un peso, palpe el borde inclinado anterior del trapecio y el lugar donde sus fibras superiores se unen al tercio lateral de la clavícula. Cuando el brazo se abduce y luego se aduce contra resistencia, se puede ver y palpar la parte esternocostal del pectoral mayor. Si se agarra el pliegue axilar anterior que limita la axila entre los dedos y el pulgar, se puede palpar el borde inferior de la cabeza esternocostal del pectoral mayor. Varias digitaciones del serrato anterior son visibles por debajo del pliegue axilar anterior. El pliegue axilar posterior está compuesto de piel y tejido muscular (latissimus dorsi y redondo mayor) que limitan la axila posteriormente.

El borde lateral del acromion se puede seguir posteriormente con los dedos hasta que termina en el ángulo acromial (fig. 3.37A). Clínicamente, la longitud del brazo se mide desde el ángulo acromial hasta el cóndilo lateral del húmero. La espina de la escápula es completamente subcutánea y se palpa fácilmente a medida que se extiende medial y ligeramente inferiormente desde el acromion (fig. 3.37B). La raíz de la columna escapular (extremo medial) se encuentra frente a la punta de la apófisis espinosa T3 cuando el brazo está en aducción. El borde medial de la escápula puede palparse por debajo de la raíz de la columna cuando cruza las costillas 3 a 7 (fig. 3.37C). Puede ser visible en algunas personas, especialmente en las delgadas. El ángulo inferior de la escápula se palpa fácilmente y suele ser visible.
Sujete el ángulo escapular inferior con el pulgar y los dedos y mueva la escápula hacia arriba y hacia abajo. Cuando el brazo está en aducción, el ángulo escapular inferior está opuesto a la punta de la apófisis espinosa T7 y se encuentra sobre la séptima costilla o espacio intercostal.

Machine Translated by Google

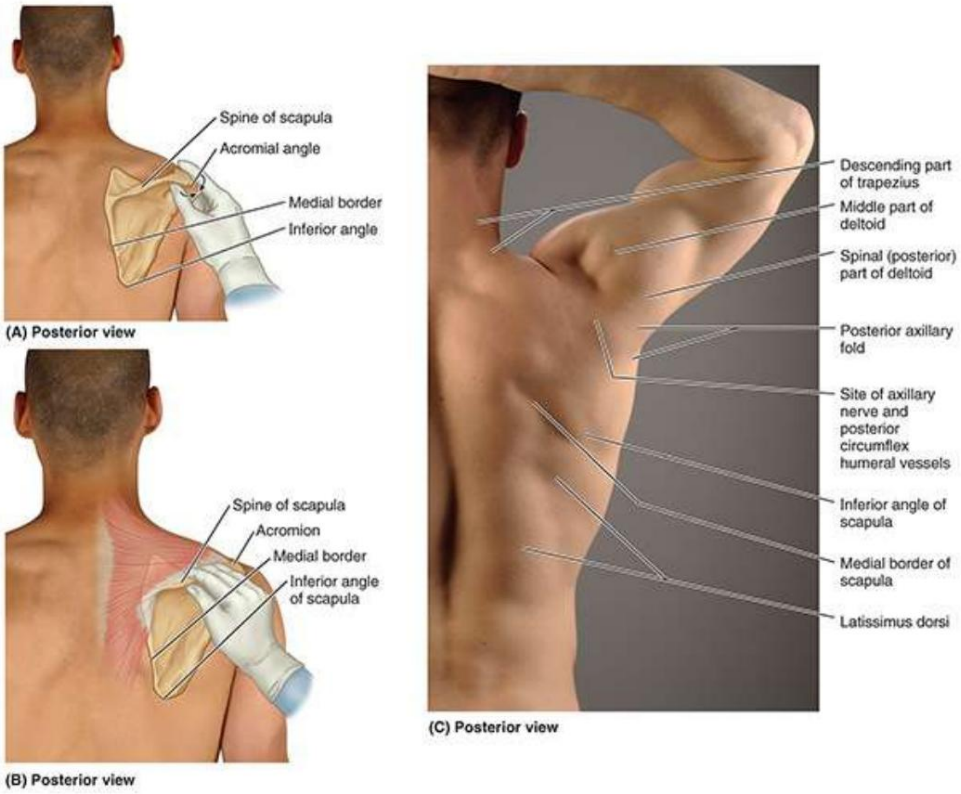

FIGURA 3.37. Anatomía superficial de la escápula y región escapular. A. Palpación del acromion. B. Palpación de la espina de la escápula. C. Características de la superficie.

El tubérculo mayor del húmero es el punto óseo más lateral del hombro cuando el El brazo está en aducción y puede palparse a la palpación profunda a través del deltoides inferior al borde lateral del acromion. Cuando se abduce el brazo, observe que el tubérculo mayor desaparece debajo del acromion y ya no es palpable. El deltoides que cubre la parte proximal del húmero forma el contorno muscular redondeado del hombro. Los bordes y partes del deltoides suelen ser visibles cuando el brazo se abduce contra resistencia (fig. 3.38). La pérdida de la apariencia muscular redondeada del hombro y la aparición de una depresión superficial distal al acromion son características de un hombro dislocado o luxación de la articulación glenohumeral.

La depresión resulta del desplazamiento de la cabeza humeral. El redondo mayor es prominente cuando el brazo en abducción está en aducción y rota medialmente contra resistencia (p. ej., cuando un gimnasta estabiliza o fija la articulación del hombro durante una maniobra de cruz de hierro sobre los anillos).

LGRAWANY
Machine Translated by Google

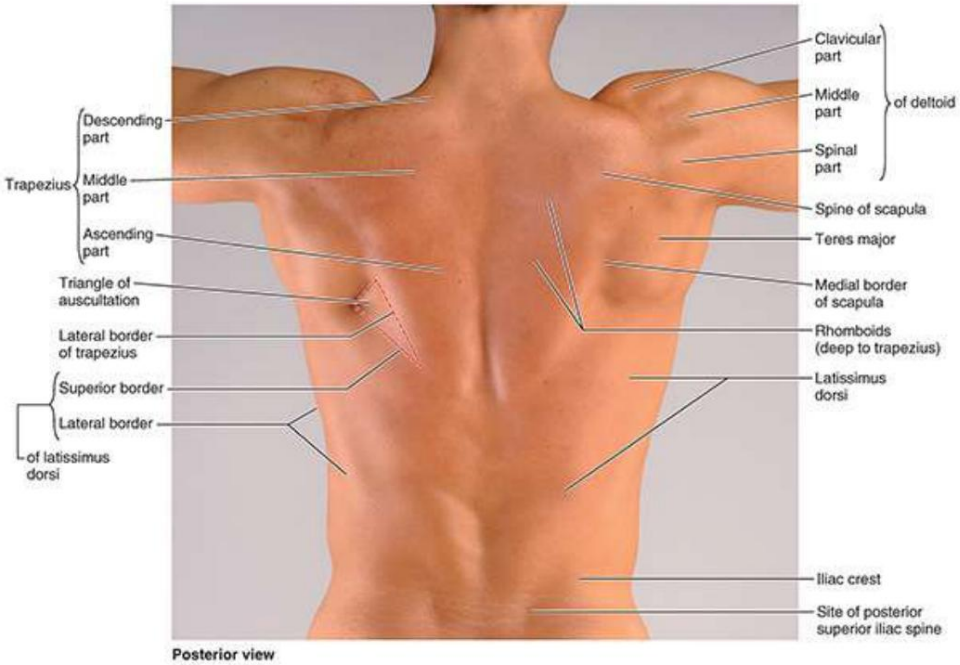

FIGURA 3.38. Anatomía de la superficie de los músculos axioapendiculares y escapulohumerales posteriores.

Cuando las extremidades superiores están en abducción, las escápulas se mueven lateralmente en la pared torácica, lo que permite los músculos romboides a palpar. Debido a que están profundos hasta el trapecio, los romboides no siempre son visibles. Si los romboides de un lado están paralizados, la escápula del lado afectado permanece más alejada de la línea media que en el lado normal porque los músculos paralizados no pueden retraerla.

CLÍNICO CAJA

REGIONES PECTORALES, ESCAPULARES Y DELTOIDES

Ausencia congénita de una parte, órgano o tejido del cuerpo (Agénesis)

La falla en la formación de una parte del cuerpo u órgano, generalmente debido a una falta de señalización genética para producir tejido primordial y una falla en el desarrollo posterior del embrión, se conoce como agenesia de la estructura particular. Si la estructura es vital (necesaria para la vida), el feto no sobrevivirá al nacimiento. La falla de una parte no vital generalmente permite la supervivencia con limitaciones que pueden variar de leves a graves. La reconstrucción quirúrgica puede permitir establecer una función y apariencia normales o casi normales.

Históricamente, la agenesia de una estructura específica contribuyó a la comprensión de la función de esa estructura y proporcionó información sobre la capacidad del cuerpo para compensar y adaptarse, así como el papel normal de la estructura para influir en el desarrollo de otras estructuras.

Machine Translated by Google

estructuras regionales o sistémicas. La ausencia de un músculo, por ejemplo, no sólo afecta a la forma corporal sino que también revela el papel que suele desempeñar el músculo en cuanto a movimiento y posición de reposo, influyendo en el crecimiento de los huesos a los que normalmente está unido, así como en el papel de músculos opuestos y el potencial de los músculos sinérgicos para compensar. El resultado de la agenesia muscular predice los efectos de la parálisis muscular o de la extirpación quirúrgica: incapacidad para realizar movimientos particulares debido a la ausencia de contracción fásica y posición en reposo determinada por la contracción tónica de los antagonistas.

El síndrome de Polonia es una anomalía congénita unilateral poco común pero no rara de la parte superior desarrollo de las extremidades, cuya forma menos grave es la agenesia del pectoral mayor (especialmente su parte esternocostal) y del pectoral menor (fig. B3.5). El pliegue axilar anterior, formado por la piel y la fascia que recubre el borde inferior del pectoral mayor, está ausente en el lado afectado y el pezón está más abajo de lo habitual. La discapacidad funcional es similar a la que experimenta una mujer después de una mastectomía radical (extirpación de la mama y los músculos pectorales debido a un cáncer de mama avanzado): aducción debilitada y extensión debilitada del brazo flexionado y de la capacidad de llevar el hombro hacia delante y rotación lateral del brazo. la extremidad en reposo. Las formas más graves del síndrome de Polonia implican hipoplasia mamaria (evidente en la infancia por la falta de pezón), ausencia de dos a cuatro segmentos costales (que presenta la posibilidad de hernia pulmonar) y deficiencias adicionales del desarrollo en la extremidad libre.

FIGURA B3.5. Síndrome de Polonia. Una niña con un síndrome de Polonia severo con ausencia de los músculos pectorales y del pezón del seno.

Lesión del nervio torácico largo y parálisis del serrato

LGRAWANY
Machine Translated by Google

Anterior

Cuando el serrato anterior está paralizado debido a una lesión del nervio torácico largo (v . fig. 3.24), el borde medial de la escápula se mueve lateral y posteriormente alejándose de la pared torácica. Esto le da a la escápula la apariencia de un ala, especialmente cuando la persona se apoya en una mano o presiona el miembro superior contra una pared. Cuando se levanta el brazo, el borde medial y el ángulo inferior de la escápula se alejan notablemente de la pared torácica posterior, una deformación conocida como escápula alada (fig. B3.6). Además, la extremidad superior no podrá elevarse normalmente por encima de la posición horizontal porque el serrato anterior no puede rotar la escápula hacia arriba para posicionar la cavidad glenoidea superiormente y permitir la abducción o elevación completa de la extremidad. Recuerda, el trapecio también ayuda a elevar el brazo por encima de la horizontal. Aunque está protegido cuando las extremidades están a los lados, el nervio torácico largo es excepcional porque discurre por la cara superficial del serrato anterior, al que inerva. Así, cuando las extremidades están elevadas, como en una pelea con cuchillo, el nervio es especialmente vulnerable. Las armas, incluidas las balas dirigidas al tórax, son una fuente común de lesiones. También es vulnerable durante la cirugía de mastectomía (extirpación de la mama asociada con cáncer de mama).

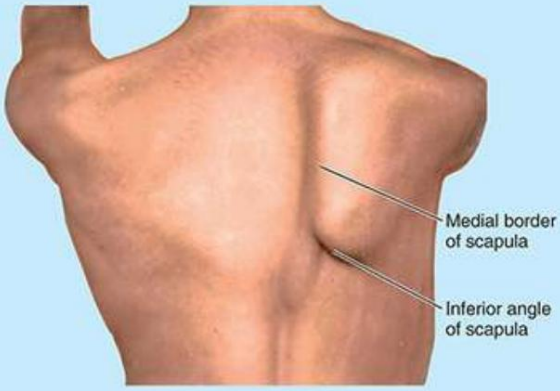

FIGURA B3.6. Escápula de ala derecha.

Triángulo de auscultación

Cerca del ángulo inferior de la escápula hay un pequeño espacio triangular en la musculatura. El borde horizontal superior del dorsal ancho, el borde medial de la escápula y el borde inferolateral del trapecio forman un triángulo de auscultación (véanse figuras 3.25 y 3.38). Este espacio en la gruesa musculatura de la espalda es un buen lugar para examinar los segmentos posteriores de los pulmones con un estetoscopio en un individuo muy musculoso. Cuando las escápulas se dibujan anteriormente cruzando los brazos sobre el pecho y se flexiona el tronco, el triángulo de auscultación se agranda.

Lesión del nervio espinal accesorio (CN XI)

La principal manifestación clínica de la parálisis del nervio espinal accesorio es la presentación de una

Machine Translated by Google

Hombro “caído” con marcada debilidad ipsilateral cuando los hombros se elevan (se encogen de hombros) contra resistencia. La lesión del nervio espinal accesorio a menudo Ocurre como resultado de una lesión por tracción como un latigazo cervical, un tumor o una biopsia de ganglio linfático cervical o un procedimiento quirúrgico en el triángulo posterior. La lesión del nervio espinal accesorio se analiza con mayor detalle en los Capítulos 9, Cuello, y 10, Resumen de los nervios craneales.

Lesión del nervio toracodorsal

La cirugía en la parte inferior de la axila pone en riesgo de lesión el nervio toracodorsal (C6-C8), que inerva el dorsal ancho. Este nervio pasa inferiormente a lo largo de la pared posterior de la axila y entra en la superficie medial del dorsal ancho. cerca de donde se vuelve tendinoso (Fig. B3.7). El nervio también es vulnerable a lesiones durante las mastectomías cuando se extirpa la cola axilar del seno. El nervio también es vulnerable durante la cirugía de los ganglios linfáticos escapulares porque su parte terminal se encuentra por delante de ellos y de la arteria subescapular (fig. B3.8).

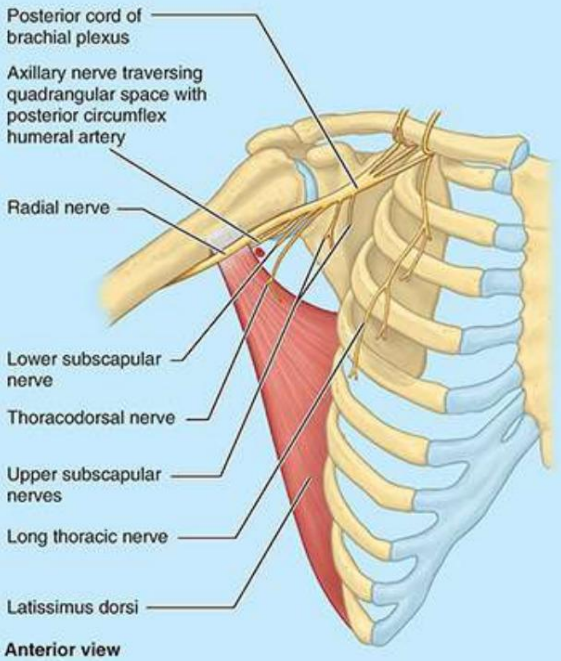

FIGURA B3.7. Ramas del cordón posterior del plexo braquial, incluido el nervio toracodorsal.

Machine Translated by Google

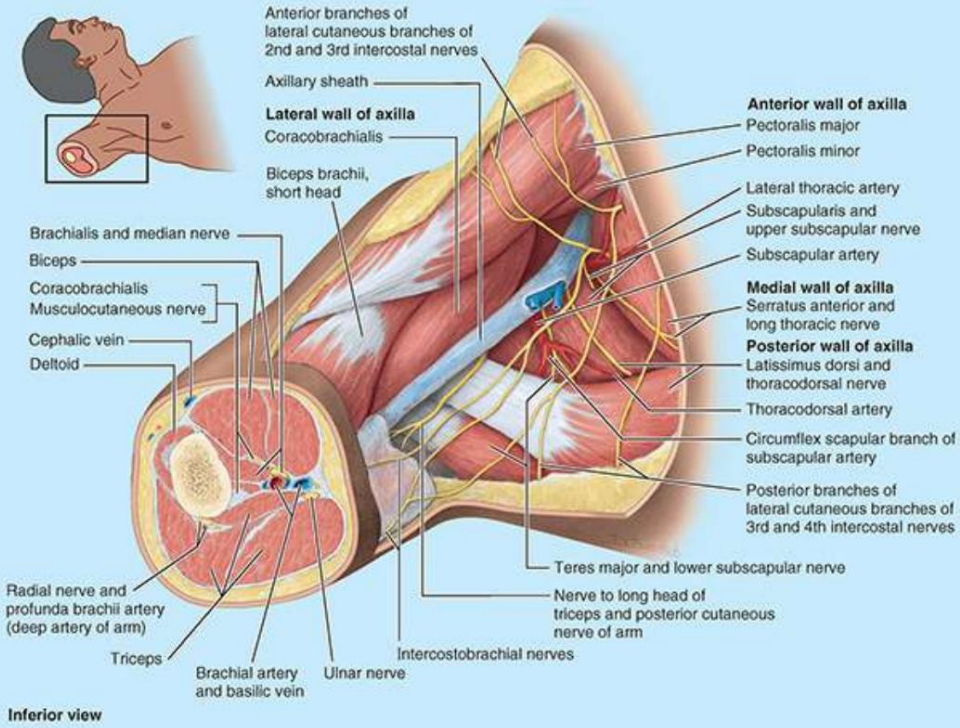

FIGURA B3.8. Nervios estrechamente relacionados con las paredes de la axila.

El dorsal ancho y la parte inferior del pectoral mayor forman un anteroposterior. cabestrillo muscular entre el tronco y el brazo; sin embargo, el dorsal ancho forma la parte más poderosa del cabestrillo. Con la parálisis del dorsal ancho, la persona es incapaz de levantar el tronco con los miembros superiores, como ocurre al escalar. Además, la persona no puede utilizar una muleta axilar porque ésta empuja el hombro hacia arriba. Éstas son las actividades principales para las que se requiere la depresión activa de la escápula; la depresión pasiva proporcionada por la gravedad es adecuada para la mayoría de las actividades.

Lesión del nervio escapular dorsal

La lesión del nervio dorsal de la escápula, el nervio de los músculos romboides y elevador de la escápula, afecta las acciones de estos músculos. Si los romboides de un lado están paralizados, la escápula del lado afectado se encuentra más lejos de la línea media que eso en el lado normal.

Lesión del nervio axilar

El deltoides y el redondo menor se atrofian cuando el nervio axilar (C5 y C6) está gravemente dañado. Debido a que pasa por debajo de la cabeza humeral y rodea el cuello quirúrgico del húmero (fig. B3.9A), el nervio axilar suele lesionarse. durante la fractura de esta parte del húmero. También puede dañarse durante la dislocación anterior de la articulación glenohumeral y por la compresión por el uso incorrecto de muletas.

Machine Translated by Google

A medida que el deltoides se atrofia, el contorno redondeado del hombro se aplana en comparación con el lado ileso. Esto le da al hombro una apariencia aplanada y produce un ligero hueco por debajo del acromion. Además de la atrofia del deltoides, puede producirse una pérdida de sensibilidad en el lado lateral de la parte proximal del brazo, el área inervada por el nervio cutáneo lateral superior del brazo, la rama cutánea del nervio axilar (rojo en la Fig . .B3.9B).

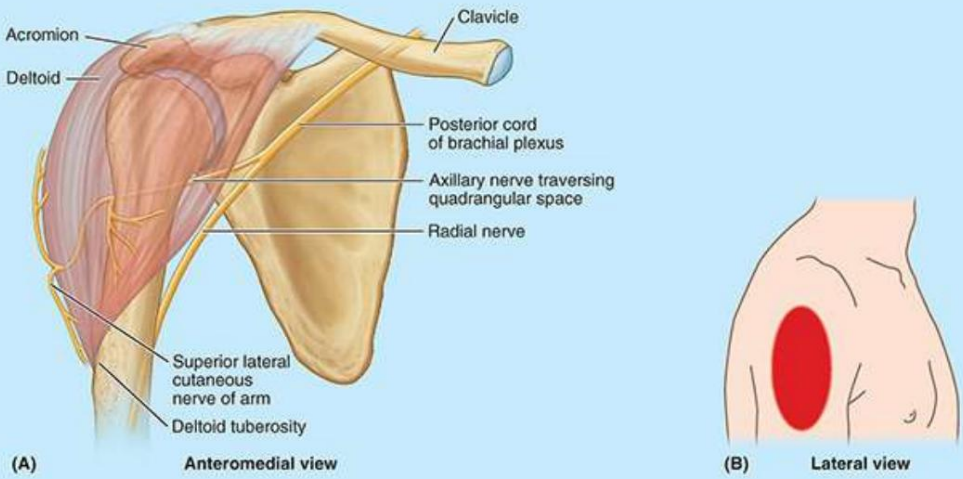

FIGURA B3.9. Lesión del nervio axilar. A. Curso normal del nervio axilar. B. Área de anestesia (roja) después de una lesión del nervio axilar.

El deltoides es un lugar común para la inyección intramuscular de fármacos. El nervio axilar discurre transversalmente bajo la cobertura del deltoides al nivel del cuello quirúrgico del húmero (fig. B3.9A). El conocimiento de su ubicación también evita lesiones durante los abordajes quirúrgicos del hombro.

Fractura-luxación de la epífisis humeral proximal

Un golpe directo o una lesión indirecta en el hombro de un niño o adolescente puede producir una fractura-luxación de la epífisis humeral proximal porque la cápsula articular de la articulación glenohumeral, reforzada por el manguito rotador, es más fuerte que la epifisaria.
lámina. En las fracturas graves, la diáfisis del húmero se desplaza notablemente, pero la cabeza humeral conserva su relación normal con la cavidad glenoidea de la escápula (fig. B3.10).
Las lesiones de las epífisis pueden retardar el crecimiento de la parte afectada del hueso.

LGRAWANY
Machine Translated by Google

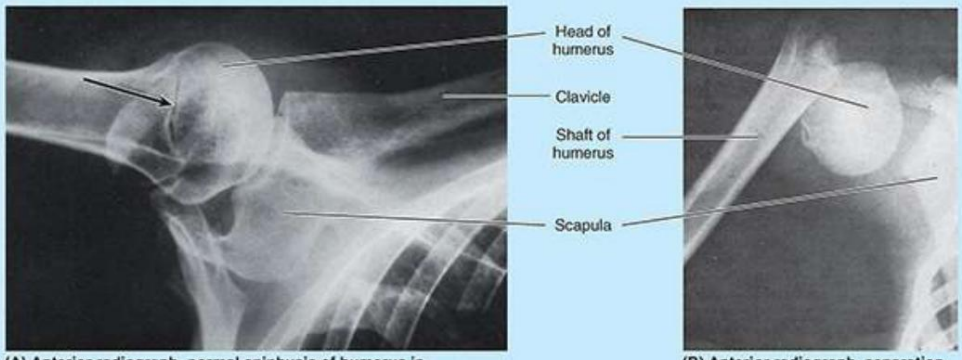

FIGURA B3.10. Fractura-luxación de la epífisis humeral proximal.

Lesiones del manguito rotador

Una lesión o enfermedad puede dañar el manguito rotador musculotendinoso, produciendo inestabilidad de la articulación glenohumeral. El trauma puede desgarrar o romper uno o más de los tendones de los músculos del manguito rotador. El tendón supraespinoso es más comúnmente roto (Fig. B3.11).

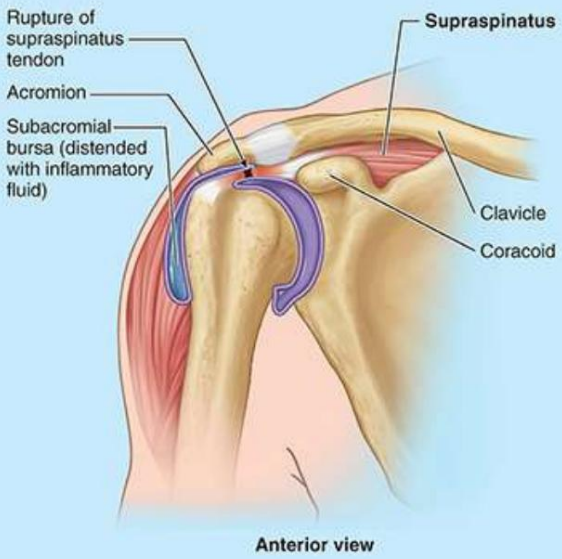

FIGURA B3.11. Lesión del manguito rotador.

La tendinitis degenerativa del manguito rotador es común, especialmente en personas mayores. Estos Los síndromes se analizan en detalle en relación con la articulación glenohumeral.

Conclusión: músculos de la extremidad superior proximal

En términos de sus inserciones, los músculos del miembro superior proximal son axio-

Machine Translated by Google

apendicular o escapulotorácica.

Músculos axioapendiculares: Los músculos axioapendiculares sirven para posicionar la base. desde el cual el miembro superior se extenderá y funcionará en relación con el tronco. ■ Estos Los músculos constan de grupos anterior, posterior superficial y posterior profundo. ■ Los grupos trabajan de manera antagónica para elevar-deprimir y prolongar-retraer toda la escápula, o rotarla para elevar o deprimir la cavidad glenoidea y la articulación glenohumeral (consulte la Tabla 3.5). ■ Estos movimientos amplían el rango funcional de movimientos que ocurren en la articulación glenohumeral. ■ Todos estos movimientos involucran tanto a la clavícula como a la escápula; los límites a todos los movimientos de este último los impone el primero, que proporciona la única unión al esqueleto axial. ■ La mayoría de estos movimientos implican la cooperación de varios músculos con diferentes inervaciones. Por lo tanto, las lesiones de un solo nervio generalmente debilitan, pero no eliminan, la mayoría de los movimientos. ■ Excepciones notables son la rotación hacia arriba del ángulo lateral de la escápula (trapecio superior/nervio espinal accesorio únicamente) y la rotación lateral del ángulo inferior de la escápula (serrato anterior inferior/nervio torácico largo únicamente).

Músculos escapulohumerales: los músculos escapulohumerales (deltoides, redondo mayor y músculos SITS), junto con ciertos músculos axioapendiculares, actúan en grupos opuestos para posicionar el puntal proximal del miembro superior (el húmero), produciendo abducción-aducción, flexión- extensión, rotación medial-lateral y circunducción del brazo. ■ Establece la altura, distancia del tronco y dirección desde la que operarán el antebrazo y la mano. ■ Básicamente, todos los movimientos producidos por los músculos escapulohumerales en la articulación glenohumeral van acompañados de movimientos producidos por los músculos axioapendiculares en las articulaciones esternoclavicular y escapulotorácica, especialmente más allá de las etapas iniciales del movimiento. ■ Un examinador experto, con conocimientos de anatomía, puede fijar o posicionar manualmente la extremidad para aislar y probar porciones distintivas de movimientos específicos de la extremidad superior. ■ Los músculos SITS contribuyen a la formación del manguito rotador, que hace girar la cabeza humeral (abduciendo y rotando medial y lateralmente el húmero) y la mantiene firmemente contra la cavidad poco profunda de la cavidad glenoidea, aumentando la integridad de la cápsula de la articulación glenohumeral. .

AXILA

La axila es el espacio piramidal inferior a la articulación glenohumeral y superior a la fascia axilar en la unión del brazo y el tórax (fig. 3.39). La axila proporciona un conducto o “centro de distribución”, generalmente protegido por el miembro superior en aducción, para las estructuras neurovasculares que sirven al miembro superior. Desde este centro de distribución pasan las estructuras neurovasculares.

• superiormente a través del canal cérvico-axilar hasta (o desde) la raíz del cuello (fig. 3.39A) • anteriormente a través del triángulo clavipectoral hasta la región pectoral (fig. 3.39D)

LGRAWANY
Machine Translated by Google

• inferior y lateralmente en la propia extremidad •

posteriormente a través del espacio cuadrangular hasta la región escapular •

inferior y medialmente a lo largo de la pared torácica hasta el axioapendicular colocado inferiormente

músculos (serrato anterior y dorsal ancho)

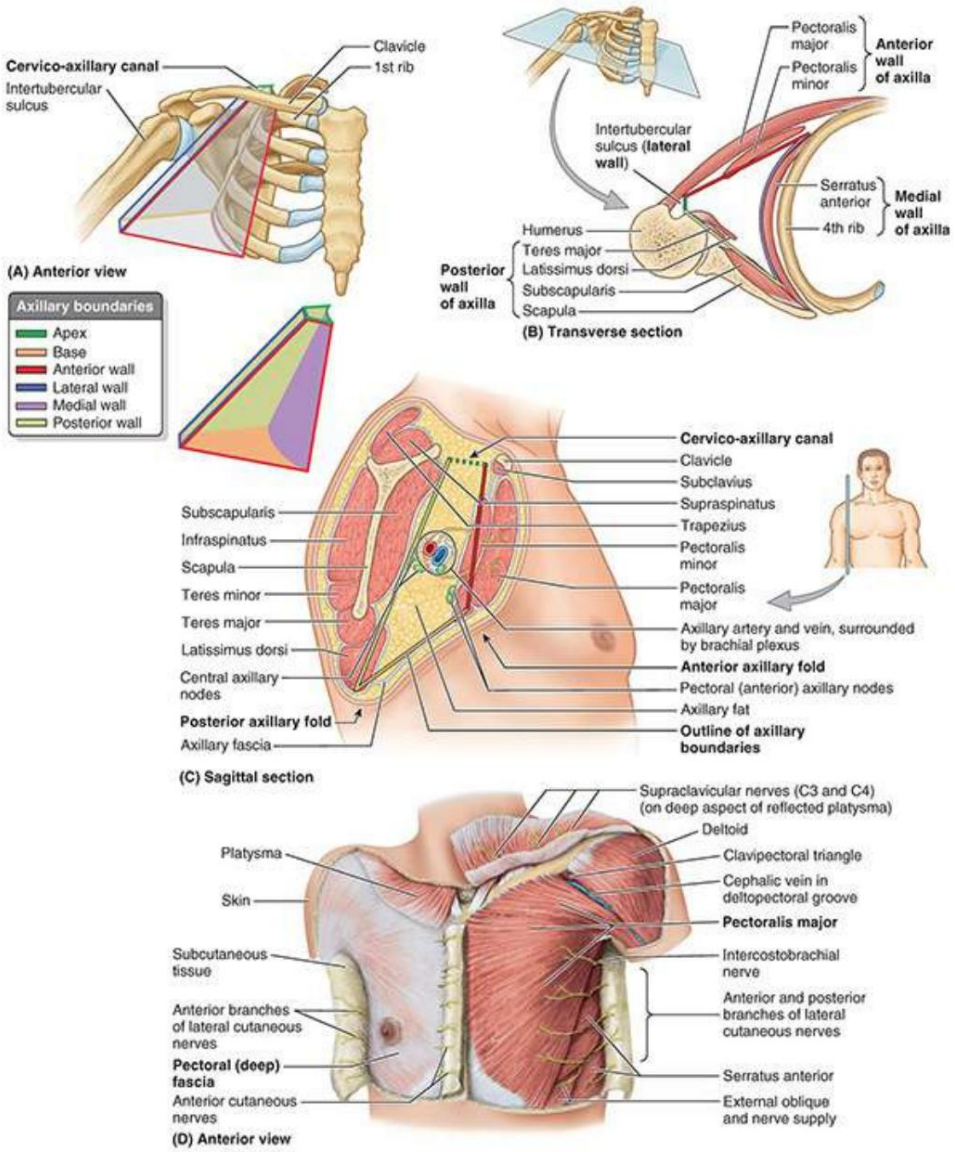

FIGURA 3.39. Ubicación, límites y contenido de la axila. A. Límites de la axila. La axila es un espacio inferior a la articulación glenohumeral y superior a la piel de la fosa axilar en la unión del brazo y el tórax. B. Paredes musculares de la axila. La pequeña pared ósea lateral de la axila es el surco intertubercular del húmero. C. Contenido de la axila. Los músculos escapular y pectoral forman sus paredes anterior y posterior, respectivamente. El borde inferior del pectoral mayor forma el pliegue axilar anterior, y el dorsal ancho y el redondo mayor forman el pliegue axilar posterior. D. Disección superficial de la región pectoral. El platisma se refleja superiormente en el lado izquierdo, junto con los nervios supraclaviculares, de modo que se pueden ver las inserciones claviculares de los músculos pectoral mayor y deltoides.

La forma y tamaño de la axila varía dependiendo de la posición del brazo. Se aplana cuando el brazo está completamente abducido, una posición en la que su contenido es vulnerable. Un "reflejo de cosquillas" hace que la mayoría de las personas recuperen rápidamente la posición protegida cuando amenaza una invasión.

Machine Translated by Google

La axila tiene ápice, base y cuatro paredes (tres de las cuales son musculares):

- El vértice de la axila es el canal cérvico-axilar , el conducto entre el cuello y axila, delimitada por la primera costilla, la clavícula y el borde superior de la escápula. Las arterias, venas, vasos linfáticos y nervios atraviesan esta abertura superior de la axila para pasar hacia o desde el brazo (fig. 3.39A).
- La base de la axila está formada por la piel cóncava, el tejido subcutáneo y la fascia axilar (profunda) que se extiende desde el brazo hasta la pared torácica (aproximadamente el nivel de la cuarta costilla), formando la fosa axilar (axila). La base de la axila y la fosa axilar están limitadas por los pliegues axilares anterior y posterior, la pared torácica y la cara medial del brazo (Fig. 3.39C).
- La pared anterior de la axila tiene dos capas, formadas por el pectoral mayor y el pectoral menor y las fascias pectoral y clavicopectoral asociadas a ellos (figs. 3.13B y 3.39B, C). El pliegue axilar anterior es la parte más inferior de la pared anterior que se puede agarrar entre los dedos. Está formado por el pectoral mayor, que une la pared torácica con el húmero, y el tegumento suprayacente (fig. 3.39C, D).
- La pared posterior de la axila está formada principalmente por la escápula y el subescapular en su superficie anterior e inferiormente por el redondo mayor y el dorsal ancho (fig. 3.39B, C). El pliegue axilar posterior es la parte más inferior de la pared posterior que se puede agarrar. Se extiende más hacia abajo que la pared anterior y está formado por el dorsal ancho, el redondo mayor y el tegumento suprayacente. • La pared medial de la axila está formada por la pared torácica (costillas 1.ª a 4.ª y costillas intercostales). músculos) y el serrato anterior suprayacente (fig. 3.39A, B). • La pared lateral de la axila es una pared ósea estrecha formada por el surco intertubercular de la húmero.

La axila contiene vasos sanguíneos axilares (arteria axilar y sus ramas, vena axilar y sus afluentes), vasos linfáticos y grupos de ganglios linfáticos axilares, todos ellos incrustados en una matriz de grasa axilar (fig. 3.39C). La axila también contiene grandes nervios que forman los cordones y ramas del plexo braquial, una red de nervios interconectados que van desde el cuello hasta el miembro superior (fig. 3.40B). Proximalmente, estas estructuras neurovasculares están envueltas en una extensión en forma de manguito de la fascia cervical, la vaina axilar (fig. 3.40A).

Machine Translated by Google

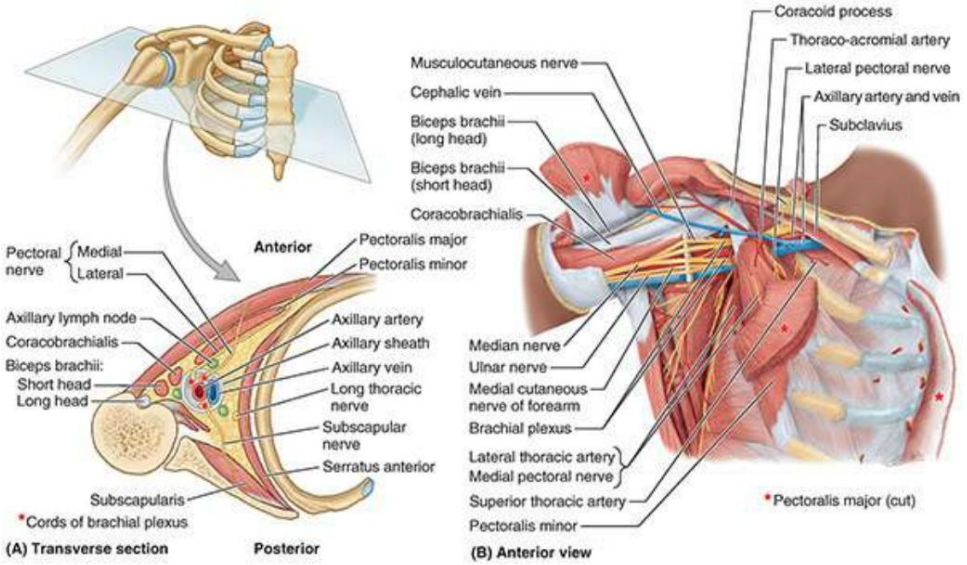

FIGURA 3.40. Contenido de la axila. A. Vaina axilar. La vaina axilar encierra la arteria y la vena axilares y los tres cordones del plexo braquial. También se muestra la inervación de las paredes musculares de la axila. El tendón del bíceps braquial se desliza dentro del surco intertubercular. B. Disección. Se ha eliminado la mayor parte del pectoral mayor. Se han eliminado por completo la fascia clavipectoral, la grasa axilar y la vaina axilar. El plexo braquial de nervios rodea la arteria axilar en sus caras lateral y medial (que aquí parecen ser sus caras superior e inferior porque la extremidad está en abducción) y en su cara posterior (no visible desde esta vista). La figura 3.24 es una vista ampliada de la parte B.

arteria axilar

La arteria axilar comienza en el borde lateral de la primera costilla como continuación de la arteria subclavia y termina en el borde inferior del redondo mayor (fig. 3.41). Pasa por detrás del pectoral menor hacia el brazo y se convierte en arteria braquial cuando pasa el borde inferior del redondo mayor, punto en el que suele haber alcanzado el húmero (fig. 3.41). Para fines descriptivos, la arteria axilar está dividida en tres partes por el pectoral menor (el número de pieza también indica el número de sus ramas):

1. La primera parte de la arteria axilar se encuentra entre el borde lateral de la primera costilla y el borde medial del pectoral menor. Está encerrada en la vaina axilar y tiene una rama: la arteria torácica superior (figs. 3.40B y 3.41A; tabla 3.7).
2. La segunda parte de la arteria axilar se encuentra posterior al pectoral menor y tiene dos ramas (las arterias toracoacromial y torácica lateral) que pasan medial y lateral al músculo, respectivamente.
3. La tercera parte de la arteria axilar se extiende desde el borde lateral del pectoral menor hasta el borde inferior del redondo mayor; tiene tres ramas. La arteria subescapular es la rama más grande de la arteria axilar. Frente al origen de esta arteria, surgen las arterias circunfleja humeral anterior y circunfleja humeral posterior, a veces a través de un tronco común.

Machine Translated by Google

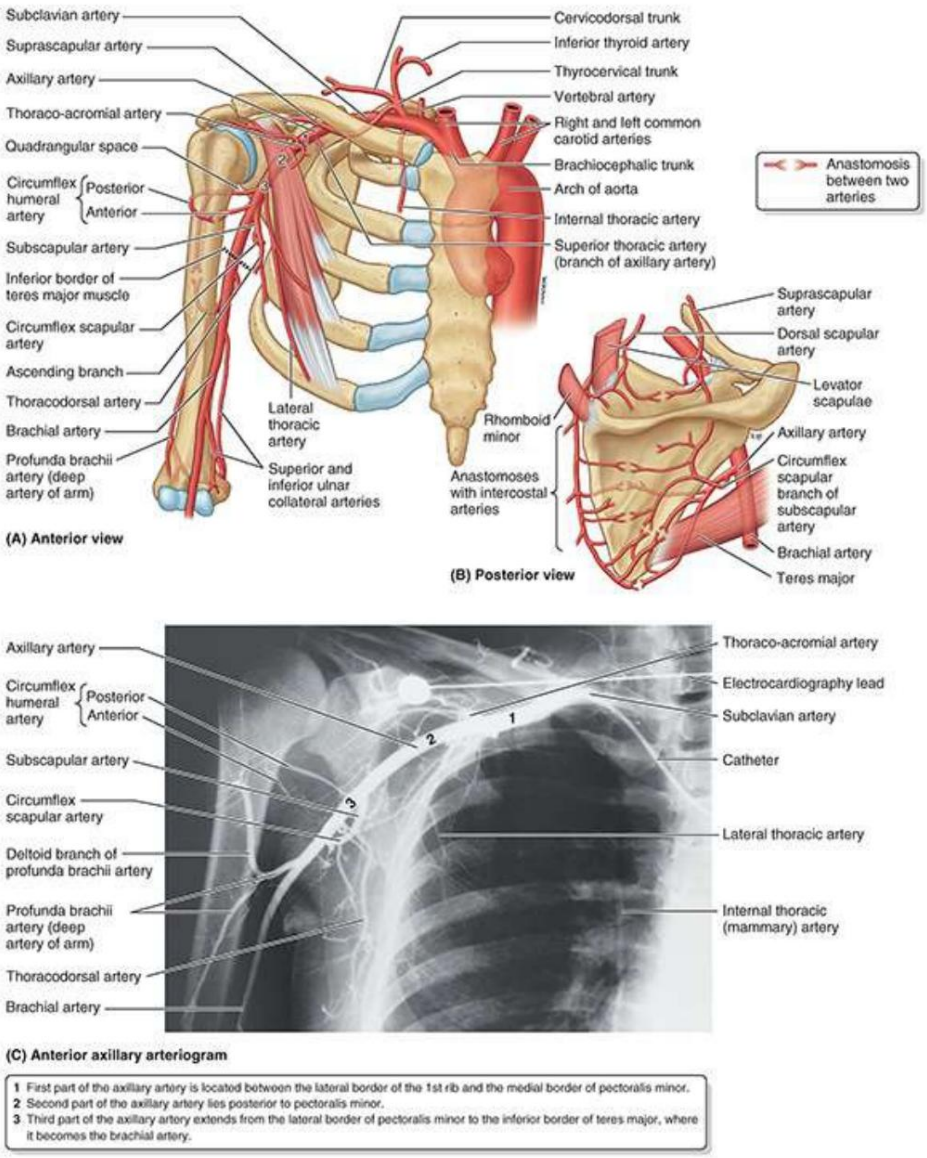

FIGURA 3.41. Arterias del miembro superior proximal.

TABLA 3.7. ARTERIAS DEL EXTREMO SUPERIOR PROXIMAL (REGIÓN DEL HOMBRO Y BRAZO)

Artería	Origen	Curso
torácica interna	superficie inferior de la primera parte subclavia artería	Desciende, inclinándose anteromedialmente, posterior al esternón. final de la clavícula y primer cartílago costal; entra al tórax descender en plano paraesternal; da lugar a ramas perforantes, intercostales anteriores, Arterias musculofrénica y epigástrica superior.
Tronco tirocervical	superficie anterior de primera parte	Asciende como un tronco corto y robusto, dando lugar a cuatro ramas: supraescapular, cervical ascendente, inferior arterias tiroideas y el tronco cervicodorsal.
supraescapular	Tronco tirocervical (o como rama directa	Pasa en dirección inferolateral al músculo escaleno anterior,

LGRAWANY
Machine Translated by Google

	de la arteria subclavia)		nervio frénico, arteria subclavia y plexo braquial que corren lateralmente, posterior y paralelo a la clavícula; luego pasa sobre el ligamento escapular transverso hasta la fosa supraespinosa; luego lateral a la espina escapular (profunda al acromion) hasta la fosa infraespinosa en la superficie posterior de la escápula
torácica superior	Primera parte (como única rama)	arteria axilar	Corre anteromedialmente a lo largo del borde superior del pectoral menor; luego pasa entre éste y el pectoral mayor hasta la pared torácica; Ayuda a irrigar el primer y segundo espacio intercostal y la parte superior del serrato anterior.
toraco-acromial	Segunda parte (primera rama)		Se curva alrededor del borde superomedial del pectoral menor; perfora la membrana costocoracoidea (fascia clavipectoral); Se divide en cuatro ramas: pectoral, deltoides, acromial y clavicular.
torácica lateral	Segunda parte (segunda rama)		Desciende a lo largo del borde axilar del pectoral menor; lo sigue hasta la pared torácica, irrigando la cara lateral de la mama.
humeral circunflejo (anterior y posterior)	Tercera parte (a veces a través de un troncal común)		Rodean el cuello quirúrgico del húmero, anastomosándose entre sí lateralmente; rama posterior más grande atraviesa el espacio cuadrangular
subescapular	Tercera parte (rama más grande de cualquier parte)		Desciende desde el nivel del borde inferior del subescapular a lo largo del borde lateral de la escápula, dividiéndose dentro de 2 a 3 cm en ramas terminales, las arterias circunfleja escapular y toracodorsal.
Escapular circunflejo	arteria subescapular		Se curva alrededor del borde lateral de la escápula para entrar en la fosa infraespinosa, anastomosándose con la arteria supraescapular.
toracodorsal			Continúa el trayecto de la arteria subescapular, descendiendo con el nervio toracodorsal para entrar en el vértice del dorsal ancho.
Profunda brachii (arteria profunda del brazo)	Cerca de su origen	Braquial artería	Acompaña al nervio radial a lo largo del surco radial del húmero, irriga el compartimento posterior del brazo y participa en la anastomosis arterial periarticular alrededor de la articulación del codo.
Colateral cubital superior	Cerca de la mitad del brazo		Acompaña al nervio cubital hasta la cara posterior del codo; anastomosis con arteria recurrente cubital posterior
cubital inferior colateral	Superior al epicóndilo medial del húmero.		Pasa por delante del epicóndilo medial del húmero para anastomosarse con la arteria colateral cubital anterior.

Las ramas de la arteria axilar se ilustran en la figura 3.41 y su origen y trayecto se describen en la tabla 3.7.

La arteria torácica superior es un vaso pequeño y muy variable que surge justo por debajo de la subclavio (fig. 3.41A). Por lo general, discurre en dirección inferomedial posterior a la vena axilar e irriga el subclavio, los músculos del primer y segundo espacios intercostales, las láminas superiores del serrato anterior y los músculos pectorales suprayacentes. Se anastomosa con las arterias intercostales y/o torácicas internas.

Machine Translated by Google

La arteria toracoacromial, un tronco corto y ancho, perfora la membrana costocoracoidea y se divide en cuatro ramas (acromial, deltoides, pectoral y clavicular), profundas a la cabeza clavicular del pectoral mayor (fig. 3.42).

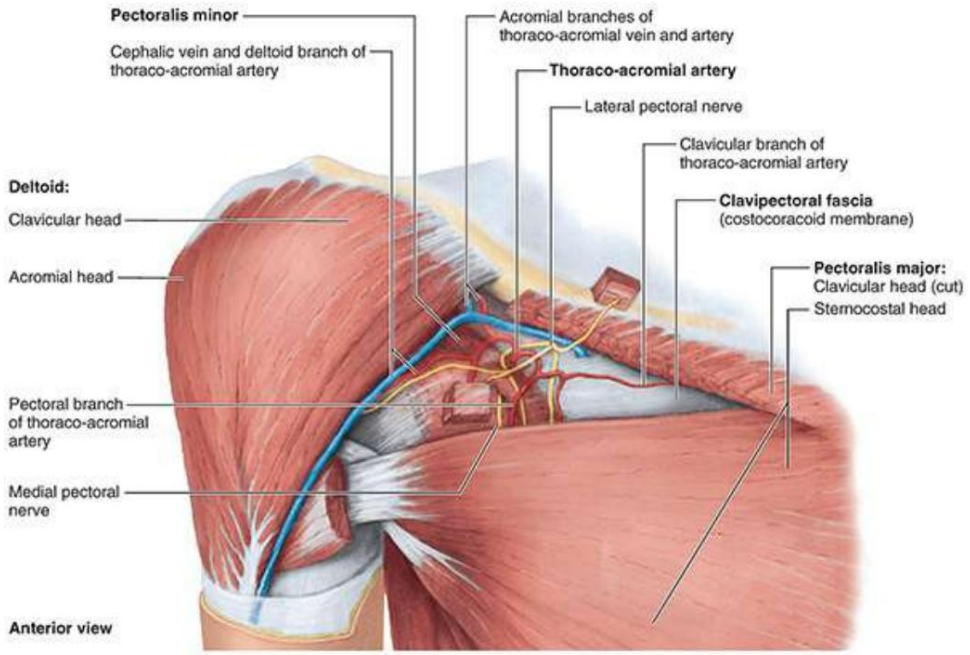

FIGURA 3.42. Pared anterior de la axila. Se extirpa la cabeza clavicular del pectoral mayor, excepto sus extremos de unión clavicular y humeral y dos cubos, que quedan para identificar sus nervios.

La arteria torácica lateral tiene un origen variable. Suele surgir como la segunda rama del segunda parte de la arteria axilar y desciende a lo largo del borde lateral del pectoral menor, siguiéndolo hasta la pared torácica (figs. 3.40B y 3.41A); sin embargo, puede surgir de las arterias toracoacromial, supraescapular o subescapular. La arteria torácica lateral irriga los músculos pectoral, serrato anterior e intercostal; los ganglios linfáticos axilares; y la cara lateral de la mama.

La arteria subescapular, la rama de la arteria axilar con mayor diámetro pero menor longitud, desciende a lo largo del borde lateral del subescapular en la pared axilar posterior. Pronto termina dividiéndose en las arterias circunfleja escapular y toracodorsal.

La arteria circunfleja escapular, a menudo la rama terminal más grande de la arteria subescapular, se curva posteriormente alrededor del borde lateral de la escápula y pasa posteriormente entre el subescapular y el redondo mayor para inervar los músculos del dorso de la escápula (fig. 3.41B). Participa en las anastomosis alrededor de la escápula.

La arteria toracodorsal continúa el curso general de la arteria subescapular hasta el ángulo inferior de la escápula e irriga los músculos adyacentes, principalmente el dorsal ancho (fig. 3.41A, C). También participa en las anastomosis arteriales alrededor de la escápula.

Las arterias humerales circunflejas rodean el cuello quirúrgico del húmero y se anastomosan con entre sí. La arteria humeral circunfleja anterior, más pequeña , pasa lateralmente, profunda al coracobraquial y al bíceps braquial. Emite una rama ascendente que irriga el hombro.

LGRAWANY
Machine Translated by Google

La arteria humeral circunfleja posterior de mayor tamaño pasa medialmente a través de la pared posterior de la axila a través del espacio cuadrangular con el nervio axilar para irrigar la articulación glenohumeral y los músculos circundantes (p. ej., el deltoides, el redondo mayor y menor, y la cabeza larga del tríceps). (Figura 3.41A, C; Tabla 3.7).

Vena axilar

La vena axilar se encuentra inicialmente (distalmente) en el lado anteromedial de la arteria axilar, con su parte terminal anteroinferior a la arteria (fig. 3.43). Esta gran vena está formada por la unión de la vena braquial (las venas que acompañan a la arteria braquial) y la vena basílica en el borde inferior del redondo mayor.

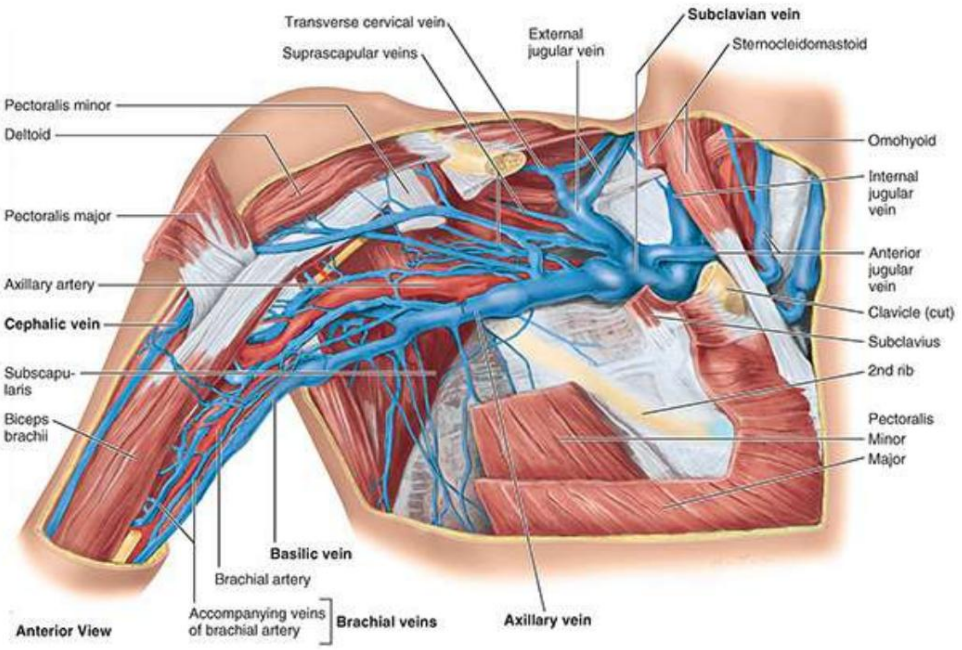

FIGURA 3.43. Venas de la axila. La vena basílica es paralela a la arteria braquial hasta la axila, donde se fusiona con las venas acompañantes (L. venae comitantes) de la arteria axilar para formar la vena axilar. La gran cantidad de venas más pequeñas y muy variables de la axila también son afluentes de la vena axilar.

La vena axilar tiene tres partes, que corresponden a las tres partes de la arteria axilar. Así, el extremo distal inicial es la tercera parte, mientras que el extremo proximal terminal es la primera parte. La vena axilar (primera parte) termina en el borde lateral de la primera costilla, donde se convierte en la vena subclavia. Las venas de la axila son más abundantes que las arterias, muy variables y frecuentemente se anastomosan. La vena axilar recibe afluentes que generalmente corresponden a ramas de la arteria axilar con algunas excepciones importantes:

- Las venas correspondientes a las ramas de la arteria toracoacromial no se fusionan para entrar por un afluente común; algunos entran de forma independiente en la vena axilar, pero otros desembocan en la vena cefálica, que luego ingresa en la vena axilar superior al pectoral menor, cerca de su transición a la vena subclavia.
- La vena axilar recibe, directa o indirectamente, la(s) vena(s) toracoepigástrica(s), la(s) cual(es)

Machine Translated by Google

formado por las anastomosis de las venas superficiales de la región inguinal con afluentes de la vena axilar (generalmente la vena torácica lateral). Estas venas constituyen una vía colateral que permite el retorno venoso en presencia de obstrucción de la vena cava inferior (consulte el recuadro clínico "Vías colaterales para la sangre venosa abdominopélvica" en el Capítulo 5).

Ganglios linfáticos axilares

El tejido conectivo fibroadiposo de la axila (grasa axilar) contiene muchos ganglios linfáticos. Los ganglios linfáticos axilares se organizan en cinco grupos principales: pectorales, subescapulares, humerales, centrales y apicales. Los grupos están dispuestos de manera que refleje la forma piramidal de la axila (v . fig. 3.39A). Tres grupos de ganglios axilares están relacionados con la base triangular, un grupo en cada esquina de la pirámide (fig. 3.44A, C).

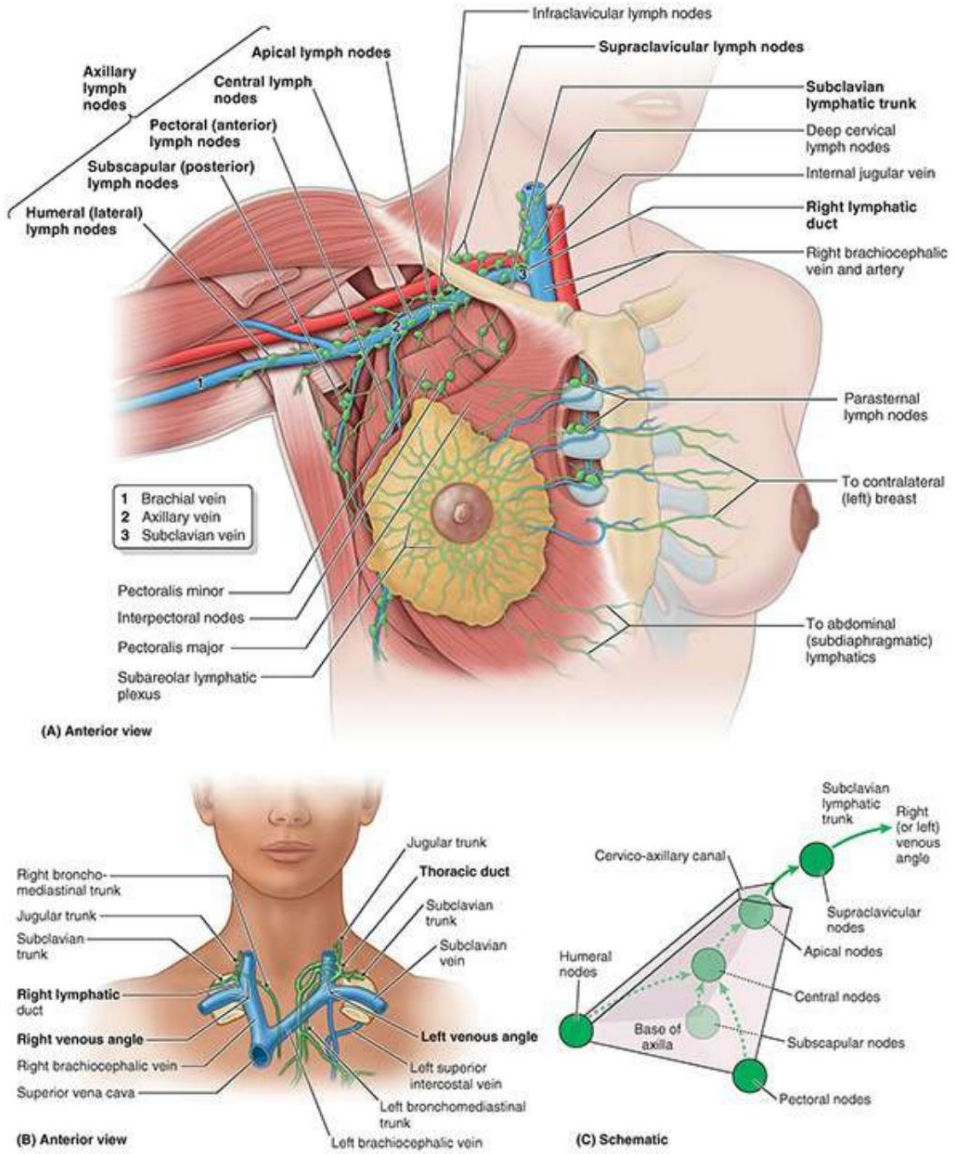

FIGURA 3.44. Ganglios linfáticos axilares y drenaje linfático de miembro superior derecho y mama. A. Panorama general de cinco

LGRAWANY
Machine Translated by Google

Grupos de ganglios linfáticos axilares. La mayoría de los vasos linfáticos de las extremidades superiores terminan en los ganglios linfáticos humerales (laterales) y centrales. Sin embargo, los que acompañan a la parte superior de la vena cefálica terminan en los ganglios linfáticos apicales. Los vasos linfáticos de la mama se analizan en el capítulo 4, Tórax. B. Conductos linfáticos torácicos y derechos. La linfa que pasa a través de los ganglios axilares ingresa a los vasos linfáticos eferentes que forman el tronco linfático subclavio, que generalmente desemboca en las uniones de las venas yugular interna y subclavia (los ángulos venosos). Ocasionalmente, en el lado derecho, este tronco se fusiona con los troncos linfático yugular y/o broncomediastínico para formar un conducto linfático derecho corto. Por el lado izquierdo suele entrar en la terminación del conducto torácico. C. Ubicación de los ganglios linfáticos axilares. Las posiciones de los cinco grupos de ganglios axilares, entre sí y con la axila piramidal. Se indica el patrón típico de drenaje.

Los ganglios pectorales (anteriores) constan de tres a cinco ganglios que se encuentran a lo largo de la pared medial de la axila, alrededor de la vena torácica lateral y el borde inferior del pectoral menor. Los ganglios pectorales reciben linfa principalmente de la pared torácica anterior, incluida la mayor parte de la mama (especialmente el cuadrante superolateral [superior externo] y el plexo subareolar; véase el Capítulo 4, Tórax).

Los ganglios subescapulares (posteriores) constan de seis o siete ganglios que se encuentran a lo largo del pliegue axilar posterior y los vasos sanguíneos subescapulares. Estos ganglios reciben linfa de la cara posterior de la pared torácica y la región escapular.

Los ganglios humerales (laterales) constan de cuatro a seis ganglios que se encuentran a lo largo de la pared lateral de la axila, medial y posterior a la vena axilar. Estos ganglios reciben casi toda la linfa de la extremidad superior, excepto la transportada por los vasos linfáticos que acompañan a la vena cefálica, que drenan principalmente directamente a los ganglios axilares apicales e infraclaviculares.

Los vasos linfáticos eferentes de estos tres grupos pasan a los ganglios centrales. Hay tres o cuatro de estos grandes ganglios situados profundamente al pectoral menor cerca de la base de la axila, en asociación con la segunda parte de la arteria axilar. Los vasos eferentes de los ganglios centrales pasan a los ganglios apicales, que se encuentran en el vértice de la axila a lo largo del lado medial de la vena axilar y la primera parte de la arteria axilar.

Los ganglios apicales reciben linfa de todos los demás grupos de ganglios axilares, así como de los linfáticos que acompañan a la vena cefálica proximal. Los vasos eferentes del grupo apical atraviesan el canal cérvico-axilar.

Estos vasos eferentes finalmente se unen para formar el tronco linfático subclavio, aunque algunos vasos pueden drenar en su camino a través de los ganglios claviculares (infraclaviculares y supraclaviculares) . Una vez formado, el tronco subclavio puede unirse a los troncos yugular y broncomediastínico en el lado derecho para formar el conducto linfático derecho, o puede entrar en el ángulo venoso derecho de forma independiente. En el lado izquierdo, el tronco subclavio comúnmente se une al conducto torácico (Fig. 3.44A, B).

Plexo braquial

La mayoría de los nervios de las extremidades superiores surgen del plexo braquial, una importante red nerviosa (figs. 3.40B y 3.45) que inerva el miembro superior; comienza en el cuello y se extiende hasta la axila.
Casi todas las ramas del plexo surgen en la axila (después de que el plexo ha cruzado la primera costilla). El plexo braquial está formado por la unión de las ramas anteriores de los últimos cuatro nervios cervicales (C5-C8) y el primer torácico (T1), que constituyen las raíces del plexo braquial (figs. 3.45 y 3.46; tabla 3.8).

Machine Translated by Google

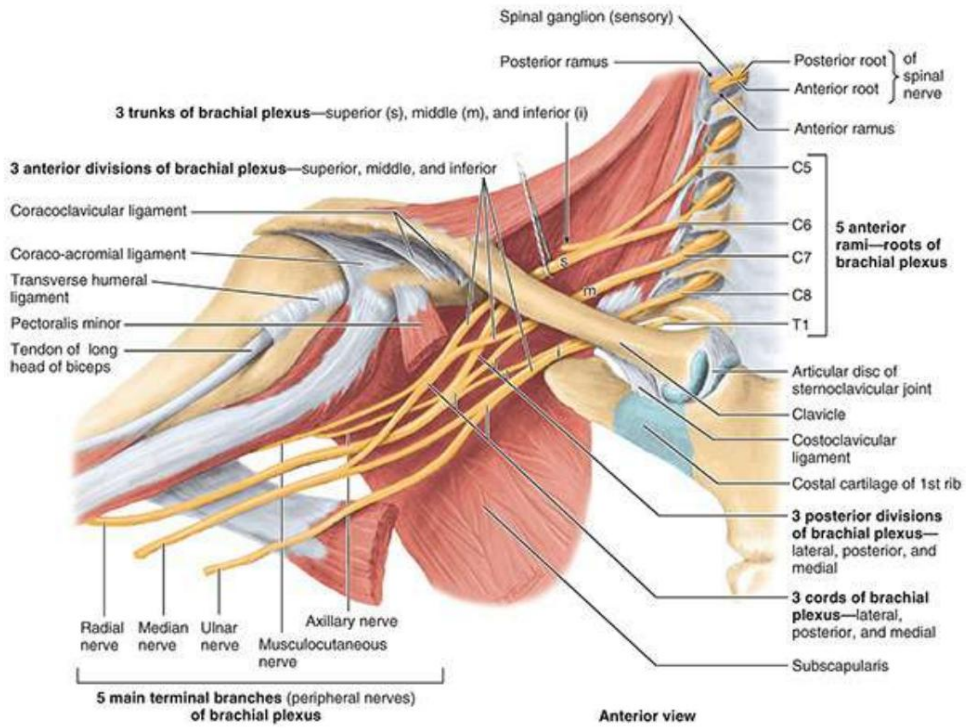

FIGURA 3.45. Formación del plexo braquial. Esta gran red nerviosa se extiende desde el cuello hasta el miembro superior a través del canal cérvico-axilar (unido por la clavícula, la primera costilla y la escápula superior) para proporcionar inervación al miembro superior y la región del hombro. El plexo braquial suele estar formado por las ramas anteriores de los nervios C5 a C8 y la mayor parte de la rama anterior del nervio T1 (las raíces del plexo braquial). Observe la fusión y continuación de ciertas raíces del plexo en tres troncos, la separación de cada tronco en divisiones anterior y posterior, la unión de las divisiones para formar tres cordones y la derivación de las principales ramas terminales (nervios periféricos) de los cuerdas como productos de la formación de plexos.

TABLA 3.8. PLEXO BRAQUIAL Y NERVIOS DEL EXTREMO SUPERIOR

Nervio	Origen [a]	Curso	Estructuras inervadas
ramas supraclaviculares			
escapular dorsal	Cara posterior de la rama anterior de C5 con una contribución frecuente de C4	Perfora el escaleno medio; Desciende profundamente hasta el elevador de la escápula y los romboides.	romboides; ocasionalmente inerva el elevador de la escápula
torácico largo	Cara posterior de las ramas anteriores de C5, C6, C7	Pasa a través del canal cérvico-axilar (fig. 3.39A, C), y desciende por detrás de las raíces C8 y T1 del plexo (ramos anteriores); corre inferiormente sobre la superficie superficial del serrato anterior	serrato anterior
supraescapular	Tronco superior, que recibe fibras de C5, C6 y, a menudo, C4.	Pasa lateralmente a través de la región cervical lateral (triángulo posterior del cuello), por encima del plexo braquial; luego a través de la muesca escapular por debajo del ligamento escapular transverso superior	Músculos supraespinoso e infraespinoso; articulación glenohumeral (hombro)
Nervio subclavio (nervio del subclavio)	Tronco superior, que recibe fibras de C5, C6 y, a menudo, C4 (fig. 3.46)	Desciende por detrás de la clavícula y por delante del plexo braquial y la arteria subclavia (fig. 3.31); a menudo	Subclavio y esternoclavicular articulación (la raíz frénica accesoria inerva el diafragma)

Machine Translated by Google

		dando una raíz accesoria a frénico nervio	
ramas infraclaviculares			
pectorales laterales	Rama lateral del cordón lateral, que recibe fibras de C5, C6 y C7.	Perfora la membrana costocoracoidea para alcanzar la superficie profunda de los músculos pectorales; una rama comunicante con el nervio pectoral medial pasa por delante de la arteria y la vena axilares	Principalmente pectoral mayor; pero algunas fibras del nervio pectoral lateral pasan al pectoral menor a través de una rama del nervio pectoral medial (fig. 3.48A); articulaciones acromioclavicular y glenohumeral
Rama terminal musculocutánea de	Cordón lateral, que recibe fibras de C5 a C7.	Sale de la axila perforando el coracobraquial (fig. 3.45); desciende entre el bíceps braquial y el braquial (figs. 3.49B y 3.50), inervando ambos; continúa como nervio cutáneo lateral de antebrazo	Músculos del compartimento anterior del brazo (coracobraquial, bíceps braquial y braquial) (Fig. 3.48B); piel de la cara lateral del antebrazo
Mediana	Raíz lateral de la mediana El nervio es una terminal. rama del cordón lateral (C6, C7). Raíz medial de la mediana El nervio es una terminal. rama del cordón medial (C8, T1).	Las raíces lateral y medial se fusionan para formar el nervio mediano lateral a la arteria axilar; desciende a través del brazo adyacente a la arteria braquial, con el nervio cruzando gradualmente por delante de la arteria hasta quedar medial a la arteria en la fosa cubital (v . fig. 3.55).	Músculos de la parte anterior del antebrazo. compartimiento (excepto el flexor cubital del carpo y la mitad cubital del flexor profundo de los dedos), cinco músculos intrínsecos en la mitad tenar de la palma y la piel palmar (Fig. 3.48B)
pectoral medial	Ramas laterales del cordón medial, que reciben fibras de C8 y T1.	Pasa entre la arteria y la vena axilares; luego perfora el pectoral menor y penetra en la superficie profunda del pectoral mayor; aunque se llama medial por su origen en el cordón medial, se encuentra lateral al nervio pectoral lateral	Pectoral menor y parte esternocostal del pectoral mayor
cutáneo medial nervio del brazo		Nervio más pequeño del plexo; corre a lo largo del lado medial de las venas axilar y braquial; Se comunica con el nervio intercostobraquial.	Piel del lado medial del brazo, tan distal como el epicóndilo medial del húmero y el olécranon del cúbito.
cutáneo medial nervio del antebrazo		Inicialmente corre con el nervio cubital (con el que puede confundirse) pero perfora la fascia profunda con la vena basílica y entra en el tejido subcutáneo, dividiéndose en ramas anterior y posterior.	Piel del lado medial del antebrazo, hasta distal hasta la muñeca.
cubital	Rama terminal más grande del cordón medial, que recibe fibras de C8, T1 y, a menudo, C7.	Desciende el brazo medial; pasa por detrás del epicóndilo medial del húmero; luego desciende por la cara cubital del antebrazo hasta la mano (figs. 3.48C y 3.49A).	Flexor cubital del carpo y mitad cubital del flexor profundo de los dedos (antebrazo); la mayoría de los músculos intrínsecos de la mano; piel de la mano medial a la línea axial del dedo 4
Subescapular superior	Rama lateral del cordón posterior, que recibe fibras de C5	Pasa posteriormente y entra directamente al subescapular.	Porción superior del subescapular
Subescapular inferior	Rama lateral del cordón posterior, fibras receptoras	Pasa en dirección inferolateral, profunda a la arteria y vena subescapulares.	Porción inferior del subescapular y redondo mayor.

Machine Translated by Google

	desde C6		
toracodorsal	Rama lateral del cordón posterior, que recibe fibras de C6, C7 y C8.	Nace entre los nervios subescapulares superior e inferior y corre inferolateralmente a lo largo de la pared axilar posterior hasta la parte apical del dorsal ancho.	Dorsal ancho
Axilar	Rama terminal del cordón posterior, que recibe fibras de C5 y C6.	Sale de la fosa axilar posteriormente y pasa a través del espacio cuadrangularb con la arteria humeral circunfleja posterior (fig. 3.50); da origen al nervio cutáneo braquial lateral superior; luego se enrolla alrededor del cuello quirúrgico del húmero en profundidad hasta el deltoides (fig. 3.48D)	Articulaciones acromioclavicular y glenohumeral (hombro); músculos redondo menor y deltoides (Figura 3.48D); piel del brazo superolateral (sobre la parte inferior del deltoides)
Radial	Rama terminal más grande del cordón posterior (rama más grande del plexo), que recibe fibras de C5–T1	Sale de la fosa axilar por detrás de la arteria axilar; pasa posterior al húmero en el surco radial con la arteria braquial profunda, entre las cabezas lateral y medial de tríceps; perfora el tabique intermuscular lateral; Entra en la fosa cubital y se divide en nervios radiales superficiales (cutáneos) y profundos (motores) (fig. 3.48D).	Todos los músculos de los compartimentos posteriores del brazo y antebrazo (fig. 3.48D); Piel de la parte posterior e inferolateral del brazo, parte posterior del antebrazo y dorso de la mano lateral a la línea axial del dedo 4.

aNegrita (p. ej., C5) indica el componente primario del nervio. bDelimitado

superiormente por el subescapular, la cabeza del húmero y el redondo menor; inferiormente por el redondo mayor; medialmente por la porción larga del tríceps; y lateralmente por el coracobraquial y el cuello quirúrgico del húmero (fig. 3.50).

Las raíces del plexo suelen pasar a través del espacio entre los músculos escalenos anterior y medio (L. escaleno anterior y medio) con la arteria subclavia (fig. 3.47). Las fibras simpáticas transportadas por cada raíz del plexo se reciben de las ramas grises de los ganglios cervicales medio e inferior a medida que las raíces pasan entre los músculos escalenos.

En la parte inferior del cuello, las raíces del plexo braquial se unen para formar tres troncos (figs. 3.45, 3.46, 3.47 y 3.48A; tabla 3.8):

1. Un tronco superior, procedente de la unión de las raíces C5 y C6 2. Un tronco medio, que es continuación de la raíz C7
3. Un tronco inferior, procedente de la unión de las raíces C8 y T1

LGRAWANY
Machine Translated by Google

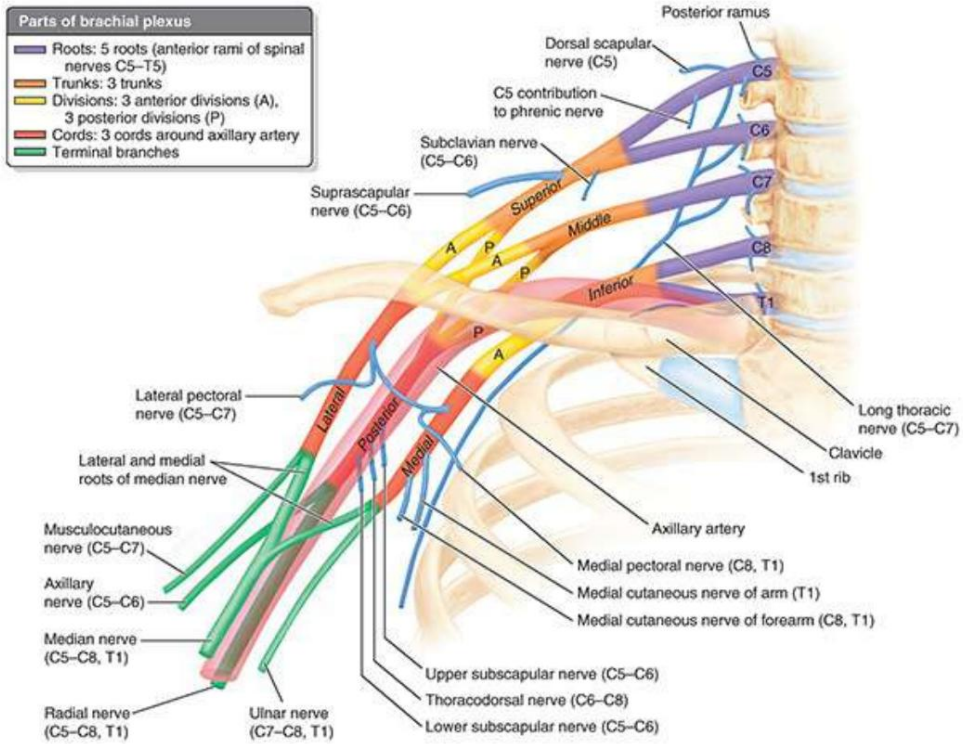

FIGURA 3.46. Plexo braquial.

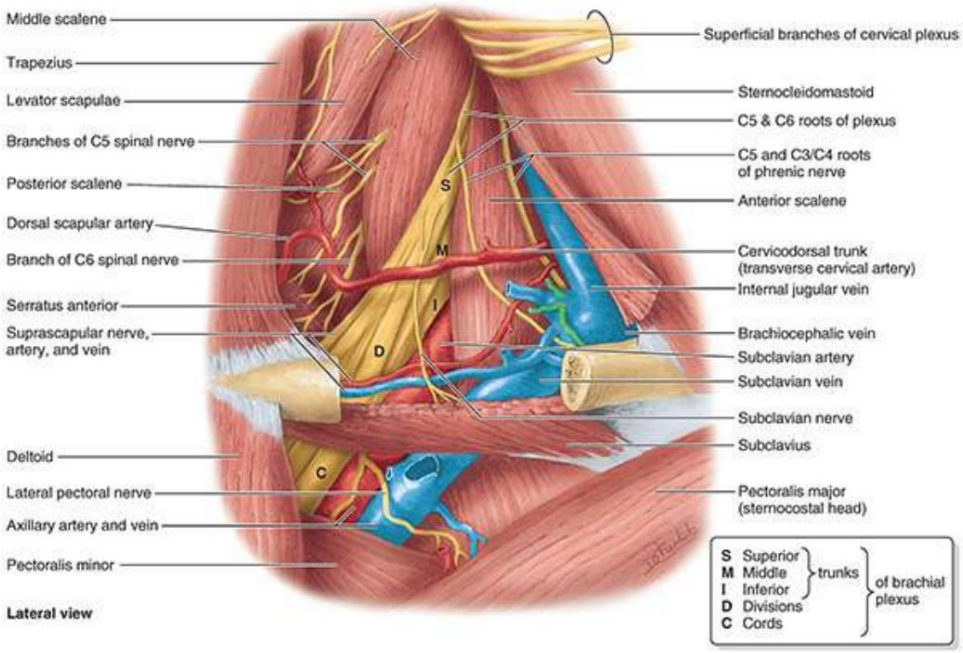

FIGURA 3.47. Disección de la región cervical lateral derecha (triángulo posterior). Se han disecado el plexo braquial y los vasos subclavios. Las ramas anteriores de los nervios espinales C5 a C8 (más T1, ocultas aquí por la tercera parte de la arteria subclavia) constituyen las raíces del plexo braquial. La fusión y posterior división de las fibras nerviosas transportadas por las raíces forman los troncos y las divisiones en el nivel mostrado. La arteria subclavia emerge entre los músculos escalenos medio y anterior con las raíces del plexo.

Machine Translated by Google

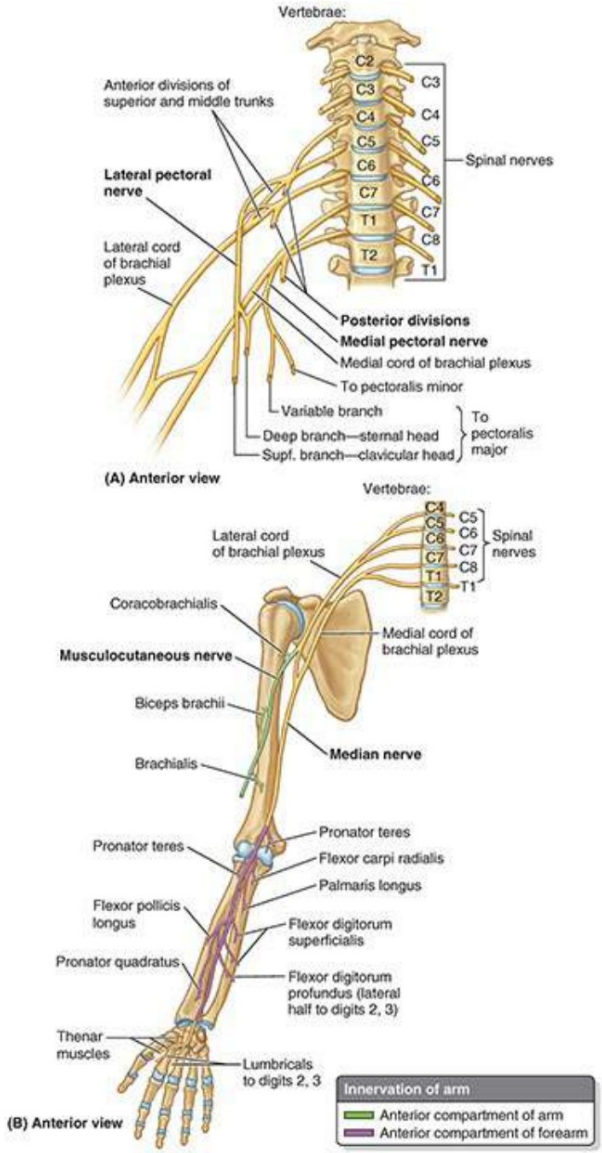

LGRAWANY
Machine Translated by Google

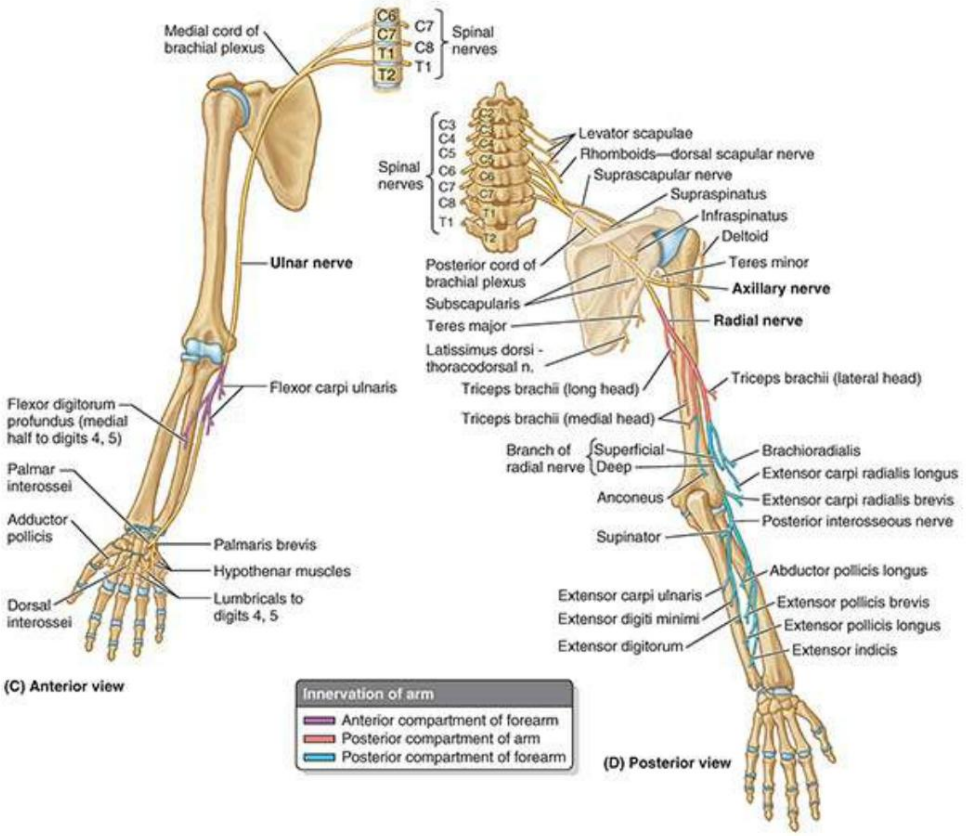

FIGURA 3.48. Ramas motoras derivadas de cordones del plexo braquial. A. Nervios pectorales medial y lateral. Los nervios pectorales medial y lateral surgen de los cordones medial y lateral del plexo braquial, respectivamente (o de las divisiones anteriores de los troncos que los forman, como se muestra aquí para el nervio pectoral lateral). B. Nervios musculocutáneo y mediano. Se muestran los trayectos de los nervios mediano y musculocutáneo y el patrón típico de ramificación de sus ramas motoras. C. Nervio cubital. El trayecto del nervio cubital y el patrón típico de ramificación de sus ramas motoras. D. Nervios axilares y radiales. Se muestran los trayectos de los nervios axilar y radial y el patrón típico de ramificación de sus ramas motoras. El nervio interóseo posterior es la continuación de la rama profunda del nervio radial, que se muestra aquí bifurcándose en dos ramas para inervar todos los músculos con vientres carnosos ubicados completamente en el compartimento posterior del antebrazo. El dorso de la mano no tiene fibras musculares carnosas; por lo tanto, allí no se distribuyen nervios motores.

Cada tronco del plexo braquial se divide en divisiones anterior y posterior como el plexo.
pasa a través del canal cérvico-axilar posterior a la clavícula (fig. 3.45). Las divisiones anteriores de los troncos irrigan los compartimentos anteriores (flexores) del miembro superior, y las divisiones posteriores de los troncos irrigan los compartimentos posteriores (extensores).

Las divisiones de los troncos forman tres cordones del plexo braquial (figs. 3.45, 3.46 y 3.48; tabla 3.8):

1. Las divisiones anteriores de los troncos superior y medio se unen para formar el cordón lateral.
2. La división anterior del tronco inferior continúa como cordón medial.
3. Las divisiones posteriores de los tres troncos se unen para formar el cordón posterior.

Los cordones guardan la relación con la segunda parte de la arteria axilar que indica su nombre. Por ejemplo, el cordón lateral está lateral a la arteria axilar, aunque puede parecer que se encuentra por encima de la arteria porque se ve más fácilmente cuando la extremidad está en abducción.

Machine Translated by Google

Los productos de la formación de plexos son nervios periféricos multisegmentarios (con nombre). el braquial El plexo se divide en partes supraclavicular e infraclavicular por la clavícula (fig. 3.46; tabla 3.8). Cuatro ramas de la parte supraclavicular del plexo surgen de las raíces (ramos anteriores) y los troncos del plexo braquial (nervio dorsal escapular, nervio torácico largo, nervio subclavio y nervio supraescapular) y son accesibles a través del cuello. Además, de las cinco raíces del plexo surgen ramas musculares oficialmente sin nombre (ramos anteriores C5-T1), que inervan los músculos escalenos y largos del cuello. La raíz C5 del nervio frénico (considerada una rama del plexo cervical) surge de la raíz del plexo C5 y une los componentes C3-C4 del nervio en la superficie anterior del músculo escaleno anterior (fig. 3.47).

Las ramas de la parte infraclavicular del plexo surgen de los cordones del plexo braquial y son accesibles a través de la axila (figs. 3.46 y 3.48). Contando las ramas laterales y terminales, tres ramas surgen del cordón lateral, mientras que los cordones medial y posterior dan lugar a cinco ramas cada uno (contando las raíces del nervio mediano como ramas individuales). Las ramas de las partes supraclavicular e infraclavicular del plexo braquial se ilustran en las figuras 3.46 y 3.48 y se enumeran en la tabla 3.8, junto con el origen, curso y distribución de cada rama.

CLÍNICO

CAJA

AXILA

Anastomosis arteriales alrededor de la escápula

Muchas anastomosis arteriales ocurren alrededor de la escápula. Varios vasos se unen para formar redes en las superficies anterior y posterior de la escápula: las arterias escapular dorsal, supraescapular y (a través de la escapular circunfleja) subescapular (fig. B3.12).

LGRAWANY
Machine Translated by Google

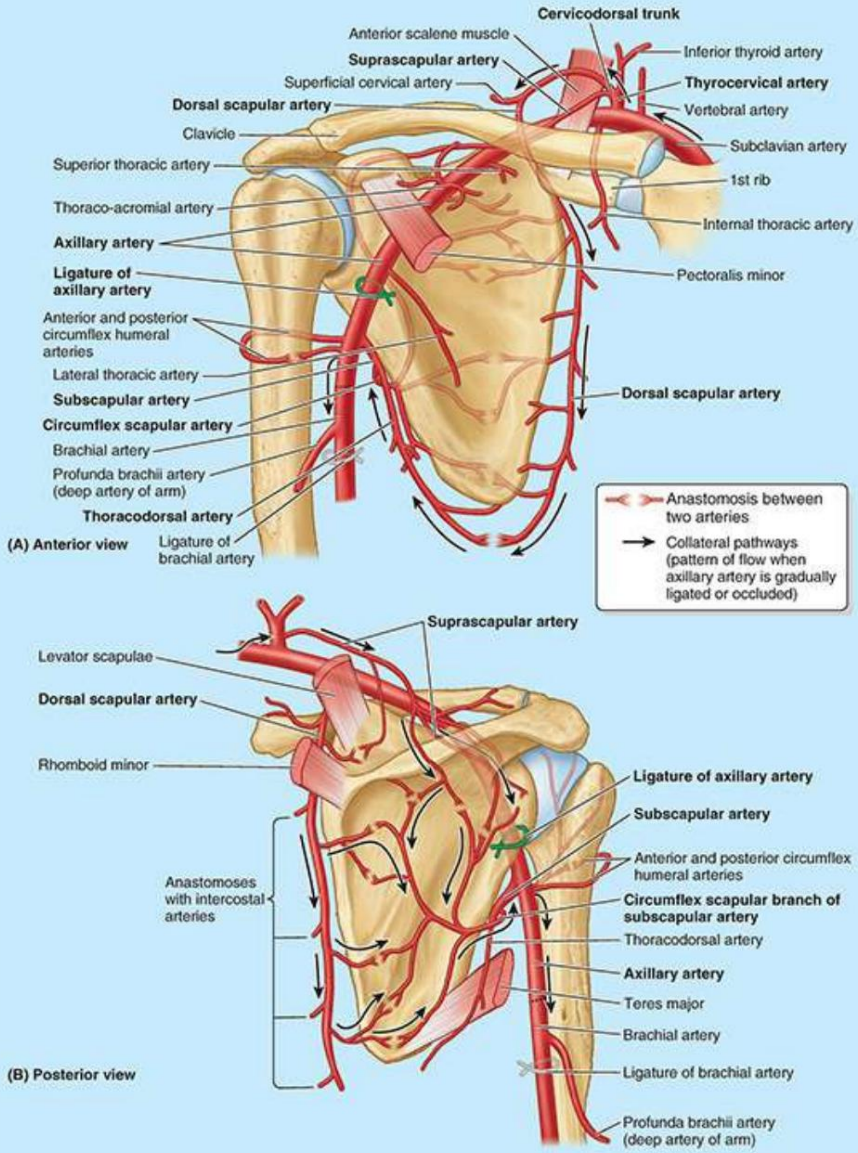

FIGURA B3.12. Anastomosis arteriales alrededor de la escápula.

La importancia de la circulación colateral posibilitada por estas anastomosis se vuelve evidente cuando es necesaria la ligadura de una arteria subclavia o axilar lacerada. Por ejemplo, es posible que sea necesario ligar la arteria axilar entre la primera costilla y la arteria subescapular. En otros casos, la estenosis vascular de la arteria axilar puede deberse a una lesión aterosclerótica que provoca una reducción del flujo sanguíneo. En cualquier caso, la dirección del flujo sanguíneo en la arteria subescapular se invierte, lo que permite que la sangre llegue a la tercera parte de la arteria axilar. Tenga en cuenta que la arteria subescapular recibe sangre a través de varias anastomosis con la arteria supraescapular, la arteria dorsal de la escápula y las arterias intercostales.

La oclusión lenta de la arteria axilar (p. ej., resultante de una enfermedad o un traumatismo) a menudo permite se desarrolle suficiente circulación colateral, previniendo la isquemia (pérdida de suministro de sangre). La oclusión repentina generalmente no deja tiempo suficiente para una circulación colateral adecuada.

Machine Translated by Google

desarrollar; como resultado, hay un suministro inadecuado de sangre al brazo, antebrazo y mano.
Si bien existen posibles vías colaterales (anastomosis periarticulares) alrededor de la articulación del hombro en sentido proximal y de la articulación del codo en sentido distal, la ligadura quirúrgica de la arteria axilar entre los orígenes de la arteria subescapular y la arteria braquial profunda cortará el suministro de sangre al brazo. porque la circulación colateral es inadecuada.

Compresión de la arteria axilar

La arteria axilar se puede palpar en la parte inferior de la pared lateral de la axila. Puede ser necesaria la compresión de la tercera parte de esta arteria contra el húmero cuando se produce un sangrado profuso (p. ej., como resultado de una herida de arma blanca o de bala).
en la axila). Si se requiere compresión en un sitio más proximal, la arteria axilar se puede comprimir en su origen (cuando la arteria subclavia cruza la primera costilla) ejerciendo presión hacia abajo en el ángulo entre la clavícula y la inserción inferior del músculo esternocleidomastoideo.

Aneurisma de la arteria axilar

La primera parte de la arteria axilar puede agrandarse (aneurisma de la arteria axilar) y comprimir los troncos del plexo braquial, provocando dolor y anestesia (pérdida de sensación) en las zonas de la piel irrigadas por los nervios afectados. aneurisma de la
La arteria axilar puede aparecer en lanzadores de béisbol y mariscales de campo de fútbol americano debido a los movimientos rápidos y contundentes de sus brazos.

Lesiones de la vena axilar

Las heridas en la axila suelen afectar a la vena axilar debido a su gran tamaño y su posición expuesta. Cuando el brazo está en abducción completa, la vena axilar se superpone a la arteria axilar en dirección anterior. Una herida quirúrgica o traumática en la parte proximal de la vena axilar es particularmente peligrosa no sólo por el sangrado profuso sino también por el riesgo de que entre aire en ella y se produzcan émbolos aéreos (burbujas de aire) en la sangre.

Vena axilar en punción de la vena subclavia

La punción de la vena subclavia, en la que se coloca un catéter en la vena subclavia, es un procedimiento clínico común (consulte el recuadro clínico “Punción de la vena subclavia” en el Capítulo 9, Cuello).

La vena axilar se convierte en vena subclavia cuando se cruza la primera costilla (v . fig. 3.47).
Debido a que la aguja avanza medialmente para ingresar a la vena a medida que cruza la costilla, la vena realmente puncionada (el punto de entrada) en una “punción de la vena subclavia” es la parte terminal de la vena axilar. Sin embargo, la punta de la aguja penetra casi inmediatamente en la luz de la vena subclavia. Por lo tanto, es clínicamente significativo que la vena axilar se encuentre anterior y

LGRAWANY
Machine Translated by Google

inferior (es decir, superficial) a la arteria axilar y las partes del plexo braquial que comienzan a rodear la arteria en este punto.

Infección de los ganglios linfáticos axilares

Una infección en la extremidad superior puede hacer que los ganglios axilares se agranden y se vuelvan sensibles e inflamados, una afección llamada linfangitis (inflamación de los vasos linfáticos). El grupo de ganglios humerales suele ser el primero en verse afectado.

La linfangitis se caracteriza por el desarrollo de vetas cálidas, rojas y dolorosas en la piel de la extremidad. Las infecciones en la región pectoral y mamaria, incluida la parte superior del abdomen, también pueden producir agrandamiento de los ganglios axilares. En el cáncer metastásico del grupo apical, los ganglios a menudo se adhieren a la vena axilar, lo que puede requerir la escisión de parte de este vaso. El agrandamiento de los ganglios apicales puede obstruir la vena cefálica superior al pectoral menor.

Disección de ganglios linfáticos axilares

La escisión y el análisis patológico de los ganglios linfáticos axilares suelen ser necesarios para estadificar y determinar el tratamiento adecuado del cáncer, como el cáncer de mama.

Debido a que los ganglios linfáticos axilares están dispuestos y reciben linfa (y, por lo tanto, células de cáncer de mama metastásico) en un orden específico, extirpar y examinar los ganglios linfáticos en ese orden es importante para determinar el grado en que el cáncer se ha desarrollado y es probable que haya metastatizado. . La estadificación se logra frecuentemente mediante un procedimiento dirigido, la biopsia del ganglio linfático centinela, en la que solo se extirpan y analizan los ganglios que drenan el sitio del tumor. Esto se asocia con una menor posibilidad de dañar las estructuras circundantes.

El drenaje linfático de la extremidad superior puede verse impedido después de la extirpación o radiación de los ganglios axilares, lo que resulta en linfedema, hinchazón como resultado de la linfa acumulada, especialmente en el tejido subcutáneo.

Durante la disección de los ganglios axilares, dos nervios corren el riesgo de lesionarse. Durante la cirugía, se identifica el nervio torácico largo que va al serrato anterior y se mantiene contra la pared torácica (consulte la figura B3.8). Como se analizó anteriormente en este capítulo, al cortar el nervio torácico largo se obtiene una escápula alada (v . fig. B3.6). Si se corta el nervio toracodorsal que va al dorsal ancho (v. fig. B3.7), la rotación medial y la aducción del brazo se debilitan, pero no se produce deformidad. Si los ganglios alrededor de este nervio son obviamente malignos, a veces es necesario sacrificar el nervio mientras se resecan los ganglios para aumentar la probabilidad de eliminación completa de todas las células malignas.

Variaciones del plexo braquial

Las variaciones en la formación del plexo braquial son comunes (Enciclopedia ilustrada de variaciones anatómicas humanas). Además de las cinco ramas anteriores (C5-C8 y T1) que forman las raíces del plexo braquial, pueden realizarse pequeñas contribuciones.

Machine Translated by Google

ser realizado por las ramas anteriores de C4 o T2. Cuando la raíz más superior (rama anterior) del plexo es C4 y la raíz más inferior es C8, se trata de un plexo braquial prefijado. Alternativamente, cuando la raíz superior es C6 y la raíz inferior es T2, se trata de un plexo braquial postfijado. En este último tipo, el tronco inferior del plexo puede estar comprimido por la primera costilla, produciendo síntomas neurovasculares en el miembro superior. También pueden ocurrir variaciones en la formación de troncos, divisiones y cordones; en el origen y/o combinación de ramas; y en la relación con la arteria axilar y los músculos escalenos. Por ejemplo, los cordones lateral o medial pueden recibir fibras de ramas anteriores inferiores o superiores a los niveles habituales, respectivamente.

En algunos individuos, las divisiones del tronco o las formaciones de cordones pueden estar ausentes en una u otra parte del plexo; sin embargo, la composición de las sucursales terminales no cambia. Debido a que cada nervio periférico es un conjunto de fibras nerviosas unidas por tejido conectivo, es comprensible que el nervio mediano, por ejemplo, pueda tener dos raíces mediales en lugar de una (es decir, las fibras nerviosas simplemente están agrupadas de manera diferente). Esto resulta de que las fibras del cordón medial del plexo braquial se dividen en tres ramas, dos de las cuales forman el nervio mediano y la tercera forma el nervio cubital. A veces puede resultar más confuso cuando las dos raíces mediales están completamente separadas; sin embargo, comprenda que aunque el nervio mediano puede tener dos raíces mediales, los componentes del nervio son los mismos (es decir, los impulsos surgen del mismo lugar y llegan al mismo destino ya sea que pasen por una o dos raíces).

Lesiones del plexo braquial

Las lesiones del plexo braquial afectan a los movimientos y sensaciones cutáneas del miembro superior. Las enfermedades, los estiramientos y las heridas en la región cervical lateral (triángulo posterior) del cuello (consulte el Capítulo 9, Cuello) o en la axila pueden producir lesiones del plexo braquial. Los signos y síntomas dependen de la parte del plexo afectada. Las lesiones del plexo braquial provocan parálisis y anestesia. La prueba de la capacidad de la persona para realizar movimientos evalúa el grado de parálisis. Con una parálisis completa, no se detecta ningún movimiento. Con una parálisis incompleta, no todos los músculos están paralizados; por lo tanto, la persona puede moverse, pero los movimientos son débiles en comparación con los del lado normal. Para determinar la capacidad de la persona de sentir dolor (p. ej., por un pinchazo en la piel) se prueba el grado de anestesia.

Las lesiones de las partes superiores del plexo braquial (C5 y C6) suelen deberse a un aumento excesivo del ángulo entre el cuello y el hombro. Estas lesiones pueden ocurrir en una persona que es arrojada desde una motocicleta o un caballo y cae sobre el hombro de una manera que separa ampliamente el cuello y el hombro (Fig. B3.13A). Cuando se lanza, el hombro de la persona a menudo golpea algo (p. ej., un árbol o el suelo) y se detiene, pero la cabeza y el tronco continúan moviéndose. Esto estira o rompe las partes superiores del plexo braquial o avulsa (desgarra) las raíces del plexo de la médula espinal.

LGRAWANY
Machine Translated by Google

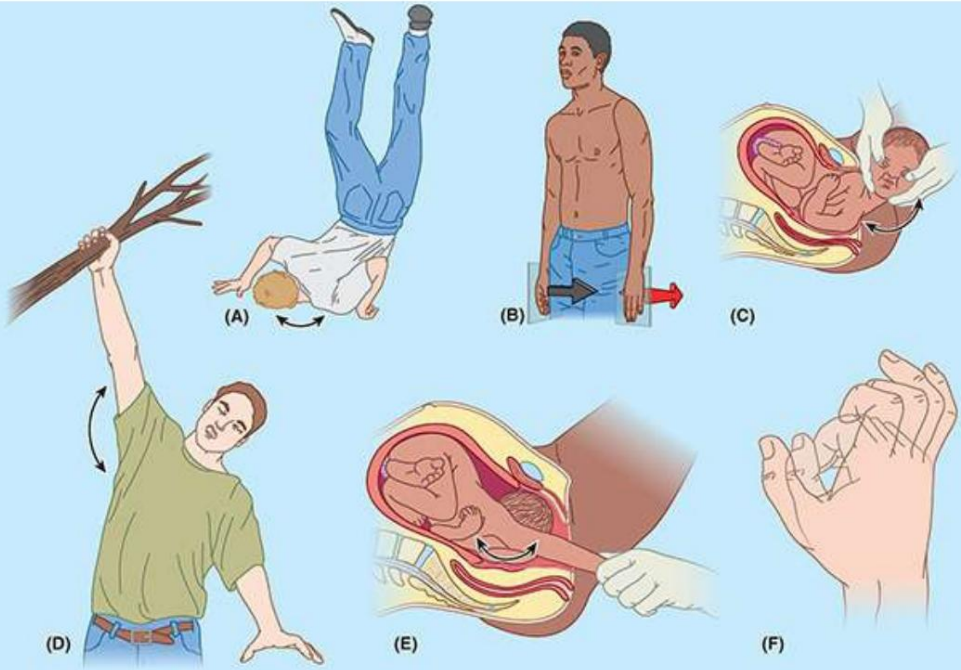

FIGURA B3.13. Lesiones del plexo braquial. A. Aumento excesivo del ángulo entre la cabeza y el hombro izquierdo. B. Posición de punta de camarero (miembro superior izquierdo). C. Aumento excesivo del ángulo entre la cabeza y el hombro izquierdo durante el parto. D y E. Aumentos excesivos del ángulo entre el tronco y el miembro superior derecho. F. Mano en garra. La persona intenta adoptar una posición de "puño" ligeramente sombreada.

La lesión del tronco superior del plexo es evidente por la posición característica de la extremidad ("posición de punta de camarero"), en la que la extremidad cuelga de lado en rotación medial (Fig. B3.13B, flecha). Las lesiones del plexo braquial superior también pueden ocurrir en un recién nacido cuando se produce un estiramiento excesivo del cuello durante el parto (fig. B3.13C).

Como resultado de las lesiones en las partes superiores del plexo braquial (parálisis de Erb-Duchenne), se produce la parálisis de los músculos del hombro y del brazo inervados por los nervios espinales C5 y C6: deltoides, bíceps y braquial. El aspecto clínico habitual es un miembro superior con hombro en aducción, brazo en rotación medial y codo extendido. La cara lateral del antebrazo también experimenta cierta pérdida de sensación. Los microtraumatismos crónicos en el tronco superior del plexo braquial por llevar una mochila pesada pueden producir déficits motores y sensoriales en la distribución de los nervios musculocutáneos y radiales. Una lesión del plexo braquial superior puede producir espasmos musculares y discapacidad grave en excursionistas (parálisis del mochilero) que cargan mochilas pesadas durante largos períodos.

La neuritis aguda del plexo braquial (neuropatía del plexo braquial) es un trastorno neurológico de causa desconocida que se caracteriza por la aparición repentina de dolor intenso, generalmente alrededor del hombro. Por lo general, el dolor comienza por la noche y va seguido de debilidad muscular y, en ocasiones, atrofia muscular (amiotrofia neurológica). La inflamación del plexo braquial (neuritis braquial) suele ir precedida por algún evento (p. ej., infección de las vías respiratorias superiores, vacunación o traumatismo inespecífico). Las fibras nerviosas implicadas suelen derivar del tronco superior del plexo braquial.

La compresión de las cuerdas del plexo braquial puede deberse a una hiperabducción prolongada.

Machine Translated by Google

del brazo durante la realización de tareas manuales sobre la cabeza, como pintar un techo. Los cordones están pinzados o comprimidos entre la apófisis coracoides de la escápula y el tendón del pectoral menor. Los síntomas neurológicos comunes son dolor que se irradia hacia el brazo, entumecimiento, parestesia (hormigueo), eritema (enrojecimiento de la piel causado por la dilatación capilar) y debilidad de las manos. La compresión de la arteria y vena axilares provoca isquemia del miembro superior y distensión de las venas superficiales. Estos signos y síntomas del síndrome de hiperabducción resultan de la compresión de los vasos axilares y nervios.

Las lesiones de las partes inferiores del plexo braquial (parálisis de Klumpke) son mucho menos comunes. Las lesiones del plexo braquial inferior pueden ocurrir cuando la extremidad superior es súbitamente tirada hacia arriba, por ejemplo, cuando una persona agarra algo para frenar una caída (Fig. B3.13D) o la extremidad superior de un bebé se tira excesivamente durante el parto (Fig. B3.13E). Estos eventos lesionan el tronco inferior del plexo braquial (C8 y T1) y pueden arrancar las raíces de los nervios espinales de la médula espinal. Los músculos cortos de la mano se ven afectados y se produce una mano en garra (fig. B3.13F).

Bloqueo del plexo braquial

La inyección de una solución anestésica en la vaina axilar o inmediatamente alrededor de ella interrumpe la conducción de los impulsos de los nervios periféricos y produce anestesia de las estructuras inervadas por las ramas de los cordones del plexo (v. fig. 3.40A). La sensación está bloqueada en todas las estructuras profundas del miembro superior y en la piel distal a la mitad del brazo. Combinado con una técnica de torniquete oclusivo para retener el agente anestésico, este procedimiento permite a los cirujanos operar el miembro superior sin utilizar anestesia general. El plexo braquial se puede anestesiar mediante varios abordajes, incluidos abordajes o bloqueos axilares supraclaviculares e infraclaviculares.

La conclusión: axila

Axila: La axila es un compartimento piramidal lleno de grasa (centro de distribución) que da paso o alberga las principales “servicios” que sirven (abastecen, drenan y se comunican con) la extremidad superior. ■ Aunque normalmente están protegidas por el brazo, las estructuras axilares son vulnerables cuando el brazo está en abducción; el reflejo de “cosquillas” hace que nos recuperemos rápidamente la posición protegida cuando se percibe una amenaza. ■ Las estructuras que atraviesan la axila están envueltas en una envoltura protectora (funda axilar), incrustadas en un material acolchado. matriz (grasa axilar) que permite la flexibilidad, y están rodeadas por paredes musculoesqueléticas. ■ Las estructuras neurovasculares pasan hacia y desde el cuello/tórax y todo el miembro superior (incluidas las regiones pectoral, escapular y subescapular, así como el miembro superior libre) a través de la axila.

Machine Translated by Google

Vena y arteria axilar: la vena axilar se encuentra anterior y ligeramente inferior a la arteria axilar, y ambas están rodeadas por la vaina fascial axilar. ■ Con fines descriptivos, a la arteria y vena axilares se les asignan tres partes ubicadas medial, posterior y lateral al pectoral menor. Casualmente, la primera parte de la arteria tiene una rama; la segunda parte, dos ramas; y la tercera parte, tres ramas.

Ganglios linfáticos axilares: los ganglios linfáticos axilares están incrustados en la grasa axilar. externo a la vaina axilar. ■ Los ganglios linfáticos axilares se encuentran en grupos que están dispuestos y reciben linfa en un orden específico, lo cual es importante para estadificar y determinar el tratamiento adecuado para el cáncer de mama. ■ Los ganglios linfáticos axilares reciben linfa del miembro superior, así como de todo el cuadrante superior de la pared superficial del cuerpo, desde el nivel de las clavículas hasta el ombligo, incluida la mayor parte de la mama.

Plexo braquial: el plexo braquial es una mezcla organizada de las fibras nerviosas de las cinco ramas anteriores adyacentes (C5-T1, las raíces del plexo) que inervan el miembro superior. ■ Aunque su identidad segmentaria se pierde al formar el plexo, la distribución segmentaria original en la piel (dermatomas) y músculos (miotomas) permanece, exhibiendo una distribución craneal a caudal para la piel (consulte “Inervación cutánea de las extremidades superiores” en este capítulo). y una distribución de proximal a distal para los músculos. Por ejemplo, las fibras C5 y C6 inervan principalmente músculos que actúan en el hombro o flexionan el codo; Las fibras C7 y C8 inervan los músculos que extienden el codo o forman parte del antebrazo; y las fibras T1 inervan los músculos intrínsecos de la mano. ■ La formación del plexo braquial inicialmente implica la fusión de los pares de raíces superior e inferior, lo que da como resultado tres troncos, cada uno de los cuales se divide en divisiones anterior y posterior. ■ Las fibras que atraviesan las divisiones anteriores inervan a los flexores y pronadores de los compartimentos anteriores de la extremidad, mientras que las fibras que atraviesan las divisiones posteriores inervan a los extensores y supinadores de los compartimentos posteriores de la extremidad. ■ Cinco de las seis divisiones se fusionan para formar tres cordones que rodean la arteria axilar. ■ Dos de los tres cordones dan origen a su vez a cinco nervios, y el tercero (cordón lateral) da lugar a tres nervios. ■ Además de los nervios que surgen de de las cuerdas, surgen más nervios de otras partes del plexo. ■ La mayoría de los nervios que surgen del plexo son multisegmentarios y contienen fibras de dos o más ramos anteriores de nervios espinales adyacentes.

BRAZO

El brazo se extiende desde el hombro hasta el codo. Se producen dos tipos de movimiento entre el brazo y el antebrazo en la articulación del codo: flexión-extensión y pronación-supinación. Los músculos que realizan estos movimientos están claramente divididos en grupos anterior y posterior, separados por el húmero y los tabiques intermusculares medial y lateral (fig. 3.49). La acción principal de ambos

Machine Translated by Google

Los grupos están en la articulación del codo, pero algunos músculos también actúan en la articulación glenohumeral. La parte superior del húmero proporciona inserciones para los tendones de los músculos del hombro.

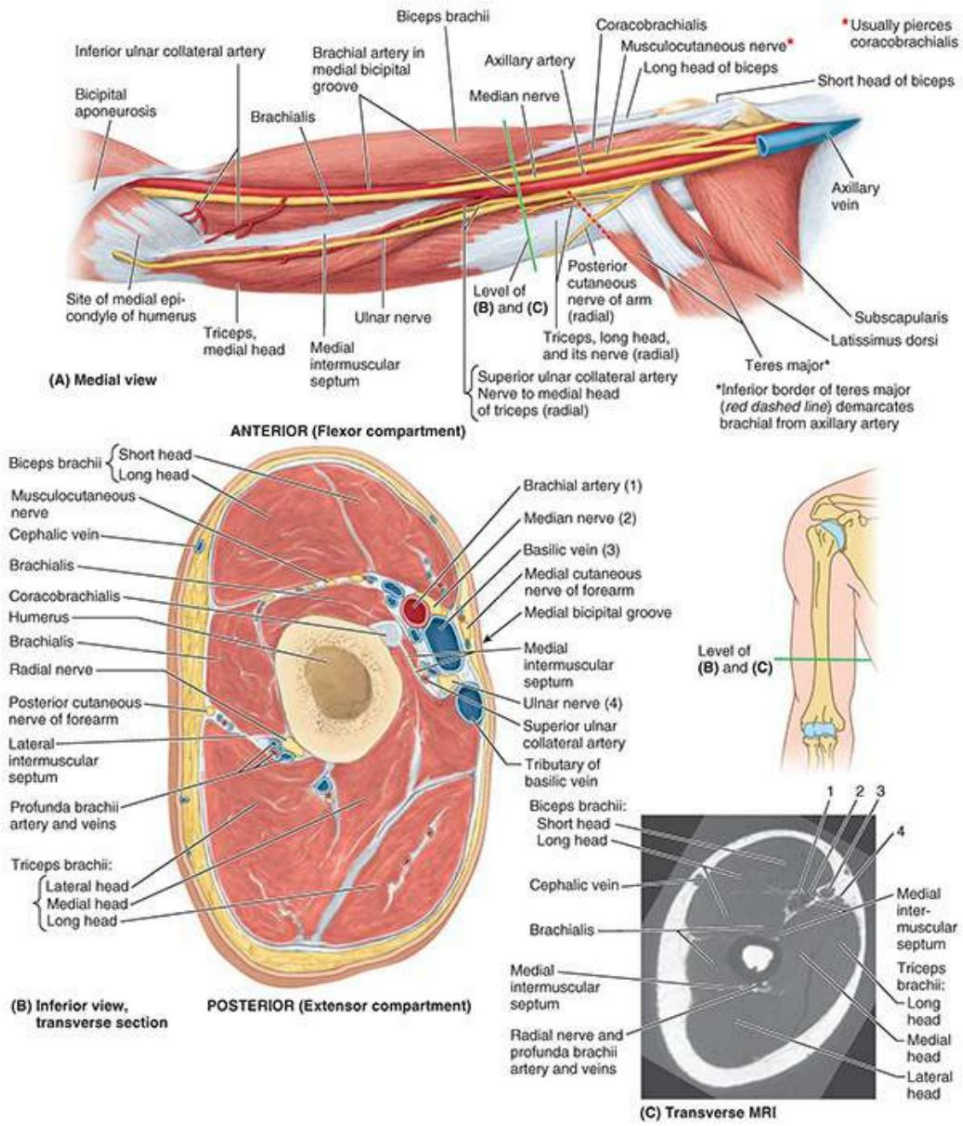

FIGURA 3.49. Músculos, estructuras neurovasculares y compartimentos del brazo. A. Disección del brazo derecho. Se han extirpado las venas, excepto la parte proximal de la vena axilar. Obsérvense los trayectos de los nervios musculocutáneo, mediano y cubital y de la arteria braquial a lo largo de la cara medial (protegida) del brazo. Sus trayectos generalmente son paralelos al tabique intermuscular medial que separa los compartimentos anterior y posterior en los dos tercios distales del brazo. B.
Sección transversal del brazo derecho. Obsérvese que las tres cabezas del tríceps y el nervio radial y sus vasos compañeros (en contacto con el húmero) se encuentran en el compartimento posterior. C. Resonancia magnética transversal del brazo derecho. Demuestra las características que se muestran en la parte B; Las estructuras numeradas se identifican en la parte B.

Músculos del brazo

De los cuatro músculos principales del brazo, tres flexores (bíceps braquial, braquial y coracobraquial) se encuentran en el compartimento anterior (flexor), inervados por el nervio musculocutáneo, y un extensor (tríceps braquial) se encuentra en el compartimento posterior, inervado por el nervio radial. nervio (figs. 3.50 y

LGRAWANY
Machine Translated by Google

3.51B, C, E, F; Cuadro 3.9). Un auxiliar del tríceps situado distalmente, el ancóneo, también se encuentra dentro del compartimento posterior (fig. 3.51F). Los músculos flexores del compartimento anterior son casi el doble de fuertes que los extensores en todas las posiciones; en consecuencia, somos mejores tiradores que empujadores. Sin embargo, cabe señalar que los extensores del codo son particularmente importantes para levantarse de una silla y para realizar actividades en silla de ruedas. Por lo tanto, el acondicionamiento del tríceps es de particular importancia en personas mayores o discapacitadas.

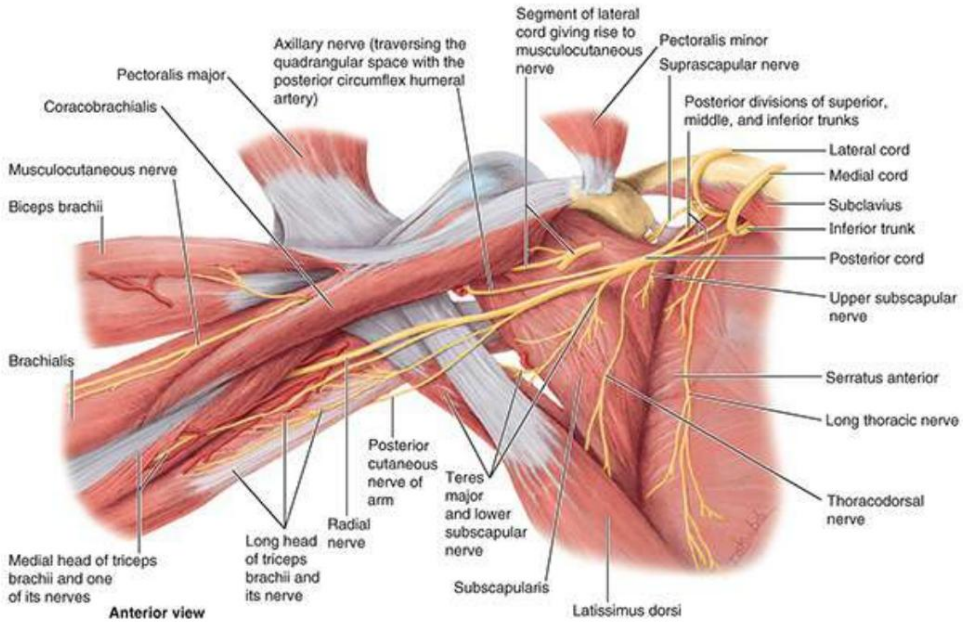

FIGURA 3.50. Nervios que irrigan las paredes medial y posterior de la axila y los músculos del brazo. Los músculos pectoral mayor y menor se reflejan superolateralmente y los cordones lateral y medial del plexo braquial se reflejan superomedialmente. Se eliminan todos los vasos y nervios principales que surgen de los cordones medial y lateral del plexo braquial (excepto el nervio musculocutáneo que surge de un segmento del cordón lateral). Se demuestra el cordón posterior, formado por la fusión de las divisiones posteriores de los tres troncos del plexo braquial. Da origen a cinco nervios periféricos, cuatro de los cuales inervan los músculos de la pared posterior de la axila y los compartimentos posteriores del miembro superior.

TABLA 3.9. MÚSCULOS DEL BRAZO

Músculo	Adjunto proximal	distal Inervación del apego	a	Acción muscular
Bíceps braquial	Cabeza corta: punta de la apófisis coracoides de la escápula. Cabeza larga: tubérculo supraglenoideo de la escápula.	Tuberosidad del radio y fascia de antebrazo vía aponeurosis bicipital	Nervio musculocutáneo (C5, C6, C7)	Supina el antebrazo y, cuando está en decúbito supino, flexiona el antebrazo; cabeza corta resiste la dislocación de hombro
Coracobraquial Punta de	la apófisis coracoides de la escápula	tercio medio de superficie medial del húmero		Ayuda a flexionar y aducir el brazo; resiste la dislocación del hombro
braquial	Mitad distal de la superficie anterior del húmero	coronoide proceso y tuberosidad del cúbito	musculocutáneo nerviob (C5, C6) y nervio radial (C5, C7)	Flexiona el antebrazo en todas las posiciones.

Machine Translated by Google

Tríceps braquial	Cabeza larga: tubérculo infraglenoides de la escápula Cabeza lateral: superficie posterior del húmero, superior al surco radial. Cabeza medial: superficie posterior del húmero, inferior al radial. ranura	extremo proximal de olécranon de cúbito y fascia de antebrazo	Nervio radial (C6, C7, C8)	Extensor principal del antebrazo; la cabeza larga resiste la dislocación de húmero; especialmente importante durante la aducción
Anconeo	Epicóndilo lateral del húmero	Superficie lateral del olécranon y parte superior de la superficie posterior del cúbito	Nervio radial (C7, C8, T1)	Ayuda al tríceps a extender el antebrazo; estabiliza la articulación del codo; puede abducir el cúbito durante la pronación

aSe indica la inervación segmentaria de la médula espinal (p. ej., “C5, C6, C7” significa que los nervios que irrigan el bíceps braquial se derivan de los segmentos cervicales quinto y sexto de la médula espinal). Los números en negrita (p. ej., C6) indican la inervación segmentaria principal. La lesión de uno o varios de los segmentos de la médula espinal enumerados o de las raíces nerviosas motoras que surgen de ellos provoca la parálisis de los músculos afectados. bParte de la parte lateral del braquial está inervada por una rama del nervio

radial.

Los músculos del brazo y sus inserciones se ilustran en la figura 3.51, y sus inserciones, inervación y acciones se describen en la tabla 3.9.

LGRAWANY
Machine Translated by Google

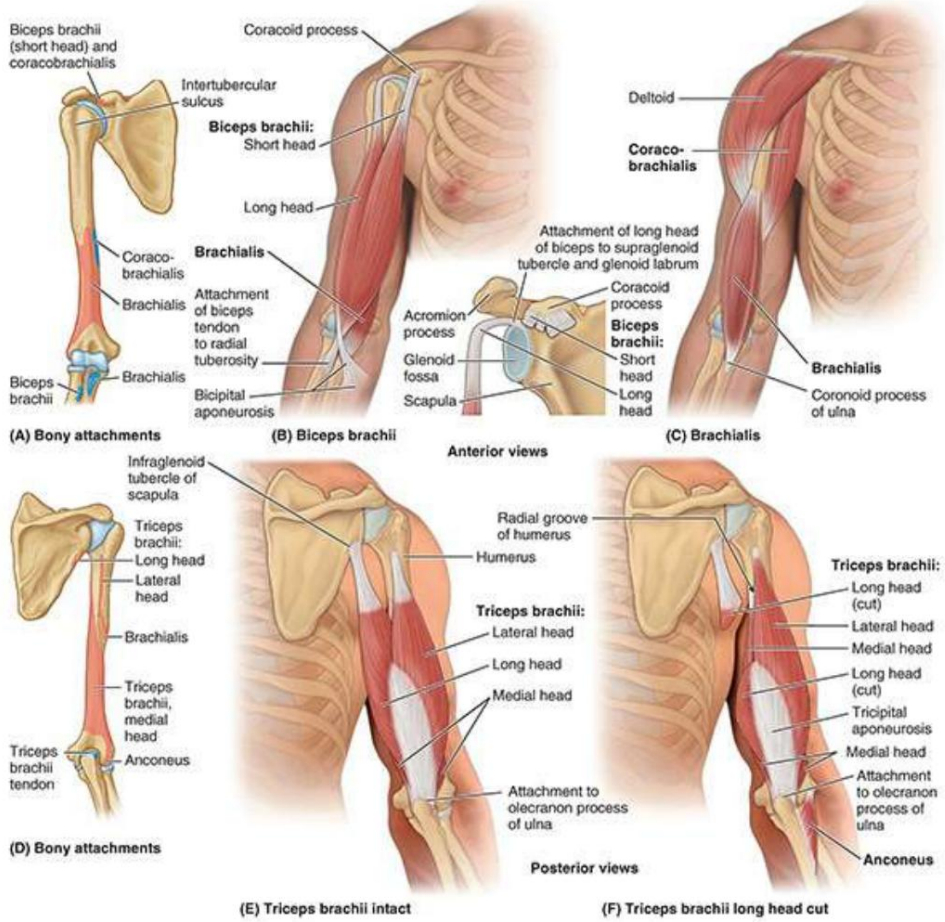

FIGURA 3.51. Músculos del brazo.

BÍCEPS BRAQUIAL

Como indica el término bíceps braquial , la inserción proximal de este músculo fusiforme suele tener dos cabezas (bi, dos + L. caput, cabeza). Las dos cabezas del bíceps surgen proximalmente mediante inserciones tendinosas a las apófisis de la escápula, y sus vientres carnosos se unen justo distalmente a la mitad del brazo (fig. 3.51B).

Aproximadamente el 10% de las personas tienen una tercera cabeza hasta el bíceps. Cuando está presente, la tercera cabeza se extiende desde la parte superomedial del braquial (con el que se mezcla), generalmente situada detrás de la arteria braquial. En cualquier caso, se forma un solo tendón del bíceps en sentido distal y se inserta principalmente en el radio.

Aunque el bíceps está situado en el compartimento anterior del brazo, no está inserto en el húmero (figs. 3.49B, C y 3.51A, B). El bíceps es un “músculo de tres articulaciones”, transversal y capaz de efectuar movimientos en las articulaciones glenohumeral, codo y radiocubital, aunque actúa principalmente en las dos últimas. Su acción y eficacia se ven marcadamente afectadas por la posición del codo y antebrazo. Cuando el codo está extendido, el bíceps es un flexor simple del antebrazo; sin embargo, a medida que la flexión del codo se acerca a los 90° y se necesita más potencia contra la resistencia, el bíceps es capaz de realizar dos movimientos potentes, dependiendo de la posición del antebrazo.

Machine Translated by Google

Cuando el codo está flexionado cerca de 90° y el antebrazo está en supinación, el bíceps es más eficiente para producir la flexión. Alternativamente, cuando el antebrazo está en pronación, el bíceps es el supinador principal (más poderoso) del antebrazo. Se utiliza, por ejemplo, cuando personas diestras introducen un tornillo en madera dura y cuando insertan un sacacorchos y sacan el corcho de una botella de vino.
El bíceps apenas actúa como flexor cuando el antebrazo está en pronación, incluso contra resistencia. En posición semiprona, es activo solo contra resistencia (Hamill et al., 2022).

El tendón redondeado de la cabeza larga del bíceps, que surge del tubérculo supraglenoideo de la escápula y cruza la cabeza del húmero dentro de la cavidad de la articulación glenohumeral, continúa rodeado por una membrana sinovial a medida que desciende en el surco intertubercular de la escápula. húmero. Una banda ancha, el ligamento humeral transverso, pasa del tubérculo menor al mayor del húmero y convierte el surco intertubercular en un canal (v.
3.45). El ligamento sujeta el tendón de la cabeza larga del bíceps en el surco.

Distalmente, la principal unión del bíceps es a la tuberosidad radial a través del tendón del bíceps. Sin embargo, una banda membranosa triangular, la aponeurosis bicipital, va desde el tendón del bíceps a través de la fosa cubital y se fusiona con la fascia antebraquial (profunda) que cubre los músculos flexores en el lado medial del antebrazo. Se fija indirectamente por medio de la fascia al borde subcutáneo del cúbito. La parte proximal de la aponeurosis se puede palpar fácilmente cuando pasa oblicuamente sobre la arteria braquial y el nervio mediano (fig. 3.49A; véase la figura 3.54A). La aponeurosis brinda protección a éstas y otras estructuras de la fosa cubital. También ayuda a disminuir la presión del tendón del bíceps sobre la tuberosidad radial durante la pronación y supinación del antebrazo.

Para evaluar el bíceps braquial, la articulación del codo se flexiona contra resistencia cuando el antebrazo está en supinación. Si actúa normalmente, el músculo forma un bulto prominente en la cara anterior del brazo que se palpa fácilmente.

braquial

El braquial es un músculo fusiforme aplanado que se encuentra posterior (profundo) al bíceps. Su inserción distal cubre la parte anterior de la articulación del codo (figs. 3.49 y 3.51C; tabla 3.9). El braquial es el principal flexor del antebrazo. Es el único flexor puro y produce la mayor cantidad de fuerza de flexión. A diferencia del bíceps, el braquial flexiona el antebrazo en todas las posiciones y no se ve afectado por la pronación o la supinación. Actúa tanto durante movimientos lentos como rápidos y en presencia o ausencia de resistencia. Cuando el antebrazo se extiende lentamente, el braquial estabiliza el movimiento alargándose lentamente, es decir, con una contracción excéntrica (p. ej., se usa para levantar y dejar una taza de té con cuidado). El braquial siempre se contrae cuando se flexiona el codo y es el principal responsable de mantener la posición de flexión. Debido a su importante y casi constante función, se le considera el caballo de batalla de los flexores del codo.

Para evaluar el braquial, el antebrazo se semiprona y se flexiona contra resistencia. si actúa normalmente, el músculo contraído puede verse y palparse.

CORACOBRAQUIAL

El coracobraquial es un músculo alargado en la parte superomedial del brazo. es un útil

LGRAWANY
Machine Translated by Google

punto de referencia para localizar otras estructuras en el brazo (figs. 3.49, 3.50 y 3.51C; tabla 3.9). Por ejemplo, el nervio musculocutáneo lo perfora y la parte distal de su inserción indica la ubicación del agujero nutritivo del húmero. El coracobraquial ayuda a flexionar y aducir el brazo y a estabilizar la articulación glenohumeral. Junto con el deltoides y la cabeza larga del tríceps, sirve como músculo de derivación, resistiendo la dislocación hacia abajo de la cabeza del húmero, como cuando se lleva una maleta pesada. El nervio mediano y/o la arteria braquial pueden llegar profundamente al coracobraquial y ser comprimidos por éste.

TRÍCEPS BRAQUIAL

El tríceps braquial es un gran músculo fusiforme situado en el compartimento posterior del brazo (figs. 3,49; 3,50; 3,51E, F; y 3,52; Cuadro 3.9). Como su nombre indica, el tríceps tiene tres cabezas: larga, lateral y medial. El tríceps es el principal extensor del antebrazo.

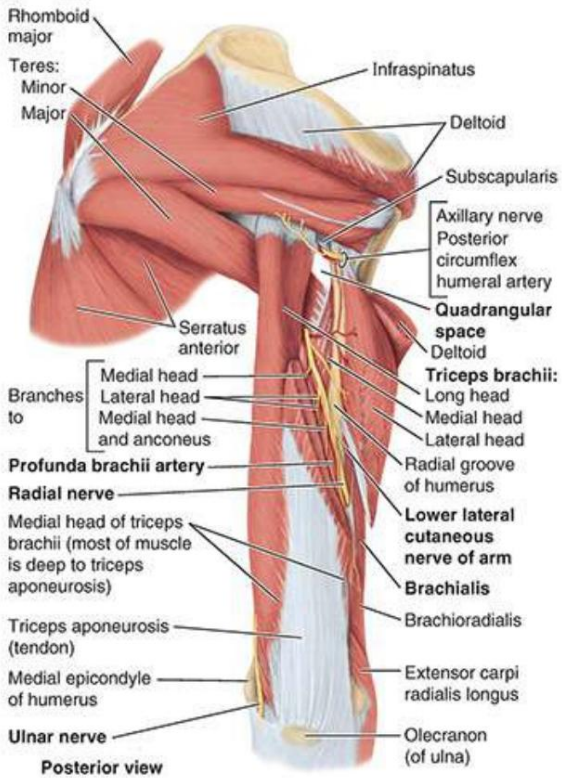

FIGURA 3.52. Músculos de la región escapular y región posterior del brazo. La cabeza lateral del tríceps braquial se divide y desplaza para mostrar las estructuras que atraviesan el espacio cuadrangular y el nervio radial y la arteria braquial profunda. El hueso expuesto del surco radial, que carece de inserción muscular, separa las inserciones humerales de las cabezas lateral y medial del tríceps. (Las inserciones óseas se ilustran en la figura 3.51D.)

Debido a que su cabeza larga cruza la articulación glenohumeral, el tríceps ayuda a estabilizar la articulación glenohumeral en aducción sirviendo como músculo en derivación, resistiendo el desplazamiento inferior de la cabeza del húmero. La cabeza larga también ayuda en la extensión y aducción del brazo, pero es la cabeza menos activa.

La cabeza medial es el caballo de batalla de la extensión del antebrazo, activa a todas las velocidades y en presencia o ausencia de resistencia.

Machine Translated by Google

La cabeza lateral es la más fuerte, pero se activa principalmente contra la resistencia (Hamill et al., 2022). La pronación y supinación del antebrazo no afectan el funcionamiento del tríceps. Justo proximal a la inserción distal del tríceps hay una bolsa olécranon subtendinosa que reduce la fricción, entre el tendón del tríceps y el olécranon.

Para evaluar el tríceps (o para determinar el nivel de una lesión del nervio radial), el brazo se abduce 90°. y luego se extiende el antebrazo flexionado contra la resistencia proporcionada por el examinador. Si actúa normalmente, el tríceps puede verse y palparse. Su fuerza debe ser comparable a la del músculo contralateral, teniendo en cuenta la dominancia lateral (diestro o zurdo).

ANCONEO

El ancóneo es un músculo pequeño y triangular en la cara posterolateral del codo, generalmente parcialmente fusionado (continuo) con la cabeza medial del músculo tríceps (fig. 3.51F; tabla 3.9). El ancóneo ayuda al tríceps a extender el antebrazo y tensa la cápsula de la articulación del codo, evitando que quede pellizcada durante la extensión. También se dice que ejerce una fuerza de abducción sobre el cúbito durante la pronación del antebrazo.

Arteria braquial

La arteria braquial proporciona el suministro arterial principal al brazo y es la continuación de la arteria axilar (fig. 3.53). Comienza en el borde inferior del redondo mayor (figs. 3.49A y 3.53) y termina en la fosa cubital opuesta al cuello del radio donde, al amparo de la aponeurosis bicipital, se divide en las arterias radial y cubital (figs. 3,53 y 3,54).

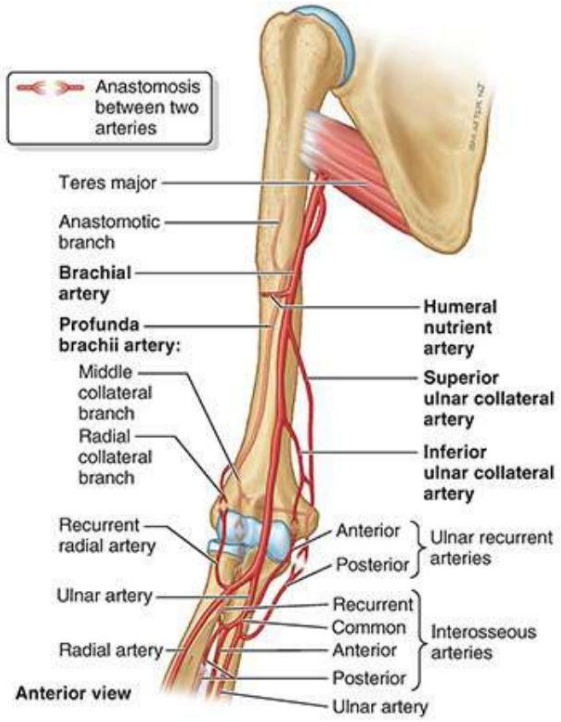

FIGURA 3.53. Irrigación arterial del brazo y antebrazo proximal. Anastomosis arteriales periarticulares de importancia funcional y clínica rodean el codo. La circulación colateral resultante permite que la sangre llegue al antebrazo cuando

LGRAWANY
Machine Translated by Google

La flexión del codo compromete el flujo a través de la parte terminal de la arteria braquial.

La arteria braquial, relativamente superficial y palpable en todo su recorrido, se encuentra anterior al tríceps y al braquial. Al principio, se encuentra medial al húmero, donde sus pulsaciones son palpables en el surco bicipital medial (fig. 3.49A, B). Luego pasa por delante de la cresta supraepicondilar medial y de la tróclea del húmero (figs. 3.53 y 3.55).

A su paso en dirección inferolateral, la arteria braquial acompaña al nervio mediano, que cruza anterior a la arteria (figs. 3.49A y 3.55). Durante su recorrido por el brazo, la arteria humeral da lugar a muchas ramas musculares sin nombre y a la arteria nutricia humeral (fig. 3.53), que surge de su cara lateral. Las ramas musculares sin nombre a menudo se omiten en las ilustraciones, pero son evidentes durante la disección.

Las principales ramas nombradas de la arteria braquial que surgen de su cara medial son la arteria braquial profunda y las arterias colaterales cubitales superior e inferior. Las arterias colaterales ayudan a formar las anastomosis arteriales periarticulares de la región del codo (fig. 3.53). Otras arterias involucradas son ramas recurrentes, a veces dobles, de las arterias radial, cubital e interósea, que discurren en sentido superior, anterior y posterior a la articulación del codo. Estas arterias se anastomosan con las ramas articulares descendentes de la arteria profunda del brazo y las arterias colaterales cubitales.

ARTERIA PROFUNDA BRAQUIAL

La arteria braquial profunda (arteria braquial profunda, arteria profunda del brazo) es la rama más grande de la arteria braquial y tiene el origen más superior. El braquial profundo acompaña al nervio radial a lo largo del surco radial a medida que pasa posteriormente alrededor de la diáfisis del húmero (figs. 3.52 y 3.55). El braquial profundo termina dividiéndose en arterias colaterales media y radial, que participan en las anastomosis arteriales periarticulares alrededor del codo (fig. 3.53).

ARTERIA NUTRIENTE HUMERAL

La arteria nutricia humeral principal surge de la arteria braquial alrededor de la mitad del brazo y entra en el canal nutritivo en la superficie anteromedial del húmero (fig. 3.53). La arteria corre distalmente en el canal hacia el codo. También se producen otras arterias nutricias humerales más pequeñas.

ARTERIA COLATERAL CUBITAL SUPERIOR

La arteria colateral cubital superior surge de la cara medial de la arteria braquial cerca de la mitad del brazo y acompaña al nervio cubital por detrás del epicóndilo medial del húmero (figs. 3.49A y 3.53). Aquí, se anastomosa con las arterias recurrente cubital posterior y colateral cubital inferior, participando en las anastomosis arteriales periarticulares del codo.

ARTERIA COLATERAL CUBITINA INFERIOR

La arteria colateral cubital inferior surge de la arteria braquial aproximadamente a 5 cm.

Machine Translated by Google

proximal al pliegue del codo (figs. 3.49A, 3.53 y 3.54B). Luego pasa inferomedialmente por delante del epicóndilo medial del húmero y se une a las anastomosis arteriales periarticulares de la región del codo anastomosándose con la arteria recurrente cubital anterior.

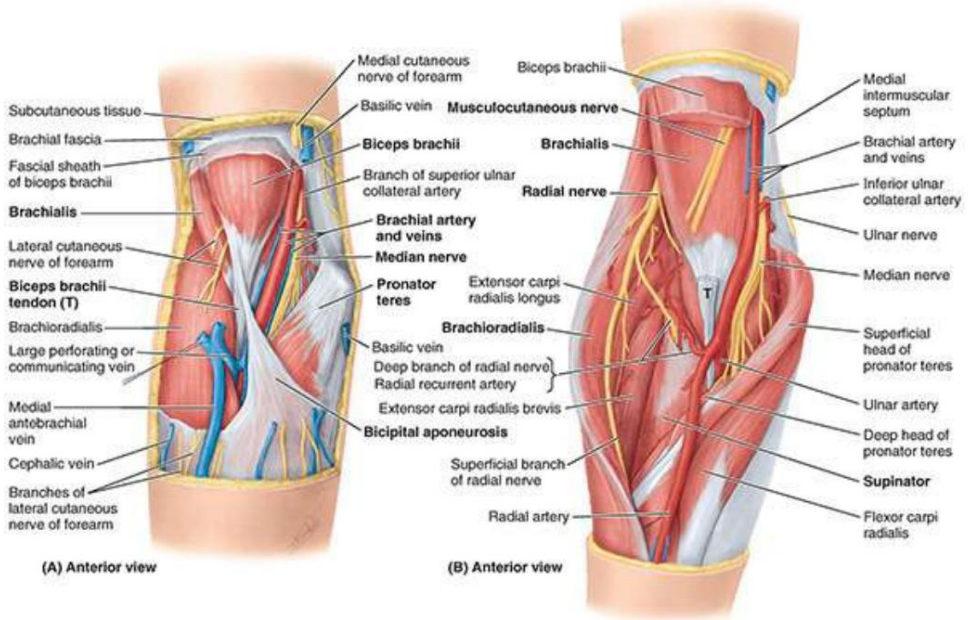

FIGURA 3.54. Disecciones de fosa cubital. A. Disección superficial. B. Disección profunda. Se extirpa parte del bíceps y se abre ampliamente la fosa cubital retrayendo los músculos extensores del antebrazo lateralmente y los músculos flexores medialmente. El nervio radial, que acaba de abandonar el compartimento posterior del brazo al perforar el tabique intermuscular lateral, emerge entre el braquial y el braquiorradial y se divide en una rama superficial (sensitiva) y una profunda (motora) (los detalles se muestran en la figura 3.59). A, B).

venas del brazo

Dos conjuntos de venas del brazo, superficiales y profundas, se anastomosan libremente entre sí. Las venas superficiales están en el tejido subcutáneo y las venas profundas acompañan a las arterias. Ambos conjuntos de venas tienen válvulas, pero son más numerosas en las venas profundas que en las superficiales.

VENAS SUPERFICIALES

Las dos venas superficiales principales del brazo, la cefálica y la basílica (figs. 3.49B, C y 3.54A), se describen en "Venas superficiales de las extremidades superiores" anteriormente en este capítulo.

VENAS PROFUNDAS

Un par de venas profundas, que en conjunto constituyen la vena braquial, acompañan a la arteria braquial (fig. 3.54A). Sus frecuentes conexiones abarcan la arteria, formando una red anastomótica dentro de una vaina vascular común. Las pulsaciones de la arteria braquial ayudan a mover la sangre a través de esta red venosa.

La vena braquial comienza en el codo por la unión de las venas acompañantes de las venas cubital y

LGRAWANY
Machine Translated by Google

arterias radiales y termina fusionándose con la vena basílica para formar la vena axilar (véanse las figuras 3.17 y 3.43). No es raro que las venas profundas se unan para formar una vena braquial durante parte de su curso.

Nervios del brazo

Por el brazo pasan cuatro nervios principales: mediano, cubital, musculocutáneo y radial (fig. 3.55). Sus orígenes en el plexo braquial, su trayecto en el miembro superior y las estructuras inervadas por ellos se resumen en la tabla 3.8. Los nervios mediano y cubital no suministran ramas al brazo.

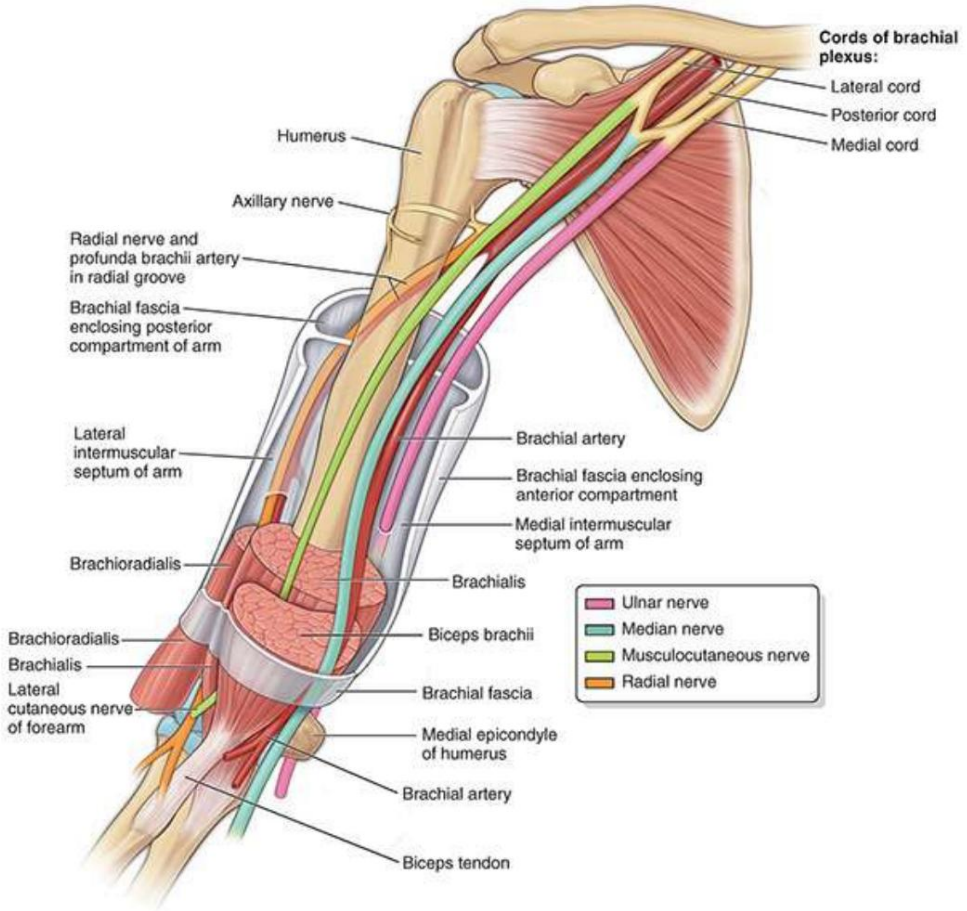

FIGURA 3.55. Relación de arterias y nervios del brazo con el húmero y compartimentos del brazo. El nervio radial y la arteria braquial profunda que lo acompaña se enrollan posteriormente alrededor y directamente sobre la superficie del húmero en el surco radial. Luego, el nervio radial y la arteria colateral radial perforan el tabique intermuscular lateral para ingresar al compartimento anterior. El nervio cubital perfora el tabique intermuscular medial para entrar en el compartimento posterior y luego se encuentra en el surco para el nervio cubital en la cara posterior del epicóndilo medial del húmero. El nervio mediano y la arteria braquial descienden en el brazo hasta el lado medial de la fosa cubital, donde están bien protegidos y rara vez se lesionan.

(Los detalles se muestran en la figura 3.54.)

NERVIO MUSCULOCUTÁNEO

El nervio musculocutáneo comienza frente al borde inferior del pectoral menor,

Machine Translated by Google

atraviesa el coracobraquial y continúa distalmente entre el bíceps y el braquial (Fig. 3.54B). Después de inervar los tres músculos del compartimento anterior del brazo y enviar ramas articulares a la articulación del codo, el nervio musculocutáneo emerge lateral al bíceps como nervio cutáneo lateral del antebrazo (fig. 3.55). Se vuelve verdaderamente subcutáneo cuando perfora la fascia profunda proximal a la fosa cubital para discurrir inicialmente con la vena cefálica en el tejido subcutáneo (fig. 3.54A). Después de cruzar la cara anterior del codo, continúa inervando la piel de la cara lateral del antebrazo.

NERVIO RADIAL

El nervio radial del brazo inerva todos los músculos del compartimento posterior del brazo (y del antebrazo). El nervio radial entra en el brazo por detrás de la arteria braquial, medial al húmero y anterior a la cabeza larga del tríceps, donde da ramas a las cabezas larga y medial del tríceps (fig. 3.50). Luego, el nervio radial desciende en dirección inferolateral con la arteria braquial profunda y pasa alrededor de la diáfisis humeral en el surco radial (figs. 3.49B, 3.52 y 3.55). La rama del nervio radial que va a la cabeza lateral del tríceps surge dentro del surco radial. Cuando alcanza el borde lateral del húmero, el nervio radial perfora el tabique intermuscular lateral y continúa inferiormente en el compartimento anterior del brazo entre el braquial y el braquiorradial hasta el nivel del epicóndilo lateral del húmero (fig. 3.54B). .

Por delante del epicóndilo lateral, el nervio radial se divide en ramas profunda y superficial.

• La rama profunda del nervio radial es enteramente muscular y articular en su distribución. • La rama superficial del nervio radial es completamente cutánea en su distribución, suministrando sensación en el dorso de la mano y los dedos.

NERVIO MEDIO

El nervio mediano del brazo discurre distalmente en el brazo en el lado lateral de la arteria braquial hasta llegar a la mitad del brazo, donde cruza hacia el lado medial y contacta con el braquial (fig. 3.55). Luego, el nervio mediano desciende a la fosa cubital, donde se encuentra profundo a la aponeurosis bicipital y la vena cubital mediana (fig. 3.54). El nervio mediano no tiene ramas en la axila o el brazo, pero sí irriga ramas articulares a la articulación del codo.

NERVIO DE CÚBITO

El nervio cubital del brazo discurre distalmente desde la axila anterior a la inserción del redondo mayor y a la cabeza larga del tríceps, en el lado medial de la arteria braquial (fig. 3.49). Alrededor de la mitad del brazo, perfora el tabique intermuscular medial con la arteria colateral cubital superior y desciende entre el tabique y la cabeza medial del tríceps (fig. 3.55). El nervio cubital pasa por detrás del epicóndilo medial y medial al olécranon para entrar en el antebrazo (véanse figuras 3.48C y 3.49A). Detrás del epicóndilo medial, donde el nervio cubital se denomina en términos simples “hueso de la risa”, el nervio cubital es superficial, fácilmente palpable y vulnerable a lesiones. Al igual que el nervio mediano, el nervio cubital no tiene ramas en el

LGRAWANY
Machine Translated by Google

brazo, pero también suministra ramas articulares a la articulación del codo.

Fosa cubital

La fosa cubital se manifiesta superficialmente como una depresión en la cara anterior de la región del codo (v . fig. 3.57A). En lo profundo, es un espacio lleno de una cantidad variable de grasa anterior a la parte más distal del húmero y la articulación del codo. Los tres límites de la fosa cubital triangular son (fig. 3.54)

1. Superiormente, una línea imaginaria que conecta los epicóndilos medial y lateral. 2. Medialmente, la masa de músculos flexores del antebrazo que surgen de la inserción flexora común en el epicóndilo medial; más específicamente, el pronador redondo
3. Lateralmente, la masa de músculos extensores del antebrazo que surgen del epicóndilo lateral y la cresta supraepicondilar; más específicamente, el braquiorradial

El suelo de la fosa cubital está formado por los músculos braquial y supinador del brazo y antebrazo, respectivamente. El techo de la fosa cubital está formado por la continuidad de la fascia braquial y antebraquial (profunda) reforzada por la aponeurosis bicipital (fig. 3.54; véase fig. 3.60), el tejido subcutáneo y la piel.

El contenido de la fosa cubital es (ver Figs. 3.54; ver Fig. 3.59A).

- Parte terminal de la arteria braquial y comienzo de sus ramas terminales, las arterias radial y cubital. La arteria braquial se encuentra entre el tendón del bíceps y el nervio mediano.
- Venas (profundas) que acompañan a las arterias •
Tendón del bíceps braquial •
Nervio mediano •
Nervio radial, profundo entre los músculos que forman el límite lateral de la fosa (el braquiorradial, en particular) y el braquial, dividiéndose en sus ramas superficial y profunda. Los músculos deben retraerse para exponer el nervio.

Superficialmente, en el tejido subcutáneo que recubre la fosa cubital se encuentran la vena cubital mediana, situada por delante de la arteria braquial, y los nervios cutáneos medial y lateral del antebrazo, relacionados con las venas basílica y cefálica (v. fig. 3.57).

Anatomía superficial del brazo y la fosa cubital

Los bordes del deltoides son visibles cuando el brazo está en abducción contra resistencia. La inserción distal del deltoides puede palparse en la superficie lateral del húmero (fig. 3.56A).

Machine Translated by Google

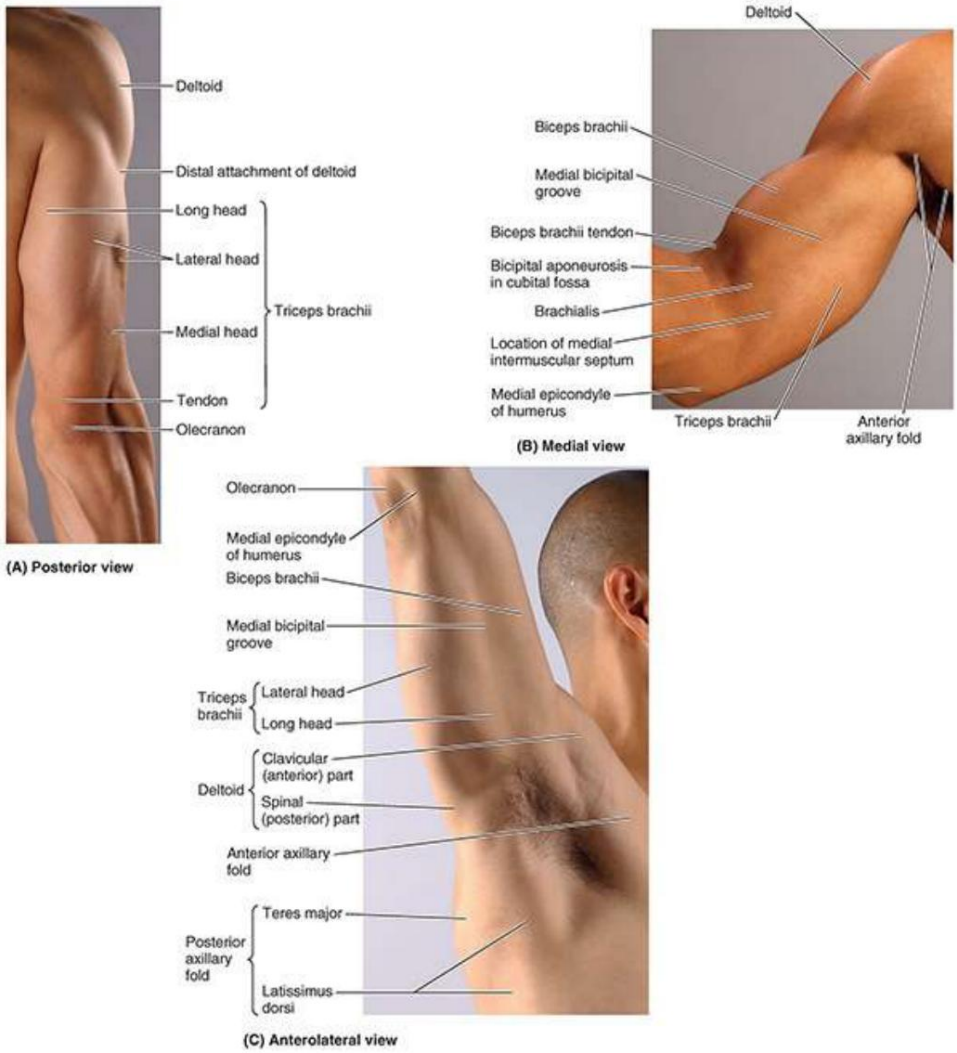

FIGURA 3.56. Anatomía superficial del brazo. A. Tríceps braquial. B. Bíceps y tríceps braquial. C. Pliegues axilares y brazo posterior.

Las cabezas larga, lateral y medial del tríceps braquial forman protuberancias en la cara posterior. del brazo y son identificables cuando el antebrazo se extiende desde la posición flexionada contra resistencia. El olécranon, al que se inserta distalmente el tendón del tríceps, se palpa fácilmente. Está separada de la piel únicamente por la bolsa del olécranon, que explica la movilidad de la piel suprayacente. El tendón del tríceps se palpa fácilmente a medida que desciende por la cara posterior del brazo hasta el olécranon. Los dedos se pueden presionar hacia adentro a cada lado del tendón, donde la articulación del codo es superficial. En estos sitios se palpa una acumulación anormal de líquido en la articulación del codo o en la bolsa subtendinosa del tríceps braquial; la bolsa se encuentra por debajo del tendón del tríceps (véanse las figuras 3.99 y 3.103).

El bíceps braquial forma un bulto en la cara anterior del brazo; su vientre se vuelve más prominente cuando el codo está flexionado y supinado contra resistencia (fig. 3.56B). El tendón del bíceps braquial puede palparse en la fosa cubital, inmediatamente lateral a la línea media, especialmente cuando el codo está flexionado contra resistencia. La parte proximal de la aponeurosis bicipital puede ser

LGRAWANY
Machine Translated by Google

palpar donde pasa oblicuamente sobre la arteria braquial y el nervio mediano. Los surcos bicipitales medial y lateral separan los abultamientos formados por el bíceps y el tríceps e indican la ubicación de los tabiques intermusculares medial y lateral (fig. 3.56C). La vena cefálica corre superiormente en el surco bicipital lateral y la vena basílica asciende en el surco bicipital medial. Profundo a este último se encuentra el haz neurovascular principal de la extremidad.

Ninguna parte del eje del húmero es subcutánea; sin embargo, se puede palpar con diferentes distinción a través de los músculos que lo rodean, especialmente en muchas personas mayores.

La cabeza del húmero está rodeada de músculos en todos sus lados, excepto en la parte inferior; por lo tanto, se puede palpar empujando los dedos hacia arriba en la axila. El brazo debe estar cerca del costado para que la fascia axilar quede suelta. La cabeza humeral se puede palpar cuando se mueve el brazo mientras se mantiene en su lugar el ángulo inferior de la escápula.

Se puede sentir la arteria braquial pulsando profundamente hasta el borde medial del bíceps. Los epicóndilos medial y lateral del húmero son subcutáneos y pueden palparse fácilmente en las caras medial y lateral del codo. El epicóndilo medial es más prominente.

En la fosa cubital, las venas cefálica y basílica en el tejido subcutáneo son claramente visibles. cuando se aplica un torniquete en el brazo, al igual que la vena cubital mediana. Esta vena cruza la aponeurosis bicipital en su recorrido superomedial conectando la vena cefálica con la basílica (fig. 3.57).

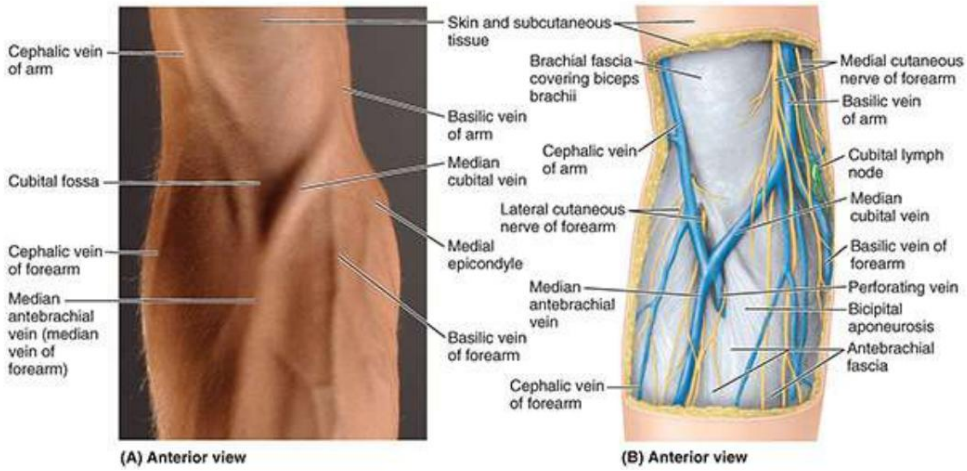

FIGURA 3.57. Anatomía superficial de la fosa cubital. A. Características de la superficie. B. Disección superficial.

Si se presiona el pulgar en la fosa cubital, las masas musculares de los flexores largos del Se sentirá el antebrazo formando el borde medial, el pronador redondo más directamente.

El grupo lateral de extensores del antebrazo (una masa blanda que se puede agarrar por separado), el braquiorradial (más medial) y los extensores largo y corto de la muñeca, se pueden agarrar entre la fosa y el epicóndilo lateral.

CLÍNICO CAJA

Machine Translated by Google

BRAZO Y FOSA CUBITAL

Reflejo miotático bicipital

El reflejo del bíceps es uno de varios reflejos tendinosos profundos que se evalúan de forma rutinaria durante los exámenes físicos. El miembro relajado está en pronación pasiva y parcialmente extendido a la altura del codo. El pulgar del examinador se coloca firmemente sobre el tendón del bíceps y se golpea enérgicamente el martillo de reflejos en la base del lecho ungueal del pulgar del examinador (fig. B3.14). Una respuesta normal (positiva) es una contracción involuntaria del bíceps, que se siente como un tendón momentáneamente tenso, generalmente con una breve flexión del codo similar a un tirón. Una respuesta positiva confirma la integridad del nervio musculocutáneo y de los segmentos de la médula espinal C5 y C6. Las respuestas excesivas, disminuidas o prolongadas (colgadas) pueden indicar una enfermedad del sistema nervioso central o periférico, o trastornos metabólicos (p. ej., enfermedad de la tiroides).

FIGURA B3.14. Método para provocar el reflejo del bíceps.

Tendinitis/tendinosis del bíceps

El tendón de la cabeza larga del bíceps está rodeado por una vaina sinovial y se mueve hacia adelante y hacia atrás en el surco intertubercular (surco bicipital) del húmero (v . fig. 3.51B). El desgaste de este mecanismo puede provocar dolor en el hombro.

La inflamación del tendón (tendinitis del bíceps) es el resultado de microdesgarros que ocurren cuando la unidad musculotendinosa está muy cargada y se asocia con degeneración del tendón, alteración vascular y una respuesta de reparación inflamatoria. La tendinosis es una degeneración dentro del colágeno del tendón que causa desorganización del colágeno en respuesta a una vascularización deficiente, un uso excesivo crónico o el envejecimiento; en este caso no hay respuesta inflamatoria.

Estas afecciones pueden ocurrir como resultado de microtraumatismos repetitivos, que son comunes en deportes que involucran lanzamientos (p. ej., béisbol y cricket) y uso de una raqueta (p. ej., tenis). Un surco intertubercular apretado, estrecho y/o áspero puede irritar e inflamar el tendón, produciendo sensibilidad y crepitación (sonido crepitante).

Dislocación del tendón de la porción larga del bíceps braquial

El tendón de la cabeza larga del bíceps puede dislocarse parcial o completamente del

LGRAWANY
Machine Translated by Google

surco intertubercular en el húmero. Esta dolorosa condición puede ocurrir en personas jóvenes durante la separación traumática de la epífisis proximal del húmero. La lesión también ocurre en personas mayores con antecedentes de tendinitis del bíceps. Por lo general, se siente una sensación de chasquido o atrapamiento durante la rotación del brazo.

Rotura del tendón de la porción larga del bíceps braquial

La rotura del tendón suele ser el resultado del desgaste de un tendón inflamado a medida que se mueve hacia adelante y hacia atrás en el surco intertubercular del húmero. Esta lesión suele ocurrir en personas mayores de 35 años. Normalmente, el tendón se desprende de su unión al tubérculo supraglenoideo de la escápula (v . fig. 3.5D). La ruptura suele ser dramática y se asocia con un chasquido o estallido. El vientre muscular desprendido forma una bola cerca del centro de la parte distal de la cara anterior del brazo (deformidad de Popeye) (Figura B3.15). La rotura del tendón del bíceps puede deberse a una flexión forzada del brazo contra una resistencia excesiva, como ocurre en los levantadores de pesas. Sin embargo, el tendón se rompe con mayor frecuencia como resultado de una tendinitis prolongada que lo debilita. La rotura se debe a movimientos repetitivos por encima de la cabeza, como ocurre en nadadores y lanzadores de béisbol, que desgarran el tendón debilitado en el surco intertubercular.

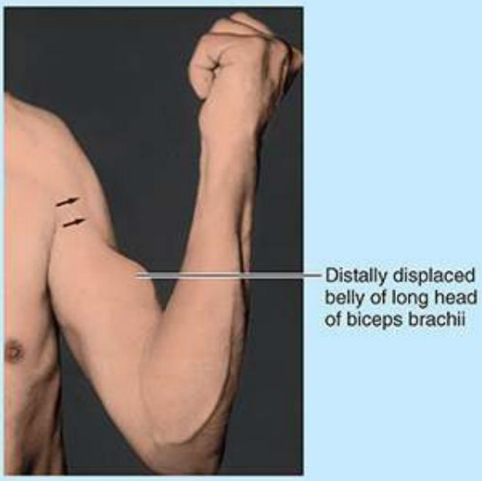

FIGURA B3.15. Rotura del tendón del bíceps (flechas).

Interrupción del flujo sanguíneo en la arteria braquial

La oclusión temporal, la compresión y la reanudación del flujo sanguíneo en la arteria humeral es la base para medir la presión arterial con un manguito de presión arterial (esfigmomanómetro) (fig. B3.16A). Después de envolver y asegurar el brazalete cómodamente Alrededor del brazo, centrado sobre la arteria braquial, el manguito se infla lo suficiente como para obstruir temporalmente el flujo a través de la arteria. A continuación, el manguito se desinfla gradualmente mientras se ausculta en busca de sonidos de flujo turbulento utilizando un estetoscopio con su campana colocada sobre la fosa cubital. La primera instancia de sonido marca la presión arterial sistólica. A medida que el manguito se desinfla aún más, el sonido del flujo turbulento de la arteria braquial sigue siendo audible hasta que

Machine Translated by Google

la arteria ya no está comprimida, marcando la presión arterial diastólica.

Detener el sangrado mediante el control manual o quirúrgico del flujo sanguíneo se llama hemostasia. El mejor lugar para comprimir la arteria braquial (manualmente o con un torniquete) para controlar la hemorragia es medial al húmero, cerca de la mitad del brazo (fig. B3.16B). Debido a que las anastomosis arteriales alrededor del codo proporcionan una circulación colateral importante desde el punto de vista funcional y quirúrgico, la arteria braquial puede pinzarse distalmente al origen de la arteria profunda del brazo sin producir daño tisular (v. fig. 3.53). La base anatómica de este procedimiento es que las arterias cubital y radial seguirán recibiendo suficiente sangre a través de las anastomosis alrededor del codo.

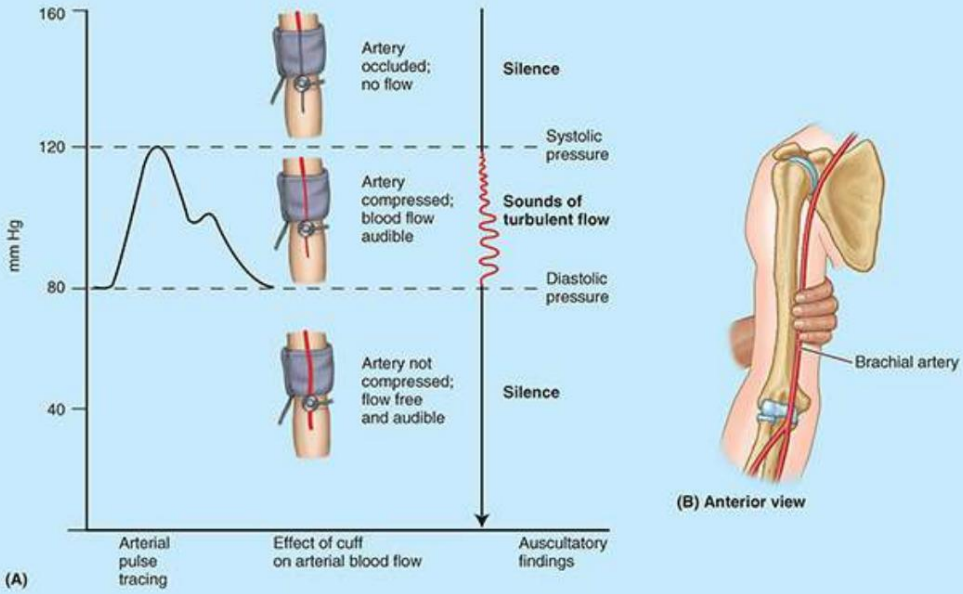

FIGURA B3.16. Interrupción del flujo sanguíneo en la arteria braquial. A. Medición de la presión arterial. B. Compresión manual de la arteria braquial.

Aunque las vías colaterales confieren cierta protección contra la oclusión gradual, temporal y parcial, la oclusión completa repentina o la laceración de la arteria braquial crea una emergencia quirúrgica porque la parálisis de los músculos resulta de la isquemia del codo y el antebrazo en unas pocas horas. Después de esto, el tejido cicatricial fibroso reemplaza el tejido necrótico y hace que los músculos involucrados se acorten permanentemente, produciendo una deformidad en flexión, el síndrome compartimental isquémico (Volkmann o contractura isquémica). La flexión de los dedos y, a veces, de la muñeca provoca una pérdida de potencia de la mano como resultado de una necrosis irreversible de los músculos flexores del antebrazo.

Lesión nerviosa en fractura de diáfisis humeral

Una fractura mediohumeral puede dañar el nervio radial en el surco radial de la diáfisis humeral. Cuando este nervio está dañado, no es probable que la fractura paralice el tríceps debido al origen elevado de los nervios de dos de sus tres cabezas. una fractura de la parte distal del húmero, cerca de las crestas supraepicondilares, se llama supra-

LGRAWANY
Machine Translated by Google

fractura epicondílea (fig. B3.17). El fragmento de hueso distal puede estar desplazado hacia delante o hacia atrás. Las acciones del braquial y del tríceps tienden a tirar del fragmento distal sobre el fragmento proximal, acortando la extremidad. Cualquiera de los nervios o ramas de los vasos braquiales relacionados con el húmero puede resultar lesionado por un fragmento óseo desplazado.

FIGURA B3.17. Fractura supraepicondilar.

Lesión del nervio musculocutáneo

La lesión del nervio musculocutáneo de la axila (poco común en esta posición protegida) suele ser causada por un arma como un cuchillo. Una lesión del nervio musculocutáneo produce parálisis del coracobraquial, bíceps y braquial. Débil
La flexión puede ocurrir en la articulación glenohumeral (hombro) debido a la lesión del nervio musculocutáneo que afecta la cabeza larga del bíceps braquial y el coracobraquial.
En consecuencia, la flexión de la articulación del codo y la supinación del antebrazo se debilitan mucho, pero no se pierden. Aún son posibles una flexión y supinación débiles, producidas por el braquiorradial y el supinador, respectivamente, ambos inervados por el nervio radial. Puede producirse pérdida de sensibilidad en la superficie lateral del antebrazo inervada por el nervio cutáneo lateral del antebrazo, la continuación del nervio musculocutáneo (v . fig. 3.55).

Lesión del nervio radial en el brazo

La lesión del nervio radial superior al origen de sus ramas hasta el tríceps braquial produce parálisis de los músculos tríceps, braquiorradial, supinador y extensor de la muñeca y los dedos. La pérdida de sensación en áreas de piel inervadas por este nervio también ocurre.

Cuando se lesiona el nervio en el surco radial, el tríceps generalmente no está completamente

Machine Translated by Google

paralizado pero sólo debilitado porque sólo está afectada la cabeza medial; sin embargo, los músculos del compartimento posterior del antebrazo que están inervados por ramas más distales del nervio están paralizados. El signo clínico característico de la lesión del nervio radial es la caída de la muñeca: incapacidad para extender la muñeca y los dedos en las articulaciones metacarpofalángicas (fig. B3.18A). En lugar de ello, la muñeca relajada adopta una posición parcialmente flexionada debido al tono sin oposición de los músculos flexores y a la gravedad (fig. B3.18B).

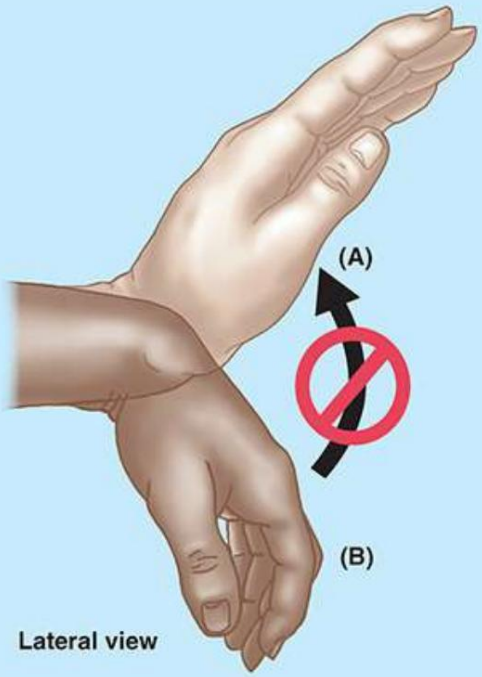

FIGURA B3.18. Caída de muñeca.

Venopunción en fosa cubital

La fosa cubital es el sitio común para el muestreo y la transfusión de sangre y las inyecciones intravenosas debido a la prominencia y accesibilidad de las venas. Para ayudar a localizar una vena adecuada, se coloca un torniquete alrededor del brazo, proximal a la fosa cubital, para bloquear el retorno venoso, lo que provoca que las venas se hinchen. Cuando está presente el patrón más común de venas superficiales, se selecciona la vena cubital mediana (ver Fig. 3.57). Esta vena se encuentra directamente sobre la fascia profunda y corre diagonalmente desde la vena cefálica del antebrazo hasta la vena basílica del brazo. Cruza la aponeurosis bicipital, que la separa de la arteria braquial subyacente y del nervio mediano y proporciona cierta protección a este último. El patrón de venas en la fosa cubital varía mucho. En aproximadamente el 20% de las personas, una vena antebraquial mediana (vena mediana del antebrazo) se divide en una vena basílica mediana, que se une a la vena basílica del brazo, y una vena cefálica mediana, que se une a la vena cefálica del brazo (Fig. .B3.19). El torniquete se retira antes de infundir líquidos o antes de sacar la aguja de la vena después de la extracción de sangre para evitar sangrado excesivo y hematomas. La vena cubital mediana también es un sitio para la introducción de catéteres cardíacos para obtener muestras de sangre de los grandes vasos.

LGRAWANY
Machine Translated by Google

y cámaras del corazón. La angiografía coronaria requiere acceso a la circulación arterial y, por lo tanto, normalmente se obtiene a través de la arteria radial en el antebrazo o la arteria femoral en la parte proximal del muslo.

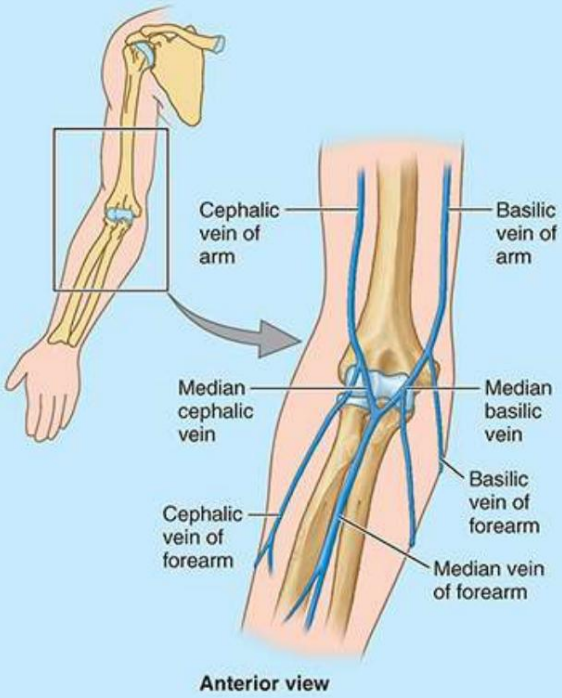

FIGURA B3.19. Vena mediana del antebrazo.

Conclusión: brazo y fosa cubital

Brazo: El brazo forma una columna con el húmero en el centro. ■ El húmero, junto con los tabiques intermusculares en sus dos tercios distales, divide el brazo longitudinalmente (o más específicamente, el espacio dentro de la fascia braquial) en compartimentos anterior o flexor y posterior o extensor.

El compartimento anterior contiene tres músculos flexores inervados por el nervio musculocutáneo. ■ El coracobraquial actúa (débilmente) en el hombro y el el bíceps y el braquial actúan en el codo. ■ El bíceps también es el supinador principal del antebrazo (cuando el codo está flexionado). ■ El braquial es el flexor principal del antebrazo.

El compartimento posterior contiene un músculo extensor de tres cabezas, el tríceps, que está inervado por el nervio radial. ■ Una de las cabezas (la cabeza larga) actúa en el hombro, pero la mayoría de las cabezas trabajan juntas para extender el codo.

Ambos compartimentos del brazo están irrigados por la arteria braquial, el compartimento posterior principalmente a través de su rama principal, la arteria braquial profunda. ■ El haz neurovascular primario se encuentra en el lado medial de la extremidad; por lo tanto, suele estar protegido

Machine Translated by Google

por el miembro al que sirve.

Fosa cubital: La fosa cubital triangular está unida por una línea que conecta la medial y la epicóndilos laterales del húmero y los músculos pronador redondo y braquiorradial que surgen, respectivamente, de los epicóndilos. ■ El braquial y el supinador forman el suelo.

■ El tendón del bíceps desciende hacia el triángulo para insertarse en la tuberosidad radial. ■ Medial Al tendón se encuentran el nervio mediano y la parte terminal de la arteria braquial. ■ Lateral al tendón se encuentra superficialmente el nervio cutáneo lateral del antebrazo y, a un nivel más profundo, la parte terminal del nervio radial. ■ En el tejido subcutáneo, lo más común es que una vena cubital mediana discurra oblicuamente a través de la fosa, conectando la vena cefálica del antebrazo y la vena basílica del brazo, lo que proporciona un sitio ventajoso para la punción venosa. ■ En aproximadamente una quinta parte de la población, una vena antebraquial mediana se bifurca en las venas cefálica mediana y basílica mediana, que reemplazan a la vena cubital mediana diagonal.

ANTEBRAZO

El antebrazo es la unidad distal del puntal articulado (extensión) del miembro superior. Se extiende desde el codo hasta la muñeca y contiene dos huesos, el radio y el cúbito, que están unidos por una membrana interósea (fig. 3.58A, B, D). Aunque delgada, esta membrana fibrosa es fuerte. Además de unir firmemente los huesos del antebrazo y al mismo tiempo permitir la pronación y la supinación, la membrana interósea proporciona la inserción proximal para algunos músculos profundos del antebrazo.

La cabeza del cúbito se encuentra en el extremo distal del antebrazo, mientras que la cabeza del radio se encuentra en su extremo proximal. La función del movimiento del antebrazo, que se produce en las articulaciones del codo y radiocubital, es ayudar al hombro en la aplicación de fuerza y en el control de la colocación de la mano en el espacio.

LGRAWANY
Machine Translated by Google

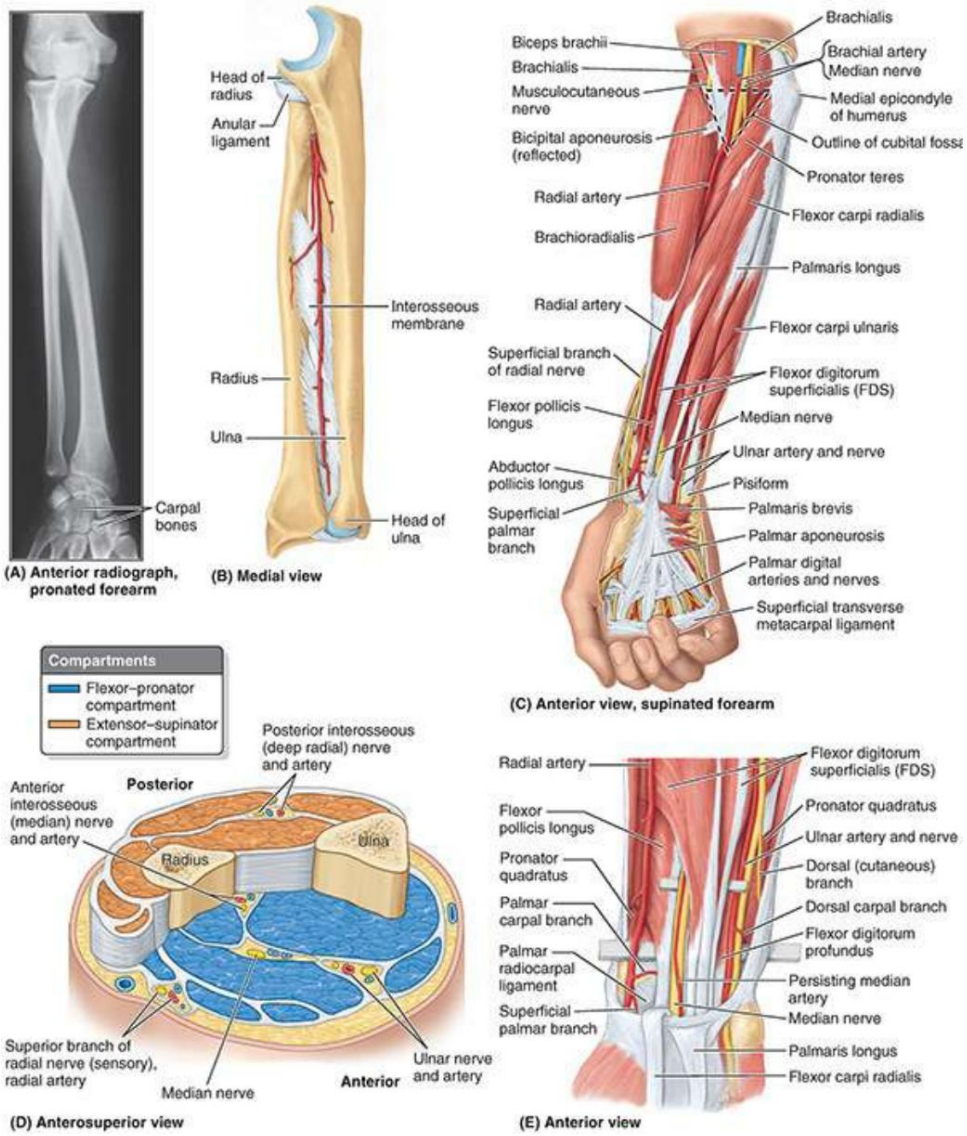

FIGURA 3.58. Huesos, músculos y compartimento flexor-pronador del antebrazo. A. Radiografía anterior del antebrazo en pronación. B. Huesos del antebrazo y ligamentos radiocubitales. C. Disección que muestra los músculos superficiales del antebrazo y la aponeurosis palmar. D. Sección transversal escalonada de compartimentos del antebrazo. E. Flexor superficial de los dedos (FDS) y estructuras relacionadas. La arteria cubital emerge de su trayecto oblicuo posterior al FDS para encontrarse y acompañar al nervio cubital.

Compartimentos del antebrazo

Al igual que en el brazo, los músculos con finalidad e inervación similares se agrupan dentro de los mismos compartimentos fasciales del antebrazo. Aunque el límite proximal del antebrazo per se está definido por el plano articular del codo, funcionalmente el antebrazo incluye el húmero distal.

Para que el antebrazo, la muñeca y la mano distales tengan un volumen mínimo para maximizar su funcionalidad, son operados por “control remoto” mediante músculos extrínsecos que tienen sus partes voluminosas, carnosas y contráctiles ubicadas proximalmente en el antebrazo, distantes del sitio de acción. Sus tendones largos y delgados se extienden distalmente hasta el lugar de la operación, como largas cuerdas que llegan a poleas distantes.

Machine Translated by Google

Además, debido a que las estructuras sobre las que actúan los músculos y tendones (muñeca y dedos) tienen un amplio rango de movimiento, se necesita un amplio rango de contracción, lo que requiere que los músculos tengan partes contráctiles largas, así como un tendón o tendones largos.

De hecho, el antebrazo propiamente dicho no es lo suficientemente largo para proporcionar la longitud requerida y el área suficiente para la inserción proximal, por lo que las inserciones proximales (orígenes) de los músculos deben ocurrir proximales al codo (en el brazo) y proporcionadas por el húmero.

Generalmente, los flexores se encuentran en posición anterior y los extensores en posición posterior; sin embargo, la parte anterior y posterior

Las partes distales del húmero están ocupadas por los principales flexores y extensores del codo (Fig. 3.59A). Para proporcionar los sitios de inserción necesarios para los flexores y extensores de la muñeca y los dedos, se han desarrollado extensiones mediales y laterales (epicóndilos y crestas supraepicondilares) a partir del húmero distal.

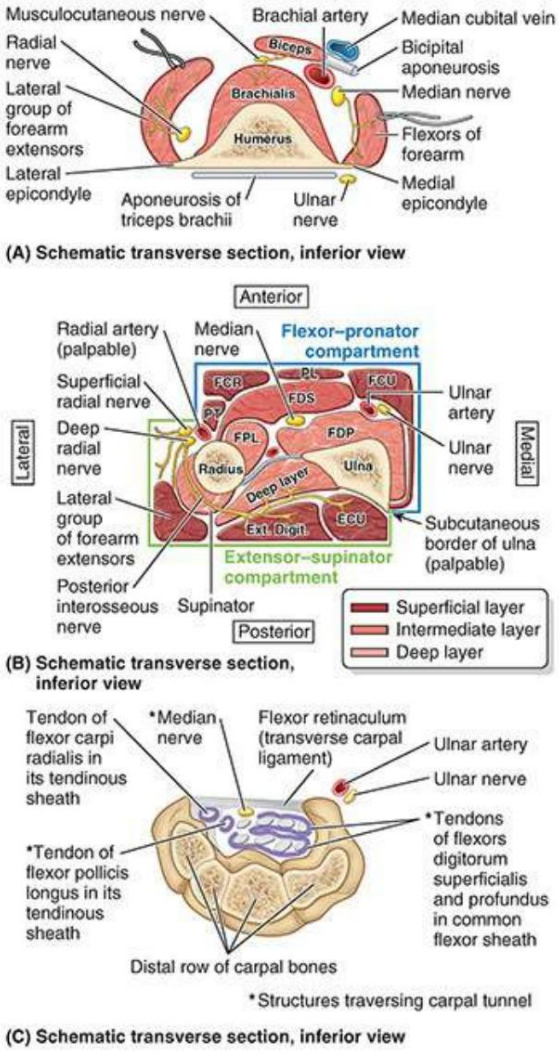

FIGURA 3.59. Secciones transversales que muestran las relaciones en la fosa cubital, el antebrazo proximal y la muñeca. A. Fosa cubital. Los flexores y extensores del codo ocupan las caras anterior y posterior del húmero. Las extensiones lateral y medial (epicóndilos y crestas supraepicondilares) del húmero proporcionan inserción proximal (origen) para los flexores y extensores del antebrazo. B. Antebrazo proximal. En consecuencia, en el antebrazo proximal, el compartimiento flexor-pronador "anterior" en realidad se encuentra en dirección anteromedial, y el compartimiento extensor-supinador "posterior" se encuentra en dirección posterolateral. La arteria radial (lateralmente) y el borde posterior subcutáneo agudo del cúbito (medialmente) son características palpables que separan

LGRAWANY
Machine Translated by Google

los compartimentos anterior y posterior. Ningún nervio motor cruza ninguna demarcación, lo que los hace útiles para abordajes quirúrgicos. ext. Dígito, extensor de los dedos; ECU, extensor cubital del carpo; FCR, flexor radial del carpo; FCU: flexor cubital del carpo; FDP, flexor profundo de los dedos; FDS, flexor superficial de los dedos; FPL, flexor largo del pulgar; PL, palmar largo; PT, pronador redondo. C. Muñeca. Nueve tendones de tres músculos (y un nervio) del compartimento anterior del antebrazo atraviesan el túnel carpiano; Ocho de los tendones comparten una vaina flexora sinovial común.

El epicóndilo medial y la cresta supraepicondilar proporcionan inserción para los flexores del antebrazo, y las formaciones laterales proporcionan inserción para los extensores del antebrazo. Así, en lugar de estar estrictamente anterior y posterior, las partes proximales del compartimiento "anterior" (flexor-pronador) del antebrazo se encuentran anteromedialmente, y el compartimiento "posterior" (extensor-supinador) se ubica posterolateralmente (figs. 3.58D y 3.59). B; consulte la figura 3.63C).

Al girar gradualmente en espiral a lo largo del antebrazo, los compartimentos se vuelven verdaderamente anteriores y posteriores en la parte distal del antebrazo y la muñeca. Estos compartimentos fasciales, que contienen los músculos en grupos funcionales, están delimitados por el borde subcutáneo del cúbito posteriormente (en el antebrazo proximal) y luego medialmente (antebrazo distal) y por la arteria radial anteriormente y luego lateralmente. Estas estructuras son palpables (la arteria por sus pulsaciones) en todo el antebrazo.
Debido a que los nervios motores no cruzan ninguno de los límites, también proporcionan sitios para la incisión quirúrgica.

Los flexores y pronadores del antebrazo se encuentran en el compartimento anterior y son atendidos principalmente por el nervio mediano; las excepciones de una hora y media están inervadas por el nervio cubital. Los extensores y supinadores del antebrazo se encuentran en el compartimento posterior y todos son atendidos por el nervio radial (directamente o por su rama profunda).

Los compartimentos fasciales de las extremidades generalmente terminan en las articulaciones; por lo tanto, los fluidos y Las infecciones en los compartimentos suelen estar contenidas y no pueden propagarse fácilmente a otros compartimentos. El compartimento anterior es excepcional a este respecto porque se comunica con el compartimento central de la palma a través del túnel carpiano (fig. 3.59C; véase la figura B3.32).

Músculos del antebrazo

Hay 17 músculos que cruzan la articulación del codo, algunos de los cuales actúan exclusivamente en la articulación del codo, mientras que otros actúan en la muñeca y los dedos.

En la parte proximal del antebrazo, los músculos forman masas carnosas que se extienden hacia abajo desde los epicóndilos medial y lateral del húmero (figs. 3.58C y 3.59A). Los tendones de estos músculos pasan por la parte distal del antebrazo y continúan hasta la muñeca, la mano y los dedos (figs. 3.58C, E y 3.59C). Los músculos flexores del compartimento anterior tienen aproximadamente el doble de volumen y fuerza que los músculos extensores del compartimento posterior.

MÚSCULOS FLEXOR-PRONADORES DEL ANTEBRAZO

Los músculos flexores del antebrazo se encuentran en el compartimento anterior (flexor-pronador) del antebrazo y están separados de los músculos extensores del antebrazo por el radio y el cúbito (fig. 3.59B) y, en los dos tercios distales del antebrazo, por la membrana interósea que los conecta (Fig. 3.58B, D).

Los tendones de la mayoría de los músculos flexores se encuentran en la superficie anterior de la muñeca y están

Machine Translated by Google

sostenido en su lugar por el ligamento palmar del carpo y el retináculo flexor (transverso del carpo). ligamento), engrosamientos de la fascia antebraquial (figs. 3.58C y 3.60).

FIGURA 3.60. Fascia del miembro superior distal y músculos superficiales del antebrazo.

Los músculos flexores-pronadores están dispuestos en tres capas o grupos (fig. 3.61; tabla 3.10):

TABLA 3.10. MÚSCULOS DEL COMPARTIMIENTO ANTERIOR DEL ANTEBRAZO

Músculo	Adjunto proximal	distal Adjunto	Inervación [a]	Acción principal
Capa superficial (primera)				
pronador redondo				
cabeza cubital	proceso coronoides	Medio de convexidad de superficie lateral de radio	Nervio medio (C6, C7)	Pronada y flexiona el antebrazo (en codo)
cabeza humeral	epicóndilo medial de húmero (flexor común origen)			
Flexor radial del carpo (FCR)		base de 2do metacarpiano		Flexiona y abduce la mano (en muñeca)

Machine Translated by Google

palmar largo		La mitad distal de retináculo flexor y vértice de la aponeurosis palmar	Nervio medio (C7, C8)	Flexiona la mano (en la muñeca) y tensa la aponeurosis palmar.
Flexor cubital del carpo (FCU)				
cabeza humeral		Pisiforme, gancho del ganchoso, 5.° metacarpiano	Nervio de cúbito (C7, C8)	Flexiona y aduce la mano (en la muñeca)
cabeza cubital	Olécranon y borde posterior del cúbito (vía aponeurosis)			
Capa intermedia (segunda)				
Flexor superficial de los dedos (FDS)				
cabeza húmero-cubital	Epicóndilo medial (origen flexor común y apófisis coronoides)	ejes de medio falanges de los cuatro dedos mediales	Nervio medio (C7, C8, T1)	Flexiona las falanges medias en las articulaciones interfalángicas proximales de los cuatro dedos medios; actuando con más fuerza, también flexiona las falanges proximales en las articulaciones metacarpofalángicas.
cabeza radial	Mitad superior del borde anterior			
(tercera) capa profunda				
Flexor profundo de los dedos (FDP)				
parte medial	Tres cuartas partes proximales de medial y anterior. superficies del cúbito y membrana interósea	Bases de distal falanges del 4º y 5º dígito	Nervio de cúbito (C8, T1)	Flexiona las falanges distales 4 y 5 en las articulaciones interfalángicas distales.
parte lateral		Bases de distal falanges del 2do y 3er dedo	Anterior nervio interóseo, del nervio mediano (C8, T1)	Flexiona las falanges distales 2 y 3 en las articulaciones interfalángicas distales.
Flexor largo del pulgar (FPL)	Superficie anterior del radio y membrana interósea adyacente	Base de distal falange del pulgar		Flexiona las falanges del primer dedo (pulgar)
Pronador cuadrado	Cuarto distal de la superficie anterior del cúbito	Cuarto distal de la superficie anterior de radio		Antebrazo pronado; Las fibras profundas unen el radio y el cúbito.

aSe indica la inervación segmentaria de la médula espinal (p. ej., “C6, C7” significa que los nervios que irrigan el pronador redondo se derivan de los segmentos cervicales sexto y séptimo de la médula espinal). Los números en negrita (p. ej., C7) indican la inervación segmentaria principal. La lesión de uno o varios de los segmentos de la médula espinal enumerados o de las raíces nerviosas motoras que surgen de ellos provoca la parálisis de los músculos afectados.

1. Una capa superficial o grupo de cuatro músculos (pronador redondo, flexor radial del carpo, palmar largo y flexor cubital del carpo). Todos estos músculos están unidos proximalmente por un tendón flexor común al epicóndilo medial del húmero, la inserción del flexor común.
2. Una capa intermedia, que consta de un músculo (flexor superficial de los dedos)
3. Una capa profunda o grupo de tres músculos (flexor profundo de los dedos, flexor largo del pulgar,

Machine Translated by Google

y pronador cuadrado)

Los cinco músculos superficiales e intermedios cruzan la articulación del codo; los tres músculos profundos lo hacen no. Con la excepción del pronador cuadrado, cuanto más distalmente se encuentra la inserción distal de un músculo, más distal y profundamente está su inserción proximal.

Todos los músculos del compartimento anterior (flexor-pronador) del antebrazo están inervados por los nervios mediano y/o cubital (la mayoría por el mediano; sólo una excepción y media son inervados por el cubital).

Funcionalmente, el braquiorradial es un flexor del antebrazo, pero está ubicado en el compartimento posterior (posterolateral) o extensor y, por lo tanto, está inervado por el nervio radial. Por lo tanto, el braquiorradial es una excepción importante a la regla de que (1) el nervio radial inerva sólo los músculos extensores y (2) que todos los flexores se encuentran en el compartimento anterior (flexor).

Los flexores largos de los dedos (flexor superficial de los dedos y flexor profundo de los dedos) También flexiona las articulaciones metacarpofalángicas y de la muñeca. El flexor profundo de los dedos flexiona los dedos en una acción lenta. Esta acción es reforzada por el flexor superficial de los dedos cuando se requiere velocidad y flexión contra resistencia. Cuando se flexiona la muñeca al mismo tiempo que se flexionan las articulaciones metacarpofalángicas e interfalángicas, los músculos flexores largos de los dedos operan en una distancia más corta entre las inserciones y, en consecuencia, la acción resultante de su contracción es más débil. Extender la muñeca aumenta su distancia operativa y, por tanto, su contracción es más eficaz para producir un agarre fuerte (consulte la figura 3.75A).

Los tendones de los flexores largos de los dedos pasan por la parte distal del antebrazo, la muñeca y la palma y continúan hasta los cuatro dedos mediales. El flexor superficial de los dedos flexiona las falanges medias y el flexor profundo de los dedos flexiona las falanges media y distal.

Los músculos del compartimiento anterior del antebrazo se ilustran en la Figura 3.61 y sus Las inserciones, la inervación y las acciones principales se enumeran por capas en la Tabla 3.10. La siguiente discusión proporciona detalles adicionales, comenzando con los músculos de las capas superficial e intermedia.

LGRAWANY
Machine Translated by Google

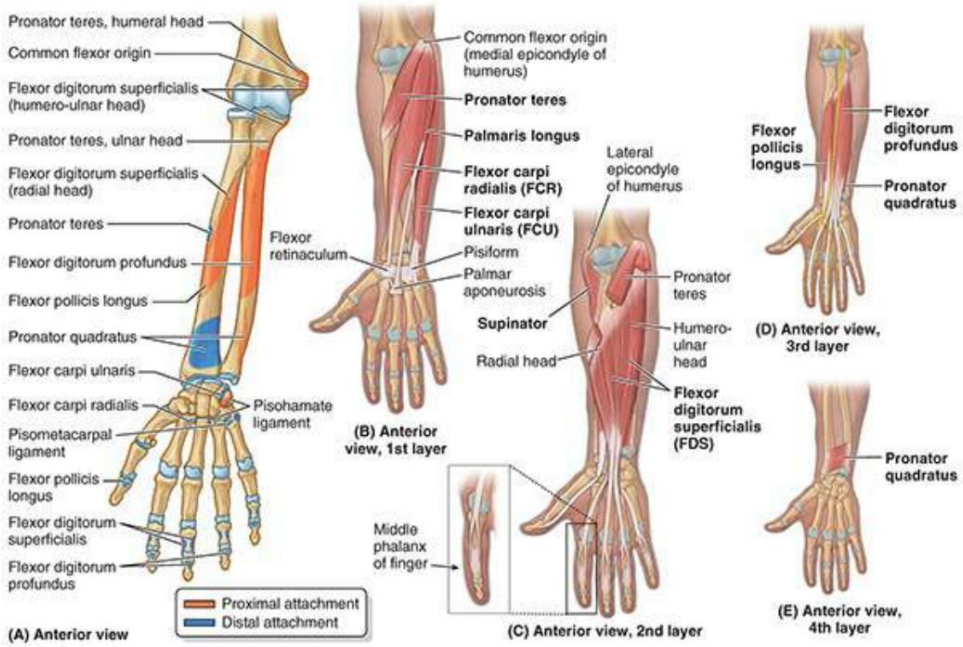

FIGURA 3.61. Músculos flexores del antebrazo.

Pronador redondo. El pronador redondo, un músculo fusiforme, es el más lateral del superficial. flexores del antebrazo. Su borde lateral forma el límite medial de la fosa cubital.

Para evaluar el pronador redondo, el antebrazo de la persona se flexiona a la altura del codo y se prona desde la posición supina contra la resistencia proporcionada por el examinador. Si actúa normalmente, el músculo es prominente y puede palparse en el margen medial de la fosa cubital.

Flexor radial del carpo. El flexor radial del carpo (FCR) es un músculo fusiforme largo ubicado medial al pronador redondo. En la mitad del antebrazo, su vientre carnoso es reemplazado por un tendón largo y aplanado que adquiere forma de cordón a medida que se acerca a la muñeca. El FCR produce flexión (cuando actúa con el flexor cubital del carpo) y abducción de la muñeca (cuando actúa con los extensores radiales largo y corto del carpo). Cuando actúa solo, el FCR produce una combinación de flexión y abducción simultáneamente en la muñeca, de modo que la mano se mueve anterolateralmente.

Para alcanzar su inserción distal, el tendón FCR pasa a través de un canal en la parte lateral del retináculo flexor y a través de un surco vertical en el trapecio en su propia vaina tendinosa sinovial del flexor radial del carpo (fig. 3.59C). El tendón FCR es una buena guía para la arteria radial, que se encuentra justo lateral a ella (fig. 3.58C).

Para probar el flexor radial del carpo, se le pide a la persona que flexione la muñeca contra resistencia. Si Actuando normalmente, su tendón se puede ver y palpar fácilmente.

Palmaris Longus. El palmar largo, un pequeño músculo fusiforme, está ausente en uno o ambos lados (generalmente el izquierdo) en aproximadamente el 14% de las personas, pero sus acciones no pasan desapercibidas. Tiene un vientre corto y un tendón largo en forma de cordón que pasa superficialmente al retináculo flexor y se inserta en él y en el vértice de la aponeurosis palmar (figs. 3.58C y 3.59). El tendón palmar largo es una guía útil para el nervio mediano en la muñeca. El tendón se encuentra profundo y ligeramente medial a este nervio antes de pasar profundamente al retináculo flexor.

Machine Translated by Google

Para evaluar el palmar largo, se flexiona la muñeca y se flexionan las yemas del dedo meñique y el pulgar. apretados juntos. Si está presente y actúa normalmente, el tendón puede verse y palparse fácilmente.

Flexor cubital del carpo. El flexor cubital del carpo (FCU) es el más medial de los músculos flexores superficiales. La FCU flexiona y aduce simultáneamente la mano a la altura de la muñeca si actúa sola. Flexiona la muñeca cuando actúa con el FCR y la aduce cuando actúa con el extensor cubital del carpo. El nervio cubital entra en el antebrazo pasando entre las cabezas humeral y cubital de su inserción proximal (fig. 3.58C). Este músculo es excepcional entre los músculos del compartimento anterior, ya que está completamente inervado por el nervio cubital. El tendón de la FCU es una guía para el nervio y la arteria cubital, que se encuentran en su lado lateral en la muñeca (fig. 3.58C, E).

Para probar el flexor cubital del carpo, la persona coloca la cara posterior del antebrazo y la mano sobre una mesa plana y luego se le pide que flexione la muñeca contra resistencia mientras el examinador palpa el músculo y su tendón.

Flexor superficial de los dedos. El flexor superficial de los dedos (FDS) a veces se considera uno de los músculos superficiales del antebrazo, que se inserta en el origen del flexor común y, por lo tanto, cruza el codo (Tabla 3.10). Considerado de esta manera, es el músculo superficial más grande del antebrazo. Sin embargo, el FDS en realidad forma una capa intermedia entre los grupos superficial y profundo de músculos del antebrazo (figs. 3.58C y 3.59B). El nervio mediano y la arteria cubital entran en el antebrazo pasando entre sus cabezas humerocubital y radial (v . fig. 3.68). Cerca de la muñeca, el FDS da lugar a cuatro tendones, que pasan profundamente hasta el retináculo flexor a través del túnel carpiano hasta los dedos. Los cuatro tendones están encerrados (junto con los cuatro tendones del flexor profundo de los dedos) en una vaina flexora común sinovial (fig. 3.59C). El FDS flexiona las falanges medias de los cuatro dedos mediales en las articulaciones interfalángicas proximales. En acción continua, el FDS también flexiona las falanges proximales en las articulaciones metacarpofalángicas y la articulación de la muñeca. El FDS es capaz de flexionar cada dedo al que sirve de forma independiente.

Para evaluar el flexor superficial de los dedos, se flexiona un dedo en la articulación interfalángica proximal contra resistencia y los otros tres dedos se mantienen en posición extendida para inactivar el flexor profundo de los dedos.

El plano fascial entre las capas intermedia y profunda de los músculos constituye el principal plano neurovascular del compartimento anterior (flexor-pronador); los principales haces neurovasculares exclusivos de este compartimento discurren dentro de él. Los siguientes tres músculos forman la capa profunda de los músculos flexores del antebrazo.

Flexor profundo de los dedos. El flexor profundo de los dedos (FDP) es el único músculo que puede flexionar las articulaciones interfalángicas distales de los dedos (fig. 3.61A, D). Este músculo grueso “viste” la cara anterior del cúbito. El FDP flexiona las falanges distales de los cuatro dedos mediales después de que el FDS ha flexionado sus falanges medias (es decir, curva los dedos y ayuda con la flexión de la mano, formando un puño). Cada tendón es capaz de flexionar dos articulaciones interfalángicas, la articulación metacarpofalángica y la articulación de la muñeca. El FDP se divide en cuatro partes, que terminan en cuatro tendones que pasan por detrás de los tendones del FDS y del retináculo flexor dentro de la vaina flexora común (fig. 3.59C). La parte del músculo que va hacia el dedo índice suele

LGRAWANY
Machine Translated by Google

se separa del resto del músculo relativamente temprano en la parte distal del antebrazo y es capaz de contraerse de forma independiente. Cada tendón ingresa a la vaina fibrosa de su dedo, posterior a los tendones FDS. A diferencia del FDS, el FDP sólo puede flexionar el dedo índice de forma independiente; por tanto, los dedos pueden flexionarse de forma independiente en las articulaciones interfalángicas proximales pero no en las distales.

Para evaluar el flexor profundo de los dedos, la articulación interfalángica proximal se mantiene en posición extendida mientras la persona intenta flexionar la articulación interfalángica distal. La integridad del nervio mediano en el antebrazo proximal se puede evaluar realizando esta prueba con el dedo índice, y la del nervio cubital se puede evaluar con el dedo meñique.

Flexor largo del pulgar. El flexor largo del pulgar (FPL), el flexor largo del pulgar (L. pollex, pulgar), se encuentra lateral al FDP, donde recubre la cara anterior del radio distal a la inserción del supinador (figs. 3.58C). E y 3.61A, D; Tabla 3.10). El tendón plano del FPL pasa profundo al retináculo del flexor, envuelto en su propia vaina tendinosa sinovial del flexor largo del pulgar en el lado lateral de la vaina del flexor común (fig. 3.59C). El FPL flexiona principalmente la falange distal del pulgar en la articulación interfalángica y, secundariamente, la falange proximal y el primer metacarpiano en las articulaciones metacarpofalángica y carpometacarpiana, respectivamente. El FPL es el único músculo que flexiona la articulación interfalángica del pulgar. También puede ayudar en la flexión de la articulación de la muñeca.

Para evaluar el flexor largo del pulgar, se sostiene la falange proximal del pulgar y se flexiona la falange distal contra resistencia.

Pronador cuadrado. El pronador cuadrado (PQ), como su nombre indica, es cuadrangular y prona el antebrazo (fig. 3.61E). No se puede palpar ni observar, excepto en disecciones, porque es el músculo más profundo de la cara anterior del antebrazo. En ocasiones se considera que constituye una cuarta capa muscular. La PQ recubre el cuarto distal del radio y el cúbito y la membrana interósea entre ellos (fig. 3.61A, E; tabla 3.10). El PQ es el único músculo que se inserta únicamente en el cúbito en un extremo y únicamente en el radio en el otro extremo.

El PQ es el motor principal de la pronación. El músculo inicia la pronación y es asistido por el PT cuando se necesita más velocidad y potencia. El pronador cuadrado también ayuda a la membrana interósea a mantener juntos el radio y el cúbito, en particular cuando los impulsos hacia arriba se transmiten a través de la muñeca (p. ej., durante una caída sobre la mano).

MÚSCULOS EXTENSORES DEL ANTEBRAZO

Los músculos del compartimento posterior del antebrazo se ilustran en la figura 3.62, y sus inserciones, inervación y acciones principales se muestran por capas en la tabla 3.11. La siguiente discusión proporciona detalles adicionales.

Machine Translated by Google

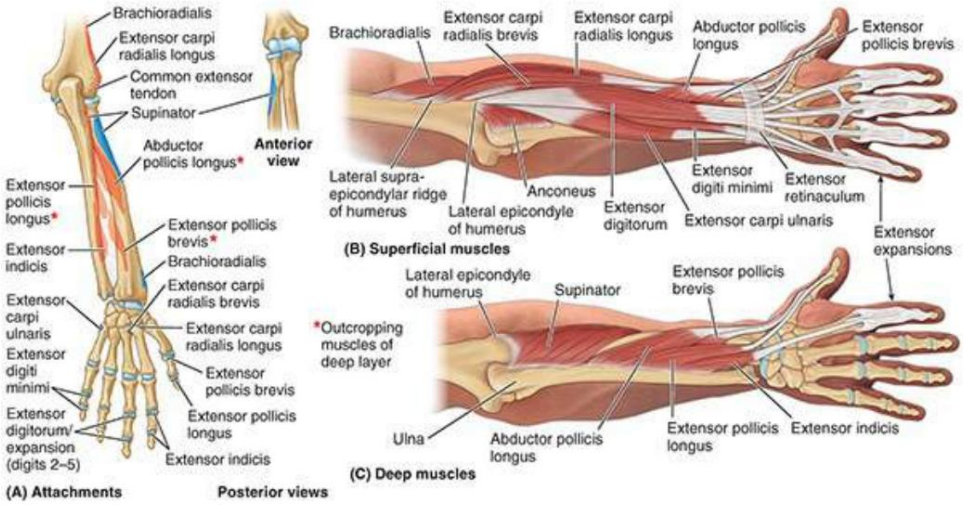

FIGURA 3.62. Músculos extensores del antebrazo.

TABLA 3.11. MÚSCULOS DEL COMPARTIMIENTO POSTERIOR DEL ANTEBRAZO

Músculo	Adjunto proximal	Accesorio distal	Inervación [a]	Acción principal
capa superficial				
braquiorradial	Dos tercios proximales de la cresta supraepicondilar lateral del húmero	Superficie lateral del extremo distal del radio proximal a la apófisis estiloides	Nervio radial (C5, C6, C7)	Flexión relativamente débil del antebrazo; Máximo cuando el antebrazo está en posición de pronación media.
Extensor radial largo del carpo (ECRL)	Cresta supraepicondilar lateral del húmero	Cara dorsal de la base del segundo metacarpiano	Nervio radial (C6, C7)	Extender y abducir la mano en la articulación de la muñeca; ECRL activo al apretar el puño
Extensor radial corto del carpo (CERB)	Epicóndilo lateral del húmero (origen extensor común)	Cara dorsal de la base del tercer metacarpiano	Rama profunda del nervio radial (C7, C8)	
Músculo extensor dedos		Expansiones extensoras de los cuatro dedos mediales.		Se extiende medialmente los cuatro dedos principalmente en las articulaciones metacarpofalángicas y secundariamente en las articulaciones interfalángicas.
Extensor de dedos mínimos (EDM)		Expansión extensora del quinto dígito.		Se extiende el quinto dedo principalmente en la articulación metacarpofalángica y secundariamente en la articulación interfalángica.
Extensor cubital del carpo (ECU)	Epicóndilo lateral del húmero; borde posterior del cúbito a través de una aponeurosis compartida	Cara dorsal de la base del quinto metacarpiano		Extiende y aduce la mano en la articulación de la muñeca (también activo al apretar el puño)
capa profunda				
Supinador	Epicóndilo lateral del húmero; colateral radial	Superficies lateral, posterior y anterior de	Rama profunda del nervio radial (C7,	Supina el antebrazo; gira el radio para girar la palma

LGRAWANY
Machine Translated by Google

	y ligamentos anulares; fosa supinadora; cresta del cúbito	tercio proximal del radio	C8)	anteriormente o superiormente (si el codo está flexionado)
extensor del índice	Superficie posterior de distal tercio del cúbito y membrana interósea	Expansión extensora del segundo dígito.	Posterior nervio interóseo (C7, C8), continuación de rama profunda del nervio radial	Extiende 2º dígito (habilitando su extensión independiente); ayuda a extender la mano en la muñeca
Músculos aflorantes de la capa profunda.				
Abductor largo del pulgar (APL)	superficie posterior de Mitades proximales del cúbito, radio y membrana interósea.	Base del 1er metacarpiano	Posterior nervio interóseo (C7, C8), continuación de la rama profunda del nervio radial	Abduce el pulgar y lo extiende en la articulación carpometacarpiana
Extensor largo del pulgar (EPL)	superficie posterior de tercio medio del cúbito y membrana interósea	Cara dorsal de la base de la falange distal del pulgar		Extiende la falange distal del pulgar en la articulación interfalángica; Extiende las articulaciones metacarpofalángica y carpometacarpiana.
Extensor corto del pulgar (EPB)	Superficie posterior de distal tercio del radio y membrana interósea	Cara dorsal de la base de la falange proximal del pulgar.		Extiende la falange proximal del pulgar en articulación metacarpofalángica; extiende la articulación carpometacarpiana

aSe indica la inervación segmentaria de la médula espinal (p. ej., “C7, C8” significa que los nervios que inervan el extensor radial corto del carpo se derivan de los segmentos cervicales séptimo y octavo de la médula espinal). Los números en negrita (p. ej., C7) indican la inervación segmentaria principal. La lesión de uno o varios de los segmentos de la médula espinal enumerados o de las raíces nerviosas motoras que surgen de ellos provoca la parálisis de los músculos afectados.

Los músculos extensores se encuentran en el compartimento posterior (extensor-supinador) del antebrazo y todos ellos están inervados por ramas del nervio radial (fig. 3.59B). Estos músculos se pueden organizar fisiológicamente en tres grupos funcionales:

1. Músculos que extienden y abducen o aducen la mano en la articulación de la muñeca (extensor radial del carpo largo, extensor radial corto del carpo y extensor cubital del carpo)
2. Músculos que extienden los cuatro dedos mediales (extensor de los dedos, extensor del índice y extensor de los dedos mínimos)
3. Músculos que extienden o abducen el pulgar (abductor largo del pulgar, extensor corto del pulgar y extensor largo del pulgar)

Los tendones extensores se mantienen en su lugar en la región de la muñeca mediante el retináculo extensor, que previene la cuerda de los tendones (que sobresalen más allá del contorno de la extremidad doblada, como la cuerda del arco de un arquero) cuando la mano está extendida en la articulación de la muñeca. A medida que los tendones pasan sobre el dorso de la muñeca, están provistos de vainas tendinosas sinoviales que reducen la fricción de los tendones extensores a medida que atraviesan los túneles osteofibrosos formados por la unión del retináculo extensor al radio distal y al cúbito (fig. 3.63). . Los músculos extensores del antebrazo están organizados anatómicamente en capas superficiales y profundas (fig. 3.59B).

Machine Translated by Google

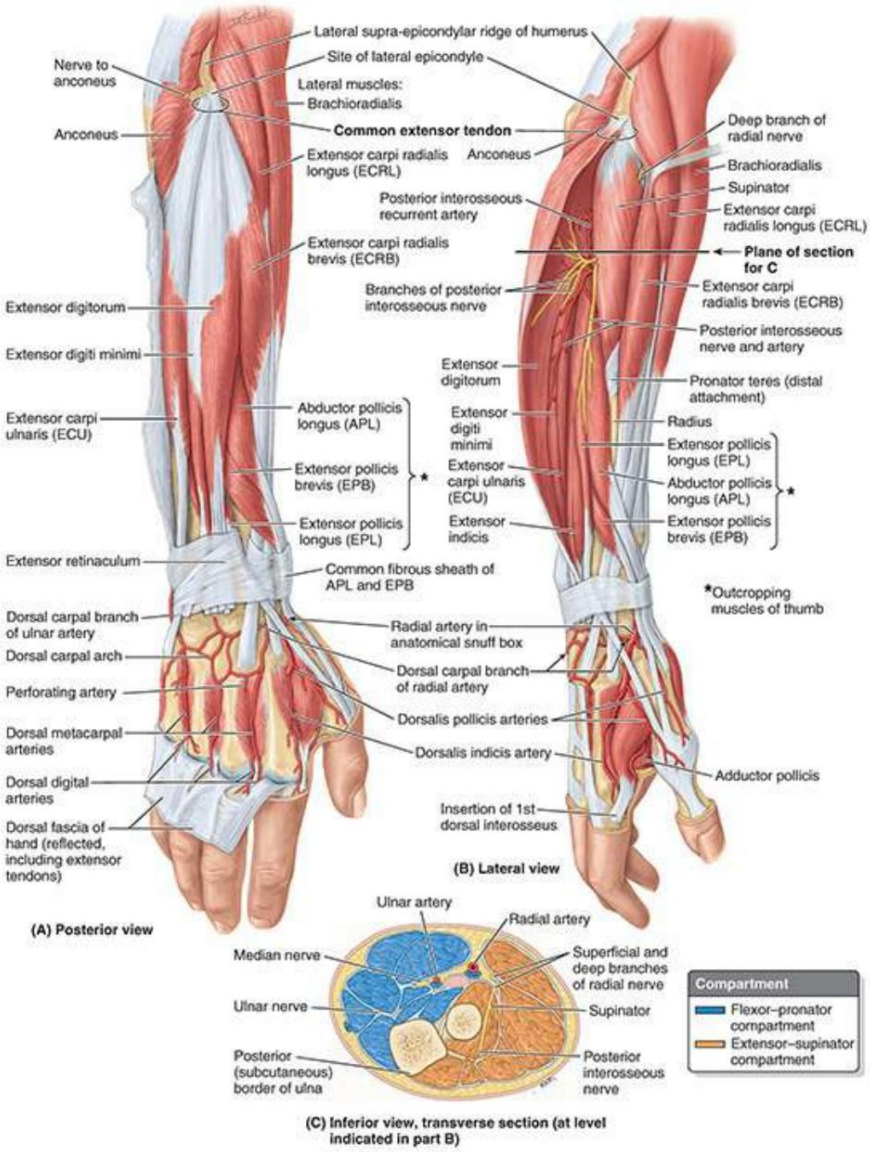

FIGURA 3.63. Compartimento extensor-supinador del antebrazo derecho. A. Capa superficial de músculos extensores. Los tendones extensores distales se han extraído del dorso de la mano sin alterar las arterias porque se encuentran en el plano esquelético. La fascia en la cara posterior del antebrazo más distal está engrosada para formar el retináculo extensor, que está anclado en su cara profunda al radio y al cúbito. B. Capa profunda de músculos extensores. Tres músculos aflorantes del pulgar (asterisco) emergen entre el extensor radial corto del carpo y el extensor de los dedos: abductor largo del pulgar, extensor corto del pulgar y extensor largo del pulgar. El surco del que emergen los tres músculos se ha abierto proximalmente hasta el epicóndilo lateral, dejando al descubierto el músculo supinador. C. Sección transversal del antebrazo. Las capas superficial y profunda de músculos del compartimento posterior (dorado) están inervadas por el nervio radial, y el compartimento anterior (azul) está inervado por los nervios cubital y mediano.

Cuatro de los extensores superficiales (extensor radial corto del carpo, extensor de los dedos, extensor de los dedos mínimos y extensor cubital del carpo) están unidos proximalmente por un tendón extensor común al epicóndilo lateral (figs. 3.62A y 3.63A, B; tabla 3.11). La inserción proximal de los otros dos músculos del grupo superficial (braquiorradial y extensor radial largo del carpo) se realiza en la cresta supraepicondilar lateral del húmero y en el tabique intermuscular lateral adyacente (fig. 3.62A, B). Los cuatro tendones planos del extensor de los dedos pasan profundos al extensor.

LGRAWANY
Machine Translated by Google

retináculo hasta los cuatro dedos mediales (fig. 3.64). Los tendones comunes de los dedos índice y meñique están unidos en sus lados mediales cerca de los nudillos por los respectivos tendones del extensor indicis y extensor digiti minimi (extensores de los dedos índice y meñique, respectivamente).

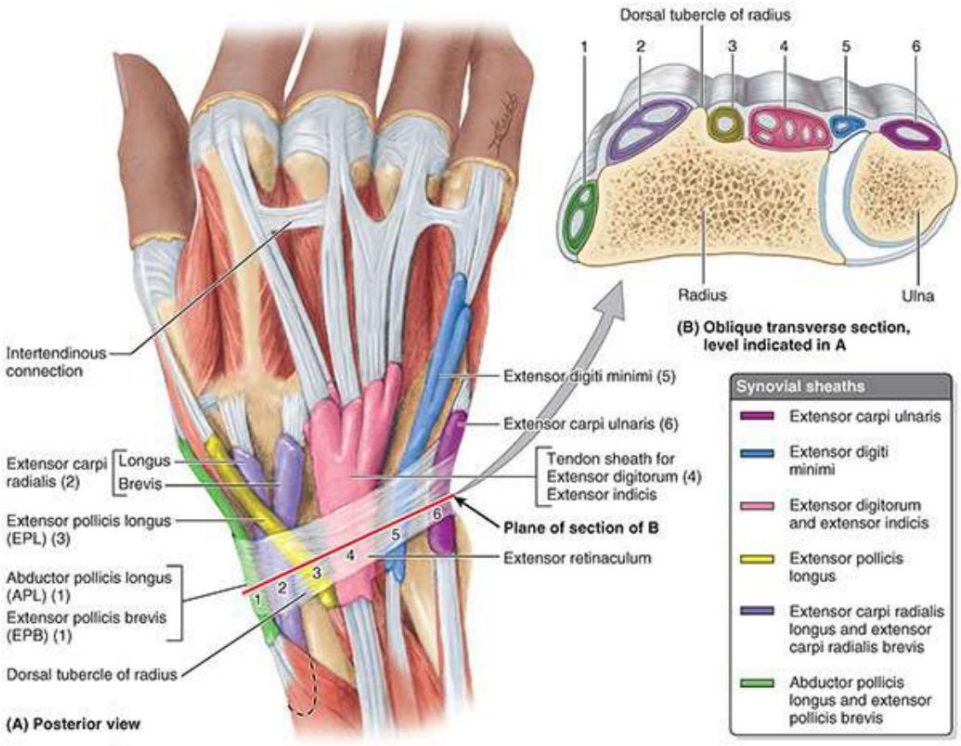

FIGURA 3.64. Vainas y tendones sinoviales en la parte distal del antebrazo y el dorso de la mano. A. Disección. Obsérvese que las seis vainas tendinosas sinoviales ocupan seis túneles osteofibrosos formados por las uniones del retináculo extensor al cúbito y especialmente al radio, que dan paso a 12 tendones de nueve músculos extensores. El tendón del extensor de los dedos del dedo meñique se comparte entre el dedo anular y continúa hasta el dedo meñique a través de una conexión intertendinosa. Luego recibe fibras adicionales del tendón del extensor de los dedos. Estas variaciones son comunes. Los números se refieren a los túneles osteofibrosos etiquetados que se muestran en la parte B. B. Sección transversal oblicua del extremo distal del antebrazo. Los tendones extensores atraviesan los seis túneles osteofibrosos profundos hasta el retináculo extensor.

Braquiorradial. El braquiorradial, un músculo fusiforme, se encuentra superficialmente en la superficie anterolateral del antebrazo (figs. 3.60 y 3.63A). Forma el borde lateral de la fosa cubital (fig. 3.58C). Como se mencionó anteriormente, el braquiorradial es excepcional entre los músculos del compartimiento posterior (extensor) porque ha rotado hacia la cara anterior del húmero y, por lo tanto, flexiona el antebrazo a la altura del codo. Es especialmente activo durante movimientos rápidos o en presencia de resistencia durante la flexión del antebrazo (p. ej., cuando se levanta un peso), actuando como un músculo en derivación que resiste la subluxación de la cabeza del radio. El braquiorradial y el supinador son los únicos músculos del compartimento que no se cruzan y por tanto son incapaces de actuar en la muñeca. A medida que desciende, el braquiorradial se superpone al nervio y la arteria radiales donde se encuentran juntos en el tendón supinador, pronador redondo, FDS y FPL. La parte distal del tendón está cubierta por los abductores largo y corto del pulgar en su paso hacia el pulgar (fig. 3.63B).

Machine Translated by Google

Para evaluar el braquiorradial, la articulación del codo se flexiona contra resistencia con el antebrazo en posición de prono medio. Si el braquiorradial actúa normalmente, el músculo se puede ver y palpar.

Extensor radial largo del carpo. El extensor radial largo del carpo (ECRL), un músculo fusiforme, está parcialmente superpuesto por el braquiorradial, con el que a menudo se fusiona (fig. 3.63). A medida que pasa distalmente, posterior al braquiorradial, su tendón es atravesado por el abductor largo del pulgar y el extensor corto del pulgar. El ECRL es indispensable a la hora de apretar el puño.

Para evaluar el extensor radial largo del carpo, la muñeca se extiende y se abduce con el antebrazo en pronación. Si actúa normalmente, el músculo se puede palpar en dirección inferoposterior al lado lateral del codo. Su tendón se puede palpar proximal a la muñeca.

Extensor radial corto del carpo. El extensor radial corto del carpo (ECRB), como su nombre lo indica, es un músculo más corto que el ECRL porque surge distalmente en la extremidad, pero se inserta adyacente al ECRL en la mano (pero a la base del tercer metacarpiano en lugar de el segundo). A medida que pasa distalmente, queda cubierto por el ECRL. El ECRB y el ECRL pasan juntos bajo el retináculo extensor dentro de la vaina tendinosa de los extensores radiales del carpo (fig. 3.64).

Los dos músculos actúan juntos en diversos grados, generalmente como sinérgicos con otros músculos. Cuando los dos músculos actúan por sí solos, abducen la mano a medida que la extienden. Actuando con el extensor cubital del carpo, extienden la mano (el corto participa más en esta acción). Actuando con el FCR, producen abducción pura. Su acción sinérgica con el extensor cubital del carpo es importante para estabilizar la muñeca durante la flexión apretada de los cuatro dedos mediales (apretar el puño), función en la que el largo es más activo.

Extensor de los dedos. El extensor de los dedos, el extensor principal de los cuatro dedos mediales, ocupa gran parte de la superficie posterior del antebrazo (figs. 3.62 y 3.63A). Proximalmente, sus cuatro tendones se unen al tendón del extensor del índice para pasar profundamente al retináculo extensor a través de la vaina tendinosa del extensor de los dedos y del extensor del índice (vaina sinovial extensora común) (fig. 3.64A, B). En el dorso de la mano, los tendones se extienden a medida que corren hacia los dedos. Los tendones adyacentes están unidos proximales a los nudillos (articulaciones metacarpofalángicas) mediante tres conexiones intertendinosas oblicuas que restringen la extensión independiente de los cuatro dedos mediales (especialmente el dedo anular). En consecuencia, normalmente ninguno de estos dedos puede permanecer completamente flexionado mientras los otros están completamente exter Comúnmente, el cuarto tendón se fusiona inicialmente con el tendón del dedo anular y llega al dedo meñique mediante una conexión intertendinosa.

En los extremos distales de los metacarpianos y a lo largo de las falanges de los cuatro dedos mediales, los cuatro tendones se aplanan para formar expansiones extensoras (fig. 3.65). Cada expansión digital extensora (expansión dorsal o capuchón) es una aponeurosis tendinosa triangular que envuelve el dorso y los lados de la cabeza del metacarpiano y la falange proximal. La “capucha” en forma de visera formada por la expansión extensora sobre la cabeza del metacarpiano, que sostiene el tendón extensor en el medio del dedo, está anclada a cada lado al ligamento palmar (una porción reforzada de la capa fibrosa de la articulación). cápsula de las articulaciones metacarpofalángicas) (fig. 3.65A, C).

LGRAWANY
Machine Translated by Google

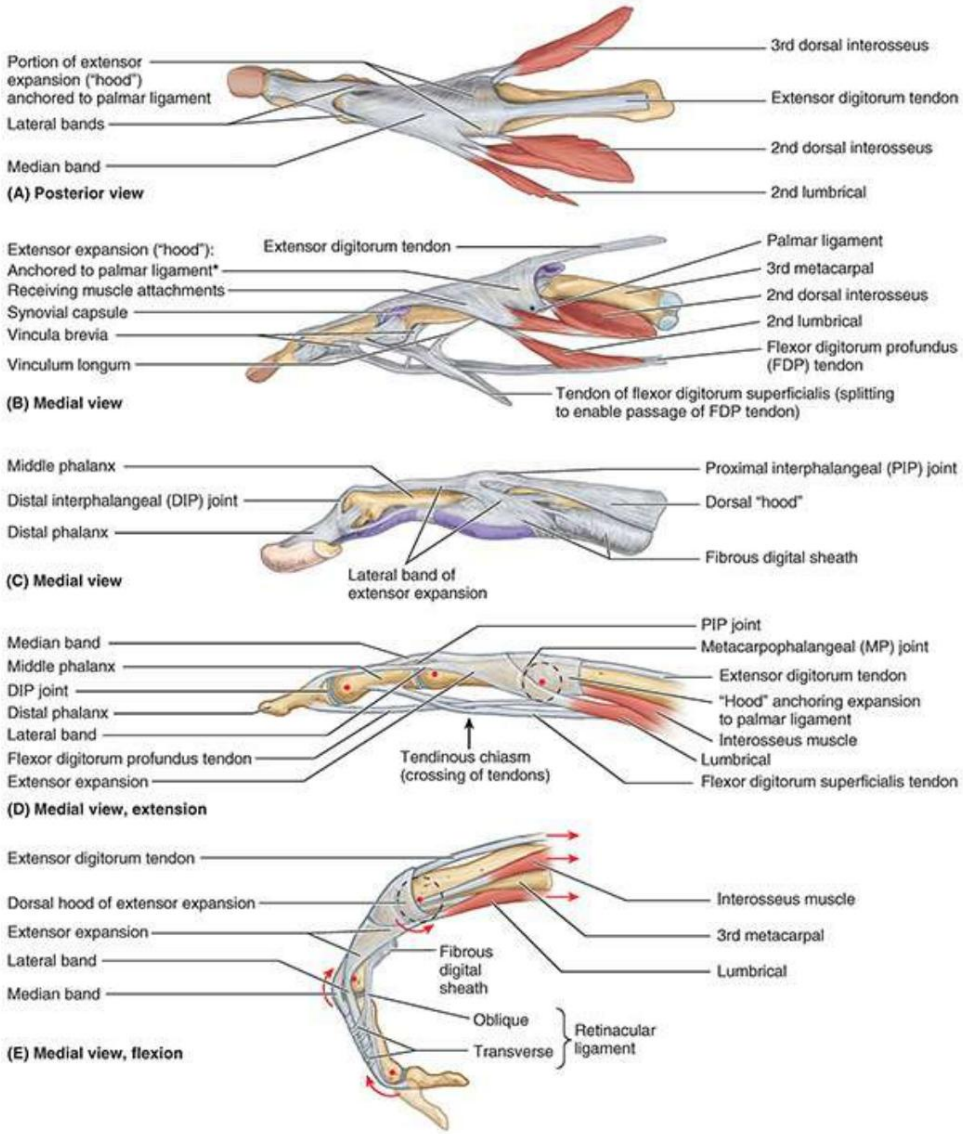

FIGURA 3.65. Aparato digital dorsal (extensor) del tercer dedo. El hueso metacarpiano y las tres falanges se muestran en las partes A, B, D y E; En la parte C sólo se muestran las falanges. A. Bandas del tendón del extensor largo de los dedos. Obsérvese que el tendón extensor de los dedos se trifurca (expande) en tres bandas: dos bandas laterales que se unen sobre la falange media para insertarse en la base de la falange distal y una banda mediana que se inserta en la base de la falange media. B. Inserciones de los músculos interóseos. Parte del tendón de los músculos interóseos se inserta en la base de la falange proximal; la otra parte contribuye a la expansión extensora, uniéndose principalmente a las bandas laterales, pero también se abre en abanico formando una aponeurosis. Algunas de las fibras aponeuróticas se fusionan con la banda media y otras fibras se arquean sobre ella para fusionarse con la aponeurosis que surge del otro lado. En el lado radial de cada dedo, un músculo lumbrical se une a la banda lateral radial. La capucha dorsal consta de una banda ancha de fibras orientadas transversalmente unidas anteriormente a los ligamentos palmar de las articulaciones metacarpofalángicas (MP) que rodean la cabeza del metacarpiano y la articulación MP, mezclándose con la expansión extensora para mantener el aparato centrado sobre la cara dorsal del dígito. C. Ligamentos retinaculares. Distalmente, los ligamentos retinaculares que se extienden desde la vaina digital fibrosa hasta las bandas laterales también ayudan a mantener el aparato centrado y coordinar los movimientos en las articulaciones interfalángicas proximal (PIP) e interfalángica distal (DIP). D. Extensión de las articulaciones de los dedos. La contracción del extensor de los dedos por sí sola produce extensión en todas las articulaciones (incluida la articulación MP (círculo discontinuo) en ausencia de acción de los interóseos y lumbricales). E. Acción de lumbricales e interóseos. Debido a la relación de los tendones y las bandas laterales con los centros de rotación de las articulaciones (puntos rojos en las partes D y E), la contracción simultánea de los interóseos y lumbricales produce flexión en la articulación MP pero extensión en las articulaciones PIP y DIP (el llamado movimiento Z).

Machine Translated by Google

Al formar la expansión del extensor, cada tendón extensor de los dedos se divide en una banda mediana, que pasa hasta la base de la falange media, y dos bandas laterales, que pasan hasta la base de la falange distal (fig. 3.65D, E). Los tendones de los músculos interóseos y lumbricales de la mano se unen a las bandas laterales de expansión extensora (fig. 3.65).

El ligamento retinacular es una delicada banda fibrosa que se extiende desde la falange proximal y vaina digital fibrosa oblicuamente a través de la falange media y dos articulaciones interfalángicas (Fig. 3,65ºC). Une la expansión extensora a la falange distal. Durante la flexión de la articulación interfalángica distal, el ligamento retinacular se tensa y tira de la articulación proximal hacia la flexión. De manera similar, al extender la articulación proximal, el ligamento retinacular tira de la articulación distal hasta alcanzar una extensión casi completa.

El extensor de los dedos actúa principalmente para extender las falanges proximales y, a través de sus refuerzos colaterales, extiende secundariamente también las falanges media y distal. Después de ejercer su tracción sobre los dedos, o en presencia de resistencia a la extensión digital, ayuda a extender la mano a la altura de la articulación de la muñeca.

Para evaluar el extensor de los dedos, se prona el antebrazo y se extienden los dedos. La persona intenta mantener los dedos extendidos en las articulaciones metacarpofalángicas mientras el examinador ejerce presión sobre las falanges proximales intentando flexionarlas. Si actúa normalmente, el extensor de los dedos se puede palpar en el antebrazo y sus tendones se pueden ver y palpar en el dorso de la mano.

Extensor Digiti Minimi. El extensor digital mínimo (EDM), un músculo fusiforme, es una parte parcialmente desprendida del extensor digital (figs. 3.62B; 3.63A, B; y 3.64). El tendón de este extensor del dedo meñique discurre a través de un compartimento separado del retináculo extensor, posterior a la articulación radiocubital distal, dentro de la vaina tendinosa del extensor de los dedos menores. Luego, el tendón se divide en dos láminas; el lateral está unido al tendón del extensor de los dedos, y los tres tendones se unen a la expansión digital dorsal del dedo meñique. Después de ejercer su tracción principalmente sobre el quinto dedo, contribuye a la extensión de la mano.

Para evaluar el extensor de los dedos mínimos, se extiende el dedo meñique contra resistencia mientras se mantienen los dedos 2 a 4 flexionados en las articulaciones metacarpofalángicas.

Extensor del carpo cubital. El extensor cubital del carpo (ECU), un músculo fusiforme largo ubicado en el borde medial del antebrazo, tiene dos cabezas: una cabeza humeral del tendón extensor común y una cabeza cubital que surge de una aponeurosis común unida al borde posterior del cúbito y compartida por la FCU, la FDP y la fascia profunda del el antebrazo. Distalmente, su tendón discurre en un surco entre la cabeza cubital y su apófisis estiloides, a través de un compartimento separado del retináculo extensor dentro de la vaina tendinosa del extensor cubital del carpo. Actuando con la ECRL y la ECRB, tiende la mano; actuando con la FCU, aduce la mano. Al igual que el ECRL, es indispensable a la hora de apretar el puño.

Para evaluar el extensor cubital del carpo, se prona el antebrazo y se extienden los dedos. Luego se aduce la muñeca extendida contra resistencia. Si actúa normalmente, el músculo puede verse y palparse en la parte proximal del antebrazo y su tendón puede palparse proximal a la cabeza del cúbito.

LGRAWANY
Machine Translated by Google

Supinador. El supinador se encuentra profundamente en la fosa cubital y, junto con el braquial, forma su suelo (figs. 3.62A, C; 3.64B; y 3.66). Este músculo en forma de lámina, que forma una espiral medial y distal desde su origen osteofibroso continuo, envuelve el cuello y la parte proximal de la diáfisis del radio. La rama profunda del nervio radial pasa entre sus fibras musculares, separándolas en partes superficial y profunda, a su paso desde la fosa cubital hasta la parte posterior del brazo.
A medida que sale del músculo y se une a la arteria interósea posterior, se le puede denominar nervio interóseo posterior.

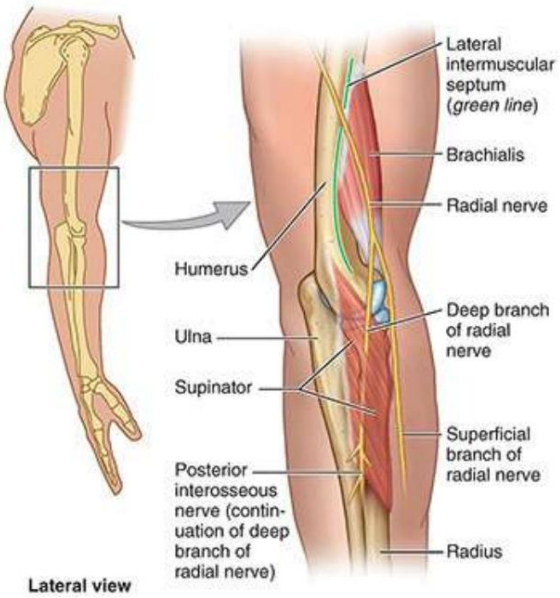

FIGURA 3.66. Relación del nervio radial con los músculos braquial y supinador. En la fosa cubital, lateral al braquial, el nervio radial se divide en ramas profunda (motora) y superficial (sensitiva). La rama profunda penetra el músculo supinador y emerge en el compartimento posterior del antebrazo como nervio interóseo posterior. Se une a la arteria del mismo nombre para discurrir en el plano comprendido entre los extensores superficiales y profundos del antebrazo.

El supinador es el principal motor de la supinación lenta y sin oposición, especialmente cuando el antebrazo está extendido. El bíceps braquial también supina el antebrazo y es el principal motor durante la supinación rápida y enérgica contra resistencia cuando el antebrazo está flexionado (p. ej., cuando una persona diestra atornilla un tornillo).

Los extensores profundos del antebrazo actúan sobre el pulgar (abductor largo del pulgar, extensor largo del pulgar y extensor corto del pulgar) y el dedo índice (extensor del índice) (figs. 3.62, 3.63, 3.64; tabla 3.11). Los tres músculos que actúan sobre el pulgar están profundos a los extensores superficiales y “afloran” (emergen) del surco en la parte lateral del antebrazo que divide los extensores. Debido a esta característica, a veces se les denomina músculos aflorantes del pulgar (fig. 3.63A).

Abductor pollicis longus. El abductor largo del pulgar (APL) tiene un vientre largo y fusiforme. que se encuentra justo distal al supinador (fig. 3.62) y está estrechamente relacionado con el extensor corto del pulgar. Su tendón, y a veces su vientre, comúnmente se divide en dos partes, una de las cuales puede unirse al trapecio en lugar del sitio habitual en la base del primer metacarpiano. El APL actúa con el abductor corto del pulgar durante la abducción del pulgar y con el extensor del pulgar.

Machine Translated by Google

músculos durante la extensión de este dedo. Aunque está profundamente situado, el APL emerge en la muñeca como uno de los músculos que afloran. Su tendón pasa profundo al retináculo extensor con el tendón del extensor corto del pulgar en la vaina tendinosa sinovial común del abductor largo del pulgar y del extensor corto del pulgar.

Para evaluar el abductor largo del pulgar, se abduce el pulgar contra resistencia en la articulación metacarpofalángica. Si actúa normalmente, su tendón puede verse y palparse en el lado lateral de la tabaquera anatómica y en el lado lateral del tendón adyacente del extensor corto del pulgar.

Extensor pollicis brevis. El vientre del extensor corto del pulgar (EPB), el corto fusiforme extensor del pulgar, se encuentra distal al APL y está parcialmente cubierto por él. Su tendón se encuentra paralelo e inmediatamente medial al del APL, pero se extiende más y alcanza la base de la falange proximal (fig. 3.64). En acción continuada después de actuar para extender la falange proximal del pulgar, o actuar cuando esa articulación está fijada por sus antagonistas, ayuda a extender el primer metacarpiano y a extender y abducir la mano. Cuando el pulgar está completamente extendido, se puede ver un hueco, llamado tabaquera anatómica, en la cara radial de la muñeca (fig. 3.67).

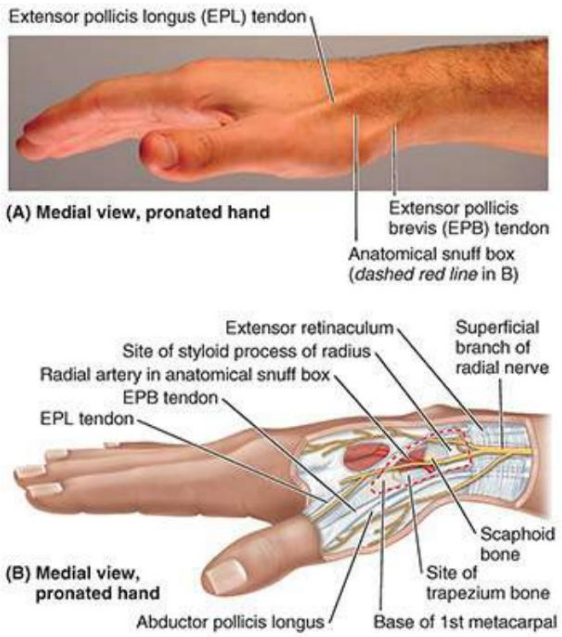

FIGURA 3.67. Caja de rapé anatómica. A. Anatomía de la superficie. Cuando se extiende el pulgar, aparece un hueco triangular entre el tendón del extensor largo del pulgar (EPL) medialmente y los tendones del extensor corto del pulgar (EPB) y del abductor largo del pulgar (APL) lateralmente. B. Suelo de tabaquera anatómica. El suelo formado por los huesos escafoides y trapecio es atravesado por la arteria radial a su paso en diagonal desde la superficie anterior del radio hasta la superficie dorsal de la mano.

Para evaluar el extensor corto del pulgar, se extiende el pulgar contra resistencia en la articulación metacarpofalángica. Si el EPB actúa normalmente, el tendón del músculo puede verse y palparse en el lado lateral de la tabaquera anatómica y en el lado medial del tendón del APL adyacente (figs. 3.61, 3.62 y 3.65).

Extensor largo del pulgar. El extensor largo del pulgar (EPL) es más grande y su tendón es más largo que el del EPB. El tendón pasa por debajo del retináculo extensor en su propio túnel.

LGRAWANY
Machine Translated by Google

(Fig. 3.62), dentro de la vaina tendinosa del extensor largo del pulgar, medial al tubérculo dorsal del radio. Utiliza el tubérculo como tróclea (polea) para cambiar su línea de tracción a medida que avanza hacia la base de la falange distal del pulgar. El espacio creado entre los tendones extensores largos del pulgar es la tabaquera anatómica (fig. 3.67). Además de sus acciones principales (tabla 3.11), el EPL también aduce el pulgar extendido y lo rota lateralmente.

Para evaluar el extensor largo del pulgar, se extiende el pulgar contra resistencia en la articulación interfalángica. Si el EPL actúa normalmente, el tendón del músculo puede verse y palparse en el lado medial de la tabaquera anatómica.

Los tendones del APL y EPB unían la tabaquera anatómica anteriormente, y el tendón del EPL lo limita posteriormente (figs. 3.63, 3.64 y 3.67). La tabaquera es visible cuando el pulgar está completamente extendido; esto levanta los tendones y produce un hueco triangular entre ellos. Observa que el

- La arteria radial se encuentra en el suelo de la tabaquera.
- La apófisis estiloides radial se puede palpar proximalmente y la base del primer metacarpiano se puede palpar. palpado distalmente en la tabaquera.
- Se pueden palpar el escafoides y el trapecio en el suelo de la tabaquera entre la apófisis estiloides radial y el primer metacarpiano (consulte el cuadro clínico “Fractura del escafoides” en este capítulo y la figura 3.67).

Extensor del índice. El extensor del índice tiene un vientre estrecho y alargado que se encuentra medial al EPL y junto a él (figs. 3.63B y 3.64). Este músculo confiere independencia al dedo índice en el sentido de que el extensor del índice puede actuar solo o junto con el extensor de los dedos para extender el dedo índice en la articulación interfalángica proximal, como al señalar. También ayuda a extender la mano.

Arterias del antebrazo

Las principales arterias del antebrazo son las arterias cubital y radial, que suelen surgir frente al cuello del radio en la parte inferior de la fosa cubital como ramas terminales de la arteria braquial (fig. 3.68). Las arterias nombradas del antebrazo se ilustran en la figura 3.69, y sus orígenes y trayectos se describen en la tabla 3.12. La siguiente discusión proporciona detalles adicionales.

Machine Translated by Google

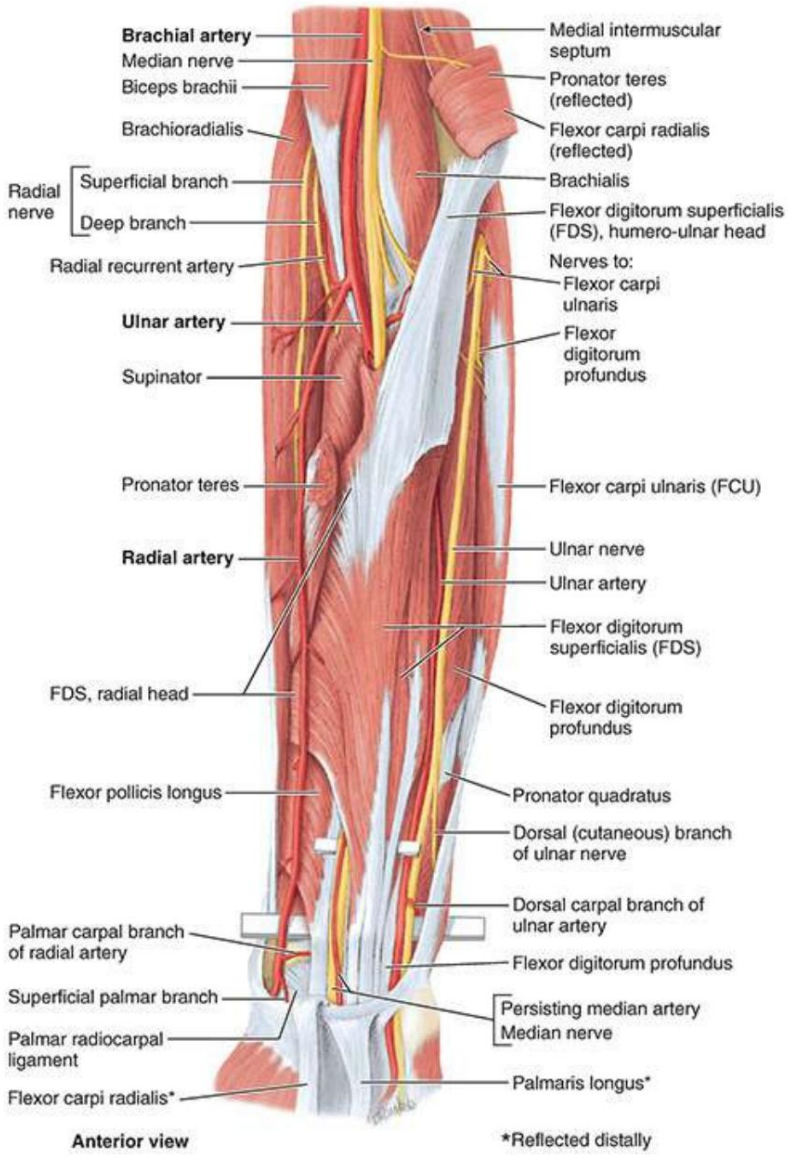

FIGURA 3.68. Flexor superficial de los dedos y vasculatura relacionada. Se han eliminado tres músculos de la capa superficial (pronador redondo, flexor radial del carpo y palmar largo), dejando sólo sus extremos de unión. El cuarto músculo de la capa (el flexor cubital del carpo) se ha retraído medialmente. La inserción tendinosa humeral del FDS al epicóndilo medial es gruesa. La inserción lineal al radio, inmediatamente distal a las inserciones radiales del supinador y del pronador redondo, es delgada (tabla 3.10). La arteria cubital y el nervio mediano pasan entre las cabezas humeral y radial del FDS. La arteria desciende oblicuamente profundamente al FDS para unirse al nervio cubital, que desciende verticalmente cerca del borde medial del FDS (expuesto aquí al dividir una fusión del FDS y FCU). Una sonda (proximal) eleva los tendones del FDS (y el nervio mediano y la arteria mediana persistente). Una segunda sonda (distal) eleva todas las estructuras restantes que cruzan la articulación de la muñeca (radiocarpiana) en dirección anterior.

TABLA 3.12. ARTERIAS DEL ANTEBRAZO Y MUÑECA

Artería	Origen	Curso de antebrazo
cubital	Como rama terminal más grande de la arteria braquial en la fosa cubital	Desciende inferomedialmente y luego directamente inferiormente, de las capas profunda a superficial (pronador redondo y palmar largo) e intermedia (flexor superficial de los dedos) de los músculos flexores para alcanzar el lado medial del antebrazo; pasa superficialmente al retináculo flexor en la muñeca en el canal cubital (Guyon) para entrar en la mano

LGRAWANY
Machine Translated by Google

Anterior cubital recurrente artería	Arteria cubital justo distal a la articulación del codo.	Pasa superiormente entre el braquial y el pronador redondo, irrigando a ambos; luego se anastomosa con la arteria colateral cubital inferior anterior al epicóndilo medial (fig. 3.69, vista palmar)
Posterior cubital recurrente artería	Arteria cubital distal a cubital anterior	Pasa superiormente, posterior al epicóndilo medial y profundo al tendón del flexor cubital del carpo; luego anastomosis de la arteria recurrente con la arteria colateral cubital superior
Común interóseo	Arteria cubital en la fosa cubital, distal a la bifurcación del brazo artería	Pasa lateral y profundamente y termina rápidamente dividiéndose en arterias interóseas anterior y posterior.
Anterior interóseo	Como ramas terminales de arteria interósea común, entre el radio y el cúbito	Pasa distalmente sobre la cara anterior de la membrana interósea hasta el borde proximal del pronador cuadrado; Perfora la membrana y continúa distalmente para unirse al arco dorsal del carpo en la cara posterior de la membrana interósea.
Posterior interóseo		Pasa a la cara posterior de la membrana interósea, dando lugar a la arteria interósea recurrente; corre distalmente entre los músculos extensores superficiales y profundos, inervando a ambos; reemplazada distalmente por la arteria interósea anterior
Recurrente interóseo	Arteria interósea posterior, entre el radio y el cúbito.	Pasa superiormente, posterior a la articulación radiocubital proximal y al capítulo, para anastomosarse con la arteria colateral media (desde la arteria braquial profunda)
De la palma rama carpiana	Arteria cubital en antebrazo distal	Corre a través de la cara anterior de la muñeca, profundo a los tendones del flexor profundo de los dedos, para anastomosarse con la rama palmar carpiana de la arteria radial, formando el arco palmar carpiano.
Dorsal rama carpiana	Arteria cubital, proximal a pisiforme	Pasa a través de la superficie dorsal de la muñeca, profundo a los tendones extensores, para anastomosarse con la rama dorsal del carpo de la arteria radial, formando el arco dorsal del carpo.
Radial	Como rama terminal más pequeña de arteria braquial en la fosa cubital	Corre inferolateralmente al amparo del braquiorradial; se encuentra lateral al tendón del flexor radial del carpo en la parte distal del antebrazo; Se enrolla alrededor de la cara lateral del radio y cruza el piso de la tabaquera anatómica para perforar el primer músculo interóseo dorsal.
Radial recurrente	Lado lateral de la arteria radial, justo distal a la bifurcación de la arteria braquial.	Asciende entre braquiorradial y braquial, irrigando ambos (y la articulación del codo); luego se anastomosa con la arteria colateral radial (de la arteria braquial profunda)
De la palma rama carpiana	Arteria radial distal cerca del borde distal del pronador cuadrado	Corre a través de la parte anterior de la muñeca en profundidad hasta los tendones flexores para anastomosarse con la rama palmar carpiana de la arteria cubital para formar el arco palmar carpiano.
Dorsal rama carpiana	Arteria radial distal en la parte proximal de la tabaquera	Corre medialmente a través de la muñeca en profundidad hasta los tendones del pulgar y del extensor radial, se anastomosa con la rama dorsal cubital del carpo formando el arco dorsal del carpo.

ARTERIA cubital

Las pulsaciones de la arteria cubital se pueden palpar en el lado lateral del tendón FCU, donde se encuentra anterior a la cabeza cubital. El nervio cubital está en el lado medial de la arteria cubital. Las ramas de la arteria cubital que surgen en el antebrazo participan en las anastomosis periarticulares del codo (fig. 3.69, vista palmar) e irrigan los músculos del antebrazo medial y central, el

Machine Translated by Google

vaina flexora común y los nervios cubital y mediano:

- Las arterias recurrentes cubital anterior y posterior se anastomosan con las arterias colaterales cubital inferior y superior, respectivamente, participando así en las anastomosis arteriales periarticulares del codo. Las arterias anterior y posterior pueden estar presentes como ramas anterior y posterior de una arteria recurrente cubital (común).
- La arteria interósea común, una rama corta de la arteria cubital, surge en la parte distal de la fosa cubital y se divide casi inmediatamente en arterias interóseas anterior y posterior.

- La arteria interósea anterior discurre distalmente, discurriendo directamente sobre la cara anterior de la membrana interósea con el nervio interóseo anterior, mientras que la arteria interósea posterior discurre entre las capas superficial y profunda de los músculos extensores en compañía del nervio interóseo posterior. La arteria interósea posterior, relativamente pequeña, es la arteria principal que da servicio a las estructuras del tercio medio del compartimento posterior. Por lo tanto, se agota principalmente en la parte distal del antebrazo y es reemplazada por la división posterior de la arteria interósea anterior, que perfora la membrana interósea cerca del borde proximal del pronador cuadrado.

- Las ramas musculares sin nombre de la arteria cubital irrigan los músculos del lado medial de la arteria cubital. antebrazo, principalmente aquellos del grupo flexor-pronador.

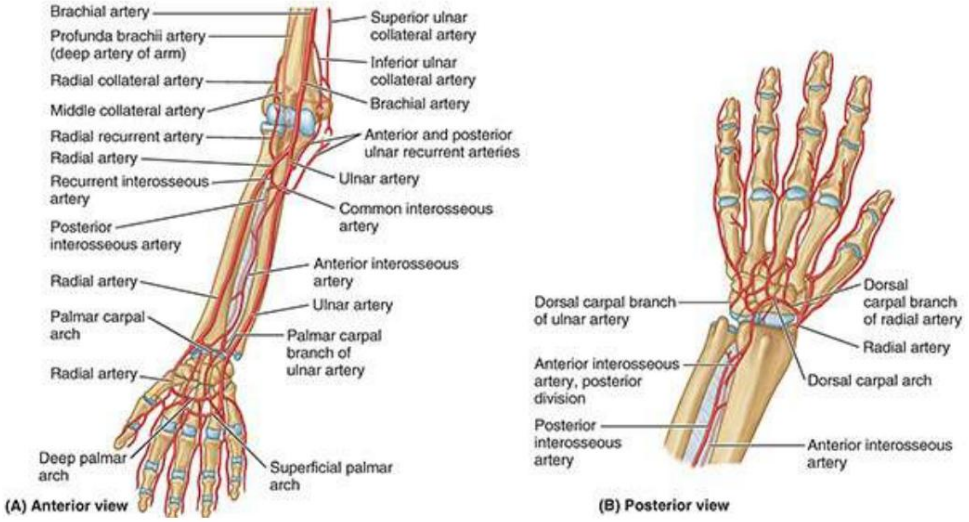

FIGURA 3.69. Arterias del antebrazo y de la mano. A. Descripción general. B. Antebrazo y mano distales.

ARTERIA RADIAL

Las pulsaciones de la arteria radial se pueden sentir en todo el antebrazo, lo que la hace útil como demarcación anterolateral de los compartimentos flexor y extensor del antebrazo. Cuando se tira lateralmente del braquiorradial, se ve toda la longitud de la arteria (figs. 3.68 y 3.69; tabla 3.12). La arteria radial descansa sobre el músculo hasta llegar a la parte distal del antebrazo. Aquí se encuentra en la superficie anterior del radio y solo está cubierto por piel y fascia, lo que lo convierte en un lugar ideal para comprobar el pulso radial.

El curso de la arteria radial en el antebrazo está representado por una línea que une el punto medio de

LGRAWANY
Machine Translated by Google

la fosa cubital hasta un punto justo medial a la apófisis estiloides radial. La arteria radial sale del antebrazo rodeando la cara lateral de la muñeca y cruza el suelo de la tabaquera anatómica (figs. 3.67 y 3.68).

• La arteria recurrente radial participa en las anastomosis arteriales periarticulares alrededor del codo al anastomosarse con la arteria colateral radial, una rama de la arteria braquial profunda.

• Las ramas palmar y dorsal del carpo de la arteria radial participan en la arteria periarticular. Anastomosis arterial alrededor de la muñeca mediante anastomosis con las ramas correspondientes de la arteria cubital y las ramas terminales de las arterias interóseas anterior y posterior, formando los arcos palmar y dorsal del carpo. • Las ramas musculares sin nombre de la arteria radial irrigan los músculos de la arteria radial adyacente. (anterolateral) de los compartimentos flexor y extensor porque la arteria radial corre a lo largo (y demarca) el límite anterolateral entre los compartimentos.

Venas del antebrazo

En el antebrazo, como en el brazo, existen venas superficiales y profundas. Las venas superficiales ascienden en el tejido subcutáneo. Las venas profundas acompañan a las arterias profundas del antebrazo.

VENAS SUPERFICIALES

El patrón, las variaciones comunes y la importancia clínica de las venas superficiales del miembro superior se analizaron anteriormente en este capítulo.

VENAS PROFUNDAS

En el antebrazo abundan las venas profundas que acompañan a las arterias (fig. 3.70). Estas venas acompañantes (L. venae comitantes) surgen del arco palmar venoso profundo que se anastomosa en la mano. Desde el lado lateral del arco, surgen pares de venas radiales que acompañan a la arteria radial. Desde el lado medial surgen pares de venas cubitales que acompañan a la arteria cubital. Las venas que acompañan a cada arteria se anastomosan libremente entre sí. Las venas radial y cubital drenan el antebrazo pero transportan relativamente poca sangre desde la mano.

Machine Translated by Google

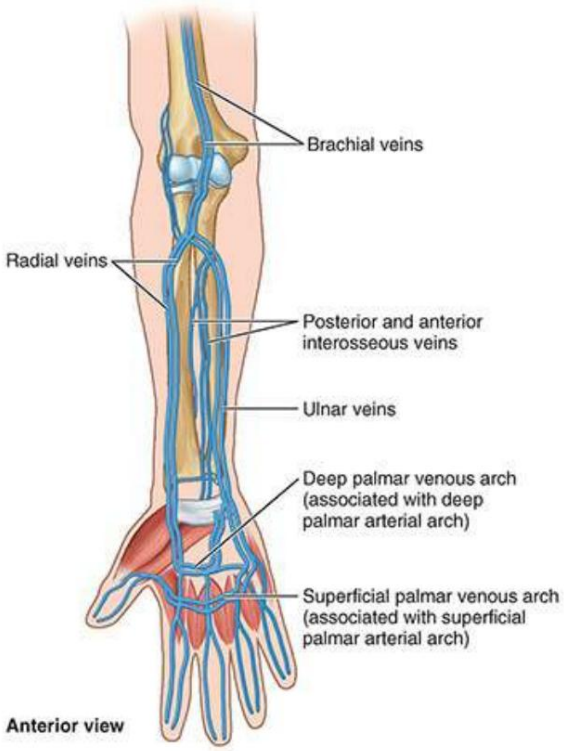

FIGURA 3.70. Drenaje venoso profundo del miembro superior.

Las venas profundas ascienden en el antebrazo por los lados de las arterias correspondientes, recibiendo afluentes de las venas que salen de los músculos con los que se relacionan. Las venas profundas se comunican con las venas superficiales. Las venas interóseas profundas, que acompañan a las arterias interóseas, se unen con las venas acompañantes de las arterias radial y cubital. En la fosa cubital, las venas profundas están conectadas a la vena cubital mediana, una vena superficial (v . fig. 3.57B).
Estas venas cubitales profundas también se unen con las venas acompañantes de la arteria braquial.

Nervios del antebrazo

Los nervios del antebrazo son el mediano, el cubital y el radial. El nervio mediano es el nervio principal del compartimento anterior (flexor-pronador) del antebrazo (fig. 3.71A; véase la figura 3.59B).
Aunque el nervio radial aparece en la región cubital, pronto ingresa al compartimento posterior (extensor-supinador) del antebrazo. Además de las ramas cutáneas, sólo hay dos nervios en la cara anterior del antebrazo: el nervio mediano y el cubital. Los nervios nombrados del antebrazo se ilustran en la figura 3.71, y sus orígenes y trayectos se describen en la tabla 3.13. Las siguientes secciones proporcionan detalles adicionales y analizan las ramas sin nombre.

Machine Translated by Google

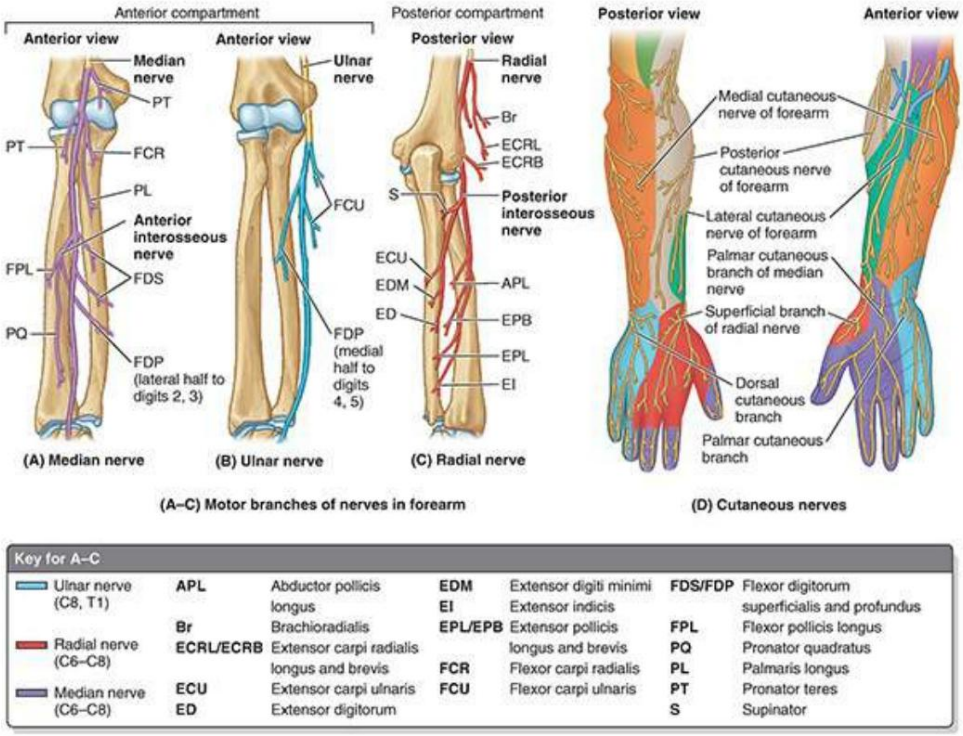

FIGURA 3.71. Nervios del antebrazo.

TABLA 3.13. NERVIOS DEL ANTEBRAZO

Nervio	Origen	Curso de antebrazo
Mediana	Por unión de la raíz lateral del nervio mediano (C6 y C7, del cordón lateral del plexo braquial) con la raíz medial (C8 y T1) del cordón medial	Entra en la fosa cubital medial a la arteria braquial; sale pasando entre las cabezas del pronador redondo; desciende en el plano fascial entre los flexores superficiales y profundos de los dedos; corre profundo hasta el tendón del palmar largo a medida que se acerca al retináculo flexor para atravesar el túnel carpiano
Anterior interóseo	Nervio mediano en la parte distal de la fosa cubital	Desciende sobre la cara anterior de la membrana interósea con la arteria del mismo nombre, entre FDP y FPL, para pasar profundamente al pronador cuadrado.
cutáneo palmar rama de la mediana nervio	Nervio mediano en el antebrazo medio a distal, proximal al retináculo flexor	Pasa superficialmente al retículo flexor para alcanzar la piel de la palma central.
cubital	Rama terminal más grande del cordón medial del plexo braquial (C8 y T1, a menudo recibe fibras de C7)	Entra en el antebrazo pasando entre las cabezas del flexor cubital del carpo, después de pasar por detrás del epicóndilo medial del húmero; desciende el antebrazo entre FCU y FDP; se vuelve superficial en el antebrazo distal
cutáneo palmar rama del cubital nervio	Nervio cubital cerca de la mitad de antebrazo	Desciende anterior a la arteria cubital; perfora la fascia profunda en la parte distal del antebrazo; corre en el tejido subcutáneo hasta la piel palmar medial al eje del cuarto dedo
cutáneo dorsal rama del cubital nervio	Nervio cubital en la mitad distal de antebrazo	Pasa posteroinferiormente entre el cúbito y el flexor cubital del carpo; Entra en el tejido subcutáneo para irrigar la piel del dorso medial al eje del cuarto dedo.
Radial	Sucursal terminal más grande de	Entra en la fosa cubital entre braquiorradial y braquial; anterior

Machine Translated by Google

	cordón posterior del plexo braquial (C5-T1)	al epicóndilo lateral se divide en ramas terminales superficiales y profundas
Posterior nervio cutáneo de antebrazo	Nervio radial, a medida que atraviesa el surco radial del húmero posterior	Perfora la cabeza lateral del tríceps; desciende a lo largo del lado lateral del brazo y la cara posterior del antebrazo hasta la muñeca
Rama superficial del radial. nervio	Rama terminal sensitiva del nervio radial, en la fosa cubital.	Desciende entre el pronador redondo y el braquiorradial, emergiendo de este último para arborizarse sobre la tabaquera anatómica e irrigar la piel del dorso lateral al eje del cuarto dedo.
Rama profunda del interóseo radial/ posterior. nervio	Rama terminal motora del nervio radial, en la fosa cubital; fibras sensoriales a la articulación de la muñeca	La rama profunda sale de la fosa cubital y rodea el cuello del radio, penetrando e irrigando el supinador; emerge en el compartimento posterior del antebrazo como interóseo posterior; desciende sobre la membrana con la arteria del mismo nombre
cutáneo lateral nervio del antebrazo	Continuación de nervio musculocutáneo distal a ramas musculares	Emerge lateral al bíceps braquial en el braquial, discurriendo inicialmente con la vena cefálica; desciende a lo largo del borde lateral del antebrazo hasta la muñeca
cutáneo medial nervio del antebrazo	Cordón medial del plexo braquial, que recibe fibras C8 y T1.	Perfora la fascia profunda del brazo con la vena basílica proximal a la fosa cubital; desciende por la cara medial del antebrazo en el tejido subcutáneo hasta la muñeca

NERVIO MEDIANO EN EL ANTEBRAZO

El nervio mediano es el nervio principal del compartimento anterior del antebrazo (figs. 3.71A y 3.72; tabla 3.13). Suministra ramas musculares directamente a los músculos de las capas superficial e intermedia de los flexores del antebrazo (excepto el FCU) y a los músculos profundos (excepto la mitad medial [cubital] del FDP) a través de su rama, el nervio interóseo anterior.

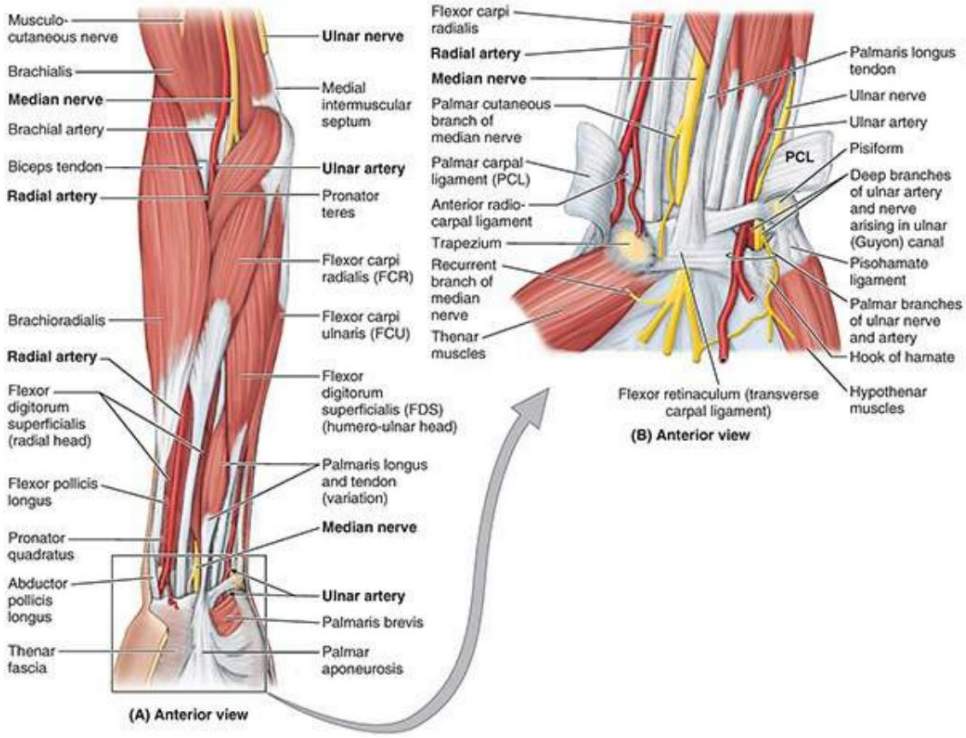

FIGURA 3.72. Estructuras neurovasculares en la cara anterior del antebrazo y la muñeca. A. Descripción general. En el codo, el

LGRAWANY
Machine Translated by Google

La arteria braquial se encuentra entre el tendón del bíceps y el nervio mediano. Se bifurca en las arterias radial y cubital. En el antebrazo, la arteria radial discurre entre los grupos de músculos extensores y flexores. B. Disección profunda de la parte distal del antebrazo y proximal de la mano.

El nervio mediano no tiene ramas en el brazo más que pequeñas ramitas que llegan a la arteria braquial. Es La rama principal del antebrazo es el nervio interóseo anterior (fig. 3.71A; tabla 3.13). Además, en el antebrazo surgen las siguientes ramas sin nombre del nervio mediano:

• Ramas articulares. Estos pasan a la articulación del codo a medida que la pasa el nervio mediano. • Ramas musculares. El nervio del pronador redondo suele surgir en el codo y entra en el borde lateral del músculo. Un amplio haz de nervios perfora el grupo de músculos flexores superficiales e inerva el FCR, el palmar largo y el FDS. • Nervio interóseo anterior. Esta rama corre distalmente sobre la membrana interósea con la rama interósea anterior de la arteria cubital. Después de inervar los flexores profundos del antebrazo (excepto la parte cubital del FDP, que envía los tendones al cuarto y quinto dedo), pasa profundamente e inerva el pronador cuadrado. Luego termina enviando ramas articulares a la articulación de la muñeca.

• Rama cutánea palmar del nervio mediano. Esta rama surge en el antebrazo, justo proximal al retináculo flexor, pero se distribuye por la piel de la parte central de la palma.

NERVIO CUBITAL EN ANTEBRAZO

Al igual que el nervio mediano, el nervio cubital no da lugar a ramas durante su paso por el brazo. En el antebrazo, inerva sólo un músculo y medio, el FCU (cuando entra al antebrazo pasando entre sus dos cabezas de inserción proximal) y la parte cubital del FDP, que envía tendones al cuarto y quinto dedos (Fig. .3.71B; Tabla 3.13). El nervio y la arteria cubital emergen de debajo del tendón FCU y se vuelven superficiales justo proximal a la muñeca. Pasan superficialmente al retináculo flexor y entran en la mano pasando a través de un surco entre el pisiforme y el gancho del ganchoso.

Una banda de tejido fibroso del retináculo flexor une el surco para formar el pequeño canal cubital (canal de Guyon) (fig. 3.72B). Las ramas del nervio cubital que surgen en el antebrazo incluyen ramas musculares y articulares sin nombre y ramas cutáneas que pasan a la mano:

• Las ramas articulares pasan a la articulación del codo mientras el nervio se encuentra entre el olécranon y el epicóndilo medial. • Las ramas musculares irrigan la FCU y la mitad medial de la FDP. • Las ramas cutáneas palmar y dorsal surgen del nervio cubital en el antebrazo, pero sus Las fibras sensoriales se distribuyen por la piel de la mano.

NERVIO RADIAL EN ANTEBRAZO

A diferencia de los nervios medial y cubital, el nervio radial cumple funciones motoras y sensoriales tanto en el brazo como en el antebrazo (pero solo funciones sensoriales en la mano). Sin embargo, sus fibras sensitivas y motoras se distribuyen en el antebrazo mediante dos ramas separadas, el nervio interóseo radial/ posterior superficial (sensitivo o cutáneo) y el profundo (motor) (fig. 3.71C, D; tabla 3.13). Él

Machine Translated by Google

se divide en estas ramas terminales tal como aparece en la fosa cubital, anterior al epicóndilo lateral del húmero, entre el braquial y el braquiorradial (fig. 3.66). Las dos ramas se separan inmediatamente, la rama profunda se enrolla lateralmente alrededor del radio y perfora el supinador en su camino hacia el compartimento posterior.

El nervio cutáneo posterior del antebrazo surge del nervio radial en el compartimento posterior del brazo, a medida que discurre a lo largo del surco radial del húmero. Así, llega al antebrazo independientemente del nervio radial, desciende por el tejido subcutáneo de la cara posterior del antebrazo hasta la muñeca, inervando la piel (fig. 3.71D).

La rama superficial del nervio radial también es un nervio cutáneo, pero también da lugar a ramas articulares. Se distribuye en la piel del dorso de la mano y en varias articulaciones de la mano, y se ramifica poco después de emerger del braquiorradial suprayacente y cruzar el techo de la tabaquera anatómica (fig. 3.67).

La rama profunda del nervio radial, después de perforar el supinador, discurre en el plano fascial entre los músculos extensores superficial y profundo, muy cerca de la arteria interósea posterior. Esta parte del nervio suele denominarse nervio interóseo posterior (figs. 3.66 y 3.71C). Proporciona inervación motora a todos los músculos con vientres carnosos ubicados íntegramente en el compartimento posterior del antebrazo (distal al epicóndilo lateral del húmero).

NERVIOS CUTÁNEOS LATERAL Y MEDIAL DEL ANTEBRAZO

El nervio cutáneo lateral del antebrazo (nervio cutáneo antebraquial lateral) es la continuación del nervio musculocutáneo después de que todas sus ramas motoras hayan sido liberadas a los músculos del compartimento anterior del brazo.

El nervio cutáneo medial del antebrazo (nervio cutáneo antebraquial medial) es una rama independiente del cordón medial del plexo braquial. Con el nervio cutáneo posterior del antebrazo procedente del nervio radial, cada uno de los cuales inerva el área de piel indicada por su nombre, estos tres nervios proporcionan toda la inervación cutánea del antebrazo (fig. 3.71D). No existe un "nervio cutáneo anterior del antebrazo". (Dispositivo de memoria: es similar al plexo braquial, que tiene cordones lateral, medial y posterior, pero no cordón anterior).

Aunque las arterias, venas y nervios del antebrazo se han considerado por separado, es Es importante ubicarlos en su contexto anatómico. A excepción de las venas superficiales, que a menudo discurren de forma independiente en el tejido subcutáneo, estas estructuras neurovasculares suelen existir como componentes de haces neurovasculares. Estos haces se componen de arterias, venas (en las extremidades, normalmente en forma de venas acompañantes) y nervios, así como vasos linfáticos, que suelen estar rodeados por una vaina neurovascular de densidad variable.

Anatomía de la superficie del antebrazo

En el codo se palpan fácilmente tres puntos óseos: los epicóndilos medial y lateral del húmero y el olécranon del cúbito (fig. 3.73). En el hueco situado posterolateralmente cuando el antebrazo está extendido se puede palpar la cabeza del radio distal al epicóndilo lateral.

Supina y prona el antebrazo y siente el movimiento de la cabeza radial. la parte posterior

LCRAWANY
Machine Translated by Google

El borde del cúbito es subcutáneo y puede palparse distalmente desde el olécranon a lo largo de toda la longitud del hueso. Este punto de referencia demarca el límite posteromedial que separa los compartimentos flexor-pronador (anterior) y extensor-supinador (posterior) del antebrazo.

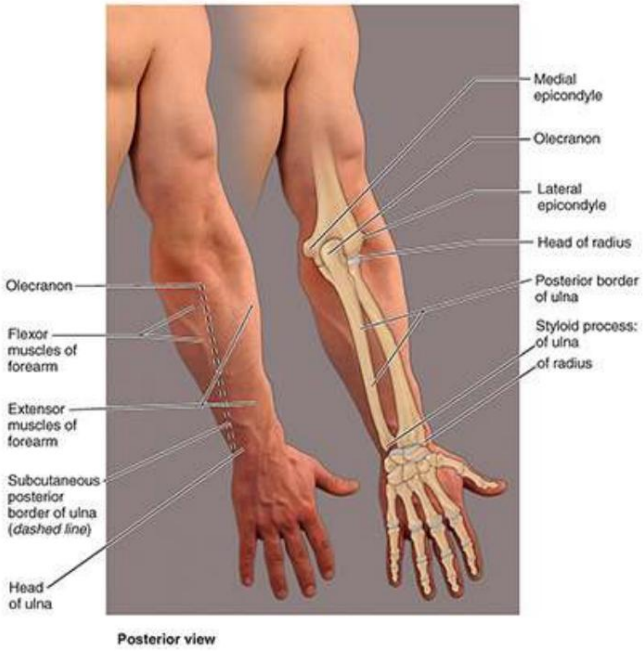

FIGURA 3.73. Anatomía superficial de la parte posterior del antebrazo.

La fosa cubital, el área hueca triangular en la superficie anterior del codo, está limitada medialmente por la prominencia formada por el grupo de músculos flexores-pronadores que están unidos al epicóndilo medial. Para estimar la posición de estos músculos, coloque el pulgar detrás del epicóndilo medial y luego coloque los dedos en el antebrazo, como se muestra en la figura 3.74A. El punto negro en el dorso de la mano indica la posición del epicóndilo medial.

Machine Translated by Google

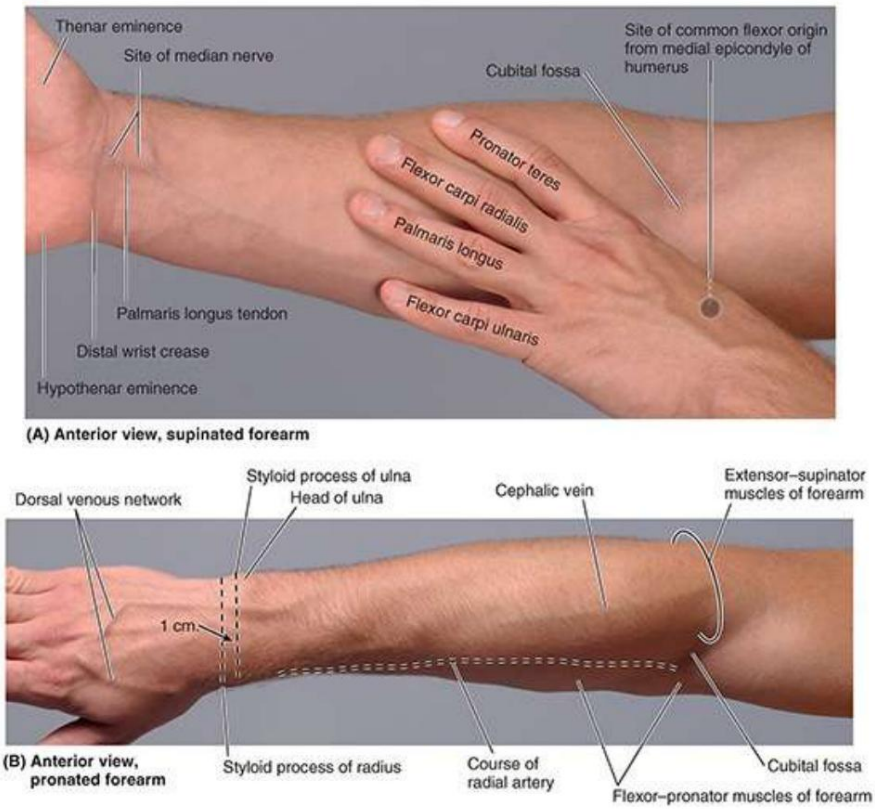

FIGURA 3.74. Anatomía superficial de la parte anterior del antebrazo. A. Localización de los flexores superficiales del antebrazo. B. Características.

La fosa cubital está limitada lateralmente por la prominencia del grupo de músculos extensores-supinadores unidos al epicóndilo lateral (fig. 3.74B). Las pulsaciones de la arteria radial se pueden palpar en todo el antebrazo a medida que recorre su recorrido superficial desde la fosa cubital hasta la muñeca (anterior a la apófisis estiloides radial), demarcando el límite anterolateral que separa los compartimentos flexor-pronador y extensor-supinador de la arteria radial. antebrazo.

La cabeza del cúbito se encuentra en su extremo distal y se ve y palpa fácilmente. Aparece como una prominencia redondeada en la muñeca cuando la mano está en pronación. La apófisis estiloides cubital se puede palpar justo distal a la cabeza cubital. La apófisis estiloides radial más grande se puede palpar fácilmente en el lado lateral de la muñeca cuando la mano está en supinación, particularmente cuando los tendones que la cubren están relajados. La apófisis estiloides radial se encuentra aproximadamente 1 cm más distal que la apófisis estiloides cubital. Esta relación de las apófisis estiloides es importante en el diagnóstico de determinadas lesiones en la región de la muñeca (p. ej., fractura del extremo distal del radio). Proximal a la apófisis estiloides radial, las superficies del radio son palpables durante unos pocos centímetros. La superficie lateral de la mitad distal del radio es fácil de palpar.

CLÍNICO CAJA

LGRAWANY
Machine Translated by Google

ANTEBRAZO

Tendinitis/tendinosis o epicondilitis lateral del codo

La tendinitis del codo ("codo de tenista") es una afección musculoesquelética dolorosa que puede seguir al uso repetitivo de los músculos extensores superficiales del antebrazo. El dolor se siente sobre el epicóndilo lateral y se irradia hacia la superficie posterior del antebrazo. Las personas con tendinitis del codo suelen sentir dolor al abrir una puerta o levantar un vaso. La flexión y extensión enérgicas repetidas de la muñeca fuerzan la inserción del tendón extensor común, produciendo inflamación del periostio del epicóndilo lateral (epicondilitis lateral).

Mazo o dedo de béisbol

Una tensión intensa y repentina sobre un tendón extensor largo puede provocar una avulsión de parte de su inserción en la falange. El resultado más común de esta lesión es un mazo o un dedo de béisbol (fig. B3.20A). Esta deformidad se debe a que la articulación interfalángica distal se ve repentinamente forzada a realizar una flexión extrema (hiperflexión) cuando, por ejemplo, una pelota de béisbol queda mal atrapada o un dedo se atasca en la almohadilla de la base (fig. B3.20B). Estas acciones avulsionan (desgarran) la unión del tendón a la base de la falange distal. Como resultado, la persona no puede extender la articulación interfalángica distal. La deformidad resultante tiene cierta semejanza con un mazo.

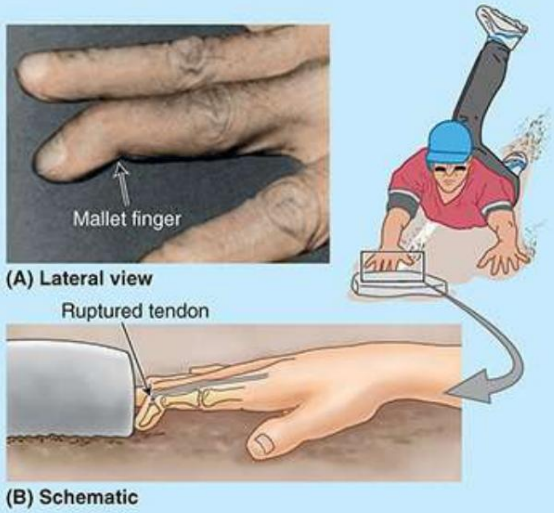

FIGURA B3.20. Dedo en martillo. A. Aspecto clínico. B. Mecanismo de lesión.

Fractura de olécranon

La fractura del olécranon, llamada por los legos "codo fracturado", es común porque el olécranon es subcutáneo y protrusivo. El mecanismo típico de

Machine Translated by Google

La lesión es una caída sobre el codo combinada con una contracción repentina y poderosa del tríceps braquial. El olécranon fracturado se separa mediante la contracción activa y tónica del tríceps (fig. B3.21A, B), y la lesión a menudo se considera una fractura por avulsión.
Debido a la tracción producida por el tono del tríceps sobre el fragmento de olécranon, suele ser necesario colocar clavos. La curación se produce lentamente y, a menudo, se debe usar un yeso durante un período prolongado.

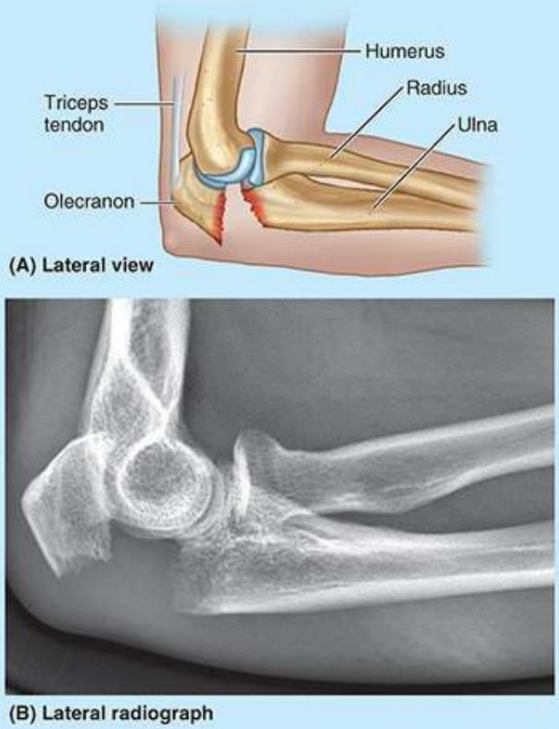

FIGURA B3.21. Olécranon fracturado.

Quiste sinovial de muñeca

A veces aparece una inflamación quística indolora en la mano, más comúnmente en el dorso de la muñeca (fig. B3.22). Por lo general, el quiste tiene el tamaño de una uva pequeña, pero varía y puede ser tan grande como una ciruela. El quiste de paredes delgadas contiene un líquido mucinoso claro. La flexión de la muñeca hace que el quiste se agrande y puede ser doloroso. Los quistes sinoviales están cerca de las vainas sinoviales del dorso de la muñeca y a menudo se comunican con ellas (púrpura en la figura B3.22). La inserción distal del tendón ECRB a la base del tercer metacarpiano es otro sitio común para este tipo de quiste. Una inflamación quística de la vaina sinovial del flexor común en la cara anterior de la muñeca puede aumentar lo suficiente como para producir compresión del nervio mediano al estrechar el túnel carpiano (síndrome del túnel carpiano). Este síndrome produce dolor y parestesia (entumecimiento parcial, ardor o picazón) en la distribución sensitiva del nervio mediano y torpeza en los movimientos de los dedos (consulte el recuadro clínico "Síndrome del túnel carpiano" en este capítulo).

LGRAWANY
Machine Translated by Google

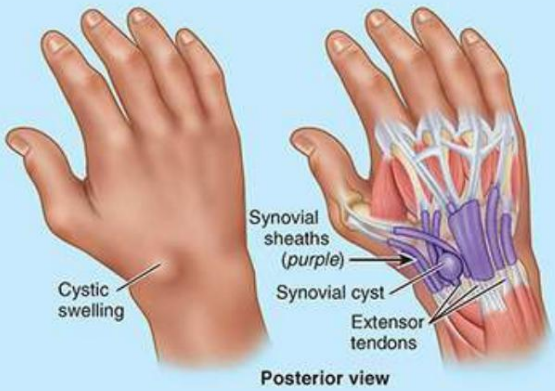

FIGURA B3.22. Quiste sinovial en muñeca.

División alta de la arteria braquial

A veces, la arteria braquial se divide a un nivel más proximal de lo habitual. En este caso, las arterias cubital y radial comienzan en la parte superior o media del brazo, y entre ellas pasa el nervio mediano. Los nervios musculocutáneo y mediano.
comúnmente se comunican como se muestra en la Figura B3.23.

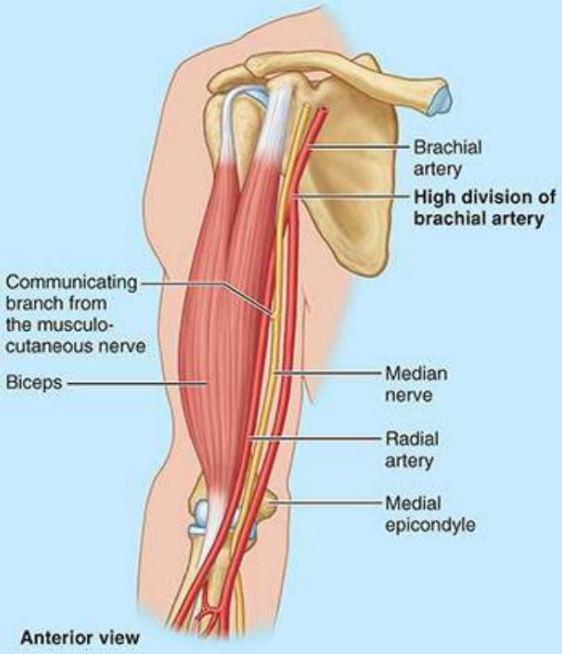

FIGURA B3.23. División alta de la arteria braquial.

Arteria cubital superficial

En aproximadamente el 3% de las personas, la arteria cubital desciende superficialmente a los músculos flexores (fig. B3.24). Las pulsaciones de una arteria cubital superficial se pueden sentir y pueden ser visibles. Esta variación debe tenerse en cuenta al realizar vensecciones para extraer sangre o realizar inyecciones intravenosas. Si se confunde una arteria cubital aberrante

Machine Translated by Google

en el caso de una vena, ésta puede dañarse y producir sangrado. La inyección de medicamentos en la arteria, en lugar de en la vena, puede tener consecuencias adversas graves.

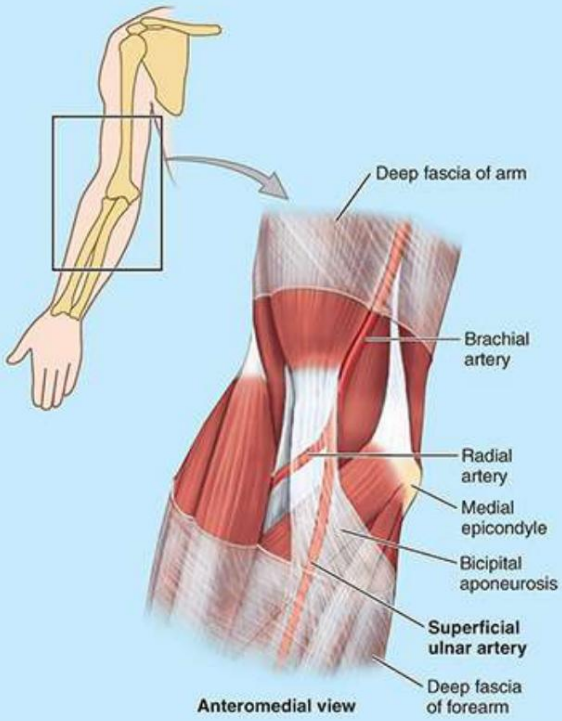

FIGURA B3.24. Arteria cubital superficial.

Medición de la frecuencia del pulso

El lugar común para medir la frecuencia del pulso es donde la arteria radial se encuentra en la superficie anterior del extremo distal del radio, lateral al tendón del FCR. Aquí la arteria está cubierta únicamente por fascia y piel. La arteria se puede comprimir contra el extremo distal del radio, donde se encuentra entre los tendones del FCR y APL. Al medir la frecuencia del pulso radial, no se debe utilizar la pulpa del pulgar porque tiene su propio pulso, lo que podría oscurecer el pulso del paciente. Si no se puede sentir el pulso, pruebe con la otra muñeca porque una arteria radial aberrante en un lado puede dificultar la palpación del pulso.

También se puede sentir un pulso radial presionando ligeramente la tabaquera anatómica.

Variaciones en el origen de la arteria radial

El origen de la arteria radial puede ser más proximal de lo habitual; puede ser una rama de las arterias axilar o braquial (fig. B3.23). A veces, la arteria radial es superficial a la fascia profunda en lugar de profunda a ella. Cuando un vaso superficial pulsa cerca de la muñeca, probablemente se trate de una arteria radial superficial. El vaso aberrante es vulnerable a la laceración.

LGRAWANY
Machine Translated by Google

Lesión del nervio mediano

Cuando el nervio mediano se corta en la región del codo, la flexión de las articulaciones interfalángicas proximales del primer al tercer dedo se pierde y se debilita en el cuarto y quinto dedo. También se pierde la flexión de las articulaciones interfalángicas distales del segundo y tercer dedo (fig. B3.25A). La flexión de las articulaciones interfalángicas distales del cuarto y quinto dedo no se ve afectada porque la parte medial del PDF, que produce estos movimientos, está inervada por el nervio cubital. La capacidad para flexionar las articulaciones metacarpofalángicas del segundo y tercer dedo se ve afectada porque las ramas digitales del nervio mediano inervan el primer y segundo lumbricales. Así, cuando la persona intenta cerrar el puño, el segundo y tercer dedo permanecen parcialmente extendidos ("mano de bendición") (figura B3.25B). La función del músculo tenar (función de los músculos en la base del pulgar) también se pierde, como en el síndrome del túnel carpiano (consulte el recuadro clínico "Síndrome del túnel carpiano" en este capítulo).

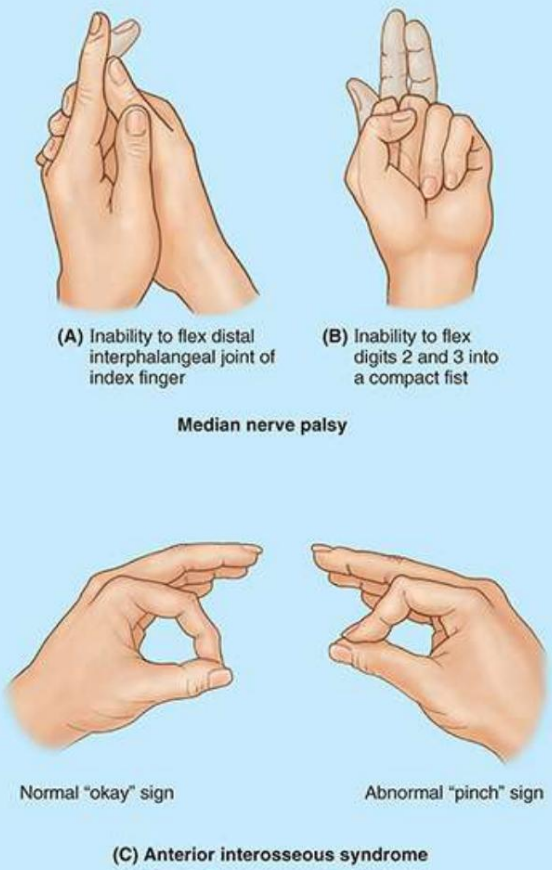

FIGURA B3.25. Lesión del nervio mediano (parálisis). A y B. Pruebas de parálisis del nervio mediano. C. Pruebas de síndrome interóseo anterior.

Cuando se lesiona el nervio interóseo anterior, los músculos tenares no se ven afectados, pero Se produce paresia (parálisis parcial) del flexor profundo de los dedos y del flexor largo del pulgar. Cuando la persona intenta hacer el signo de "bien", oponiendo la punta del pulgar y el índice en un círculo, se produce una postura de "pellizco" de la mano debido a la

Machine Translated by Google

ausencia de flexión de la articulación interfalángica del pulgar y de la articulación interfalángica distal del dedo índice (síndrome interóseo anterior) (fig. B3.25C).

Síndrome de pronador

El síndrome del pronador, un síndrome de atrapamiento nervioso, es causado por la compresión del nervio mediano cerca del codo. El nervio puede estar comprimido entre las cabezas del pronador redondo como resultado de un traumatismo, hipertrofia muscular o bandas fibrosas. Los individuos con este síndrome se observan clínicamente por primera vez con dolor y sensibilidad en la cara proximal de la parte anterior del antebrazo e hiperestesia (disminución de la sensación) en las caras palmares de los tres dedos y medio del radio y la palma adyacente (fig. B3.26). Los síntomas suelen aparecer después de actividades que implican pronación repetida.

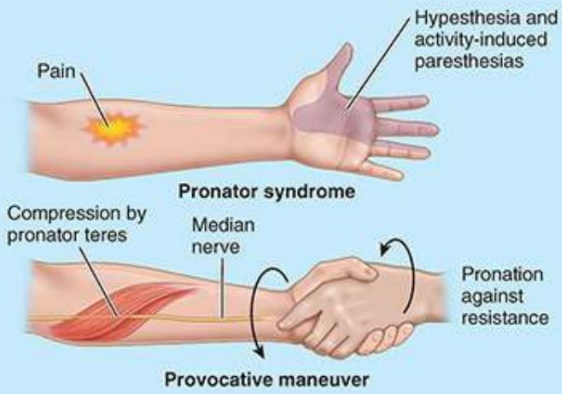

FIGURA B3.26. Síndrome pronador.

Comunicaciones entre los nervios mediano y cubital

Ocasionalmente, se producen comunicaciones entre los nervios mediano y cubital en el antebrazo. Estas ramas suelen estar representadas por nervios delgados, pero las comunicaciones son importantes clínicamente porque incluso con una lesión completa del nervio mediano, es posible que algunos músculos no estén paralizados. Esto puede llevar a la conclusión errónea de que el nervio mediano no ha resultado dañado.

Lesión del nervio cubital en el codo y en el antebrazo

El curso del nervio cubital hace que el nervio sea muy susceptible a lesiones traumáticas. Las lesiones del nervio cubital suelen ocurrir en cuatro lugares: (1) más comúnmente, detrás del epicóndilo medial del húmero (Fig. B3.27), (2) en el túnel cubital formado por el arco tendinoso que conecta las cabezas humeral y cubital de la FCU (consulte el recuadro clínico “Síndrome del túnel cubital”), (3) poco común en la muñeca (consulte el recuadro clínico “Síndrome del canal cubital” en este capítulo) y (4) en la mano. La lesión en el sitio más común se produce cuando la parte medial del codo golpea una superficie dura, lo que a menudo fractura el epicóndilo medial (“hueso de la risa”). Traumatismo del nervio proximal al epicóndilo medial

LGRAWANY
Machine Translated by Google

Produce parestesia de la parte medial del dorso de la mano. La lesión del nervio cubital suele producir entumecimiento y hormigueo (parestesia) de la parte medial de la palma y del dedo y medio medial (fig. B3.28). Tire del nervio cubital en la parte posterior del codo con el dedo índice y es posible que sienta un hormigueo en estos dedos. La compresión intensa también puede producir dolor en el codo que se irradia distalmente.

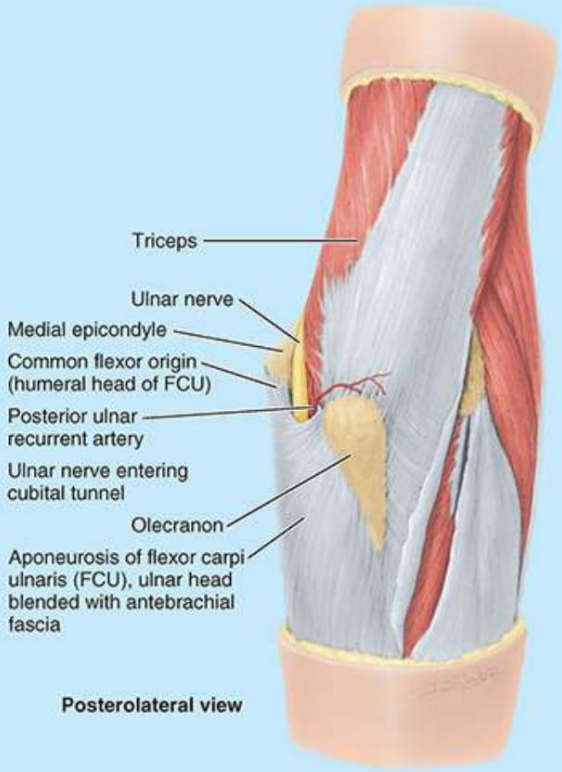

FIGURA B3.27. Posición vulnerable del nervio cubital.

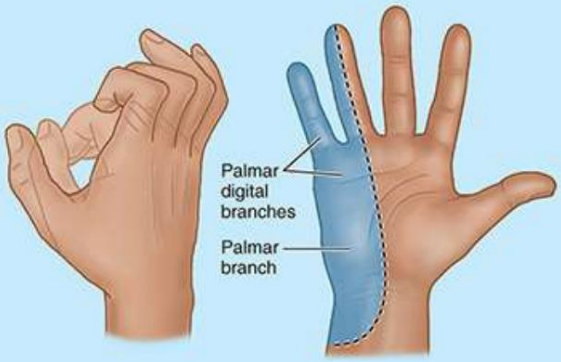

FIGURA B3.28. Mano en garra y distribución sensorial del nervio cubital.

La lesión del nervio cubital puede provocar una pérdida motora y sensorial extensa en la mano. Una lesión del nervio en la parte distal del antebrazo denerva la mayoría de los músculos intrínsecos de la mano. El poder de aducción de la muñeca se ve afectado y cuando se intenta flexionar la articulación de la muñeca, la mano es arrastrada hacia el lado lateral por el FCR (inervado por el nervio mediano) en ausencia del “equilibrio” proporcionado por el FCU. Después de una lesión del nervio cubital, la persona tiene dificultades para tomar una decisión.

Machine Translated by Google

puño porque, en ausencia de oposición, las articulaciones metacarpofalángicas se hiperextienden y no puede flexionar los dedos cuarto y quinto en las articulaciones interfalángicas distales cuando intenta cerrar el puño. Además, la persona no puede extender las articulaciones interfalángicas cuando intenta enderezar los dedos. Este aspecto característico de la mano, resultante de una lesión distal del nervio cubital, se conoce como mano en garra (main en griffe). La deformidad resulta de la atrofia de los músculos interóseos de la mano inervados por el nervio cubital. La garra se produce por la acción sin oposición de los extensores y FDP. La recuperación funcional de una lesión traumática grave es menos probable para el nervio cubital que para una lesión similar del nervio mediano o radial, atribuida a la responsabilidad del nervio cubital por los movimientos finos de la mano, lo que requiere una mayor especificidad en la reinervación para recuperar una función útil . Higgins et al., 2022). Para obtener una descripción de la lesión del nervio cubital en la muñeca, consulte el recuadro clínico "Síndrome del canal cubital" de este capítulo.

Síndrome del túnel cubital

El nervio cubital puede estar comprimido (atrapamiento del nervio cubital) en el túnel cubital formado por el arco tendinoso que une las cabezas de inserción humeral y cubital de la FCU (fig. B3.27; tabla 3.10). Los signos y síntomas del síndrome del túnel cubital son los mismos que los de una lesión del nervio cubital en el surco cubital en la cara posterior del epicóndilo medial del húmero.

Lesión del Nervio Radial en el Antebrazo (Superficial o Profunda) Sucursales)

El nervio radial suele lesionarse en el brazo por una fractura de la diáfisis humeral. Esta lesión es proximal a las ramas motoras de los extensores largo y corto de la muñeca del nervio radial (común), por lo que la caída de la muñeca es la manifestación clínica principal de una lesión a este nivel (consulte el recuadro clínico "Lesión del nervio radial). Nervio en el brazo" en este capítulo).

La lesión de la rama profunda del nervio radial puede ocurrir cuando las heridas de la parte posterior antebrazo son profundos (penetrantes). La rotura de la rama profunda provoca la incapacidad de extender el pulgar y las articulaciones metacarpofalángicas (MP) de los otros dedos. Por tanto, se puede comprobar la integridad de la rama profunda pidiendo a la persona que extienda las articulaciones MP mientras el examinador ofrece resistencia (fig. B3.29). Si el nervio está intacto, los tendones extensores largos deben aparecer de manera prominente en el dorso de la mano, lo que confirma que la extensión se produce en las articulaciones MP y no en las articulaciones interfalángicas (movimientos bajo el control de otros nervios).

LGRAWANY
Machine Translated by Google

FIGURA B3.29. Prueba del nervio radial.

La pérdida de sensación no ocurre porque la rama profunda del nervio radial está completamente De distribución muscular y articular. Consulte la Tabla 3.13 para determinar los músculos que están paralizado (p. ej., extensor de los dedos) cuando se corta este nervio.

Cuando se corta la rama superficial del nervio radial, un nervio cutáneo, la pérdida sensorial suele ser mínima. Por lo general, se produce un área de anestesia en forma de moneda distal a las bases del primer y segundo metacarpianos. La razón por la que el área de pérdida sensorial es menor de lo esperado, dadas las áreas resaltadas en la figura 3.71D, es el resultado de la considerable superposición de las ramas cutáneas de los nervios mediano y cubital.

Conclusión: antebrazo

Músculos del compartimento anterior del antebrazo: los músculos superficiales e intermedios del compartimento anterior (flexor-pronador) del antebrazo se ubican anteromedialmente porque surgen principalmente de la inserción del flexor común (epicóndilo medial y cresta supraepicondilar) del húmero. ■ Los músculos de la capa superficial “doblan” la muñeca para posicionar la mano (es decir, flexionan la muñeca cuando actúan exclusivamente y abducen o aducen).

la muñeca cuando se trabaja con sus homólogos extensores) y ayudar a la pronación. ■ El único músculo de la capa intermedia (FDS) flexiona principalmente las articulaciones proximales del segundo al quinto dedo. ■ Los músculos de la capa profunda se insertan en las caras anteriores del radio y el cúbito, flexione todas las articulaciones (pero especialmente las distales) de los cinco dedos y prone el antebrazo. ■ Los músculos del compartimento anterior están inervados principalmente por el nervio mediano, pero un músculo y medio (el FCU y la mitad cubital del FDP) están inervados por el nervio cubital. ■ La flexión de la muñeca y la mano se utiliza para agarrar, sujetar y atraer cosas hacia uno mismo. ■ La pronación se utiliza para posicionar la mano para manipular o levantar cosas. Ambos movimientos son movimientos básicos de protección (defensivo).

Músculos del compartimento posterior del antebrazo: los músculos extensores-supinadores del El compartimento posterior del antebrazo se encuentra posterolateralmente en la parte proximal.

Machine Translated by Google

antebrazo y están inervados por el nervio radial. ■ El supinador actúa en la articulación radiocubital, mientras que los músculos restantes extienden y abducen la mano en la articulación de la muñeca y el pulgar. La ECU también puede contribuir a la aducción de la mano. ■ Los músculos extensores se vuelven tendinosos en la parte distal del antebrazo y pasan profundos al retináculo extensor en túneles osteofibrosos. ■ Los tendones que pasan a los 4 dedos mediales están involucrados en procesos complejos. Expansiones extensoras en las caras dorsales de los dedos. ■ La extensión ("armartillada") de la muñeca es importante para permitir que los flexores de los dedos agarren con fuerza o cierren el puño.

Venas superficiales y nervios cutáneos del antebrazo: las venas subcutáneas bien desarrolladas discurren en el tejido subcutáneo del antebrazo. Estas venas están sujetas a una gran variación. ■ Una vez que han penetrado la fascia profunda, los nervios cutáneos corren independientemente de las venas en el tejido subcutáneo, donde permanecen constantes en ubicación y tamaño, con los nervios cutáneos lateral, medial y posterior del antebrazo inervando las caras del antebrazo descritas por sus nombres.

Haces neurovasculares del antebrazo: tres principales (radial, mediano o medio y cubital) y dos haces neurovasculares menores (interóseos anterior y posterior) se encuentran en profundidad la fascia antebraquial. ■ El haz neurovascular radial, que contiene la arteria radial, las venas que la acompañan y el nervio radial superficial, recorre y define el borde entre los compartimentos anterior y posterior del antebrazo (las estructuras vasculares).

sirviendo a ambos) profundo al braquiorradial. ■ Los haces medio (nervio mediano y arteria y venas medianas variables) y cubital (nervio cubital, arteria y venas acompañantes) discurren en un plano fascial entre los músculos flexores intermedio y profundo. El nervio mediano inerva la mayoría de los músculos del compartimento anterior, muchos de ellos a través de su rama interósea anterior, que discurre por la membrana interósea. ■ El nervio cubital

suministra las excepciones de una y media (FCU y mitad cubital del FDP). ■ El nervio radial profundo penetra el supinador para unirse a la arteria interósea posterior en el plano entre los extensores superficiales y profundos. Este nervio inerva todos los músculos que surgen en el compartimento posterior. ■ Los

músculos flexores del compartimento anterior tienen aproximadamente el doble de volumen y fuerza que los músculos extensores del compartimento posterior. Esto, y el hecho de que la cara flexora de la extremidad es la más protegida, explica que las principales estructuras neurovasculares se encuentren en el compartimiento anterior, con sólo los relativamente pequeños vasos interóseos posteriores y el nervio en el compartimiento posterior.

MANO

La mano es la parte manual del miembro superior distal al antebrazo. La muñeca se encuentra en la unión del antebrazo y la mano. Una vez colocado a la altura y ubicación deseada en relación con

LGRAWANY
Machine Translated by Google

el cuerpo mediante movimientos en el hombro y el codo, y la dirección de acción se establece mediante la pronación y supinación del antebrazo, la posición o actitud de trabajo (inclinación) de la mano se ajusta mediante el movimiento en la articulación de la muñeca.

El esqueleto de la mano (v. fig. 3.9) consta de carpianos en la muñeca, metacarpianos en la mano propiamente dicha y falanges en los dedos (dedos). Los dígitos están numerados del 1 al 5, comenzando por el pulgar: el dígito 1 es el pulgar; dígito 2, el dedo índice; dígito 3, el dedo medio; dígito 4, el dedo anular; y el dígito 5, el meñique. La cara palmar de la mano presenta una concavidad central que, con el pliegue proximal a ella (sobre los huesos de la muñeca), separa dos eminencias: una eminencia tenar lateral, más grande y más prominente en la base del pulgar y una hipotenar medial, más pequeña. eminencia proximal a la base del quinto dedo (v. fig. 3.74A).

Debido a la importancia de la destreza manual en las actividades ocupacionales y recreativas, una buena comprensión de la estructura y función de la mano es esencial para todas las personas involucradas en mantener o restaurar sus actividades: movimiento libre, agarre con fuerza, manejo de precisión y pellizco.

El agarre de fuerza (agarre de la palma) se refiere a movimientos forzados de los dedos que actúan contra la palma; los dedos se envuelven alrededor de un objeto con contrapresión del pulgar, por ejemplo, al agarrar una estructura cilíndrica (figura 3.75A). El agarre de fuerza involucra a los músculos flexores largos de los dedos (que actúan en las articulaciones interfalángicas), los músculos intrínsecos de la palma (que actúan en las articulaciones metacarpofalángicas) y los extensores de la muñeca (que actúan en las articulaciones radiocarpianas y mediocarpianas). El “amartillado” de la muñeca por parte de los extensores aumenta la distancia sobre la cual actúan los flexores de los dedos, produciendo el mismo resultado que una contracción muscular más completa. Por el contrario, a medida que aumenta la flexión de la muñeca, el agarre se vuelve más débil e inseguro.

Machine Translated by Google

FIGURA 3.75. Posiciones funcionales de la mano. A. En el agarre de fuerza, al agarrar un objeto, las articulaciones metacarpofalángicas (MP) e interfalángicas (IP) están flexionadas, pero las articulaciones radiocarpianas y mediocarpianas están extendidas. "Amartillar" (extender) la muñeca aumenta la distancia sobre la cual actúan los tendones flexores, aumentando la tensión de los tendones flexores largos más allá de la producida por la contracción máxima de los músculos por sí sola. B. El agarre en gancho (flexión de las articulaciones IP del segundo al cuarto dedo) resiste la tracción gravitacional (hacia abajo) solo con la flexión digital. C. El agarre de precisión se utiliza al escribir. D y E. Se utiliza el agarre de precisión para sostener una moneda para permitir la manipulación (D) y al pellizcar un objeto con las yemas de los dedos (E). F. Los yesos para fracturas se aplican con mayor frecuencia con la mano y la muñeca en posición de reposo. Nótese la leve extensión de la muñeca. G y H. Al agarrar una varilla suelta de manera floja (G) o firme (H), la segunda y tercera articulación carpometacarpiana son rígidas y estables, pero la cuarta y quinta son articulaciones en silla de montar que permiten la flexión y extensión. El aumento de la flexión cambia el ángulo de la varilla durante el agarre firme.

El agarre de gancho es la postura de la mano que se utiliza cuando se lleva un maletín (figura 3.75B). Este agarre consume menos energía, involucrando principalmente a los flexores largos de los dedos, que se flexionan en mayor o menor grado, dependiendo del tamaño del objeto que se agarra.

El agarre de precisión implica un cambio en la posición de un objeto manipulado que requiere un control fino de los movimientos de los dígitos (dedos), por ejemplo, sostener un lápiz, manipular una moneda, enhebrar una aguja o abotonar una camisa (Fig. 3,75ºC, D). En un agarre de precisión, la muñeca y los dedos se sujetan firmemente mediante los músculos flexores y extensores largos, y los músculos intrínsecos

LGRAWANY
Machine Translated by Google

Los músculos de la mano realizan movimientos finos de los dígitos.

Pellizcar se refiere a la compresión de algo entre el pulgar y el índice (por ejemplo, manipular una taza de té o sostener una moneda de canto (fig. 3.75E)) o entre el pulgar y los dos dedos adyacentes (por ejemplo, chasquear los dedos).

La posición de reposo la asume una mano inactiva, por ejemplo, cuando el antebrazo y mano se colocan sobre una mesa (figura 3.75F). Esta posición se utiliza a menudo cuando es necesario inmovilizar la muñeca y la mano con un yeso para estabilizar una fractura.

Fascia y compartimentos de la palma.

La fascia de la palma se continúa con la fascia antebraquial y la fascia del dorso de la mano (v . fig. 3.60). La fascia palmar es delgada sobre las eminencias tenar e hipotenar, como la fascia tenar e hipotenar, respectivamente (figs. 3.76A y 3.77A). Sin embargo, la fascia palmar es gruesa en el centro donde forma la aponeurosis palmar fibrosa y en los dedos donde forma las vainas digitales. La aponeurosis palmar, una parte fuerte y bien definida de la fascia profunda de la palma, cubre los tejidos blandos y recubre los tendones flexores largos. El extremo proximal o vértice de la aponeurosis palmar triangular se continúa con el retináculo flexor y el tendón del palmar largo.

Machine Translated by Google

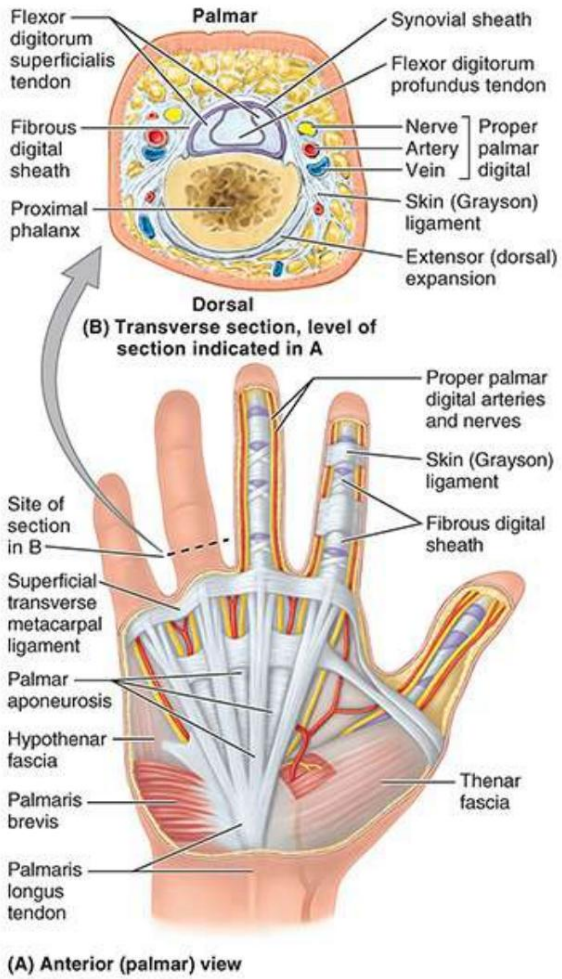

FIGURA 3.76. Fascia palmar y vainas digitales fibrosas. A. Descripción general. La fascia palmar se continúa con la fascia antebraquial. La delgada fascia tenar e hipotenar cubre los músculos intrínsecos de las eminencias tenar e hipotenar, respectivamente. Entre las masas musculares tenar e hipotenar, el compartimento central de la palma está cubierto por la gruesa aponeurosis palmar. B. Sección transversal del cuarto dedo (nivel de la falange proximal). Dentro de la vaina digital fibrosa y proximal a su unión a la base de la falange media, el tendón FDS se ha dividido en dos partes para permitir el paso central continuo del tendón FDP hacia la falange distal.

Cuando el palmar largo está presente, la aponeurosis palmar es el tendón expandido del palmar largo. Distal al ápice, la aponeurosis palmar forma cuatro bandas o rayos digitales longitudinales que se irradian desde el ápice y se insertan distalmente a las bases de las falanges proximales y se continúan con las vainas digitales fibrosas (fig. 3.76; véase la figura 3.60). Las vainas digitales fibrosas son tubos ligamentosos que encierran las vainas sinoviales, los tendones flexores superficiales y profundos y el tendón del FPL en su paso a lo largo de la cara palmar de sus respectivos dedos.

Un tabique fibroso medial se extiende profundamente desde el borde medial de la aponeurosis palmar. hasta el quinto metacarpiano (fig. 3.77A). Medial a este tabique se encuentra el compartimento medial o hipotenar, que contiene los músculos hipotenares y está limitado anteriormente por la fascia hipotenar. De manera similar, un tabique fibroso lateral se extiende profundamente desde el borde lateral de la aponeurosis palmar hasta el tercer metacarpiano. Lateral a este tabique se encuentra el compartimento lateral o tenar,

LGRAWANY
Machine Translated by Google

Contiene los músculos tenares y está limitado anteriormente por la fascia tenar.

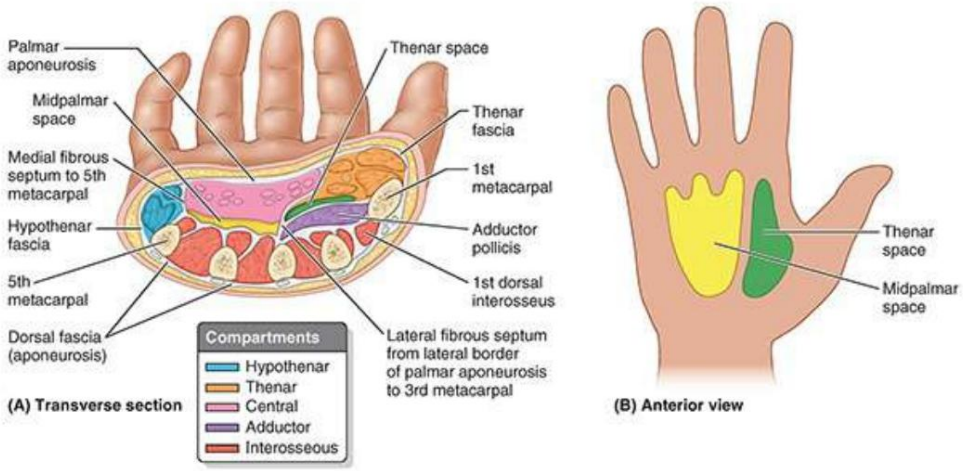

FIGURA 3.77. Compartimentos, espacios y fascia de palma. A. Descripción general. Sección transversal por la mitad de la palma que ilustra los compartimentos fasciales de la mano. B. Espacios tenar y medio palmar. El espacio mediopalmar subyace al compartimento central de la palma y se relaciona distalmente con las vainas tendinosas sinoviales de los dedos tercero a quinto y proximalmente con la vaina flexora común a medida que emerge del túnel carpiano. El espacio tenar subyace al compartimento tenar y está relacionado distalmente con la vaina del tendón sinovial del dedo índice y proximalmente con la vaina flexora común distal al túnel carpiano.

Entre los compartimentos hipotenar y tenar se encuentra el compartimento central, limitado anteriormente por la aponeurosis palmar y que contiene los tendones flexores y sus vainas, los lumbricales, el arco arterial palmar superficial y los vasos y nervios digitales.

El plano muscular más profundo de la palma es el compartimento aductor que contiene el aductor del pulgar.

Entre los tendones flexores y la fascia que cubre los músculos palmares profundos hay dos posibles espacios, el espacio tenar y el espacio mediopalmar (fig. 3.77). Los espacios están delimitados por tabiques fibrosos que van desde los bordes de la aponeurosis palmar hasta los metacarpianos. Entre ambos espacios se encuentra el tabique fibroso lateral, especialmente fuerte, que está unido al tercer metacarpiano.
Aunque la mayoría de los compartimentos fasciales terminan en las articulaciones, el espacio mediopalmar se continúa con el compartimento anterior del antebrazo a través del túnel carpiano.

Músculos de la mano

Los músculos intrínsecos de la mano están ubicados en cinco compartimentos (fig. 3.77A):

1. Músculos tenares en el compartimento tenar: abductor corto del pulgar, flexor corto del pulgar y oponente del pulgar
2. Aductor del pulgar en el compartimento aductor 3.
Músculos hipotenares en el compartimento hipotenar: abductor del dígito mínimo, flexor corto del dígito mínimo y oponente del dígito mínimo 4. Músculos cortos
de la mano, los lumbricales, en el compartimento central con el largo flexor tendones
5. Los interóseos en compartimentos interóseos separados entre los metacarpianos.

Machine Translated by Google

MÚSCULOS TENAR

Los músculos tenares forman la eminencia tenar en la superficie lateral de la palma (ver Fig. 3.74A). Son los principales responsables de la oposición del pulgar. El movimiento del pulgar es importante para las actividades precisas de la mano. El alto grado de libertad de movimiento se debe a que el primer metacarpiano es independiente y tiene articulaciones móviles en ambos extremos. Se necesitan varios músculos para controlar la libertad de movimiento del pulgar (fig. 3.78):

• Extensión: extensor largo del pulgar, extensor corto del pulgar y abductor largo del pulgar • Flexión: flexor largo del pulgar y flexor corto del pulgar • Abducción: abductor largo del pulgar y abductor corto del pulgar • Aducción: aductor del pulgar y 1er interóseo dorsal • Oposición: oponentes del pulgar. Este movimiento ocurre en la articulación carpometacarpiana y da como resultado una "ahuecación" de la palma. Poner la punta del pulgar en contacto con el quinto dedo, o con cualquiera de los otros dedos, implica un movimiento considerablemente mayor del que puede producir el oponente pulgar por sí solo.

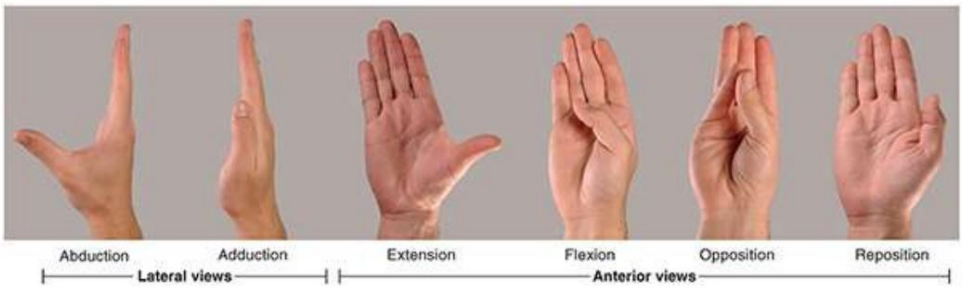

FIGURA 3.78. Movimientos del pulgar. El pulgar se gira 90° con respecto a los otros dedos. Esto se puede confirmar observando la dirección en que mira la uña del pulgar en comparación con las uñas de los otros dedos. Así, la abducción y la aducción ocurren en un plano sagital y la flexión y extensión ocurren en un plano coronal. La oposición, la acción que pone la punta del pulgar en contacto con las pulpas de los otros dedos (p. ej., con el dedo meñique), es el movimiento más complejo. Los componentes de la oposición son la abducción y la rotación medial de la articulación carpometacarpiana y la flexión de la articulación metacarpofalángica.

Los primeros cuatro movimientos del pulgar ocurren en el carpometacarpiano y metacarpofalángico. articulaciones. La oposición, un movimiento complejo, comienza con el pulgar en posición extendida e inicialmente implica abducción y rotación medial del primer metacarpiano (ahuecando la palma) producida por la acción del oponente pulgar en la articulación carpometacarpiana y luego flexión en la articulación metacarpofalángica . Figura 3.78). La acción de refuerzo del aductor del pulgar y del FPL aumenta la presión que el pulgar opuesto puede ejercer sobre las yemas de los dedos. En la oposición pulpa a pulpa también intervienen los movimientos del dedo opuesto al pulgar.

Los músculos tenares se ilustran en la figura 3.79; sus accesorios se muestran en la figura 3.80A; y sus inserciones, inervaciones y acciones principales se resumen en la Tabla 3.14.

Machine Translated by Google

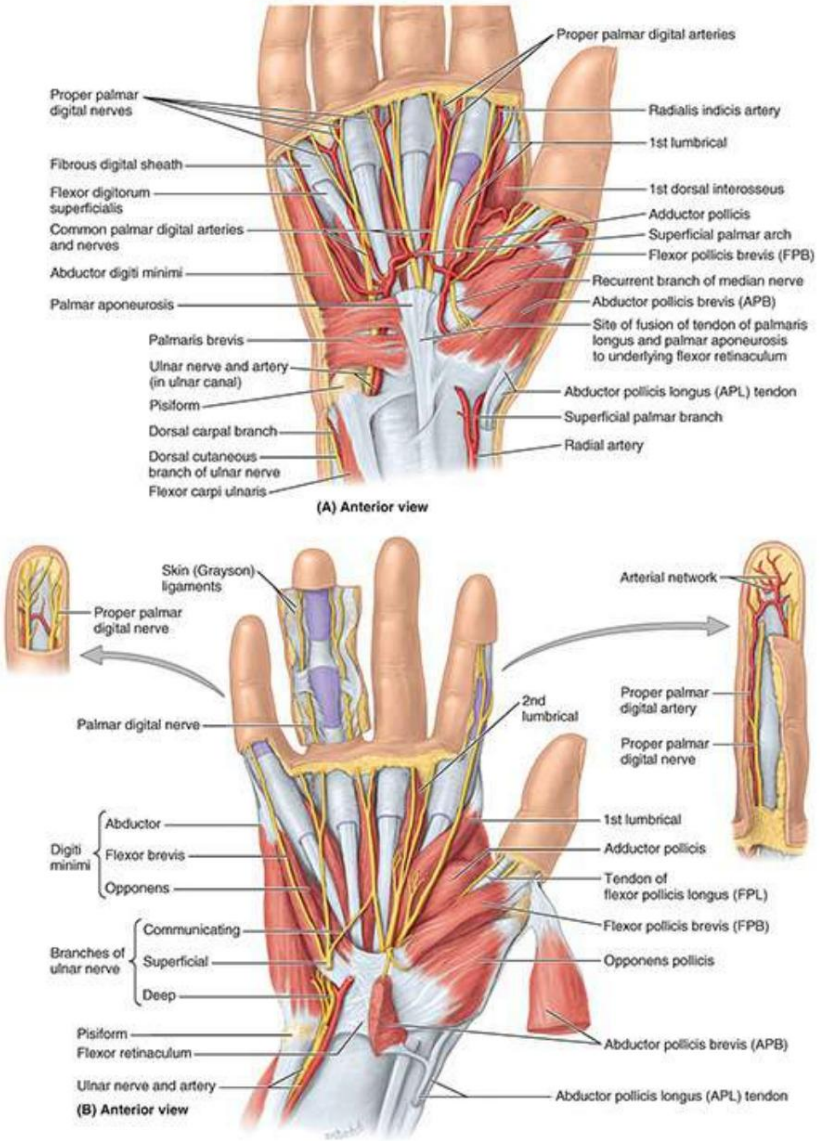

FIGURA 3.79. Disecciones superficiales de palma derecha. Se han extirpado la piel y el tejido subcutáneo, al igual que la mayor parte de la aponeurosis palmar y las fascias tenar e hipotenar. A. El arco palmar superficial se localiza inmediatamente profundo a la aponeurosis palmar, superficial a los tendones flexores largos. Este arco arterial da origen a las arterias digitales palmares comunes. En los dedos, una arteria digital (p. ej., radialis indicis) y un nervio se encuentran en los lados medial y lateral de la vaina digital fibrosa. El hueso pisiforme protege el nervio y la arteria cubital cuando pasan a la palma. B. Retináculo flexor. Tres músculos tenares y tres hipotenares se insertan en el retináculo flexor y en los cuatro huesos marginales del carpo unidos por el retináculo.

Machine Translated by Google

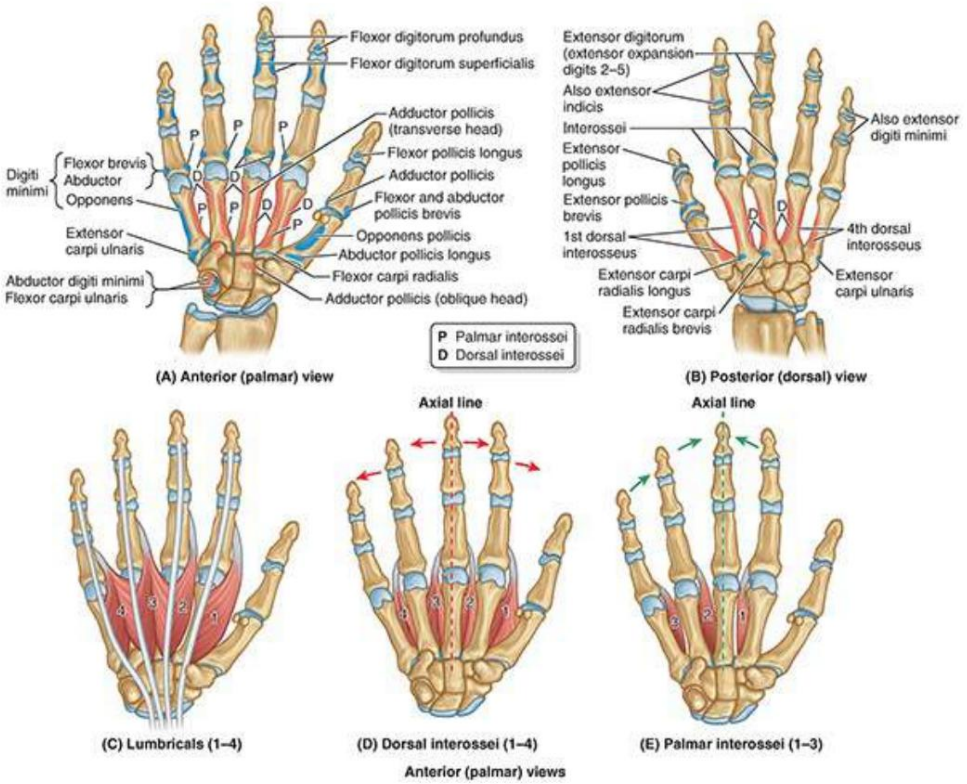

FIGURA 3.80. Inserciones de los músculos intrínsecos de la mano y acciones de los interóseos.

TABLA 3.14. MÚSCULOS INTRÍNSECOS DE LA MANO

Músculo	proximal Adjunto	distal Adjunto	Inervación [a]	Acción principal
músculos tenares				
Se opone a la política	Retináculo flexor y tubérculos del escafoides y del trapecio	Lado lateral de 1.ª metacarpiano	Rama recurrente del nervio mediano (C8, T1)	Para oponerse al pulgar, lleva el primer metacarpiano medialmente al centro de la palma y lo rota medialmente.
Abductor corto del pulgar		lado lateral de base de la falange proximal del pulgar		Abduce el pulgar; ayuda a oponerse
Flexor corto del pulgar				Flexiona el pulgar
cabeza superficial				
cabeza profunda			Rama profunda del nervio cubital (C8, T1)	
Compartimento aductor				Aduce el pulgar hacia el borde lateral de palmera
Aductor del pulgar				
Cabeza oblicua	Bases del segundo y tercer metacarpianos, grandes y carpianos adyacentes	Lado medial de la base de la falange proximal del pulgar.		
Transverso cabeza	superficie anterior de eje de 3er			

Machine Translated by Google

	metacarpiano			
músculos hipotenares				
Abductor de los dedos menores	Pisiforme	lado medial de base de la falange proximal del quinto dedo	Rama profunda del nervio cubital (C8, T1)	Abduce el quinto dedo; Ayuda en la flexión de su falange proximal.
Flexor corto de los dedos	Gancho de ganchoso y retináculo flexor			Flexiona la falange proximal del quinto dedo.
Se opone a los dedos		Borde medial del quinto metacarpiano.		Dibuja el quinto metacarpiano anterior y lo rota, poniendo el quinto dedo en oposición al pulgar.
músculos cortos				
lumbricales		lados laterales de músculo extensor expansiones del segundo al quinto dígito	Nervio medio (C8, T1)	Flexionar las articulaciones metacarpofalángicas; extender las articulaciones interfalángicas del 2º al 5º
1º y 2º	Dos tendones laterales de flexor profundo de los dedos (como músculos unipenados)			
3ro y 4to	Tres tendones mediales del flexor profundo de los dedos (como músculos bipennados)		Rama profunda del nervio cubital (C8, T1)	
Interóseos dorsales, 1.º a 4.º	Lados adyacentes de dos metacarpianos (como músculos bipennates)	Bases de falanges proximales; músculo extensor expansiones del segundo al cuarto dígito		Abducción del segundo al cuarto dígito desde la línea axial; Actúa con lumbricales para flexionar las articulaciones metacarpofalángicas y extender las articulaciones interfalángicas.
Interóseos palmares, 1.º a 3.º	Superficies palmares del segundo, cuarto y quinto metacarpianos (como músculos unipenadas)	Bases de falanges proximales; músculo extensor expansiones de 2º, 4º y 5º dígitos		Aducción del segundo, cuarto y quinto dígito hacia la línea axial; ayudar a los lumbricales a flexionar las articulaciones metacarpofalángicas y extender las articulaciones interfalángicas; expansiones extensoras del segundo al cuarto dígito

aSe indica la inervación segmentaria de la médula espinal (p. ej., "C8, T1" significa que los nervios que inervan al oponente del pulgar se derivan del octavo segmento cervical y del primer segmento torácico de la médula espinal). Los números en negrita (p. ej., C8) indican la inervación segmentaria principal. La lesión de uno o varios de los segmentos de la médula espinal enumerados o de las raíces nerviosas motoras que surgen de ellos provoca la parálisis de los músculos afectados.

Abductor pollicis brevis. El abductor corto del pulgar (APB), el abductor corto del pulgar, forma la parte anterolateral de la eminencia tenar (fig. 3.79). Además de abducir el pulgar, el APB ayuda al oponente pollicis durante las primeras etapas de la oposición rotando su falange proximal ligeramente hacia medial.

Para probar el abductor corto del pulgar, abduzca el pulgar contra resistencia. Si actúa normalmente, el músculo se puede ver y palpar.

Flexor corto del pulgar. El flexor corto del pulgar (FPB), el flexor corto del pulgar, se encuentra medial al APB. Sus dos vientres, ubicados en lados opuestos del tendón del FPL, comparten (entre sí y a menudo con el APB) un tendón común que contiene los sesamoideos en su inserción distal. Los vientres suelen diferir en su inervación: la cabeza superficial más grande de

Machine Translated by Google

el FPB está inervado por la rama recurrente del nervio mediano, mientras que la cabeza profunda más pequeña suele estar inervada por la rama palmar profunda del nervio cubital. El FPB flexiona el pulgar en las articulaciones carpometacarpiana y metacarpofalángica y ayuda en la oposición del pulgar.

Para probar el flexor corto del pulgar, flexione el pulgar contra resistencia. Si actúa normalmente, el músculo puede verse y palparse; sin embargo, tenga en cuenta que el FPL también flexiona el pulgar.

Se opone a Pollicis. El oponente del pulgar es un músculo cuadrangular que se encuentra profundo al APB. y lateral al FPB (fig. 3.79B). El oponente pollicis se opone al pulgar, el movimiento más importante del pulgar. Flexiona y rota el primer metacarpiano medialmente en la articulación carpometacarpiana durante la oposición; este movimiento se produce al recoger un objeto. Durante la oposición, la punta del pulgar entra en contacto con la pulpa (yema) del dedo meñique, como se muestra en la figura 3.78.

PÓLICA ADUCTORA

El aductor del pulgar se encuentra en el compartimento aductor de la mano (fig. 3.77A). El músculo en forma de abanico tiene dos cabezas de origen, que están separadas por la arteria radial cuando entra en la palma para formar el arco palmar profundo (figs. 3.79A y 3.81). Su tendón suele contener un hueso sesamoideo. El aductor del pulgar aduce el pulgar, moviéndolo hacia la palma de la mano (fig. 3.78), dando así potencia al agarre (fig. 3.75G, H).

MÚSCULOS HIPOTENARES

Los músculos hipotenares (abductor de los dedos menores, flexor corto de los dedos menores y oponente de los dedos menores) producen la eminencia hipotenar en el lado medial de la palma y mueven el dedo meñique (v. fig. 3.89). Estos músculos se encuentran en el compartimento hipotenar con el quinto metacarpiano (figs. 3.77A y 3.79). Las inserciones se ilustran en la figura 3.80A, y sus inserciones, inervaciones y acciones principales de los músculos hipotenares se resumen en la tabla 3.14.

LGRAWANY
Machine Translated by Google

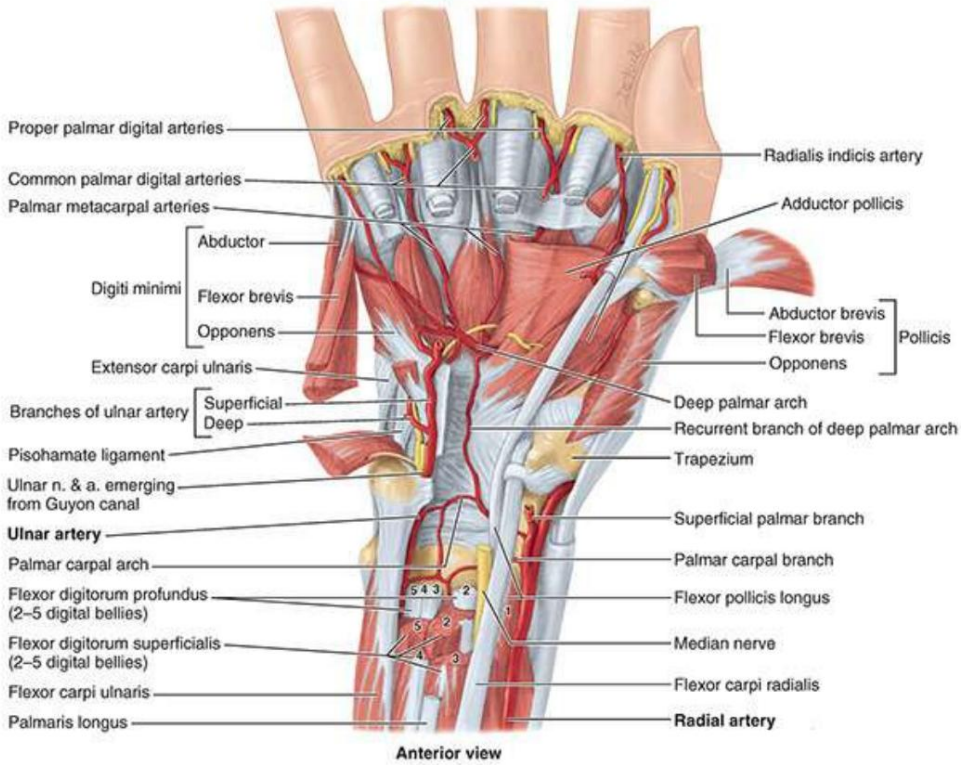

FIGURA 3.81. Músculos y arterias de antebrazo distal y palma profunda. Disección profunda de la palma que revela la anastomosis de la rama palmar carpiana de la arteria radial con la rama palmar carpiana de la arteria cubital para formar el arco palmar carpiano y el arco palmar profundo. El arco palmar profundo se encuentra al nivel de las bases de los huesos metacarpianos, 1,5 a 2 cm proximal al arco palmar superficial.

Abductor Digiti Minimi. El abductor digiti minimi es el más superficial de los tres músculos que forman la eminencia hipotenar. El abductor digiti minimi abduce el quinto dedo y ayuda a flexionar su falange proximal.

Flexor Digiti Minimi Brevis. El flexor corto de los dedos es de tamaño variable; se encuentra lateral al abductor del dedo menor. El flexor corto de los dedos flexiona la falange proximal del quinto dedo en la articulación metacarpofalángica.

Se opone a Digiti Minimi. El oponente digiti minimi es un músculo cuadrangular que se encuentra profundo a los músculos abductores y flexores del quinto dedo. El oponente digiti minimi arrastra el quinto metacarpiano hacia delante y lo rota lateralmente, profundizando así el hueco de la palma y poniendo el quinto dedo en oposición al pulgar (fig. 3.78). Al igual que el oponente pollicis, el oponente digiti minimi actúa exclusivamente en la articulación carpometacarpiana.

Palmaris Brevis. El palmar corto es un músculo pequeño y delgado del tejido subcutáneo de la eminencia hipotenar (figs. 3.76A y 3.79A). No está en el compartimento hipotenar. El palmar corto arruga la piel de la eminencia hipotenar y profundiza el hueco de la palma, ayudando así al agarre palmar. El palmar corto cubre y protege el nervio y la arteria cubital. Se une proximalmente al borde medial de la aponeurosis palmar y a la piel del borde medial de la mano.

MÚSCULOS CORTOS DE LA MANO

Machine Translated by Google

Los músculos cortos de la mano son los lumbricales y los interóseos (fig. 3.80C-E; tabla 3.14).

Lumbricales. Los cuatro delgados músculos lumbricales recibieron su nombre por su forma de gusano.

forma (L. lumbricus, lombriz de tierra) (Figs. 3.79B y 3.80C). Los lumbricales flexionan los dedos en las articulaciones metacarpofalángicas y extienden las articulaciones interfalángicas.

Para evaluar los músculos lumbricales, con la palma mirando hacia arriba, se le pide al paciente que flexione los músculos articulaciones metacarpofalángicas (MP) manteniendo las articulaciones interfalángicas extendidas. El examinador utiliza un dedo para aplicar resistencia a lo largo de la superficie palmar de la falange proximal de los dedos 2 a 5 individualmente. También se puede aplicar resistencia por separado en la superficie dorsal de las falanges media y distal de los dedos 2 a 5 para probar la extensión de las articulaciones interfalángicas, también mientras se mantiene la flexión de las articulaciones MP.

Interóseos. Los cuatro músculos interóseos dorsales (interóseos dorsales) se encuentran entre los metacarpianos; Los tres músculos interóseos palmares (interóseos palmares) se encuentran en las superficies palmares de los metacarpianos en el compartimento interóseo de la mano (fig. 3.77A). El primer músculo interóseo dorsal es fácil de palpar; Coloque el pulgar firmemente contra el dedo índice y podrá palparlo fácilmente. Algunos autores describen cuatro interóseos palmares; Al hacerlo, incluyen la cabeza profunda del FPB debido a su inervación y ubicación similares en el pulgar. Los cuatro interóseos dorsales abducen los dedos y los tres interóseos palmares los aducen (fig. 3.80D, E; tabla 3.14).

Un recurso mnemotécnico consiste en crear siglas de aducto palmar (músculos) (PAD) y abducto dorsal (DAB). Actuando juntos, los interóseos dorsal y palmar y los lumbricales producen flexión en las articulaciones metacarpofalángicas y extensión de las articulaciones interfalángicas (el llamado movimiento Z). Esto ocurre debido a su unión a las bandas laterales de las expansiones extensoras (v . fig. 3.65A, B).

Comprender el movimiento Z es útil porque es lo opuesto a la mano en garra, que ocurre en la parálisis cubital cuando los interóseos y los lumbricales tercero y cuarto son incapaces de actuar juntos para producir el movimiento Z (consulte el recuadro clínico “Lesión del nervio cubital en el codo y el antebrazo” en este capítulo).

Para examinar los interóseos palmares, se coloca una hoja de papel entre los dedos adyacentes. Se pide al individuo que “mantenga los dedos juntos” para evitar que el examinador retire el papel (fig. 3.82A). Para evaluar los interóseos dorsales, el examinador sostiene los dedos adyacentes extendidos y en aducción entre el pulgar y el dedo medio, proporcionando resistencia mientras el individuo intenta abducir los dedos (se le pide a la persona que “separe los dedos”) (fig. 3.82B).

GRAWANY
Machine Translated by Google

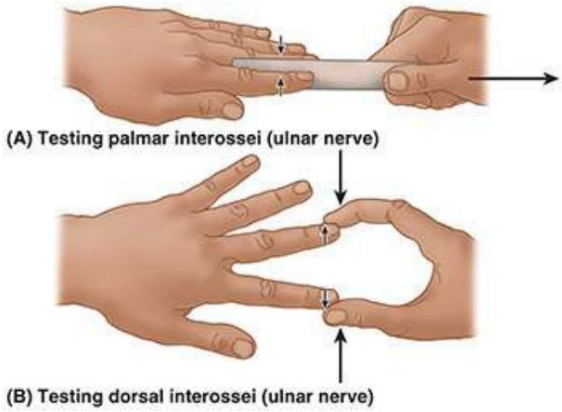

FIGURA 3.82. Prueba de los interóseos (nervio cubital). A. Palmar interóseo. B. Interóseos dorsales. Flechas pequeñas, acción paciente; flechas grandes, acción del examinador.

Tendones flexores largos y vainas tendinosas en la mano

Los tendones del FDS y del FDP entran en la vaina flexora común (bursa cubital) en profundidad hasta el retináculo flexor (fig. 3.83A). Los tendones ingresan al compartimento central de la mano y se abren en abanico para ingresar a sus respectivas vainas sinoviales digitales. Las vainas flexora y digital permiten que los tendones se deslicen libremente uno sobre otro durante los movimientos de los dedos. Cerca de la base de la falange proximal, el tendón de FDS se divide para permitir el paso del tendón de FDP; el cruce de los tendones forma un quiasma tendinoso (fig. 3.83B; véanse las figuras 3.65D y 3.76B). Las mitades del tendón FDS están unidas a los márgenes de la cara anterior de la base de la falange media. Distal al quiasma tendinoso, el tendón FDP se inserta en la cara anterior de la base de la falange distal (fig. 3.65D).

Machine Translated by Google

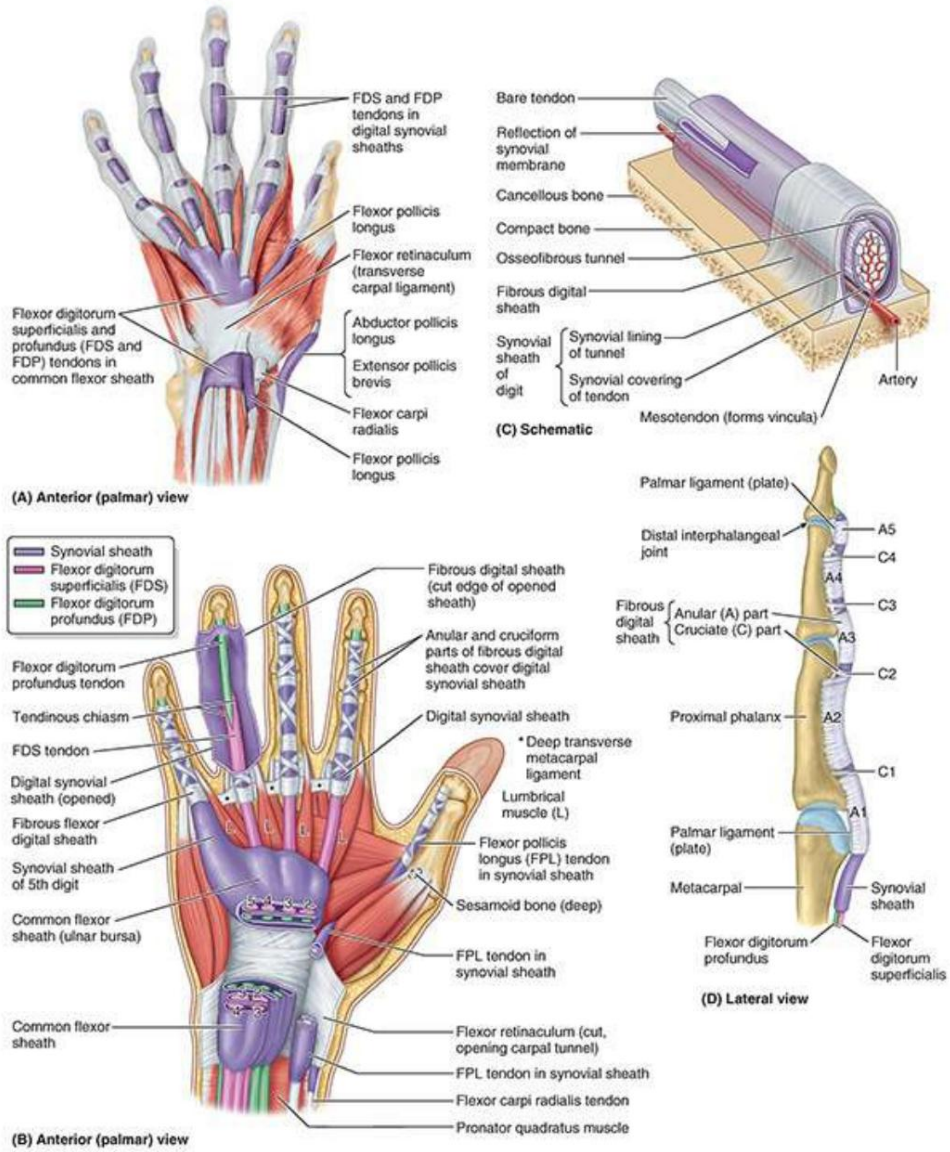

FIGURA 3.83. Tendones flexores, vaina flexora común, vainas digitales fibrosas y vainas sinoviales de los dedos. A. Vainas sinoviales. Las vainas sinoviales de los tendones flexores largos de los dedos están dispuestas en dos conjuntos: (1) proximal o carpiana, posterior al retináculo flexor y (2) distal o digital, dentro de las vainas fibrosas de los flexores digitales. B. Tendones, bolsas tendinosas y vainas digitales fibrosas. C. Túnel osteofibroso. La estructura de un túnel osteofibroso de un dedo, que contiene un tendón. Dentro de la vaina fibrosa, la vaina sinovial está formada por el revestimiento sinovial (parietal) del túnel y el revestimiento sinovial (visceral) del tendón. En realidad, las capas de la vaina sinovial están separadas únicamente por una capa capilar de líquido sinovial, que lubrica las superficies sinoviales para facilitar el deslizamiento del tendón. D. Vaina fibrosa del tendón digital. Tenga en cuenta las partes anular y cruzada ("poleas").

Las vainas digitales fibrosas son los fuertes túneles ligamentosos que contienen los tendones flexores y sus vainas sinoviales (figs. 3.76 y 3.83C, D). Las vainas se extienden desde las cabezas de los metacarpianos hasta las bases de las falanges distales. Estas vainas evitan que los tendones se separen de los dedos (cuerda de arco). Las vainas digitales fibrosas se combinan con los huesos para formar túneles osteofibrosos a través de los cuales pasan los tendones para llegar a los dedos. Las partes anular y cruciforme (a menudo denominadas clínicamente "poleas") son refuerzos engrosados de las vainas digitales fibrosas (fig. 3.83D).

LGRAWANY
Machine Translated by Google

Los tendones flexores largos están irrigados por pequeños vasos sanguíneos que pasan dentro de los pliegues sinoviales (víncula) desde el periostio de las falanges (v . fig. 3.65B). El tendón del FPL pasa profundamente al retináculo flexor hasta el pulgar dentro de su propia vaina sinovial. En la cabeza del metacarpiano, el tendón discurre entre dos huesos sesamoideos, uno en el tendón combinado de FPB y APB y el otro en el tendón del aductor del pulgar.

Arterias de la mano

Debido a que su función requiere que se coloque y sostenga en muchas posiciones diferentes, a menudo mientras se agarra o se aplica presión, la mano recibe una gran cantidad de arterias altamente ramificadas y anastomosadas, de modo que la sangre oxigenada generalmente está disponible para todas las partes en todas las posiciones. Además, las arterias o sus derivados son piel subyacente relativamente superficial que es capaz de sudar para liberar el exceso de calor. Para evitar la pérdida de calor indeseable en un ambiente frío, las arteriolas de las manos son capaces de reducir el flujo sanguíneo a la superficie y a las puntas de los dedos. Las arterias cubital y radial y sus ramas aportan toda la sangre a la mano. Las arterias de la mano se ilustran en las figuras 3.84 y 3.85, y sus orígenes y trayectos se describen en la tabla 3.15.

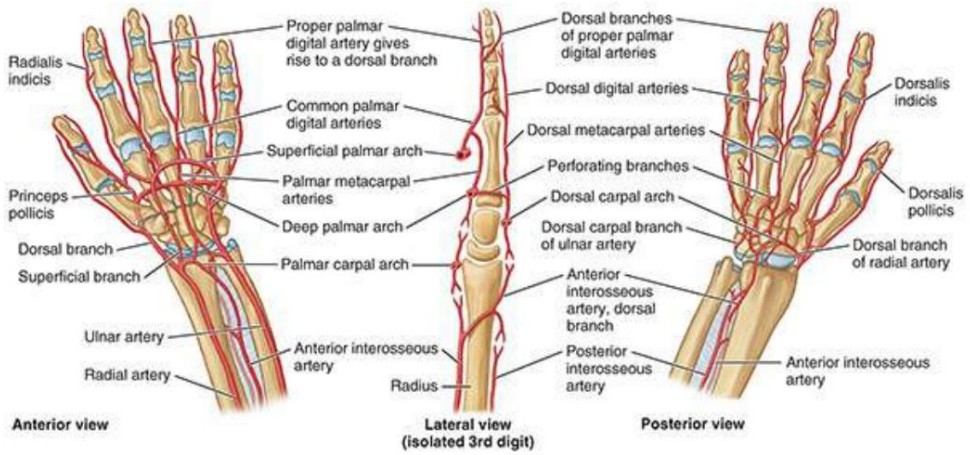

FIGURA 3.84. Arterias de muñeca y mano.

Machine Translated by Google

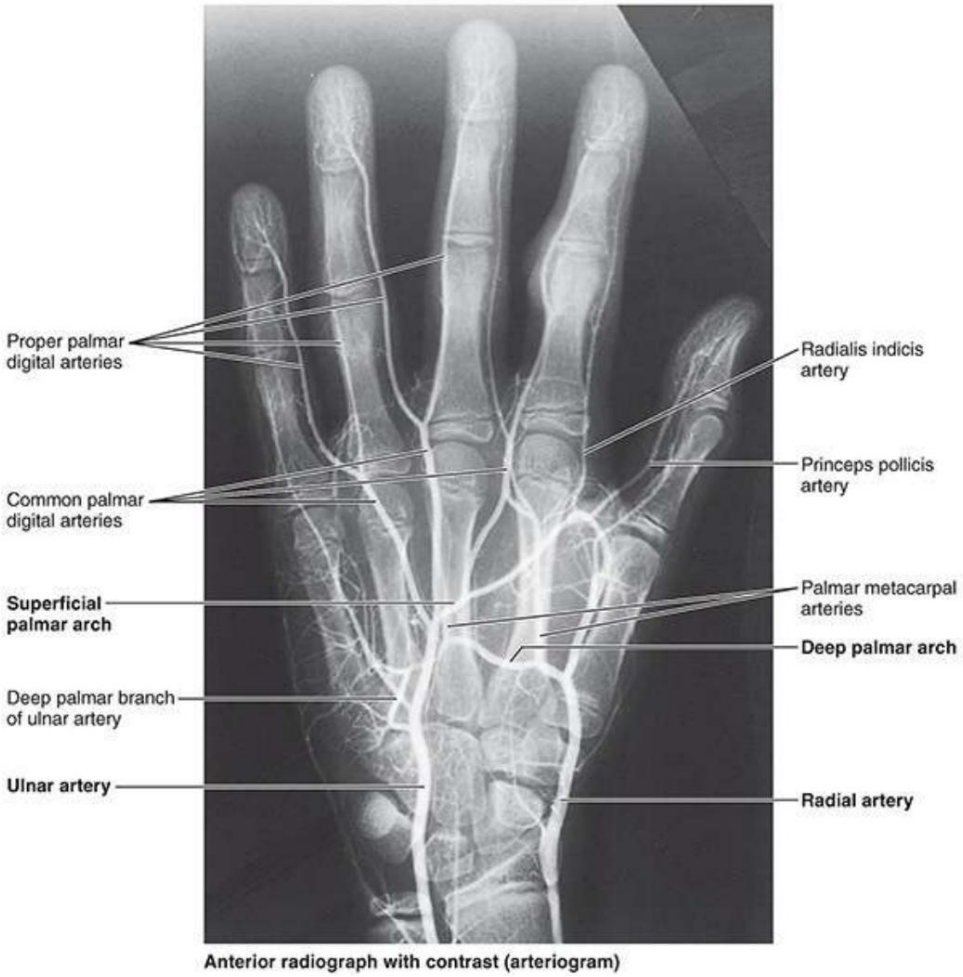

FIGURA 3.85. Arteriografía de muñeca y mano. Los huesos del carpo están completamente osificados en esta mano adolescente, pero las placas epifisarias (placas de crecimiento) de los huesos largos permanecen abiertas. El cierre ocurre cuando se completa el crecimiento, generalmente al final de la adolescencia.

TABLA 3.15. ARTERIAS DE LA MANO

Artería	Origen	Curso
Arco palmar superficial	Continuación directa de la arteria cubital; El arco se completa en el lado lateral por la rama superficial de la arteria radial u otra de sus ramas.	Se curva lateralmente en profundidad a la aponeurosis palmar y superficial a los tendones flexores largos; La curva del arco se encuentra a través de la palma al nivel del borde distal del pulgar extendido.
Arco palmar profundo	Continuación directa de la arteria radial; El arco se completa en el lado medial con una rama profunda de la arteria cubital.	Se curva medialmente, tendones flexores profundos a largos; está en contacto con las bases de los metacarpianos
Digital palmar común	Arco palmar superficial	Pasa distalmente por los lumbricales hasta las membranas de los dedos.
Digital palmar adecuado	Arterias digitales palmares comunes	Corre a lo largo de los lados del segundo al quinto dígito
Princeps pollicis	Arteria radial cuando se convierte en palma	Desciende sobre la cara palmar del primer metacarpiano; Se divide en la base de la falange proximal en dos ramas que corren a lo largo de los lados del pulgar.

LGRAWANY
Machine Translated by Google

índice radial	Arteria radial, pero puede surgir de la arteria princeps pollicis.	Pasa a lo largo del lado lateral del dedo índice hasta su extremo distal.
Arco dorsal del carpo	Arterias radial y cubital	Arcos dentro de la fascia en el dorso de la mano.

ARTERIA CUBITAL EN MANO

La arteria cubital entra en la mano por delante del retináculo flexor entre el pisiforme y el gancho del ganchoso a través del canal cubital (canal de Guyon) (v . fig. 3.72B). La arteria cubital se encuentra lateral al nervio cubital (fig. 3.79A). La arteria se divide en dos ramas terminales, el arco palmar superficial y la rama palmar profunda (figs. 3.84 y 3.85). El arco palmar superficial, la terminación principal de la arteria cubital, da origen a tres arterias digitales palmares comunes que se anastomosan con las arterias metacarpianas palmares del arco palmar profundo. Cada arteria digital palmar común se divide en un par de arterias digitales palmar propias, que corren a lo largo de los lados adyacentes del segundo al cuarto dedo.

ARTERIA RADIAL EN MANO

La arteria radial se curva dorsalmente alrededor del escafoides y el trapecio y cruza el suelo de la tabaquera anatómica (v . fig. 3.67). Entra en la palma pasando entre las cabezas del primer músculo interóseo dorsal y luego gira medialmente, pasando entre las cabezas del aductor del pulgar. La arteria radial termina anastomosándose con la rama profunda de la arteria cubital para formar el arco palmar profundo, que está formado principalmente por la arteria radial. Este arco se extiende a través de los metacarpianos justo distal a sus bases (fig. 3.81). El arco palmar profundo da origen a tres arterias metacarpianas palmares y a la arteria princeps pollicis (figs. 3.84 y 3.85). La arteria radial del índice pasa a lo largo del lado lateral del dedo índice. Suele surgir de la arteria radial, pero puede originarse en el princeps pollicis.

venas de la mano

Los arcos palmares venosos superficial y profundo, asociados con los arcos palmar (arterial) superficial y profundo, drenan en las venas profundas del antebrazo (v. fig. 3.70). Las venas digitales dorsales drenan en tres venas metacarpianas dorsales, que se unen para formar una red venosa dorsal (v. 3.16A). Superficial al metacarpo, esta red se prolonga proximalmente en el lado lateral como la vena cefálica. La vena basílica surge del lado medial de la red venosa dorsal.

Nervios de la mano

Los nervios mediano, cubital y radial inervan la mano (figs. 3.72, 3.79 y 3.86). Además, las ramas o comunicaciones de los nervios cutáneos lateral y posterior pueden aportar algunas fibras que irrigan la piel del dorso de la mano. Estos nervios y sus ramas en la mano se ilustran en las figuras 3.87 y 3.88A, B, y sus orígenes, cursos y distribuciones se muestran en la tabla 3.16.

Machine Translated by Google

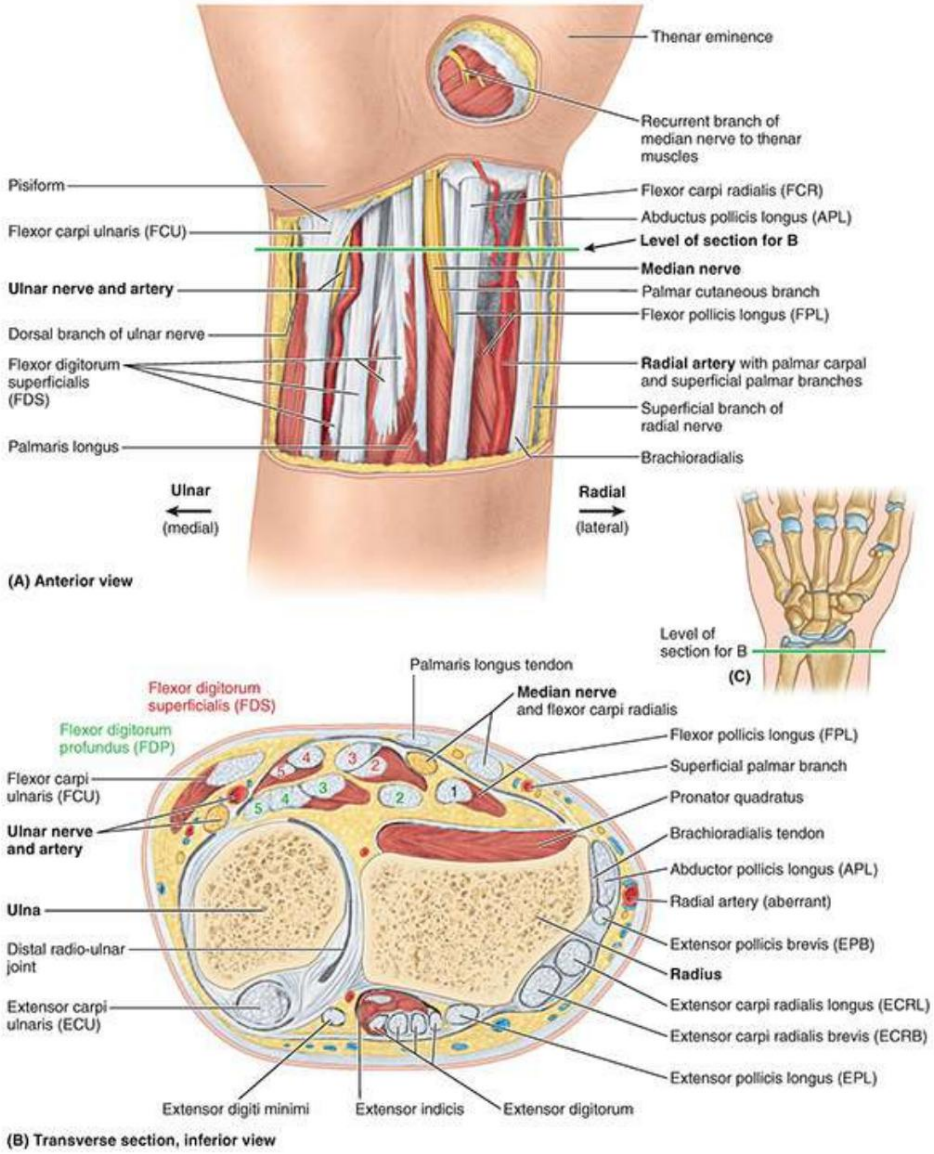

FIGURA 3.86. Estructuras en antebrazo distal (región de la muñeca). A. Disección. Se realizó una incisión cutánea distal a lo largo del pliegue transversal de la muñeca, cruzando el hueso pisiforme. La piel y las fascias se extirpan proximalmente, revelando los tendones y las estructuras neurovasculares. Una incisión circular y la extirpación de la piel y la fascia tenar revelan la rama recurrente del nervio mediano hacia los músculos tenares, vulnerable a lesiones cuando esta área se lacera debido a su ubicación subcutánea. Los tendones del flexor superficial y profundo de los dedos están numerados en la parte B según el dígito de inserción. B. Sección transversal del antebrazo distal. Obsérvense los tendones flexores y extensores largos y las estructuras neurovasculares en su recorrido desde el antebrazo hasta la mano. El nervio y la arteria cubital están cubiertos por el flexor cubital del carpo; por lo tanto, aquí no es fácil detectar el pulso de la arteria. C. Dibujo de orientación que indica el plano de sección que se muestra en la parte B.

TABLA 3.16. NERVIOS DE LA MANO

Nervio	Origen	Curso	Distribución
Nervio medio	Surge de dos raíces, una del cordón lateral de plexo braquial (fibras C6, C7) y uno del cordón medial (fibras C8, T1)	Se vuelve superficial proximal a la muñeca; pasa profundamente al retináculo flexor (ligamento transverso del carpo) a medida que pasa a través del túnel carpiano hasta la mano	Músculos tenares (excepto el aductor del pulgar y la cabeza profunda del flexor corto del pulgar) y lumbricales laterales (para los dedos 2 y 3); Proporciona sensación a la articulación de la muñeca, la piel de la cara palmar y dorsal distal de los 3½ dedos laterales (radiales) y adyacentes.

LGRAWANY
Machine Translated by Google

			palmera
Recurrente rama (tenar) del nervio mediano	Surge del nervio mediano tan pronto como haya pasado distal al flexor retináculo	Bucles alrededor del borde distal del retináculo flexor; Entra en los músculos tenares.	Abductor corto del pulgar; oponente pollicis; cabeza superficial del flexor corto del pulgar
rama lateral de nervio medio	Surge como división lateral del nervio mediano como entra en la palma de la mano	Corre lateralmente a la cara palmar del pulgar y al lado radial del segundo. dígito	1º lumbrica; Piel de la cara palmar y dorsal distal del pulgar y de la mitad radial del segundo dedo.
rama medial de nervio medio	Surge como división medial del nervio mediano como entra en la palma de la mano	Corre medialmente a los lados adyacentes del segundo al cuarto dedo.	2º lumbrica; Piel de las caras palmar y dorsal distal de los lados adyacentes del segundo al cuarto dedo.
cutáneo palmar rama de la mediana nervio	Nace del nervio mediano justo proximal al retináculo flexor.	Pasa entre los tendones del palmar largo y el flexor radial del carpo; corre superficial al retináculo flexor	Piel de la palma central
Nervio de cúbito	sucursal terminal de cordón medial del braquial plexo (fibras C8 y T1; a menudo también recibe C7 fibras)	Se vuelve superficial en la parte distal del antebrazo, pasando superficial al retináculo flexor (ligamento transverso del carpo) para entrar en la mano.	La mayoría de los músculos intrínsecos de la mano (hipotenar, interóseo, aductor del pulgar y cabeza profunda del flexor corto del pulgar, además de los lumbricales mediales [para los dedos 4 y 5]); Proporciona sensación a la piel de las caras palmar y dorsal distal del dedo medio (cubital) y la palma adyacente.
cutáneo palmar rama del cubital nervio	Surge del nervio cubital cerca de la mitad del antebrazo	Desciende sobre la arteria cubital y perfora la fascia profunda en el tercio distal del antebrazo.	Piel en la base de la palma medial, superpuesta al carpo medial.
rama dorsal de nervio de cúbito	Surge del nervio cubital unos 5 cm proximal al retináculo flexor	Pasa distalmente profundo al flexor cubital del carpo y luego dorsalmente para perforar la fascia profunda y discurre a lo largo del lado medial del dorso de la mano, dividiéndose en dos o tres nervios digitales dorsales.	Articulación de la muñeca; piel de la cara medial del dorso de la mano y las porciones proximales de la mitad meñique y medial del dedo anular (ocasionalmente también los lados adyacentes de las porciones proximales de los dedos anular y medio)
Rama superficial del cubital nervio	Surgen del nervio cubital en muñeca a medida que pasan entre los huesos pisiforme y ganchoso	Pasa el palmar corto y se divide en dos nervios digitales palmares comunes.	Palmaris brevis y sensación en la piel de las caras palmar y dorsal distal del dedo 5 y del lado medial (cubital) del dedo 4 y la porción proximal de la palma
Rama profunda del nervio cubital		Pasa entre los músculos de la eminencia hipotenar para pasar profundamente a través de la palma con un arco palmar (arterial) profundo.	Articulación de la muñeca; Músculos hipotenares (abductor, flexor y oponente de los dedos menores), lumbricales de los dedos 4 y 5, todos los interóseos, aductor del pulgar y cabeza profunda del flexor corto del pulgar.
Nervio radial, rama superficial	Surge del nervio radial. en fosa cubital	Discurre profundo al braquiorradial, emergiendo desde debajo para perforar la fascia profunda lateral al radio distal.	Piel de la mitad lateral (radial) de la cara dorsal de la mano y el pulgar y las porciones proximales de las caras dorsales de los dedos 2 y 3 y de la mitad lateral (radial) del dedo 4

En la mano, estos nervios transportan fibras sensoriales desde los nervios espinales C6 a C8 a la piel para que

Machine Translated by Google

los dermatomas C6-C8 incluyen la mano (fig. 3.88C, D). Los nervios mediano y cubital transportan fibras motoras desde el nervio espinal T1 hasta la mano; los músculos intrínsecos de la mano forman el miotoma T1 (v . fig. 3.21F).

NERVIO MEDIANO EN MANO

El nervio mediano ingresa a la mano a través del túnel carpiano, profundo al retináculo flexor, junto con los nueve tendones del FDS, FDP y FPL (fig. 3.86). El túnel carpiano es el pasaje profundo al retináculo flexor entre los tubérculos de los huesos escafoides y trapezoide en el lado lateral y el pisiforme y gancho del ganchoso en el lado medial (ver Fig. B3.32A–C). Distal al túnel carpiano, el nervio mediano inerva dos músculos tenares y medio y el primer y segundo lumbricales (fig. 3.87A). También envía fibras sensoriales a la piel de toda la superficie palmar, los lados de los primeros tres dedos, la mitad lateral del cuarto dedo y el dorso de las mitades distales de estos dedos. Tenga en cuenta, sin embargo, que la rama cutánea palmar del nervio mediano, que irriga la palma central, surge proximal al retináculo flexor y pasa superficialmente a él (es decir, no pasa a través del túnel carpiano).

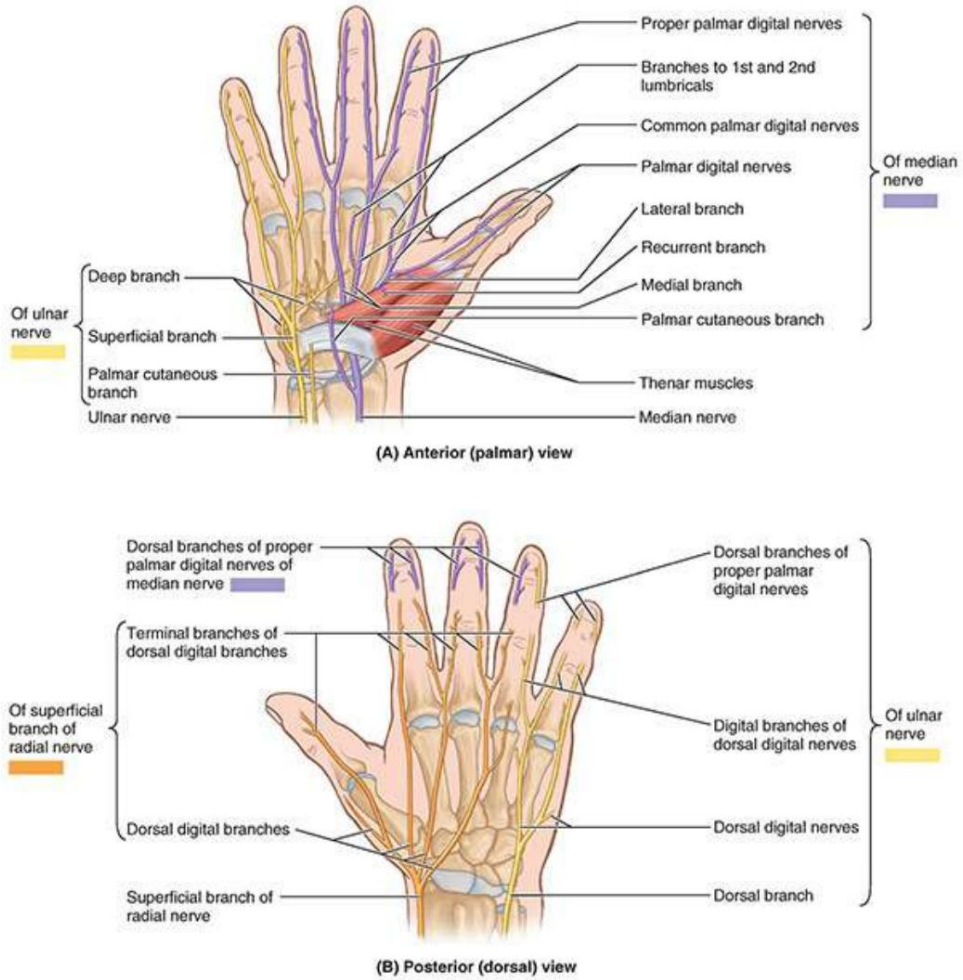

FIGURA 3.87. Ramas de nervios a mano.

LGRAWANY
Machine Translated by Google

NERVIO ULNAR EN MANO

El nervio cubital sale del antebrazo emergiendo desde lo profundo del tendón de la FCU (figs. 3.79 y 3.86). Continúa distalmente hasta la muñeca a través del canal cubital (Guyon) (v . fig. 3.72). Aquí, el nervio cubital está unido por fascia a la superficie anterior del retináculo flexor cuando pasa entre la arteria pisiforme (medialmente) y la cubital (lateralmente).

Justo proximal a la muñeca, el nervio cubital emite una rama cutánea palmar, que pasa superficialmente al retináculo flexor y a la aponeurosis palmar e irriga la piel del lado medial de la palma (fig. 3.87A).

La rama cutánea dorsal del nervio cubital inerva la mitad medial del dorso de la mano, el quinto dedo y la mitad medial del cuarto dedo (fig. 3.87B). El nervio cubital termina en el borde distal del retináculo flexor dividiéndose en ramas superficiales y profundas (Fig. 3.79B).

La rama superficial del nervio cubital irriga ramas cutáneas a las superficies anteriores del dedo y medio medial. La rama profunda del nervio cubital inerva los músculos hipotenares, los dos lumbricales mediales, el aductor del pulgar, la cabeza profunda del FPB y todos los interóseos. La rama profunda también inerva varias articulaciones (muñeca, intercarpiana, carpometacarpiana e intermetacarpiana). El nervio cubital a menudo se denomina nervio de los movimientos finos porque inerva la mayoría de los músculos intrínsecos que se ocupan de los movimientos complejos de la mano (tabla 3.16).

NERVIO RADIAL EN MANO

El nervio radial no inerva ningún músculo de la mano (tabla 3.16). La rama superficial del nervio radial es enteramente sensitiva (fig. 3.87B). Perfora la fascia profunda cerca del dorso de la muñeca para irrigar la piel y la fascia sobre los dos tercios laterales del dorso de la mano, el dorso del pulgar y las partes proximales del dedo y medio lateral (fig. 3.88). A).

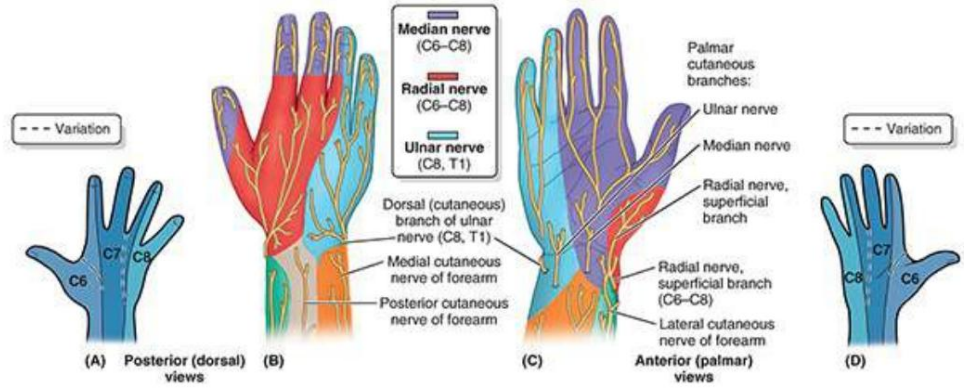

FIGURA 3.88. Inervación sensorial de muñeca y mano. A y D. Distribución de fibras espinales en mano y muñeca. B y C. Distribución de fibras nerviosas espinales en mano y muñeca (dermatomas).

Anatomía superficial de la mano El pulso

de la arteria radial, como otros pulsos palpables, es un reflejo periférico de la acción cardíaca.

Machine Translated by Google

La frecuencia del pulso radial se mide donde la arteria radial se encuentra en la superficie anterior del extremo distal del radio, lateral al tendón FCR, que sirve como guía para la arteria (fig. 3.89). Aquí, se puede sentir la arteria pulsando entre los tendones del FCR y el APL y donde se puede comprimir contra el radio.

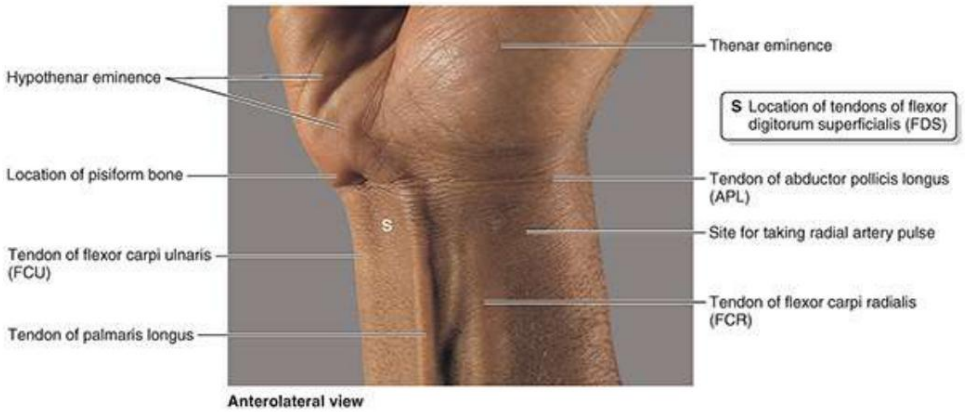

FIGURA 3.89. Anatomía de la superficie de la región anterior de la muñeca.

Los tendones de FCR y palmar largo se pueden palpar por delante de la muñeca, un poco lateral a su mitad, y generalmente se observan flexionando el puño cerrado contra resistencia. El tendón palmar largo es más pequeño que el tendón FCR y no siempre está presente. El tendón del palmar largo sirve de guía para el nervio mediano, que se encuentra profundo (fig. 3.86B). El tendón FCU se puede palpar cuando cruza la cara anterior de la muñeca cerca del lado medial y se inserta en el pisiforme. El tendón FCU sirve como guía para el nervio y la arteria cubital.

Los tendones del FDS se pueden palpar mientras los dedos se flexionan y extienden alternativamente. El pulso cubital suele ser difícil de palpar. Los tendones del APL y del EPB indican el límite anterior de la tabaquera anatómica (fig. 3.90). El tendón del EPL indica el límite posterior de la caja. La arteria radial cruza el suelo de la tabaquera, donde se pueden sentir sus pulsaciones (véanse las figuras 3.15F y 3.67B). En el suelo de la tabaquera se pueden palpar el escafoides y, con menos claridad, el trapecio.

LGRAWANY
Machine Translated by Google

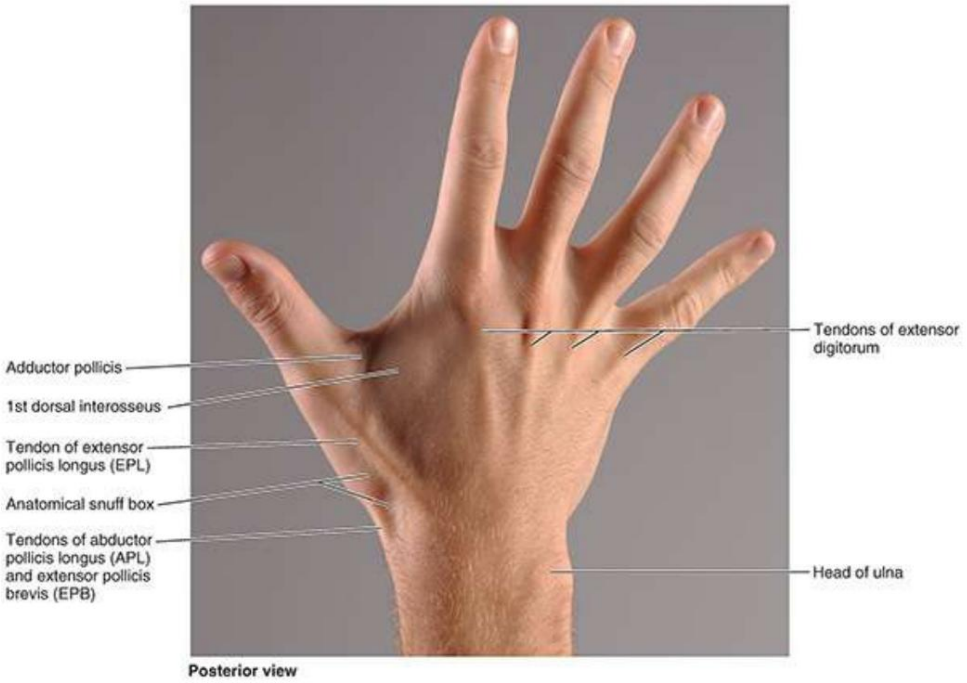

FIGURA 3.90. Anatomía superficial del dorso de la mano.

La piel que cubre el dorso de la mano es fina y suelta cuando la mano está relajada. Pruébelo pellizcando y tirando de los pliegues de su piel aquí. La flacidez de la piel se debe a la movilidad del tejido subcutáneo y a los relativamente pocos ligamentos fibrosos de la piel que están presentes. El pelo está presente en esta región y en las partes proximales de los dedos, especialmente en los hombres.

Si se examina el dorso de la mano con la muñeca extendida contra resistencia y los dedos En abducción, se destacan los tendones del extensor de los dedos de los dedos, sobre todo en individuos delgados (fig. 3.90). Estos tendones no son visibles mucho más allá de los nudillos porque se aplanan aquí para formar las expansiones extensoras de los dedos (v . fig. 3.65B).

Los nudillos que se hacen visibles al cerrar el puño están producidos por las cabezas de los metacarpianos. Debajo del tejido subcutáneo laxo y los tendones extensores del dorso de la mano, se pueden palpar los metacarpianos. Una característica destacada del dorso de la mano es la red venosa dorsal (v . fig. 3.16A).

La piel de la palma es gruesa porque debe resistir el desgaste del trabajo y el juego. (Figura 3.91). Está provista de abundantes glándulas sudoríparas, pero no contiene pelos ni glándulas sebáceas.

Machine Translated by Google

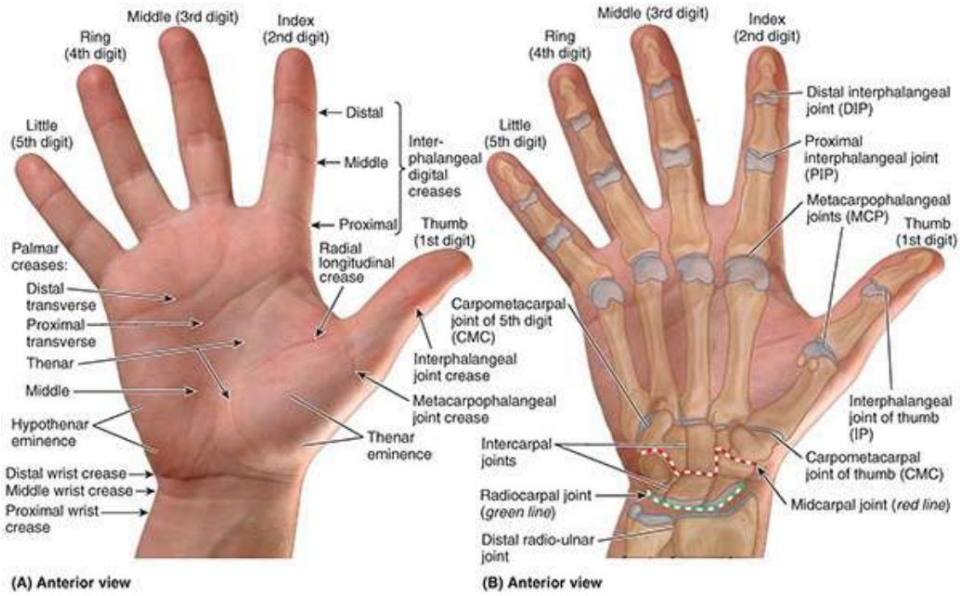

FIGURA 3.91. Anatomía superficial de la cara palmar de la mano.

El arco palmar superficial se encuentra a través del centro de la palma, al nivel del borde distal de la palma. el pulgar extendido. La parte principal del arco termina en la eminencia tenar (fig. 3.89).

El arco palmar profundo se encuentra aproximadamente 1 cm proximal al arco palmar superficial. La piel palmar presenta varios pliegues de flexión más o menos constantes, donde la piel está firmemente unida a la fascia profunda, que ayudan a localizar las heridas palmares y las estructuras subyacentes (fig. 3.91A):

- Pliegues de la muñeca: proximal, medio, distal. El pliegue distal de la muñeca indica el proximal. borde del retináculo flexor.
- Pliegues palmares: transversales, longitudinales. Los pliegues longitudinales se profundizan cuando se opone el pulgar; los pliegues transversales se profundizan cuando se flexionan las articulaciones metacarpofalángicas. • Pliegue longitudinal radial (la “línea de vida” de la quiromancia): rodea parcialmente la tenar eminencia, formada por los músculos cortos del pulgar.
- Pliegue palmar proximal (transverso): comienza en el borde lateral de la palma, superficial a la cabeza del segundo metacarpiano; se extiende medial y ligeramente proximal a través de la palma, superficial a los cuerpos del tercer al quinto metacarpiano. • Pliegue palmar distal (transverso). El pliegue palmar distal comienza en o cerca de la hendidura. entre los dedos índice y medio; cruza la palma con una ligera convexidad, superficial a la cabeza del tercer metacarpiano y luego proximal a las cabezas del cuarto y quinto metacarpianos.

Cada uno de los cuatro dedos mediales suele tener tres pliegues de flexión digital transversales:

- Pliegue digital proximal: ubicado en la raíz del dedo, aproximadamente 2 cm distal a la articulación metacarpofalángica. • Pliegue digital medio: se encuentra sobre la articulación interfalángica proximal. • Pliegue digital distal: se encuentra sobre o justo proximal a la articulación interfalángica distal.

LGRAWANY
Machine Translated by Google

El pulgar, al tener dos falanges, tiene sólo dos pliegues de flexión. El pliegue digital proximal del pulgar cruza oblicuamente, en o proximal a la primera articulación metacarpofalángica. Las crestas de la piel de la pulpa (almohadillas) de los dedos, que forman las huellas dactilares, se utilizan para la identificación debido a sus patrones únicos. La función fisiológica de las crestas de la piel es reducir el deslizamiento al agarrar objetos.

CLÍNICO

CAJA

MANO

Contractura de Dupuytren de la fascia palmar

La contractura de Dupuytren es una enfermedad de la fascia palmar que provoca un acortamiento, engrosamiento y fibrosis progresivos de la fascia palmar y la aponeurosis. La degeneración fibrosa de las bandas longitudinales de la aponeurosis palmar en la El lado medial de la mano empuja los dedos cuarto y quinto hacia una flexión parcial en las articulaciones metacarpofalángica e interfalángica proximal (fig. B3.30A).

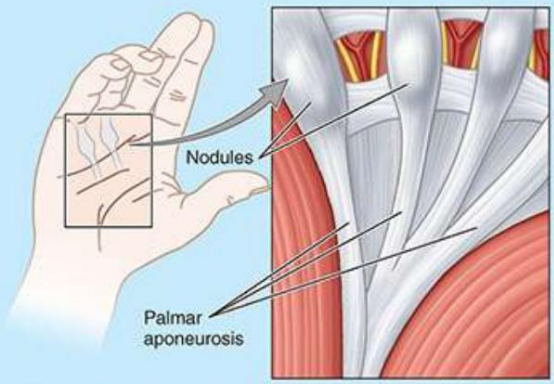

(A) Longitudinal bands of palmar aponeurosis to fibrous digital sheaths of digits four and five nodular and contracted

(B) Lateral view

FIGURA B3.30. Contractura de Dupuytren.

La contractura suele ser bilateral y se observa en algunos hombres mayores de 50 años. su causa Se desconoce, pero la evidencia apunta a una predisposición hereditaria. La enfermedad se manifiesta primero como engrosamientos nodulares indoloros de la aponeurosis palmar que se adhieren a la piel. Gradualmente,

Machine Translated by Google

La contractura progresiva de las bandas longitudinales produce crestas elevadas en la piel palmar que se extienden desde la parte proximal de la mano hasta la base del cuarto y quinto dedo (Fig. B3.30B). El tratamiento de la contractura de Dupuytren suele implicar la escisión quirúrgica de todas las partes fibróticas de la fascia palmar para liberar los dedos.

Infecciones de las manos

Debido a que la fascia palmar es gruesa y fuerte, las hinchazones resultantes de infecciones de la mano suelen aparecer en el dorso de la mano, donde la fascia es más delgada. Los posibles espacios fasciales de la palma son importantes porque pueden infectarse. Los espacios fasciales determinan la extensión y dirección de la propagación del pus formado por estas infecciones.

Dependiendo del sitio de la infección, el pus se acumulará en los compartimentos tenar, hipotenar, mediopalmar o aductor (v. fig. 3.77A). La terapia con antibióticos ha hecho que las infecciones que se propagan más allá de uno de estos compartimentos fasciales sean raras; sin embargo, una infección no tratada puede diseminarse proximalmente desde el espacio mediopalmar a través del túnel carpiano hasta el antebrazo, por delante del pronador cuadrado y su fascia.

tenosinovitis

Lesiones como la punción de un dedo con una uña oxidada pueden causar infección de las vainas sinoviales digitales (v . fig. 3.83A). Cuando se produce inflamación del tendón y la vaina sinovial (tenosinovitis), el dedo se hincha y el movimiento se vuelve doloroso. Debido a que los tendones del segundo, tercer y cuarto dedo casi siempre tienen vainas sinoviales separadas, la infección generalmente se limita al dedo infectado. Sin embargo, si la infección no se trata, los extremos proximales de estas vainas pueden romperse, permitiendo que la infección se propague al espacio medio palmar (v . fig. 3.77B).

Debido a que la vaina sinovial del dedo meñique suele continuar con la vaina del flexor común (v . fig. 3.83B), la tenosinovitis en este dedo puede extenderse a la vaina del flexor común y a través de la palma y el túnel carpiano hasta la parte anterior del antebrazo, drenando hacia el dedo meñique. espacio entre el pronador cuadrado y los tendones flexores suprayacentes (espacio parona).
Asimismo, la tenosinovitis en el pulgar puede diseminarse a través de la vaina sinovial continua del FPL (bursa radial). La extensión de una infección desde los dedos depende de las variaciones en sus conexiones con la vaina flexora común.

Los tendones del APL y EPB están en la misma vaina tendinosa en el dorso del muñeca. La fricción excesiva de estos tendones sobre su vaina común produce un engrosamiento fibroso de la vaina y estenosis del túnel osteofibroso. La fricción excesiva es causada por el uso repetitivo y contundente de las manos al agarrar y escurrir (p. ej., exprimir el agua de la ropa). Esta afección, llamada tenovaginitis estenosante de Quervain, causa dolor en la muñeca que se irradia proximalmente al antebrazo y distalmente hacia el pulgar. Se siente dolor local sobre la vaina flexora común en el lado lateral de la muñeca.

LGRAWANY
Machine Translated by Google

El engrosamiento de una vaina digital fibrosa en la cara palmar del dedo produce estenosis del túnel osteofibroso, resultado del uso repetitivo y enérgico de los dedos. Si los tendones del FDS y FDP se agrandan proximales al túnel, la persona no puede extender el dedo. Cuando el dedo se extiende pasivamente, se escucha un chasquido. La flexión produce otro chasquido a medida que el tendón engrosado se mueve. Esta afección se denomina tenovaginitis estenosante digital (dedo en gatillo o dedo chasqueante) (fig. B3.31).

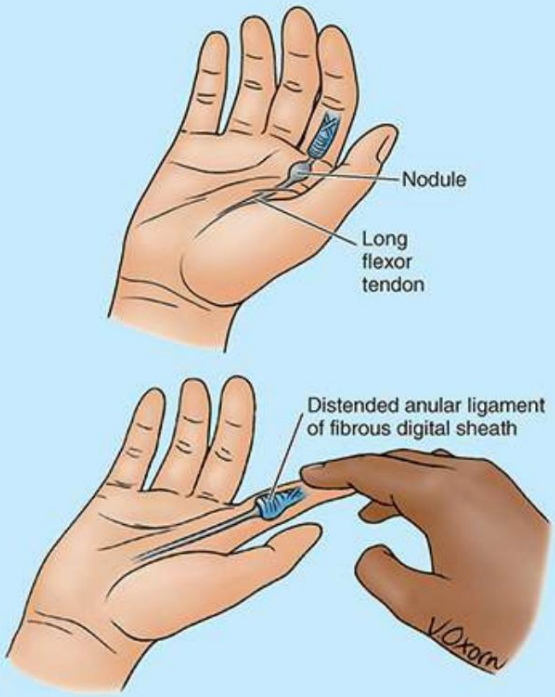

FIGURA B3.31. Tenovaginitis estenosante digital (dedo en gatillo).

Laceración de los arcos palmares

El sangrado suele ser profuso cuando se laceran los arcos palmares (arteriales). Puede que no sea suficiente ligar sólo una arteria del antebrazo cuando los arcos están lacerados porque estos vasos suelen tener numerosas comunicaciones en el antebrazo y mano y así sangrar por ambos extremos. Para obtener un campo quirúrgico sin sangre para tratar lesiones complicadas de la mano, puede ser necesario comprimir la arteria braquial y sus ramas proximales al codo (p. ej., utilizando un torniquete neumático). Este procedimiento evita que la sangre llegue a las arterias cubital y radial a través de las anastomosis alrededor del codo (v . fig. 3.69A).

Isquemia de los dígitos (dedos)

Los ataques bilaterales intermitentes de isquemia de los dedos, marcados por cianosis y a menudo acompañados de parestesia y dolor, son provocados característicamente por estímulos fríos y emocionales. La condición puede ser el resultado de una anomalía anatómica o una

Machine Translated by Google

enfermedad subyacente. Cuando la causa de la afección es idiopática (desconocida) o primaria, se denomina enfermedad de Raynaud.

Las arterias del miembro superior están inervadas por nervios simpáticos. Las fibras postsinápticas de los ganglios simpáticos ingresan a los nervios que forman el plexo braquial y se distribuyen a las arterias digitales a través de ramas que surgen del plexo. Cuando se trata la isquemia resultante del fenómeno de Raynaud, puede ser necesario realizar una simpatectomía presináptica cervicodorsal (escisión de un segmento de un nervio simpático) para dilatar las arterias digitales.

Lesiones del nervio mediano

Las lesiones del nervio mediano suelen ocurrir en dos lugares: el antebrazo y la muñeca. El sitio más común es donde el nervio pasa a través del túnel carpiano.

SÍNDROME DEL TÚNEL CARPIANO

El síndrome del túnel carpiano resulta de cualquier lesión que reduce significativamente el tamaño del túnel carpiano (fig. B3.32A-D) o, más comúnmente, aumenta el tamaño de algunas de las nueve estructuras o sus cubiertas que lo atraviesan (p. ej., inflamación de las vainas sinoviales). La retención de líquidos, la infección y el ejercicio excesivo de los dedos pueden provocar hinchazón de los tendones o sus vainas sinoviales. El nervio mediano es la estructura más sensible del túnel. El nervio mediano tiene dos ramas sensoriales terminales que irrigan la piel de la mano; por lo tanto, puede producirse parestesia (hormigueo), hipoestesia (sensación disminuida) o anestesia (ausencia de sensación) en los tres dedos y medio laterales. La rama cutánea palmar del nervio mediano surge proximal al túnel carpiano y no lo atraviesa; por tanto, la sensación en la palma central no se ve afectada. El nervio también tiene ramas motoras terminales: la rama recurrente, que sirve a los tres músculos tenares, y las ramas a los lumbricales 1 y 2 (v . fig. 3.87A).

LGRAWANY
Machine Translated by Google

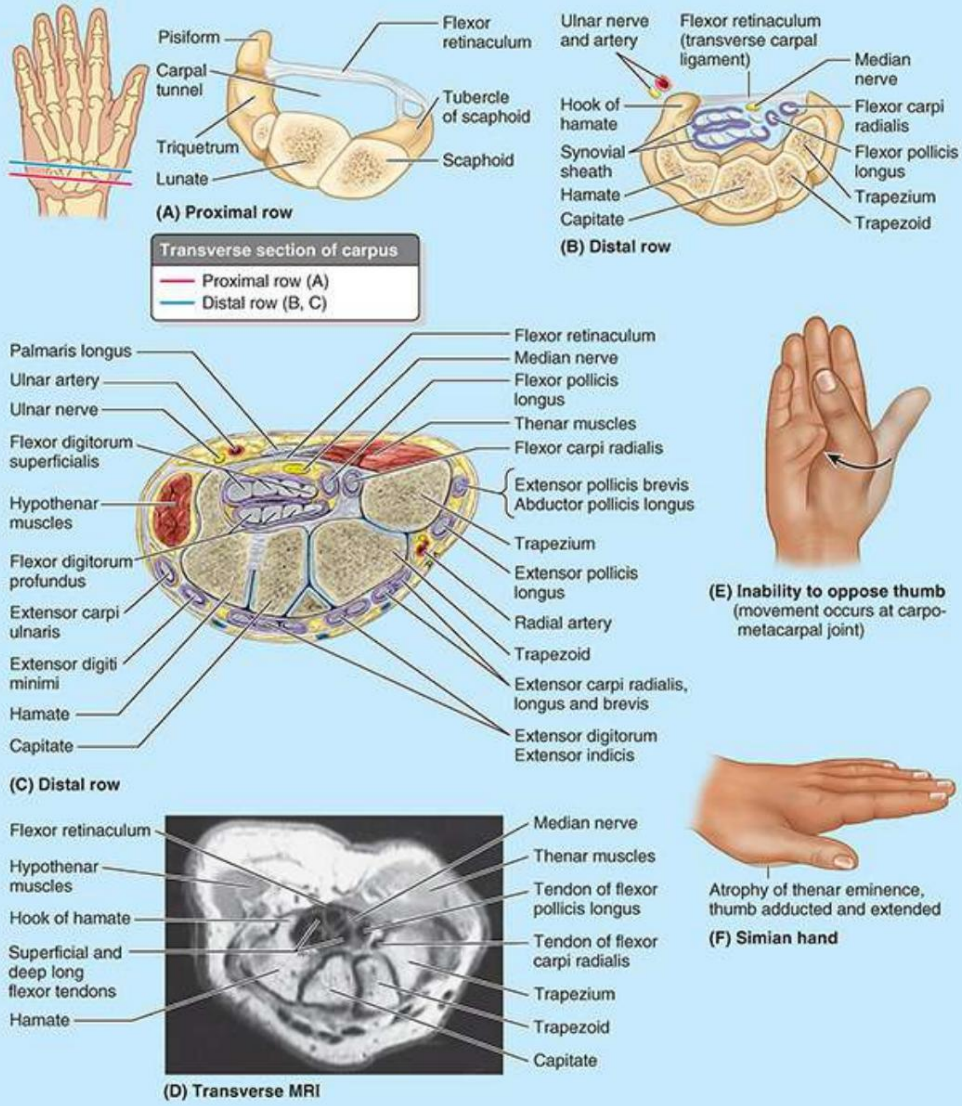

FIGURA B3.32. Síndrome del túnel carpiano.

Pérdida progresiva de coordinación y fuerza del pulgar (debido a la debilidad del APB y oponente pollicis) pueden ocurrir si no se alivia la causa de la compresión. Las personas con síndrome del túnel carpiano no pueden oponer los pulgares (fig. B3.32E). Tienen dificultad para abotonarse una camisa o blusa, así como para agarrar objetos como un peine. A medida que avanza la afección, los cambios sensoriales se irradian hacia el antebrazo y la axila. Los síntomas de compresión se pueden reproducir comprimiendo el nervio mediano con el dedo en la muñeca durante aproximadamente 30 segundos. Para aliviar tanto la compresión como los síntomas resultantes, puede ser necesaria la división quirúrgica parcial o completa del retináculo flexor, un procedimiento llamado liberación del túnel carpiano. La incisión para liberar el túnel carpiano se realiza hacia el lado medial de la muñeca y el retináculo flexor para evitar una posible lesión de la rama recurrente del nervio mediano.

Machine Translated by Google

TRAUMA AL NERVIO MEDIANO

La laceración de la muñeca a menudo causa lesión del nervio mediano porque este nervio está relativamente cerca de la superficie. En los intentos de suicidio mediante corte en la muñeca, el nervio mediano suele lesionarse justo proximal al retináculo flexor. Esto produce parálisis de los músculos de la eminencia tenar (excepto el aductor del pulgar y la cabeza profunda del flexor corto del pulgar) y los dos primeros lumbricales. Por lo tanto, no es posible la oposición del pulgar y se alteran los movimientos de control fino del segundo y tercer dedo. También se pierde sensibilidad en el pulgar y los dos dedos y medio adyacentes.

La mayoría de las lesiones nerviosas del miembro superior afectan a la oposición del pulgar (v . fig. 3.78). Sin duda, las lesiones de los nervios que inervan los músculos intrínsecos de la mano, especialmente el nervio mediano, tienen los efectos más graves en este complejo movimiento. Si el nervio mediano se corta en el antebrazo o en la muñeca, no se puede oponer el pulgar. Sin embargo, el APL y el aductor del pulgar (inervados por los nervios interóseo posterior y cubital, respectivamente) pueden imitar la oposición, aunque son ineficaces.

La lesión del nervio mediano resultante de una herida perforante en la región del codo produce pérdida de flexión de las articulaciones interfalángicas proximal y distal del segundo y tercer dedo.
La capacidad para flexionar las articulaciones metacarpofalángicas de estos dedos también se ve afectada porque las ramas digitales del nervio mediano inervan el primer y segundo lumbricales. Mano de simio (Fig. B3.32F) se refiere a una deformidad en la que los movimientos del pulgar se limitan a la flexión y extensión del pulgar en el plano de la palma. Esta condición es causada por la incapacidad de oponerse y por la abducción limitada del pulgar. La rama recurrente del nervio mediano que va a los músculos tenares (v. fig. 3.86A) se encuentra por vía subcutánea y puede cortarse mediante laceraciones relativamente menores de la eminencia tenar. La rotura de este nervio paraliza los músculos tenares y el pulgar pierde gran parte de su utilidad.

Síndrome del canal cubital

La compresión del nervio cubital puede ocurrir en la muñeca, donde pasa entre el pisiforme y el gancho del ganchoso. La depresión entre estos huesos es convertida por el ligamento pisohamato en un túnel osteofibroso, el canal cubital.
(túnel Guyon) (ver Fig. 3.72B). El síndrome del canal cubital (síndrome del túnel de Guyon) se manifiesta por hipoestesia (sentido reducido del tacto o de la sensación) en el dedo y medio medial y debilidad de los músculos intrínsecos de la mano.

Puede producirse “garra” del cuarto y quinto dedo (hiperextensión en la articulación metacarpofalángica con flexión en la articulación interfalángica proximal), pero, a diferencia de la lesión del nervio cubital proximal, su capacidad de flexión no se ve afectada y no hay desviación radial de los dedos. la mano.

Neuropatía del manillar

Personas que recorren largas distancias en bicicleta con las manos en posición extendida contra

LGRAWANY
Machine Translated by Google

las empuñaduras ejercen presión sobre los ganchos de sus ganchos (v. fig. 3.72B), lo que comprime sus nervios cubitales. Este tipo de compresión nerviosa, que se ha denominado neuropatía del manillar, provoca pérdida sensorial en el lado medial de la mano y debilidad de los músculos intrínsecos de la mano.

Lesión del nervio radial en discapacidad de brazo y mano

Aunque el nervio radial no inerva ningún músculo de la mano, una lesión del nervio radial en el brazo puede producir una discapacidad grave en la mano. La discapacidad característica es la incapacidad para extender la muñeca como resultado de la parálisis de los músculos extensores del antebrazo, todos los cuales están inervados por el nervio radial (v. fig. 3.63B; tabla 3.11). La mano está flexionada a la altura de la muñeca y permanece flácida, condición conocida como muñeca caída (consulte el recuadro clínico "Lesión del nervio radial en el brazo" en este capítulo). Los dedos de la mano relajada también permanecen en posición flexionada en las articulaciones metacarpofalángicas. La pérdida de la capacidad de extender la muñeca afecta la relación de tensión longitudinal de la muñeca y los flexores de los dedos. Esto reducirá drásticamente la fuerza de agarre y el levantamiento funcional.

Las articulaciones interfalángicas pueden extenderse débilmente mediante la acción de los lumbricales e interóseos intactos, que están inervados por los nervios mediano y cubital (tabla 3.13). El nervio radial tiene sólo una pequeña área de irrigación cutánea exclusiva en la mano. Por tanto, la extensión de la anestesia es mínima, incluso en lesiones graves del nervio radial, y suele limitarse a una pequeña zona de la parte lateral del dorso de la mano.

Dermatoglifos

La ciencia que estudia los patrones de las crestas de la palma, llamados dermatoglíficos, es una valiosa extensión del examen físico convencional de personas con determinadas anomalías congénitas y enfermedades genéticas. Por ejemplo, las personas con trisomía 21 (síndrome de Down) tienen dermatoglifos muy característicos. El más conocido de ellos es el pliegue palmar transversal único (pliegue simiesco); sin embargo, aproximadamente el 1% de la población general presenta este pliegue sin otras características clínicas del síndrome.

Heridas palmares e incisiones quirúrgicas

Se debe tener en cuenta la ubicación de los arcos palmar superficial y profundo al examinar las heridas de la palma y al realizar incisiones palmares. Además, es importante saber que el arco palmar superficial está al mismo nivel que el arco distal.
extremo de la vaina flexora común (véanse las figuras 3.79A y 3.83). Como se mencionó anteriormente, las incisiones o heridas a lo largo de la superficie medial de la eminencia tenar pueden lesionar la rama recurrente del nervio mediano hacia los músculos tenares (consulte el recuadro clínico "Traumatismo del nervio mediano").

Machine Translated by Google

La conclusión: la mano

Movimientos: Los movimientos más grandes (rango más amplio) y más fuertes de la mano y los dedos (agarrar, pellizcar y señalar) son producidos por músculos extrínsecos con vientres carnosos ubicados lejos de la mano (cerca del codo) y tendones largos que pasan hacia la mano y dedos. ■ Los movimientos más cortos, más delicados y débiles (mecanografiar, tocar instrumentos musicales y escribir) y la posición de los dedos para los movimientos más potentes se logran en gran medida mediante los músculos intrínsecos.

Organización: Los músculos y tendones de la mano están organizados en cinco compartimentos fasciales: dos compartimentos radiales (tenar y aductor) que sirven al pulgar, un compartimento cubital (hipotenar) que sirve al dedo meñique y dos compartimentos centrales más que sirven al medial. cuatro dígitos (uno palmar para los tendones flexores largos y lumbricales, y uno profundo entre los metacarpianos para los interóseos).

Músculos: La mayor masa de músculos intrínsecos está dedicada al pulgar, que tiene gran movilidad. De hecho, cuando también se consideran los músculos extrínsecos, el pulgar tiene ocho músculos que producen y controlan la amplia gama de movimientos que distinguen a la mano humana. ■ Los interóseos producen múltiples movimientos: los interóseos dorsales (y los abductores del pulgar y los dedos menores) abducen los dedos, mientras que los interóseos palmares (y el aductor del pulgar) los aducen. Ambos movimientos ocurren en las articulaciones metacarpofalángicas. ■ Actuando junto con los lumbricales, los interóseos flexionan los metacarpofalángicos y extienden las articulaciones interfalángicas de los cuatro dedos mediales (el movimiento Z).

Vasculatura: La vasculatura de la mano se caracteriza por múltiples anastomosis entre los vasos radiales y cubitales y los vasos palmares y dorsales. ■ Las arterias de la mano constituyen colectivamente una anastomosis arterial periarticular alrededor de las articulaciones colectivas de la muñeca y la mano. Por lo tanto, la sangre generalmente está disponible para todas las partes de la mano en todas las posiciones, así como mientras se realizan funciones (agarrar o presionar) que de otro modo podrían comprometer especialmente las estructuras palmares. ■ Las arterias de los dedos también se caracterizan por su capacidad de vasoconstreñirse durante la exposición al frío para conservar el calor y de dilatarse (mientras la mano suda) para irradiar el exceso de calor. ■ La red venosa dorsal superficial se utiliza habitualmente para administrar líquidos intravenosos.

Inervación: a diferencia de los dermatomas del tronco y las extremidades proximales, las zonas de inervación cutánea y las funciones de la inervación motora están bien definidas, al igual que las funcionales. déficits. ■ En términos de estructura intrínseca, el nervio radial es sensorial sólo a través de su superficie rama hasta el dorso de la mano. ■ El nervio mediano es más importante para la función del pulgar y la sensación de los tres dedos y medio laterales y la palma adyacente, mientras que el nervio cubital inerva el resto. ■ Los músculos intrínsecos de la mano constituyen el Miotoma T1. ■ Los nervios y vasos palmares son dominantes e irrigan no sólo la cara palmar más sensible y funcional sino también la cara dorsal de la parte distal de la palma.

LGRAWANY
Machine Translated by Google

dígitos (lechos ungueales).

ARTICULACIONES DEL MIEMBRO SUPERIOR

El movimiento de la cintura escapular implica las articulaciones esternoclavicular, acromioclavicular y glenohumeral (fig. 3.92), y por lo general todas se mueven simultáneamente. Los defectos funcionales en cualquiera de las articulaciones perjudican los movimientos de la cintura escapular. La movilidad de la escápula es fundamental para el libre movimiento del miembro superior. La clavícula forma un puntal (extensión) que sostiene la escápula, de ahí la articulación glenohumeral (hombro), lejos del tórax para que pueda moverse libremente. La clavícula establece el radio en el que el hombro (la mitad de la cintura escapular y la articulación glenohumeral) gira en la articulación SC. El movimiento de 15 a 20° en la articulación AC permite el posicionamiento de la cavidad glenoidea que es necesario para los movimientos del brazo.

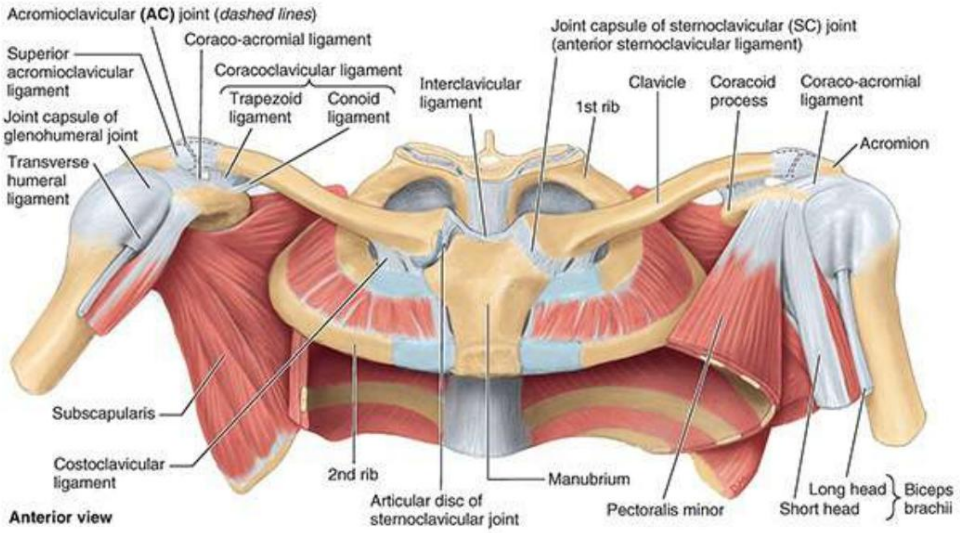

FIGURA 3.92. Cintura pectoral y tendones y ligamentos asociados. La cintura escapular es un anillo óseo parcial (incompleto posteriormente) formado por el manubrio del esternón, la clavícula y las escápulas. Las articulaciones asociadas con estos huesos son la esternoclavicular, la acromioclavicular y la glenohumeral. La faja proporciona la unión del esqueleto apendicular superior al esqueleto axial y proporciona la base móvil desde la cual opera el miembro superior.

Al evaluar el rango de movimiento de la cintura escapular, se deben considerar tanto los movimientos escapulotorácicos (movimiento de la escápula en la pared torácica) como los glenohumerales. Aunque los 30° iniciales de abducción pueden ocurrir sin movimiento escapular, en el movimiento general de elevación completa del brazo, el movimiento ocurre en una proporción de 2:1: por cada 3° de elevación, aproximadamente 2° ocurren en la articulación glenohumeral y 1° ° en la articulación escapulotorácica fisiológica.

Por lo tanto, cuando el miembro superior se ha elevado de modo que el brazo quede vertical al lado del cabeza (180° de abducción o flexión del brazo), 120° ocurrieron en la articulación glenohumeral y 60° ocurrieron en la articulación escapulotorácica. Esto se conoce como ritmo escapulohumeral (ver Fig. 3,94C). Los movimientos importantes de la cintura escapular son los movimientos escapulares (Tabla 3.5): elevación y depresión, protracción (movimiento lateral o hacia adelante de la escápula) y retracción (movimiento medial o hacia atrás de la escápula) y rotación de la escápula.

Machine Translated by Google

Articulación esternoclavicular

La articulación esternoclavicular (SC) es un tipo de articulación sinovial en silla de montar, pero funciona como una articulación esférica. La articulación SC está dividida en dos compartimentos por un disco articular. El disco está firmemente unido a los ligamentos esternoclaviculares anterior y posterior, al engrosamiento de la capa fibrosa de la cápsula articular y al ligamento interclavicular (fig. 3.92).

La gran resistencia de la articulación SC es consecuencia de estas uniones. Por tanto, aunque el disco articular sirve como amortiguador de las fuerzas transmitidas a lo largo de la clavícula desde el miembro superior, la luxación de la clavícula es rara, mientras que la fractura de la clavícula es común.

La articulación SC es la única articulación entre el miembro superior y el esqueleto axial y puede palparse fácilmente porque el extremo esternal de la clavícula se encuentra por encima del manubrio del esternón.

ARTICULACIÓN DE LA ARTICULACIÓN ESTERNOCLAVICULAR

El extremo esternal de la clavícula se articula con el manubrio y el primer cartílago costal. Las superficies articulares están cubiertas de fibrocartílago.

CÁPSULA CONJUNTA DE LA ARTICULACIÓN ESTERNOCLAVICULAR

La cápsula articular rodea la articulación SC, incluida la epífisis en el extremo esternal de la clavícula. Está adherido a los márgenes de las superficies articulares, incluida la periferia del disco articular. Una membrana sinovial recubre la superficie interna de la capa fibrosa de la cápsula articular y se extiende hasta los bordes de las superficies articulares.

LIGAMENTOS DE LA ARTICULACIÓN ESTERNOCLAVICULAR

La fuerza de la articulación SC depende de sus ligamentos y disco articular. Los ligamentos esternoclaviculares anterior y posterior refuerzan la cápsula articular por delante y por detrás. El ligamento interclavicular fortalece la cápsula en la parte superior. Se extiende desde el extremo esternal de una clavícula hasta el extremo esternal de la otra clavícula. En el medio, también está adherido al borde superior del manubrio. El ligamento costoclavicular ancla la superficie inferior del extremo esternal de la clavícula a la primera costilla y su cartílago costal, limitando la elevación de la cintura pectoral.

MOVIMIENTOS DE LA ARTICULACIÓN ESTERNOCLAVICULAR

Aunque la articulación SC es extremadamente fuerte, tiene una movilidad significativa para permitir los movimientos de la cintura pectoral y del miembro superior (figs. 3.93 y 3.94D). Durante la elevación completa de la extremidad, la clavícula se eleva hasta un ángulo de aproximadamente 60°. Cuando la elevación se logra mediante flexión, se acompaña de rotación de la clavícula alrededor de su eje longitudinal. La articulación SC también se puede mover hacia delante o hacia atrás en un rango de hasta 25 a 30°. Aunque no es un movimiento típico, excepto quizás durante la calistenia (ejercicios corporales sistemáticos), es capaz de realizar estos movimientos de forma secuencial, moviendo el extremo acromial a lo largo de una trayectoria circular, una forma de circunducción.

LGRAWANY
Machine Translated by Google

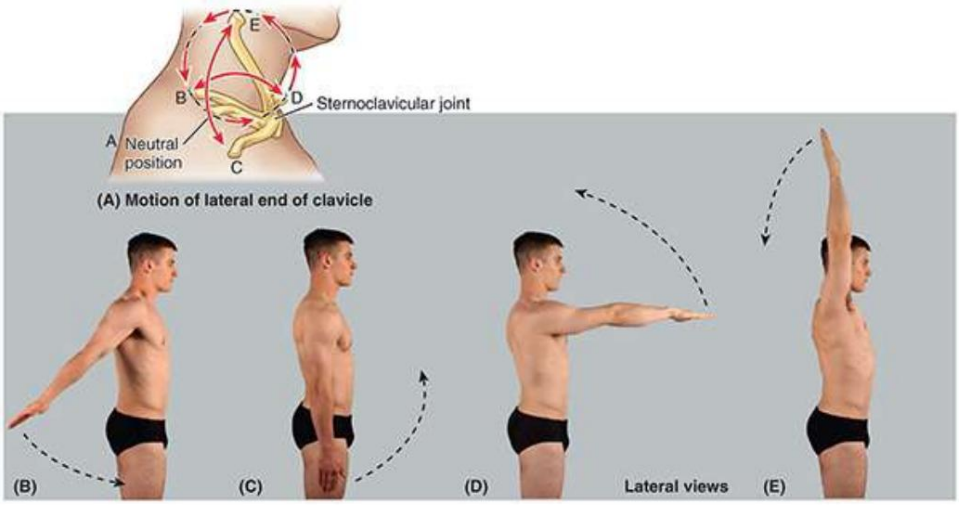

FIGURA 3.93. Movimientos del miembro superior en las articulaciones de la cintura escapular. A. Rango de movimiento del extremo lateral de la clavícula permitido por los movimientos de la articulación esternoclavicular. Las letras indican la disposición de la clavícula durante las cuatro posiciones de la extremidad demostradas en las partes B a D. Los movimientos indicados por las flechas de doble punta son D↔B, protracción-retracción; E↔C, elevación-depresión. SER. La circunducción del miembro superior requiere movimientos coordinados de la cintura escapular y la articulación glenohumeral. Comenzando con el miembro extendido y la cintura retraída (B); posición neutra (C); miembro flexionado, cintura extendida (D); y, finalmente, extremidad y cintura elevadas (E). Flechas discontinuas (en B-E), movimiento de circunducción comenzando desde la posición que se muestra.

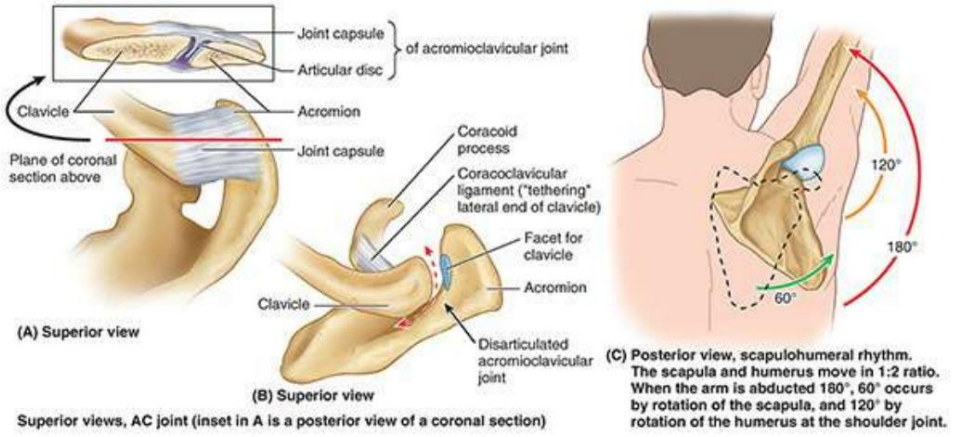

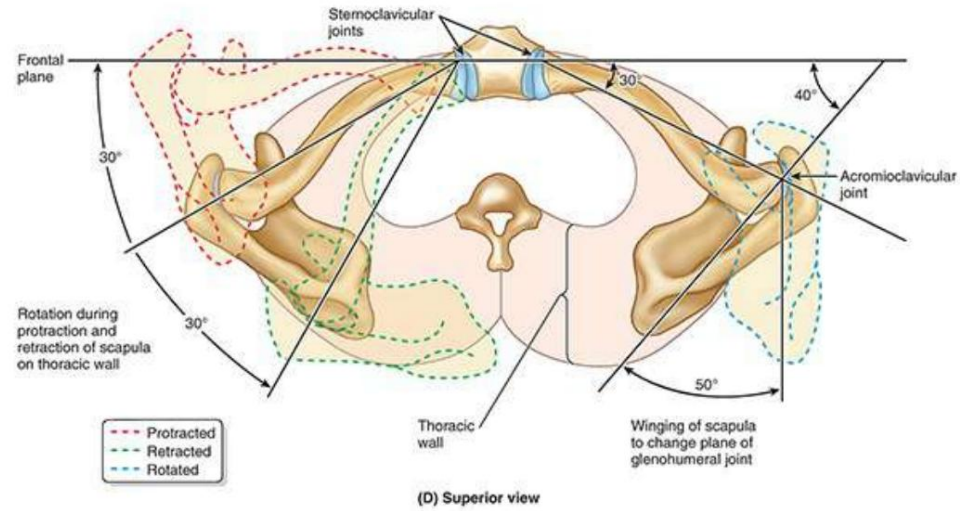

Machine Translated by Google

FIGURA 3.94. Articulaciones acromioclavicular, escapulotorácica y esternoclavicular. A. Junta AC derecha. Tenga en cuenta que la cápsula articular tiene un disco articular parcial (recuadro). B. Función del ligamento coracoclavicular. Mientras este ligamento esté intacto con la clavícula unida a la apófisis coronoides, el acromion de la escápula no puede desplazarse hacia abajo de la clavícula. El ligamento, sin embargo, permite la protracción y retracción del acromion. C. Rotación de la escápula en la "articulación escapulotorácica". Este es un componente esencial de la abducción del miembro superior. D. Movimientos claviculares en las articulaciones SC y AC. Estos movimientos permiten la protracción y retracción de la escápula en la pared torácica (líneas discontinuas rojas y verdes) y el aleteo de la escápula (línea discontinua azul). Se producen movimientos similares durante la elevación, depresión y rotación de la escápula. Estos últimos movimientos se muestran en la Tabla 3.5, que también indica los músculos específicamente responsables de estos movimientos.

SUMINISTRO DE SANGRE DE LA ARTICULACIÓN ESTERNOCLAVICULAR

La articulación SC está irrigada por las arterias torácica interna y supraescapular (v . fig. 3.41).

ALIMENTACIÓN NERVIOSA DE LA ARTICULACIÓN ESTERNOCLAVICULAR

Las ramas del nervio supraclavicular medial y del nervio subclavio inervan la articulación SC (fig. 3.46; tabla 3.8).

Articulación acromioclavicular

La articulación acromioclavicular (articulación AC) es un tipo plano de articulación sinovial que se ubica a 2 a 3 cm de la "punta" del hombro formada por la parte lateral del acromion (figs. 3.92 y 3.94A).

ARTICULACIÓN DE LA ARTICULACIÓN ACROMIOCLAVICULAR

El extremo acromial de la clavícula se articula con el acromion de la escápula. Las superficies articulares, cubiertas de fibrocartílago, están separadas por un disco articular incompleto en forma de cuña.

CÁPSULA CONJUNTA DE LA ARTICULACIÓN ACROMIOCLAVICULAR

La capa fibrosa relativamente suelta, en forma de manguito, de la cápsula articular está unida a los márgenes de las superficies articulares. Una membrana sinovial recubre la capa fibrosa. Aunque relativamente débil, la cápsula articular está reforzada en su parte superior por fibras del trapecio.

LIGAMENTOS QUE AUMENTAN LA ARTICULACIÓN ACROMIOCLAVICULAR

El ligamento acromioclavicular es una banda fibrosa que se extiende desde el acromion hasta la clavícula y fortalece la articulación AC en dirección superior (figs. 3.92 y 3.95A). Sin embargo, la integridad de la articulación se mantiene mediante ligamentos extrínsecos, distantes de la propia articulación.

LGRAWANY
Machine Translated by Google

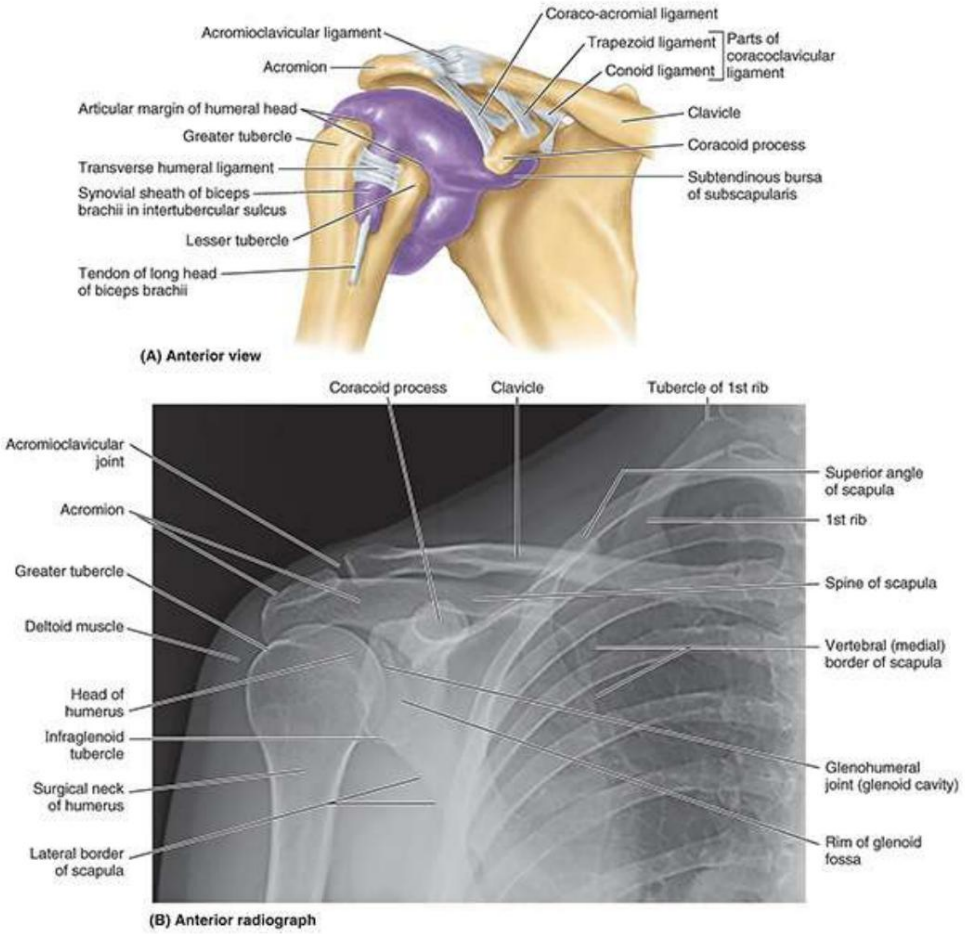

FIGURA 3.95. Articulación glenohumeral (hombro). A. Membrana sinovial. La extensión de la membrana sinovial de la articulación glenohumeral se demuestra en esta muestra en la que se inyectó látex púrpura en la cavidad articular y se eliminó la capa fibrosa de la cápsula articular. La cavidad articular tiene dos extensiones: una donde forma una vaina sinovial para el tendón de la cabeza larga del bíceps braquial en el surco intertubercular del húmero y la otra inferior a la apófisis coracoides donde se continúa con la bolsa subescapular entre las tendón subescapular y el margen de la cavidad glenoidea. También se observan la cápsula articular y los ligamentos intrínsecos de la articulación AC. B. Radiografía en posición anatómica. Observe la superposición de la cabeza del húmero y la cavidad glenoidea, oscureciendo el plano articular porque la escápula no se encuentra en el plano coronal (por lo tanto, la cavidad glenoidea es oblicua, no en un plano sagital).

El ligamento coracoclavicular es un fuerte par de bandas que unen la apófisis coracoides de la escápula a la clavícula, anclando la clavícula a la apófisis coracoides. El ligamento coracoclavicular consta de dos ligamentos, el conoide y el trapezoide, que a menudo están separados por una bolsa relacionada con el extremo lateral del músculo subclavio. El ligamento conoide más vertical y medialmente colocado es un triángulo invertido (cono), que tiene su vértice inferiormente donde se une a la raíz de la apófisis coracoides. Su amplia unión (base del triángulo) es al tubérculo conoide en la superficie inferior de la clavícula. El ligamento trapezoide casi horizontal está unido a la superficie superior de la apófisis coracoides y se extiende lateralmente hasta la línea trapezoide en la superficie inferior de la clavícula. Además de aumentar la articulación AC, el ligamento coracoclavicular proporciona el medio por el cual la escápula y la extremidad libre se suspenden (pasivamente) del puntal clavicular.

Machine Translated by Google

MOVIMIENTOS DE LA ARTICULACIÓN ACROMIOCLAVICULAR

El acromion de la escápula gira sobre el extremo acromial de la clavícula. Estos movimientos están asociados con el movimiento de la articulación escapulotorácica fisiológica (figs. 3.93 y 3.94; véase la fig. 3,27; Cuadro 3.5). Ningún músculo conecta los huesos articulados para mover la articulación AC; los músculos axioapendiculares que se insertan y mueven la escápula hacen que el acromion se mueva sobre la clavícula.

SUMINISTRO DE SANGRE DE LA ARTICULACIÓN ACROMIOCLAVICULAR

La articulación AC está irrigada por las arterias supraescapular y toracoacromial (v . fig. 3.41).

ALIMENTACIÓN NERVIOSA DE LA ARTICULACIÓN ACROMIOCLAVICULAR

De acuerdo con la ley de Hilton (las articulaciones están inervadas por ramas articulares de los nervios que inervan los músculos que actúan sobre la articulación), los nervios pectoral lateral y axilar inervan la articulación AC (Fig. 3,46; Cuadro 3.8). Sin embargo, de acuerdo con la ubicación subcutánea de la articulación y el hecho de que ningún músculo atraviesa la articulación, el nervio supraclavicular lateral cutáneo también proporciona inervación a la articulación AC, una forma de inervación más típica de la extremidad distal.

Articulación glenohumeral

La articulación glenohumeral (hombro) es un tipo de articulación sinovial en forma de rótula que permite una amplia gama de movimientos; sin embargo, su movilidad hace que la articulación sea relativamente inestable.

ARTICULACIÓN DE LA ARTICULACIÓN GLENOHUMERAL

La cabeza humeral, grande y redonda, se articula con la cavidad glenoidea relativamente poco profunda de la escápula (figs. 3.96 y 3.97), que se profundiza ligera pero eficazmente por el labrum glenoideo fibrocartilaginoso en forma de anillo (L., labio). Ambas superficies articulares están cubiertas de cartílago hialino.

LGRAWANY
Machine Translated by Google

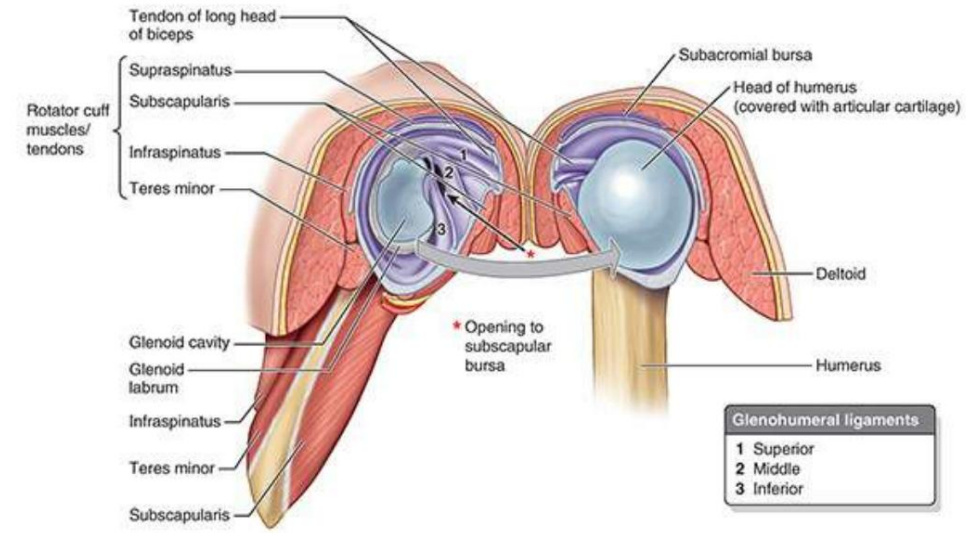

(A) Anterolateral view of glenoid cavity; posteromedial view of humerus

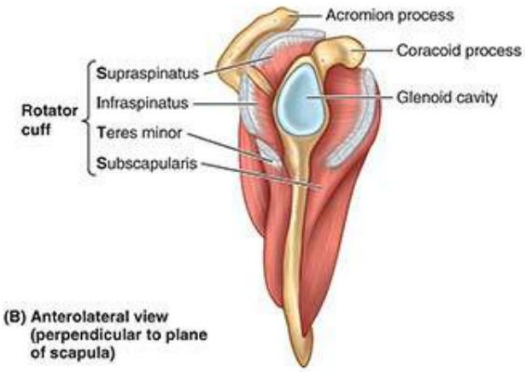

(B) Anterolateral view (perpendicular to plane of scapula)

FIGURA 3.96. Manguito rotador y articulación glenohumeral. A. Disección. Se seccionó la cápsula de la articulación glenohumeral y se abrió la articulación desde su cara posterior como si de un libro se tratase. Cuatro músculos cortos SITS (supraspinoso, infraespinoso, redondo menor y subescapular) cruzan y rodean la articulación, mezclándose con su cápsula. La superficie interna anterior muestra los ligamentos glenohumerales, en los que se realizó una incisión para abrir la articulación. B. Relación de los músculos del manguito rotador con la fosa glenoidea. Los músculos SITS del manguito rotador se muestran en relación con la escápula y su cavidad glenoidea. La función principal de estos músculos y del manguito rotador musculotendinoso es sostener la cabeza relativamente grande del húmero en la cavidad glenoidea de la escápula, mucho más pequeña y poco profunda.

Machine Translated by Google

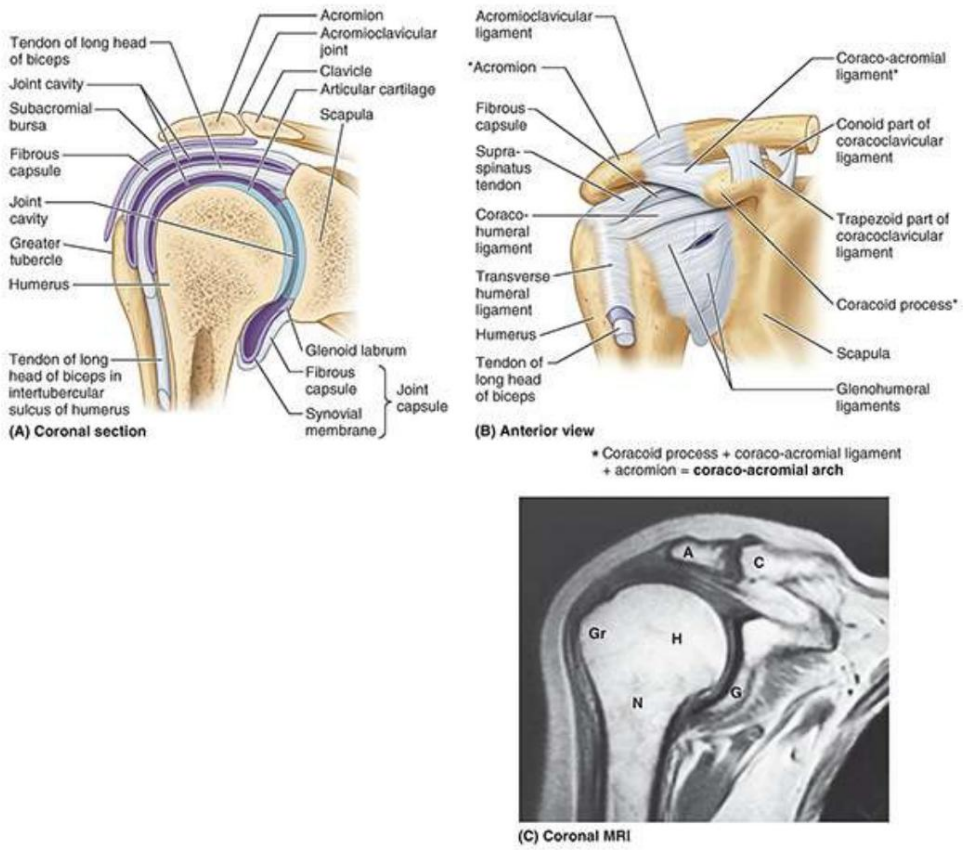

FIGURA 3.97. Cápsulas y ligamentos de las articulaciones glenohumeral y acromioclavicular. A. Articulación del hombro y bolsa subacromial. Se demuestran las relaciones de los huesos, las superficies articulares, la cápsula articular, la cavidad de las articulaciones y la bolsa subacromial. B. Ligamentos acromioclavicular, coracohumeral y glenohumeral. Aunque se muestran en la cara externa de la cápsula articular, los ligamentos glenohumerales son en realidad una característica observada desde la cara interna de la articulación (como en la figura 3.94A). Estos ligamentos fortalecen la cara anterior de la cápsula de la articulación glenohumeral y el ligamento coracohumeral fortalece la cápsula en dirección superior. C. RMN coronal que muestra las articulaciones glenohumeral y AC derechas. Una, acromion; C, clavícula; G, cavidad glenoidea; Gr, tubérculo mayor del húmero; H, cabeza de húmero; N, cuello quirúrgico del húmero.

La cavidad glenoidea acepta poco más de un tercio de la cabeza humeral, que se sostiene en el cavidad por el tono de los músculos musculotendinosos del manguito rotador, o SITS (supraspinoso, infraespinoso, redondo menor y subescapular) (fig. 3.96B; véase fig. 3.31; tabla 3.6).

CÁPSULA CONJUNTA DE LA ARTICULACIÓN GLENOHUMERAL

La capa fibrosa laxa de la cápsula articular rodea la articulación glenohumeral y se une medialmente al margen de la cavidad glenoidea y lateralmente al cuello anatómico del húmero (fig. 3.97A, B). Superiormente, esta parte de la cápsula invade la raíz de la apófisis coracoides de modo que la capa fibrosa de la cápsula encierra la inserción proximal de la cabeza larga del bíceps braquial al tubérculo supraglenoideo de la escápula dentro de la articulación.

La cápsula articular tiene dos aberturas: (1) una abertura entre los tubérculos del húmero para paso del tendón de la cabeza larga del bíceps braquial (fig. 3.95A) y (2) una abertura situada anteriormente, inferior a la apófisis coracoides, que permite la comunicación entre la bolsa subtendinosa del subescapular y la cavidad sinovial de la articulación. La parte inferior del

LGRAWANY
Machine Translated by Google

La cápsula articular, la única parte no reforzada por los músculos del manguito rotador, es su zona más débil. Aquí, la cápsula es particularmente laxa y se pliega cuando el brazo está en aducción; sin embargo, se tensa cuando se abduce el brazo.

La membrana sinovial recubre la superficie interna de la capa fibrosa de la cápsula y se refleja desde ella hacia el labrum glenoideo y el húmero, hasta el margen articular de la cabeza (figs. 3.95A, 3.96A y 3.97A).

La membrana sinovial también forma una vaina tubular para el tendón de la cabeza larga del bíceps braquial, donde se encuentra en el surco intertubercular del húmero y pasa a la cavidad articular (fig. 3.95A).

LIGAMENTOS DE LA ARTICULACIÓN GLENOHUMERAL

Los ligamentos glenohumerales, que fortalecen la cara anterior de la cápsula articular, y el ligamento coracohumeral, que fortalece la cápsula articular en dirección superior, son ligamentos intrínsecos, es decir, parte de la capa fibrosa de la cápsula articular (figs. 3.96A y 3.97B). .

Los ligamentos glenohumerales son tres bandas fibrosas, evidentes sólo en la cara interna de la cápsula, que refuerzan la parte anterior de la cápsula articular. Estos ligamentos se irradian lateral e inferiormente desde el labrum glenoideo en el tubérculo supraglenoideo de la escápula y se mezclan distalmente con la capa fibrosa de la cápsula cuando se inserta en el cuello anatómico del húmero.

El ligamento coracohumeral es una banda ancha y fuerte que pasa desde la base de la coracoides. proceso hasta la cara anterior de los tubérculos mayor y menor del húmero (fig. 3.97B).

El ligamento humeral transverso es una banda fibrosa ancha que discurre más o menos oblicuamente desde el tubérculo mayor al menor del húmero, formando un puente sobre el surco intertubercular (figs. 3.95A y 3.97B). Este ligamento convierte el surco en un canal que mantiene la vaina sinovial y el tendón del bíceps braquial en su lugar durante los movimientos de la articulación glenohumeral.

El arco coracoacromial es una estructura protectora extrínseca formada por la parte inferior lisa. cara del acromion y la apófisis coracoides de la escápula, con el ligamento coracoacromial atravesándose entre ellos (fig. 3.97B). Esta estructura osteoligamentosa forma un arco protector que recubre la cabeza humeral, impidiendo su desplazamiento superior desde la cavidad glenoidea. El arco coracoacromial es tan fuerte que un fuerte empuje superior del húmero no lo fracturará; primero se fractura la diáfisis humeral o la clavícula.

Al transmitir fuerza en dirección superior a lo largo del húmero (p. ej., cuando se está de pie frente a un escritorio y se sostiene parcialmente el cuerpo con las extremidades extendidas), la cabeza humeral presiona contra el arco coracoacromial. El músculo supraespinoso pasa por debajo de este arco y se sitúa profundo al deltoides mientras su tendón se fusiona con la cápsula articular de la articulación glenohumeral como parte del manguito rotador (fig. 3.96).

El movimiento del tendón del supraespinoso, que pasa hasta el tubérculo mayor del húmero, se ve facilitado al pasar por debajo del arco por la bolsa subacromial (fig. 3.97A), que se encuentra entre el arco superior y el tendón y el tubérculo inferior.

MOVIMIENTOS DE LA ARTICULACIÓN GLENOHUMERAL

Machine Translated by Google

La articulación glenohumeral tiene más libertad de movimiento que cualquier otra articulación del cuerpo. Esta libertad resulta de la laxitud de su cápsula articular y del gran tamaño de la cabeza humeral en comparación con el pequeño tamaño de la cavidad glenoidea. La articulación glenohumeral permite movimientos alrededor de tres ejes y permite flexión-extensión, abducción-aducción, rotación (medial y lateral) del húmero y circunducción (fig. 3.98).

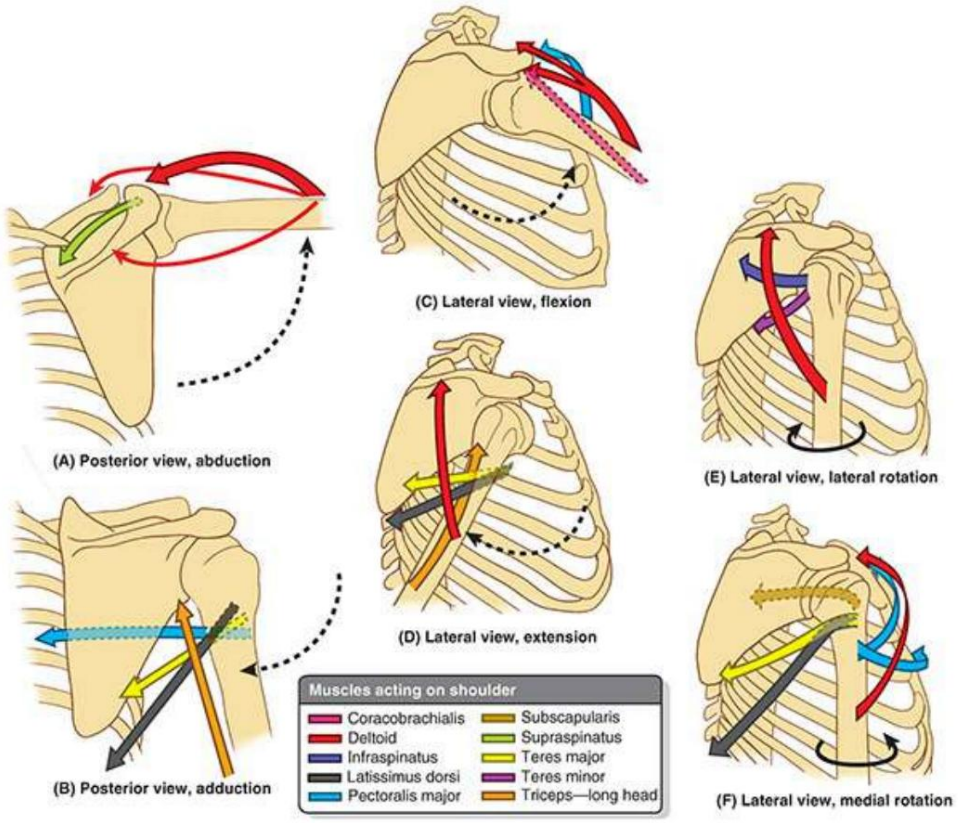

FIGURA 3.98. Movimientos de la articulación glenohumeral.

La rotación lateral del húmero aumenta el rango de abducción. Cuando el brazo se abduce sin rotación, la superficie articular disponible se agota y el tubérculo mayor entra en contacto con el arco coracoacromial, impidiendo una mayor abducción. Si luego se rota lateralmente el brazo 180°, los tubérculos se rotan posteriormente y queda más superficie articular disponible para continuar la elevación.

La circunducción en la articulación glenohumeral es una secuencia ordenada de flexión, abducción, extensión y aducción, o al revés (fig. 3.93). A menos que se realicen en un rango pequeño, estos movimientos no ocurren en la articulación glenohumeral de forma aislada; van acompañados de movimientos en las otras dos articulaciones de la cintura escapular (SC y AC). El endurecimiento o fijación de las articulaciones de la cintura pectoral (anquilosis) da como resultado una amplitud de movimiento mucho más restringida, incluso si la articulación glenohumeral es normal.

MÚSCULOS QUE MUEVEN LA ARTICULACIÓN GLENOHUMERAL

Los movimientos de la articulación glenohumeral y los músculos que los producen (el axio-

Machine Translated by Google

Los músculos apendiculares, que pueden actuar indirectamente sobre la articulación (es decir, actuar sobre la cintura pectoral), y los músculos escapulohumerales, que actúan directamente sobre la articulación glenohumeral (tablas 3.3, 3.4, 3.5 y 3.6), se ilustran en la figura 3.98 y enumerados en la Tabla 3.17. Otros músculos que sirven a la articulación glenohumeral como músculos de derivación, actuando para resistir la dislocación sin producir movimiento en la articulación (p. ej., cuando se lleva una maleta pesada), o que mantienen la gran cabeza del húmero en la cavidad glenoidea relativamente poco profunda, también se enumeran en la mesa.

TABLA 3.17. MOVIMIENTOS DE LA ARTICULACIÓN GLENOHUMERAL

Movimiento (Función)	Motores primarios) (De colgante Posición)	Sinergistas	Notas
Flexión	Pectoral mayor (cabeza clavicular); deltoides (partes clavicular y acromial anterior)	Coracobraquial (asistido por el bíceps braquial)	Desde la posición completamente extendida hasta su propio plano (coronal), la cabeza esternocostal del pectoral mayor ejerce la fuerza principal.
Extensión	Deltoides (parte espinal)	Teres mayor; dorsal ancho; cabeza larga del tríceps braquial	El dorsal ancho (cabeza esternocostal del pectoral mayor y cabeza larga del tríceps braquial) actúa desde una posición completamente flexionada hacia sus propios planos (coronal).
Secuestro	Deltoides (en su conjunto, pero especialmente en la parte acromial)	supraespinoso	El supraespinoso es particularmente importante para iniciar el movimiento; Además, la rotación hacia arriba de la escápula se produce durante todo el movimiento, lo que contribuye de manera significativa.
Aducción	Pectoral mayor; dorsal ancho	Teres mayor; cabeza larga del tríceps braquial	En posición vertical y en ausencia de resistencia, la gravedad es el motor principal.
Rotación medial	subescapular	Pectoral mayor; deltoides (parte clavicular); dorsal ancho; redondo mayor	Con el brazo en alto, los “sinérgicos” se vuelven más importantes que los impulsores primarios.
rotación lateral	Infraespinoso	Teres menor; deltoides (parte espinal)	
Tensores de la cápsula articular (para sujetar la cabeza del húmero contra la cavidad glenoidea)	subescapular; infraespinoso (simultáneamente)	supraespinoso; Músculos redondos menores del manguito rotador (SITS) que actúan juntos; cuando están "en reposo", su tono mantiene adecuadamente la integridad de la articulación.	
Resistir la dislocación hacia abajo (músculos en derivación)	Deltoides (en su conjunto)	Cabeza larga del tríceps braquial; coracobraquial; cabeza corta del bíceps braquial	Se utiliza especialmente cuando se transportan objetos pesados (maletas, cubos)

SUMINISTRO DE SANGRE DE LA ARTICULACIÓN GLENOHUMERAL

La articulación glenohumeral está irrigada por las arterias humerales circunflejas anterior y posterior y ramas de la arteria supraescapular (fig. 3.41; tabla 3.7).

Machine Translated by Google

INERVACIÓN DE LA ARTICULACIÓN GLENOHUMERAL

Los nervios supraescapular, axilar y pectoral lateral inervan la articulación glenohumeral (tabla 3.8).

BURSAS ALREDEDOR DE LA ARTICULACIÓN GLENOHUMERAL

Cerca de la articulación glenohumeral se encuentran varias bolsas (cavidades en forma de saco), que contienen películas capilares de líquido sinovial secretado por la membrana sinovial. Las bolsas se encuentran donde los tendones rozan contra huesos, ligamentos u otros tendones y donde la piel se mueve sobre una prominencia ósea. Las bolsas que rodean la articulación glenohumeral tienen especial importancia clínica porque algunas de ellas se comunican con la cavidad articular (p. ej., la bolsa subescapular). En consecuencia, abrir una bolsa puede significar entrar en la cavidad de la articulación glenohumeral.

Bolsa subtendinosa del subescapular

La bolsa subtendinosa del subescapular se encuentra entre el tendón del subescapular y el cuello de la escápula (fig. 3.95A). La bolsa protege el tendón donde pasa por debajo de la raíz de la apófisis coracoides y sobre el cuello de la escápula. Suele comunicarse con la cavidad de la articulación glenohumeral a través de una abertura en la capa fibrosa de la cápsula articular (fig. 3.96A); por tanto, es en realidad una extensión de la cavidad de la articulación glenohumeral.

Bolsa subacromial

A veces denominada bolsa subdeltoidea, la bolsa subacromial se encuentra entre el acromion, el ligamento coracoacromial y el deltoides por arriba y el tendón del supraespinoso y la cápsula articular de la articulación glenohumeral por abajo (fig. 3.97A). Por tanto, facilita el movimiento del tendón del supraespinoso bajo el arco coracoacromial y del deltoides sobre la cápsula articular de la articulación glenohumeral y el tubérculo mayor del húmero. Su tamaño varía, pero normalmente no comunica con la cavidad de la articulación glenohumeral.

Articulación del codo

La articulación del codo, un tipo de articulación sinovial en bisagra, se encuentra 2 a 3 cm por debajo de los epicóndilos del húmero (fig. 3.99).

LGRAWANY
Machine Translated by Google

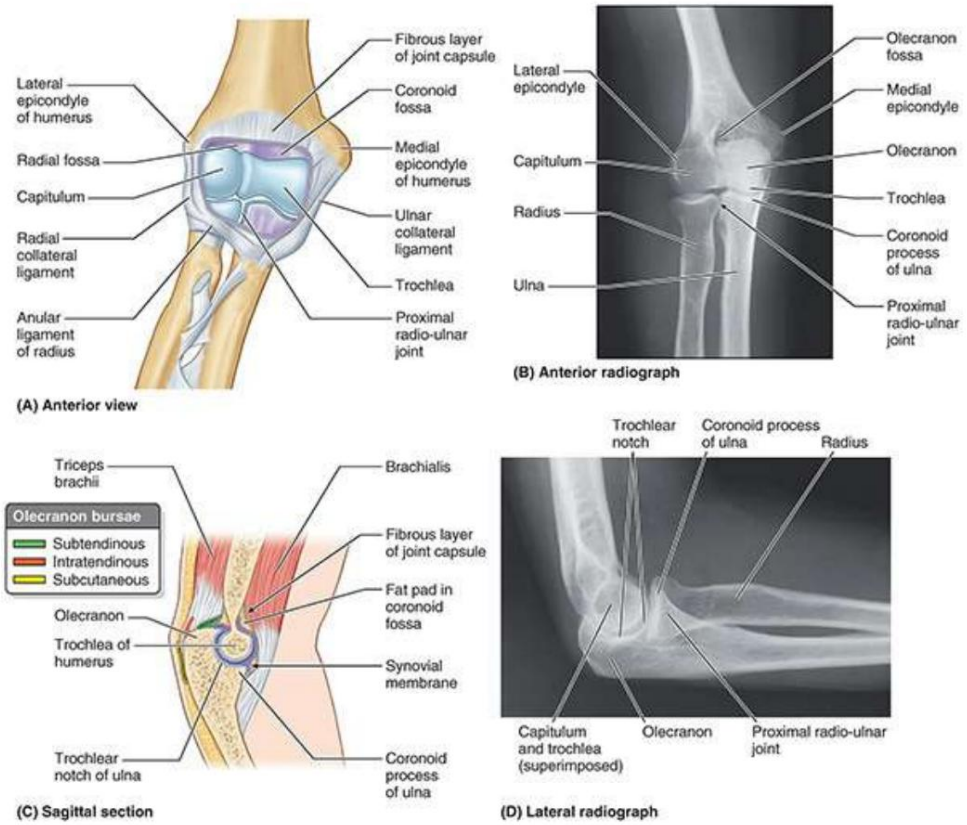

FIGURA 3.99. Articulaciones del codo y radiocubital proximal. A. Cápsula articular. Se ha eliminado la delgada cara anterior de la cápsula articular para revelar las superficies articuladas de los huesos del interior. Los fuertes ligamentos colaterales quedaron intactos. B. Radiografía de la articulación del codo extendida. C. Articulación húmero-cubital y bolsas del olécranon. D. Radiografía de la articulación del codo en flexión.

ARTICULACIÓN DEL CODO

La tróclea en forma de carrete y el capítulo esferoidal del húmero se articulan con la muesca troclear del cúbito y la cara superior ligeramente cóncava de la cabeza del radio, respectivamente; por tanto, existen articulaciones húmero-cubital y humeroradial. Las superficies articulares, cubiertas por cartílago hialino, son más completamente congruentes (en contacto) cuando el antebrazo está en una posición intermedia entre la pronación y la supinación y está flexionado en ángulo recto.

CÁPSULA CONJUNTA DE LA ARTICULACIÓN DEL CODO

La capa fibrosa de la cápsula articular rodea la articulación del codo (fig. 3.99A, C). Está unido al húmero en los márgenes de los extremos lateral y medial de las superficies articulares del capítulo y la tróclea. Anterior y posteriormente, se lleva superiormente, proximal a las fosas coronoides y olécranon.

La membrana sinovial recubre la superficie interna de la capa fibrosa de la cápsula y las partes intracapsulares no articulares del húmero. También se continúa inferiormente con la membrana sinovial de la articulación radiocubital proximal. La cápsula articular es débil en dirección anterior y posterior, pero está reforzada en cada lado por ligamentos colaterales.

Machine Translated by Google

LIGAMENTOS DE LA ARTICULACIÓN DEL CODO

Los ligamentos colaterales de la articulación del codo son fuertes bandas triangulares que constituyen engrosamientos medial y lateral de la capa fibrosa de la cápsula articular (figs. 3.99A y 3.100). El ligamento colateral radial lateral, en forma de abanico , se extiende desde el epicóndilo lateral del húmero y se fusiona distalmente con el ligamento anular del radio, que rodea y sostiene la cabeza del radio en la muesca radial del cúbito, formando el ligamento radiolateral proximal. articulación cubital y permite la pronación y supinación del antebrazo.

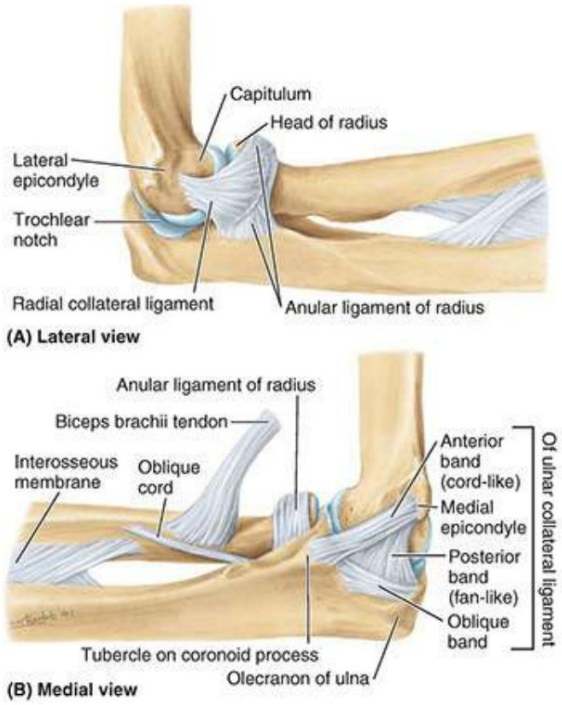

FIGURA 3.100. Ligamentos colaterales de la articulación del codo. A. Ligamentos colateral radial y anular. El ligamento colateral radial en forma de abanico está unido al ligamento anular del radio, pero sus fibras superficiales continúan hasta el cúbito. B. Ligamento colateral cubital. Este ligamento tiene una banda anterior fuerte, redonda, en forma de cordón, que está tensa cuando la articulación del codo está extendida, y una banda posterior débil, en forma de abanico, que está tensa cuando la articulación está flexionada. Las fibras oblicuas simplemente profundizan la cavidad de la tróclea del húmero.

El ligamento colateral cubital triangular medial se extiende desde el epicóndilo medial del húmero hasta la apófisis coronoides y el olécranon del cúbito y consta de tres bandas: (1) la banda anterior en forma de cordón es la más fuerte, (2) la banda posterior en forma de cordón es la más fuerte La banda similar es la más débil y (3) la delgada banda oblicua profundiza la cavidad de la tróclea del húmero.

MOVIMIENTOS DE LA ARTICULACIÓN DEL CODO

La flexión y extensión se producen en la articulación del codo. El eje longitudinal del cúbito completamente extendido forma un ángulo de aproximadamente 170° con el eje longitudinal del húmero. Este ángulo de transporte (figura 3.101) recibe su nombre por la forma en que el antebrazo se aleja del cuerpo cuando se transporta algo, como un cubo de agua. La oblicuidad del cúbito y, por tanto, del ángulo de porte es más pronunciada (el ángulo es aproximadamente 10° más agudo) en las mujeres que en los hombres. Se dice que permite que las extremidades oscilantes despejen la ancha pelvis femenina al caminar. En la posición anatómica, el codo está

LGRAWANY
Machine Translated by Google

contra la cintura. El ángulo de carga desaparece cuando se prona el antebrazo.

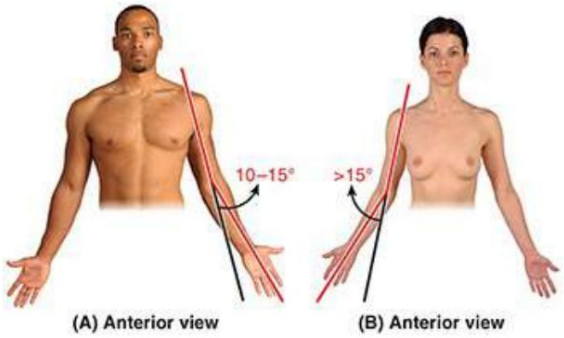

FIGURA 3.101. Ángulo de transporte de la articulación del codo. A. Hombre B. Mujer. Este ángulo lo forman los ejes del brazo y antebrazo cuando el codo está completamente extendido. Nótese que el antebrazo diverge lateralmente, formando un ángulo que es mayor en la mujer. Se dice que esto permite liberar la pelvis femenina más ancha cuando las extremidades se balancean al caminar; sin embargo, no existe una diferencia significativa con respecto a la función del codo.

MÚSCULOS QUE MUEVEN LA ARTICULACIÓN DEL CODO

Un total de 17 músculos cruzan el codo y se extienden hasta el antebrazo y la mano, la mayoría de los cuales tienen cierto potencial para afectar el movimiento del codo. A su vez, su función y eficiencia en los demás movimientos que producen se ven afectadas por la posición del codo. Los principales flexores de la articulación del codo son el braquial y el bíceps braquial (fig. 3.102). El braquiorradial puede producir una flexión rápida en ausencia de resistencia (incluso cuando los flexores principales están paralizados). Normalmente, en presencia de resistencia, el braquiorradial y el pronador redondo ayudan a los flexores principales a producir una flexión más lenta. El principal extensor de la articulación del codo es el tríceps braquial, especialmente la cabeza medial, débilmente asistido por el ancóneo.

Machine Translated by Google

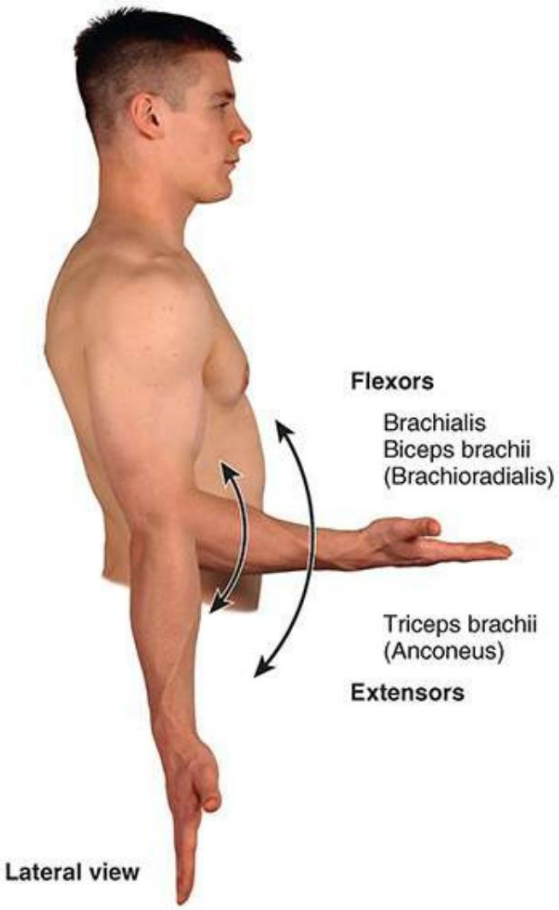

FIGURA 3.102. Movimientos de la articulación del codo y músculos que los producen.

SUMINISTRO DE SANGRE DE LA ARTICULACIÓN DEL CODO

Las arterias que irrigan la articulación del codo derivan de la anastomosis alrededor de la articulación del codo (v . fig. 3.53).

ALIMENTACIÓN NERVIOSA DE LA ARTICULACIÓN DEL CODO

La articulación del codo está inervada por los nervios musculocutáneo, radial, mediano y cubital (v. 3,71; Cuadro 3.13).

BURSAE ALREDEDOR DE LA ARTICULACIÓN DEL CODO

Sólo algunas de las bolsas que rodean la articulación del codo son clínicamente importantes. Las tres bolsas del olécranon son (figs. 3.99C y 3.103) :

1. Bolsa intratendinosa del olécranon, que a veces está presente en el tendón del tríceps braquial 2. Bolsa subtendinosa del olécranon, que se encuentra entre el olécranon y el tendón del tríceps, justo proximal a su inserción al olécranon
3. Bolsa subcutánea del olécranon, que se encuentra en el tejido conectivo subcutáneo sobre el olécranon

Machine Translated by Google

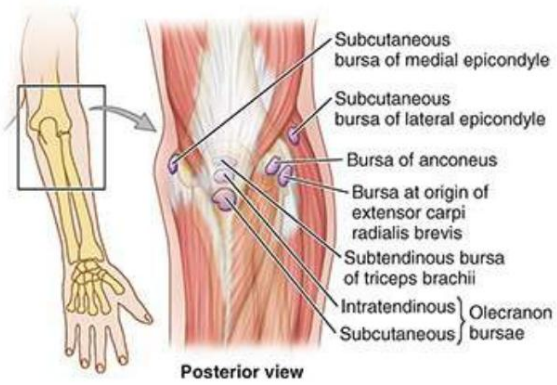

FIGURA 3.103. Bolsas alrededor de la articulación del codo. De las diversas bolsas que rodean la articulación del codo, las bolsas del olécranon son las más importantes desde el punto de vista clínico. El traumatismo de estas bolsas puede producir bursitis.

La bolsa bicipitoradial (bolsa del bíceps) separa el tendón del bíceps y lo reduce. abrasión contra la parte anterior de la tuberosidad radial.

Articulación radiocubital proximal

La articulación radiocubital proximal (superior) es un tipo de articulación sinovial de pivote que permite el movimiento de la cabeza del radio sobre el cúbito (figs. 3.99A, B, D y 3.104).

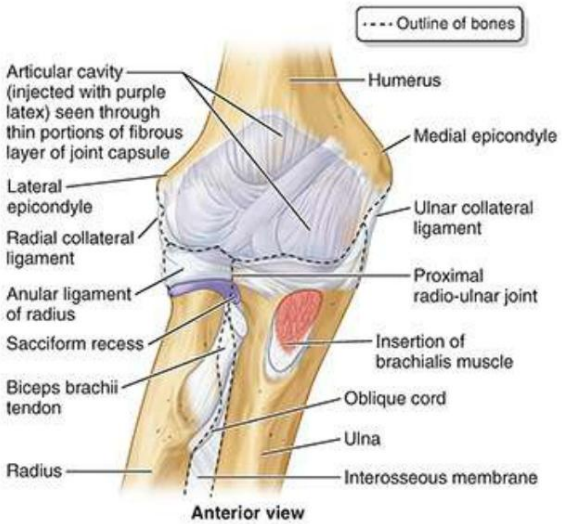

FIGURA 3.104. Articulación radiocubital proximal. El ligamento anular se inserta en la muesca radial del cúbito, formando un collar alrededor de la cabeza del radio (fig. 3.105A) y creando una articulación sinovial de tipo pivote. La cavidad articular de la articulación es continua con la de la articulación del codo, como lo demuestra el látex azul inyectado en ese espacio y visto a través de las partes delgadas de la capa fibrosa de la cápsula, incluida una pequeña área distal al ligamento anular.

ARTICULACIÓN DE LA ARTICULACIÓN RADIO-CUBITAL PROXIMAL

La cabeza del radio se articula con la muesca radial del cúbito. La cabeza radial se mantiene en posición mediante el ligamento anular del radio.

CÁPSULA CONJUNTA DE LA ARTICULACIÓN RADIO-ULNAR PROXIMAL

Machine Translated by Google

La capa fibrosa de la cápsula articular encierra la articulación y se continúa con la de la articulación del codo. La membrana sinovial recubre la superficie profunda de la capa fibrosa y las partes no articuladas de los huesos. La membrana sinovial es una prolongación inferior de la membrana sinovial de la articulación del codo.

LIGAMENTOS DE LA ARTICULACIÓN RADIO-CUBITAL PROXIMAL

El fuerte ligamento anular, unido al cúbito por delante y por detrás de su muesca radial, rodea las superficies óseas articuladas y forma un collar que, con la muesca radial, crea un anillo que rodea completamente la cabeza del radio (figs. 3.104, 3.105) . y 3.106) . La superficie profunda del ligamento anular está revestida por una membrana sinovial, que continúa distalmente como un receso sacciforme de la articulación radiocubital proximal en el cuello del radio. Esta disposición permite que el radio gire dentro del ligamento anular sin unir, estirar o desgarrar la membrana sinovial.

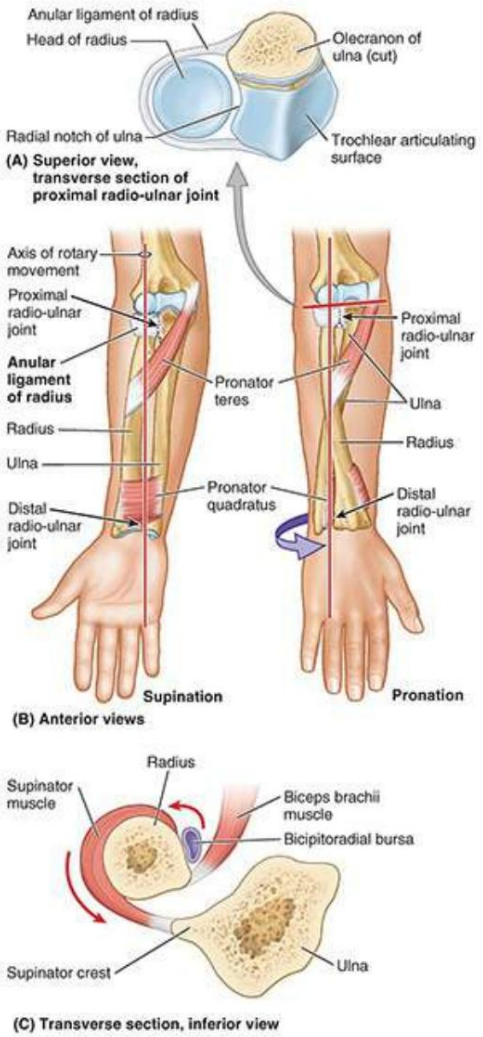

FIGURA 3.105. Supinación y pronación del antebrazo. A. Relación del ligamento anular y la cabeza del radio. La cabeza del radio gira en la “cavidad” formada por el ligamento anular y la incisura radial del cúbito. B. Pronación y supinación. La supinación es el movimiento del antebrazo que rota el radio lateralmente alrededor de su eje longitudinal de modo que

LGRAWANY
Machine Translated by Google

el dorso de la mano mira hacia atrás y la palma mira hacia delante. La pronación es el movimiento del antebrazo, producido por los pronadores redondo y cuadrado, que rota el radio medialmente alrededor de su eje longitudinal, de modo que la palma de la mano mire hacia atrás y su dorso mire hacia delante (véanse las figuras 3.107 y 3.108). C. Acciones del bíceps braquial y del supinador al producir supinación desde la posición de pronación en las articulaciones radiocubitales.

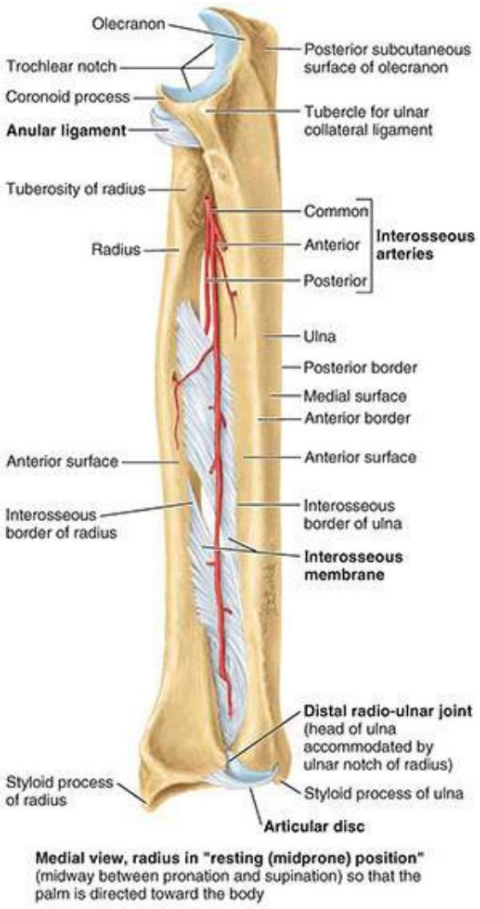

FIGURA 3.106. Ligamentos radiocubitales y arterias interóseas. El ligamento de la articulación radiocubital proximal es el ligamento anular. El ligamento de la articulación radiocubital distal es el disco articular. La membrana interósea conecta los márgenes interóseos del radio y el cúbito, formando la sindesmosis radiocubital. La dirección general de las fibras de la membrana interósea es tal que el radio recibe un empuje superior a la mano y lo transmite al cúbito.

MOVIMIENTOS DE LA ARTICULACIÓN RADIO-CUBITAL PROXIMAL

Durante la pronación y supinación del antebrazo, la cabeza del radio gira dentro del collar formado por el ligamento anular y la muesca radial del cúbito. La supinación gira la palma hacia delante o hacia arriba cuando el antebrazo está flexionado (figs. 3.105, 3.107 y 3.108). La pronación gira la palma hacia atrás o hacia abajo cuando el antebrazo está flexionado. El eje para estos movimientos pasa proximalmente por el centro de la cabeza del radio y distalmente por el sitio de unión del vértice del disco articular a la cabeza (apófisis estiloides) del cúbito.

Durante la pronación y supinación, es el radio el que gira; su cabeza gira dentro del collar en forma de copa formado por el ligamento anular y la muesca radial en el cúbito. Distalmente, el extremo del radio gira alrededor de la cabeza del cúbito. Casi siempre, la supinación y la pronación van acompañadas de movimientos sinérgicos de las articulaciones glenohumeral y del codo que producen

Machine Translated by Google

Movimiento simultáneo del cúbito, excepto cuando el codo está flexionado.

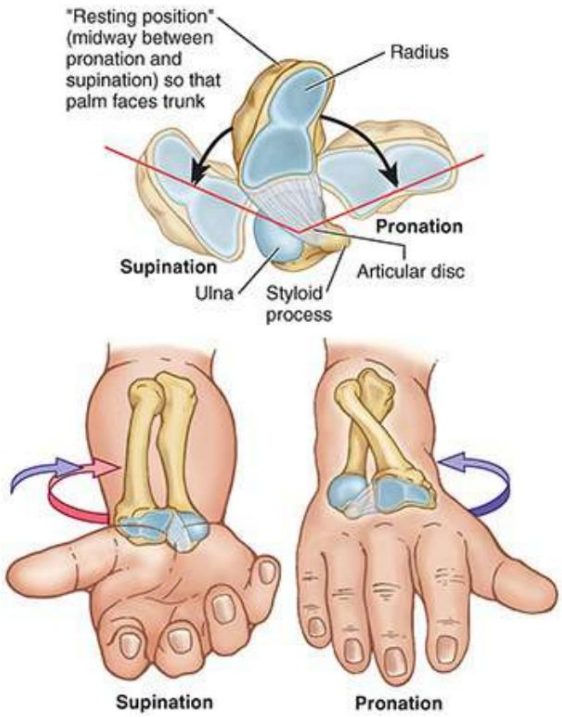

FIGURA 3.107. Movimientos de la articulación radiocubital distal durante la supinación y pronación del antebrazo. La articulación radiocubital distal es el tipo de articulación sinovial de pivote entre la cabeza del cúbito y la muesca cubital del radio. El extremo inferior del radio se mueve alrededor del extremo relativamente fijo del cúbito durante la supinación y pronación de la mano. Los dos huesos están firmemente unidos distalmente por el disco articular, denominado clínicamente ligamento triangular de la articulación radiocubital distal. Tiene una unión amplia con el radio pero una unión estrecha con la apófisis estiloides del cúbito, que sirve como punto de pivote para el movimiento giratorio.

LGRAWANY
Machine Translated by Google

FIGURA 3.108. Radiografías de articulaciones radiocubitales. A. Posición supinada. El radio y el cúbito son paralelos. B. Posición pronada. Durante la pronación, el extremo inferior del radio se mueve anterior y medialmente alrededor del extremo inferior del cúbito, llevando la mano consigo. Así, en la posición de pronación, el radio cruza el cúbito anteriormente. 1–5, metacarpianos.

Músculos que se mueven en la articulación radiocubital proximal

La supinación es producida por el supinador (cuando no hay resistencia) y el bíceps braquial (cuando se requiere potencia debido a la resistencia), con cierta ayuda del EPL y ECRL (Fig. 3.105C). La pronación la producen el pronador cuadrado (principalmente) y el pronador redondo (secundariamente) (fig. 3.105B), con cierta ayuda del FCR, el palmar largo y el braquiorradial (cuando el antebrazo está en posición de pronación media).

SUMINISTRO DE SANGRE DE LA ARTICULACIÓN RADIO-CUBITAL PROXIMAL

La articulación radiocubital proximal está irrigada por la porción radial de la anastomosis arterial periarticular de la articulación del codo (arterias colaterales radial y media que se anastomosan con las arterias radial e interósea recurrente, respectivamente) (v. fig. 3.69; tabla 3.12).

INERVACIÓN DE LA ARTICULACIÓN RADIO-CUBITAL PROXIMAL

La articulación radiocubital proximal está inervada principalmente por los nervios musculocutáneo, mediano y radial. La pronación es esencialmente una función del nervio mediano, mientras que la supinación es una función de los nervios musculocutáneo y radial.

Articulación radiocubital distal

Machine Translated by Google

La articulación radiocubital distal (inferior) es un tipo de articulación sinovial de pivote (fig. 3.106). El radio se mueve alrededor del extremo distal relativamente fijo del cúbito.

ARTICULACIÓN DE LA ARTICULACIÓN RADIO-CUBITAL DISTAL

La cabeza redondeada del cúbito se articula con la muesca cubital en el lado medial del extremo distal. del radio. Un disco articular triangular fibrocartilaginoso de la articulación radiocubital distal (a veces denominado por los médicos "ligamento triangular") une los extremos del cúbito y el radio y es la principal estructura de unión de la articulación (figs. 3.106, 3.107) . y 3.109B) .

La base del disco articular está unida al borde medial de la muesca cubital del radio y su vértice está unido al lado lateral de la base de la apófisis estiloides del cúbito. La superficie proximal de este disco se articula con la cara distal de la cabeza del cúbito. Por tanto, la cavidad articular tiene forma de L en una sección coronal; la barra vertical de la L está entre el radio y el cúbito, y la barra horizontal está entre el cúbito y el disco articular (figs. 3.109B, C y 3.110A).

El disco articular separa la cavidad de la articulación radiocubital distal de la cavidad de la articulación de la muñeca.

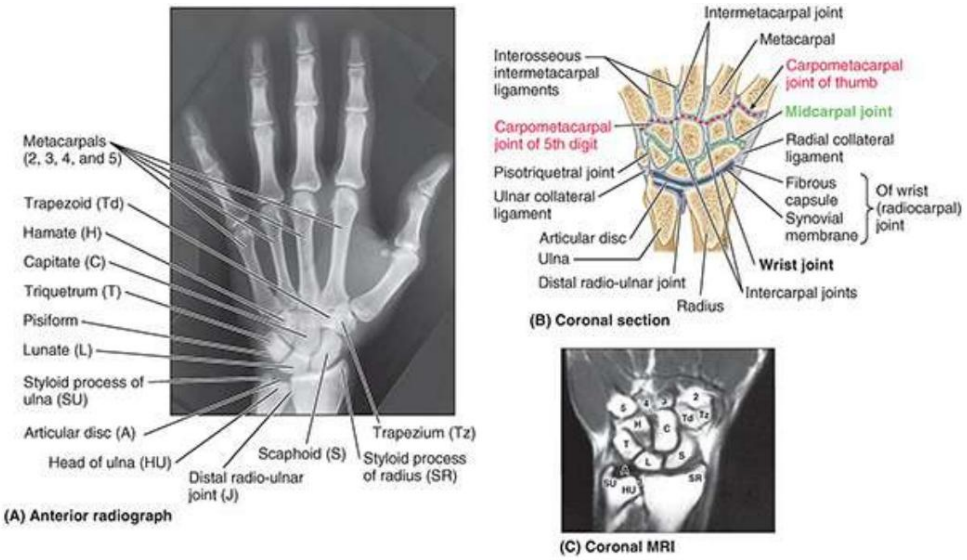

FIGURA 3.109. Huesos y articulaciones de muñeca y mano. A. Radiografía de muñeca y mano. El "espacio articular" en el extremo distal del cúbito parece ancho debido al disco articular radiolúcido. B. Sección coronal de la mano derecha. Se muestran las articulaciones radiocubital distal, de la muñeca, intercarpiana, carpometacarpiana e intermetacarpiana. Aunque parecen ser continuas cuando se observan radiográficamente en las partes A y C, las cavidades articulares de las articulaciones radiocubital distal y de la muñeca están separadas por el disco articular de la articulación radiocubital distal. C. RM coronal de muñeca. Las estructuras se identifican en la parte A.

LGRAWANY
Machine Translated by Google

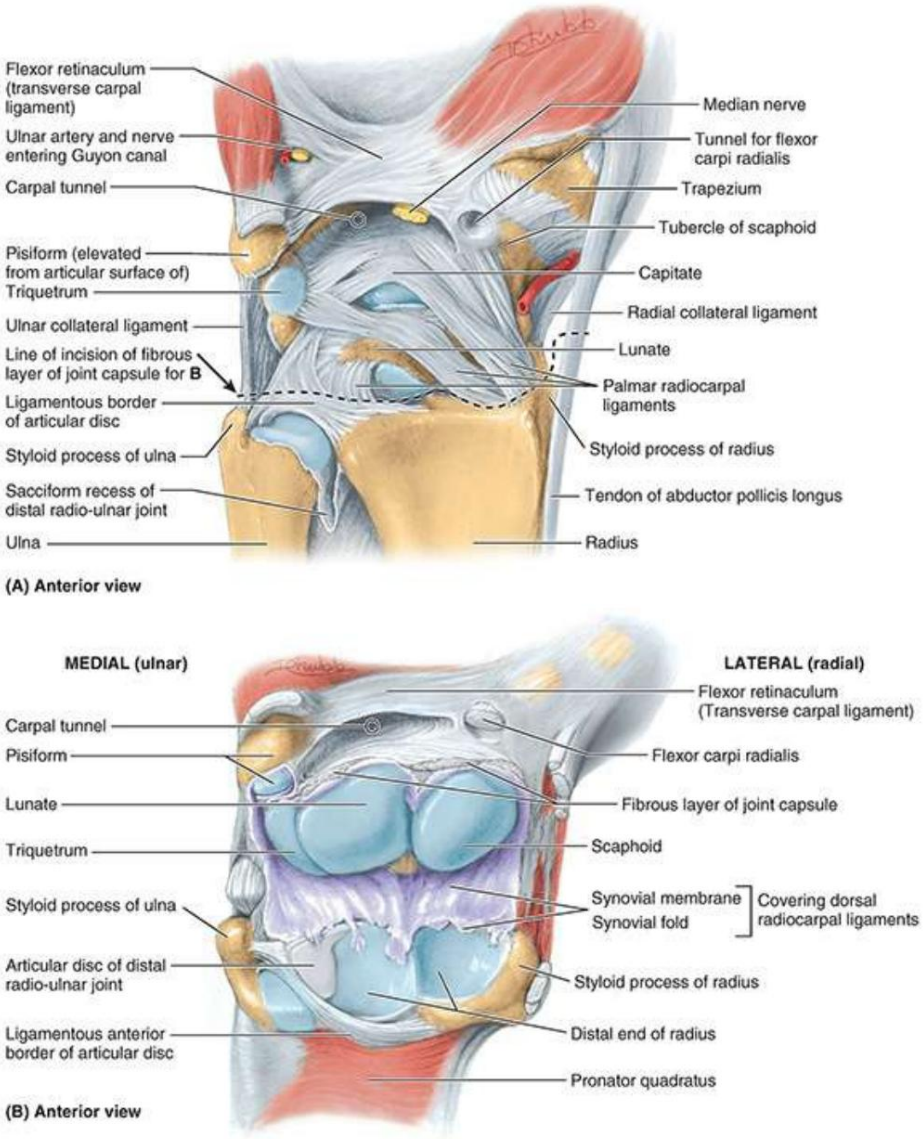

FIGURA 3.110. Disección de las articulaciones radiocubital, radiocarpiana e intercarpiana distal. A. Ligamentos. La mano se extiende con fuerza pero la articulación está intacta. Observe los ligamentos radiocarpianos palmar, pasando desde el radio hasta las dos filas de huesos del carpo. Estos fuertes ligamentos están dirigidos de modo que la mano siga el radio durante la supinación. B. Superficies articulares de la articulación radiocarpiana. La articulación se abre anteriormente, con los ligamentos radiocarpianos dorsales sirviendo como bisagra. Observe las superficies articulares proximales casi iguales del escafoides y el semilunar y que el semilunar se articula tanto con el radio como con el disco articular. Sólo durante la aducción de la muñeca el piramidal se articula con el disco articular de la articulación radiocubital distal.

CÁPSULA CONJUNTA DE LA ARTICULACIÓN RADIO-CUBITAL DISTAL

La capa fibrosa de la cápsula articular encierra la articulación radiocubital distal pero es deficiente en la parte superior. La membrana sinovial se extiende hacia arriba entre el radio y el cúbito para formar el receso sacciforme de la articulación radiocubital distal (fig. 3.110A). Esta redundancia de la cápsula sinovial se adapta a la torsión de la cápsula que se produce cuando el extremo distal del radio viaja alrededor del extremo distal relativamente fijo del cúbito durante la pronación del antebrazo.

Machine Translated by Google

LIGAMENTOS DE LA ARTICULACIÓN RADIO-CUBITAL DISTAL

Los ligamentos anterior y posterior fortalecen la capa fibrosa de la cápsula articular de la articulación radiocubital distal. Estas bandas transversales relativamente débiles se extienden desde el radio hasta el cúbito a través de las superficies anterior y posterior de la articulación.

MOVIMIENTOS DE LA ARTICULACIÓN RADIO-CUBITAL DISTAL

Durante la pronación del antebrazo y la mano, el extremo distal del radio se mueve (gira) en sentido anterior y medial, cruzando el cúbito en sentido anterior (figs. 3.105, 3.107 y 3.108). Durante la supinación, el radio se separa del cúbito y su extremo distal se mueve (rota) lateral y posteriormente para que los huesos se vuelvan paralelos.

MÚSCULOS EN MOVIMIENTO DE LA ARTICULACIÓN RADIO-CUBINAL DISTAL

Los músculos que producen movimientos de la articulación radiocubital distal se comentan con la articulación radiocubital proximal.

SUMINISTRO DE SANGRE DE LA ARTICULACIÓN RADIO-CUBITAL DISTAL

Las arterias interóseas anterior y posterior irrigan la articulación radiocubital distal (fig. 3.106).

INERVACIÓN DE LA ARTICULACIÓN RADIO-CUBITAL DISTAL

Los nervios interóseos anterior y posterior inervan la articulación radiocubital distal.

Articulación de la muñeca

La articulación de la muñeca (radiocarpiana) es un tipo de articulación sinovial condiloide (elipsoide) (v. fig. 1.17).
La posición de la articulación está indicada aproximadamente por una línea que une las apófisis estiloides del radio y el cúbito o por el pliegue proximal de la muñeca (figs. 3.108, 3.109 y 3.110; véase la figura 3.91).
La muñeca (carpo), el segmento proximal de la mano, es un complejo de ocho huesos del carpo, que se articulan proximalmente con el antebrazo a través de la articulación de la muñeca y distalmente con los cinco metacarpianos.

ARTICULACIÓN DE LA ARTICULACIÓN DE LA MUÑECA

El cúbito no participa en la articulación de la muñeca. El extremo distal del radio y el disco articular de la articulación radiocubital distal se articulan con la fila proximal de huesos del carpo, excepto el pisiforme (fig. 3.109B, C). Este último hueso actúa principalmente como hueso sesamoideo, aumentando el efecto de palanca del flexor cubital del carpo (FCU). El pisiforme se encuentra en un plano anterior a los otros huesos del carpo y se articula únicamente con el piramidal.

CÁPSULA CONJUNTA DE LA ARTICULACIÓN DE LA MUÑECA

La capa fibrosa de la cápsula articular rodea la articulación de la muñeca y está unida a los extremos distales del radio y el cúbito y a la fila proximal de los carpianos (escafoides, semilunar y piramidal) (Fig. 3.110A, B). La membrana sinovial recubre la superficie interna de la capa fibrosa de la articulación.

LGRAWANY
Machine Translated by Google

cápsula y está adherida a los márgenes de las superficies articulares (fig. 3.110B). Están presentes numerosos pliegues sinoviales.

LIGAMENTOS DE LA ARTICULACIÓN DE LA MUÑECA

La capa fibrosa de la cápsula articular está reforzada por fuertes ligamentos radiocarpianos dorsal y palmar. Los ligamentos radiocarpianos palmares pasan desde el radio hasta las dos filas de carpianos (fig. 3.110A). Son fuertes y están dirigidos de modo que la mano siga el radio durante la supinación del antebrazo. Los ligamentos radiocarpianos dorsales toman la misma dirección para que la mano siga el radio durante la pronación del antebrazo.

La cápsula articular también está reforzada medialmente por el ligamento colateral cubital, que está unido a la apófisis estiloides cubital y al piramidal (figs. 3.109B y 3.110A). La cápsula articular también está reforzada lateralmente por el ligamento colateral radial, que está unido a la apófisis estiloides radial y al escafoides.

MOVIMIENTOS DE LA ARTICULACIÓN DE LA MUÑECA

Los movimientos de la articulación de la muñeca pueden aumentarse con movimientos adicionales más pequeños en las articulaciones intercarpianas y mediocarpianas (fig. 3.111). Los movimientos son flexión-extensión, abducción-aducción (desviación radial-desviación cubital) y circunducción. La mano se puede flexionar sobre el antebrazo más de lo que se puede extender. Estos movimientos van acompañados (en realidad, son iniciados) por movimientos similares en la articulación mediocarpiana entre las filas proximal y distal de huesos del carpo. La aducción de la mano es mayor que la abducción (fig. 3.111B). La mayor parte de la aducción ocurre en la articulación de la muñeca. La abducción desde la posición neutra se produce en la articulación mediocarpiana. La circunducción de la mano consiste en flexión, aducción, extensión y abducción sucesivas.

Machine Translated by Google

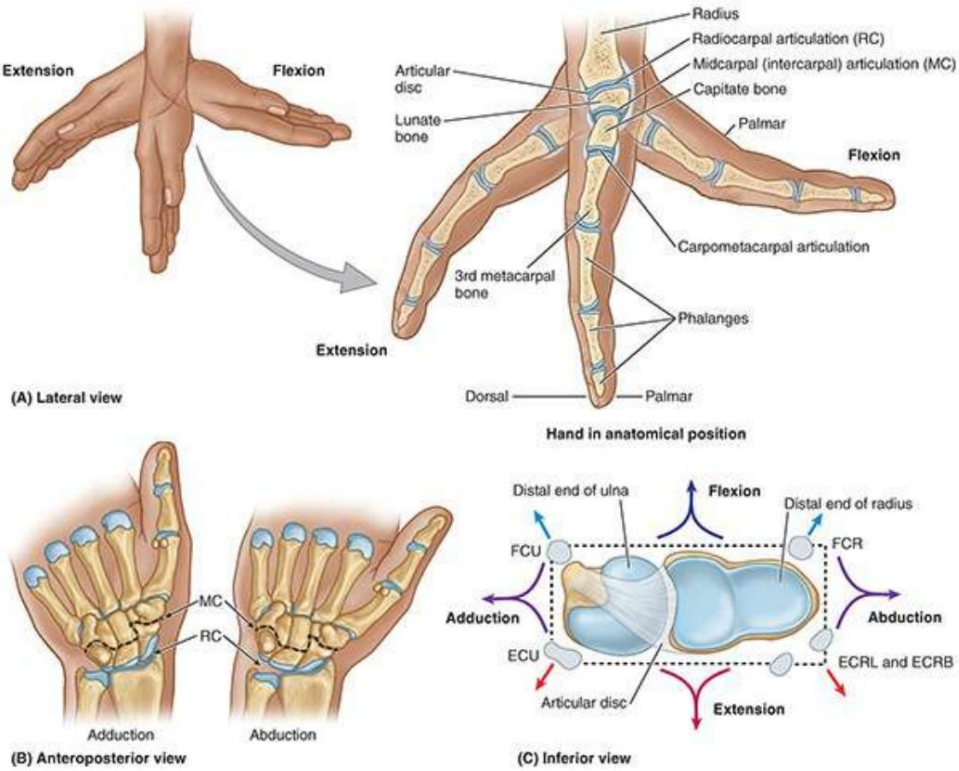

FIGURA 3.111. Movimientos de muñeca. A. Flexión y extensión. En esta sección sagital de la muñeca y la mano durante la extensión y flexión, observe las articulaciones radiocarpiana, mediocarpiana y carpometacarpiana. La mayor parte del movimiento se produce en la articulación radiocarpiana, y se produce un movimiento adicional en la articulación mediocarpiana durante la flexión y extensión completas. B. Aducción y abducción. Se demuestra el movimiento de las articulaciones radiocarpiana (RC) y mediocarpiana (MC) durante la aducción y la abducción. C. Dirección del movimiento de la mano al contraer los músculos primarios ("carpos"). Las flechas indican la dirección del movimiento cuando los tendones ejercen tracción individualmente o al unísono con un músculo adyacente. ECRB, extensor radial corto del carpo; ECRL, extensor radial largo del carpo; ECU, extensor cubital del carpo; FCR, flexor radial del carpo; FCU, flexor cubital del carpo.

MÚSCULOS QUE MUEVEN LA ARTICULACIÓN DE LA MUÑECA

El movimiento en la muñeca es producido principalmente por los músculos "carpos" del antebrazo, cuyos tendones se extienden a lo largo de las cuatro esquinas de la muñeca (comparando una sección transversal de la muñeca con un rectángulo; figura 3.111C) para unirse al bases de los metacarpianos. El FCU lo hace a través del ligamento pisohamato (fig. 3.112A), una continuación del tendón del FCU si el pisiforme se considera un hueso sesamoideo dentro del tendón. Los movimientos de la articulación de la muñeca se producen de la siguiente manera:

- La flexión de la articulación de la muñeca es producida por el FCR y el FCU, con la ayuda de los flexores de la muñeca. los dedos y el pulgar, el palmar largo y el APL (fig. 3.111C).
- La extensión de la articulación de la muñeca la realizan el ECRL, el ECRB y la ECU, con la ayuda de los extensores de los dedos y el pulgar.
- La abducción de la articulación de la muñeca es producida por APL, FCR, ECRL y ECRB; esta limitado a aproximadamente 15° debido a la proyección de la apófisis estiloides radial. • La aducción de la articulación de la muñeca se produce por la contracción simultánea de la ECU y la FCU.

LGRAWANY
Machine Translated by Google

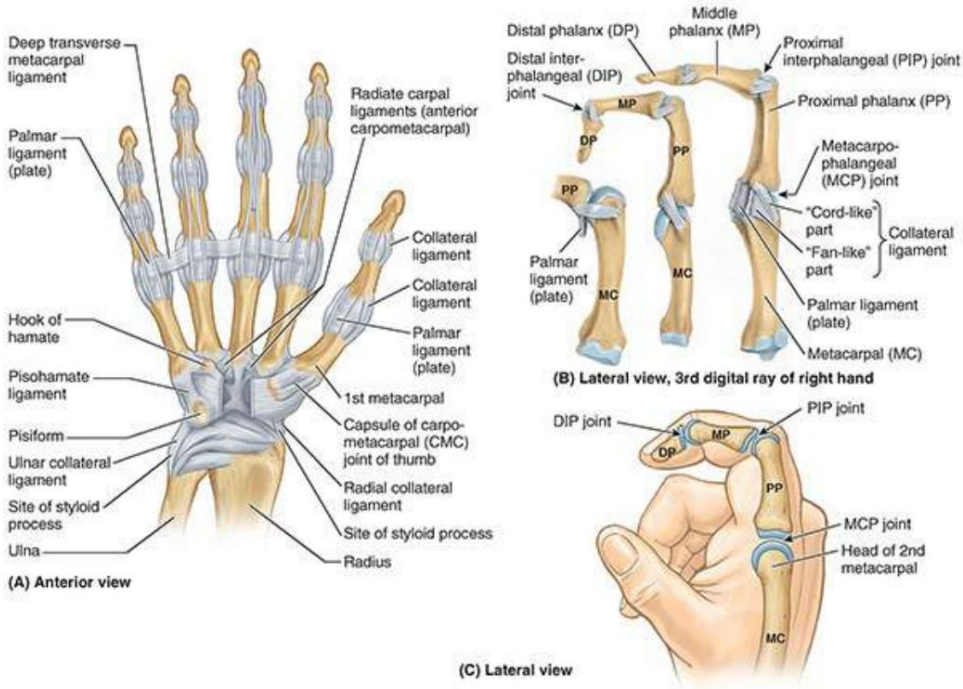

FIGURA 3.112. Articulaciones de la mano. A. Ligamentos palmares de las articulaciones radiocubital, radiocarpiana, intercarpiana, carpometacarpiana e interfalángica. B. Articulaciones metacarpofalángicas e interfalángicas. Los ligamentos palmares (placas) son modificaciones de la cara anterior de las cápsulas de las articulaciones MP e IP. C. Posición de las articulaciones MP e IP en dedos flexionados. Los nudillos están formados por las cabezas de los huesos y el plano articular se encuentra en posición distal.

La mayoría de las actividades requieren una pequeña cantidad de flexión de la muñeca; sin embargo, el agarre fuerte (apretar el puño) requiere extensión de la muñeca. La posición levemente extendida es también la más estable y la "posición de descanso".

SUMINISTRO DE SANGRE DE LA ARTICULACIÓN DE LA MUÑECA

Las arterias que irrigan la articulación de la muñeca son ramas de los arcos carpianos dorsal y palmar (véanse las figuras 3.63A y 3.69).

INERVACIÓN DE LA ARTICULACIÓN DE LA MUÑECA

Los nervios de la articulación de la muñeca derivan de la rama interósea anterior del nervio mediano, la rama interósea posterior del nervio radial y las ramas dorsal y profunda del nervio cubital (véanse las figuras 3.71 y 3.87; tablas 3.13 y 3.16). .

Articulaciones intercarpianas

Las articulaciones intercarpianas (IC), que interconectan los huesos del carpo, son articulaciones sinoviales planas (fig. 3.109), que se pueden resumir de la siguiente manera:

• Articulaciones entre los huesos del carpo de la fila proximal • Articulaciones entre los huesos del carpo de la fila distal • La articulación mediocarpiana, una articulación compleja entre las filas proximal y distal de huesos del carpo

Machine Translated by Google

• La articulación pisotriquetral, formada a partir de la articulación del pisiforme con la superficie palmar.
del triquetro

CÁPSULA CONJUNTA DE ARTICULACIONES INTERCARPIANAS

Una cavidad articular común y continua está formada por las articulaciones IC y carpometacarpiana, con la excepción de la articulación carpometacarpiana del pulgar, que es independiente. La articulación de la muñeca también es independiente. La continuidad de las cavidades articulares, o la falta de ella, es importante en relación con la propagación de la infección y con la artroscopia, en la que se inserta un endoscopio de fibra óptica flexible en la cavidad articular para ver sus superficies y características internas. La capa fibrosa de la cápsula articular rodea las articulaciones CI, lo que ayuda a unir los carpianos. La membrana sinovial recubre la capa fibrosa y está unida a los márgenes de las superficies articulares de los carpianos.

LIGAMENTOS DE LAS ARTICULACIONES INTERCARPIANAS

Los carpianos están unidos por ligamentos anterior, posterior e interóseo (figs. 3.110 y 3.112A).

MOVIMIENTOS DE LAS ARTICULACIONES INTERCARPIANAS

Los movimientos de deslizamiento posibles entre los carpianos ocurren concomitantemente con movimientos en la articulación de la muñeca, aumentándolos y aumentando el rango general de movimiento. En realidad, la flexión y extensión de la mano se inician en la articulación mediocarpiana, entre las filas proximal y distal del carpo (figs. 3.109B y 3.111A). La mayor parte de la flexión y aducción ocurren principalmente en la articulación de la muñeca, mientras que la extensión y la abducción ocurren principalmente en la articulación mediocarpiana. Los movimientos en las otras articulaciones CI son pequeños, siendo la fila proximal más móvil que la fila distal.

SUMINISTRO DE SANGRE DE LAS ARTICULACIONES INTERCARPIANAS

Las arterias que irrigan las articulaciones CI derivan de los arcos carpianos dorsal y palmar (v. fig. 3.84; tabla 3.15).

INERVACIÓN DE LAS ARTICULACIONES INTERCARPIANAS

Las articulaciones CI están inervadas por la rama interósea anterior del nervio mediano y las ramas dorsal y profunda del nervio cubital (v. fig. 3.87; tabla 3.16).

Articulaciones carpometacarpianas e intermetacarpianas

Las articulaciones carpometacarpiana (CMC) e intermetacarpiana (IM) son el tipo plano de articulación sinovial, excepto la articulación CMC del pulgar, que es una articulación en silla de montar (fig. 3.109).

ARTICULACIONES DEL CARPOMETACARPIANO Y ARTICULACIONES INTERMETACARPIANAS

Las superficies distales de los carpianos de la fila distal se articulan con las superficies carpianas de las bases.

LGRAWANY
Machine Translated by Google

de los metacarpianos en las articulaciones CMC. La importante articulación CMC del pulgar se encuentra entre el trapecio y la base del primer metacarpiano; tiene una cavidad articular separada. Al igual que los carpianos, los metacarpianos adyacentes se articulan entre sí; Las articulaciones IM se producen entre las caras radial y cubital de las bases de los metacarpianos.

CÁPSULA CONJUNTA DE CARPOMETACARPIANO E INTERMETACARPIANO JUNTAS

Las cuatro articulaciones CMC mediales y las tres articulaciones IM están rodeadas por una cápsula articular común en las superficies palmar y dorsal. Una membrana sinovial común recubre la superficie interna de la capa fibrosa de la cápsula articular y rodea una cavidad articular común. La capa fibrosa de la articulación CMC del pulgar rodea la articulación y está unida a los márgenes de las superficies articulares. La membrana sinovial recubre la superficie interna de la capa fibrosa. La holgura de la cápsula facilita el libre movimiento de la articulación del pulgar.

LIGAMENTOS DEL CARPOMETACARPIANO E INTERMETACARPIANO JUNTAS

Los huesos están unidos en la región de las articulaciones por ligamentos CMC e IM palmar y dorsal (fig. 3.112A) y por ligamentos IM interóseos (fig. 3.109B). Además, los ligamentos metacarpianos transversos superficial y profundo (la antigua parte de la aponeurosis palmar), asociados con los extremos distales de los metacarpianos, desempeñan un papel en la limitación del movimiento en las articulaciones CMC e IM, ya que limitan la separación de las cabezas de los metacarpianos.

MOVIMIENTOS DEL CARPOMETACARPIANO E INTERMETACARPIANO JUNTAS

La articulación CMC del pulgar permite movimientos angulares en cualquier plano (flexión-extensión, abducción-aducción o circunducción) y una cantidad restringida de rotación axial. Lo más importante es que aquí se produce el movimiento esencial para la oposición del pulgar. Aunque el oponente pollicis es el motor principal, todos los músculos hipotenares contribuyen a la oposición.

Casi no se produce ningún movimiento en las articulaciones CMC del segundo y tercer dedo, el del cuarto dedo es ligeramente móvil, y el del quinto dedo es moderadamente móvil, flexionándose y girando ligeramente durante un agarre fuerte (v. fig. 3.75G, H). Cuando la palma de la mano está “ahuecada” (como durante la oposición de almohadilla a almohadilla entre el pulgar y el meñique), dos tercios del movimiento ocurren en la articulación CMC del pulgar, y un tercio ocurre en las articulaciones CMC e IC. del 4º y 5º dedo.

SUMINISTRO DE SANGRE DEL CARPOMETACARPIANO E INTERMETACARPIANO JUNTAS

Las articulaciones CMC e IM están irrigadas por anastomosis arteriales periarticulares de la muñeca y la mano (arcos carpianos dorsal y palmar, arco palmar profundo y arterias metacarpianas) (véanse las figuras 3.84 y 3.85).

Machine Translated by Google

INERVACIÓN DEL CARPOMETACARPIANO E INTERMETACARPIANO JUNTAS

Las articulaciones CMC e IM están inervadas por la rama interósea anterior del nervio mediano, la rama interósea posterior del nervio radial y las ramas dorsal y profunda del nervio cubital (v . fig. 3.87).

Articulaciones metacarpofalángicas e interfalángicas

Las articulaciones metacarpofalángicas son el tipo condiloide de articulación sinovial que permite el movimiento en dos planos: flexión-extensión y aducción-abducción. Las articulaciones interfalángicas son del tipo bisagra de articulación sinovial que sólo permiten flexión-extensión (fig. 3.112B).

ARTICULACIONES DE METACARPOFALANGEA Y ARTICULACIONES INTERFALANGEALES

Las cabezas de los metacarpianos se articulan con las bases de las falanges proximales en las articulaciones MP, y las cabezas de las falanges se articulan con las bases de las falanges ubicadas más distalmente en las articulaciones IP.

CÁPSULAS CONJUNTAS DE METACARPOFALANGEAL Y ARTICULACIONES INTERFALANGEALES

Una cápsula articular encierra cada articulación MC e IP con una membrana sinovial que recubre una capa fibrosa que está unida a los márgenes de cada articulación.

LIGAMENTOS DE METACARPOFALANGEAL Y ARTICULACIONES INTERFALANGEALES

La capa fibrosa de cada cápsula de las articulaciones MC e IP está reforzada por dos ligamentos colaterales (medial y lateral). Estos ligamentos tienen dos partes:

- Partes más densas en forma de “cordón” que pasan distalmente desde las cabezas de los metacarpianos y las falanges hasta las bases de las falanges (fig. 3.112A, B)
- Partes más delgadas en forma de abanico que pasan anteriormente para unirse a partes gruesas, densamente fibrosas o placas fibrocartilaginosas, los ligamentos palmar (placas), que forman la cara palmar de la cápsula articular

Las partes en forma de abanico de los ligamentos colaterales hacen que los ligamentos palmares se muevan como una visera sobre las cabezas metacarpianas o falángicas subyacentes.

Las fuertes partes en forma de cordón de los ligamentos colaterales de la articulación MP, al estar unidas excéntricamente a las cabezas de los metacarpianos, están flojas durante la extensión y tensas durante la flexión. Como resultado, los dedos generalmente no se pueden separar (abducir) cuando las articulaciones MP están completamente flexionadas. Las articulaciones interfalángicas tienen ligamentos correspondientes, pero los extremos distales de las falanges proximal y media, al estar aplanados anteroposteriormente y tener dos pequeños cóndilos, permiten

LGRAWANY
Machine Translated by Google

ni aducción ni abducción.

Los ligamentos palmares se mezclan con las vainas digitales fibrosas y proporcionan un surco longitudinal suave que permite que los ligamentos flexores largos se deslicen y permanezcan en una posición central mientras cruzan las convexidades de las articulaciones. Los ligamentos palmares de las articulaciones MP segunda a quinta están unidos por ligamentos metacarpianos transversales profundos que mantienen unidas las cabezas de los metacarpianos. Además, el capuchón dorsal de cada aparato extensor se une anteriormente a los lados de las placas palmares de las articulaciones MP.

MOVIMIENTOS DE METACARPOFALANGEAL Y ARTICULACIONES INTERFALANGEALES

La flexión-extensión, abducción-aducción y circunducción de los dedos segundo a quinto se producen en las articulaciones MP segunda a quinta. El movimiento en la articulación MP del pulgar se limita a flexión-extensión. En las articulaciones IP sólo se producen flexión y extensión.

SUMINISTRO DE SANGRE DE LAS ARTICULACIONES METACARPIANAS E INTERFALANGEALES

Las arterias digitales profundas que surgen de los arcos palmares superficiales irrigan las articulaciones MC e IP (véanse las figuras 3.84 y 3.85).

INERVACIÓN DE LAS ARTICULACIONES METACARPIANAS E INTERFALANGEALES

Los nervios digitales que surgen de los nervios cubital y mediano inervan las articulaciones MC e IP (v. 3.87A, B).

CLÍNICO CAJA

ARTICULACIONES DEL MIEMBRO SUPERIOR

Dislocación de la articulación esternoclavicular

La rareza de la luxación de la articulación SC atestigua su fuerza, que depende de sus ligamentos, su disco y la forma en que las fuerzas se transmiten generalmente a lo largo de la clavícula.

Cuando se recibe un golpe en el acromion de la escápula, o cuando se transmite una fuerza a la cintura escapular durante una caída con la mano extendida, la fuerza del golpe suele transmitirse a lo largo de la clavícula, es decir, a lo largo de su eje largo. La clavícula puede fracturarse cerca de la unión de sus tercios medio y lateral, pero es raro que se disloque la articulación SC. La mayoría de las luxaciones de la articulación SC en personas <25 años de edad se deben a fracturas a través de la placa epifisaria porque la epífisis en el extremo esternal de la clavícula no se cierra hasta los 23 a 25 años de edad.

Anquilosis de la articulación esternoclavicular

Machine Translated by Google

El movimiento en la articulación SC es fundamental para el movimiento del hombro. Cuando se produce anquilosis (rigidez o fijación) de la articulación, o es necesaria quirúrgicamente, se extirpa una sección del centro de la clavícula, creando una pseudoarticulación o articulación “flable” para permitir movimiento escapular.

Dislocación de la articulación acromioclavicular

Aunque su ligamento coracoclavicular extrínseco es fuerte, la articulación AC en sí es débil y se lesiona fácilmente con un golpe directo (fig. B3.33A-D). En deportes de contacto como fútbol americano, fútbol americano, hockey o artes marciales, no es raro que se disloque el la articulación AC como resultado de una caída fuerte sobre el hombro o sobre el miembro superior extendido. La dislocación de la articulación AC también puede ocurrir cuando un jugador de hockey sobre hielo es empujado hacia las tablas o cuando una persona recibe un fuerte golpe en la parte superolateral de la espalda.

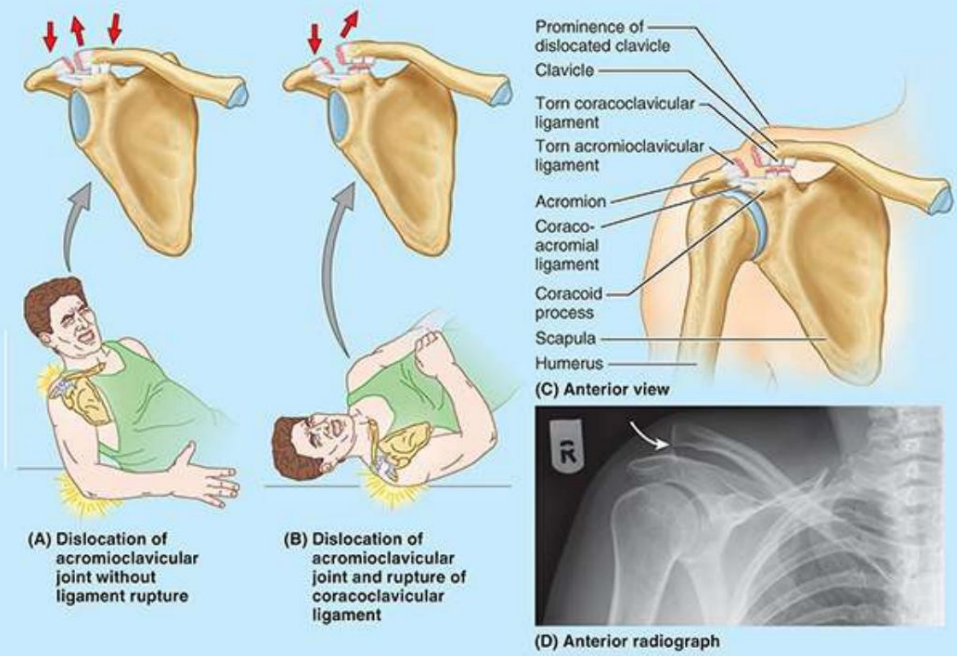

FIGURA B3.33. Luxación de la articulación acromioclavicular.

Una dislocación de la articulación AC, a menudo llamada “separación del hombro”, es grave cuando tanto la AC y los ligamentos coracoclaviculares se rompen. Cuando el ligamento coracoclavicular se desgarra, el hombro se separa de la clavícula y cae por el peso del miembro superior.
La rotura del ligamento coracoclavicular permite que la capa fibrosa de la cápsula articular se rompa de modo que el acromion pueda pasar por debajo del extremo acromial de la clavícula. La dislocación de la articulación AC hace que el acromion sea más prominente y la clavícula puede moverse por encima de este proceso.

Tendinitis calcificada del hombro

La inflamación y la calcificación de la bolsa subacromial provocan dolor, sensibilidad y

Machine Translated by Google

Limitación del movimiento de la articulación glenohumeral. Esta condición también se conoce como bursitis escapulohumeral calcificada. Es común el depósito de calcio en el tendón del supraespinoso. Esto provoca un aumento de la presión local que a menudo provoca un dolor insoportable durante la abducción del brazo; el dolor puede irradiarse hasta la mano. El depósito de calcio puede irritar la bolsa subacromial suprayacente, produciendo una reacción inflamatoria conocida como bursitis subacromial (fig. B3.34).

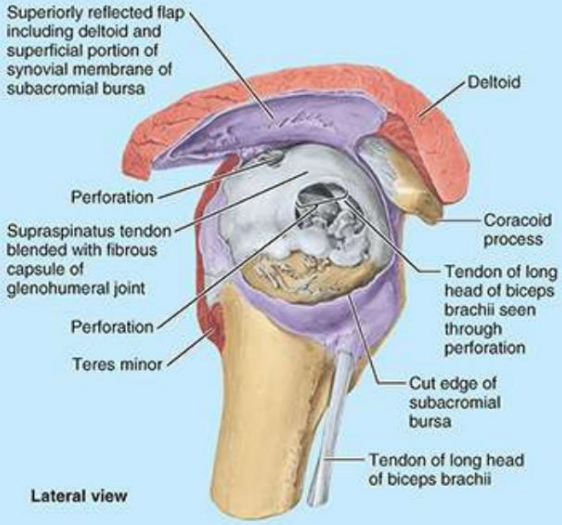

FIGURA B3.34. Desgaste del tendón supraespinoso.

Mientras la articulación glenohumeral esté en aducción, generalmente no se produce dolor porque en esta Coloque la lesión dolorosa alejada de la superficie inferior del acromion. En la mayoría de las personas, el dolor se produce durante los 50 a 130° de abducción (síndrome del arco doloroso) porque durante este arco el tendón del supraespinoso está en íntimo contacto con la superficie inferior del acromion. El dolor suele aparecer en hombres de 50 años o más después de un uso inusual o excesivo de la articulación glenohumeral.

Lesiones del manguito rotador

El manguito rotador musculotendinoso suele lesionarse durante el uso repetitivo del miembro superior por encima de la horizontal (p. ej., durante deportes de lanzamiento y raqueta, natación y levantamiento de pesas). Inflamación recurrente del manguito rotador, especialmente El área relativamente avascular del tendón supraespinoso es una causa común de dolor en el hombro y produce desgarros del manguito rotador musculotendinoso.

El uso repetitivo de los músculos del manguito rotador (p. ej., por lanzadores de béisbol) puede permitir que la cabeza humeral y el manguito rotador choquen con el arco coracoacromial (v. fig. 3.97B), produciendo irritación del arco e inflamación del manguito rotador. Como resultado, se desarrolla una tendinitis degenerativa del manguito rotador. También se produce desgaste del tendón del supraespinoso (fig. B3.34).

Para realizar una prueba de tendinitis/tendinosis degenerativa del manguito rotador, se le pide a la persona que

Machine Translated by Google

Baje la extremidad en abducción completa lenta y suavemente. A partir de una abducción de aproximadamente 90°, la extremidad caerá repentinamente hacia un lado de manera incontrolada si el manguito rotador (especialmente su parte supraespinosa) está enfermo y/o desgarrado.

Las lesiones del manguito rotador también pueden ocurrir durante una distensión repentina de los músculos, por ejemplo, cuando una persona mayor se esfuerza por levantar algo, como una ventana atascada. Esta distensión puede romper un manguito rotador musculotendinoso previamente degenerado. Una caída sobre el hombro también puede desgarrar un manguito rotador previamente degenerado. A menudo, la parte intracapsular del tendón de la porción larga del bíceps braquial se deshilacha (incluso se desgasta), dejándola adherida al surco intertubercular. Como resultado, se produce rigidez en los hombros. Debido a que se fusionan, la integridad de la capa fibrosa de la cápsula articular de la articulación glenohumeral suele verse comprometida cuando se lesiona el manguito rotador. Como resultado, la cavidad articular se comunica con la bolsa subacromial. Debido a que el músculo supraespinoso ya no funciona con un desgarro completo del manguito rotador, la persona no puede iniciar la abducción del miembro superior. Si el brazo se abduce pasivamente 15° o más, la persona normalmente puede mantener o continuar la abducción utilizando el deltoides.

Dislocación de la articulación glenohumeral

Debido a su libertad de movimiento e inestabilidad, la articulación glenohumeral suele luxarse por lesión directa o indirecta. Dado que la presencia del arco coracoacromial y el soporte del manguito rotador son eficaces para prevenir la luxación hacia arriba, la mayoría de las luxaciones de la cabeza humeral ocurren en dirección descendente (inferior) (fig. B3.35). Sin embargo, se describen clínicamente como luxaciones anteriores o (más raramente) posteriores, lo que indica si la cabeza humeral ha descendido anterior o posterior al tubérculo infraglenoides y la cabeza larga del tríceps. La cabeza termina por delante o por detrás de la cavidad glenoidea.

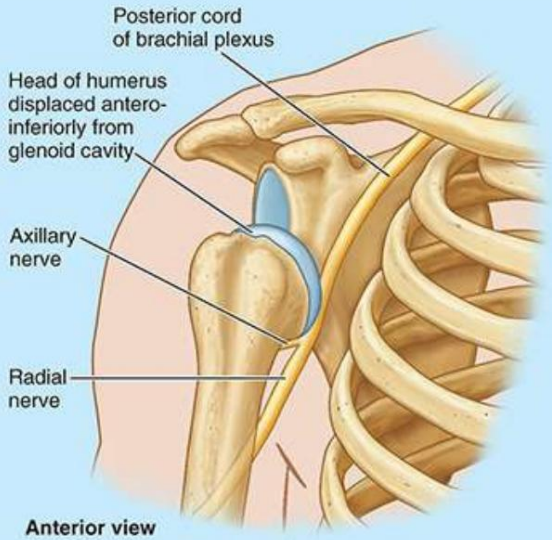

FIGURA B3.35. Luxación de la articulación glenohumeral.

GRAWANY
Machine Translated by Google

La luxación anterior de la articulación glenohumeral ocurre con mayor frecuencia en adultos jóvenes, particularmente en atletas. Suele deberse a una extensión y rotación lateral excesivas del húmero (fig. B3.36). La cabeza del húmero se conduce en dirección inferoanterior y, en el proceso, la capa fibrosa de la cápsula articular y el labrum glenoideo puede desprenderse de la cara anterior de la cavidad glenoidea. Un golpe fuerte en el húmero cuando la articulación glenohumeral está completamente en abducción inclina la cabeza del húmero hacia abajo, hacia la parte inferior débil de la cápsula articular. Esto puede desgarrar la cápsula y luxar el hombro, de modo que la cabeza humeral queda por debajo de la cavidad glenoidea y por delante del tubérculo infraglenoides. Los fuertes músculos flexores y aductores de la articulación glenohumeral suelen tirar posteriormente de la cabeza humeral en dirección anterosuperior hasta una posición subcoracoidea. Al no poder utilizar el brazo, la persona comúnmente lo sostiene con la otra mano.

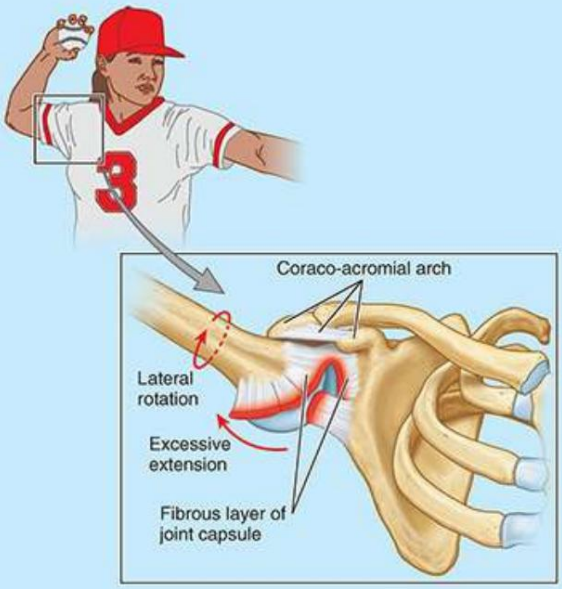

FIGURA B3.36. Lesión del nervio axilar.

La luxación inferior de la articulación glenohumeral a menudo ocurre después de una fractura por avulsión del tubérculo mayor del húmero, debido a la ausencia de la tracción hacia arriba y medial producida por los músculos que se unen al tubérculo. El nervio axilar puede lesionarse cuando la articulación glenohumeral se luxa debido a su estrecha relación con la parte inferior de la cápsula articular (fig. B3.35).

Lágrimas del labrum glenoideo

El desgarro del labrum glenoideo fibrocartilaginoso ocurre comúnmente en atletas que lanzan una pelota de béisbol o de fútbol y en aquellos que tienen inestabilidad del hombro y subluxación (dislocación parcial) de la articulación glenohumeral. El desgarro suele deberse a una contracción repentina del bíceps o a una subluxación forzada de la cabeza humeral sobre el labrum glenoideo (fig. B3.35; véase la figura 3.97A). Generalmente se produce un desgarro en la parte anterosuperior del labrum. El síntoma típico es el dolor al lanzar, especialmente durante el

Machine Translated by Google

fase de aceleración. Se puede sentir una sensación de chasquido o chasquido en la articulación glenohumeral durante la abducción y rotación lateral del brazo.

Capsulitis adhesiva de la articulación glenohumeral

La fibrosis adhesiva y las cicatrices entre la cápsula articular inflamada de la articulación glenohumeral, el manguito rotador, la bolsa subacromial y el deltoides suelen causar capsulitis adhesiva (“hombro congelado”), una afección que se observa en personas de 40 a 60 años. de edad. Una persona con esta afección tiene dificultad para abducir el brazo y puede obtener una abducción aparente de hasta 45° elevando y rotando la escápula. Debido a la falta de movimiento de la articulación glenohumeral, se ejerce tensión sobre la articulación AC, que puede ser dolorosa durante otros movimientos (p. ej., elevación o encogimiento de hombros). Las lesiones que pueden iniciar una capsulitis aguda son las luxaciones glenohumerales, la tendinitis calcificada del supraespinoso, el desgarro parcial del manguito rotador y la tendinitis bicipital.

Bursitis del codo

La bolsa subcutánea del olécranon (véanse figuras 3.99C y 3.103) está expuesta a lesiones durante las caídas sobre el codo y a infecciones por abrasiones de la piel que cubre el olécranon. La presión y la fricción excesivas y repetidas, como ocurre en la lucha libre, por ejemplo, pueden hacer que esta bolsa se inflame, produciendo una bursitis subcutánea del olécranon por fricción (p. ej., “codo de estudiante”) (fig. B3.37). Este tipo de bursitis también se conoce como “codo de lanzador de dardos” y “codo de minero”. Ocasionalmente, la bolsa se infecta y el área sobre la bolsa se inflama.

FIGURA B3.37. Bursitis subcutánea del olécranon.

La bursitis subtendinosa del olécranon es mucho menos común. Resulta de una fricción excesiva. entre el tendón del tríceps y el olécranon, por ejemplo, como resultado de la flexión-extensión repetida del antebrazo, como ocurre durante ciertos trabajos en la línea de montaje. El dolor es más intenso durante la flexión del antebrazo debido a la presión que el tendón del tríceps ejerce sobre la bolsa subtendinosa del olécranon inflamada (v . fig. 3.103).

La bursitis bicipitoradial (bursitis del bíceps) produce dolor cuando se prona el antebrazo porque esta acción comprime la bolsa bicipitoradial contra la mitad anterior de la tuberosidad del radio (v . fig. 3.105C).

LGRAWANY
Machine Translated by Google

Avulsión del epicóndilo medial

La avulsión (separación forzada) del epicóndilo medial en niños puede resultar de una caída que provoca una abducción severa del codo extendido, un movimiento anormal de esta articulación. La tracción resultante sobre el ligamento colateral cubital tira del epicóndilo medial en sentido distal (fig. B3.38). La base anatómica de la avulsión es que la epífisis del epicóndilo medial puede no fusionarse con el extremo distal del húmero hasta los 20 años. Por lo general, la fusión se completa radiográficamente a los 14 años en las mujeres y a los 16 en los hombres.

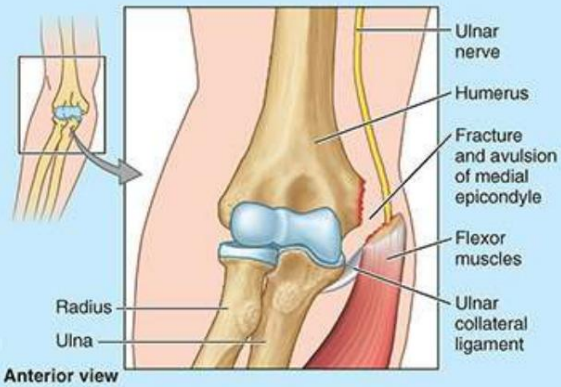

FIGURA B3.38. Fractura y avulsión del epicóndilo medial.

La lesión por tracción del nervio cubital es una complicación frecuente del tipo de avulsión por abducción del epicóndilo medial del húmero. La base anatómica para el estiramiento del nervio cubital es que pasa por detrás del epicóndilo medial antes de entrar en el antebrazo (v. fig. 3.49A).

Reconstrucción del ligamento colateral cubital

Rotura, desgarro y estiramiento del ligamento colateral cubital (UCL; ver Fig. 3.109B) son lesiones cada vez más comunes relacionadas con el lanzamiento atlético, principalmente el lanzamiento de béisbol (Fig. B3.39A), pero esta lesión también puede deberse a pases de fútbol, lanzamiento de jabalina y jugar waterpolo. La reconstrucción del ligamento cruzado anterior, conocida como “procedimiento de Tommy John” (en honor al primer lanzador que se sometió a la cirugía), implica un trasplante autólogo de un tendón largo del antebrazo o la pierna contralateral (p. ej., el tendón palmar largo o plantar; Fig. B3.39B). Se pasa un tendón de 10 a 15 cm de largo a través de orificios perforados a través del epicóndilo medial del húmero y la cara lateral de la apófisis coronoides del cúbito (fig. B3.39C-E).

Machine Translated by Google

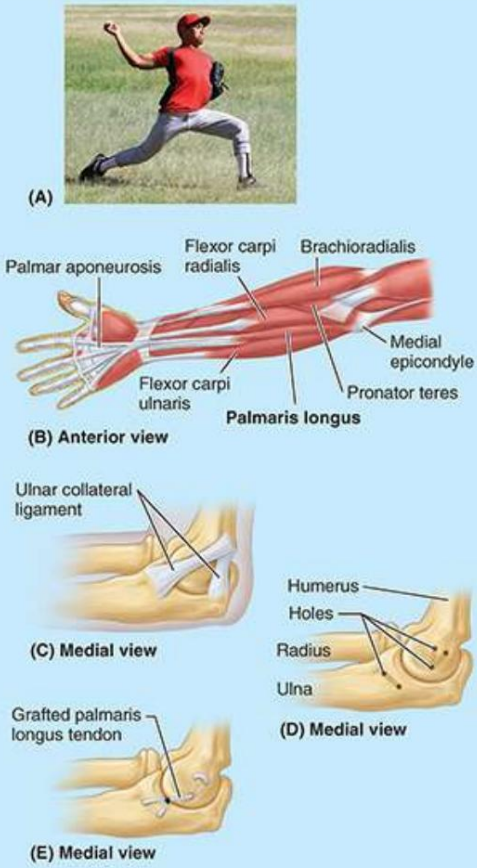

FIGURA B3.39. “Procedimiento de Tommy John” para reparar la rotura del ligamento colateral cubital.

Dislocación de la articulación del codo

La dislocación posterior de la articulación del codo puede ocurrir cuando los niños caen sobre sus manos con los codos flexionados. Las luxaciones del codo también pueden deberse a una hiperextensión o a un golpe que impulse el cúbito hacia atrás o posterolateral. El extremo distal del húmero atraviesa la débil parte anterior de la capa fibrosa de la cápsula articular a medida que el radio y el cúbito se dislocan posteriormente (fig. B3.40). El ligamento colateral cubital a menudo se desgarra y puede ocurrir una fractura asociada de la cabeza del radio, la apófisis coronoides o la apófisis olécraneana del cúbito. Puede producirse una lesión del nervio cubital, lo que provoca entumecimiento del dedo meñique y debilidad en la flexión y aducción de la muñeca.

Machine Translated by Google

FIGURA B3.40. Dislocación del codo. Flecha roja, dirección de la dislocación.

Subluxación y luxación de la cabeza radial

Los niños en edad preescolar, en particular las niñas, son vulnerables a la subluxación transitoria (dislocación incompleta) de la cabeza del radio (también llamada “codo de niñera” o “codo tirado”). La historia de estas dislocaciones es típica. El niño es levantado (sacudido) repentinamente por la extremidad superior mientras el antebrazo está en pronación (p. ej., levantar a un niño) (Figura B3.41A). El niño puede gritar, negarse a utilizar la extremidad y protegerla sujetándola con el codo flexionado y el antebrazo en pronación.

Machine Translated by Google

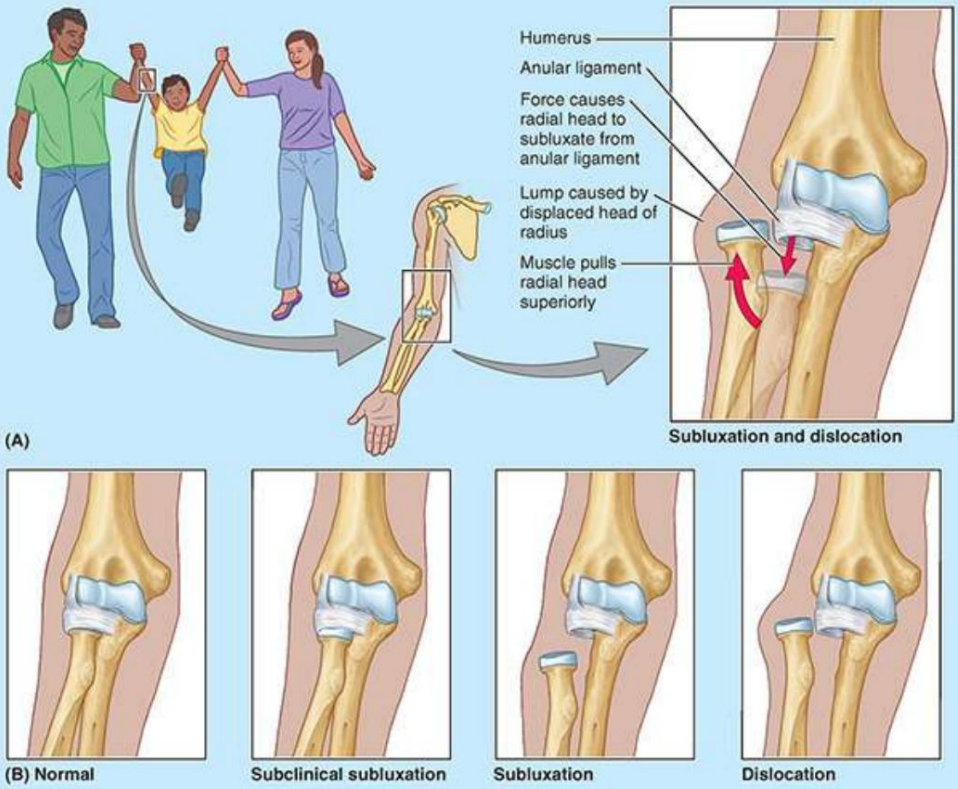

FIGURA B3.41. Luxación (subluxación) de la articulación radiocubital proximal.

El tirón repentino del miembro superior desgarra la inserción distal del ligamento anular, donde está flojo unido al cuello del radio. Luego, la cabeza radial se mueve distalmente, parcialmente fuera de la "cavidad" formada por el ligamento anular (fig. B3.41B). La parte proximal del ligamento desgarrado puede quedar atrapada entre la cabeza del radio y el capítulo del húmero.

La fuente del dolor es el ligamento anular pellizcado. El tratamiento de la subluxación consiste de supinación del antebrazo del niño mientras el codo está flexionado. El desgarro en el ligamento anular sana cuando la extremidad se coloca en un cabestrillo durante 2 semanas.

Fracturas y dislocaciones de muñeca

La fractura del extremo distal del radio (fractura de Colles), la fractura más común en personas mayores de 50 años, se analiza en el recuadro clínico "Fracturas de radio y cúbito" de este capítulo. La fractura del escafoides, relativamente común en adultos jóvenes, se analiza en el recuadro clínico "Fractura del escafoides" de este capítulo.

La luxación anterior del semilunar es una lesión poco frecuente pero grave que suele deberse a una caída sobre la muñeca en dorsiflexión (fig. B3.42A). El semilunar sale de su lugar en el suelo del túnel carpiano hacia la superficie palmar de la muñeca. El semilunar desplazado puede comprimir el nervio mediano y provocar el síndrome del túnel carpiano (consulte el recuadro clínico "Síndrome del túnel carpiano" anteriormente en este capítulo). Debido a su pobre suministro de sangre,

LGRAWANY
Machine Translated by Google

Puede producirse necrosis avascular del semilunar. En algunos casos, puede ser necesaria la escisión del semilunar. En la enfermedad degenerativa de las articulaciones de la muñeca, puede ser necesaria la fusión quirúrgica del carpo (artrodesis) para aliviar el dolor intenso.

(A) Posterolateral view of pronated limb with wrist extended

(B) Anterior radiograph (C) Lateral radiograph

FIGURA B3.42. Fracturas y luxaciones de muñeca. U, cúbito; R, radio; E, epífisis radial.

La fractura-separación de la epífisis radial distal es común en niños debido a caídas frecuentes en las que las fuerzas se transmiten desde la mano al radio (fig. B3.42B, C).
En una radiografía lateral de la muñeca de un niño, es evidente el desplazamiento dorsal de la epífisis radial distal (fig. B3.42C). Cuando la epífisis se coloca en su posición normal durante la reducción, el pronóstico de crecimiento óseo normal es bueno.

Pulgar del jinete

El pulgar de jinete se refiere a un esguince del ligamento colateral radial y una fractura por avulsión de la parte lateral de la falange proximal del pulgar. Esta lesión es común en personas que montan toros mecánicos.

Pulgar de esquiador

El pulgar de esquiador (históricamente, pulgar de guardabosques) se refiere a la rotura o laxitud crónica del ligamento colateral de la primera articulación MP (fig. B3.43). La lesión resulta de la hiperabducción de la articulación MP del pulgar, que ocurre cuando el pulgar se sujeta por el bastón de esquí mientras el resto de la mano golpea el suelo o entra en la nieve. En severo

Machine Translated by Google

lesiones, la cabeza del metacarpiano tiene una fractura por avulsión.

Skier's thumb (*arrow*)

FIGURA B3.43. Hiperabducción de la articulación MP.

Conclusión: articulaciones de las extremidades superiores

Articulaciones de la cintura pectoral: Las articulaciones de la cintura pectoral son accesorias de la articulación glenohumeral en el posicionamiento del miembro superior. ■ La articulación SC une el apéndice esqueleto al esqueleto axial. ■ Las articulaciones SC y AC permiten el movimiento en la articulación escapulotorácica fisiológica, donde se produce aproximadamente 1° de movimiento por cada 3° de movimiento del brazo (ritmo escapulohumeral). A su vez, aproximadamente dos tercios del movimiento en la articulación escapulotorácica resultan del movimiento en la articulación SC, y un tercio es del movimiento en la articulación AC. ■ La fuerza y la integridad de las articulaciones del complejo del hombro no dependen de la congruencia de las superficies articulares. ■ La integridad de las articulaciones SC y AC resulta de los ligamentos intrínsecos y extrínsecos y del disco articular SC.

Articulación glenohumeral (hombro): la cavidad glenoidea de la escápula forma una cavidad poco profunda para la cabeza relativamente grande del húmero en esta articulación esférica; la fosa se profundiza sólo ligeramente (aunque significativamente en términos de estabilidad) por el labrum glenoideo. ■ Además, la cápsula fibrosa está suelta para permitir la amplia gama de movimientos que se producen en esta articulación. ■ La integridad de la articulación glenohumeral se mantiene en gran medida mediante la contracción tónica y activa de los músculos que actúan a través de ella, en particular los músculos SITS (manguito rotador). ■ La degeneración del manguito rotador es común en la edad avanzada y produce dolor, rango y fuerza de movimiento limitados e inflamación de las bolsas circundantes que desarrollan una comunicación abierta con la cavidad articular.

Articulación del codo: aunque la articulación del codo parece simple debido a su función principal como articulación de bisagra, el hecho de que implique la articulación de un solo hueso proximalmente con

LGRAWANY
Machine Translated by Google

dos huesos distalmente, uno de los cuales gira, confieren una complejidad sorprendente a esta articulación compuesta (de tres partes). ■ El movimiento de la bisagra, la capacidad de transmitir fuerzas y el alto grado de estabilidad de la articulación resultan principalmente de la conformación de las superficies articulares de la articulación húmero-cubital (es decir, de la escotadura troclear del cúbito a la tróclea del húmero). ■ La integridad y las funciones de la articulación humeroradial y del complejo articular radiocubital proximal dependen principalmente de la colateral radial y anular combinadas.

ligamentos. ■ La articulación radiohumeral es la porción de la articulación del codo entre el capítulo y la cabeza del radio.

Articulaciones radiocubitales: las articulaciones sinoviales radiocubitales proximales y distales combinadas más

La membrana interósea permite la pronación y supinación del antebrazo. ■ El ligamento anular de la articulación proximal, el disco articular de la articulación distal y la membrana interósea no sólo mantienen unidos los dos huesos al mismo tiempo que permiten el movimiento necesario entre ellos, sino que (especialmente la membrana) también transmiten las fuerzas recibidas de la mano por el radio a el cúbito para su posterior transmisión al húmero y cintura escapular.

Articulación de la muñeca: el movimiento en la muñeca mueve toda la mano, contribuyendo dinámicamente a una habilidad o movimiento, o permitiendo que se estabilice en una posición particular para maximizar la efectividad de la mano y los dedos al manipular y sostener objetos. ■

La complejidad y la flexibilidad de la muñeca resultan del número de huesos involucrados. ■

Se producen extensión-flexión, abducción-aducción y circunducción. ■ En general, la mayor parte del movimiento de la muñeca se produce en la articulación de la muñeca (radiocarpiana) entre el radio y el disco articular de la articulación radiocubital distal y la fila proximal de huesos del carpo (principalmente el escafoides).

y semilunar). ■ Sin embargo, el movimiento concomitante en las articulaciones intercarpianas (IC) (especialmente la articulación IC mediocarpiana) aumenta estos movimientos.

Articulaciones de la mano: las articulaciones carpometacarpianas (CMC) de los cuatro dedos mediales, que comparten una cavidad articular común, tienen un movimiento limitado (especialmente las del segundo y tercer dedo), lo que contribuye a la estabilidad de la palma como base desde y contra que operan los dedos. ■ El movimiento se produce en las articulaciones CMC del tercer y cuarto dedo, principalmente en

asociación con un agarre fuerte o ahuecar la palma, como durante la oposición. ■ Sin embargo, la gran movilidad de la articulación CMC del pulgar, una articulación en silla de montar, proporciona al dedo la mayor parte de su rango de movimiento y permite específicamente la oposición. ■ Por tanto, la articulación CMC es clave para la eficacia de la mano humana. A diferencia de las articulaciones CMC, las articulaciones metacarpofalángicas (MP) de los cuatro dedos mediales ofrecen una considerable libertad de movimiento (flexión-extensión y abducción-aducción), mientras que la del pulgar se limita a la flexión-extensión, al igual que todas las articulaciones interfalángicas. .

1La articulación escapulotorácica es una “articulación” fisiológica en la que el movimiento se produce entre estructuras musculoesqueléticas (entre la escápula y los músculos asociados y la pared torácica), en lugar de una articulación anatómica, en la que el movimiento se produce entre

Machine Translated by Google

elementos esqueléticos que articulan directamente. La articulación escapulotorácica es donde se producen los movimientos escapulares de elevación-depresión, protracción-retracción y rotación.

2La palabra “muñeca” a menudo se usa incorrectamente; no debe usarse como sinónimo de “carpo” porque se aplica correctamente en el extremo distal del antebrazo, alrededor del cual se usa un reloj de pulsera o pulseras. 3

Es incómodo que la estructura identificada oficialmente como retináculo flexor no se corresponda en posición y estructura con el retináculo extensor cuando hay otra estructura (el ligamento palmar carpiano, actualmente no reconocido por Terminología Anatómica) que sí lo hace. La comunidad clínica ha propuesto y adoptado ampliamente el uso del término ligamento transverso del carpo, de base más estructural, para reemplazar el término retináculo flexor.

4Aquí se utilizan los términos equivalentes en inglés preferidos enumerados por Terminologia Anatomica (TA). Los términos oficiales alternativos de TA reemplazan brazo por braquial y antebrazo por antebraquial.

LGRAWANY
Machine Translated by Google

4

Tórax

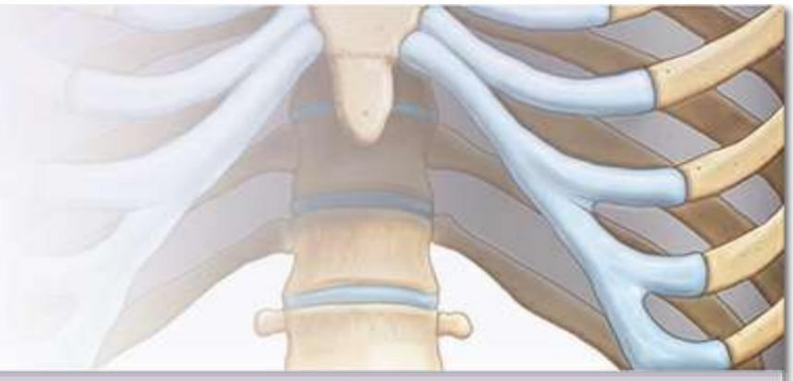

DESCRIPCIÓN GENERAL DEL TÓRAX
PARED TORÁCICA
Esqueleto de la pared torácica
Aperturas torácicas
Articulaciones de la pared torácica
TABLA 4.1. Articulaciones de la pared torácica
Movimientos de la pared torácica
RECUADRO CLÍNICO: Pared Torácica
Músculos de la pared torácica
TABLA 4.2. Músculos de la pared torácica Fascia
de la pared torácica
Nervios de la pared torácica
TABLA 4.3. Irrigación arterial de la pared torácica
Vasculatura de la pared torácica
Pechos
RECUADRO CLÍNICO: Músculos y Neurovasculatura de la Pared Torácica
Anatomía superficial de la pared torácica
RECUADRO CLÍNICO: Senos
VÍSCERAS DE LA CAVIDAD TORÁCICA
Pleuras, pulmones y árbol traqueobronquial
RECUADRO CLÍNICO: Pleuras, Pulmones y Árbol Traqueobronquial
Descripción general del mediastino
Pericardio
RECUADRO CLÍNICO: Descripción general del mediastino y pericardio
Corazón
TABLA 4.4. Suministro arterial al corazón
RECUADRO CLÍNICO: Corazón
Mediastino Superior y Grandes Vasos
Mediastino posterior
TABLA 4.5. Aorta y sus ramas en el tórax

Machine Translated by Google

Mediastino anterior
TABLA 4.6. Nervios del tórax
RECUADRO CLÍNICO: Mediastino Superior, Posterior y Anterior

DESCRIPCIÓN GENERAL DEL TÓRAX

El tórax es la parte del cuerpo entre el cuello y el abdomen. Comúnmente, el término tórax se utiliza como sinónimo de tórax; sin embargo, el tórax es mucho más extenso que la pared torácica y la cavidad que contiene. El tórax generalmente se concibe como la parte superior del tronco que es más ancha en la parte superior debido a la presencia de la cintura pectoral (escapular) (clavículas y escápulas), con gran parte de su circunferencia representada por la musculatura pectoral y escapular y, en el adulto. las hembras, los senos.

La cavidad torácica y su pared tienen forma de cono truncado, siendo más estrechas en la parte superior, aumentando la circunferencia en la inferior, y alcanzando su tamaño máximo en la unión con la porción abdominal del tronco. La pared de la cavidad torácica es relativamente delgada, esencialmente tan gruesa como su esqueleto. La caja torácica (caja torácica), con las barras oblicuas (casi horizontales) formadas por las costillas y los cartílagos costales, también está sostenida por el esternón vertical y las vértebras torácicas (fig. 4.1). Además, el suelo de la cavidad torácica (diafragma torácico) está profundamente invaginado hacia abajo (es decir, es empujado hacia arriba) por las vísceras de la cavidad abdominal. En consecuencia, casi la mitad inferior de la pared torácica rodea y protege las vísceras abdominales (p. ej., el hígado) en lugar de las vísceras torácicas. Por lo tanto, el tórax y su cavidad son mucho más pequeños de lo que cabría esperar según la apariencia externa del tórax.

LGRAWANY
Machine Translated by Google

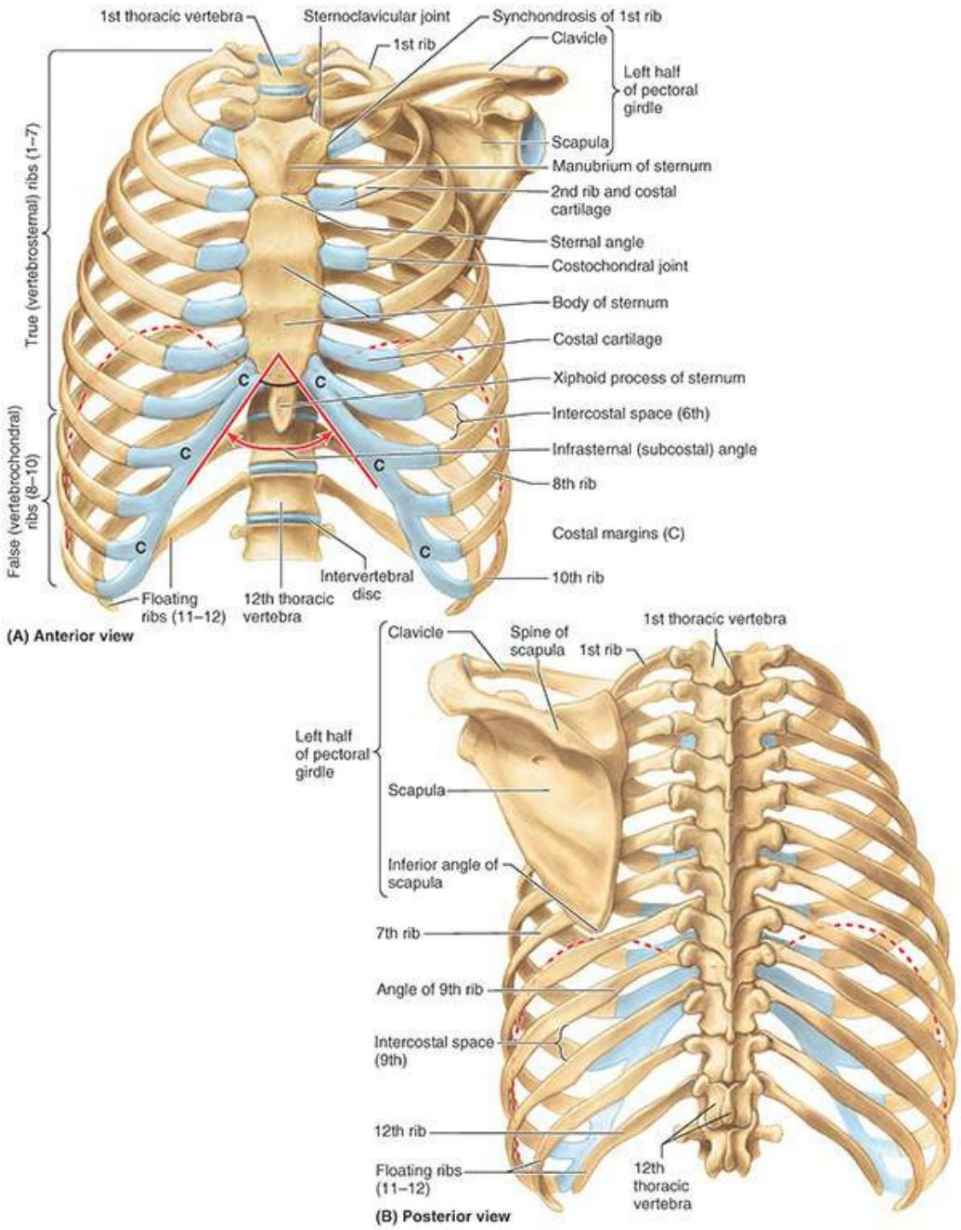

FIGURA 4.1. Esqueleto torácico. A y B. La caja torácica osteocartilaginosa incluye el esternón, 12 pares de costillas y cartílagos costales, y 12 vértebras torácicas y discos intervertebrales. Las clavículas y las escápulas forman la cintura pectoral (escapular), uno de cuyos lados se incluye aquí para demostrar la relación entre los esqueletos torácico (axial) y de las extremidades superiores (apendicular). Las líneas de puntos rojas indican la posición del diafragma, que separa las cavidades torácica y abdominal.

El tórax incluye los órganos primarios de los sistemas respiratorio y cardiovascular. La cavidad torácica se divide en tres espacios principales: el compartimento central o mediastino que alberga las vísceras torácicas excepto los pulmones y, a cada lado, las cavidades pulmonares derecha e izquierda que albergan los pulmones.

La mayor parte de la cavidad torácica está ocupada por los pulmones, que se encargan del intercambio de oxígeno y dióxido de carbono entre el aire y la sangre. La mayor parte del resto de la cavidad torácica está ocupada por el corazón y las estructuras involucradas en la conducción del aire y la sangre hacia y

Machine Translated by Google

de los pulmones. Además, el esófago, una estructura tubular que transporta nutrientes (alimentos) al estómago, atraviesa la cavidad torácica.

En términos de función y desarrollo, las mamas están relacionadas con el sistema reproductivo; sin embargo, las mamas se ubican sobre la pared torácica y normalmente se disecan con ella y, por lo tanto, se incluyen en este capítulo.

PARED TORÁCICA

La verdadera pared torácica incluye la caja torácica y los músculos que se extienden entre las costillas, así como la piel, el tejido subcutáneo, los músculos y la fascia que cubren su cara anterolateral. Las mismas estructuras que cubren su cara posterior se consideran pertenecientes a la espalda. Las glándulas mamarias de los senos se encuentran dentro del tejido subcutáneo de la pared torácica. Los músculos axioapendiculares anterolaterales (consulte el Capítulo 3, Miembro superior) que recubren la caja torácica y forman el lecho del seno se encuentran en la pared torácica y pueden considerarse parte de ella, pero son claramente músculos de los miembros superiores según su función e inervación. . Aquí sólo se mencionan brevemente.

La forma de cúpula de la caja torácica proporciona una rigidez notable, dado el peso ligero de su componentes, permitiéndole realizar las siguientes funciones:

• Proteger los órganos vitales torácicos y abdominales (la mayor parte llenos de aire o líquido) de fuerzas externas.
• Resiste las presiones internas negativas (subatmosféricas) generadas por el retroceso elástico del Pulmones y movimientos inspiratorios.
• Proporcionan sujeción y soportan el peso de las extremidades superiores. •
Proporcionan fijación de anclaje (origen) de muchos de los músculos que mueven y mantienen la posición de las extremidades superiores en relación con el tronco, así como también proporcionan inserciones para los músculos de las extremidades superiores. abdomen, cuello, espalda y respiración

Aunque la forma de cúpula de la caja torácica proporciona rigidez, sus articulaciones y la delgadez y flexibilidad de las costillas le permiten absorber golpes y compresiones externas sin fracturarse y cambiar su forma para la respiración. Debido a que las estructuras más importantes del tórax (corazón, grandes vasos, pulmones y tráquea), así como su suelo y paredes, están en constante movimiento, el tórax es una de las regiones más dinámicas del cuerpo. Con cada respiración, los músculos de la pared torácica, trabajando en conjunto con el diafragma y los músculos de la pared abdominal, varían el volumen de la cavidad torácica. Esto se logra primero expandiendo la capacidad de la cavidad, lo que hace que los pulmones se expandan y aspiren aire, y luego, debido a la elasticidad pulmonar y la relajación muscular, disminuyendo el volumen de la cavidad y provocando que expulsen aire.

Conclusión: descripción general del tórax

El tórax, formado por la cavidad torácica, su contenido y la pared que la rodea, es la parte del tronco situada entre el cuello y el abdomen. ■ La forma y el tamaño del tórax.

LGRAWANY Machine Translated by Google

La cavidad y la pared torácica son diferentes de las del tórax (parte superior del tronco o torso) porque este último incluye algunos huesos y músculos proximales de las extremidades superiores y, en las mujeres adultas, las mamas. ■ El tórax incluye los órganos primarios de los sistemas respiratorio y cardiovascular.

■ La cavidad torácica se divide en tres compartimentos: el mediastino central, ocupado por el corazón y las estructuras que transportan aire, sangre y alimentos, y las cavidades pulmonares derecha e izquierda, ocupadas por los pulmones.

Esqueleto de la pared torácica

El esqueleto torácico forma la caja torácica osteocartilaginosa (fig. 4.1), que protege las vísceras torácicas y algunos órganos abdominales. El esqueleto torácico incluye 12 pares de costillas y cartílagos costales asociados, 12 vértebras torácicas y los discos intervertebrales (IV) interpuestos entre ellas y el esternón. Las costillas y los cartílagos costales forman la parte más grande de la caja torácica; ambas se identifican numéricamente, desde la más superior (1.ª costilla o cartílago costal) hasta la más inferior (12.ª).

COSTILLAS, CARTÍLAGOS COSTALES Y ESPACIOS INTERCOSTALES

Las costillas (L. costae) son huesos planos y curvos que forman la mayor parte de la caja torácica (figs. 4.1, 4.2 y 4.3). Son notablemente ligeros pero muy resistentes. Cada costilla tiene un interior esponjoso que contiene médula ósea (tejido hematopoyético), que forma células sanguíneas. Existen tres tipos de costillas que se pueden clasificar en típicas o atípicas:

1. Costillas verdaderas (vertebroesternales) (costillas 1.ª a 7.ª): se unen directamente al esternón a través de sus propios cartílagos costales.
2. Costillas falsas (vertebrocondrales) (octava, novena y generalmente décima costillas): sus cartílagos son conectado al cartílago de la costilla que está encima de ellos; por tanto, su conexión con el esternón es indirecta.
3. Costillas flotantes (vertebrales, libres) (costillas 11, 12 y, a veces, 10): las costillas rudimentarias los cartílagos de estas costillas no se conectan ni siquiera indirectamente con el esternón; en cambio, terminan en la musculatura abdominal posterior.

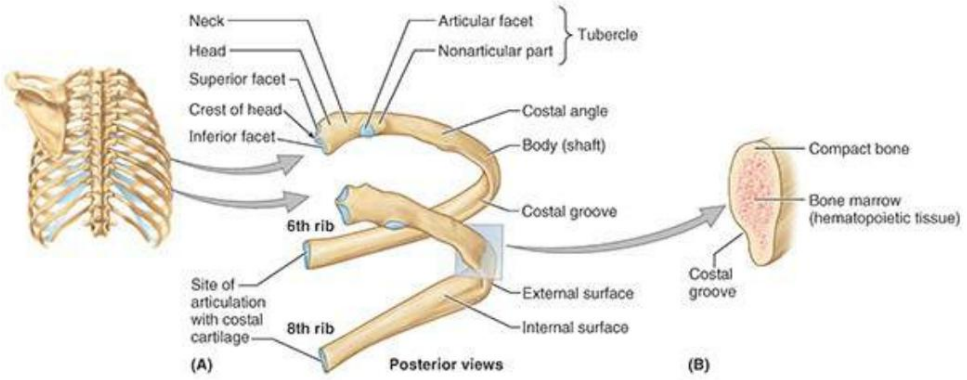

FIGURA 4.2. Costillas típicas. A. Costillas tercera a novena. Las costillas típicas tienen características comunes: cada costilla tiene una cabeza, un cuello,

Machine Translated by Google

tubérculo y cuerpo (eje). B. Corte transversal de la parte media del cuerpo de una costilla típica.

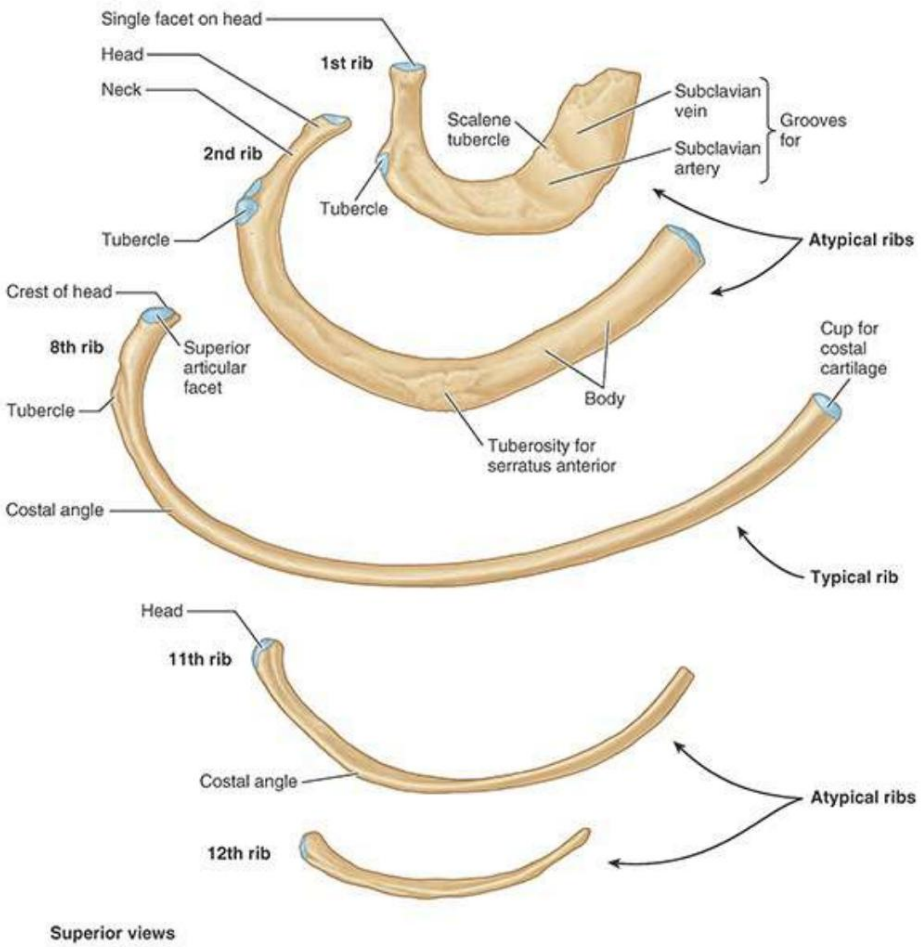

FIGURA 4.3. Costillas atípicas. Las costillas atípicas primera, segunda, undécima y duodécima difieren de las costillas típicas (p. ej., la octava costilla, que se muestra en el centro).

Las costillas típicas (tercera a novena) tienen los siguientes componentes:

• Cabeza: en forma de cuña y tiene dos facetas, separadas por la cresta de la cabeza (Fig. 4.2); una faceta para la articulación con la vértebra numéricamente correspondiente y una faceta para la vértebra superior a ésta • Cuello: conecta la cabeza de la

costilla con el cuerpo al nivel del tubérculo • Tubérculo: ubicado en la unión del cuello y el cuerpo; una

parte articular lisa se articula con la apófisis transversa correspondiente de la vértebra y una parte no articular rugosa proporciona inserción al ligamento costotransverso (v . fig. 4.8B). • Cuerpo (diáfisis): delgado, plano y curvado, más marcadamente en el ángulo costal donde gira la costilla.

anterolateralmente. El ángulo también demarca el límite lateral de inserción de la capa intermedia de músculos intrínsecos (erectores de la columna) a las costillas (véanse las figuras 2.34 y 2.36). La superficie interna cóncava del cuerpo tiene un surco costal paralelo al borde inferior de la costilla, que proporciona cierta protección al nervio y los vasos intercostales.

LGRAWANY
Machine Translated by Google

Las costillas atípicas (1.ª, 2.ª y 10.ª a 12.ª) son diferentes (fig. 4.3):

• La primera costilla es la más ancha (es decir, su cuerpo es más ancho y casi horizontal), más corta y más curvada de las siete costillas verdaderas. Tiene una sola faceta en la cabeza para la articulación únicamente con la vértebra T1 y dos surcos dirigidos transversalmente que cruzan su superficie superior para los vasos subclavios. Los surcos están separados por un tubérculo escaleno y una cresta, a la que se une el músculo escaleno anterior.

• La segunda costilla tiene un cuerpo más delgado y menos curvado y es sustancialmente más larga que la primera costilla. Su cabeza tiene dos facetas para articularse con los cuerpos de las vértebras T1 y T2; su principal característica atípica es una zona rugosa en su superficie superior, la tuberosidad del serrato anterior, de donde se origina parte de ese músculo. • Las costillas 10.ª a 12.ª, al igual que la 1.ª costilla, tienen una sola faceta en la cabeza y se articulan con una vértebra única.

• Las costillas 11.ª y 12.ª son cortas y no tienen cuello ni tubérculo.

Los cartílagos costales prolongan las costillas anteriormente y contribuyen a la elasticidad de la pared torácica, proporcionando una unión flexible para sus extremos anteriores (puntas). Los cartílagos aumentan de longitud durante los primeros 7 y luego disminuyen gradualmente. Los primeros 7 cartílagos costales se unen directa e independientemente al esternón; el octavo, noveno y décimo se articulan con los cartílagos costales justo por encima de ellos, formando un margen costal cartilaginoso, articulado y continuo (fig. 4.1A; véase la figura 4.13). Los cartílagos costales 11 y 12 forman tapas en los extremos anteriores de las costillas correspondientes y no llegan ni se unen a ningún otro hueso o cartílago.
Los cartílagos costales de las costillas 1 a 10 anclan claramente el extremo anterior de la costilla al esternón, limitando su movimiento general a medida que el extremo posterior se mueve alrededor o sobre el eje transversal de la costilla (v. fig. 4.9).

Los espacios intercostales separan las costillas y sus cartílagos costales entre sí (fig. 4.1A).
Los espacios se nombran según la costilla que forma el borde superior del espacio; por ejemplo, el cuarto espacio intercostal se encuentra entre las costillas 4 y 5. Hay 11 espacios intercostales y 11 nervios intercostales. Los espacios intercostales están ocupados por músculos y membranas intercostales, y dos conjuntos (principal y colateral) de vasos sanguíneos y nervios intercostales, identificados por el mismo número asignado al espacio. El espacio debajo de la duodécima costilla no se encuentra entre las costillas y, por lo tanto, se denomina espacio subcostal, y la rama anterior (rama) del nervio espinal T12 es el nervio subcostal. Los espacios intercostales son más anchos en dirección anterolateral. Los espacios se ensanchan aún más con la inspiración, la rotación y la flexión lateral de la columna vertebral torácica.

VERTEBRA TORÁCICA

La mayoría de las vértebras torácicas son típicas porque son independientes y tienen cuerpos, arcos vertebrales y siete apófisis para conexiones musculares y articulares (figs. 4.4 y 4.5).
Los rasgos característicos de las vértebras torácicas incluyen los siguientes:

• Facetas costales bilaterales (semifacetarias) en los cuerpos vertebrales, que generalmente ocurren en la parte inferior y pares superiores, para la articulación con las cabezas de las costillas
• Facetas costales en las apófisis transversas para la articulación con los tubérculos de las costillas, excepto las dos o tres vértebras torácicas inferiores.

Machine Translated by Google

• Apófisis espinosas largas e inclinadas hacia abajo

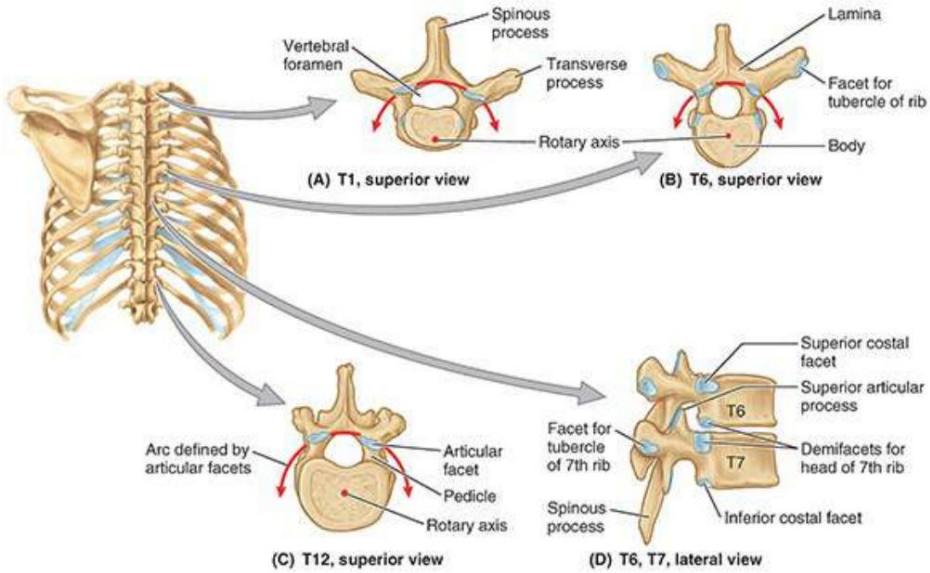

FIGURA 4.4. Vertebra torácica. A. Vértebra T1. Agujero vertebral y cuerpo similar en tamaño y forma a una vértebra cervical. B. Vértebras T5-T9. Estas vértebras tienen características típicas de las vértebras torácicas. C. Vértebra T12. Esta vértebra tiene apófisis óseas y un tamaño corporal similar a una vértebra lumbar. Los planos de las facetas articulares de las vértebras torácicas definen un arco (flechas rojas) que se centra en un eje que atraviesa los cuerpos vertebrales verticalmente (A-C). D. Rasgos característicos de las vértebras torácicas. Facetas costales superiores e inferiores (semifacetarias) en el cuerpo vertebral y facetas costales en las apófisis transversas. Las apófisis espinosas largas e inclinadas son características de las vértebras torácicas.

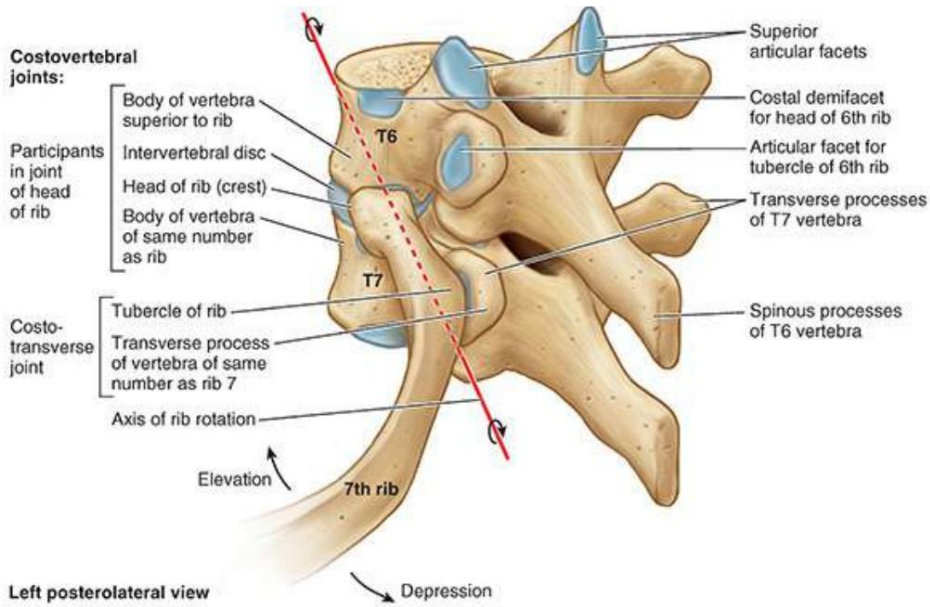

FIGURA 4.5. Articulaciones costovertebrales de una costilla típica. Las articulaciones costovertebrales incluyen la articulación de la cabeza de la costilla, en la que la cabeza se articula con dos cuerpos vertebrales adyacentes y el disco intervertebral entre ellos, y la articulación costotransversa, en la que el tubérculo de la costilla se articula con la apófisis transversa de una vértebra. La costilla se mueve (se eleva y deprime) alrededor de un eje que atraviesa la cabeza y el cuello de la costilla (flechas).

Las facetas costales superior e inferior, la mayoría de las cuales son pequeñas semifacetas, se presentan como superficies planas emparejadas bilateralmente en los márgenes posterolaterales superior e inferior de los cuerpos de las costillas típicas.

LGRAWANY
Machine Translated by Google

vértebras torácicas (T2-T9). Funcionalmente, las facetas están dispuestas en pares en vértebras adyacentes, flanqueando un disco IV interpuesto: una (semi)facetaria inferior de la vértebra superior y una (semi)facetaria superior de la vértebra inferior. Normalmente, dos semifacetas emparejadas de esta manera y el margen posterolateral del disco IV entre ellas forman una única cavidad para recibir la cabeza de la costilla con el mismo número de identificación que la vértebra inferior (p. ej., cabeza de la costilla 6 con la faceta costal superior). de la vértebra T6). Las vértebras torácicas atípicas tienen facetas costales enteras en lugar de semifacetas:

- Las facetas costales superiores de la vértebra T1 no son semifacetadas porque no las hay.
  en la vértebra C7 arriba, y la costilla 1 se articula solo con la vértebra T1. T1 tiene una (semi)faceta costal inferior típica.
- T10 tiene sólo un par bilateral de facetas costales (completas), ubicadas en parte en su cuerpo y en parte en su pedículo.
- T11 y T12 también tienen un solo par de facetas costales (completas), ubicadas en sus pedículos.

Las apófisis espinosas que se proyectan desde los arcos vertebrales de las vértebras torácicas típicas (p. ej., vértebras T6 o T7) son largas y se inclinan hacia abajo, normalmente superponiéndose a la vértebra inferior (Figs. 4.4D y 4.5). Cubren los espacios entre las láminas de las vértebras adyacentes, evitando así que objetos punzantes, como un cuchillo, entren en el canal vertebral y dañen la médula espinal. Las carillas articulares superiores convexas de las apófisis articulares superiores miran principalmente hacia atrás y ligeramente lateralmente, mientras que las carillas articulares inferiores cóncavas de las apófisis articulares inferiores miran principalmente hacia delante y ligeramente medialmente. Los planos articulares bilaterales entre las respectivas carillas articulares de las vértebras torácicas adyacentes definen un arco centrado en un eje de rotación dentro del cuerpo vertebral (fig. 4.4A-C). Por tanto, se permiten pequeños movimientos de rotación entre vértebras adyacentes, limitados por la caja torácica adjunta.

ESTERNÓN

El esternón (G. sternon, tórax) es el hueso plano y alargado que forma la mitad de la parte anterior de la caja torácica (fig. 4.6). Se superpone directamente y brinda protección a las vísceras mediastínicas en general y gran parte del corazón en particular. El esternón consta de tres partes: manubrio, cuerpo y apófisis xifoides. En adolescentes y adultos jóvenes, las tres partes están conectadas entre sí por articulaciones cartilaginosas (sincondrosis) que se osifican durante la edad adulta media y tardía.

Machine Translated by Google

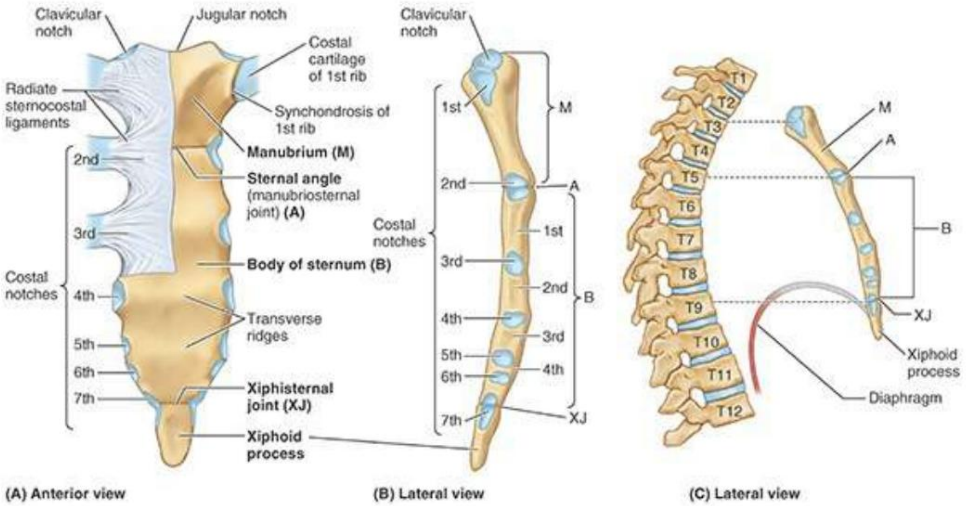

FIGURA 4.6. Esternón. A. Ligamentos esternales y periostio. Las bandas membranosas anchas y delgadas de los ligamentos esternocostales irradiados (lado superior derecho) pasan desde los cartílagos costales hasta las superficies anterior y posterior del esternón. B. Cara lateral del esternón. Observe el espesor del tercio superior del manubrio entre las muescas claviculares. C. Relación del esternón con la columna vertebral.

El manubrio (L., mango, como en el mango de una espada, con el cuerpo esternal formando la hoja) es un hueso aproximadamente trapezoidal. El manubrio es la más ancha y gruesa de las tres partes del esternón. El centro cóncavo del borde superior del manubrio, fácilmente palpable, es la muesca yugular (muesca supraesternal). La muesca se profundiza en los extremos mediales (esternales) de las clavículas, que son mucho más grandes que las muescas claviculares relativamente pequeñas del manubrio que las reciben y forman las articulaciones esternoclaviculares (SC) (fig. 4.1A). Inferolateral a la incisura clavicular, el cartílago costal de la primera costilla está estrechamente unido al borde lateral del manubrio: la sincondrosis de la primera costilla (figs. 4.1A y 4.6A). El manubrio y el cuerpo del esternón se encuentran en planos ligeramente diferentes, superior e inferior a su unión, la articulación manubrioesternal (fig. 4.6A, B); por lo tanto, su unión forma un ángulo esternal saliente (de Luis).

El cuerpo del esternón es más largo, más estrecho y más delgado que el manubrio y está situado al nivel de las vértebras T5-T9 (fig. 4.6A-C). Su ancho varía debido al festoneado de sus bordes laterales por las muescas costales. En los jóvenes, son evidentes cuatro esternebras (segmentos primordiales del esternón). Las esternebras se articulan entre sí en articulaciones cartilaginosas primarias (sincondrosis esternales). Estas articulaciones comienzan a fusionarse desde el extremo inferior entre la pubertad (madurez sexual) y los 25 años. La superficie anterior casi plana del cuerpo del esternón está marcada en los adultos por tres crestas transversales variables (fig. 4.6A), que representan las líneas de fusión (sinostosis) de sus cuatro esternebras originalmente separadas.

La apófisis xifoides, la parte más pequeña y variable del esternón, es delgada y alargada. Su extremo inferior se encuentra al nivel de la vértebra T10. Aunque a menudo es puntiaguda, la apófisis puede ser roma, bífida, curvada o desviada hacia un lado o hacia delante. Es cartilaginoso en los jóvenes, pero más o menos osificado en adultos mayores de 40 años. En las personas mayores, la apófisis xifoides puede fusionarse con el cuerpo del esternón.

La apófisis xifoides es un hito importante en el plano medio porque

LGRAWANY
Machine Translated by Google

• Su unión con el cuerpo del esternón en la articulación xifosternal indica el límite inferior de la parte central de la cavidad torácica; esta articulación es también el sitio del ángulo infraesternal (ángulo subcostal) formado por los márgenes costales derecho e izquierdo (fig. 4.1A).
• Es un marcador de la línea media del límite superior del hígado, el tendón central del diafragma, y el borde inferior del corazón.

Aperturas torácicas

Si bien la caja torácica proporciona una pared completa periféricamente, está abierta superior e inferiormente. La abertura superior (apertura) mucho más pequeña es un conducto que permite la comunicación con el cuello y las extremidades superiores. La abertura inferior más grande proporciona el origen en forma de anillo del diafragma, que ocluye completamente la abertura. Las excursiones del diafragma controlan principalmente el volumen/presión interna de la cavidad torácica, proporcionando la base para la respiración corriente (intercambio de aire).

APERTURA TORÁCICA SUPERIOR

La abertura torácica superior está delimitada (fig. 4.7) de la siguiente manera:

• Posteriormente, por la vértebra T1, cuyo cuerpo sobresale anteriormente en la abertura. • Lateralmente, por el 1.er par de costillas y sus cartílagos costales. • Anteriormente, por el borde superior del manubrio.

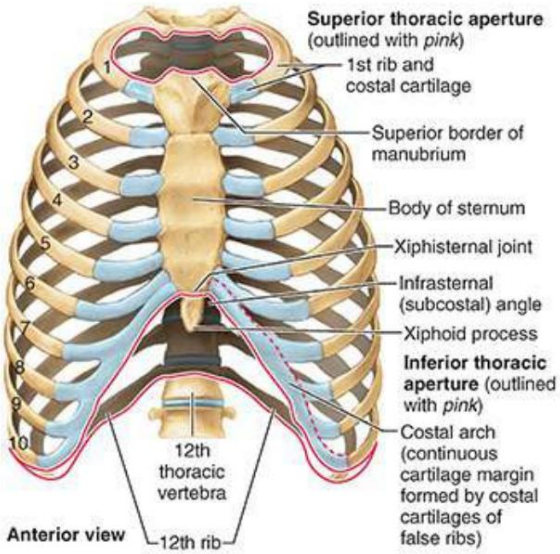

FIGURA 4.7. Aberturas torácicas. La apertura torácica superior es la "puerta de entrada" entre la cavidad torácica y el cuello y las extremidades superiores. La abertura torácica inferior sirve de unión para el diafragma, que sobresale hacia arriba de modo que las vísceras abdominales superiores (p. ej., el hígado) reciben protección de la caja torácica. La barra cartilaginosa continua formada por los cartílagos articulados de las costillas séptima a décima (falsas) forma el margen costal.

Estructuras que pasan entre la cavidad torácica y el cuello a través de la vía oblicua, con forma de riñón. La apertura torácica superior incluye la tráquea, el esófago, los nervios y los vasos que irrigan y drenan la cabeza, el cuello y las extremidades superiores.

Machine Translated by Google

La apertura torácica superior del adulto mide aproximadamente 6,5 cm anteroposteriormente y 11 cm transversalmente. Para visualizar el tamaño de esta abertura, tenga en cuenta que es un poco más grande de lo necesario para permitir el paso de un trozo de madera de 2 × 4 pulgadas. Debido a la oblicuidad del primer par de costillas, la abertura se inclina anteroinferiormente.

APERTURA TORÁCICA INFERIOR

La apertura torácica inferior, la salida torácica anatómica, está delimitada de la siguiente manera:

- Posteriormente, por la duodécima vértebra torácica, cuyo cuerpo sobresale anteriormente hacia la apertura
- Posterolateralmente, por los pares de costillas 11 y 12.
- Anterolateral, por los cartílagos costales unidos de las costillas 7 a 10, que forman los márgenes costales.
- Anteriormente, por la articulación xifosternal.

La apertura torácica inferior es mucho más espaciosa que la apertura torácica superior y tiene un contorno irregular. También es oblicuo porque la pared torácica posterior es mucho más larga que la pared anterior. Al cerrar la abertura torácica inferior, el diafragma separa las cavidades torácica y abdominal casi por completo. Las estructuras que van del tórax al abdomen, o viceversa, pasan a través de aberturas que atraviesan el diafragma (p. ej., el esófago y la vena cava inferior) o pasan por detrás de él (p. ej., la aorta).

Así como a menudo se sobreestima el tamaño de la cavidad torácica (o su contenido), su extensión inferior (correspondiente al límite entre las cavidades torácica y abdominal) a menudo se estima incorrectamente debido a la discrepancia entre la apertura torácica inferior y la ubicación de la cavidad torácica. diafragma (piso de la cavidad torácica) en personas vivas. Aunque el diafragma se origina en las estructuras que forman la abertura torácica inferior, las cúpulas del diafragma se elevan hasta el nivel del cuarto espacio intercostal, y las vísceras abdominales, incluidos el hígado, el bazo y el estómago, se encuentran por encima del plano de la abertura torácica inferior, dentro de la pared torácica (Fig. 4.1A, B).

Articulaciones de la pared torácica

Aunque los movimientos de las articulaciones de la pared torácica son frecuentes (por ejemplo, en asociación con la respiración normal), la amplitud de movimiento en las articulaciones individuales es relativamente pequeña. Sin embargo, cualquier alteración que reduzca la movilidad de estas articulaciones interfiere con la respiración. Durante la respiración profunda, las excursiones de la caja torácica (anterior, superior o lateral) son considerables. La extensión de la columna vertebral aumenta aún más el diámetro anteroposterior (AP) del tórax. Las articulaciones de la pared torácica se ilustran en la Figura 4.8. El tipo, las superficies articulares participantes y los ligamentos de las articulaciones de la pared torácica se proporcionan en la Tabla 4.1.

LGRAWANY
Machine Translated by Google

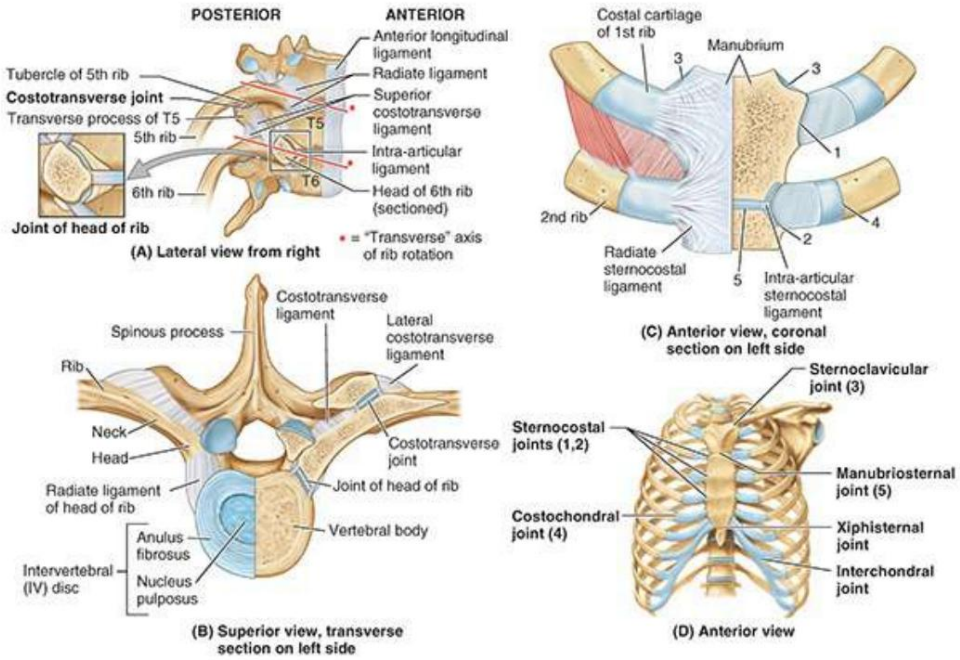

FIGURA 4.8. Articulaciones de la pared torácica.

TABLA 4.1. ARTICULACIONES DE LA PARED TORÁCICA

Articulación	Tipo	Articulación	Ligamentos	Comentarios
Intervertebral (de las vértebras T1-T12)	Sínfisis (cartílago secundario)	Cuerpos vertebrales adyacentes unidos por disco intravenoso	anteriores y longitudinal posterior	Movimiento limitado principalmente a pequeños grados de rotación.
costovertebral Articulaciones de cabeza de costilla	Articulación del plano sinovial	Cabeza de cada costilla con faceta costal o semisuperior de cuerpo vertebral del mismo número y semi o costal inferior faceta del cuerpo vertebral superior a ella y el disco IV entre ellos	Radiado e intra-ligamentos articulares de la cabeza de la costilla	Las cabezas de la primera, undécima y duodécima costilla (a veces la décima) se articulan únicamente con cuerpos vertebrales del mismo número.
costotransverso		Tubérculo de costilla con apófisis transversal de vértebra del mismo número	Costotransverso; laterales y superiores costotransverso	Las costillas 11 y 12 no articular con apófisis transversa de las vértebras del mismo número.
costocondral	Articulación cartilaginosa primaria (hialina)	Extremo lateral del cartílago costal con extremo esternal de la costilla.	Cartílago y hueso unidos por periostio	Normalmente no se produce ningún movimiento en esta articulación; El cartílago costal proporciona flexibilidad.
intercondral	Articulación del plano sinovial	Entre los cartílagos costales de la sexta y séptima, séptima y octava y octava y novena costillas	Ligamentos intercondrales	La articulación entre los cartílagos costales de la novena y décima costilla es fibrosa.
esternocostal	1º: articulación cartilaginosa primaria (sincondrosis)	Articulación del primer cartílago costal con el manubrio del esternón.		

Machine Translated by Google

	2.º a 7.º: articulación del plano sinovial	Articulación del 2º al 7º pares de cartílagos costales con esternón	anteriores y esternocostal irradiado posterior; intra-articular	Las caries articulares a menudo ausente; El fibrocartílago cubre las superficies articulares.
esternoclavicular	Tipo de silla de montar de articulación sinovial	Extremo esternal de la clavícula con mango del esternón y primer cartílago costal	anteriores y esternoclavicular posterior; costoclavicular	Esta articulación está dividida en dos compartimentos por un disco articular.
manubrioesternal	Articulación cartilaginosa secundaria (sínfisis)	Articulación entre manubrio y cuerpo del esternón.		Estas articulaciones a menudo se fusionan y se convierten en sinostosis en personas mayores.
Xiphisternal	Articulación cartilaginosa primaria (sincondrosis)	Articulación entre la apófisis xifoides y el cuerpo del esternón.		

IV, intervertebrales.

Las articulaciones intervertebrales entre los cuerpos de las vértebras adyacentes están unidas por longitudinales. ligamentos y discos intervertebrales. Estas articulaciones se analizan en el Capítulo 2; Las articulaciones esternoclaviculares se analizan con el miembro superior en el Capítulo 3.

ARTICULACIONES COSTOVERTEBRALES

Una costilla típica se articula posteriormente con la columna vertebral en dos articulaciones: las articulaciones de las cabezas de las costillas y las articulaciones costotransversas (fig. 4.5).

Articulaciones de cabezas de costillas. La cabeza de la costilla se articula con la faceta costal superior de la vértebra correspondiente (del mismo número), la faceta costal inferior de la vértebra superior a ella y el disco intervertebral (IV) adyacente que une las dos vértebras (figs. 4.4 y 4.8) . A). Por ejemplo, la cabeza de la sexta costilla se articula con la faceta costal superior del cuerpo de la vértebra T6, la faceta costal inferior de T5 y el disco IV entre estas vértebras. La cresta de la cabeza de la costilla se une al disco IV mediante un ligamento intraarticular de la cabeza de la costilla dentro de la articulación, dividiendo el espacio cerrado en dos cavidades sinoviales.

La capa fibrosa de la cápsula articular es más fuerte en la parte anterior, donde forma un ligamento radiado de la cabeza de la costilla que se abre en abanico desde el margen anterior de la cabeza de la costilla hasta los lados de los cuerpos de dos vértebras y el disco intravenoso entre ellas (Figura 4.8A, B). Las cabezas de las costillas están tan estrechamente conectadas con los cuerpos vertebrales que sólo se producen ligeros movimientos de deslizamiento en las (semi)facetas (que giran alrededor del ligamento intraarticular de la cabeza de la costilla). Sin embargo, incluso un ligero movimiento en las articulaciones de las cabezas de las costillas puede producir una excursión relativamente grande del extremo distal (esternal o anterior) de una costilla.

Articulaciones costotransversas. Abundantes ligamentos laterales a las partes posteriores (arcos vertebrales) de las vértebras proporcionan fuerza y limitan los movimientos de estas articulaciones, que sólo tienen cápsulas articulares delgadas. Un ligamento costotransverso que pasa desde el cuello de la costilla hasta la apófisis transversa y un ligamento costotransverso lateral que pasa desde el tubérculo de la costilla hasta la punta de la apófisis transversa fortalecen las caras anterior y posterior de la articulación, respectivamente. Un ligamento costotransverso superior es una banda ancha que une la cresta del

LGRAWANY
Machine Translated by Google

cuello de la costilla hasta la apófisis transversa superior a ella. La abertura entre este ligamento y la vértebra permite el paso del nervio espinal y la rama posterior de la arteria intercostal.
El ligamento costotransverso superior puede dividirse en un ligamento costotransverso anterior fuerte y un ligamento costotransverso posterior débil.

Los fuertes ligamentos costotransversos que unen estas articulaciones limitan sus movimientos a un ligero deslizamiento. Sin embargo, las superficies articulares de los tubérculos de las seis costillas superiores son convexas y encajan en las concavidades de las apófisis transversales (fig. 4.9). Como resultado, la rotación se produce alrededor de un eje principalmente transversal que atraviesa el ligamento intraarticular y la cabeza y el cuello de la costilla (fig. 4.8A, B). Esto da como resultado movimientos de elevación y depresión de los extremos esternales de las costillas y del esternón en el plano sagital (movimiento pendular) (fig. 4.10A, C). Las superficies articulares planas de los tubérculos y las apófisis transversales de las costillas 7.ª a 10.ª permiten el deslizamiento (fig. 4.9), lo que produce elevación y depresión de las porciones más laterales de estas costillas en el plano transversal (movimiento del mango de un cubo) (fig. 4.10B, C).

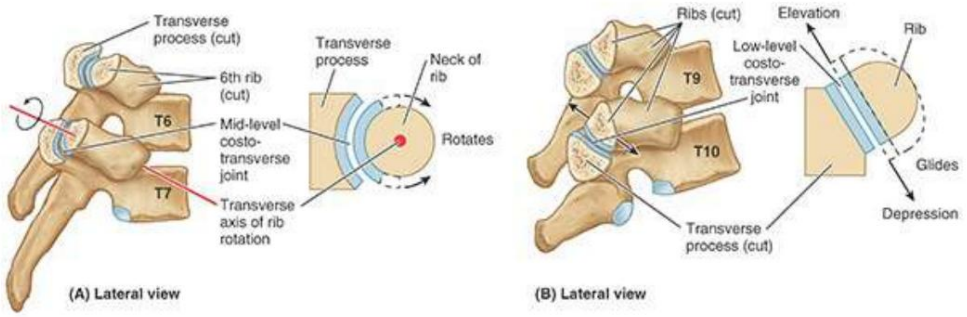

FIGURA 4.9. Articulaciones costotransversas. La conformación de las superficies articulares, revelada en cortes sagitales, demuestra cómo se produce el movimiento en las articulaciones costotransversas. A. Primera a séptima costillas. Las costillas giran alrededor de un eje que corre longitudinalmente a través del cuello de la costilla. B. 8.ª a 10.ª costilla. Las superficies articulares más planas dan como resultado movimientos de deslizamiento.

Machine Translated by Google

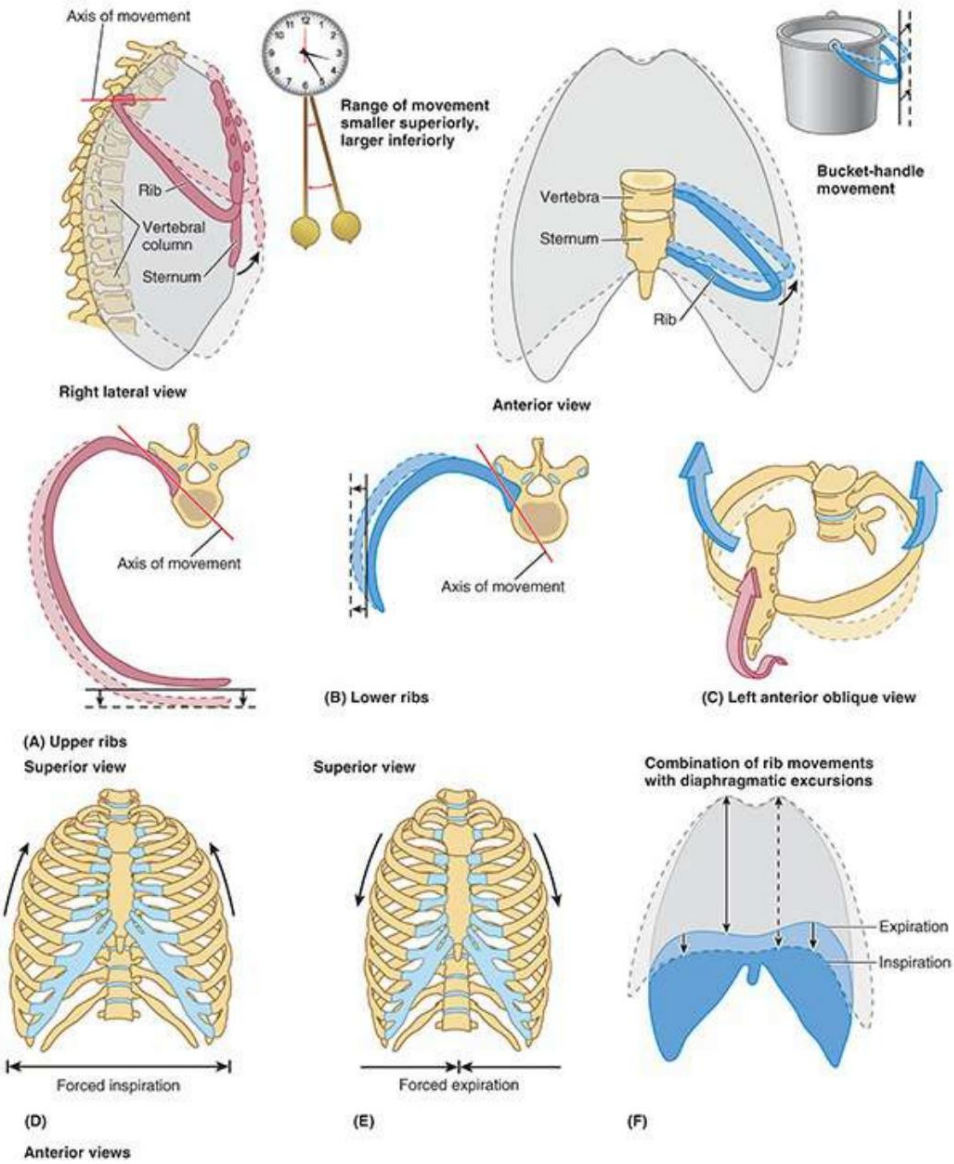

FIGURA 4.10. Movimientos de la pared torácica. A. Movimiento pendular del esternón. Cuando se elevan las costillas superiores, la dimensión AP del tórax aumenta y se produce una mayor excursión (aumento) en el extremo inferior del péndulo. B. Las partes medias de las costillas inferiores se mueven lateralmente cuando se elevan, aumentando la dimensión transversal. C. Movimiento de las costillas en forma de asa de cubo. El movimiento combinado (flechas) durante la inspiración forzada aumenta las dimensiones AP y transversal de la caja torácica. D. Diafragma. El tórax se ensancha durante la inspiración forzada a medida que se elevan las costillas (flechas). E. El tórax se estrecha durante la espiración a medida que se deprimen las costillas (flechas). F. El movimiento principal de la inspiración (en reposo o forzada) es la contracción del diafragma, lo que aumenta la dimensión vertical de la cavidad torácica (flechas). Cuando el diafragma se relaja, la descompresión de las vísceras abdominales empuja el diafragma hacia arriba, reduciendo la dimensión vertical para la espiración.

ARTICULACIONES ESTERNOCESTALES

El primer par de cartílagos costales se articula con el manubrio mediante una capa fina y densa de fibrocartílago muy adherente interpuesta entre el cartílago y el manubrio, la sincondrosis de la primera costilla. Los pares segundo a séptimo de cartílagos costales se articulan con el esternón en articulaciones sinoviales con superficies articulares fibrocartilaginosas tanto en la condral como en el esternón.

LGRAWANY
Machine Translated by Google

aspectos, permitiendo el movimiento durante la respiración. Las cápsulas articulares débiles de estas articulaciones se engrosan en dirección anterior y posterior para formar ligamentos esternocostales irradiados. Estos continúan como bandas membranosas anchas y delgadas que pasan desde los cartílagos costales hasta las superficies anterior y posterior del esternón, formando una cubierta similar a un fieltro para este hueso.

Movimientos de la pared torácica

Los movimientos de la pared torácica y del diafragma durante la inspiración producen aumentos en el volumen intratorácico y en los diámetros del tórax (fig. 4.10D, F). Los cambios de presión consiguientes dan como resultado que el aire ingrese alternativamente a los pulmones (inspiración) a través de la nariz, la boca, la laringe y la tráquea y se expulse de los pulmones (espiración) a través de los mismos conductos. Durante la espiración pasiva, el diafragma, los músculos intercostales y otros músculos se relajan, lo que disminuye el volumen intratorácico y aumenta la presión intratorácica (fig. 4.10C, E). Al mismo tiempo, la presión intraabdominal disminuye y las vísceras abdominales se descomprimen. Esto permite que el tejido elástico estirado de los pulmones retroceda, expulsando la mayor parte del aire.

La dimensión vertical (altura) de la parte central de la cavidad torácica aumenta durante la inspiración a medida que la contracción del diafragma hace que descienda, comprimiendo las vísceras abdominales (fig. 4.10F). Durante la espiración, la dimensión vertical vuelve a la posición neutra a medida que el retroceso elástico de los pulmones produce presión subatmosférica en las cavidades pleurales, entre los pulmones y la pared torácica. Como consecuencia de esto y de la ausencia de resistencia a las vísceras previamente comprimidas, las cúpulas del diafragma ascienden disminuyendo la dimensión vertical.

La dimensión AP del tórax aumenta considerablemente cuando se contraen los músculos intercostales. El movimiento de las costillas superiores (principalmente 2.ª a 6.ª) en las articulaciones costovertebrales alrededor de un eje que pasa por el cuello de las costillas hace que los extremos anteriores de las costillas se eleven. Debido a que las costillas se inclinan hacia abajo, su elevación también produce un movimiento anteroposterior del esternón, especialmente de su extremo inferior: el movimiento pendular (fig. 4.10A, C), con un ligero movimiento en la articulación manubriosternal en los jóvenes, en quienes esta articulación aún no se ha sinostosado (unido).

La dimensión transversal del tórax también aumenta ligeramente cuando los músculos intercostales se contrae, elevando la parte media (las partes más laterales) de las costillas (especialmente las inferiores): el movimiento del mango del cubo (fig. 4.10B, C). La combinación de todos estos movimientos mueve la caja torácica en sentido anterior, superior y lateral (fig. 4.10C, F).

CLÍNICO

CAJA

PARED TORÁCICA

Dolor en el pecho

Aunque el dolor de pecho puede deberse a una enfermedad pulmonar, probablemente sea el síntoma más importante de una enfermedad cardíaca (Bickley, 2021). Sin embargo, el dolor en el pecho puede

Machine Translated by Google

También ocurren en trastornos intestinales, de la vesícula biliar y musculoesqueléticos. Al evaluar a un paciente con dolor torácico, el examen se centra en gran medida en discriminar entre afecciones graves y muchas causas menores de dolor. Las personas que han sufrido un ataque cardíaco suelen describir el dolor asociado como un dolor subesternal "aplastante" (profundo hasta el esternón) que no desaparece con el reposo.

Fracturas de costillas

La primera costilla, corta y ancha, posteroinferior a la clavícula, rara vez se fractura debido a su posición protegida (no se puede palpar). En consecuencia, la fractura de la primera costilla se considera comúnmente como un signo distintivo de lesión grave en un traumatismo cerrado. Cuando se rompe, sin embargo, las estructuras que cruzan su cara superior pueden lesionarse, incluido el plexo braquial de los nervios y los vasos subclavios que sirven al miembro superior. Las costillas medias suelen fracturarse. Las fracturas de costillas suelen deberse a golpes o aplastamientos. La parte más débil de una costilla está justo por delante de su ángulo; sin embargo, la violencia directa puede fracturar una costilla en cualquier lugar y su extremo roto puede dañar órganos internos como el pulmón y/o el bazo.

Las fracturas de las costillas inferiores pueden desgarrar el diafragma y provocar una hernia diafragmática (consulte el Capítulo 5, Abdomen). Las fracturas de costillas son dolorosas porque las partes rotas se mueven durante la respiración, la tos, la risa y el estornudo. Por este motivo, las fracturas costales se han recubierto o reparado quirúrgicamente, pero la práctica sigue siendo controvertida.

Cofre mayal

Las fracturas costales múltiples pueden permitir que un segmento considerable de la pared torácica anterior y/o lateral se mueva libremente. El segmento suelto de la pared se mueve paradójicamente (hacia adentro durante la inspiración y hacia afuera durante la espiración). El tórax inestable es una lesión extremadamente dolorosa y perjudica la ventilación, lo que afecta a la oxigenación de la sangre. Durante el tratamiento, el segmento suelto se puede fijar internamente con placas o alambres para evitar el movimiento.

Toracotomía, incisiones en el espacio intercostal y costilla Excisión

La creación quirúrgica de una abertura a través de la pared torácica para ingresar a la cavidad pleural es una toracotomía (Fig. B4.1). Una toracotomía anterior puede implicar hacer cortes en forma de H a través del pericondrio de uno o más cartílagos costales y luego desgranando segmentos de cartílago costal para lograr la entrada a la cavidad torácica (ver Fig. 4.13, lado derecho).

Machine Translated by Google

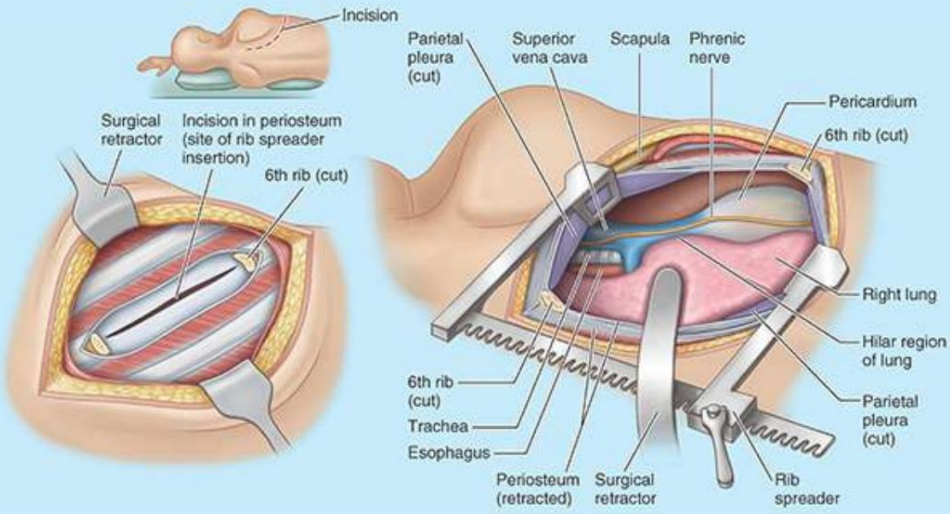

FIGURA B4.1. Toracotomía.

Las caras posterolaterales de los espacios intercostales quinto a séptimo son sitios importantes para las incisiones de toracotomía posterior. En general, un abordaje lateral es más satisfactorio para la entrada a través de la caja torácica (fig. B4.1). Con el paciente acostado sobre el lado contralateral, se abduce completamente el miembro superior, colocando el antebrazo al lado de la cabeza del paciente. Esto eleva y rota lateralmente el ángulo inferior de la escápula, permitiendo el acceso hasta el cuarto espacio intercostal.

Más comúnmente, la retracción costal permite realizar procedimientos a través de un único espacio intercostal después de la retracción costal, con cuidado de evitar el haz neurovascular superior. Si se requiere una exposición más amplia, los cirujanos utilizan una incisión en forma de H para incidir la cara superficial del periostio que envuelve la costilla, separan el periostio de la costilla y luego extirpan un segmento ancho de la costilla para obtener un mejor acceso, como podría ser necesaria para entrar en la cavidad torácica y extirpar un pulmón (neumonectomía), por ejemplo. En ausencia de costilla, la entrada a la cavidad torácica se puede realizar a través de la cara profunda de la vaina perióstica, respetando los músculos intercostales adyacentes. Después de la operación, los trozos de costillas que faltan se regeneran a partir del periostio intacto, aunque de forma imperfecta.

En muchos casos, la cirugía intratorácica se puede realizar mediante un método mínimamente invasivo. abordaje endoscópico (consulte el cuadro clínico “Toracoscopia” en este capítulo).

Costillas Supernumerarias

Las personas suelen tener 12 costillas a cada lado, pero el número aumenta con la presencia de costillas cervicales y/o lumbares o disminuye si no se forma el duodécimo par. Las costillas cervicales son relativamente comunes (0,5 a 2%) y pueden interferir con las estructuras neurovasculares que salen de la apertura torácica superior. Puede ser necesaria la resección para aliviar la presión sobre estas estructuras, que se puede realizar mediante un abordaje transaxilar (incisión en la fosa axilar o en la axila). Las costillas lumbares son menos comunes.

Las costillas supernumerarias (extra) también tienen importancia clínica porque pueden confundir la

Machine Translated by Google

identificación de niveles vertebrales en radiografías y otras imágenes de diagnóstico.

Función protectora y envejecimiento de los cartílagos costales

Los cartílagos costales proporcionan resistencia a la caja torácica, evitando que muchos golpes fracturen el esternón y/o las costillas. Debido a la notable elasticidad de las costillas y los cartílagos costales en los niños, la compresión torácica puede producir lesiones en el tórax incluso en ausencia de fractura costal. En las personas mayores, los cartílagos costales pierden parte de su elasticidad y se vuelven quebradizos; pueden sufrir calcificación, lo que las vuelve radiopacas (es decir, aparecen blancas en las radiografías). En consecuencia, realizar reanimación cardiopulmonar (RCP; utilizando compresión esternal) en personas mayores tiene más probabilidades de fracturar las costillas.

Proceso xifoides osificado

Las personas de alrededor de 40 años pueden repentinamente darse cuenta de su proceso xifoides parcialmente osificado y consultar a su médico sobre el bulto duro en la “boca del estómago” (fosa epigástrica). Como nunca antes habían sido conscientes de su proceso xifoides, temen haber desarrollado un tumor. Se debe tener cuidado durante las incisiones abdominales altas (laparotomía) para evitar dañar o cortar la apófisis xifoides curvando la incisión hacia un lado u otro según sea necesario. Las células del cartílago lesionado pueden implantarse en la incisión, provocando una osificación heterotrópica.

Fracturas de esternón

A pesar de la localización subcutánea del esternón, las fracturas de esternón no son frecuentes. Las lesiones por aplastamiento pueden ocurrir después de una compresión traumática de la pared torácica, por ejemplo, en accidentes automovilísticos cuando el pecho del conductor es empujado hacia la columna de dirección. La instalación y uso de bolsas de aire en los vehículos ha reducido el número de fracturas de esternón. Una fractura del cuerpo del esternón suele ser una fractura conminuta (una rotura que da lugar a varios trozos). El desplazamiento de los fragmentos óseos es poco común porque el esternón está recubierto por una fascia profunda (continuidades fibrosas de los ligamentos esternocostales irradiados; ver Fig. 4.6A) y las inserciones esternales de los músculos pectorales mayores. El sitio más común de fractura de esternón en personas mayores es el ángulo esternal, donde se ha fusionado la articulación manubriosternal. La fractura provoca la dislocación de la articulación manubrioesternal.

La preocupación en las lesiones esternales no es principalmente la fractura en sí, sino la probabilidad de lesión cardíaca (contusión miocárdica, rotura cardíaca, taponamiento) y/o lesión pulmonar. La mortalidad (tasa de mortalidad) asociada con las fracturas de esternón es de 25 a 45%, en gran parte debido a estas lesiones subyacentes. Los pacientes con contusión esternal deben ser evaluados para detectar lesiones viscerales subyacentes (Walls et al., 2018).

LGRAWANY
Machine Translated by Google

Esternotomía mediana

Para acceder a la cavidad torácica para operaciones quirúrgicas en el mediastino, el esternón se divide (divide) en el plano medio y se retrae, por ejemplo, para un injerto de derivación de arteria coronaria. La flexibilidad de las costillas y los cartílagos costales permite extensión de las mitades del esternón durante procedimientos que requieren esternotomía media. Esta "división del esternón" también proporciona una buena exposición para la extirpación de tumores en los lóbulos superiores de los pulmones. Después de la cirugía, las mitades del esternón generalmente se unen mediante suturas de alambre. La recuperación es menos dolorosa que cuando se utiliza una incisión de toracotomía que divide el músculo (consulte el recuadro clínico anterior "Toracotomía, incisiones en el espacio intercostal y escisión de costillas").

Biopsia de esternón

El cuerpo del esternón se utiliza a menudo para la biopsia con aguja de médula ósea debido a su amplitud y posición subcutánea. La aguja primero perfora el hueso cortical delgado y luego ingresa al hueso esponjoso vascular. La biopsia de esternón se utiliza comúnmente para obtener muestras de médula para trasplante y para la detección de cáncer metastásico y discrasias (anomalías) sanguíneas.

Anomalías esternales

El esternón se desarrolla mediante la fusión de condensaciones verticales bilaterales de tejido precartilaginoso, bandas o barras esternales. Es posible que las mitades del esternón del feto no se fusionen. La hendidura esternal completa es una anomalía poco común a través de la cual el corazón puede sobresalir (ectopia cordis). Las hendiduras parciales que afectan al manubrio y la mitad superior del cuerpo tienen forma de V o U y pueden repararse durante la infancia mediante aposición y fijación directa de las mitades esternales. A veces queda una perforación (agujero esternal) en el cuerpo del esternón debido a una fusión incompleta. No es clínicamente significativo; sin embargo, se debe ser consciente de su posible presencia para que no se malinterprete en una radiografía de tórax, por ejemplo, como una herida de bala sin cicatrizar. Un esternón retraído (pectus excavatum o tórax en embudo) o saliente (pectus carinatum o pechuga de paloma) es una variación anómala que puede volverse evidente o más pronunciada durante el desarrollo del tórax del niño y puede corregirse mientras aún se está desarrollando.

La apófisis xifoides suele perforarse en personas de edad avanzada debido a cambios relacionados con la edad; esta perforación tampoco es clínicamente significativa. De manera similar, no es inusual una apófisis xifoides que sobresale anteriormente en los recién nacidos; cuando ocurre, no suele requerir corrección.

Síndrome de la salida torácica

Los anatomistas se refieren a la apertura torácica superior como la entrada torácica porque las sustancias no circulantes (aire y alimentos) pueden entrar al tórax sólo a través de esta.

Machine Translated by Google

abertura. Cuando los médicos se refieren a la apertura torácica superior como salida torácica, están enfatizando las arterias y los nervios espinales T1 que emergen del tórax a través de esta apertura para ingresar a la parte inferior del cuello y las extremidades superiores. Por lo tanto, existen varios tipos de síndrome de salida torácica (TOS) en los que las estructuras emergentes se ven afectadas por obstrucciones de la apertura torácica superior (Brannagan y Tanji, 2022). Aunque TOS implica una ubicación torácica, la obstrucción en realidad ocurre fuera de la abertura en la raíz del cuello, y las manifestaciones de los síndromes afectan el miembro superior (véanse el Capítulo 3, Miembro superior y el Capítulo 9, Cuello).

Dislocación de costillas

La dislocación de costillas (síndrome de "costilla resbaladiza") es el desplazamiento de un cartílago costal desde el esternón: dislocación de una articulación esternocostal o desplazamiento de las articulaciones intercondrales. Las dislocaciones de costillas son comunes en los deportes de contacto corporal; Las complicaciones pueden resultar de la presión o daño a los nervios, vasos y músculos cercanos. El desplazamiento de las articulaciones intercondrales suele ocurrir unilateralmente y afecta a las costillas 8, 9 y 10. Un traumatismo suficiente para desplazar estas articulaciones a menudo daña las estructuras subyacentes, como el diafragma y/o el hígado, y causa dolor intenso, en particular durante los movimientos inspiratorios profundos. La lesión produce una deformidad parecida a un bulto en el lugar del desplazamiento.

Separación de costillas

La "separación de las costillas" se refiere a la dislocación de la unión costocondral entre la costilla y su cartílago costal. En las separaciones de la tercera a la décima costilla suele producirse desgarro del pericondrio y el periostio. Como resultado, la costilla puede moverse hacia arriba, anulando la costilla de arriba y causando dolor.

Parálisis del diafragma

La parálisis de la mitad del diafragma (una cúpula o hemidiafragma) debido a una lesión en su inervación motora por parte del nervio frénico no afecta a la otra mitad, ya que las cúpulas están inervadas por separado por los nervios frénicos derecho e izquierdo. Se puede detectar radiográficamente la parálisis del diafragma observando su movimiento paradójico. En lugar de descender como ocurre normalmente durante la inspiración debido a la contracción diafragmática (Fig. B4.2A), la cúpula paralizada asciende a medida que es empujada hacia arriba por las vísceras abdominales que están siendo comprimidas por la cúpula contralateral activa (Fig. B4.2B). En lugar de ascender durante la espiración, la cúpula paralizada desciende en respuesta a la presión positiva en los pulmones.

LGRAWANY
Machine Translated by Google

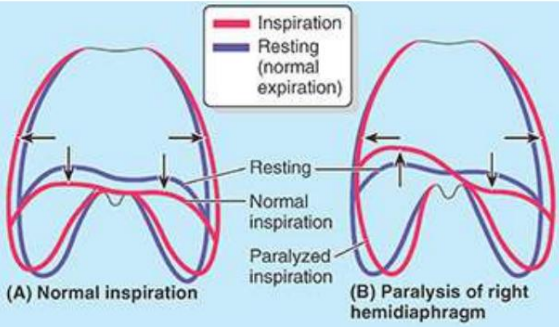

FIGURA B4.2. Movimientos del diafragma y de la pared torácica (flechas). R. Normal. B. Paradójico.

Conclusión: esqueleto, aberturas, articulaciones y

Movimientos de la pared torácica

Esqueleto de la pared torácica: La pared torácica (1) protege el contenido de la cavidad torácica; (2) proporciona los mecanismos para respirar; y (3) proporciona la unión del cuello, la espalda, las extremidades superiores y la musculatura abdominal. ■ La forma de cúpula de la caja torácica le da fuerza, y sus elementos osteocartilaginosos y articulaciones le dan flexibilidad. ■ Posteriormente, la caja torácica consta de una columna de 12 vértebras torácicas y interpuestas Discos intravenosos. ■ Lateral y anterior, la caja consta de 12 costillas que continúan anteriormente por cartílagos costales. Anteriormente, el esternón de tres partes protege las vísceras torácicas centrales.

Aberturas de la pared torácica: aunque la caja torácica está completa periféricamente, está abierta superior e inferior. ■ La apertura torácica superior es un pequeño pasaje para la transmisión de estructuras hacia y desde el cuello y las extremidades superiores. ■ La gran abertura torácica inferior proporciona un borde al que se fija el diafragma. Las estructuras que pasan entre el tórax y el abdomen atraviesan aberturas en el diafragma (p. ej., esófago) o pasan por detrás de él (p. ej., aorta).

Articulaciones de la pared torácica: las articulaciones permiten y determinan los movimientos de la pared torácica. muro. ■ Posteriormente, las costillas se articulan con la columna vertebral torácica semiflexible a través de las articulaciones costovertebrales. Estas incluyen las articulaciones de las cabezas de las costillas y las articulaciones costotransversas, ambas fuertemente sostenido por múltiples ligamentos. ■ En la parte anterior, las costillas se articulan con los cartílagos costales a través de las articulaciones costocondrales. ■ Los cartílagos costales 1 a 7 se articulan directamente y los cartílagos costales 8 a 10 indirectamente con el esternón a través de la sincondrosis de la primera costilla, las articulaciones sinoviales esternocostales y las articulaciones intercondrales.

Movimientos de la pared torácica: los movimientos de la mayoría de las costillas ocurren generalmente alrededor de una Eje transversal que pasa por la cabeza, el cuello y el tubérculo de la costilla. ■ Este eje,

Machine Translated by Google

sumado a la pendiente y curvatura de las costillas, da como resultado un movimiento pendular del esternón que altera el diámetro AP del tórax y movimientos tipo mango de cubo de las costillas inferiores que alteran su diámetro transversal. ■ Contracción y relajación de la parte superiormente convexa.

El diafragma altera sus dimensiones verticales. ■ Las dimensiones crecientes producen inhalación y las dimensiones decrecientes producen exhalación.

Músculos de la pared torácica

Algunos músculos adheridos a la caja torácica y/o que la cubren participan principalmente en servir a otras regiones. Los músculos axioapendiculares se extienden desde la caja torácica (esqueleto axial) hasta los huesos del miembro superior (esqueleto apendicular). De manera similar, algunos músculos de la pared abdominal anterolateral, la espalda y el cuello tienen inserciones en la caja torácica (fig. 4.11). Los músculos axioapendiculares actúan principalmente en las extremidades superiores (consulte el Capítulo 3, Miembro superior). Pero varios de ellos, incluidos el pectoral mayor y el pectoral menor y la parte inferior del serrato anterior, también pueden funcionar como músculos accesorios de la respiración, ayudando a elevar las costillas para expandir la cavidad torácica cuando la inspiración es profunda y contundente (p. ej., después de una largo plazo). Los músculos escalenos, que descienden desde las vértebras del cuello hasta la primera y segunda costillas, actúan principalmente sobre la columna vertebral. Sin embargo, también sirven como músculos respiratorios accesorios al fijar estas costillas y permitir que los músculos que conectan las costillas inferiores sean más efectivos para elevar las costillas inferiores durante la inspiración forzada.

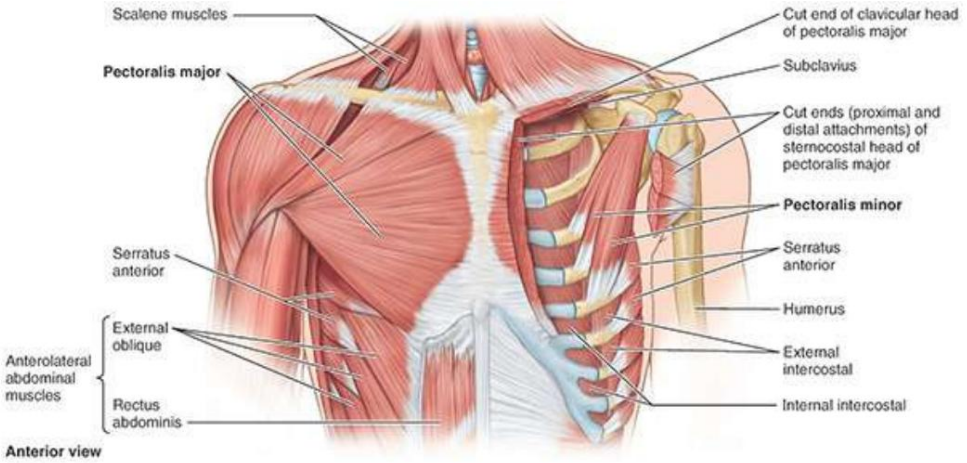

FIGURA 4.11. Músculos axioapendiculares, del cuello y abdominales anterolaterales que recubren la pared torácica. Se ha eliminado el pectoral mayor del lado izquierdo para exponer el pectoral menor, el subclavio y los músculos intercostales externos. Cuando se extirpan los músculos de las extremidades superiores, se revela la forma de cúpula que se estrecha hacia arriba de la caja torácica.

Los verdaderos músculos de la pared torácica son el serrato posterior, los elevadores costarum, el intercostal, el subcostal y el transverso del tórax. Se muestran en la Figura 4.12A, B, y sus inserciones, inervaciones y funciones se enumeran en la Tabla 4.2.

LCRAWANY
Machine Translated by Google

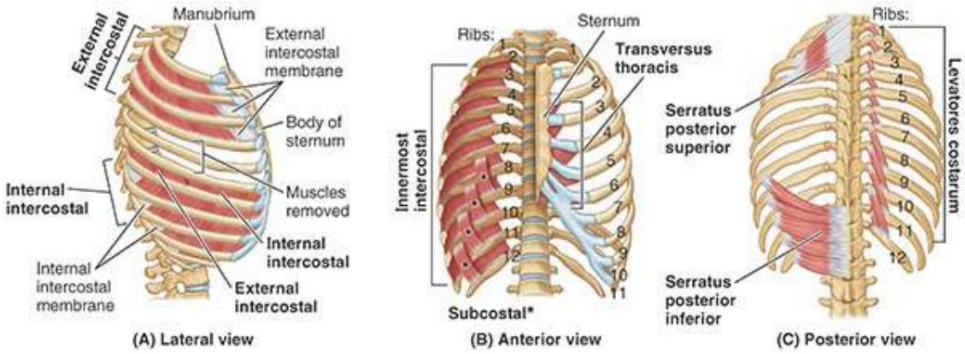

FIGURA 4.12. Músculos de la pared torácica.

TABLA 4.2. MÚSCULOS DE LA PARED TORÁCICA

Músculo	Superior Adjunto	Interior Adjunto	Inervación	Acción principal
Posterior superior dentado	Ligamento nucal, apófisis espinosas de Vértebras C7-T3	Bordes superiores de la 2.ª a 4.ª costilla	2do-5to nervios intercostales	Propiocepción (elevar las costillas) [a]
Posterior inferior dentado	apófisis espinosas de Vértebras T11-L2	Bordes inferiores de 8.ª a 12.ª costillas cerca de sus ángulos	ramas anteriores a Nervios espinales torácicos T9-T12	Propiocepción (deprimir las costillas) [a]
Levator costarum Apófisis	transversales de C7-T11	Costillas subyacentes entre el tubérculo y el ángulo.	Ramos primarios posteriores de C8-T11 nervios	Elevar las costillas
Externo intercostal	borde inferior de costillas	Borde superior de las costillas por debajo	nervio intercostal	Elevar las costillas durante la inspiración forzada. [b]
Interno intercostal				Parte interósea: deprime las costillas. Durante activo (forzado) Parte intercondral: eleva las costillas. respiración [b]
Interior intercostal				
subcostal	superficie interna de costillas inferiores cerca de sus ángulos	Bordes superiores de la 2.ª o 3.ª costilla. abajo		Probablemente actúe de la misma manera que los músculos intercostales internos.
Transverso pecho	superficie posterior de esternón inferior	superficie interna de cartílagos costales 2-6		Deprimir débilmente las costillas (¿Propiocepción?) [a]

aAcción tradicionalmente asignada en base a archivos adjuntos; parecen tener una función en gran medida propioceptiva.

bTodos los músculos intercostales mantienen rígidos los espacios intercostales, evitando así que sobresalgan durante la espiración y que se contraigan durante la inspiración. El papel de los músculos intercostales individuales y los músculos accesorios de la respiración en el movimiento de las costillas es difícil de interpretar a pesar de muchos estudios electromiográficos.

Los músculos serrato posterior se han descrito tradicionalmente como músculos inspiratorios, pero esta función no está respaldada por electromiografía u otra evidencia. Según sus inserciones y disposición (fig. 4.12C), se decía que el serrato posterior superior elevaba las cuatro costillas superiores, aumentando así el diámetro AP del tórax y elevando el esternón, mientras que

Machine Translated by Google

Se decía que el serrato posterior inferior deprimía las costillas inferiores, impidiendo que el diafragma las tirara hacia arriba. Sin embargo, se ha sugerido que estos músculos, que abarcan las costillas relacionadas con las aberturas torácicas superior e inferior, así como las transiciones desde la columna vertebral torácica relativamente inflexible a los segmentos cervical y lumbar mucho más flexibles de la columna, pueden no ser principalmente motor en función (Vilensky et al., 2001). Más bien, pueden tener una función propioceptiva. Estos músculos, en particular el serrato posterior superior, se han implicado como fuente de dolor crónico en los síndromes de dolor miofascial.

Los músculos levatores costarum (L. levator, un elevador) son 12 músculos en forma de abanico que elevan las costillas (v. fig. 4.17), pero su función, si la desempeña, en la inspiración normal es incierta. Pueden desempeñar un papel en el movimiento vertebral y/o propiocepción.

Los músculos intercostales ocupan los espacios intercostales (figs. 4.11, 4.12, 4.13 y 4.14; tabla 4.2). La capa superficial está formada por los intercostales externos, la capa interna por los intercostales internos. Las fibras más profundas de los intercostales internos se encuentran profundas con respecto a los vasos y nervios intercostales y, por lo tanto, se designan de manera un tanto artificial como un músculo separado, los intercostales más internos.

- Los músculos intercostales externos (11 pares) ocupan los espacios intercostales desde los tubérculos de las costillas por detrás hasta las uniones costocondrales por delante (figs. 4.11, 4.12, 4.13 y 4.15). Anteriormente, las fibras musculares son reemplazadas por las membranas intercostales externas (Fig. 4.15A). Estos músculos corren en sentido inferoanterior desde la costilla de arriba hasta la costilla de abajo. Cada músculo se inserta superiormente al borde inferior de la costilla superior e inferiormente al borde superior de la costilla inferior (fig. 4.15C). Estos músculos se continúan inferiormente con los músculos oblicuos externos en la pared abdominal anterolateral. Los intercostales externos son más activos durante la inspiración.
- Los músculos intercostales internos (11 pares) corren profundos y en ángulo recto con respecto al externo. intercostales (figs. 4.12B, 4.14 y 4.15C). Sus fibras discurren en dirección inferoposterior desde el suelo de los surcos costales hasta los bordes superiores de las costillas inferiores a ellos. Los intercostales internos se insertan en los cuerpos de las costillas y sus cartílagos costales hasta el esternón por delante y hasta los ángulos de las costillas por detrás (fig. 4.16). Entre las costillas, por detrás, mediales a los ángulos, los intercostales internos son reemplazados por las membranas intercostales internas (fig. 4.15A). Los músculos intercostales internos inferiores se continúan con los músculos oblicuos internos en la pared abdominal anterolateral. Los intercostales internos, más débiles que los músculos intercostales externos, son más activos durante la espiración, especialmente sus porciones interóseas (frente a las intercondrales). • Los músculos intercostales más

internos son similares a los intercostales internos y son esencialmente sus partes más profundas. Los intercostales más internos están separados de los intercostales internos por nervios y vasos intercostales (figs. 4.15A, B y 4.17). Estos músculos pasan entre las superficies internas de las costillas adyacentes y ocupan la región lateral de los espacios intercostales. Es probable (aunque no determinado) que sus acciones sean las mismas que las de los músculos intercostales internos.

Machine Translated by Google

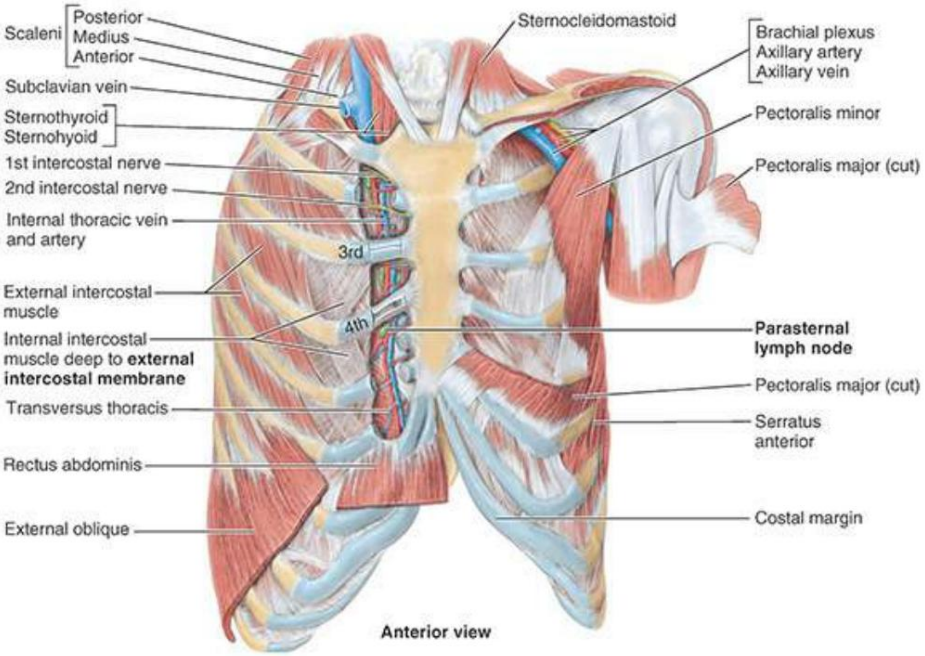

FIGURA 4.13. Disección de la cara anterior de la pared torácica anterior. Los músculos intercostales externos son reemplazados por membranas entre los cartílagos costales. Los cortes en forma de H a través del pericondrio del tercer y cuarto cartílago costal se utilizan para extraer trozos de cartílago, como se hizo con el cuarto cartílago costal. No es raro que la octava costilla se una al esternón, como en este espécimen. Los vasos torácicos internos y los ganglios linfáticos paraesternales (verdes) se encuentran dentro de la caja torácica lateral al esternón.

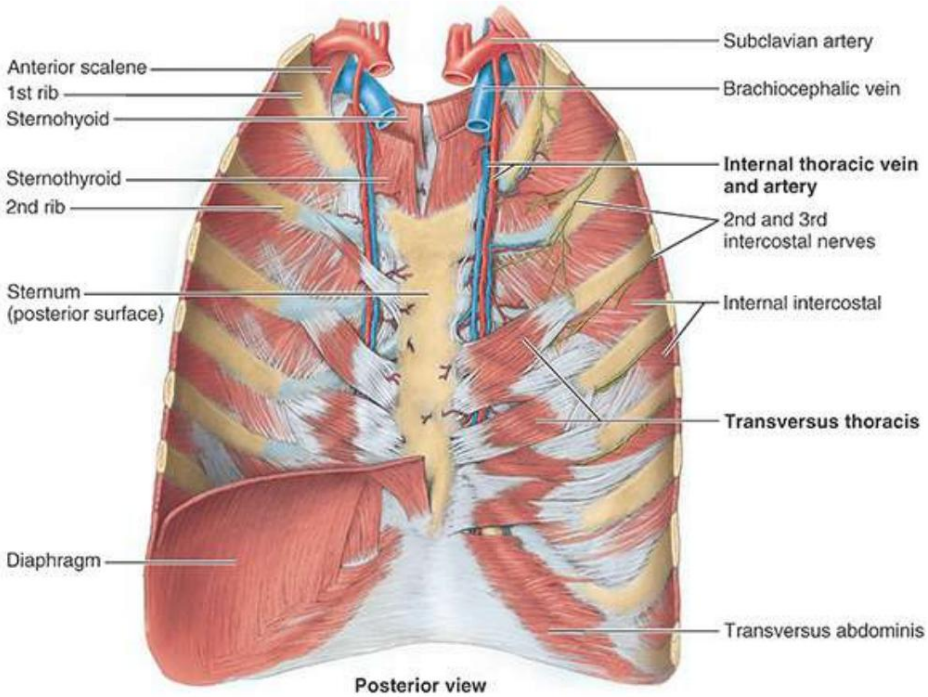

FIGURA 4.14. Cara posterior de la pared torácica anterior. Las arterias torácicas internas surgen de las arterias subclavias y tienen un par de venas acompañantes (L. venae comitantes) en la parte inferior. Por encima del segundo cartílago costal, solo hay una vena torácica interna a cada lado, que drena en la vena braquiocefálica. La continuidad del músculo transverso del tórax con el músculo transverso del abdomen se hace evidente cuando se retira el diafragma, como se hizo aquí en el lado derecho.

Machine Translated by Google

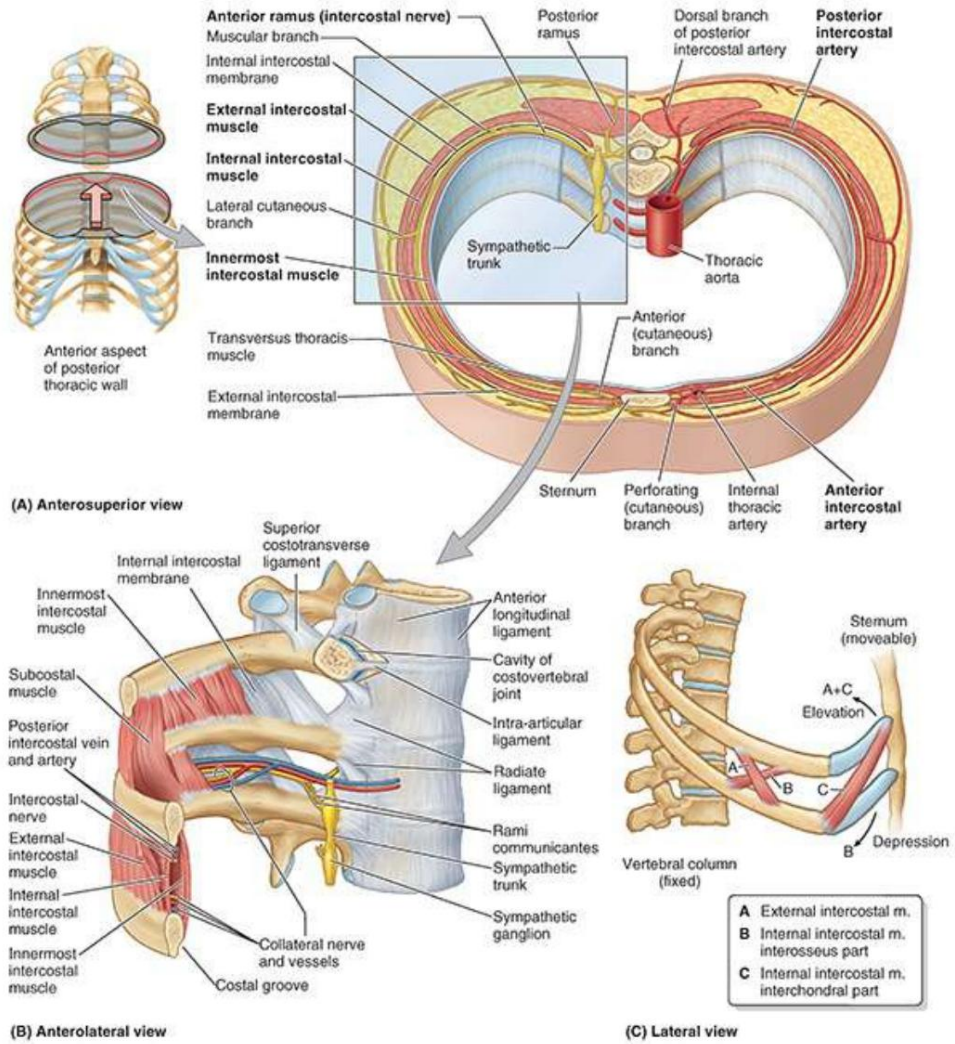

FIGURA 4.15. Contenido de un espacio intercostal. A. Sección transversal que muestra los nervios (lado derecho) y las arterias (lado izquierdo) en relación con los músculos intercostales. B. Parte posterior de un espacio intercostal. Se ha extraído la cápsula articular (ligamento radiado) de una articulación costovertebral. Los músculos intercostales más internos unen un espacio intercostal; Los músculos subcostales unen dos. El nemotécnico para el orden de las estructuras neurovasculares en el espacio intercostal de superior a inferior es VAN: vena, arteria y nervio. Las ramas comunicantes (L. rami communicantes) se extienden entre los nervios intercostales y el tronco simpático. C. Modelo simple de acción de los músculos intercostales. La contracción de las fibras musculares más paralelas a la pendiente de las costillas en un punto determinado (fibras A y C) elevará las costillas y el esternón; La contracción de las fibras musculares que son aproximadamente perpendiculares a la pendiente de las costillas (fibra B) deprimirá las costillas.

LGRAWANY
Machine Translated by Google

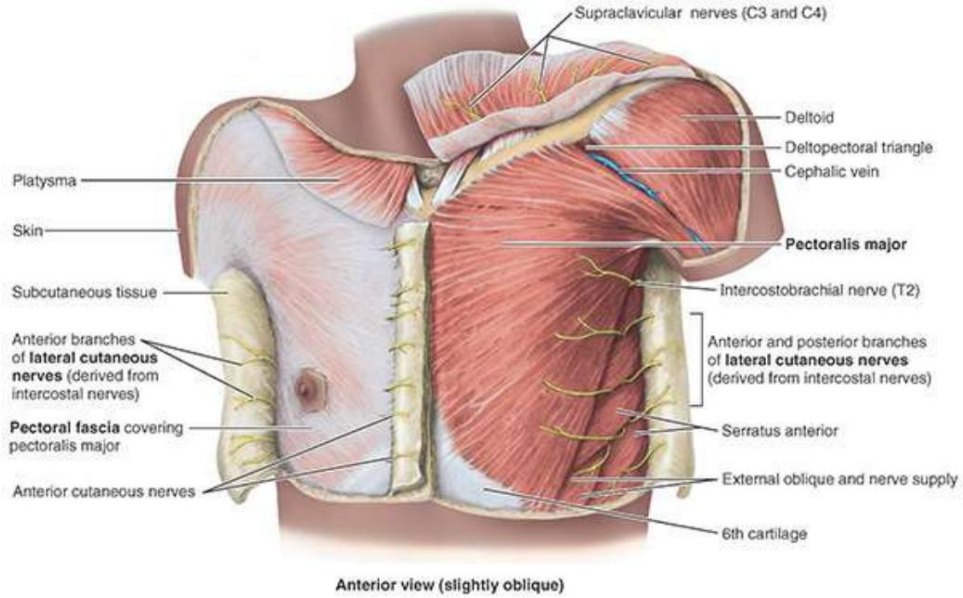

FIGURA 4.16. Disección superficial de la región pectoral masculina. El platisma se corta en el lado derecho y se refleja en el lado izquierdo, junto con los nervios supraclaviculares subyacentes. La fascia pectoral transparente cubre el pectoral mayor derecho. Se ha eliminado la fascia del lado izquierdo. Se muestran las ramas cutáneas de los nervios intercostales que irrigan la mama.

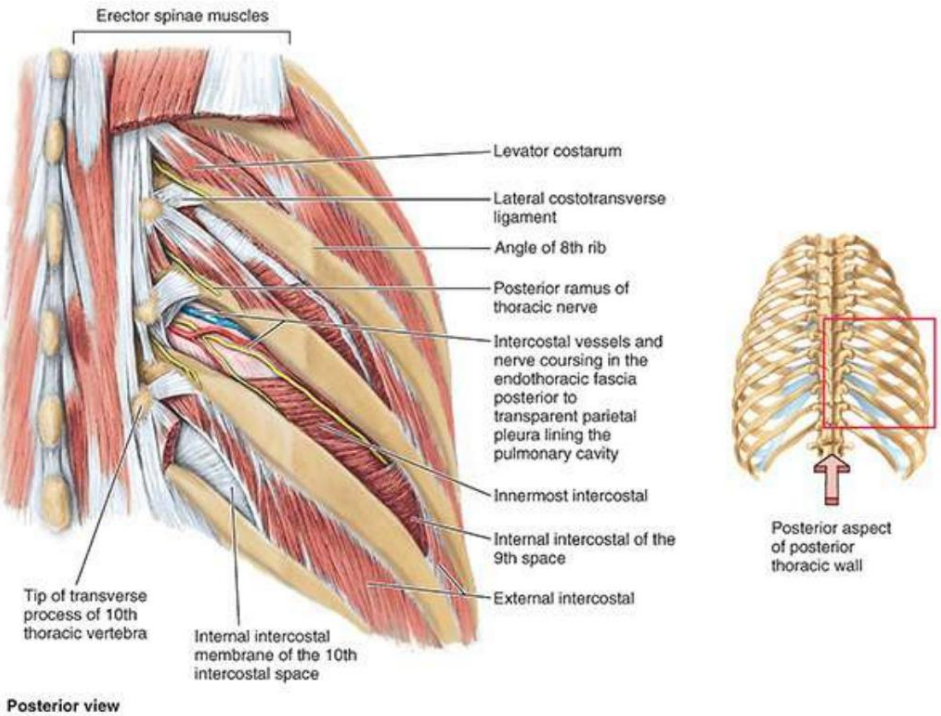

FIGURA 4.17. Disección de la cara posterior de la pared torácica. Se han extirpado la mayoría de los músculos profundos de la espalda para exponer los músculos levatores costarum. En los espacios intercostales octavo y décimo, se han extirpado diversas partes del músculo intercostal externo para exponer la membrana intercostal interna subyacente, que se continúa con el músculo intercostal interno. En el noveno espacio intercostal, se ha eliminado el elevador costarum para exponer los vasos y el nervio intercostales.

Los músculos subcostales son variables en tamaño y forma y generalmente están bien desarrollados sólo en

Machine Translated by Google

la pared torácica inferior. Estas delgadas láminas musculares se extienden desde la superficie interna del ángulo de una costilla hasta la superficie interna de la segunda o tercera costilla inferior a ella. Al cruzar uno o dos espacios intercostales, los subcostales corren en la misma dirección que los intercostales internos y se fusionan con ellos (fig. 4.15B).

Los músculos transversos del tórax constan de cuatro o cinco láminas que se irradian superolateralmente desde la cara posterior del esternón inferior (figs. 4.13, 4.14 y 4.15A). Los músculos transversos del tórax se continúan inferiormente con los músculos transversos del abdomen en la pared anterolateral del cuerpo. Estos músculos parecen tener una función espiratoria débil y también pueden proporcionar información propioceptiva.

Aunque los intercostales externo e interno están activos durante la inspiración y la espiración, respectivamente, la mayor parte de la actividad es isométrica (aumenta el tono sin producir movimiento); el papel de estos músculos en la producción del movimiento de las costillas parece estar relacionado principalmente con la respiración forzada. El diafragma es el principal músculo de la inspiración. La espiración es pasiva a menos que uno exhale contra resistencia (p. ej., inflando un globo) o tratando de expulsar aire más rápidamente de lo habitual (p. ej., tosiendo, estornudando, sonándose la nariz o gritando). El retroceso elástico de los pulmones y la descompresión de las vísceras abdominales expulsan el aire previamente inhalado. La función principal de los músculos intercostales en la respiración es sostener (aumentar el tono o la rigidez) el espacio intercostal, resistiendo el movimiento paradójico, especialmente durante la inspiración, cuando las presiones torácicas internas son más bajas (más negativas). Esto es más evidente después de una lesión de la médula espinal alta, cuando hay una parálisis flácida inicial de todo el tronco pero el diafragma permanece activo. En estas circunstancias, la capacidad vital se ve marcadamente comprometida por la incursión paradójica de la pared torácica durante la inspiración. Varias semanas después, la parálisis se vuelve espástica; la pared torácica se endurece y la capacidad vital aumenta (Standring, 2021).

La acción mecánica de los músculos intercostales en el movimiento de las costillas, especialmente durante la respiración forzada, puede apreciarse mediante un modelo sencillo (fig. 4.15C). Un par de palancas curvas, que representan las costillas que bordean un espacio intercostal, están articuladas posteriormente a una columna vertebral fija y anteriormente a un esternón móvil. Las costillas (y el espacio intercostal intermedio) descienden a medida que discurren en dirección anterior, alcanzan su punto más bajo aproximadamente en la unión costocondral y luego ascienden hasta el esternón. Los músculos con fibras que se aproximan más a la pendiente de las costillas en sus inserciones (porción intercostal externa e intercondral de los músculos intercostales internos) rotan las costillas hacia arriba en sus ejes posteriores, elevando las costillas y el esternón. Los músculos con fibras que son aproximadamente perpendiculares a la pendiente de las costillas en su inserción (parte interósea de los músculos intercostales internos) rotan las costillas hacia abajo en sus ejes posteriores, deprimiendo las costillas y el esternón (Slaby et al., 1994).

El diafragma (torácico) es una pared compartida que separa el tórax y el abdomen. Aunque tiene funciones relacionadas con ambos compartimentos del tronco, su función más importante (vital) es servir como músculo principal de la inspiración. La descripción detallada del diafragma aparece en el capítulo 5, Abdomen, porque todas sus inserciones a las vértebras lumbares se observan mejor desde su cara inferior (abdominal).

Fascia de la pared torácica

LGRAWANY
Machine Translated by Google

Cada parte de la fascia profunda recibe el nombre del músculo que recubre o de las estructuras a las que está unida. En consecuencia, una gran porción de la fascia profunda que recubre la pared torácica anterior se denomina fascia pectoral por su asociación con los músculos pectorales mayores (fig. 4.16). A su vez, gran parte de la fascia pectoral forma una parte importante del lecho del seno (estructuras contra las cuales se apoya la superficie posterior del seno). Profundamente al pectoral mayor y su fascia hay otra capa de fascia profunda suspendida de la clavícula y que recubre el músculo pectoral menor, la fascia clavipectoral.

La caja torácica está revestida internamente por fascia endotorácica (v . fig. 4.30C). Esta fina capa fibroareolar une la porción adyacente del revestimiento de las cavidades pulmonares (pleura parietal costal) a la pared torácica. Se vuelve más fibroso sobre los ápices de los pulmones (membrana suprapleural).

Nervios de la pared torácica

Los 12 pares de nervios espinales torácicos inervan la pared torácica. Tan pronto como abandonan los agujeros IV en los que se forman, los nervios espinales torácicos mixtos se dividen en ramas anterior y posterior (figs. 4.15A y 4.17). Las ramas anteriores de los nervios T1-T11 forman los nervios intercostales que corren a lo largo de los espacios intercostales. La rama anterior del nervio T12, que discurre por debajo de la duodécima costilla, es el nervio subcostal. Las ramas posteriores de los nervios espinales torácicos pasan posteriormente, inmediatamente laterales a las apófisis articulares de las vértebras, para inervar las articulaciones, los músculos profundos de la espalda y la piel de la espalda en la región torácica.

NERVIOS INTERCOSTAL TÍPICOS

Los nervios intercostales tercero a sexto entran en las partes más mediales de los espacios intercostales posteriores, discurriendo inicialmente dentro de la fascia endotorácica entre la pleura parietal (revestimiento seroso de la cavidad pulmonar) y la membrana intercostal interna casi en el medio de los espacios intercostales (Figs. .4.15A, B y 4.17). Cerca de los ángulos de las costillas, los nervios pasan entre los músculos intercostales internos y los intercostales más internos. En este punto, los nervios intercostales pasan y luego continúan su curso en los surcos costales o justo por debajo de ellos, corriendo por debajo de las arterias intercostales (que, a su vez, corren por debajo de las venas intercostales). Los haces neurovasculares (especialmente los vasos) quedan así protegidos por los márgenes inferiores de las costillas suprayacentes. Las ramas colaterales de estos nervios surgen cerca de los ángulos de las costillas y corren a lo largo del borde superior de la costilla inferior. Los nervios continúan anteriormente entre los músculos intercostales internos e internos, inervando estos y otros músculos y dando origen a ramas cutáneas laterales aproximadamente en la línea axilar media (MAL). Anteriormente, los nervios aparecen en la superficie interna del músculo intercostal interno. Cerca del esternón, los nervios giran hacia delante y pasan entre los cartílagos costales para convertirse en ramas cutáneas anteriores.

A través de su rama posterior y las ramas cutáneas lateral y anterior de su anterior rama, la mayoría de los nervios espinales torácicos (T2-T12) inervan un dermatoma en forma de tira del tronco que se extiende desde la línea mediana posterior hasta la línea mediana anterior (fig. 4.18). El grupo de músculos inervados por la rama posterior y la rama anterior (nervio intercostal) de cada par de

Machine Translated by Google

Los nervios espinales torácicos constituyen un miotoma. Los miotomas de la mayoría de los nervios espinales torácicos (T2-T11) incluyen los músculos intercostal, subcostal, transverso del tórax, levatores costarum y serrato posterior asociados con el espacio intercostal que incluye la rama anterior (nervio intercostal) del nervio espinal específico, más el porción suprayacente de los músculos profundos de la espalda.

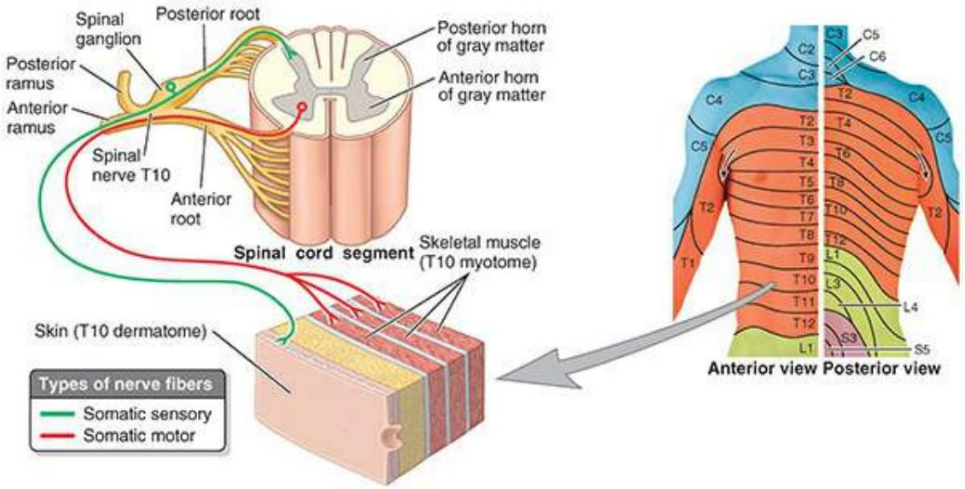

FIGURA 4.18. Inervación segmentaria (dermatomas) de la pared torácica (según Foerster). Los dermatomas C5-T1 se localizan principalmente en las extremidades superiores y no están representados de manera significativa en la pared del cuerpo. Dado que las ramas anteriores de los nervios espinales T2-T12 no participan en la formación de plexos, aquí no hay diferencia entre los dermatomas y las zonas de distribución de los nervios periféricos. El dermatoma T4 incluye el pezón; El dermatoma T10 incluye el ombligo.

Las ramas de un nervio intercostal típico son (fig. 4.15A, B) las siguientes:

• Rami communicantes, o ramas comunicantes, que conectan cada nervio intercostal con el tronco simpático ipsilateral. Las fibras presinápticas abandonan las porciones iniciales de la rama anterior de cada nervio espinal torácico (y lumbar superior) por medio de una rama comunicante blanca y pasan al tronco simpático. Las fibras postsinápticas distribuidas en la pared del cuerpo y las extremidades pasan desde los ganglios del tronco simpático a través de ramas grises para unirse a la rama anterior del nervio espinal más cercano, incluidos todos los nervios intercostales. Las fibras nerviosas simpáticas se distribuyen a través de todas las ramas de todos los nervios espinales (ramas anterior y posterior) para llegar a los vasos sanguíneos, las glándulas sudoríparas y el músculo liso de la pared del cuerpo y las extremidades.

• Ramas colaterales que surgen cerca de los ángulos de las costillas y descienden para discurrir a lo largo del margen superior de la costilla inferior, ayudando a inervar los músculos intercostales y la pleura parietal. • Ramas cutáneas laterales que surgen cerca de la MAL, perforan el interior y el exterior. músculos intercostales y se dividen a su vez en ramas anterior y posterior. Estas ramas terminales irrigan la piel de las paredes laterales torácicas y abdominales. • Las ramas cutáneas anteriores perforan los músculos y las membranas del espacio intercostal en la línea paraesternal y se dividen en ramas medial y lateral. Estas ramas terminales irrigan la piel de la cara anterior del tórax y el abdomen. • Ramas musculares que inervan los músculos intercostal, subcostal, transverso del tórax, elevador costarum y serrato posterior.

LGRAWANY
Machine Translated by Google

NERVIOS INTERCOSTAL ATÍPICOS

Aunque la rama anterior de la mayoría de los nervios espinales torácicos es simplemente el nervio intercostal para ese nivel, la rama anterior del primer nervio espinal torácico (T1) primero se divide en una parte superior grande y una parte inferior pequeña. La parte superior se une al plexo braquial, el plexo nervioso que inerva el miembro superior, y la parte inferior se convierte en el primer nervio intercostal. Otras características atípicas de nervios intercostales específicos incluyen las siguientes:

- Los nervios intercostales primero y segundo discurren por la superficie interna de la primera y segunda costillas, en lugar de a lo largo del margen inferior en los surcos costales (fig. 4.14).
- El primer nervio intercostal no tiene rama cutánea anterior y, a menudo, no tiene rama cutánea lateral. rama. Cuando hay una rama cutánea lateral, irriga la piel de la axila y puede comunicarse con el nervio intercostobraquial o con el nervio cutáneo medial de la axila. brazo.
- El segundo nervio intercostal (y a veces el tercero) da origen a una gran rama cutánea lateral, el nervio intercostobraquial: emerge del segundo espacio intercostal en la MAL, penetra el serrato anterior y entra en la axila y el brazo. El nervio intercostobraquial suele inervar el suelo (piel y tejido subcutáneo) de la axila y luego se comunica con el nervio cutáneo medial del brazo para inervar las superficies medial y posterior del brazo. La rama cutánea lateral del tercer nervio intercostal frecuentemente da origen a un segundo nervio intercostobraquial.

- Los nervios intercostales 7.º a 11.º, después de dar origen a las ramas cutáneas laterales, cruzan el margen costal posteriormente y continúan inervando la piel y los músculos abdominales. Ya no se encuentran entre las costillas (intercostales), y ahora se convierten en nervios toracoabdominales de la pared abdominal anterior (consulte el Capítulo 5, Abdomen). Sus ramas cutáneas anteriores perforan la vaina del recto y se vuelven cutáneas cerca del plano medio.

Vasculatura de la pared torácica

En general, el patrón de distribución vascular en la pared torácica refleja la estructura de la caja torácica; es decir, discurre en los espacios intercostales, paralelo a las costillas.

ARTERIAS DE LA PARED TORÁCICA

El riego arterial de la pared torácica (Fig. 4.19; Tabla 4.3) se deriva de la

- aorta torácica, a través de las arterias intercostal posterior y subcostal • arteria subclavia, a través de las arterias torácica interna e intercostal suprema • arteria axilar, a través de las arterias torácicas superior y lateral

Machine Translated by Google

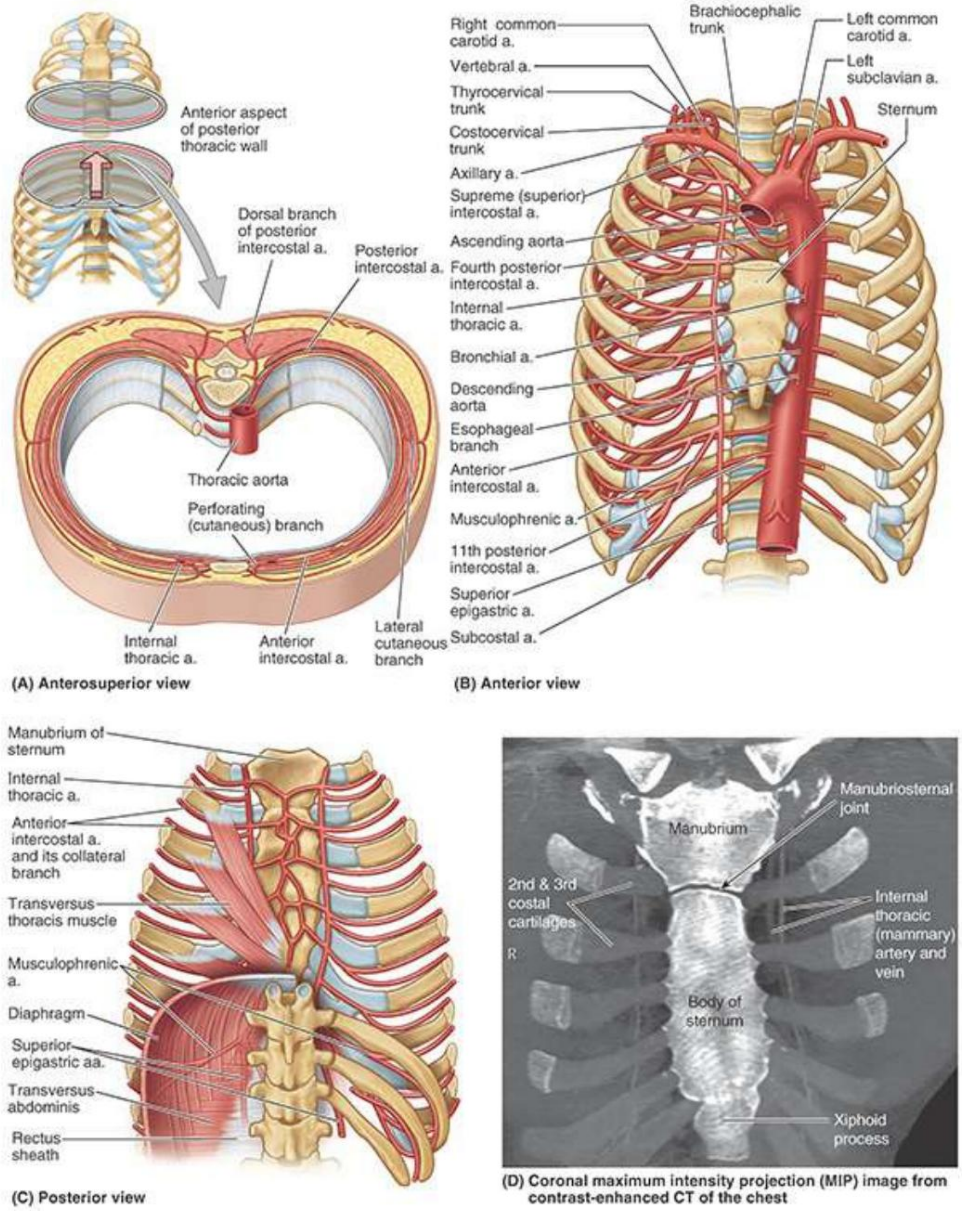

FIGURA 4.19. Arterias de la pared torácica. El riego arterial de la pared torácica proviene de la aorta torácica a través de las arterias intercostal posterior y subcostal (A, B y D), de la arteria axilar (B) y de la arteria subclavia a través de las arterias torácica interna (C) e intercostal suprema (B). D. Imagen de proyección de máxima intensidad (MIP) de TC de tórax con contraste. Compare las estructuras que se muestran aquí con las estructuras de la pared torácica anterior representadas en A–C. y Figura 4.44.

TABLA 4.3. IRRIGACIÓN ARTERIAL DE LA PARED TORÁCICA

Artería	Origen	Curso	Distribución
Posterior intercostales	Arteria intercostal superior (espacios intercostales 1 y 2) y aorta torácica (restante espacios intercostales)	Paso entre interno y músculos intercostales más internos	Músculos intercostales, suprayacentes piel y pleura parietal
Anterior intercostales	Torácica interna (intercostal espacios 1-6) y musculofrénico		

LGRAWANY
Machine Translated by Google

	arterias (espacios intercostales 7-9)		
Arteria subclavia torácica interna		Pasa inferior y lateral al esternón entre los cartílagos costales y el músculo transverso torácico. dividirse en arterias epigástrica superior y musculofrénica	A través de las arterias intercostales anteriores hasta los espacios intercostales 1 a 6 y la arteria musculofrénica (rama terminal lateral)
subcostal	Aorta torácica	Cursos a lo largo del borde inferior de la duodécima costilla	Músculos anterolaterales pared abdominal

Las arterias intercostales discurren a través de la pared torácica entre las costillas. Con excepción de los espacios intercostales décimo y undécimo, cada espacio intercostal está irrigado por tres arterias: una arteria intercostal posterior grande (y su rama colateral) y un par pequeño de arterias intercostales anteriores.

Las arterias intercostales posteriores:

- del primer y segundo espacios intercostales surgen de la arteria intercostal suprema (superior), una rama del tronco costocervical de la arteria subclavia
- de los espacios intercostales 3.° a 11.° (y las arterias subcostales del espacio subcostal) surgen posteriormente desde la aorta torácica (fig. 4.19). Como la aorta está ligeramente a la izquierda de la columna vertebral, las arterias intercostales 3.ª a 11.ª derecha cruzan los cuerpos vertebrales y siguen un recorrido más largo que las del lado izquierdo (fig. 4.19B).
- todos desprenden una rama posterior que acompaña a la rama posterior del nervio espinal para irrigar la médula espinal, la columna vertebral, los músculos de la espalda y la piel • dan lugar a una pequeña rama colateral que cruza el espacio intercostal y corre a lo largo del borde superior de la costilla debajo
- Acompañan a los nervios intercostales a través de los espacios intercostales. Cerca del ángulo de la costilla, las arterias entran en los surcos costales, donde se encuentran entre la vena intercostal y el nervio. Al principio, las arterias discurren por la fascia endotorácica entre la pleura parietal y la membrana intercostal interna (fig. 4.17); luego discurren entre los músculos intercostales internos y los intercostales más internos.
- tienen ramas terminales y colaterales que se anastomosan anteriormente con las arterias intercostales anteriores (fig. 4.19A)

Las arterias torácicas internas (históricamente, las arterias mamarias internas)

- surgen en la raíz del cuello desde las superficies inferiores de las primeras partes de la subclavia arterias
- descender al tórax por detrás de la clavícula y el primer cartílago costal (figs. 4.13, 4.14 y 4.19)
- son atravesados cerca de sus orígenes por el nervio frénico ipsilateral
- descienden sobre la superficie interna del tórax ligeramente lateral al esternón y posterior a los seis cartílagos costales superiores y los músculos intercostales internos intermedios. Después de descender más allá del segundo cartílago costal, las arterias torácicas internas discurren por delante del músculo transverso del tórax (figs. 4.14, 4.15A y 4.19C). Entre los deslizamientos del músculo transverso del tórax, el

Machine Translated by Google

Las arterias entran en contacto con la pleura
parietal posteriormente. • terminan en el sexto espacio intercostal dividiéndose en las arterias
epigástrica superior y
musculofrénica • dan lugar directamente a las arterias intercostales anteriores que irrigan las seis intercostales superiores
espacios

Pares ipsilaterales de arterias intercostales anteriores.

• irriga las partes anteriores de los nueve espacios intercostales
superiores • pasa lateralmente en el espacio intercostal, uno cerca del margen inferior de la costilla superior y el
otro cerca del margen superior de la costilla inferior
• de los dos primeros espacios intercostales se encuentran inicialmente en la fascia endotorácica que recubre
la pared torácica, entre la pleura parietal y los músculos intercostales internos
• que irrigan los espacios intercostales tercero a sexto están separados de la pleura por láminas del
músculo pectoral transverso
• de los espacios intercostales 7.º a 9.º derivan de las arterias musculofrénicas, también ramas de la
arterias torácicas internas
• inerva los músculos intercostales y envía ramas a través de ellos para inervar los músculos pectorales,
senos y piel
• están ausentes en los dos espacios intercostales inferiores; estos espacios son irrigados únicamente por
las arterias intercostales posteriores y sus ramas colaterales.

VENAS DE LA PARED TORÁCICA

Las venas intercostales acompañan a las arterias y nervios intercostales y se encuentran en la parte más superior de los surcos costales (figs. 4.15B y 4.20). Hay 11 venas intercostales posteriores y 1 vena subcostal a cada lado. Las venas intercostales posteriores se anastomosan con las venas intercostales anteriores (afluentes de las venas torácicas internas). A medida que se acercan a la columna vertebral, las venas intercostales posteriores reciben una rama posterior, que acompaña a la rama posterior del nervio espinal de ese nivel, y una vena intervertebral que drena los plexos venosos vertebrales asociados a la columna vertebral. La mayoría de las venas intercostales posteriores (4 a 11) terminan en el sistema venoso ácigos/hemiacigos, que transporta sangre venosa a la vena cava superior (VCS). Las venas intercostales posteriores del primer espacio intercostal suelen entrar directamente en las venas braquiocefálicas derecha e izquierda. Las venas intercostales posteriores del segundo y tercer (y en ocasiones del cuarto) espacios intercostales se unen para formar un tronco, la vena intercostal superior (fig. 4.20).

LGRAWANY
Machine Translated by Google

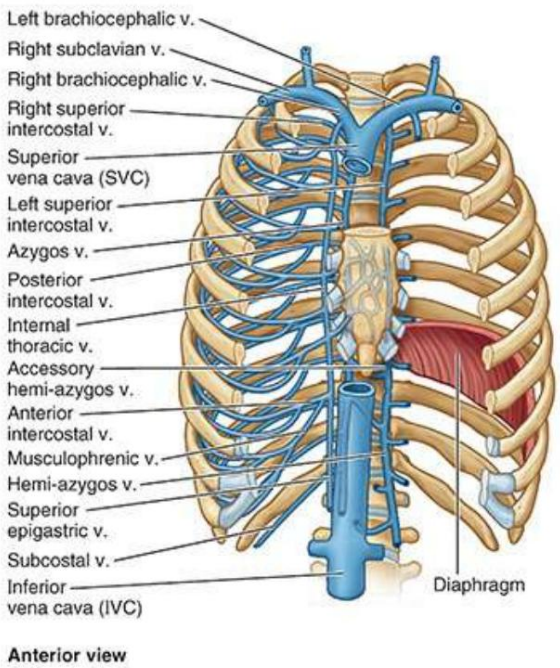

FIGURA 4.20. Venas de la pared torácica. Aunque aquí se representan como canales continuos, las venas intercostales anterior y posterior son vasos separados, que normalmente drenan en direcciones opuestas, y cuyas afluentes se comunican (anastomosa) aproximadamente en la línea axilar anterior. Sin embargo, debido a que estas venas carecen de válvulas, el flujo puede invertirse.

La vena intercostal superior derecha suele ser la última tributaria de la vena ácigos antes de ingresa al SVC. Sin embargo, la vena intercostal superior izquierda suele desembocar en la vena braquiocefálica izquierda. Esto requiere que la vena pase anteriormente a lo largo del lado izquierdo del mediastino superior, específicamente a través del arco de la aorta o la raíz de los grandes vasos que surgen de él, y entre los nervios vago y frénico (v. fig . 4.70B). Por lo general recibe las venas bronquiales izquierdas y también puede recibir la vena pericardiacofrénica izquierda. Por lo general, se comunica inferiormente con la vena hemiacigos accesoria. Las venas torácicas internas son las venas compañeras (L. venae comitantes) de las arterias torácicas internas.

Pechos

Las mamas son las estructuras superficiales más prominentes de la pared torácica anterior, especialmente en las mujeres. Las mamas (L. mammae) constan de tejido glandular y fibroso de soporte incrustado dentro de una matriz grasa, junto con vasos sanguíneos, linfáticos y nervios. Tanto hombres como mujeres tienen senos; normalmente, están bien desarrollados sólo en las mujeres (figs. 4.21 y 4.22). Las glándulas mamarias se encuentran en el tejido subcutáneo que recubre los músculos pectorales mayor y menor. En la mayor prominencia de la mama se encuentra el pezón, rodeado por una zona circular de piel pigmentada, la areola (L., zona pequeña).

Machine Translated by Google

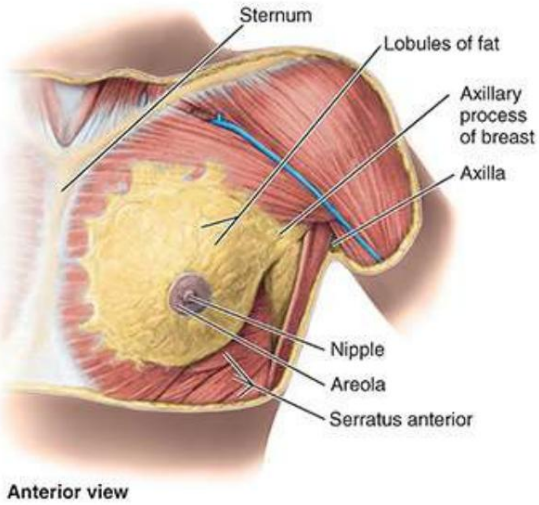

FIGURA 4.21. Cama de pecho. Disección superficial de región pectoral femenina. Se ha eliminado la fascia pectoral, excepto donde se encuentra profunda al seno. El lecho del pecho se extiende desde la segunda hasta la sexta costilla. La axila de la mama se extiende hacia o dentro de la fosa axilar.

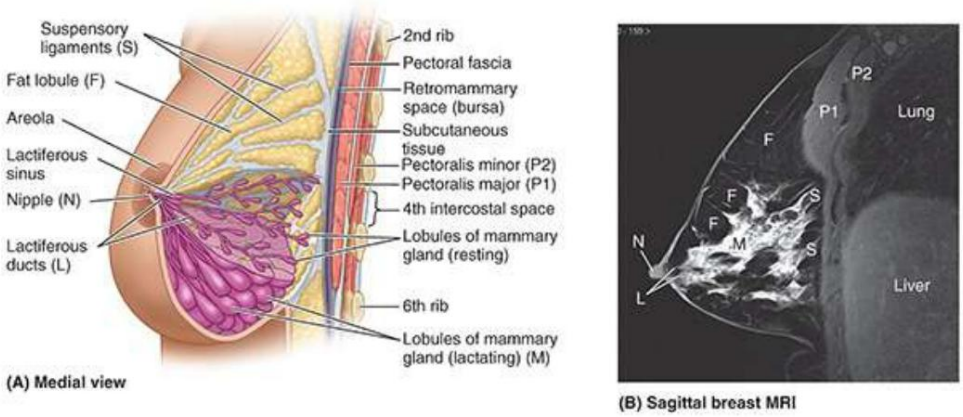

FIGURA 4.22. Pecho femenino. A. Disección seccional de estructuras de la mama femenina y de la pared torácica anterior. Los dos tercios superiores de la figura muestran los ligamentos suspensorios y los alvéolos de la mama con los lóbulos de la glándula mamaria en reposo; la parte inferior muestra lóbulos lactantes de la glándula mamaria. B. MRI sagital que demuestra la estructura interna de la mama y las relaciones posteriores.

Las glándulas mamarias dentro de los senos son accesorias a la reproducción en las mujeres. Son rudimentarios y sin función en los hombres, y constan sólo de unos pocos conductos pequeños o cordones epiteliales. Por lo general, la grasa presente en los senos masculinos no es diferente de la del tejido subcutáneo en otros lugares, pero el sistema glandular rara vez se desarrolla.

CLÍNICO CAJA

MÚSCULOS Y NEUROVASCULATURA DE PARED TORÁCICA

GRAWANY
Machine Translated by Google

Disnea: dificultad para respirar

Cuando las personas con problemas respiratorios (p. ej., asma) o con insuficiencia cardíaca tienen dificultad para respirar (disnea), utilizan sus músculos respiratorios accesorios para ayudar a la expansión de su cavidad torácica. El reclutamiento de los músculos del cuello (esternocleidomastoideo, trapecio superior y escalenos) es visible y particularmente llamativo. También pueden apoyarse en las rodillas o en los brazos de una silla para fijar la cintura pectoral, de modo que estos músculos puedan actuar sobre las inserciones de las costillas y expandir el tórax.

Acceso quirúrgico intratorácico extrapleural

La fijación hace que sea difícil apreciarlo en el cadáver embalsamado, pero en cirugía, la naturaleza relativamente suelta de la delgada fascia endotorácica proporciona un plano de división natural, lo que permite al cirujano separar la pleura parietal costal que recubre la cavidad pulmonar de la pared torácica. Esto permite el acceso intratorácico a estructuras extrapleurales (p. ej., ganglios linfáticos) y la colocación de instrumentos sin abrir y quizás contaminar el espacio potencial (cavidad pleural) que rodea los pulmones.

Infección por herpes zoster de los ganglios espinales

El herpes zoster causa una lesión cutánea clásica distribuida dermatomalmente (culebrilla), una afección extremadamente dolorosa (fig. B4.3). El herpes zoster es principalmente una enfermedad viral de los ganglios espinales, generalmente una reactivación del virus varicela-zóster (VZV) o virus de la varicela. Después de invadir un ganglio, el virus produce un dolor ardiente agudo en el dermatoma inervado por el nervio afectado (v . fig. 4.18). La zona de la piel afectada se enrojece y aparecen erupciones vesiculares. El dolor puede preceder o seguir a las erupciones cutáneas. Aunque principalmente es una neuropatía sensorial (cambio patológico en un nervio), la debilidad por afectación motora ocurre en 0,5 a 5,0% de las personas, comúnmente en pacientes ancianos con cáncer (Brannagan y Tanji, 2022). La debilidad muscular suele aparecer en la misma distribución miotomal, al igual que el dolor dermatomal y las erupciones vesiculares. La vacunación confiere protección contra el herpes zoster y se recomienda para personas mayores de 60 años.

Machine Translated by Google

FIGURA B4.3. Infección de herpes.

Bloqueo del nervio intercostal

La anestesia local de un espacio intercostal se produce inyectando un agente anestésico alrededor de los nervios intercostales entre la línea paravertebral y el área de anestesia requerida. Este procedimiento, un bloqueo del nervio intercostal, se usa comúnmente en pacientes con fracturas de costillas y, a veces, después de una cirugía torácica. Implica la infiltración del anestésico alrededor del tronco del nervio intercostal y sus ramas colaterales (fig. B4.4). El término bloqueo indica que las terminaciones nerviosas de la piel y la transmisión de impulsos a través de los nervios sensoriales que transportan información sobre el dolor se interrumpen (bloquean) antes de que los impulsos lleguen a la médula espinal y al cerebro. Debido a que cualquier área particular de la piel suele recibir inervación de dos nervios adyacentes, se produce una superposición considerable de dermatomas contiguos. Por lo tanto, normalmente no se produce una pérdida completa de la sensación a menos que se anestesien dos o más nervios intercostales.

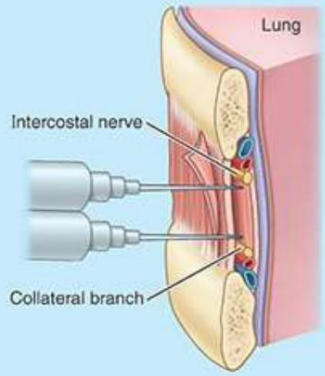

FIGURA B4.4. Bloqueo de nervios intercostales.

Conclusión: músculos y neurovasculatura de Pared torácica

LGRAWANY
Machine Translated by Google

Músculos de la pared torácica: el tórax está superpuesto por los músculos axioapendiculares del miembro superior, así como por algunos músculos del cuello, la espalda y el abdomen. ■ La mayoría de estos músculos pueden afectar la respiración profunda cuando la cintura pectoral está fija y representan muchas de las características superficiales de la región torácica. Sin embargo, los músculos que son verdaderamente torácicos proporcionan pocas o ninguna característica superficial. ■ Los músculos serrato posterior son delgados con pequeñas vientres que pueden ser órganos propioceptivos. ■ Los músculos costales pueden mover las costillas durante la respiración forzada. Los músculos costales funcionan principalmente para sostener (proporcionar tono) a la espacios intercostales, resistiendo presiones intratorácicas negativas y positivas. ■ El diafragma es el músculo principal de la respiración, responsable de la mayor parte de la inspiración (normalmente, la espiración es mayoritariamente pasiva). ■ La fascia profunda recubre e inviste los músculos de la pared torácica, como ocurre en otros lugares. ■ Cuando las porciones carnosas de los músculos intercostales están ausentes, su fascia continúa como membranas intercostales de modo que la pared esté completo. ■ La fascia endotorácica es una capa fibroareolar delgada entre la cara interna de la caja torácica y el revestimiento de las cavidades pulmonares, que puede abrirse quirúrgicamente para acceder a las estructuras intratorácicas.

Neurovasculatura de la pared torácica: el patrón de distribución de las estructuras neurovasculares en la pared torácica refleja la construcción de la caja torácica. ■ Estas estructuras neurovasculares discurren en los espacios intercostales, paralelas a las costillas, y sirven a los músculos intercostales, así como al tegumento y la pleura parietal en sus caras superficial y profunda. ■ Debido a que la formación de plexos no ocurre en relación con la pared torácica, el patrón de inervación periférica y segmentaria (dermatomal) es idéntico en esta región. ■ Los nervios intercostales discurren de posterior a anterior a lo largo de cada espacio intercostal, y las arterias y venas intercostales anterior y posterior convergen.

hacia y anastomosa en aproximadamente la línea axilar anterior. ■ Los vasos posteriores surgen de la aorta torácica y drenan hacia el sistema venoso ácigos. ■ Los vasos anteriores surgen de la arteria torácica interna, sus ramas y sus afluentes y drenan hacia la vena torácica interna, sus ramas y sus afluentes.

PECHOS FEMENINOS

La cantidad de grasa que rodea el tejido glandular determina el tamaño de los senos no lactantes.
El cuerpo aproximadamente circular del seno femenino descansa sobre un lecho mamario que se extiende transversalmente desde el borde lateral del esternón hasta la línea medioaxilar y verticalmente desde la segunda a la sexta costillas. Dos tercios del lecho están formados por la fascia pectoral que recubre el pectoral mayor y el otro tercio por la fascia que cubre el serrato anterior. Entre la mama y la fascia pectoral hay un plano de tejido subcutáneo laxo o espacio potencial: el espacio retromamario (bursa). Este plano, que contiene una pequeña cantidad de grasa, permite que la mama

Machine Translated by Google

cierto grado de movimiento en la fascia pectoral. Una parte más pequeña de la glándula mamaria puede extenderse a lo largo del borde inferolateral del pectoral mayor hacia la fosa axilar (axila), formando una apófisis axilar o cola (de Spence). El proceso axilar puede aumentar de tamaño durante el ciclo menstrual.

Las glándulas mamarias están firmemente unidas a la dermis de la piel suprayacente mediante ligamentos cutáneos sustanciales (L. retinacula cutis), los ligamentos suspensorios (de Cooper). Estas condensaciones de tejido conectivo fibroso, particularmente bien desarrolladas en la parte superior de la glándula, ayudan a sostener los lóbulos y lóbulos de la glándula mamaria.

Durante la pubertad (entre los 8 y los 15 años), los senos femeninos normalmente aumentan de tamaño, debido en parte al desarrollo glandular, pero principalmente a una mayor deposición de grasa. Las areolas y los pezones también aumentan de tamaño. El tamaño y la forma de los senos están determinados en parte por factores genéticos, étnicos y dietéticos. Los conductos galactóforos dan lugar a yemas que se convierten en 15 a 20 lóbulos de la glándula mamaria, que constituyen el parénquima (sustancia funcional) de la glándula mamaria. Así, cada lóbulo es drenado por un conducto galactóforo, todos los cuales convergen para abrirse de forma independiente. Cada conducto tiene una porción dilatada profunda a la areola, el seno galactóforo, en la que se acumula o permanece en la madre lactante una pequeña gotita de leche. Cuando el bebé comienza a mamar, la compresión de la areola (y del seno lactífero debajo de ella) exprime las gotitas acumuladas y anima al recién nacido a continuar amamantando a medida que se produce el reflejo de bajada mediado hormonalmente. La leche materna se secreta en la boca del bebé, no es absorbida por la glándula.

Las areolas contienen numerosas glándulas sebáceas, que aumentan de tamaño durante el embarazo y secretan una sustancia aceitosa que proporciona un lubricante protector para la areola y el pezón. La areola y el pezón están particularmente sujetos a rozaduras e irritación cuando la madre y el bebé comienzan la experiencia de amamantar. Los pezones son prominencias cónicas o cilíndricas en el centro de las areolas. Los pezones no tienen grasa, pelo ni glándulas sudoríparas. Las puntas de los pezones están fisuradas y en ellas se abren los conductos galactóforos. Los pezones están compuestos principalmente por fibras musculares lisas dispuestas circularmente que comprimen los conductos galactóforos durante la lactancia y erigen los pezones en respuesta a la estimulación, como cuando un bebé comienza a mamar.

Las glándulas mamarias son glándulas sudoríparas modificadas; por tanto, no tienen cápsula ni vaina. El contorno redondeado y la mayor parte del volumen de las mamas se produce por la grasa subcutánea, excepto durante el embarazo cuando las glándulas mamarias aumentan de tamaño y se forma nuevo tejido glandular. Los alvéolos secretores de leche (L., pequeños espacios huecos) están dispuestos en racimos parecidos a uvas. En algunas mujeres, los senos pueden agrandarse y volverse dolorosos durante la fase tardía (lútea) del ciclo menstrual. Lo más probable es que estos cambios se deban a la proliferación de los tejidos glandulares de la mama causada por los niveles cambiantes de las hormonas estrógeno y progesterona.

VASCULATURA DE LA MAMA

El riego arterial de la mama (fig. 4.23A, B) deriva de las siguientes arterias:

• Ramas mamarias mediales de las ramas perforantes y ramas intercostales anteriores de la arteria torácica interna, que se origina en la arteria subclavia • Arterias torácica lateral y toracoacromial, ramas de la arteria axilar • Arterias intercostales posteriores, ramas de la aorta torácica en el segundo, tercer y cuarto intercostal

LGRAWANY
Machine Translated by Google

espacios

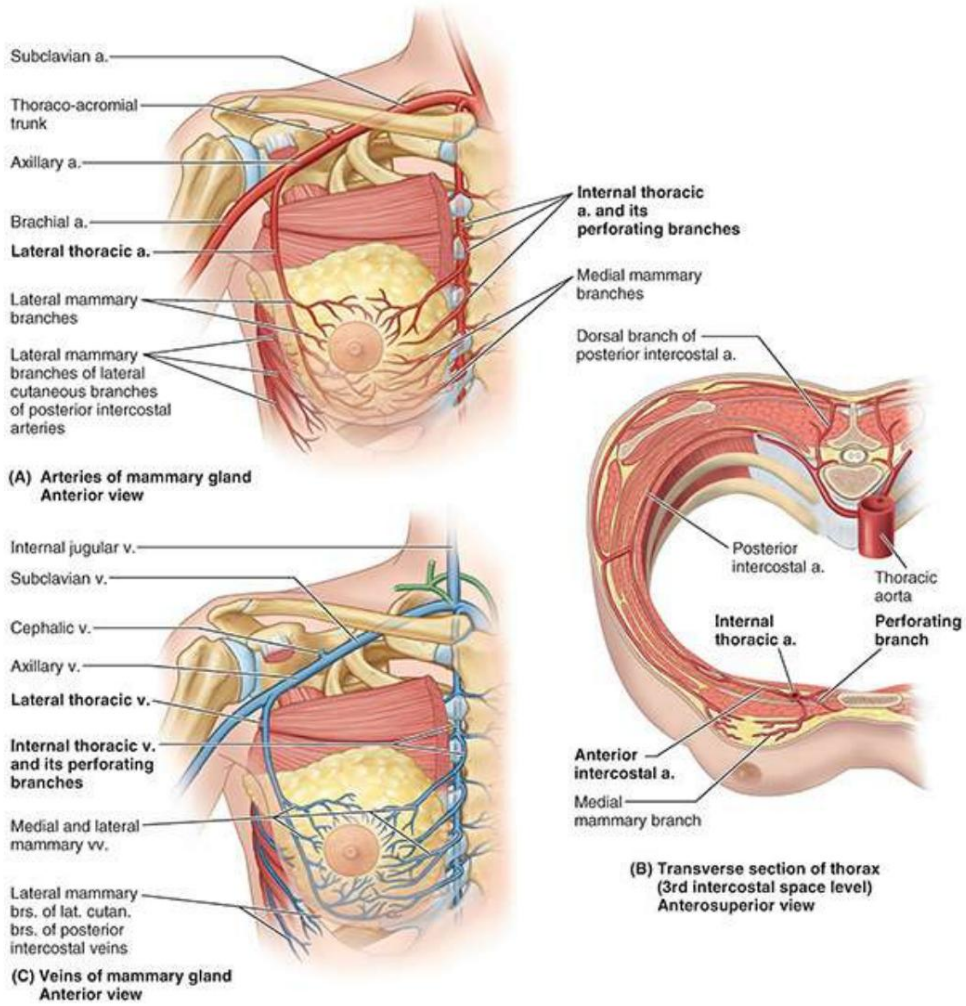

FIGURA 4.23. Vasculatura de la mama. A. Ramas arteriales superficiales. La glándula mamaria está irrigada desde su cara medial principalmente por ramas perforantes de la arteria torácica interna y lateral y superiormente por varias ramas de la arteria axilar (principalmente la arteria torácica lateral). B. Ramas profundas. La mama está irrigada profundamente por ramas que surgen de las arterias intercostales. C. Drenaje venoso. Las venas mamarias drenan a la vena axilar (principalmente) y a las venas torácicas internas. a., arteria; brs., ramas; cutan., cutáneo; lat., lateral; v., vena; vv., venas.

El drenaje venoso de la mama es principalmente a la vena axilar, pero hay algo de drenaje a la vena torácica interna (fig. 4.23C).

El drenaje linfático de la mama es importante por su papel en la metástasis de las células cancerosas. La linfa pasa desde el pezón, la areola y los lóbulos de las glándulas mamarias hasta el plexo linfático subareolar (fig. 4.24A, B). El drenaje linfático de este plexo es el siguiente:

- La mayor parte de la linfa (>75%), especialmente de los cuadrantes laterales de la mama, drena a los ganglios linfáticos axilares, inicialmente a los ganglios anteriores o pectorales en su mayor parte. Sin embargo, parte de la linfa puede drenar directamente a otros ganglios axilares o incluso a los ganglios interpectorales, deltopectorales, supraclaviculares o cervicales profundos inferiores. (Los ganglios linfáticos axilares se tratan en detalle en el Capítulo 3, Miembro superior).

Machine Translated by Google

• La mayor parte de la linfa restante, particularmente de los cuadrantes mediales de la mama, drena hacia el ganglios linfáticos paraesternales o hacia la mama opuesta, mientras que la linfa de los cuadrantes inferiores puede pasar profundamente a los ganglios linfáticos abdominales (ganglios linfáticos frénicos inferiores subdiafragmáticos).

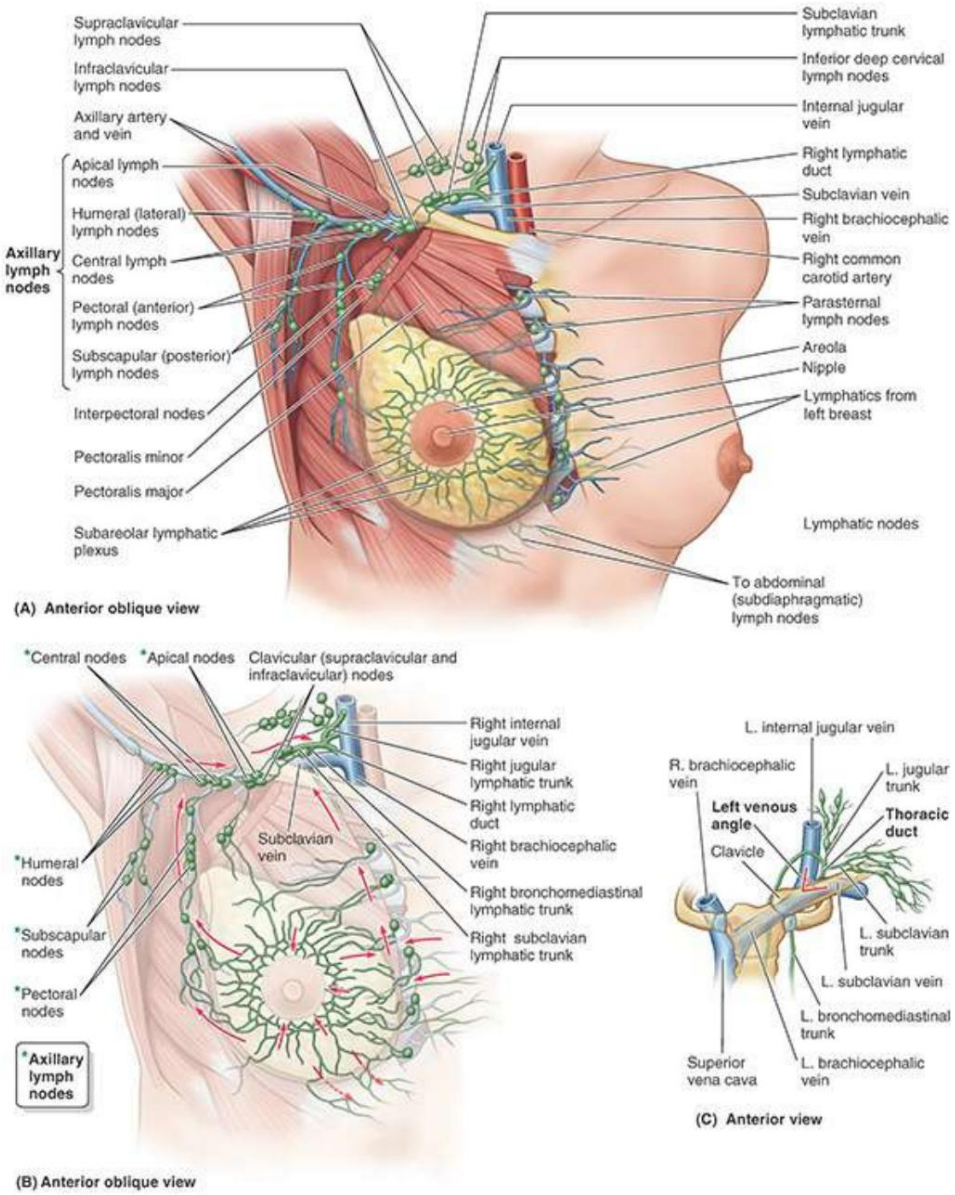

FIGURA 4.24. Drenaje linfático de mama. A. Ubicación de los ganglios linfáticos que reciben drenaje de la mama. B. Patrón de drenaje linfático de la mama. Las flechas rojas indican el flujo linfático del seno derecho. La mayor parte de la linfa, especialmente la del cuadrante lateral superior y el centro de la mama, drena a los ganglios linfáticos axilares, que, a su vez, son drenado por el tronco linfático subclavio. Por el lado derecho, ingresa al sistema venoso a través del conducto linfático derecho. C. Ángulo venoso izquierdo. La mayor parte de la linfa de la mama izquierda regresa al sistema venoso a través del conducto torácico.

La linfa de la piel de la mama, excepto el pezón y la areola, drena hacia los ganglios linfáticos axilares ipsilaterales, cervicales profundos inferiores e infraclaviculares y hacia los ganglios linfáticos paraesternales de ambos lados.

La linfa de los ganglios axilares drena hacia los claviculares (infraclavicular y supraclavicular).

LGRAWANY
Machine Translated by Google

ganglios linfáticos y de ellos al tronco linfático subclavio, que también drena la linfa del miembro superior. La linfa de los ganglios paraesternales ingresa a los troncos linfáticos broncomediastínicos, que también drenan la linfa de las vísceras torácicas. La terminación de los troncos linfáticos varía; Tradicionalmente, se describe que estos troncos se fusionan entre sí y con el tronco linfático yugular, drenando la cabeza y el cuello para formar un conducto linfático derecho corto en el lado derecho o entrando en la terminación en el conducto torácico en el lado izquierdo. Sin embargo, en muchos (quizás en la mayoría) de los casos, los troncos se abren de forma independiente en la unión de las venas yugular interna y subclavia, los ángulos venosos derecho o izquierdo, que forman las venas braquiocefálicas derecha e izquierda (fig. 4.24C). En algunos casos, se abren en ambas venas contribuyentes inmediatamente antes del ángulo.

NERVIOS DEL MAMA

Los nervios de la mama derivan de las ramas cutáneas anterior y lateral del cuarto al sexto. nervios intercostales (ver Fig. 4.15). Las ramas de los nervios intercostales pasan a través de la fascia pectoral que cubre el pectoral mayor para alcanzar el tejido subcutáneo suprayacente y la piel de la mama. Las ramas de los nervios intercostales transportan fibras sensoriales desde la piel de la mama y fibras simpáticas a los vasos sanguíneos de las mamas y al músculo liso de la piel y el pezón que las recubren.

Anatomía superficial de la pared torácica

Las clavículas (clavículas) se encuentran en posición subcutánea y forman crestas óseas en la unión del tórax y el cuello (fig. 4.25A, B). Pueden palparse fácilmente en toda su longitud, especialmente donde sus extremos mediales se articulan con el manubrio del esternón. Las clavículas delimitan la división superior entre zonas de drenaje linfático: por encima de las clavículas, la linfa fluye en última instancia hacia los ganglios linfáticos yugulares inferiores; debajo de ellos, la linfa parietal (la que proviene de la pared del cuerpo y las extremidades superiores) fluye hacia los ganglios linfáticos axilares.

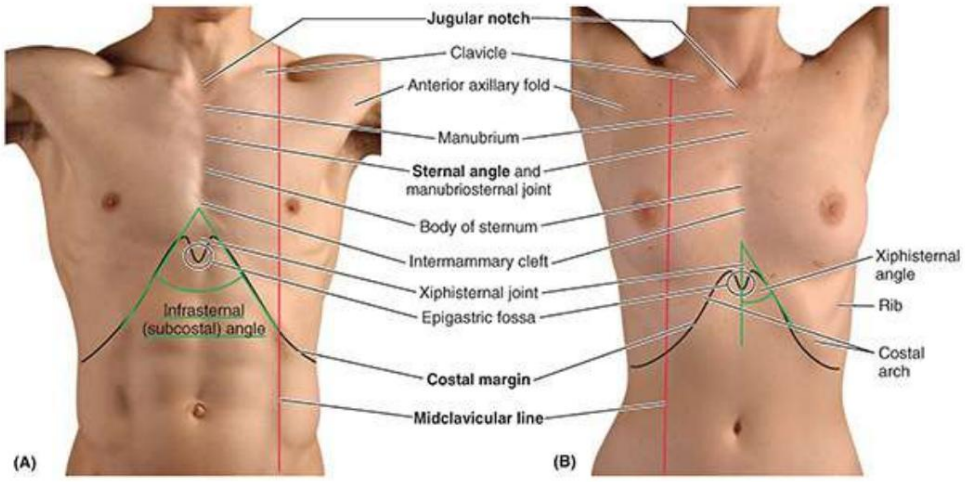

FIGURA 4.25. Características superficiales de la pared torácica anterior.

El esternón (hueso del pecho) se encuentra subcutáneamente en la línea media anterior y es palpable.

Machine Translated by Google

en toda su longitud. Entre las prominencias de los extremos mediales de las clavículas en las articulaciones esternoclaviculares, se puede palpar la muesca yugular en el manubrio entre los extremos mediales prominentes de las clavículas. La muesca se encuentra al nivel del borde inferior del cuerpo de la vértebra T2 y el espacio entre la primera y segunda apófisis espinosas torácicas.

El manubrio, de aproximadamente 4 cm de largo, se encuentra al nivel de los cuerpos de las vértebras T3 y T4 (fig. 4.26). El ángulo esternal es palpable y a menudo visible en personas jóvenes debido al ligero movimiento que se produce en la articulación manubriosternal durante la respiración forzada. El ángulo esternal se encuentra al nivel del disco IV T4-T5 y el espacio entre la tercera y cuarta apófisis espinosas torácicas. El ángulo esternal marca el nivel del segundo par de cartílagos costales. El lado izquierdo del manubrio es anterior al cayado de la aorta y su lado derecho se superpone directamente a la fusión de las venas braquiocefálicas para formar la vena cava superior (VCS) (fig. 4.24C).

Debido a que es una práctica clínica común insertar catéteres en la VCS para alimentación intravenosa de pacientes extremadamente enfermos y para otros fines, es esencial conocer la anatomía de la superficie de esta gran vena. La VCS pasa inferiormente en profundidad hasta el manubrio y la unión manubrioesternal, pero se proyecta hasta un dedo a la derecha del margen del manubrio. La VCS ingresa a la aurícula derecha del corazón frente al tercer cartílago costal derecho.

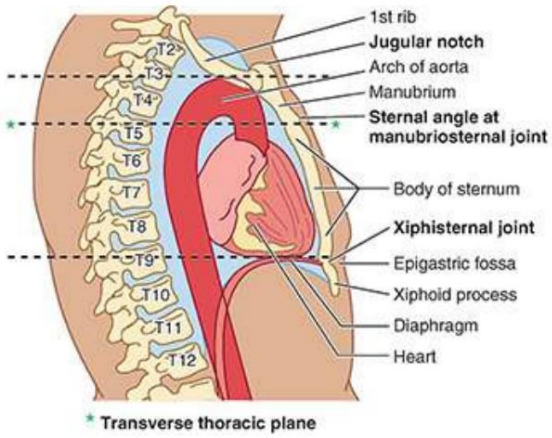

FIGURA 4.26. Niveles vertebrales del esternón y plano torácico transverso.

El cuerpo del esternón, de aproximadamente 10 cm de largo, se encuentra anterior al borde derecho del corazón y vértebras T5-T9 (fig. 4.26). La hendidura intermamaria (depresión o hendidura de la línea media entre las mamas femeninas maduras) recubre el cuerpo del esternón (véanse las figuras 4.25 y 4.29).
La apófisis xifoides se encuentra en una ligera depresión, la fosa epigástrica. Esta fosa se utiliza como guía en reanimación cardiopulmonar (RCP) para posicionar correctamente la mano en la parte inferior del esternón. La articulación xiphisternal es palpable y a menudo se ve como una cresta, al nivel del borde inferior de la vértebra T9.

Los márgenes costales, formados por los cartílagos costales unidos de las costillas séptima a décima, son fácilmente palpables porque se extienden en dirección inferolateral desde la articulación xifosternal. Los márgenes costales derecho e izquierdo convergentes forman el ángulo infraesternal.

Las costillas y los espacios intercostales proporcionan una base para localizar o describir la posición de estructuras o sitios de trauma o patología en la pared torácica o en su profundidad. Porque la primera costilla es

LGRAWANY
Machine Translated by Google

no palpable, el recuento de costillas en los exámenes físicos comienza con la segunda costilla adyacente al ángulo esternal subcutáneo y fácilmente palpable. Para contar las costillas y los espacios intercostales anteriormente, deslice los dedos (dígitos) lateralmente desde el ángulo esternal hacia el segundo cartílago costal y comience a contar las costillas y los espacios moviendo los dedos desde aquí. El primer espacio intercostal es el superior al segundo cartílago costal; es decir, los espacios intercostales se numeran según la costilla que forma su límite superior. Generalmente, es más confiable contar los espacios intercostales ya que la yema del dedo tiende a descansar (deslizarse) en los espacios entre las costillas. Un dedo debe permanecer en su lugar mientras se usa el otro para localizar el siguiente espacio. Utilizando todos los dedos es posible localizar cuatro espacios a la vez. Los espacios son más anchos en dirección anterolateral (aproximadamente en la línea medioclavicular). Si se retiran los dedos de la pared torácica mientras se cuentan los espacios, el dedo puede regresar fácilmente al mismo espacio, confundiéndolo con el que está debajo.

Posteriormente, el extremo medial de la espina de la escápula se superpone a la cuarta costilla.

Mientras que las costillas y/o los espacios intercostales proporcionan la “latitud” para la navegación y la localización. En la pared torácica, varias líneas imaginarias facilitan las descripciones anatómicas y clínicas al proporcionar "longitud". Las siguientes líneas se extrapolan sobre la pared torácica en función de características superficiales visibles o palpables:

- La línea mediana anterior (medioesternal) (AML) indica la intersección del plano mediano con la pared torácica anterior (fig. 4.27A).
- La línea medioclavicular (MCL) pasa por el punto medio de la clavícula, paralela a la LMA.
- La línea axilar anterior (AAL) discurre verticalmente a lo largo del pliegue axilar anterior formado por el borde inferolateral del pectoral mayor que se extiende desde la caja torácica hasta el húmero en el brazo (fig. 4.27B).
- La línea media axilar (MAL) corre desde el ápice (parte más profunda) de la fosa axilar (axila), paralela a la AAL.
- La línea axilar posterior (PAL), también paralela a la AAL, se dibuja verticalmente a lo largo del pliegue axilar posterior formado por los músculos dorsal ancho y redondo mayor a medida que se extienden desde la espalda hasta el húmero.
- La línea mediana posterior (mediavertebral) (PML) es una línea vertical a lo largo de las puntas de los apófisis espinosas de las vértebras (fig. 4.27C).
- Las líneas escapulares (SL) son paralelas a la línea media posterior y cortan los ángulos inferiores de la escápula.

Machine Translated by Google

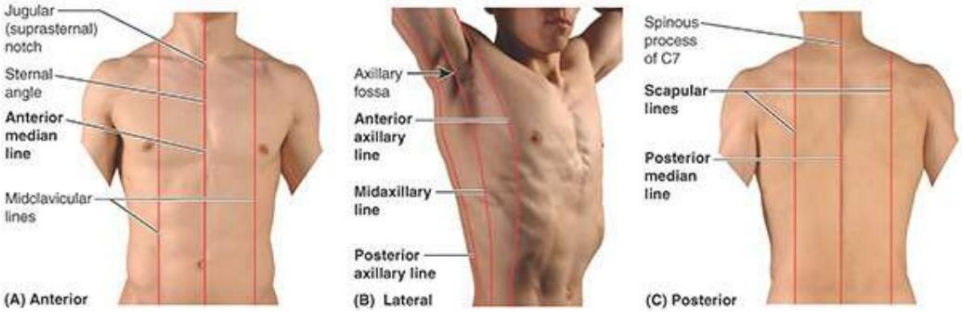

FIGURA 4.27. Líneas verticales de la pared torácica.

Se extrapolan líneas adicionales (no ilustradas) a lo largo de los bordes de formaciones óseas palpables, como las líneas paraesternal y paravertebral (G. para, junto a, adyacente a) a cada lado del esternón y la columna vertebral.

Los senos son las características superficiales más prominentes de la pared torácica anterior, especialmente en las mujeres. Excepto cuando hay una sobreabundancia de tejido subcutáneo, las mamas en los hombres son principalmente una acentuación del contorno de los músculos pectorales mayores, resaltado por la presencia del pezón en el cuarto espacio intercostal, lateral al LCM (fig. 4.27). En individuos moderadamente atléticos, el contorno de los músculos pectorales mayores es evidente, separados en la línea media por la hendidura intermamaria que recubre el esternón, con el borde lateral formando el pliegue axilar anterior (fig. 4.25). Inferolateralmente, los deslizamientos en forma de dedos o digitaciones del serrato anterior tienen una apariencia dentada (dientes de sierra) cuando se insertan en las costillas y se interdigitan con el oblicuo externo (fig. 4.28). Las costillas inferiores y los márgenes costales suelen ser visibles, especialmente cuando los músculos abdominales están contraídos. La musculatura intercostal normalmente no es evidente; sin embargo, en casos (raros) en los que hay ausencia o atrofia de la musculatura intercostal, los espacios intercostales se vuelven evidentes con la respiración: durante la inspiración, son cóncavos; durante la espiración, sobresalen.

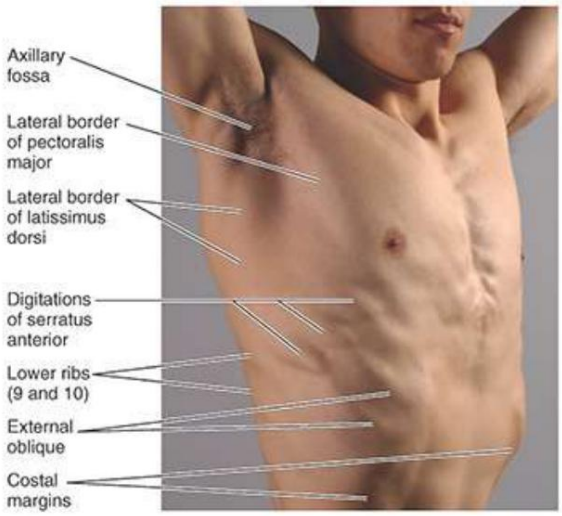

FIGURA 4.28. Anatomía superficial de la musculatura de la pared torácica.

Los senos femeninos varían en tamaño, forma y simetría, incluso en la misma persona. Su

LGRAWANY
Machine Translated by Google

Las superficies superiores aplanadas no muestran una demarcación clara de la superficie anterior de la pared torácica, pero lateral e inferiormente sus bordes están bien definidos (fig. 4.29). A menudo es visible un patrón venoso sobre los senos, especialmente durante el embarazo.

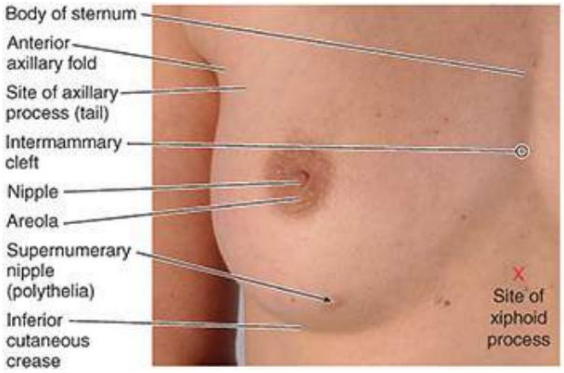

FIGURA 4.29. Anatomía superficial de la mama femenina.

El pezón está rodeado por una areola pigmentada circular, ligeramente elevada y cuyo color depende de la complexión de la mujer. La areola generalmente se oscurece durante el embarazo y conserva la pigmentación oscurecida posteriormente. La areola normalmente está salpicada de aberturas papulares (pequeñas elevadas) de las glándulas areolares (glándulas sebáceas en la piel de la areola). En ocasiones, uno o ambos pezones están invertidos (retraídos); Esta anomalía congénita menor puede dificultar la lactancia.

En hombres y mujeres nulíparas jóvenes (aquellos que nunca han tenido un hijo viable) con senos de tamaño moderado, el pezón se encuentra anterior al cuarto espacio intercostal, aproximadamente a 10 cm del AML. Sin embargo, normalmente la posición de los pezones varía considerablemente según el tamaño de los senos, especialmente en mujeres multíparas (aquellas que han dado a luz a dos o más hijos).
En consecuencia, debido a las variaciones en tamaño y forma, los pezones no son una guía confiable para el cuarto espacio intercostal en mujeres adultas.

CLÍNICO
CAJA

PECHOS

Cambios en los senos

Los cambios en el tejido mamario, como la ramificación de los conductos galactóforos, ocurren a lo largo del ciclo menstrual y durante el embarazo. Aunque las glándulas mamarias están preparadas para la secreción a mitad del embarazo, no producen leche hasta poco después del nacimiento del bebé. El calostro, un líquido previo a la leche de color blanco cremoso a amarillento, puede secretarse por los pezones durante el último trimestre del embarazo y durante los episodios iniciales de lactancia. Se cree que el calostro es especialmente rico en proteínas, agentes inmunológicos y un factor de crecimiento que afecta los intestinos del bebé. En mujeres multíparas (aquellas que han dado a luz

Machine Translated by Google

dos o más veces), los senos a menudo se vuelven grandes y colgantes. Las mamas en mujeres de edad avanzada suelen ser pequeñas debido a la disminución de grasa y a la atrofia del tejido glandular.

Cuadrantes de mama

Para la localización anatómica y descripción de tumores y quistes, la superficie de la mama se divide en cuatro cuadrantes (fig. B4.5). Por ejemplo, el registro de un médico podría indicar: "Se palpó una masa dura e irregular en el cuadrante medial superior del seno en la posición de las 2 en punto, aproximadamente a 2,5 cm del margen de la areola".

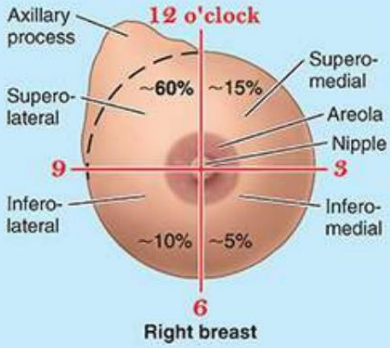

FIGURA B4.5. Cuadrantes mamarios.

Carcinoma de mama

Comprender el drenaje linfático de la mama es de importancia práctica para predecir las metástasis (dispersión) de las células cancerosas de un carcinoma de mama (cáncer de mama). Los carcinomas de mama son tumores malignos, generalmente adenocarcinomas (cáncer glandular) que surgen de las células epiteliales de los conductos galactóforos en los lóbulos de la glándula mamaria (fig. B4.6D). Las células cancerosas metastásicas que ingresan a un vaso linfático generalmente pasan a través de dos o tres grupos de ganglios linfáticos. La interferencia con los linfáticos dérmicos por el cáncer puede causar linfedema (edema, exceso de líquido en el tejido subcutáneo) en la piel de la mama, lo que a su vez puede provocar una desviación del pezón y una apariencia engrosada y parecida al cuero de la piel. La piel prominente "hinchada" entre los poros con hoyuelos le da una apariencia de piel de naranja (signo de la piel de naranja) (fig. B4.6A).

Machine Translated by Google

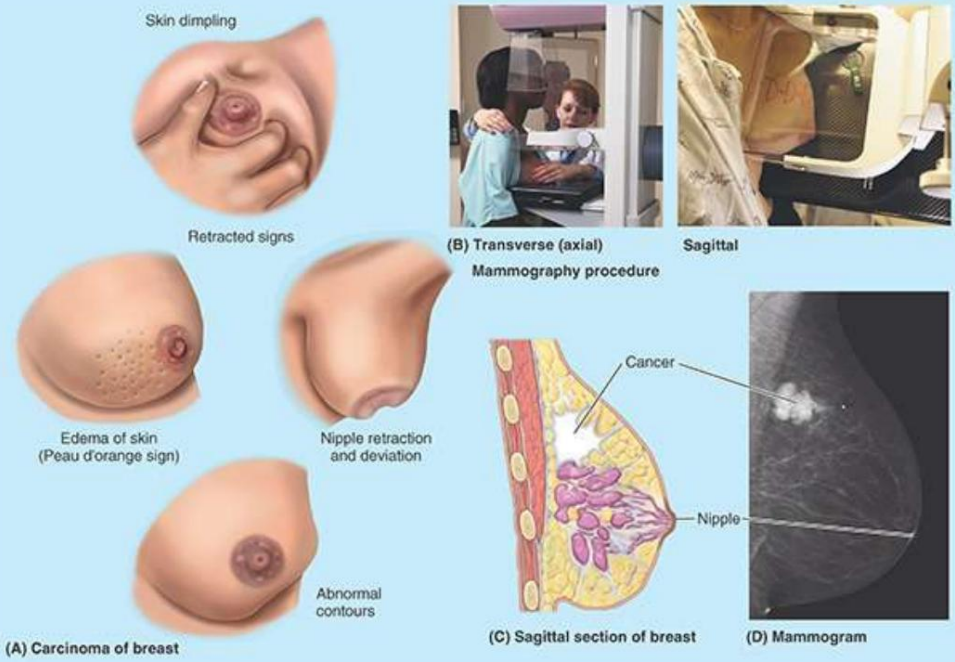

FIGURA B4.6. Detección de cáncer de mama.

Los hoyuelos más grandes (del tamaño de la punta de un dedo o más) son el resultado de una invasión cancerosa del tejido glandular y de la fibrosis (degeneración fibrosa), que provoca un acortamiento o ejerce tracción sobre los ligamentos suspensorios. El cáncer de mama subareolar puede causar la retracción del pezón mediante un mecanismo similar que involucra los conductos galactóforos.

El cáncer de mama normalmente se disemina desde la mama a través de vasos linfáticos (metástasis linfogénica), que transportan células cancerosas desde la mama hasta los ganglios linfáticos, principalmente los de la axila. Las células se alojan en los ganglios y producen nidos de células tumorales (metástasis). Las abundantes comunicaciones entre las vías linfáticas y entre los ganglios axilares, cervicales y paraesternales también pueden provocar que se desarrollen metástasis de la mama en los ganglios linfáticos supraclaviculares, la mama opuesta o el abdomen (v. fig. 4.24A, B).

Debido a que la mayor parte del drenaje linfático de la mama se dirige a los ganglios linfáticos axilares, estos son el sitio más común de metástasis de un cáncer de mama. El agrandamiento de estos ganglios palpables sugiere la posibilidad de cáncer de mama y puede ser clave para la detección temprana. Sin embargo, la ausencia de ganglios linfáticos axilares agrandados no garantiza que no se haya producido metástasis de un cáncer de mama; las células malignas pueden haber pasado a otros ganglios, como los ganglios linfáticos infraclaviculares y supraclaviculares, o directamente a la circulación sistémica.

La extirpación quirúrgica de los ganglios axilares en los que el cáncer de mama ha hecho metástasis, o el daño a los ganglios y vasos linfáticos axilares mediante radioterapia para el tratamiento del cáncer, puede provocar linfedema en la extremidad superior ipsilateral, que también drena a través de los ganglios axilares (consulte el Cuadro clínico "Disección de ganglios linfáticos axilares" en el Capítulo 3, Miembro superior).

Las venas intercostales posteriores drenan en el sistema de venas ácigos/hemiacigos a lo largo de los cuerpos de las vértebras (v. fig. 4.38B) y se comunican con el plexo venoso vertebral interno que rodea la médula espinal. Las células cancerosas también pueden propagarse desde el

Machine Translated by Google

mama por estas vías venosas hasta las vértebras y de allí al cráneo y al cerebro.
El cáncer también se propaga por contigüidad (invasión de tejido adyacente). Cuando las células de cáncer de mama invaden el espacio retromamario (v. fig. 4.22), se adhieren o invaden la fascia pectoral que recubre el pectoral mayor, o hacen metástasis en los ganglios interpectorales, la mama se eleva cuando el músculo se contrae. Este movimiento es un signo clínico de cáncer de mama avanzado. Para observar este movimiento ascendente, el médico hace que la paciente coloque las manos en las caderas y presione mientras tira de los codos hacia adelante para tensar los músculos pectorales.

Visualización de la estructura y patología de los senos

El examen de las mamas mediante imágenes médicas es una de las técnicas utilizadas para detectar anomalías mamarias, distinguiendo quistes y masas neoplásicas de variaciones en la arquitectura mamaria. La mamografía es un estudio radiográfico de la mama, que se aplana para ampliar el área que se puede examinar y reducir el grosor, haciéndola más uniforme para una mayor visualización (Fig. B4.6B). La mamografía se utiliza principalmente para detectar problemas antes de que sean evidentes.
Los carcinomas suelen aparecer como una densidad grande e irregular en la mamografía (fig. B4.6C, D). La piel sobre el tumor puede engrosarse y el pezón puede estar deprimido. En la mamografía convencional, las estructuras más densas, incluidos los ligamentos suspensorios normales y los tumores, aparecen claras.

La ecografía (EE.UU.) es útil para observar formaciones palpadas pero que no se observan claramente en una mamografía, especialmente en mujeres con tejido mamario denso, y para obtener información más específica sobre áreas de interés en una mamografía o cambios detectados en comparación con mamografías anteriores. La ecografía es un medio no invasivo para distinguir quistes o abscesos llenos de líquido de masas sólidas. El ultrasonido también se puede utilizar para guiar una aguja de biopsia o permitir la aspiración de líquido. La resonancia magnética (MRI) de la mama se realiza con máquinas especializadas (MRI con bobinas mamarias dedicadas) para examinar más a fondo los problemas detectados por la mamografía o la ecografía, descartar resultados falsos positivos y planificar el tratamiento.

Incisiones quirúrgicas de mama y extirpación quirúrgica de Patología Mamaria

La transición entre la pared torácica y la mama es más abrupta en la parte inferior, produciendo una línea, pliegue o pliegue cutáneo profundo: el pliegue cutáneo inferior (v . 4.29). Las incisiones realizadas a lo largo de este pliegue serán menos evidentes y pueden quedar ocultas por la superposición del seno. Las incisiones que deben realizarse cerca de la areola, o en el seno mismo, generalmente se dirigen radialmente a cualquier lado del pezón (aquí las líneas de tensión de Langer corren transversalmente) o circunferencialmente (consulte la Fig. 1.7 en el Capítulo 1, Descripción general y conceptos básicos).

La mastectomía (escisión de seno) no es tan común como lo era antes como tratamiento para el cáncer de seno. En la mastectomía simple, la mama se extirpa hasta el espacio retromamario. En casos seleccionados, es posible preservar el pezón y la areola y realizar una reconstrucción inmediata.
La mastectomía radical, un procedimiento quirúrgico más extenso, implica la extirpación del seno,

LGRAWANY
Machine Translated by Google

músculos pectorales, grasa, fascia y tantos ganglios linfáticos como sea posible en la axila y la región pectoral. En la práctica actual, a menudo solo se extirpa el tumor y los tejidos circundantes (una lumpectomía o cuadrantectomía (conocida como cirugía de conservación de la mama, una escisión local amplia), seguida de radioterapia (Goroll, 2021).

Polimastia, Politelia y Amastia

La polimastia (mamas supernumerarias) o la politelia (pezones accesorios) pueden aparecer por encima o por debajo del par normal, y en ocasiones se desarrollan en la fosa axilar o en la pared abdominal anterior (figs. 4.29 y B4.7). Los senos supernumerarios generalmente consisten solo en un pezón y una areola rudimentarios, que pueden confundirse con un lunar (nevo) hasta que cambian de pigmentación y se vuelven más oscuros, como los pezones normales durante el embarazo.
Sin embargo, el tejido glandular también puede estar presente y desarrollarse aún más con la lactancia. Estos pequeños senos supernumerarios pueden aparecer en cualquier lugar a lo largo de una línea (cresta mamaria) que se extiende desde la axila hasta la ingle, la ubicación de la cresta mamaria embrionaria (línea de leche) a partir de la cual se desarrollan los senos y a lo largo de la cual se desarrollan los senos en animales con múltiples senos. Puede que no haya desarrollo mamario (amastia) o puede haber un pezón y/o areola, pero no tejido glandular.

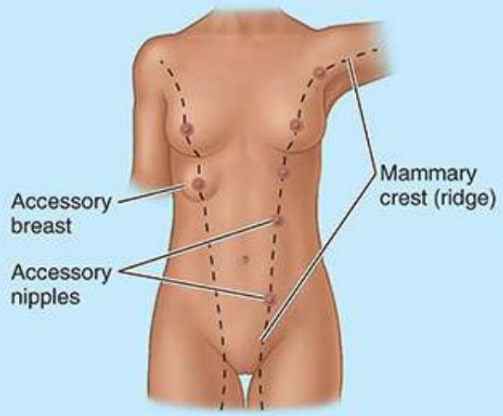

FIGURA B4.7. Polimastia y politelia.

Cáncer de mama en hombres

Aproximadamente el 1,5% de los cánceres de mama ocurren en hombres. Al igual que en las mujeres, el cáncer suele hacer metástasis en los ganglios linfáticos axilares, pero también en los huesos, la pleura, los pulmones, el hígado y la piel. El cáncer de mama afecta aproximadamente a 1000 hombres por año en los Estados Unidos (Swartz, 2021). Una masa subareolar visible y/o palpable o una secreción de un pezón puede indicar un tumor maligno. El cáncer de mama en los hombres tiende a infiltrar la fascia pectoral, el pectoral mayor y los ganglios linfáticos apicales de la axila. Aunque el cáncer de mama es poco común en los hombres, las consecuencias son graves porque con frecuencia no se detectan hasta que se han producido metástasis extensas, por ejemplo, en los huesos.

Machine Translated by Google

Ginecomastia

Un ligero agrandamiento temporal de las mamas (hipertrofia) es algo normal (frecuencia = 70%) en los hombres en la pubertad (entre 10 y 12 años). La hipertrofia mamaria en hombres después de la pubertad (ginecomastia) es relativamente rara (<1%) y puede estar relacionada con la edad o con el fármaco (p. ej., después del tratamiento con dietilestilbestrol para el cáncer de próstata). La ginecomastia también puede deberse a un desequilibrio entre las hormonas estrogénicas y androgénicas o a un cambio en el metabolismo de las hormonas sexuales en el hígado. Por lo tanto, un hallazgo de ginecomastia debe considerarse como un síntoma y se debe iniciar una evaluación para descartar causas potenciales importantes, como cánceres suprarrenales o testiculares (Goroll, 2021). Aproximadamente el 40% de los varones pospúberes con síndrome de Klinefelter (trisomía XXY) tienen ginecomastia (fig. B4.8). El síndrome de Klinefelter también se caracteriza por testículos pequeños y extremidades inferiores desproporcionadamente largas (Moore et al., 2020).

FIGURA B4.8. Ginecomastia en el síndrome de Klinefelter. Un adolescente varón con síndrome de Klinefelter (trisomía XXY) tiene senos. Aproximadamente el 40% de los hombres con este síndrome tienen ginecomastia (desarrollo de las mamas) y testículos pequeños.

Conclusión: senos y anatomía superficial de Pared torácica

Mamas: Las glándulas mamarias se encuentran en el tejido subcutáneo de la mama, recubriendo los músculos pectoral mayor y serrato anterior y la fascia profunda asociada (lecho de la mama). ■ Los lóbulos de tejido glandular convergen hacia el pezón y cada uno tiene su propia

GRAWANY
Machine Translated by Google

conducto galactóforo, que se abre allí. ■ El cuadrante lateral superior de la mama tiene la mayor cantidad de tejido glandular, en gran parte debido a una extensión hacia o dentro de la axila (apófisis axilar) y, por lo tanto, es el sitio de la mayoría de los tumores. ■ La mama está irrigada por los vasos torácicos internos y torácicos laterales y por los vasos y nervios intercostales segundo a sexto. La mayor parte de la linfa de la mama drena hacia los ganglios linfáticos axilares; esto es importante en el tratamiento del cáncer de mama. ■ Debido a que las glándulas mamarias y los ganglios linfáticos axilares son superficiales, la capacidad de palpar los tumores primarios y metastásicos durante el examen mamario de rutina aumenta la probabilidad de detección y tratamiento tempranos.

Anatomía de la superficie de la pared torácica: la pared torácica está especialmente bien provista de características visibles y/o palpables útiles para examinar la pared y las características viscerales subyacentes. ■ Costillas y espacios intercostales, contados desde la segunda costilla a la altura del esternón. ángulo, proporcione latitud. ■ Clavículas, pezones, pliegues axilares, escápulas y vértebras. La columna proporciona la longitud. ■ Las mamas son rasgos prominentes y, en los hombres, los pezones delimitan el cuarto espacio intercostal.

VÍSCERAS DE LA CAVIDAD TORÁCICA

Cuando se secciona transversalmente, resulta evidente que la cavidad torácica tiene forma de riñón: un espacio transversalmente ovoide profundamente indentado posteriormente por la columna vertebral torácica y las cabezas y cuellos de las costillas que se articulan con ella (fig. 4.30A). La cavidad torácica se divide en tres compartimentos (fig. 4.30A, C):

- Cavidades pulmonares derecha e izquierda, compartimentos bilaterales que contienen los pulmones y la pleura. (membranas de revestimiento) y ocupan la mayor parte de la cavidad torácica.
- Un mediastino central, un compartimento que se interpone entre las dos cavidades pulmonares y las separa completamente, y que contiene esencialmente todas las demás estructuras torácicas: el corazón, las partes torácicas de los grandes vasos, la parte torácica de los grandes vasos. la tráquea, el esófago, el timo y otras estructuras (p. ej., ganglios linfáticos). Se extiende verticalmente desde la abertura torácica superior hasta el diafragma y anteroposteriormente desde el esternón hasta los cuerpos vertebrales torácicos.

Machine Translated by Google

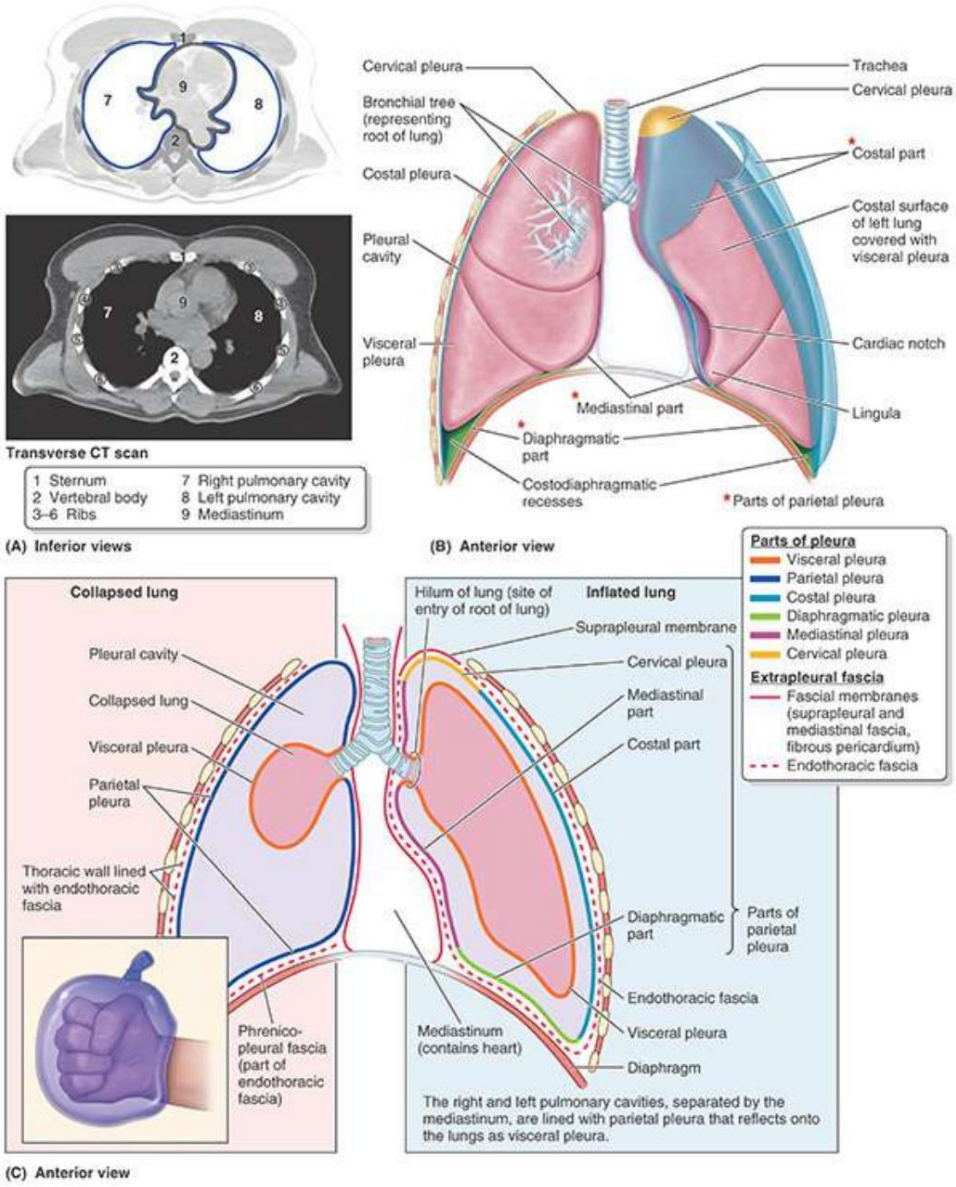

FIGURA 4.30. Divisiones de la cavidad torácica y revestimiento de las cavidades pulmonares. A. Tomografía computarizada y diagrama interpretativo. Las vistas transversales de la cavidad torácica demuestran su forma similar a un riñón, resultante de los cuerpos vertebrales que sobresalen y su división en tres compartimentos. B y C. Diagramas dimensionales y de corte transversal coronal que muestran los revestimientos de las cavidades pleurales y los pulmones (pleuras). Cada pulmón está revestido por la capa interna de un saco cerrado que ha sido invaginado por el pulmón. Recuadro: un puño que invagina un globo poco inflado demuestra la relación del pulmón (representado por el puño) con las paredes del saco pleural (capas parietal y visceral de la pleura).

Pleuras, pulmones y árbol traqueobronquial

Cada cavidad pulmonar (derecha e izquierda) está revestida por una membrana pleural (pleura) que también se refleja y cubre la superficie externa de los pulmones que ocupan las cavidades (fig. 4.30B, C). Para visualizar la relación entre la pleura y los pulmones, introduzca el puño en un globo poco inflado (fig. 4.30C). La parte interna de la pared del globo (adyacente al puño, que representa el pulmón) es comparable a la pleura visceral; La pared exterior restante del globo representa la

LGRAWANY
Machine Translated by Google

pleura parietal. La cavidad entre las capas del globo, aquí llena de aire, es análoga a la cavidad pleural, aunque ésta contiene sólo una fina película de líquido. En la muñeca (que representa la raíz del pulmón), las paredes interna y externa del globo son continuas, al igual que las capas visceral y parietal de la pleura, que juntas forman un saco pleural. Tenga en cuenta que el pulmón está fuera del saco pleural pero rodeado por él, del mismo modo que su puño está rodeado pero fuera del globo.

El recuadro de la Figura 4.30C también es útil para comprender el desarrollo de los pulmones y pleuras. Durante el período embrionario, los pulmones en desarrollo invaginan (crecen) los canales pericardioperitoneales, los precursores de las cavidades pleurales. El epitelio celómico invaginado cubre los primordios de los pulmones y se convierte en pleura visceral de la misma manera que el globo cubre tu puño. El epitelio que recubre las paredes de los canales pericardioperitoneales forma la pleura parietal. Durante la embriogénesis, las cavidades pleurales se separan de las cavidades pericárdica y peritoneal.

MAYORÍA

Cada pulmón está rodeado y encerrado en un saco pleural seroso que consta de dos membranas continuas: la pleura visceral, que recubre todas las superficies de los pulmones formando su superficie exterior brillante, y la pleura parietal, que recubre las cavidades pulmonares (fig. 4.30). ANTES DE CRISTO).

La cavidad pleural (el espacio potencial entre las capas de la pleura) contiene un capilar Capa de líquido pleural seroso, que lubrica las superficies pleurales y permite que las capas de la pleura se deslicen suavemente unas sobre otras durante la respiración. La tensión superficial del líquido pleural proporciona la cohesión que mantiene la superficie pulmonar en contacto con la pared torácica; en consecuencia, el pulmón se expande y se llena de aire cuando el tórax se expande y al mismo tiempo permite que se produzca un deslizamiento, muy parecido a una película de agua entre dos placas de vidrio.

La pleura visceral (pleura pulmonar) cubre estrechamente el pulmón y se adhiere a todas sus superficies, incluidas las que se encuentran dentro de las fisuras horizontales y oblicuas (figs. 4.30B, C y 4.31A). En la disección de cadáver, la pleura visceral generalmente no se puede disecar de la superficie del pulmón. Proporciona al pulmón una superficie suave y resbaladiza que le permite moverse libremente sobre la pleura parietal. La pleura visceral se continúa con la pleura parietal en el hilio del pulmón, donde las estructuras que forman la raíz del pulmón (p. ej., bronquios y vasos pulmonares) entran y salen del pulmón (fig. 4.30C).

Machine Translated by Google

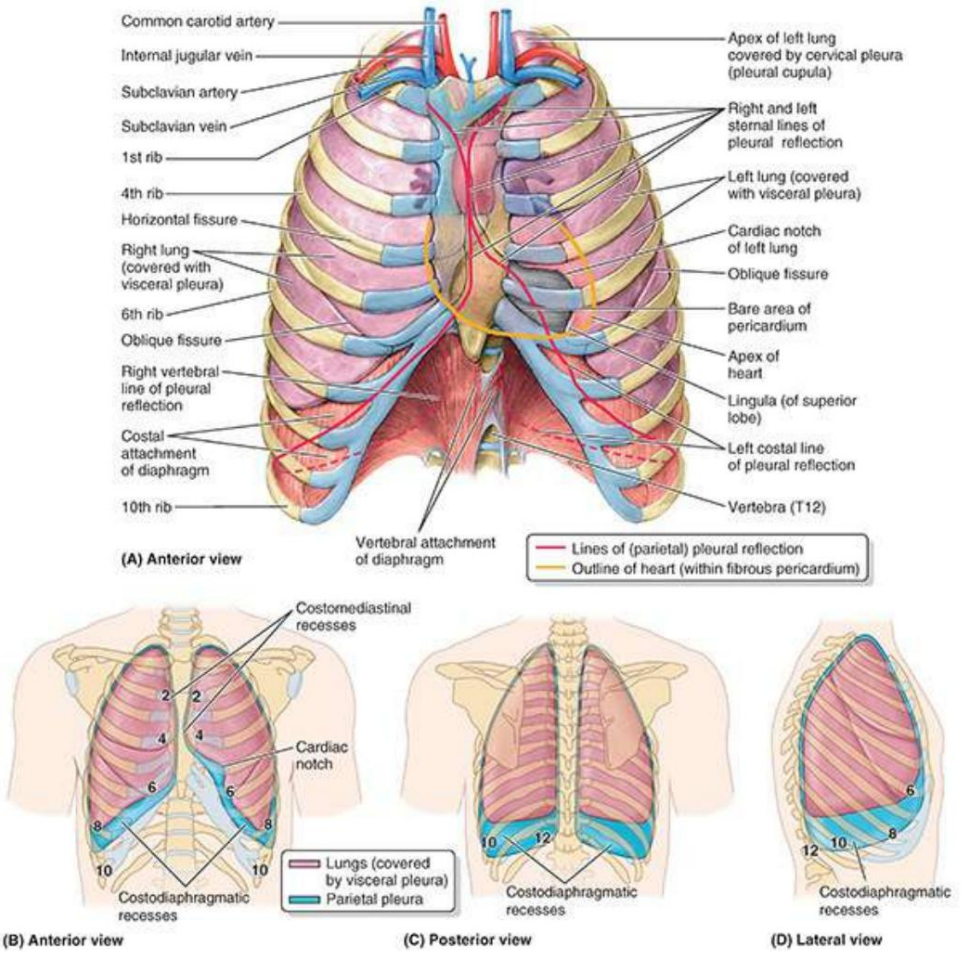

FIGURA 4.31. Relación del contenido torácico y el revestimiento de la caja torácica. A. Descripción general. Los ápices de los pulmones y la pleura cervical se extienden hasta el cuello. El reflejo esternal izquierdo de la pleura parietal y el borde anterior del pulmón izquierdo se desvían del plano medio, evitando el área donde se encuentra el corazón, y se encuentra adyacente a la pared torácica anterior. En esta "área desnuda", el saco pericárdico es accesible para la punción con aguja con menos riesgo de perforar la cavidad pleural o el pulmón. B– D. Extensión de los pulmones versus extensión de los sacos pleurales más grandes durante la respiración tranquila. Los recesos costodiafragmáticos, no ocupados por el pulmón, son donde se acumula el exudado pleural cuando el cuerpo está en erección. La muesca cardíaca del pulmón izquierdo es más pronunciada que la del contorno pleural izquierdo. La fisura horizontal del pulmón derecho es paralela a la cuarta costilla. Las costillas se identifican por número.

La pleura parietal recubre las cavidades pulmonares, adhiriéndose así a la pared torácica, el mediastino y el diafragma. Es más gruesa que la pleura visceral y durante la cirugía y las disecciones de cadáveres puede separarse de las superficies que cubre. La pleura parietal consta de tres partes (costal, mediastínica y diafragmática) y la pleura cervical.

La parte costal de la pleura parietal (pleura costovertebral o costal) cubre las superficies internas de la pared torácica (figs. 4.30B, C y 4.32). Está separado de la superficie interna de la pared torácica (esternón, costillas y cartílagos costales, músculos y membranas intercostales y lados de las vértebras torácicas) por la fascia endotorácica. Esta fina capa extrapleural de tejido conectivo laxo forma un plano de división natural para la separación quirúrgica de la pleura costal de la pared torácica (consulte el recuadro clínico "Acceso quirúrgico intratorácico extrapleural" en este capítulo).

Machine Translated by Google

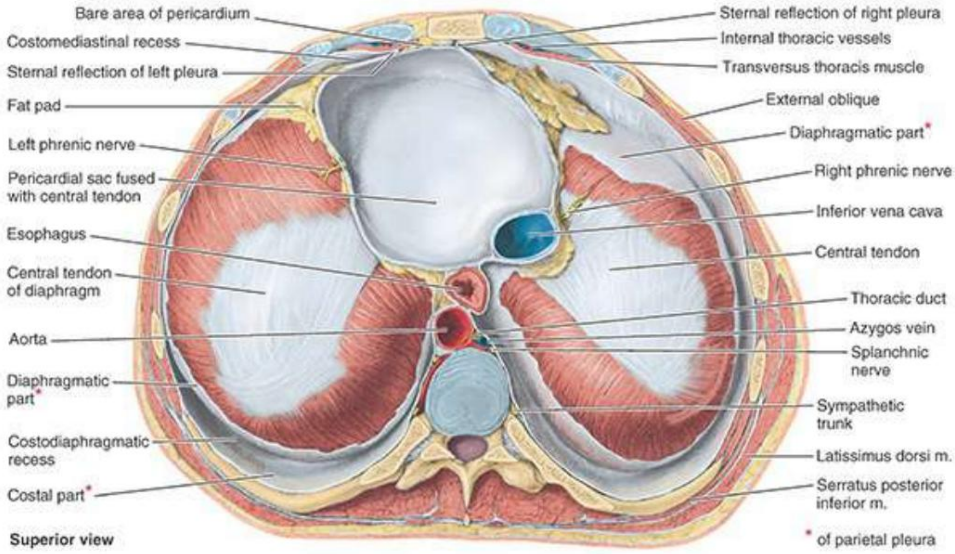

FIGURA 4.32. Diafragma, base de las cavidades pulmonares y mediastino, y recesos costodiafragmáticos. Se ha extirpado la mayor parte de la pleura diafragmática. En este nivel, el mediastino está formado por el saco pericárdico (mediastino medio) y el mediastino posterior, que contiene principalmente el esófago y la aorta. El surco profundo que rodea la convexidad del diafragma es el receso costodiafragmático, revestido por pleura parietal. Anteriormente, en este nivel, el pericardio y los recesos costomediastínicos y, entre las reflexiones esternales de la pleura, un área de pericardio únicamente (el área desnuda) se encuentran entre el corazón y la pared torácica.

La parte mediastínica de la pleura parietal (pleura mediastínica) cubre las caras laterales de el mediastino, la partición de tejidos y órganos que separa las cavidades pulmonares y sus sacos pleurales. Continúa superiormente hasta la raíz del cuello como pleura cervical. Se continúa con la pleura costal por delante y por detrás y con la pleura diafragmática por debajo.
Superior a la raíz del pulmón, la pleura mediastínica es una lámina continua que pasa anteroposteriormente entre el esternón y la columna vertebral. En el hilio del pulmón, es la pleura mediastínica la que se refleja lateralmente sobre la raíz del pulmón para continuar con la pleura visceral.

La parte diafragmática de la pleura parietal (pleura diafragmática) cubre la parte superior. (torácica) del diafragma a cada lado del mediastino, excepto a lo largo de sus inserciones costales (orígenes) y donde el diafragma está fusionado con el pericardio, la membrana fibroserosa que rodea el corazón (figs. 4.30B, C y 4.32). Una capa delgada y más elástica de fascia endotorácica, la fascia frenopleural, conecta la pleura diafragmática con las fibras musculares del diafragma (fig. 4.30C).

La pleura cervical cubre el vértice del pulmón (la parte del pulmón que se extiende hacia arriba a través de la abertura torácica superior hasta la raíz del cuello; figuras 4.30B, C y 4.31A). Es una continuación superior de las partes costal y mediastínica de la pleura parietal. La pleura cervical forma una cúpula en forma de copa (cúpula pleural) sobre el vértice del pulmón que alcanza su cima 2-3 cm por encima del nivel del tercio medial de la clavícula, al nivel del cuello de la primera costilla. La pleura cervical está reforzada por una extensión fibrosa de la fascia endotorácica, la membrana suprapleural (fascia de Sibson). La membrana se adhiere al borde interno de la primera costilla y a la apófisis transversa de la vértebra C7 (fig. 4.30C).

Machine Translated by Google

Las líneas relativamente abruptas a lo largo de las cuales la pleura parietal cambia de dirección a medida que pasa (se refleja) de una pared de la cavidad pleural a otra son las líneas de reflexión pleural (figs. 4.31 y 4.32). Tres líneas de reflexión pleural delinean la extensión de las cavidades pulmonares a cada lado: esternal, costal y diafragmática. Los contornos de las cavidades pulmonares derecha e izquierda son asimétricos (es decir, no son imágenes especulares entre sí) porque el corazón está girado y se extiende hacia el lado izquierdo, imponiendo más marcadamente en la cavidad izquierda que en la derecha.

La desviación del corazón hacia el lado izquierdo afecta principalmente a las líneas de reflexión pleural esternal derecha e izquierda, que son asimétricas. Las líneas esternales son agudas o abruptas y ocurren donde la pleura costal se continúa con la pleura mediastínica anteriormente. Comenzando superiormente desde las cúpulas (fig. 4.31A), las líneas de reflexión esternal derecha e izquierda discurren en sentido inferomedial, pasando por detrás de las articulaciones esternoclaviculares para encontrarse en la línea mediana anterior (AML), por detrás del esternón al nivel de su borde esternal. ángulo. Entre los niveles de los cartílagos costales 2 a 4, las líneas derecha e izquierda descienden en contacto. Los sacos pleurales pueden incluso superponerse ligeramente entre sí.

La línea esternal de reflexión pleural en el lado derecho continúa pasando hacia abajo en la AML hasta la cara posterior de la apófisis xifoides (nivel del sexto cartílago costal), donde gira lateralmente (fig. 4.31). Sin embargo, la línea de reflexión esternal en el lado izquierdo desciende en la AML sólo hasta el nivel del cuarto cartílago costal. Aquí, pasa al margen izquierdo del esternón y continúa inferiormente hasta el sexto cartílago costal, creando una muesca poco profunda a medida que corre lateral a un área de contacto directo entre el pericardio (saco cardíaco) y la pared torácica anterior. Esta muesca poco profunda en el saco pleural y el "área desnuda" de contacto pericárdico con la pared anterior (figs. 4.31 y 4.32) son importantes para la pericardiocentesis (consulte el recuadro clínico "Pericardocentesis" más adelante en este capítulo).

Las líneas costales de reflexión pleural son continuaciones definidas de las líneas esternales y se presentan donde la pleura costal se continúa con la pleura diafragmática en la parte inferior. La línea costal derecha procede lateralmente desde la AML. Sin embargo, debido al área desnuda del pericardio en el lado izquierdo, la línea costal izquierda comienza en la línea medioclavicular; de lo contrario, las líneas costales derecha e izquierda son simétricas a medida que avanzan lateralmente, posteriormente y luego medialmente, pasando oblicuamente a través de la octava costilla en la línea medioclavicular (MCL) y la décima costilla en la línea medioaxilar (MAL), volviéndose continuas posteriormente con las líneas vertebrales en los cuellos de las 12.ª costillas inferiores a ellas.

Las líneas vertebrales de reflexión pleural son reflexiones mucho más redondas y graduales y ocurren donde la pleura costal se continúa con la pleura mediastínica posteriormente. Las líneas vertebrales de reflexión pleural son paralelas a la columna vertebral y discurren en los planos paravertebrales desde el nivel vertebral T1 hasta T12, donde se continúan con las líneas costales.

Los pulmones no ocupan completamente las cavidades pulmonares durante la espiración; por tanto, la pleura diafragmática periférica está en contacto con las partes más bajas de la pleura costal. Los posibles espacios pleurales aquí son los recesos costodiafragmáticos, "canalones" revestidos de pleura que rodean la convexidad hacia arriba del diafragma dentro de la pared torácica (figs. 4.30B, 4.32 y 4.33C).
Recesos pleurales similares pero más pequeños se encuentran detrás del esternón, donde la pleura costal está en contacto con la pleura mediastínica. Los espacios pleurales potenciales aquí son el costomediastínico.

LGRAWANY
Machine Translated by Google

lo más hondo. El receso izquierdo es más grande (menos ocupado) porque la muesca cardíaca en el pulmón izquierdo es más pronunciada que la muesca correspondiente en el saco pleural. Los bordes inferiores de los pulmones se adentran más en los recesos pleurales durante la inspiración profunda y se retiran de ellos durante la espiración (fig. 4.33B, C).

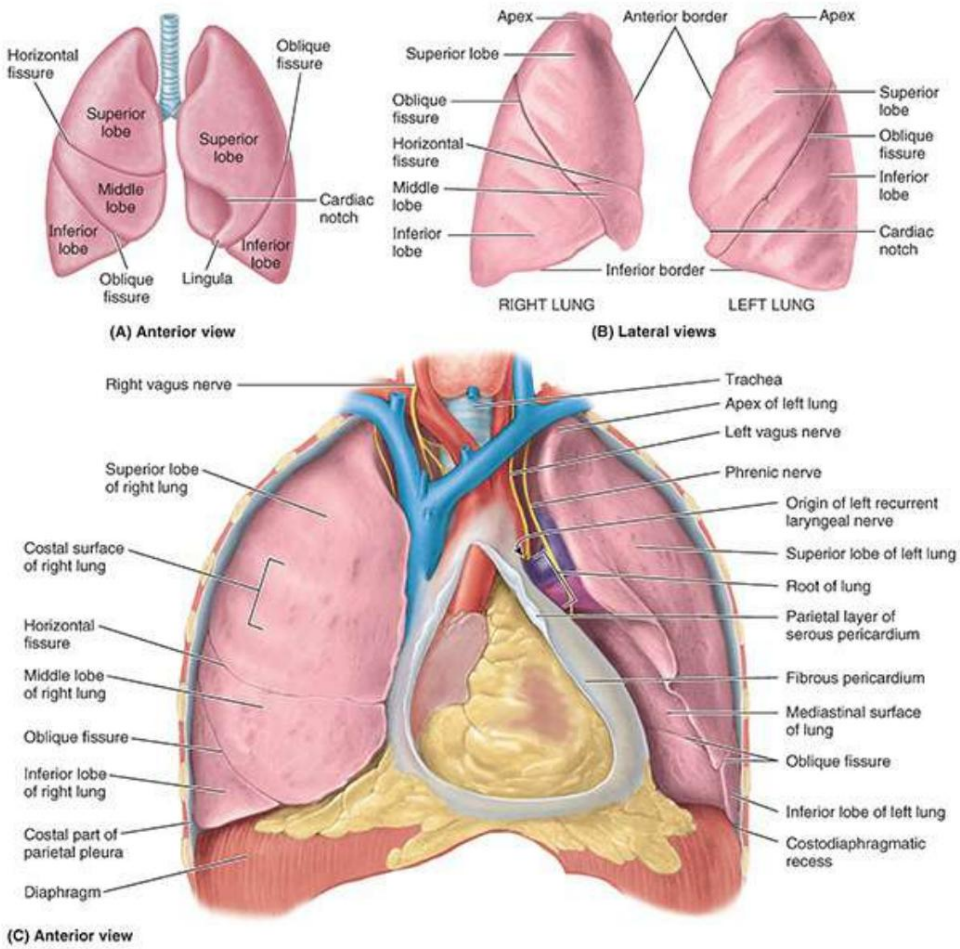

FIGURA 4.33. Superficies costales de los pulmones. A y B. Pulmones aislados en vistas anterior (A) y lateral (B), que muestran lóbulos y fisuras. C. Corazón y pulmones in situ. El pulmón izquierdo se retrae del corazón (cubierto por pericardio fibroso) revelando el nervio frénico a medida que pasa por delante de la raíz del pulmón, mientras que el nervio vago (X par) pasa por detrás de la raíz. El lóbulo superior del pulmón izquierdo en la parte C es una variación que no tiene ni una muesca cardíaca marcada ni una língula.

PULMONES

Los pulmones son los órganos vitales de la respiración. Su función principal es oxigenar la sangre poniendo el aire inspirado en estrecha relación con la sangre venosa en los capilares pulmonares.
Aunque los pulmones cadavéricos pueden estar encogidos, firmes o duros y descoloridos, los pulmones sanos de las personas vivas normalmente son ligeros, blandos y esponjosos y ocupan completamente las cavidades pulmonares. También son elásticos y se retraen hasta aproximadamente un tercio de su tamaño cuando se abre la cavidad torácica (fig. 4.30C). Los pulmones están separados entre sí por el mediastino. Cada pulmón tiene (Figs. 4.33 y 4.34)

• un ápice, el extremo superior romo del pulmón que asciende por encima del nivel de la primera costilla hacia la

Machine Translated by Google

raíz del cuello; el vértice está cubierto por la pleura cervical
• una base, la superficie inferior cóncava del pulmón, opuesta al ápice, que descansa sobre la cúpula ipsilateral del diafragma y la acomoda.
• dos o tres lóbulos, creados por una o dos fisuras • tres superficies (costal, mediastínica y diafragmática) • tres bordes (anterior, inferior y posterior)

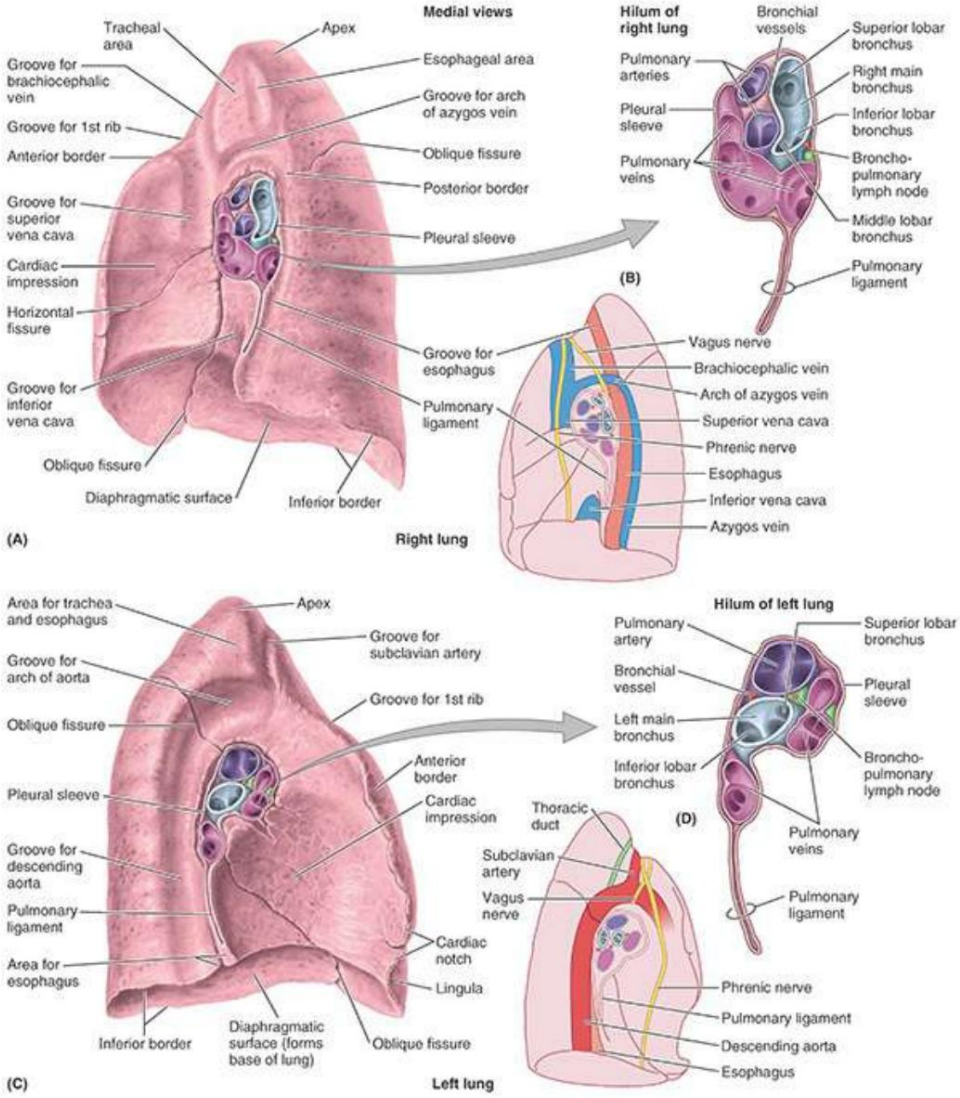

FIGURA 4.34. Superficies mediastínicas e hilios pulmonares. Las impresiones se forman en los pulmones embalsamados por contacto con estructuras adyacentes. A y C. Superficies mediastínicas. Superior a la raíz del pulmón derecho (A), se forma un surco a medida que el arco de la vena ácigos discurre anteriormente para entrar en la vena cava superior (VCS), mientras que en el pulmón izquierdo (C), se forma un surco similar pero más grande. Se forma por encima de la raíz cuando la aorta se arquea posteriormente y desciende como la aorta torácica. El hilio de cada pulmón está centrado en la superficie mediastínica. B y D. Hila. La raíz de cada pulmón está rodeada por una vaina pleural que desciende por debajo de la raíz como ligamento pulmonar. Las venas pulmonares son las más anteriores e inferiores en la raíz, con los bronquios en posición central y posterior.

El pulmón derecho presenta fisuras oblicuas y horizontales derechas que lo dividen en tres lóbulos derechos: superior, medio e inferior. El pulmón derecho es más grande y pesado que el izquierdo, pero es

LGRAWANY
Machine Translated by Google

más corto y ancho porque la cúpula derecha del diafragma es más alta y el corazón y el pericardio sobresalen más hacia la izquierda. El borde anterior del pulmón derecho es relativamente recto. El pulmón izquierdo tiene una única cisura oblicua izquierda que lo divide en dos lóbulos izquierdos, superior e inferior. El borde anterior del pulmón izquierdo tiene una muesca cardíaca profunda, una hendidura resultante de la desviación del vértice del corazón hacia el lado izquierdo. Esta muesca indenta principalmente la cara anteroinferior del lóbulo superior. Esta hendidura a menudo da forma a la parte más inferior y anterior del lóbulo superior en un proceso delgado parecido a una lengua, la língula (L., dim. de lingua, lengua), que se extiende por debajo de la muesca cardíaca y se desliza hacia adentro y hacia afuera del receso costomediastínico durante la inspiración y la espiración (figs. 4.30B, 4.31A y 4.34C).

Los pulmones de un cadáver embalsamado, normalmente firmes al tacto, muestran impresiones formadas por estructuras adyacentes, como las costillas, el corazón y los grandes vasos (figs. 4.33A y 4.34A, C). Estas marcas proporcionan pistas sobre las relaciones de los pulmones; sin embargo, sólo las impresiones cardíacas son evidentes durante la cirugía o en muestras cadavéricas frescas o post mortem.

La superficie costal del pulmón es grande, lisa y convexa. Está relacionado con la pleura costal, que la separa de las costillas, los cartílagos costales y los músculos intercostales más internos (fig. 4.33C). La parte posterior de la superficie costal está relacionada con los cuerpos de las vértebras torácicas y a veces se la denomina parte vertebral de la superficie costal.

La superficie mediastínica del pulmón es cóncava porque está relacionada con el mediastino medio, que contiene el pericardio y el corazón (fig. 4.34). La superficie mediastínica incluye el hilio, que recibe la raíz del pulmón. Si está embalsamado, hay un surco para el esófago y una impresión cardíaca para el corazón en la superficie mediastínica del pulmón derecho.
Como dos tercios del corazón se encuentran a la izquierda de la línea media, la impresión cardíaca en la superficie mediastínica del pulmón izquierdo es mucho mayor. Esta superficie del pulmón izquierdo también presenta un surco continuo y prominente para el arco de la aorta y la aorta descendente, así como un área más pequeña para el esófago (fig. 4.34C).

La superficie diafragmática del pulmón, que también es cóncava, forma la base del pulmón, que descansa sobre la cúpula del diafragma. La concavidad es más profunda en el pulmón derecho debido a la posición más alta de la cúpula derecha, que recubre el hígado. Lateral y posteriormente, la superficie diafragmática está limitada por un margen delgado y agudo (borde inferior) que se proyecta hacia el receso costodiafragmático de la pleura (figs. 4.33C y 4.34).

El borde anterior del pulmón es donde las superficies costal y mediastínica se encuentran anteriormente y se superponen al corazón. La muesca cardíaca marca este borde del pulmón izquierdo. El borde inferior del pulmón circunscribe la superficie diafragmática del pulmón y separa esta superficie de las superficies costal y mediastínica. El borde posterior del pulmón es donde las superficies costal y mediastínica se unen posteriormente; es ancho y redondeado y se encuentra en la cavidad al lado de la región torácica de la columna vertebral.

Los pulmones están unidos al mediastino por las raíces de los pulmones, es decir, los bronquios (y vasos bronquiales asociados), las arterias pulmonares, las venas pulmonares superiores e inferiores, los plexos nerviosos pulmonares (fibras aferentes simpáticas, parasimpáticas y viscerales) y los vasos linfáticos (fig. 4.34). Si la raíz del pulmón se secciona antes de la ramificación (medial a) del bronquio principal (primario) y la arteria pulmonar, su disposición general es la siguiente:

Machine Translated by Google

• Arteria pulmonar: más arriba a la izquierda (el bronquio lobular superior o “eparterial” puede estar más arriba a la derecha) • Venas pulmonares superior e inferior: más anterior e inferior, respectivamente • Bronquio principal: contra y aproximadamente en el medio del límite posterior, con los vasos bronquiales discurriendo en su superficie exterior (generalmente en la cara posterior en este punto)

El hilio del pulmón es un área en forma de cuña en la superficie mediastínica de cada pulmón a través de la cual pasan las estructuras que forman la raíz del pulmón para entrar o salir del pulmón (Fig. 4.34B, D). El hilio (“puerta”) puede compararse con el área de la tierra donde las raíces de una planta entran al suelo. Medial al hilio, la raíz pulmonar está encerrada dentro del área de continuidad entre las capas parietal y visceral de la pleura: la vaina pleural (mesopneumonio).

Por debajo de la raíz del pulmón, esta continuidad entre la pleura parietal y visceral forma el ligamento pulmonar, que se extiende entre el pulmón y el mediastino, inmediatamente anterior al esófago (fig. 4.34A-D). El ligamento pulmonar consta de una doble capa de pleura separada por una pequeña cantidad de tejido conectivo. Cuando se corta la raíz del pulmón y se extirpa el pulmón, el ligamento pulmonar parece colgar de la raíz. Para visualizar la raíz del pulmón, la vaina pleural que la rodea y el ligamento pulmonar que cuelga de ella, póngase una bata de laboratorio extragrande y abduzca el miembro superior. Su antebrazo es comparable a la raíz del pulmón y la manga de su abrigo representa la manga pleural que lo rodea. El ligamento pulmonar es comparable a la holgura de la manga que cuelga del antebrazo. La muñeca, la mano y los dedos en abducción representan las estructuras ramificadas de la raíz del pulmón: los bronquios y los vasos pulmonares.

ÁRBOL TRAQUEOBRONQUIAL

Comenzando en la laringe, las paredes de las vías respiratorias están sostenidas por anillos de cartílago hialino en forma de herradura o de C. La vía aérea sublaríngea constituye el árbol traqueobronquial. La tráquea (descrita junto con el mediastino superior más adelante en este capítulo), ubicada dentro del mediastino superior, constituye el tronco del árbol. Se bifurca al nivel del plano torácico transversal (o ángulo esternal) en los bronquios principales, uno en cada pulmón, y pasa en dirección inferolateral para entrar en los pulmones por los hilios (singular = hilio) (fig. 4.35E):

• El bronquio principal derecho es más ancho, más corto y corre más verticalmente que el bronquio principal izquierdo. bronquio cuando pasa directamente al hilio del pulmón.
• El bronquio principal izquierdo pasa en dirección inferolateral, inferior al cayado de la aorta y anterior al el esófago y la aorta torácica, hasta llegar al hilio del pulmón.

Machine Translated by Google

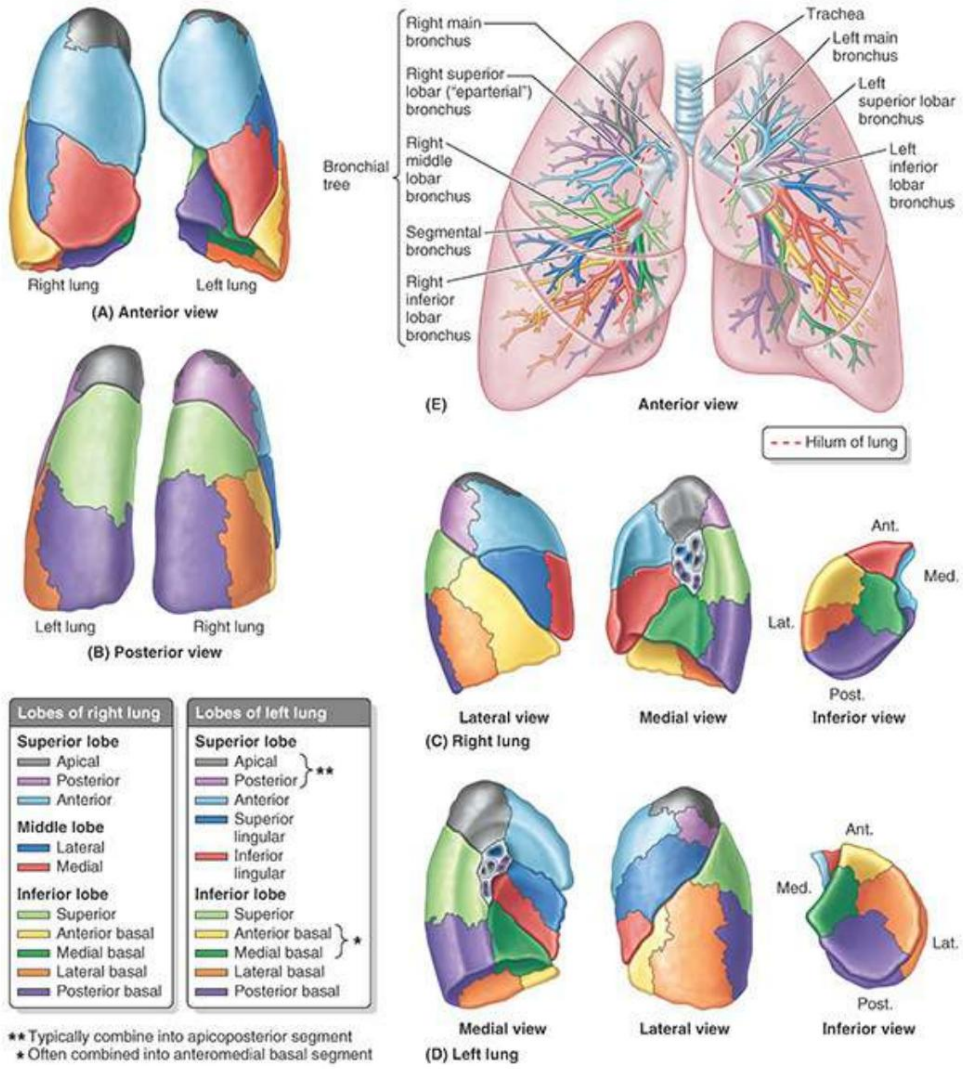

FIGURA 4.35. Árbol traqueobronquial y segmentos broncopulmonares. ANUNCIO. Segmentos broncopulmonares después de la inyección de látex de diferente color en cada bronquio segmentario terciario. E. Árbol broncopulmonar con bronquios segmentarios terciarios, codificados por colores para coincidir con el segmento broncopulmonar que cada uno suministra aire. El bronquio principal derecho da origen al bronquio lobar (lóbulo) superior derecho antes de entrar en el hilio del pulmón.

Dentro de los pulmones, los bronquios se ramifican de forma constante para formar las ramas del árbol traqueobronquial. Tenga en cuenta que las ramas del árbol traqueobronquial son componentes de la raíz de cada pulmón (que consta de ramas de la arteria y venas pulmonares, así como de los bronquios).

Cada bronquio principal (primario) se divide en bronquios lobares secundarios, dos a la izquierda y tres a la izquierda. a la derecha, cada uno de los cuales irriga un lóbulo del pulmón. Cada bronquio lobar se divide en varios bronquios segmentarios terciarios que irrigan los segmentos broncopulmonares (figs. 4.35 y 4.36).

Machine Translated by Google

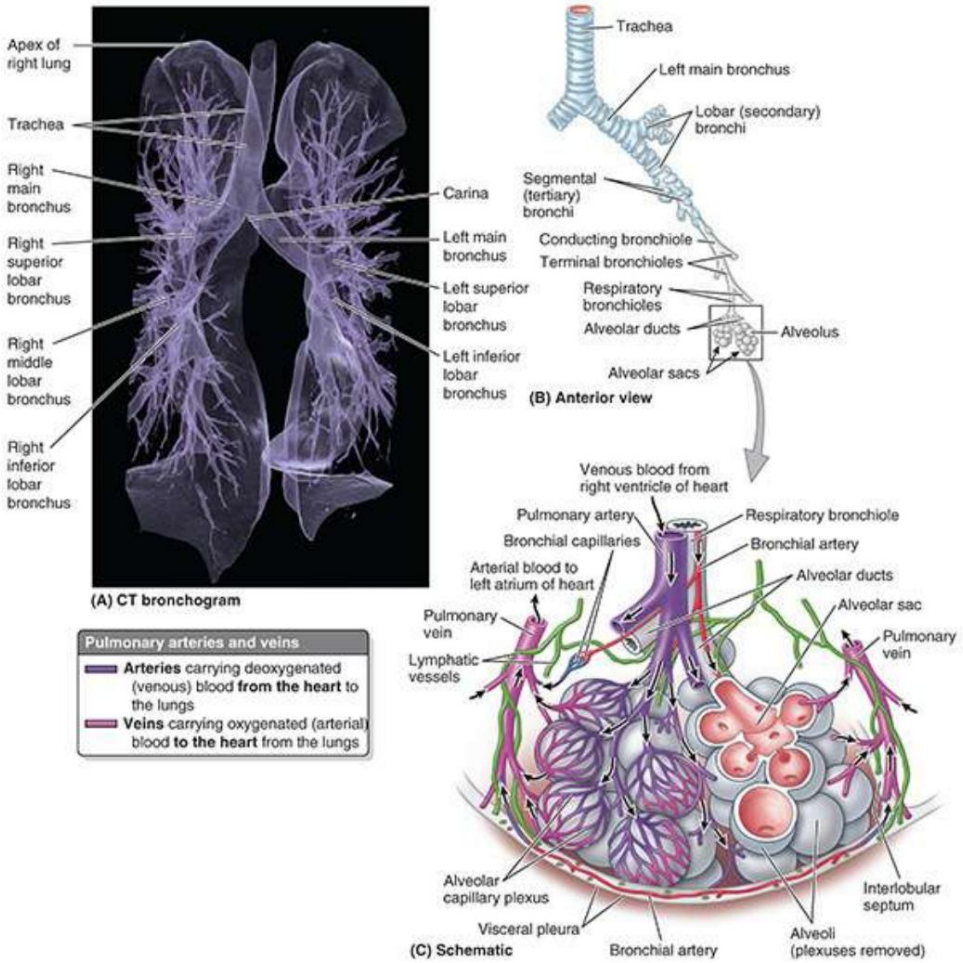

FIGURA 4.36. Estructura interna y organización de los pulmones. A. Estudio de vía aérea por TC 3D. B. Subdivisiones del árbol bronquial. C. Alvéolos. Dentro de los pulmones, los bronquios y las arterias pulmonares están emparejados y se ramifican al unísono. Las ramas terciarias segmentarias (terciarias) irrigan los segmentos broncopulmonares. Cada arteria pulmonar intrasegmentaria, que transporta sangre poco oxigenada, termina en un plexo capilar en las paredes de los sacos alveolares y los alvéolos, donde se intercambia oxígeno y dióxido de carbono. Las venas pulmonares intersegmentarias surgen de los capilares pulmonares y transportan sangre bien oxigenada al corazón. Las arterias bronquiales se distribuyen a lo largo del árbol bronquial y lo irrigan. Sus ramas más distales irrigan los lechos capilares drenados por las venas pulmonares, como las de la pleura visceral. De este modo, una cantidad muy pequeña de sangre con poco oxígeno drena hacia la sangre, que de otro modo sería rica en oxígeno, transportada por las venas pulmonares.

Los segmentos broncopulmonares son

• las subdivisiones más grandes de un
lóbulo • segmentos del pulmón con forma piramidal, con sus ápices mirando hacia la raíz del pulmón y sus bases en la superficie pleural
• separados de los segmentos adyacentes por tabiques de tejido
conectivo • irrigados independientemente por un bronquio segmentario y una rama terciaria de la arteria
pulmonar • nombrados según los bronquios segmentarios que los
irrigan • drenado por partes intersegmentarias de las venas pulmonares que se encuentran en el tejido conectivo entre y drenar segmentos
adyacentes • generalmente entre 18 y 20 (10 en el pulmón derecho; 8 a 10 en el pulmón izquierdo, dependiendo de la combinación de segmentos)

LGRAWANY
Machine Translated by Google

• resecable quirúrgicamente

Más allá de los bronquios segmentarios terciarios (fig. 4.35B), hay entre 20 y 25 generaciones de bronquios ramificados. bronquiolos conductores que eventualmente terminan en bronquiolos terminales, los bronquiolos conductores más pequeños (fig. 4.36). Los bronquiolos carecen de cartílago en sus paredes. Los bronquiolos conductores transportan aire pero carecen de glándulas o alvéolos. Cada bronquiolo terminal da lugar a varias generaciones de bronquiolos respiratorios, caracterizados por bolsas (alvéolos) dispersas y de paredes delgadas que se extienden desde sus luces. El alvéolo pulmonar es la unidad estructural básica del intercambio de gases en el pulmón. Debido a la presencia de los alvéolos, los bronquiolos respiratorios intervienen tanto en el transporte aéreo como en el intercambio de gases. Cada bronquiolo respiratorio da origen a 2 a 11 conductos alveolares, cada uno de los cuales da origen a 5 a 6 sacos alveolares. Los conductos alveolares son vías respiratorias alargadas densamente revestidas de alvéolos que conducen a espacios comunes, los sacos alveolares, en los que se abren grupos de alvéolos. Se siguen desarrollando nuevos alvéolos hasta aproximadamente los 8 años de edad, momento en el que existen aproximadamente 300 millones de alvéolos.

VASCULATURA DE PULMONES Y PLEURAS

Cada pulmón tiene una arteria pulmonar que le suministra sangre y dos venas pulmonares que drenan sangre (fig. 4.37). Las arterias pulmonares derecha e izquierda surgen del tronco pulmonar al nivel del ángulo esternal; transportan sangre con bajo contenido de oxígeno (“venosa”) a los pulmones para su oxigenación.
(Por lo general, son de color azul, como las venas, o de color púrpura azulado en las ilustraciones anatómicas). Cada arteria pulmonar se convierte en parte de la raíz del pulmón correspondiente y se divide en arterias lobares secundarias. Las arterias lobulares superiores derecha e izquierda que van a los lóbulos superiores surgen primero, antes de entrar en el hilio. Continuando hacia el pulmón, la arteria desciende posterolateral al bronquio principal como arteria lobar inferior del pulmón izquierdo y como arteria intermedia que se dividirá en arterias lobares media e inferior del pulmón derecho. Las arterias lobares se dividen en arterias segmentarias terciarias . Las arterias y los bronquios están emparejados en el pulmón, ramificándose simultáneamente y siguiendo cursos paralelos. En consecuencia, un par de arteria lobular secundaria y un bronquio dan servicio a cada lóbulo. Asimismo, un par de arteria segmentaria terciaria y un bronquio irrigan cada segmento broncopulmonar del pulmón. Por lo general, la arteria se encuentra en la cara anterior del bronquio correspondiente.

Machine Translated by Google

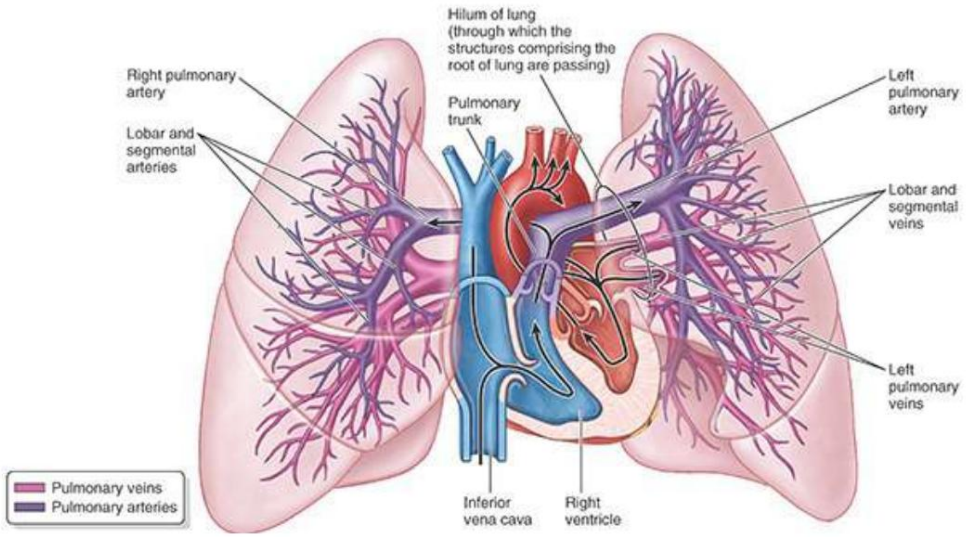

FIGURA 4.37. Circulación pulmonar. Aunque las relaciones intrapulmonares se demuestran con precisión, la separación de los vasos de la raíz del pulmón se ha exagerado en la región hiliar para mostrarlos cuando entran y salen del pulmón. Tenga en cuenta que la arteria pulmonar derecha pasa por debajo del arco de la aorta para llegar al pulmón derecho y que la arteria pulmonar izquierda se encuentra completamente a la izquierda del arco. Flechas, flujo de sangre.

Dos venas pulmonares, una vena pulmonar superior y otra inferior a cada lado, transportan sangre rica en oxígeno ("arterial") desde los lóbulos correspondientes de cada pulmón hasta la aurícula izquierda del corazón. La vena del lóbulo medio es tributaria de la vena pulmonar superior derecha. (Las venas pulmonares suelen ser de color rojo, como las arterias, o de color púrpura rojizo en las ilustraciones anatómicas). Las venas pulmonares discurren independientemente de las arterias y los bronquios del pulmón, discurriendo entre los segmentos broncopulmonares adyacentes y recibiendo sangre de ellos a medida que corren hacia el hilio. Excepto en la región perihiliar central del pulmón, las venas de la pleura visceral y la circulación venosa bronquial drenan en las venas pulmonares, y el volumen relativamente pequeño de sangre con poco oxígeno que ingresa al gran volumen de sangre rica en oxígeno regresa al corazón. . Las venas de la pleura parietal se unen a las venas sistémicas en partes adyacentes de la pared torácica.

Las arterias bronquiales suministran sangre para la nutrición de las estructuras que forman la raíz de los pulmones, los tejidos de sostén de los pulmones y la pleura visceral (fig. 4.38A). Las dos arterias bronquiales izquierdas suelen surgir directamente de la aorta torácica. La arteria bronquial derecha única también puede surgir directamente de la aorta; sin embargo, comúnmente surge indirectamente, ya sea a través de la parte proximal de una de las arterias intercostales posteriores superiores (generalmente la tercera arteria intercostal posterior derecha) o de un tronco común con la arteria bronquial superior izquierda.

LGRAWANY
Machine Translated by Google

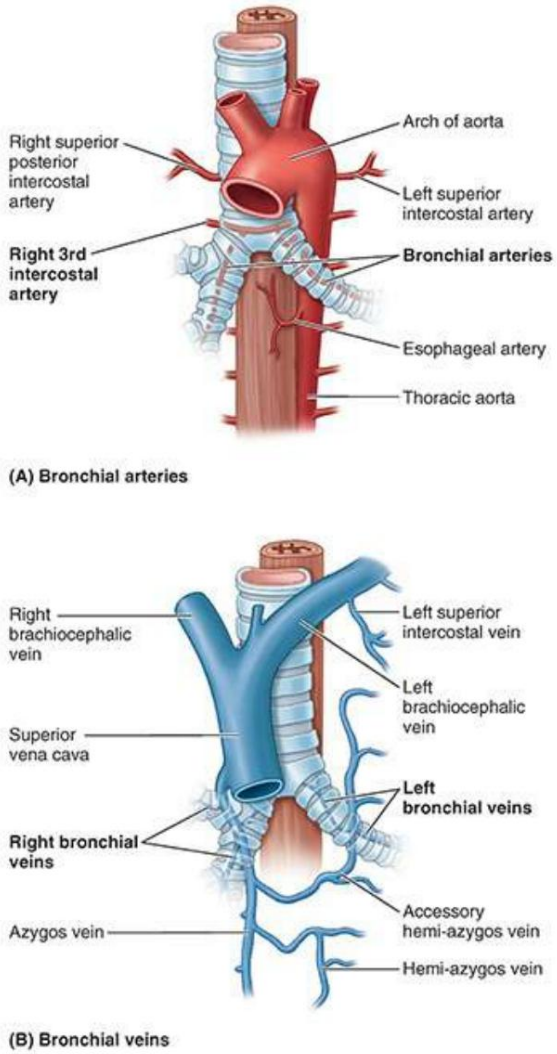

FIGURA 4.38. Vasculatura bronquial. A. Arterias bronquiales. Las arterias bronquiales irrigan los tejidos de soporte de los pulmones y la pleura visceral. B. Venas bronquiales. Las venas bronquiales drenan los lechos capilares más proximales irrigados por las arterias bronquiales; el resto es drenado por las venas pulmonares.

Las pequeñas arterias bronquiales proporcionan ramas al esófago superior. Luego, normalmente pasan a lo largo de las caras posteriores de los bronquios principales, irrigando estos y sus ramas hasta los bronquiolos respiratorios. (Sin embargo, véase la variación que se muestra en las figuras 4.63 y 4.69, extraídas de una disección de cadáver). Las ramas más distales de las arterias bronquiales se anastomosan con ramas de las arterias pulmonares en las paredes de los bronquiolos y en la pleura visceral. La pleura parietal está irrigada por las arterias que irrigan la pared torácica.

Las venas bronquiales (fig. 4.38B) drenan sólo parte de la sangre suministrada a los pulmones por las arterias bronquiales, principalmente la que se distribuye hacia la parte más proximal de las raíces de los pulmones o cerca de ellas. El resto de la sangre es drenada por las venas pulmonares, específicamente la sangre que regresa de la pleura visceral, las regiones más periféricas del pulmón y los componentes distales de la raíz del pulmón. La vena bronquial derecha drena en la vena ácigos y la vena bronquial izquierda drena en la vena hemiacigos accesoria o en la vena intercostal superior izquierda. Las venas bronquiales también reciben algo de sangre de las venas esofágicas.

Machine Translated by Google

Los plexos linfáticos pulmonares se comunican libremente (fig. 4.39). El plexo linfático subpleural superficial se encuentra profundo a la pleura visceral y drena el parénquima (tejido) pulmonar y la pleura visceral. Los vasos linfáticos de este plexo superficial drenan hacia los ganglios linfáticos broncopulmonares (ganglios linfáticos hiliares) en la región del hilio pulmonar.

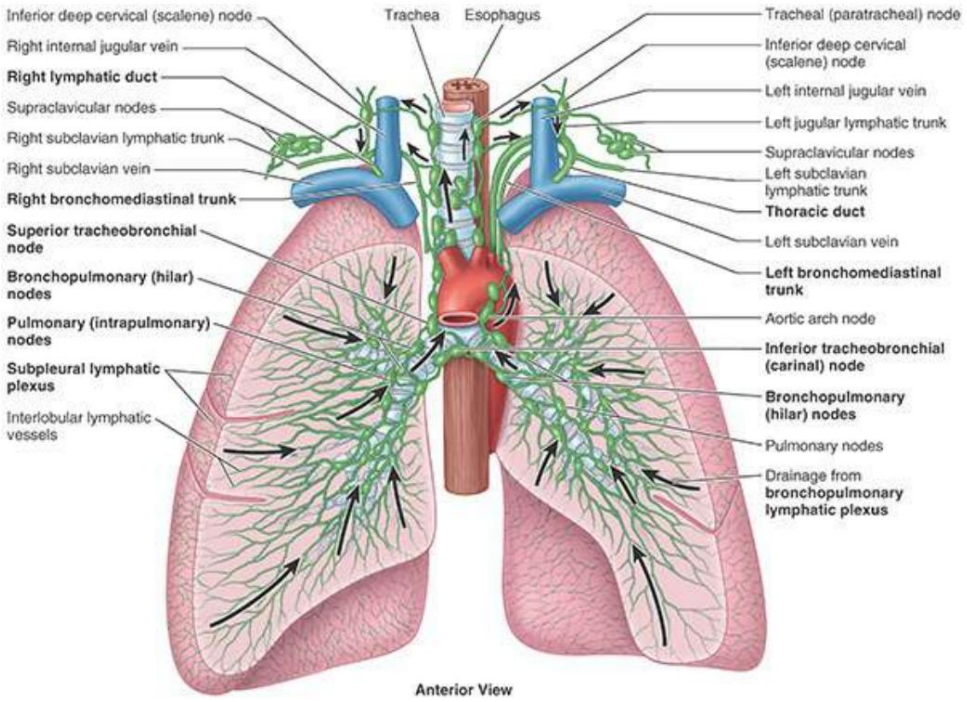

FIGURA 4.39. Drenaje linfático de los pulmones. Los vasos linfáticos se originan en los plexos linfáticos subpleurales superficiales y profundos. Toda la linfa del pulmón sale a lo largo de la raíz del pulmón y drena a los ganglios linfáticos traqueobronquiales inferiores o superiores. El lóbulo inferior de ambos pulmones drena a los ganglios traqueobronquiales inferiores (carinales) ubicados centralmente, que drenan principalmente hacia el lado derecho. Los otros lóbulos de cada pulmón drenan principalmente a los ganglios linfáticos traqueobronquiales superiores ipsilaterales. Desde aquí, la linfa atraviesa un número variable de ganglios paratraqueales y entra en los troncos broncomediastínicos.

El plexo linfático broncopulmonar profundo se localiza en la submucosa de los bronquios y en el tejido conectivo peribronquial. Se ocupa en gran medida de drenar las estructuras que forman la raíz del pulmón. Los vasos linfáticos de este plexo profundo drenan inicialmente hacia los ganglios linfáticos pulmonares intrínsecos, ubicados a lo largo de los bronquios lobares. Los vasos linfáticos de estos ganglios continúan siguiendo los bronquios y los vasos pulmonares hasta el hilio del pulmón, donde también drenan hacia los ganglios linfáticos broncopulmonares. Desde ellos, la linfa de los plexos linfáticos superficial y profundo drena hacia los ganglios linfáticos traqueobronquiales superiores e inferiores, superiores e inferiores a la bifurcación de la tráquea y los bronquios principales, respectivamente.
El pulmón derecho drena principalmente a través de conjuntos consecutivos de ganglios del lado derecho, y el lóbulo superior del pulmón izquierdo drena principalmente a través de los ganglios correspondientes del lado izquierdo. Sin embargo, muchos, pero no todos, los linfáticos del lóbulo inferior del pulmón izquierdo drenan hacia los ganglios traqueobronquiales superiores derechos; Luego, la linfa continúa siguiendo el camino del lado derecho.

La linfa de los ganglios linfáticos traqueobronquiales pasa a derecha e izquierda.

LGRAWANY
Machine Translated by Google

Troncos linfáticos broncomediastínicos, los principales conductos linfáticos que drenan las vísceras torácicas. Estos troncos suelen terminar a cada lado en los ángulos venosos (uniones de las venas subclavia y yugular interna); sin embargo, el tronco broncomediastínico derecho puede fusionarse primero con otros troncos linfáticos, convergiendo aquí para formar el conducto linfático derecho corto. El tronco broncomediastínico izquierdo puede terminar en el conducto torácico. La linfa de la pleura parietal drena hacia los ganglios linfáticos de la pared torácica (intercostales, paraesternales, mediastínicos y frénicos). Algunos vasos linfáticos de la pleura parietal cervical drenan hacia los ganglios linfáticos axilares.

NERVIOS DE LOS PULMONES Y PLEURAS

Los nervios de los pulmones y la pleura visceral derivan de los plexos pulmonares anteriores y (principalmente) posteriores a las raíces de los pulmones (fig. 4.40). Estas redes nerviosas contienen fibras aferentes parasimpáticas, simpáticas y viscerales.

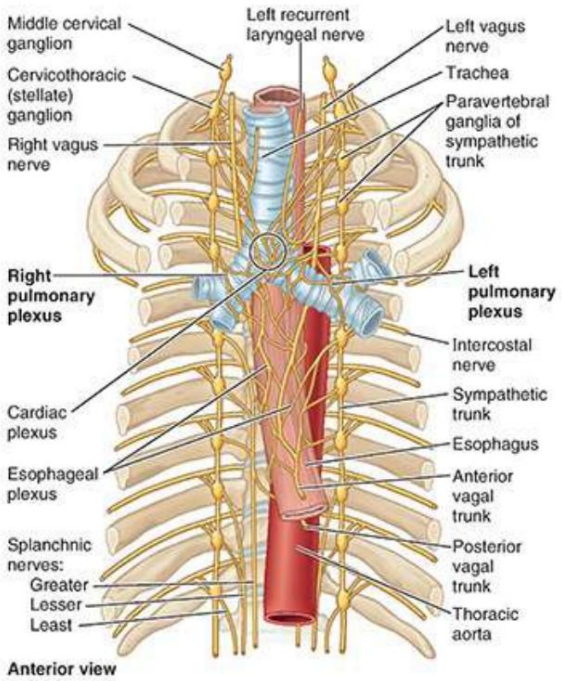

FIGURA 4.40. Nervios de los pulmones y pleura visceral. Los plexos pulmonares derecho e izquierdo, anteriores y posteriores a las raíces de los pulmones, reciben contribuciones simpáticas de los troncos simpáticos derecho e izquierdo y contribuciones parasimpáticas de los nervios vagos derecho e izquierdo (X par). Después de contribuir al plexo pulmonar posterior, los nervios vagos continúan hacia abajo y pasan a formar parte del plexo esofágico, a menudo perdiendo su identidad y luego reformándose como troncos vagales anterior y posterior. Las ramas de los plexos pulmonares acompañan a las arterias pulmonares y especialmente a los bronquios hacia los pulmones y dentro de ellos.

Las fibras parasimpáticas transportadas al plexo pulmonar son fibras presinápticas del nervio vago (CN X). Hacen sinapsis con células ganglionares parasimpáticas (cuerpos celulares de neuronas postsinápticas) en los plexos pulmonares y a lo largo de las ramas del árbol bronquial. Las fibras parasimpáticas son motoras del músculo liso del árbol bronquial (broncoconstrictoras), inhibidoras de los vasos pulmonares (vasodilatadoras) y secretoras de las glándulas del árbol bronquial (secretoras).

Machine Translated by Google

Las fibras simpáticas de los plexos pulmonares son fibras postsinápticas. Sus cuerpos celulares (células ganglionares simpáticas) se encuentran en los ganglios simpáticos paravertebrales de los troncos simpáticos. Las fibras simpáticas son inhibidoras del músculo bronquial (broncodilatador), motoras de los vasos pulmonares (vasoconstrictoras) e inhibidoras de las glándulas alveolares del árbol bronquial: células epiteliales secretoras de tipo II de los alvéolos (fig. 4.36).

Las fibras aferentes viscerales de los plexos pulmonares son reflexivas (conductoras) sensaciones subconscientes asociadas con reflejos que controlan la función) o nociceptivo (conducción de impulsos de dolor generados en respuesta a estímulos dolorosos o perjudiciales, como irritantes químicos, isquemia o estiramiento excesivo). Las fibras aferentes viscerales reflexivas con cuerpos celulares en el ganglio sensorial del nervio vago (CN X) acompañan a las fibras parasimpáticas y transmiten impulsos centralmente desde las terminaciones nerviosas asociadas con las siguientes estructuras:

• Mucosa bronquial, probablemente asociada con la sensación táctil de los reflejos de la tos. • Músculos bronquiales, posiblemente implicados en la recepción del estiramiento. •
Tejido conectivo interalveolar, asociado con los reflejos de Hering-Breuer (un mecanismo que tiende a limitar las excursiones respiratorias)
• Arterias pulmonares, que sirven a los receptores presores (receptores sensibles a la presión arterial) •
Venas pulmonares, que sirven a los quimiorreceptores (receptores sensibles a los niveles de gases en sangre)

Las fibras aferentes nociceptivas de la pleura visceral y los bronquios acompañan a las fibras simpáticas. fibras a través del tronco simpático hasta los ganglios sensoriales de los nervios espinales torácicos superiores, mientras que las de la tráquea acompañan a las fibras parasimpáticas hasta el ganglio sensorial del nervio vago (X par).

Los nervios de la pleura parietal derivan de los nervios intercostal y frénico. La pleura costal y la parte periférica de la pleura diafragmática están irrigadas por los nervios intercostales.
Median las sensaciones de tacto y dolor. La parte central de la pleura diafragmática y la pleura mediastínica están irrigadas por los nervios frénicos (figs. 4.32 y 4.34B, D).

ANATOMÍA DE LA SUPERFICIE DE PLEURAS Y PULMONES

Las pleuras cervicales y los ápices de los pulmones pasan a través de la abertura torácica superior en profundidad hasta las fosas supraclaviculares, depresiones situadas por detrás y por encima de las clavículas y laterales a los tendones de los músculos esternocleidomastoideos (fig. 4.41A). Los bordes anteriores de los pulmones se encuentran adyacentes a la línea anterior de reflexión de la pleura parietal entre el segundo y cuarto cartílago costal. Aquí, el margen del reflejo pleural izquierdo se mueve lateralmente y luego inferiormente en la incisura cardíaca para alcanzar el sexto cartílago costal. El borde anterior del pulmón izquierdo está más profundamente marcado por la incisura cardíaca. En el lado derecho, la reflexión pleural continúa hacia abajo desde el 4º al 6º cartílago costal, muy paralela al borde anterior del pulmón derecho. Tanto los reflejos pleurales como los bordes anteriores del pulmón pasan lateralmente en el sexto cartílago costal. Las reflexiones pleurales alcanzan la línea medioclavicular (MCL) a nivel del octavo cartílago costal, la décima costilla en la línea medioaxilar (MAL) y la duodécima costilla en la línea escapular (SL). Sin embargo, los márgenes inferiores de los pulmones alcanzan el MCL al nivel de la sexta costilla, el MAL en la octava costilla y el SL en la décima costilla, avanzando hacia la apófisis espinosa de la vértebra T10. Luego proceden

LGRAWANY
Machine Translated by Google

hacia la apófisis espinosa de la vértebra T12. Por tanto, la pleura parietal generalmente se extiende aproximadamente dos costillas por debajo del pulmón.

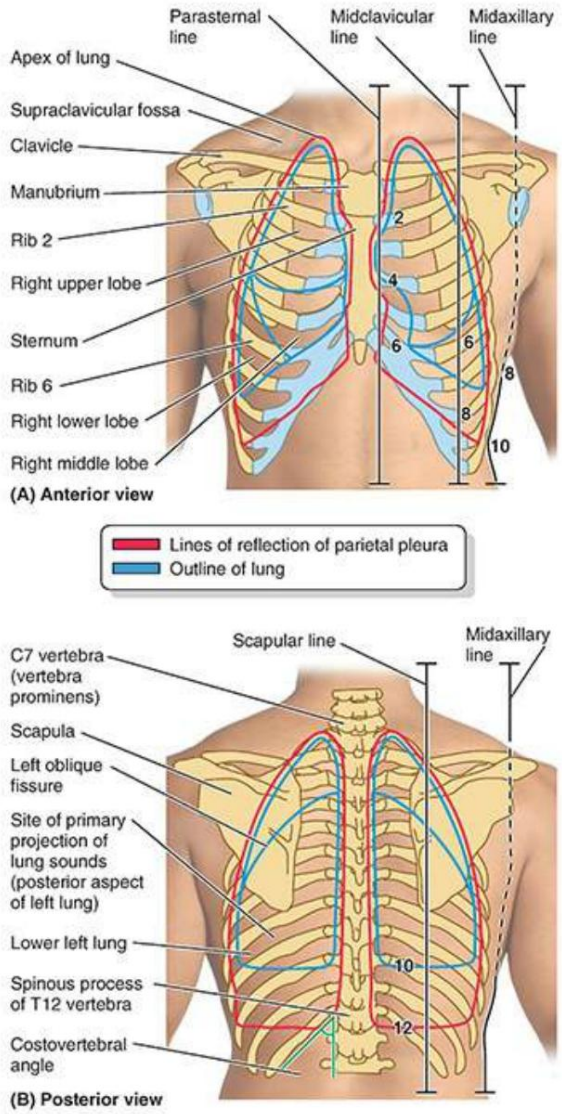

FIGURA 4.41. Proyección superficial de pleuras y pulmones (los números indican el número de costillas intersecadas).

La fisura oblicua de los pulmones se extiende desde el nivel de la apófisis espinosa de la vértebra T2 posteriormente hasta el sexto cartílago costal anteriormente, que coincide aproximadamente con el borde medial de la escápula cuando el miembro superior se eleva por encima de la cabeza (haciendo que el ángulo inferior se rotar lateralmente). La fisura horizontal del pulmón derecho se extiende desde la fisura oblicua a lo largo de la cuarta costilla y el cartílago costal en dirección anterior (fig. 4.41B).

CLÍNICO
CAJA

Machine Translated by Google

PLEURAS, PULMONES Y TRAQUEOBRONQUIALES
ÁRBOL

Lesiones de la pleura cervical y del ápex del pulmón

Debido a la pendiente inferior del primer par de costillas y la abertura torácica superior que forman, la pleura cervical y el vértice del pulmón se proyectan a través de esta abertura hacia el cuello, por detrás de las inserciones inferiores de los músculos esternocleidomastoideos.

En consecuencia, los pulmones y los sacos pleurales pueden lesionarse en heridas en la base del cuello dando como resultado un neumotórax, la presencia de aire (G. pneuma) en la cavidad pleural. También se puede acceder accidentalmente a la pleura con una aguja durante un intento de cateterismo de la vena subclavia o yugular. La pleura cervical alcanza un nivel relativamente más alto en bebés y niños pequeños debido a lo corto de su cuello. En consecuencia, la pleura cervical es especialmente vulnerable a sufrir lesiones durante la infancia y la primera infancia.

Lesión de otras partes de la pleura

Las pleuras descienden por debajo del margen costal en tres regiones, donde una incisión abdominal podría entrar inadvertidamente en un saco pleural: la parte derecha del ángulo infraesternal y los ángulos costovertebrales derecho e izquierdo (fig. 4.41). El pequeño

Las áreas de pleura expuestas en los ángulos costovertebrales inferomediales a las 12.ª costillas son posteriores a los polos superiores de los riñones. La pleura está en peligro aquí, ya que puede producirse un neumotórax, por ejemplo, debido a una incisión en la pared abdominal posterior durante una intervención quirúrgica que expone un riñón o un traumatismo. La entrada pleural también puede ocurrir cuando el cirujano realiza una disección alrededor del hiato esofágico. Esta es probablemente la situación más común. Simplemente se trata mediante aspiración mientras el paciente aún está bajo anestesia.

Colapso pulmonar

Los pulmones (más específicamente, los sacos de aire que en conjunto forman el pulmón) son comparables a un globo inflado cuando están distendidos. Si no se mantiene la distensión, su elasticidad inherente hará que colapsen (atelectasia: la atelectasia secundaria es el colapso de un pulmón previamente inflado; la atelectasia primaria se refiere a la falla de un pulmón para inflarse al nacer). Un globo inflado permanece distendido sólo mientras su salida esté cerrada porque sus paredes pueden contraerse completamente. Los pulmones normales in situ permanecen distendidos incluso cuando las vías respiratorias están abiertas porque las superficies externas de los pulmones (pleura visceral) se adhieren a la superficie interna de las paredes torácicas (pleura parietal) como resultado de la tensión superficial proporcionada por el líquido pleural. El retroceso elástico de los pulmones hace que la presión en las cavidades pleurales sea subatmosférica. La presión suele ser de unos –2 mm Hg; durante la inspiración, desciende a aproximadamente −8 mm Hg.

Si una herida penetrante se abre a través de la pared torácica o la superficie de los pulmones, el aire

LGRAWANY
Machine Translated by Google

ser succionado hacia la cavidad pleural debido a la presión negativa (Fig. B4.9). La tensión superficial que adhiere la pleura visceral a la parietal (pulmón a la pared torácica) se romperá y el pulmón colapsará, expulsando la mayor parte del aire debido a su elasticidad inherente (retroceso elástico).
Cuando un pulmón colapsa, la cavidad pleural (normalmente un espacio potencial) se convierte en un espacio real.

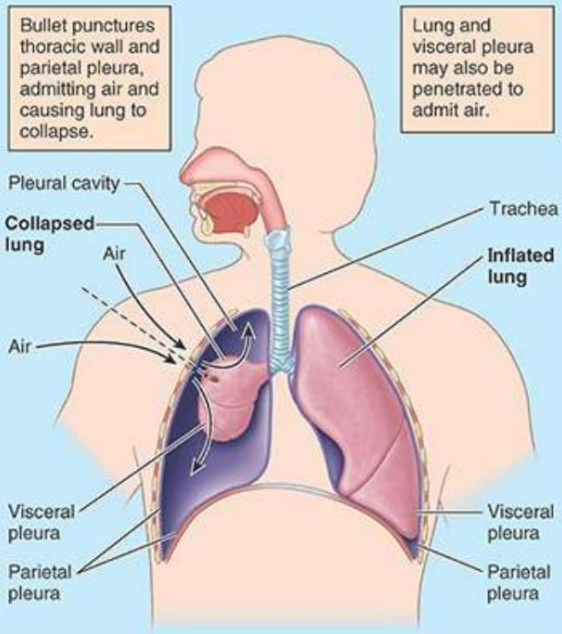

FIGURA B4.9. Colapso pulmonar.

Los sacos pleurales normalmente no se comunican; por lo tanto, un pulmón puede colapsarse después de la cirugía, por ejemplo, sin que el otro pulmón colapse. La laceración o rotura de la superficie de un pulmón (y su pleura visceral) o la penetración de la pared torácica (y su pleura parietal) provoca hemorragia y entrada de aire en la cavidad pleural. La cantidad de sangre y aire que se acumula determina el alcance del colapso pulmonar.

Cuando un pulmón colapsa, ocupa menos volumen dentro de la cavidad pulmonar y el
La cavidad pulmonar no aumenta de tamaño (de hecho, puede disminuir de tamaño) durante la inspiración. Esta reducción de tamaño será evidente radiológicamente en el lado afectado por la elevación del diafragma por encima de sus niveles habituales, el estrechamiento del espacio intercostal (costillas más juntas) y el desplazamiento del mediastino (desplazamiento mediastínico; más evidente a través de la tráquea llena de aire en su interior).) hacia el lado afectado. Además, el pulmón colapsado normalmente aparecerá más denso (más blanco) rodeado de aire más radiolúcido (más negro).

En la cirugía a tórax abierto, la respiración y la inflación pulmonar deben mantenerse intubando el tráquea con un tubo con manguito y usando una bomba de presión positiva, variando la presión para inflar y desinflar alternativamente los pulmones.

Neumotórax, hidrotórax y hemotórax

Entrada de aire en la cavidad pleural (neumotórax), como resultado de una herida penetrante en la pleura parietal por una bala, por ejemplo, o por la rotura de un

Machine Translated by Google

La lesión pulmonar en la cavidad pleural (fístula broncopulmonar) provoca el colapso del pulmón (fig. B4.9). Las costillas fracturadas también pueden desgarrar la pleura visceral y el pulmón, produciendo así neumotórax. La acumulación de una cantidad significativa de líquido en la cavidad pleural (hidrotórax) puede deberse a un derrame pleural (escape de líquido hacia la cavidad pleural). Con una herida en el pecho, la sangre también puede ingresar a la cavidad pleural (hemotórax) (Fig. B4.10). El hemotórax se debe más comúnmente a una lesión de un vaso intercostal o torácico interno importante que a una laceración de un pulmón. Si tanto aire como líquido (hemopneumotórax, si el líquido es sangre) se acumulan en la cavidad pleural, se verá un nivel o interfaz aire-líquido (línea nítida, horizontal independientemente de la posición del paciente, que indica la superficie superior del líquido). una radiografía.

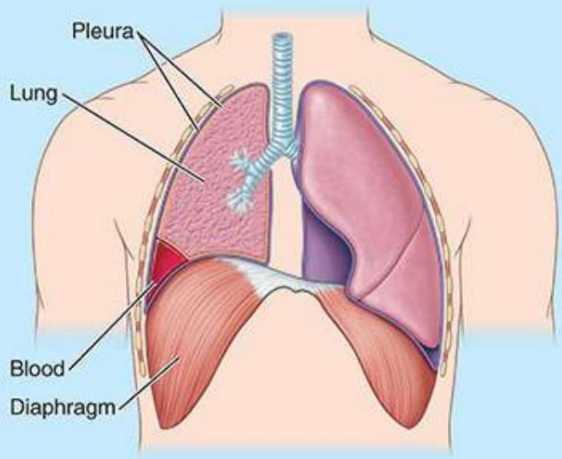

FIGURA B4.10. Hemotórax en cavidad pleural derecha.

toracocentesis

A veces es necesario insertar una aguja hipodérmica a través de un espacio intercostal hacia la cavidad pleural (toracocentesis) para obtener una muestra de líquido o extraer sangre o pus (fig. B4.11). Para evitar daños al nervio y los vasos intercostales, la aguja
Se inserta por encima de la costilla, lo suficientemente alto como para evitar las ramas colaterales. La aguja pasa a través de los músculos intercostales y la pleura parietal costal hacia la cavidad pleural. Cuando el paciente está en posición erguida, el líquido intrapleural se acumula en el receso costodiafragmático. Insertar la aguja en el noveno espacio intercostal en la línea axilar media durante la espiración evitará el borde inferior del pulmón. La aguja debe estar inclinada hacia arriba para evitar penetrar el lado profundo del receso (una capa delgada de pleura parietal diafragmática y diafragma que recubre el hígado).

LGRAWANY
Machine Translated by Google

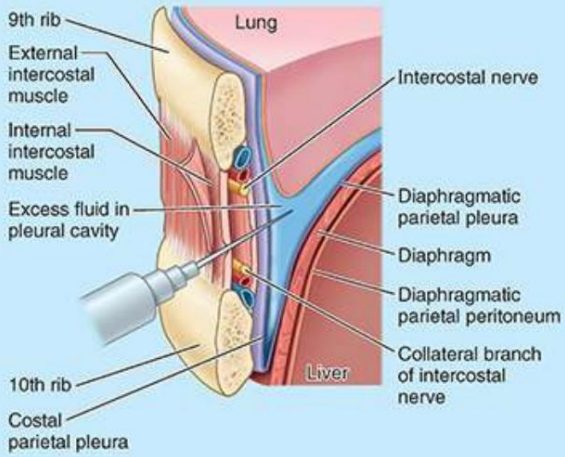

FIGURA B4.11. Técnica de toracocentesis medioaxilar.

Inserción de un tubo torácico

Las cantidades mayores de aire, sangre, líquido seroso, pus o cualquier combinación de estas sustancias en la cavidad pleural generalmente se eliminan mediante la inserción de un tubo torácico. Se realiza una incisión corta en el quinto o sexto espacio intercostal en la línea medioaxilar (que está aproximadamente al nivel del pezón). El tubo puede dirigirse hacia arriba (hacia la pleura cervical [v. fig. 4.31A]) para eliminar el aire o hacia abajo (hacia el receso costodiafragmático) para drenar el líquido. El extremo extracorpóreo del tubo (es decir, el extremo que está fuera del cuerpo) está conectado a un sistema de drenaje submarino, a menudo con succión controlada, para evitar que el aire vuelva a succionarse hacia la cavidad pleural. La extracción de aire permite volver a inflar un pulmón colapsado. Si no se elimina el líquido, el pulmón puede desarrollar una cubierta fibrosa resistente que inhibe la expansión a menos que se desprenda (decorticación del pulmón).

Pleurectomía y pleurodesis

Obliteración de una cavidad pleural por enfermedad, como pleuritis (inflamación de la pleura) o durante una cirugía (p. ej., pleurectomía, escisión de una parte de la pleura) (Fig. B4.12A) no causa consecuencias funcionales apreciables; sin embargo, puede producir dolor durante el esfuerzo. En otros procedimientos, la adherencia de las capas parietal y visceral de la pleura se induce cubriendo las capas adyacentes de la pleura con un polvo irritante o un agente esclerosante (pleurodesis). La pleurectomía y la pleurodesis se realizan para prevenir atelectasias secundarias espontáneas recurrentes (colapso pulmonar espontáneo) causadas por neumotórax crónico o derrame maligno resultante de una enfermedad pulmonar (LoCicero et al., 2019).

Machine Translated by Google

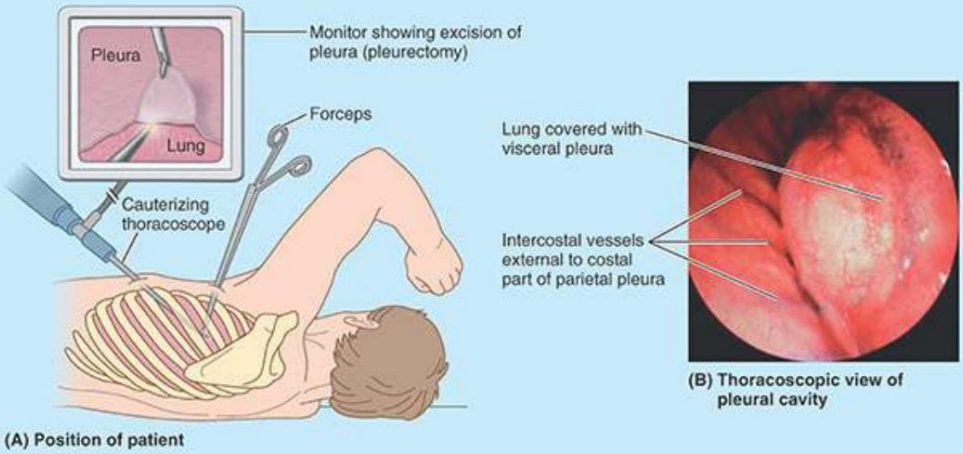

FIGURA B4.12. Pleurectomía.

toracoscopia

La toracoscopia es un procedimiento diagnóstico y, en ocasiones, terapéutico en el que se examina la cavidad pleural con un toracoscopio (fig. B4.12B). Se realizan pequeñas incisiones en la cavidad pleural a través de uno a tres espacios intercostales. Además de la observación, se pueden tomar biopsias, extirpar formaciones patológicas, establecer drenaje y tratar algunas afecciones torácicas (p. ej., interrupción de adherencias o eliminación de placas).

Pleuritis (pleuresía)

Durante la inspiración y la espiración, el deslizamiento de las pleuras normalmente suaves y húmedas no produce ningún sonido detectable durante la auscultación de los pulmones (escuchar los ruidos respiratorios); sin embargo, la inflamación de la pleura, pleuritis (pleuresía), hace que el pulmón superficies rugosas. La fricción resultante (roce pleural) se puede detectar con un estetoscopio. Suena como un mechón de pelos enrollados entre los dedos. Las superficies inflamadas de la pleura también pueden hacer que las capas parietales y viscerales de la pleura se adhieran (adhesión pleural).
La pleuritis aguda se caracteriza por un dolor agudo y punzante, especialmente al realizar esfuerzos, como subir escaleras, cuando la frecuencia y la profundidad de la respiración pueden aumentar incluso ligeramente.

Variaciones en los lóbulos del pulmón

Se deben anticipar variaciones en la forma de los pulmones. Las fisuras oblicuas y horizontales pueden estar incompletas o ausentes en algunos especímenes, con la consiguiente reducción en el número o la distintividad de los lóbulos. Ocasionalmente, una fisura adicional divide un pulmón. En consecuencia, el pulmón izquierdo a veces tiene tres lóbulos y el derecho sólo dos. Es posible que el lóbulo superior izquierdo no presente una língula (v. fig. 4.33A, B). El lóbulo "accesorio" más común es el lóbulo ácigos, que aparece en el pulmón derecho en

LGRAWANY
Machine Translated by Google

aproximadamente el 1% de las personas. El lóbulo accesorio, generalmente pequeño, aparece superior al hilio del pulmón derecho, separado del resto del pulmón por un surco profundo que aloja el arco de la vena ácigos. Un lóbulo ácigos grande, menos común, puede aparecer como un ápice bifurcado.

Aparición de los pulmones e inhalación de partículas de carbono e irritantes

Los pulmones son de color rosa claro en los niños sanos y en las personas que no fuman y viven en un ambiente limpio. Los pulmones suelen ser oscuros y moteados en la mayoría de los adultos que viven en áreas urbanas o agrícolas, especialmente aquellos que fuman, debido a la acumulación de partículas de carbón y polvo en el aire y de irritantes en el tabaco que se inhala. La tos del fumador resulta de la inhalación de estos irritantes. Sin embargo, los pulmones son capaces de acumular una cantidad considerable de carbono sin verse afectados negativamente. La linfa de los pulmones transporta células especiales (fagocitos) que eliminan el carbono de las superficies de intercambio de gases y lo depositan en el tejido conectivo "inactivo" que sostiene al pulmón, o en los ganglios linfáticos que reciben la linfa de los pulmones.

Embolia pulmonar

La obstrucción de una arteria pulmonar por un coágulo de sangre (émbolo) es una causa común de morbilidad (enfermedad) y mortalidad (muerte). Un émbolo en una arteria pulmonar se forma cuando un coágulo de sangre, un glóbulo de grasa o una burbuja de aire viaja en la sangre a los pulmones desde una vena de la pierna, por ejemplo, después de una fractura compuesta. El émbolo pasa por el lado derecho del corazón hasta el pulmón a través de una arteria pulmonar. Puede bloquear una arteria pulmonar (embolia pulmonar (EP)) o una de sus ramas. Las arterias pulmonares transportan toda la sangre que regresa al corazón derecho a través del sistema de la vena cava. En consecuencia, el resultado inmediato de la EP es la obstrucción parcial o completa del flujo sanguíneo al pulmón. El bloqueo da como resultado un pulmón o un sector de un pulmón que se ventila con aire pero no se perfunde con sangre.

Cuando un gran émbolo ocluye una arteria pulmonar, el paciente sufre una enfermedad respiratoria aguda. malestar debido a una disminución importante en la oxigenación de la sangre, debido al bloqueo del flujo sanguíneo a través del pulmón. Por el contrario, el lado derecho del corazón puede dilatarse agudamente porque el volumen de sangre que llega del circuito sistémico no puede ser impulsado a través del circuito pulmonar (cor pulmonale agudo). En cualquier caso, la muerte puede ocurrir en unos minutos. Un émbolo de tamaño mediano puede bloquear una arteria que irriga un segmento broncopulmonar, produciendo un infarto pulmonar, un área de tejido pulmonar necrótico (muerto).

En las personas físicamente activas, a menudo existe una circulación colateral (un suministro de sangre indirecto y accesorio) que se desarrolla aún más cuando hay una EP, de modo que no es tan probable que ocurra un infarto, o al menos no será tan devastador. En la región de los bronquiolos terminales abundan las anastomosis con ramas de las arterias bronquiales. En personas enfermas con problemas de circulación en los pulmones, como congestión crónica, la EP suele provocar un infarto de pulmón.

Machine Translated by Google

Cuando un área de la pleura visceral también se ve privada de sangre, se inflama (pleuritis) e irrita o se fusiona con la sensible pleura parietal, lo que provoca dolor. El dolor de la pleura parietal se refiere a la distribución cutánea de los nervios intercostales hacia la pared torácica o, en el caso de los nervios inferiores, hacia la pared abdominal anterior.

Cáncer de pulmón y nervios mediastínicos

El cáncer de pulmón que afecta a un nervio frénico puede provocar parálisis de la mitad del diafragma (hemidiafragma) (consulte el recuadro clínico "Parálisis del diafragma" anteriormente en este capítulo). Debido a la íntima relación del nervio laríngeo recurrente con el vértice del pulmón (v. fig. 4.33C), este nervio puede estar afectado en los cánceres de pulmón apicales. Esta afectación suele provocar ronquera debido a la parálisis de una cuerda vocal porque el nervio laríngeo recurrente inerva todos los músculos laríngeos menos uno.

Auscultación de los pulmones y percusión del tórax.

Auscultación de los pulmones (escuchar sus sonidos con un estetoscopio) (Fig. B4.13G) y la percusión del tórax (golpes con los dedos presionados firmemente sobre la pared torácica sobre los pulmones para detectar sonidos en los pulmones) (Fig. B4.13C, D) son técnicas importantes utilizadas durante los exámenes físicos. La auscultación evalúa el flujo de aire a través del árbol traqueobronquial hacia los lóbulos del pulmón. La percusión ayuda a establecer si los tejidos subyacentes están llenos de aire (sonido resonante), llenos de líquido (sonido sordo) o sólidos (sonido plano). El conocimiento de la anatomía normal, en particular de la proyección de los pulmones y las porciones superpuestas por hueso (p. ej., la escápula) con músculos asociados, permite al examinador saber dónde deben esperarse sonidos planos y resonantes (fig. B4.13A, B). La auscultación de los pulmones y la percusión del tórax siempre deben incluir la raíz del cuello donde se encuentran los ápices de los pulmones (fig. B4.13A, B, E-G; véase la fig. 4.41A). Cuando los médicos se refieren a "auscultar la base del pulmón", generalmente no se refieren a su superficie diafragmática o base anatómica. Suelen referirse a la parte inferoposterior del lóbulo inferior. Para auscultar esta área, el médico aplica un estetoscopio en la pared torácica posterior al nivel de la décima vértebra torácica (Fig. B4.13E).

Machine Translated by Google

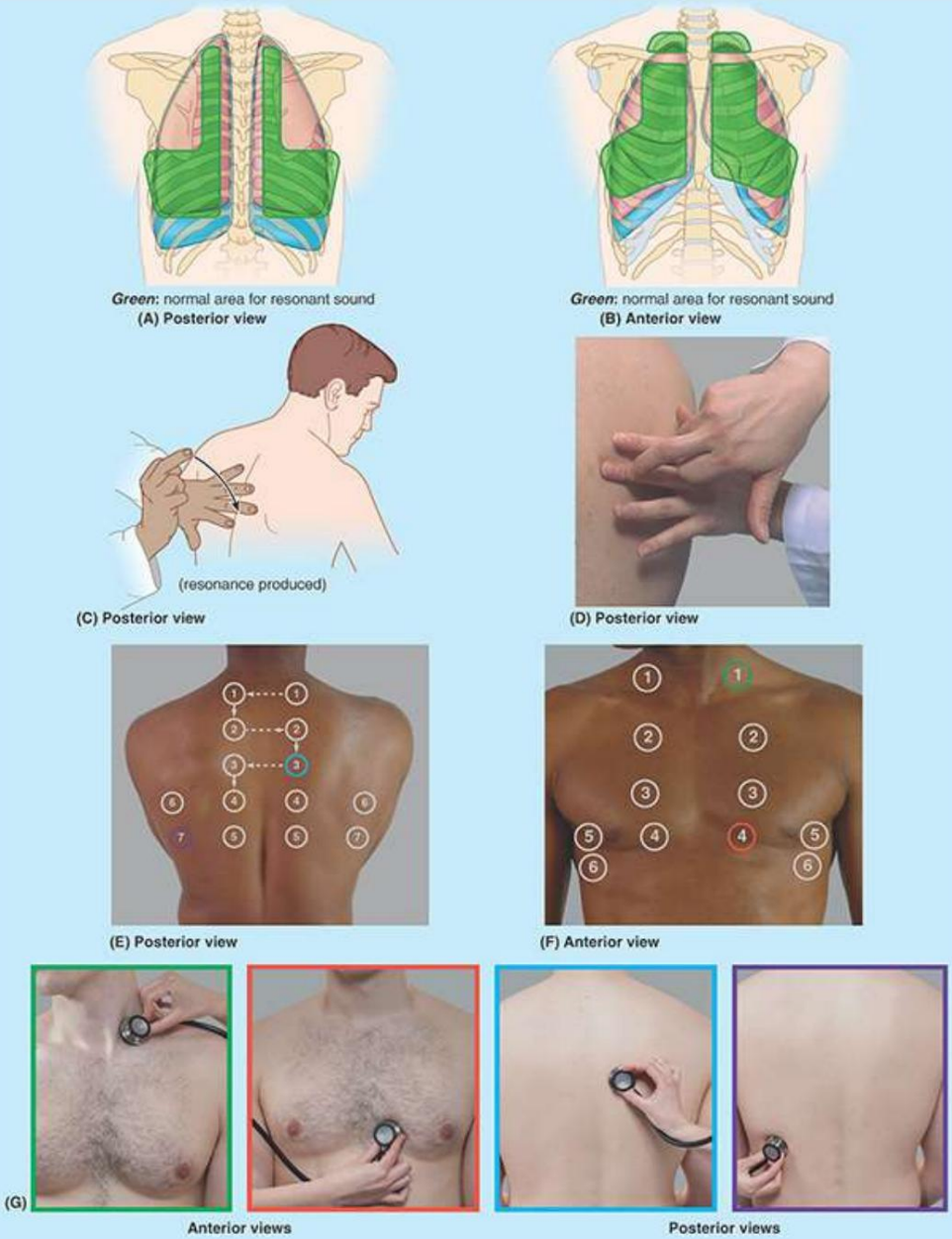

FIGURA B4.13. Percusión y auscultación de pulmones. A y B. Las áreas normales de sonido resonante (verde) evitan la escápula (en la parte A) y el músculo denso que lo cubre (en la parte B). C y Re. Percusión bimanual. P.EJ. Colocación de estetoscopio para auscultación de pulmones.

Aspiración de cuerpos extraños

Debido a que el bronquio principal derecho es más ancho, más corto y discurre más verticalmente que el bronquio principal izquierdo, es más probable que entren cuerpos extraños o alimentos aspirados y se alojen en él o en una de sus ramas. Un peligro potencial que enfrentan los dentistas es la aspiración de un cuerpo extraño, como un trozo de diente o material de empaste, que probablemente ingrese al bronquio principal derecho (Fig. B4.14). Para mantener un ambiente más estéril y evitar la aspiración de objetos extraños, algunos dentistas insertan un dique de goma delgado en la cavidad bucal.

Machine Translated by Google

antes de realizar ciertos procedimientos.

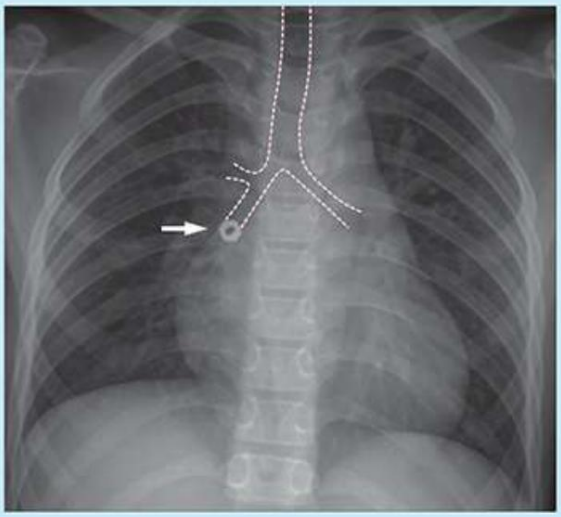

FIGURA B4.14. Aspiración de cuerpo extraño. Este niño de 12 años tenía la nerviosa costumbre de llevarse cosas a la boca. Accidentalmente aspiró una tuerca (como en “tuercas y tornillos”) y quedó alojada en su bronquio intermedio derecho (flecha). Se requirió broncoscopia para extraer el cuerpo extraño.

Broncoscopia

Un broncoscopio es un endoscopio para inspeccionar el interior del árbol traqueobronquial. A medida que el broncoscopio avanza por la tráquea para entrar en el bronquio principal, se observa una cresta en forma de quilla, la carina (L., quilla de barco), entre los orificios del lado derecho. y bronquios principales izquierdos (fig. B4.15). La carina, una proyección cartilaginosa del último anillo traqueal, normalmente se encuentra en un plano sagital y tiene un borde bastante definido. Si los ganglios linfáticos traqueobronquiales en el ángulo entre los bronquios principales están agrandados debido a que las células cancerosas han hecho metástasis de un carcinoma broncogénico, por ejemplo, la carina se distorsiona, se ensancha hacia atrás y queda inmóvil. Por lo tanto, los cambios morfológicos en la carina son signos diagnósticos importantes para los broncoscopistas como ayuda en el diagnóstico diferencial de las enfermedades respiratorias.

LGRAWANY
Machine Translated by Google

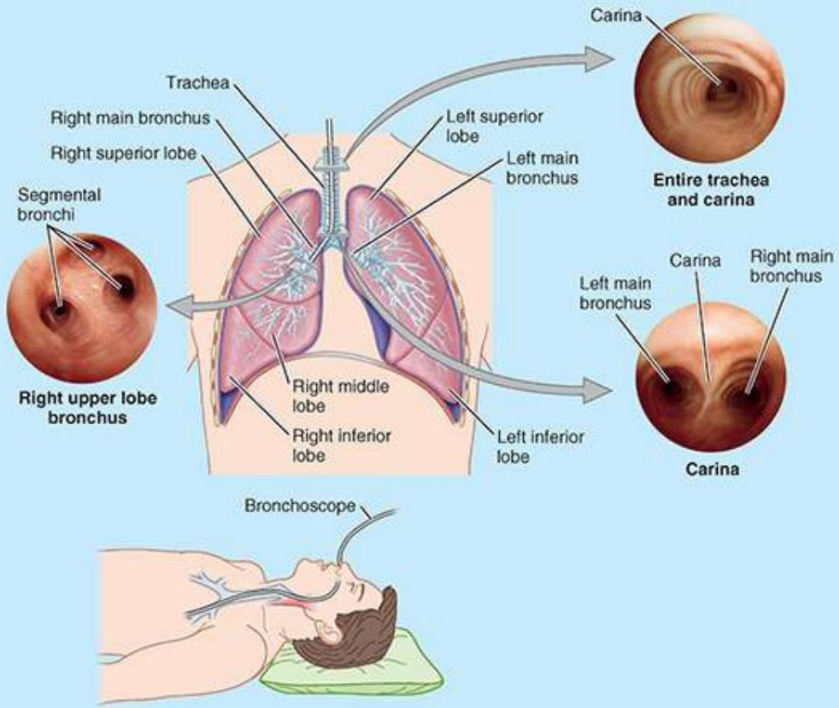

FIGURA B4.15. Broncoscopia.

La mucosa que recubre la carina es una de las zonas más sensibles del árbol traqueobronquial y está asociada con el reflejo de la tos. Por ejemplo, cuando alguien aspira un maní, se ahoga y tose. Una vez que el maní pasa la carina, la tos generalmente cesa. Si la víctima de asfixia se invierte para aprovechar la gravedad para expulsar el cuerpo extraño (drenaje postural de los pulmones), las secreciones pulmonares que pasan por la carina también provocan tos, lo que favorece la expulsión.

Drenaje linfático y adherencia pleural

Si las capas parietal y visceral de la pleura se adhieren (adherencia pleural), los vasos linfáticos del pulmón y la pleura visceral pueden anastomosarse (unirse) con los vasos linfáticos parietales que drenan en los ganglios linfáticos axilares. La presencia de partículas de carbono en estos ganglios es una presunta evidencia de adhesión pleural.

Atelectasia segmentaria

El bloqueo de un bronquio segmentario (p. ej., por un objeto aspirado) impedirá que el aire llegue al segmento broncopulmonar que irriga. El aire en el segmento bloqueado será absorbido gradualmente por la sangre y el segmento colapsará (Fig. B4.16). Inicialmente, la pérdida de volumen puede provocar un desplazamiento mediastínico hacia el lado de la atelectasia, pero los segmentos ipsilaterales pueden expandirse para compensar la reducción de volumen del segmento colapsado.

Machine Translated by Google

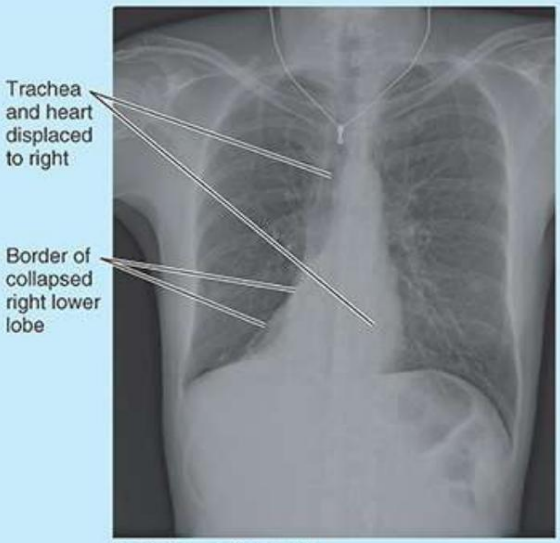

FIGURA B4.16. Atelectasia segmentaria.

Resecciones pulmonares

El conocimiento de la anatomía de los segmentos broncopulmonares (v. fig. 4.35) es esencial para la interpretación precisa de radiografías y otras imágenes médicas de los pulmones. El conocimiento de estos segmentos también es esencial para la resección quirúrgica de segmentos enfermos. Los trastornos bronquiales y pulmonares, como tumores o abscesos (acumulaciones de pus), a menudo se localizan en un segmento broncopulmonar, que puede resecarse quirúrgicamente. Durante el tratamiento del cáncer de pulmón, el cirujano puede extirpar un pulmón completo (neumonectomía), un lóbulo (lobectomía) o un segmento broncopulmonar (segmentectomía).

hemoptisis

La escupida de sangre o esputo manchado de sangre procedente de los pulmones y/o del árbol bronquial se debe a una hemorragia bronquial o pulmonar. En aproximadamente el 95% de los casos, el sangrado proviene de ramas de las arterias bronquiales. Las causas más comunes incluyen bronquitis (inflamación de los bronquios), cáncer de pulmón, neumonía, bronquiectasias, embolia pulmonar y tuberculosis.

Carcinoma broncogénico

El término carcinoma broncogénico alguna vez fue una designación específica para el cáncer que surge en un bronquio, generalmente carcinoma escamoso (avena) o de células pequeñas (cáncer), pero ahora el término se refiere a cualquier cáncer de pulmón. El cáncer de pulmón (carcinoma, CA) es causado principalmente por fumar cigarrillos. La mayoría de los cánceres surgen en la mucosa de los bronquios grandes y producen una tos persistente y productiva o hemoptisis (escupir sangre). Se pueden detectar células malignas (cancerosas) en el esputo (materia transmitida por la saliva). El tumor primario, observado radiológicamente.

LGRAWANY
Machine Translated by Google

Como masa pulmonar que aumenta de tamaño (fig. B4.17), metastatiza tempranamente a los ganglios linfáticos broncopulmonares y posteriormente a otros ganglios linfáticos torácicos. Los sitios comunes de metástasis hematógenas (que se diseminan a través de la sangre) de células cancerosas de un carcinoma broncogénico son el cerebro, los huesos, los pulmones y las glándulas suprarrenales. Las células tumorales probablemente ingresan a la circulación sistémica invadiendo la pared de un sinusoide o vénula en un pulmón. Luego se transporta a través de las venas pulmonares, el corazón izquierdo y la aorta hasta estas estructuras. A menudo, los ganglios linfáticos superiores a la clavícula (los ganglios linfáticos supraclaviculares) aumentan de tamaño cuando se desarrolla un carcinoma broncogénico debido a metástasis de células cancerosas del tumor. En consecuencia, los ganglios linfáticos supraclaviculares alguna vez fueron denominados ganglios linfáticos centinela porque su agrandamiento alertaba al médico sobre la posibilidad de una enfermedad maligna en los órganos torácicos y/o abdominales. Más recientemente, el término ganglio linfático centinela se ha aplicado a un ganglio o ganglios que reciben primero drenaje linfático de un área que contiene cáncer, independientemente de su ubicación, después de una inyección de tinte azul que contiene un marcador radiactivo (tecnecio-99).

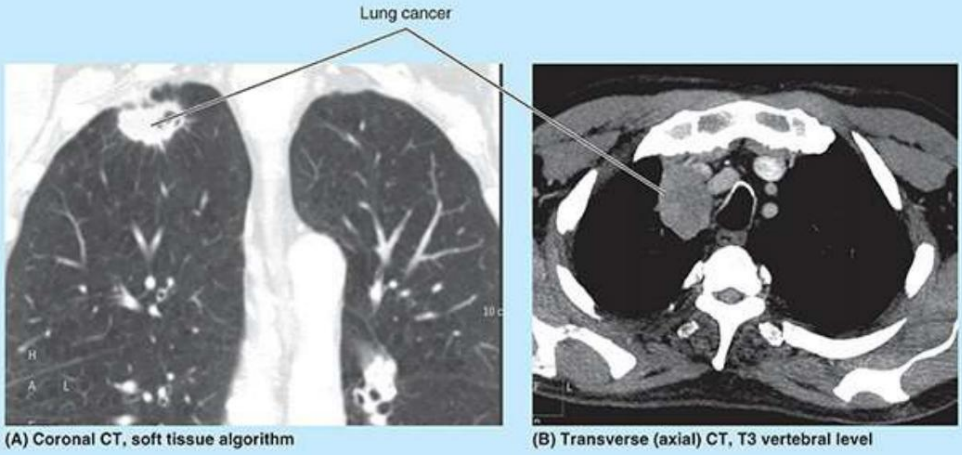

FIGURA B4.17. Cáncer de pulmón. Masas en el segmento anterior del lóbulo superior derecho de dos pacientes diferentes que muestran invasión de la superficie pleural del pulmón (A) y del mediastino superior (B).

dolor pleural

La pleura visceral es relativamente insensible al dolor porque no recibe fibras nerviosas somáticas para la sensación general. La pleura parietal (particularmente la parte costal) es extremadamente sensible al dolor. La pleura parietal está ricamente irrigada por ramas de la Nervios intercostales y frénicos. La irritación de la pleura parietal puede producir dolor local o dolor referido proyectado a los dermatomas inervados por los mismos ganglios espinales (raíz posterior) y segmentos de la médula espinal. La irritación de las partes costal y periférica de la pleura diafragmática produce dolor local y dolor referido a los dermatomas de las paredes torácica y abdominal. La irritación de las áreas mediastínica y diafragmática central de la pleura parietal produce dolor referido a la raíz del cuello y sobre el hombro (dermatomas C3-C5).

Machine Translated by Google

Radiografía de pecho

El estudio radiográfico más común del tórax se produce mediante una proyección de posterior a anterior (posteroanterior o PA) (fig. B4.18A) del haz de rayos X que produce una radiografía anterior del tórax (comúnmente, “X-Torax”). rayo”) (Fig. B4.18B). Estos estudios se utilizan principalmente para examinar las estructuras respiratorias y cardiovasculares torácicas, así como la pared torácica. El radiólogo o técnico coloca la cara anterior del tórax del paciente contra el detector de rayos X o el casete de película y rota los hombros anteriormente para alejar las escápulas de las partes superiores de los pulmones (fig. B4.18A). La persona respira profundamente y retiene el aire. La inspiración profunda hace que las cúpulas diafragmáticas desciendan, llenando los pulmones con aire (aumentando su radiolucidez) y moviendo los márgenes inferiores de los pulmones hacia los recesos costodiafragmáticos. Los márgenes inferiores deben aparecer como ángulos agudos y agudos. Los derrames pleurales que se acumulan aquí no permiten que el margen inferior descienda al receso, y la densidad del aire radiolúcido habitual aquí se reemplaza por una radiopacidad borrosa. Las enfermedades lobares, como la neumonía, aparecen como áreas localizadas y relativamente radiodensas que contrastan con la radiolucidez del resto del pulmón.

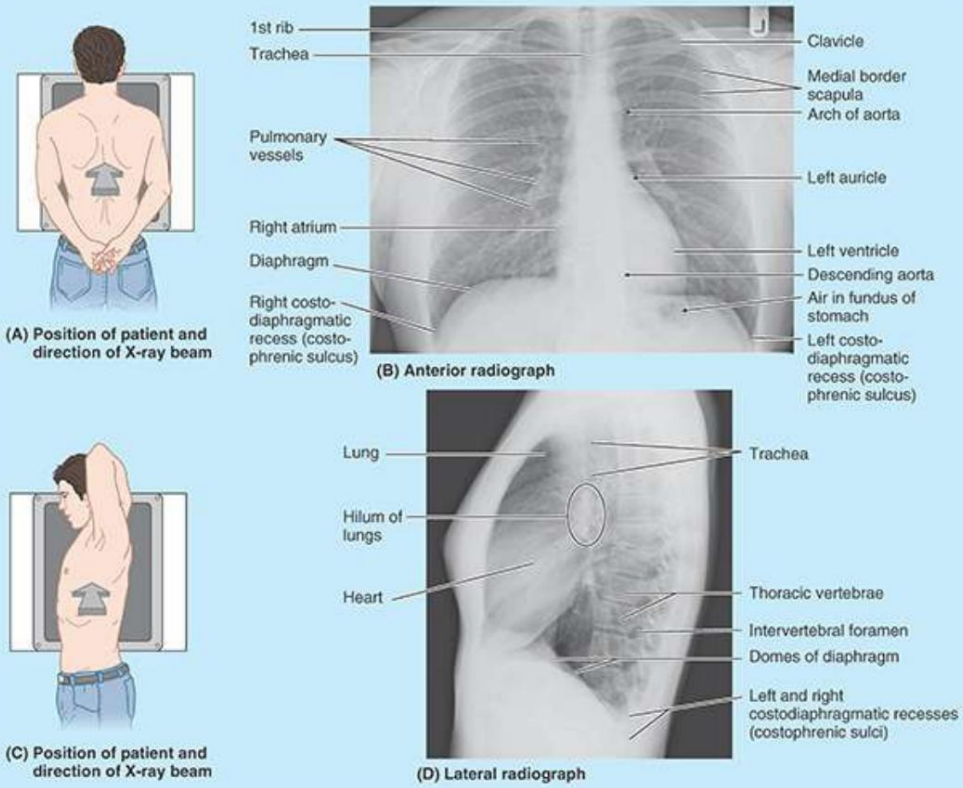

FIGURA B4.18. Radiografía torácica. A. Posición para tomar la radiografía anterior (flecha: haz de rayos X). B. Radiografía anterior de tórax (“radiografía de tórax”), vista como si estuviera frente al paciente. C. Posición para tomar una radiografía lateral (flecha: haz de rayos X). D. Radiografía lateral del tórax (“radiografía lateral de tórax”), vista en la dirección del haz.

Los tejidos blandos, incluidos los de los senos, proyectan sombras de densidad variable, dependiendo de su composición y espesor. Los márgenes superiores de las clavículas son paralelos a

LGRAWANY
Machine Translated by Google

Sombras proyectadas por la piel y los tejidos subcutáneos que cubren estos huesos. También son visibles las costillas y las vértebras cervicales inferiores y torácicas superiores. La mayoría de las costillas destacan claramente sobre el fondo de los pulmones relativamente transparentes (fig. B4.18B). Las costillas inferiores tienden a quedar ocultas por el diafragma y el contenido superior del abdomen (p. ej., el hígado), según la fase de la respiración en la que se tomó la radiografía. Por lo general, en estas proyecciones sólo son visibles los márgenes laterales del manubrio. Las vértebras torácicas inferiores están más o menos oscurecidas por el esternón y el mediastino. Con poca frecuencia, se ven costillas cervicales, costillas faltantes, costillas bifurcadas y costillas fusionadas. Ocasionalmente, los cartílagos costales se calcifican en personas mayores (especialmente los cartílagos inferiores).

Las cúpulas derecha e izquierda del diafragma están separadas por el tendón central, que está oscurecido por el corazón. La cúpula derecha del diafragma, formada por el hígado subyacente, suele estar aproximadamente medio espacio intercostal más alta que la cúpula izquierda. Los pulmones, debido a su baja densidad, son relativamente transparentes en comparación con las estructuras circundantes.
Los pulmones exhiben una radiodensidad similar a la del aire y, por lo tanto, producen áreas radiolúcidas pareadas. Los pulmones están oscurecidos por debajo de las cúpulas del diafragma y por delante y por detrás del mediastino. Las arterias pulmonares son visibles en la región hiliar de cada pulmón. Los vasos intrapulmonares son de calibre ligeramente mayor en los lóbulos inferiores. Las secciones transversales de los bronquios llenos de aire tienen centros transparentes y paredes delgadas.

Cuando un paciente está demasiado enfermo para ponerse de pie (p. ej., un paciente de UCI intubado/ventilado), el tórax La radiografía se toma como una proyección anteroposterior (AP). La radiografía todavía se considera una radiografía anterior, pero es importante saber que se utilizó una proyección AP porque las estructuras parecen algo diferentes con respecto a los tamaños relativos y las relaciones esqueléticas.

Las áreas oscurecidas en las radiografías anteriores suelen ser visibles en las radiografías laterales. De En esta perspectiva, las vértebras torácicas media e inferior son visibles, aunque están parcialmente oscurecidas por las costillas (fig. B4.18D). También son visibles las tres partes del esternón.
Las radiografías laterales permiten una mejor visualización de una lesión o anomalía confinada a un lado del tórax. Ambas cúpulas del diafragma suelen ser visibles cuando se arquean hacia arriba desde el esternón. Se realiza una radiografía lateral utilizando una proyección lateral, con el costado del tórax contra el casete de película o detector de rayos X y las extremidades superiores elevadas por encima de la cabeza (Fig. B4.18C).

Conclusión: pleuras, pulmones y árbol traqueobronquial

Pleuras: La cavidad torácica se divide en tres compartimentos: dos cavidades pulmonares bilaterales que están completamente separadas por el mediastino central. ■ Las cavidades pulmonares están completamente revestidas por una pleura parietal membranosa que se refleja en los pulmones en sus raíces, convirtiéndose en la pleura visceral que recubre íntimamente la superficie exterior de los pulmones. ■ El

Machine Translated by Google

La cavidad pleural entre las dos capas del saco pleural está vacía, a excepción de una película lubricante de líquido pleural. El líquido pleural evita que los pulmones colapsen y hace que los pulmones se expandan cuando el tórax se expande para inhalar. ■ La mayor parte de la pleura parietal está Llamado así por las estructuras que cubre: partes costales, mediastínicas y diafragmáticas. ■ La pleura cervical se extiende hasta la raíz del cuello formando una cúpula sobre la cara anterior de la primera costilla y la clavícula. ■ La pleura parietal es sensible y está inervada por el frénico. y nervios intercostales. ■ Debido a que los pulmones no llenan completamente las cavidades pulmonares y a la protrusión del diafragma y las vísceras abdominales subyacentes hacia la abertura torácica inferior, se forma un canal periférico (el receso costodiafragmático).
Los líquidos extrapulmonares (exudados) se acumulan en este espacio cuando el tronco está erecto.

Pulmones: Los pulmones son los órganos vitales de la respiración en los que la sangre venosa intercambia oxígeno y dióxido de carbono con un flujo de aire de marea. ■ El aire y la sangre llegan a cada pulmón a través de su raíz, que consta de una arteria y vena pulmonares y un bronquio principal y sus ramas/afluentes que ingresan al pulmón por su hilio. ■ Ambos pulmones son piramidales y tienen un ápice, una base, tres superficies y tres bordes. ■ El pulmón derecho tiene tres lóbulos que están separados por fisuras horizontales y oblicuas. ■ El pulmón izquierdo tiene dos lóbulos, separados por una fisura oblicua, y presenta una marcada muesca cardíaca en su borde anterior debido a la ubicación asimétrica del corazón.

Árbol traqueobronquial: El árbol traqueobronquial se distingue a grandes rasgos por el cartílago. en sus paredes. ■ La bifurcación de la tráquea (a la altura del ángulo esternal) es asimétrica: el bronquio principal derecho es más vertical y de mayor calibre que el izquierdo. ■ Los bronquios y las arterias pulmonares discurren y se ramifican juntos: cada uno de los bronquios/arterias principales abastece a un pulmón, las ramas lobares de segundo orden irrigan dos lóbulos izquierdos y tres derechos, y las ramas segmentarias de tercer orden irrigan los 8 a 10 segmentos broncopulmonares de cada pulmón. . ■ El segmento broncopulmonar es el segmento resecable más pequeño División del pulmón. ■ Las venas pulmonares siguen cursos intersegmentarios independientes, drenar los segmentos broncopulmonares adyacentes. ■ Las estructuras de la raíz del pulmón y los tejidos de soporte (y parte del esófago) reciben irrigación de las arterias bronquiales. ■ El drenaje linfático de los pulmones sigue un curso mayoritariamente predecible: la mayor parte del pulmón derecho y el lóbulo superior del pulmón izquierdo siguen vías ipsilaterales hacia el tronco linfático y el conducto torácico derechos. Sin embargo, la mayor parte del drenaje del lóbulo inferior izquierdo pasa al camino derecho. Las fibras nerviosas de los plexos pulmonares son autonómicas (fibras parasimpáticas vagales broncoconstrictoras y secretomotoras; fibras simpáticas inhibidoras y vasoconstrictoras) y aferentes viscerales (reflejo y dolor).

Descripción general del mediastino

LGRAWANY
Machine Translated by Google

El mediastino (Mod. L., tabique medio), ocupado por la masa de tejido entre las dos cavidades pulmonares, es el compartimento central de la cavidad torácica (fig. 4.42). Está cubierto a cada lado por la pleura mediastínica y contiene todas las vísceras y estructuras torácicas excepto los pulmones. El mediastino se extiende desde la abertura torácica superior hasta el diafragma en sentido inferior y desde el esternón y los cartílagos costales en sentido anterior hasta los cuerpos de las vértebras torácicas en sentido posterior. A diferencia de la estructura rígida que se observa en un cadáver embalsamado, el mediastino en personas vivas es una región muy móvil porque consiste principalmente en estructuras viscerales huecas (llenas de líquido o aire) unidas sólo por tejido conectivo laxo, a menudo infiltrado con grasa. Las estructuras principales del mediastino también están rodeadas de vasos sanguíneos y linfáticos, ganglios linfáticos, nervios y grasa.

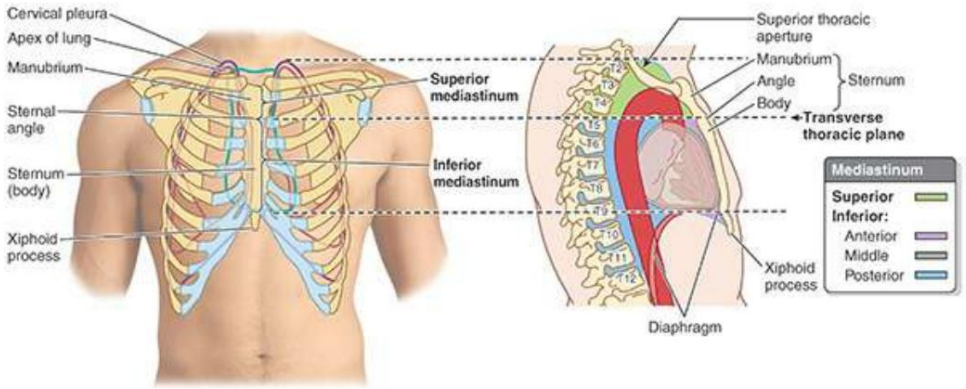

FIGURA 4.42. Subdivisiones y niveles del mediastino. Las subdivisiones del mediastino se demuestran como si la persona estaba en posición supina. El nivel de las vísceras en relación con las subdivisiones definidas por los puntos de referencia de la caja torácica depende de la posición del individuo porque el tejido blando del mediastino se hunde con la fuerza de la gravedad.

La laxitud del tejido conectivo y la elasticidad de los pulmones y la pleura parietal en cada lado del mediastino le permite acomodar el movimiento así como el volumen y cambios de presión en la cavidad torácica, por ejemplo, los resultantes de los movimientos del diafragma, la pared torácica y el árbol traqueobronquial durante la respiración, la contracción (latidos) del corazón y las pulsaciones de las grandes arterias y el paso de sustancias ingeridas a través del esófago. El tejido conectivo se vuelve más fibroso y rígido con la edad; por tanto, las estructuras mediastínicas se vuelven menos móviles. El mediastino se divide en partes superior e inferior con fines descriptivos (fig. 4.42).

El mediastino superior se extiende inferiormente desde la abertura torácica superior hasta el plano horizontal que incluye el ángulo esternal anteriormente y pasa aproximadamente a través de la unión (disco IV) de las vértebras T4 y T5 posteriormente, a menudo denominado plano torácico transverso. El mediastino inferior, entre el plano torácico transverso y el diafragma, está subdividido por el pericardio en partes anterior, media y posterior.

El pericardio y su contenido (corazón y raíces de sus grandes vasos) constituyen el mediastino medio. Algunas estructuras, como el esófago, pasan verticalmente a través del mediastino y, por tanto, se encuentran en más de un compartimento mediastínico.

Machine Translated by Google

Pericardio

El mediastino medio incluye el pericardio, el corazón y las raíces de sus grandes vasos (v. 4.33C): aorta ascendente, tronco pulmonar y VCS, que pasan hacia y desde el corazón.

El pericardio es una membrana fibroserosa que cubre el corazón y el comienzo de sus grandes vasos (fig. 4.43; véase la figura 4.33C). El pericardio es un saco cerrado compuesto de dos capas. La resistente capa externa, el pericardio fibroso, se continúa con el tendón central del diafragma (v . fig. 4.32). La superficie interna del pericardio fibroso está revestida por una membrana serosa brillante, la capa parietal del pericardio seroso. Esta capa se refleja en el corazón en los grandes vasos (aorta, tronco y venas pulmonares, y venas cavas superior e inferior) como la capa visceral de pericardio seroso. El pericardio seroso está compuesto principalmente de mesotelio, una sola capa de células aplanadas que forman un epitelio que recubre tanto la superficie interna del pericardio fibroso como la superficie externa del corazón.

El pericardio fibroso es

- se continúa superiormente con la túnica adventicia (tejido conectivo perivascular) de los grandes vasos que entran y salen del corazón y con la capa pretraqueal de la fascia cervical profunda
- se une anteriormente a la superficie posterior del esternón por los ligamentos esternopericárdicos, que son muy variables en su desarrollo
- unido posteriormente por tejido conectivo laxo a estructuras del mediastino posterior
- se continúa inferiormente con el tendón central del diafragma (fig. 4.43C, D)

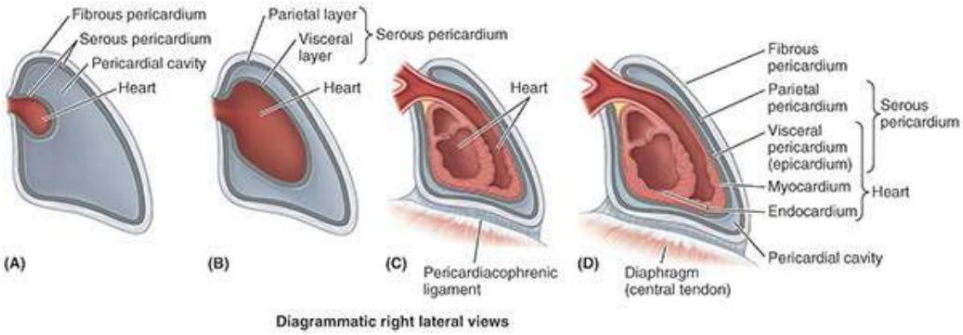

FIGURA 4.43. Pericardio y corazón. El corazón ocupa el mediastino medio y está rodeado por el pericardio, compuesto de dos partes. El pericardio fibroso externo y resistente estabiliza el corazón y ayuda a evitar que se dilate demasiado. Entre el pericardio fibroso y el corazón hay un saco "colapsado", el pericardio seroso. A y B. Esquemáticamente, el corazón embrionario invagina la pared del saco seroso y se agranda. C y D. En última instancia, prácticamente oblitera la cavidad pericárdica, dejando sólo un espacio potencial entre las capas de pericardio seroso. El ligamento pericardiacofrénico (D) es la continuidad del pericardio fibroso con el tendón central del diafragma.

La pared inferior (suelo) del saco pericárdico fibroso está firmemente adherida y confluye (parcialmente fusionada) centralmente con el tendón central del diafragma. El sitio de continuidad se ha denominado ligamento pericardiacofrénico; sin embargo, el pericardio fibroso y el tendón central no son estructuras separadas que se fusionan secundariamente, ni son separables mediante disección. Como resultado de las uniones que acabamos de describir, el corazón está relativamente bien sujeto dentro de este saco pericárdico fibroso. El pericardio está influenciado por los movimientos del corazón y los grandes vasos, el esternón y el diafragma.

LGRAWANY
Machine Translated by Google

El corazón y las raíces de los grandes vasos dentro del saco pericárdico se encuentran por detrás del esternón, los cartílagos costales y los extremos anteriores de las costillas tercera y quinta del lado izquierdo (fig. 4.44). El corazón y el saco pericárdico están situados oblicuamente, aproximadamente dos tercios a la izquierda y un tercio a la derecha del plano medio. Si gira la cara hacia la izquierda unos 45° sin rotar los hombros, la rotación de la cabeza se aproxima a la del corazón en relación con el tronco.

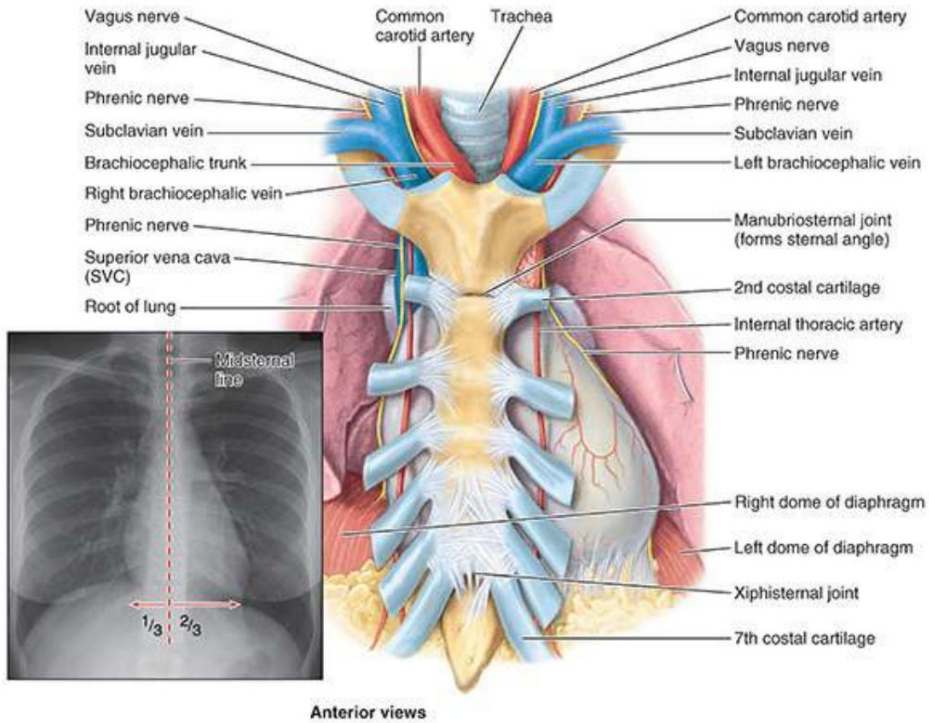

FIGURA 4.44. Saco pericárdico en relación con el esternón y los nervios frénicos. Esta disección expone el saco pericárdico posterior al cuerpo del esternón desde justo por encima del ángulo esternal hasta el nivel de la articulación xifosternal. El saco pericárdico (y por tanto el corazón) se encuentra aproximadamente un tercio a la derecha de la línea medioesternal y dos tercios a la izquierda (recuadro). Nota: Compare las características de la pared torácica anterior (esternón, cartílagos costales, arterias torácicas internas) de esta figura con la Figura 4.19D.

El pericardio fibroso protege al corazón contra un llenado excesivo repentino porque es muy inflexible y está estrechamente relacionado con los grandes vasos que lo perforan superiormente. La aorta ascendente lleva el pericardio superiormente más allá del corazón hasta el nivel del ángulo esternal.

La cavidad pericárdica es el espacio potencial entre las capas opuestas de las capas parietal y visceral del pericardio seroso. Normalmente contiene una fina película de líquido que permite que el corazón se mueva y lata en un entorno sin fricción.

La capa visceral del pericardio seroso forma el epicardio, la más externa de las tres capas de la pared del corazón. Se extiende hasta el comienzo de los grandes vasos y se continúa con la capa parietal del pericardio seroso (1) donde la aorta y el tronco pulmonar salen del corazón y (2) donde la vena cava superior (SVC), la vena cava inferior (IVC) , y las venas pulmonares entran al corazón. El seno pericárdico transverso es un pasaje que discurre transversalmente dentro de la cavidad pericárdica entre estos dos grupos de vasos y los reflejos del pericardio seroso a su alrededor. El reflejo del pericardio seroso alrededor del segundo grupo de vasos.

Machine Translated by Google

Define el seno pericárdico oblicuo. Los senos pericárdicos se forman durante el desarrollo del corazón como consecuencia del plegamiento del tubo cardíaco primordial. A medida que el tubo cardíaco se pliega, su extremo venoso se mueve posterosuperiormente (fig. 4.45) , de modo que el extremo venoso del tubo queda adyacente al extremo arterial, separado sólo por el seno pericárdico transverso (fig. 4.46). Por tanto, el seno transverso es posterior a las porciones intrapericárdicas del tronco pulmonar y la aorta ascendente, anterior a la VCS y superior a las aurículas del corazón.

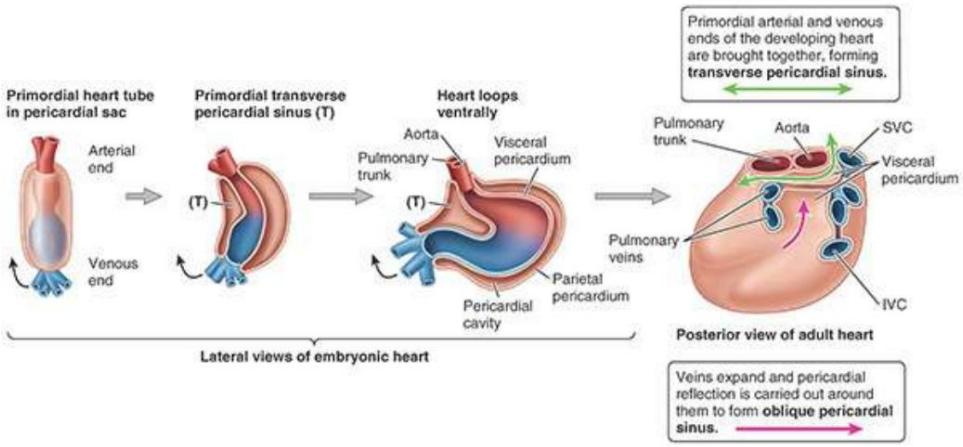

FIGURA 4.45. Desarrollo del corazón y pericardio. El tubo cardíaco embrionario longitudinal invagina el saco pericárdico de doble capa (algo así como colocar una salchicha en un pan de hot dog). Luego, el tubo cardíaco primordial forma un bucle ventral, uniendo los extremos arterial y venoso primordiales del corazón y creando el seno pericárdico transverso (T) primordial entre ellos. Con el crecimiento del embrión, las venas se expanden y separan, inferior y lateralmente. El pericardio reflejado a su alrededor forma los límites del seno pericárdico oblicuo. VCI, vena cava inferior; VCS: vena cava superior.

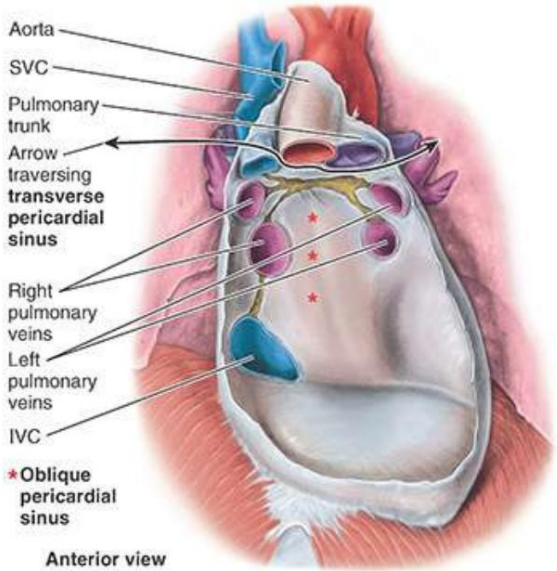

FIGURA 4.46. Interior del saco pericárdico. Para extraer el corazón del saco, se cortaron los ocho vasos que perforaban el saco. El seno pericárdico oblicuo está circunscrito por cinco venas. La vena cava superior (VCS), el tronco pulmonar y especialmente la aorta tienen porciones intrapericárdicas. El pico del saco pericárdico se produce en la unión de la aorta ascendente y el cayado de la aorta. El seno pericárdico transverso está limitado anteriormente por el pericardio seroso que cubre la cara posterior del tronco pulmonar y la aorta ascendente, posteriormente por el que cubre la VCS e inferiormente por el pericardio visceral que cubre las aurículas del corazón. VCI, vena cava inferior.

LGRAWANY
Machine Translated by Google

A medida que las venas del corazón se desarrollan y expanden, un reflejo pericárdico que las rodea forma el seno pericárdico oblicuo, un amplio receso en forma de bolsa en la cavidad pericárdica posterior a la base (cara posterior) del corazón, formado por la aurícula izquierda (Figs. .4.45 y 4.46). El seno oblicuo está limitado lateralmente por las reflexiones pericárdicas que rodean las venas pulmonares y la VCI y posteriormente por el pericardio que recubre la cara anterior del esófago. Al seno oblicuo se puede acceder desde abajo y se admiten varios dedos; sin embargo, no pueden pasar alrededor de ninguna de estas estructuras porque el seno es un saco ciego (callejón sin salida).

El riego arterial del pericardio (fig. 4.47) proviene principalmente de una rama delgada del arteria torácica interna, la arteria pericardiacofrénica, que a menudo acompaña o al menos es paralela al nervio frénico con respecto al diafragma. Las contribuciones más pequeñas de sangre provienen de la

• arteria musculofrénica, una rama terminal de la arteria torácica interna • arterias bronquial, esofágica y frénica superior, ramas de la aorta torácica • arterias coronarias (capa visceral del pericardio seroso únicamente), las primeras ramas de la aorta

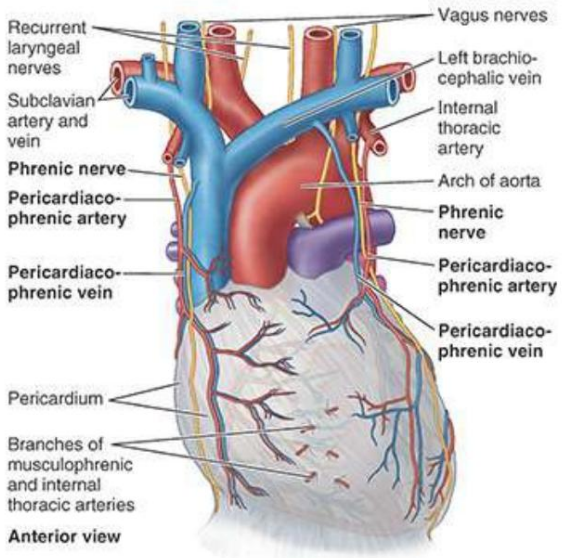

FIGURA 4.47. Irrigación arterial y drenaje venoso del pericardio. Las arterias del pericardio derivan principalmente de las arterias torácicas internas con contribuciones menores de sus ramas musculofrénicas y de la aorta torácica. Las venas son afluentes de las venas braquiocefálicas.

El drenaje venoso del pericardio proviene del

• venas pericardiacofrénicas, tributarias de las venas braquiocefálicas (o torácicas internas) • tributarias variables del sistema venoso ácigos (que se analiza más adelante en este capítulo)

La inervación del pericardio proviene del

• nervios frénicos (C3–C5), fuente primaria de fibras sensoriales; las sensaciones de dolor transmitidas por estos nervios se refieren comúnmente a la piel (dermatomas C3-C5) de la región supraclavicular ipsilateral (parte superior del hombro del mismo lado) • nervios vagos, función incierta • troncos simpáticos, vasomotor

Machine Translated by Google

CLÍNICO
CAJA

RESUMEN DEL MEDIASTINO Y PERICARDIO

Inervación somática del pericardio por los nervios frénicos

La inervación del pericardio por los nervios frénicos es una consecuencia del desarrollo, y el curso de estos nervios somáticos entre el corazón y los pulmones tiene poco sentido a menos que se considere el desarrollo del pericardio fibroso.

Una membrana (membrana pleuropericárdica) que incluye el nervio frénico se divide o separa de la pared corporal en desarrollo por las cavidades pleurales en desarrollo, que se extienden para acomodar los pulmones en rápido crecimiento (fig. B4.19). Los pulmones se desarrollan dentro de los canales pericardioperitoneales que discurren a ambos lados del intestino anterior y conectan las cavidades torácica y abdominal a cada lado del tabique transverso. Los canales (cavidades pleurales primordiales) son demasiado pequeños para acomodar el rápido crecimiento de los pulmones, y los pulmones comienzan a invadir el mesénquima de la pared del cuerpo en sentido posterior, lateral y anterior, dividiéndolo en dos capas: una capa externa que se convierte en la pared torácica definitiva (costillas y músculos intercostales) y una capa interna o profunda (las membranas pleuropericárdicas) que contiene los nervios frénicos y forma el pericardio fibroso (Moore et al., 2020). Por tanto, el saco pericárdico puede ser una fuente de dolor al igual que la caja torácica o la pleura parietal, aunque el dolor tiende a referirse a los dermatomas de la pared corporal, áreas de las que recibimos sensaciones con mayor frecuencia.

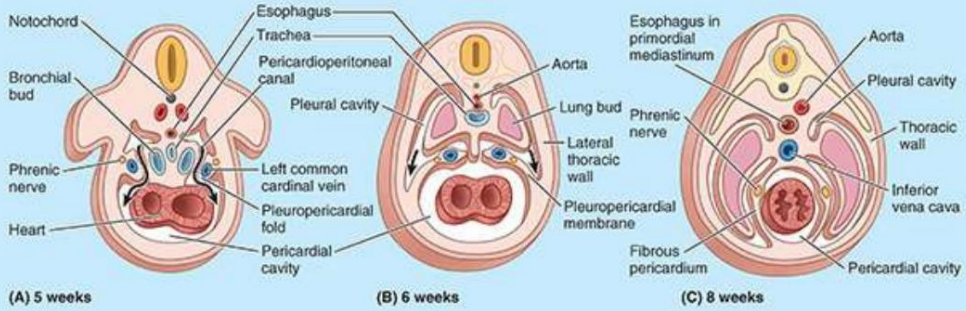

FIGURA B4.19. Secciones transversales a través de un embrión, craneal al septum transversum. Estas secciones muestran el desarrollo del pericardio fibroso y la reubicación del nervio frénico. El crecimiento exuberante de los pulmones hacia las cavidades pleurales primordiales (canales pleuropericárdicos) escinde los pliegues pleuropericárdicos de la pared corporal, creando las membranas pleuropericárdicas. Las membranas incluyen el nervio frénico y se convierten en el pericardio fibroso que encierra el corazón y separa las cavidades pleural y pericárdica.

Niveles de vísceras en relación con las divisiones mediastínicas

La división entre el mediastino superior e inferior (plano torácico transversal) se define en términos de estructuras óseas de la pared corporal y es en su mayoría independiente de

LGRAWANY
Machine Translated by Google

efectos gravitacionales. El nivel de las vísceras en relación con las subdivisiones del mediastino depende de la posición de la persona (es decir, la gravedad). Cuando una persona está en decúbito supino o cuando se diseca un cadáver, las vísceras se ubican más arriba (más superiores) en relación con las subdivisiones del mediastino que cuando la persona está en posición vertical (figs. 4.42 y B4.20A).

En otras palabras, la gravedad tira de las vísceras hacia abajo cuando estamos en posición vertical.

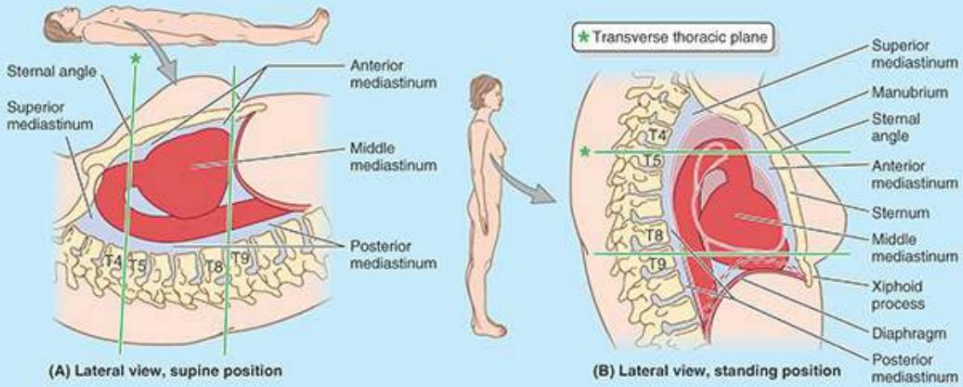

FIGURA B4.20. Cambio en la posición de las vísceras mediastínicas en relación con los planos esqueléticos en posición supina (A) y de pie (B) debido a la gravedad.

Las descripciones anatómicas tradicionalmente describen el nivel de las vísceras como si la persona estaban en posición supina, es decir, acostados boca arriba en la cama o en la mesa de operaciones o de disección. En esta posición, las vísceras abdominales se extienden horizontalmente, empujando las estructuras mediastínicas hacia arriba. Sin embargo, cuando el individuo está de pie o sentado erguido, los niveles de las vísceras son los que se muestran en la figura B4.20B. Esto ocurre porque las estructuras blandas del mediastino, especialmente el pericardio y su contenido, el corazón y los grandes vasos, y las vísceras abdominales que los sostienen, se hunden hacia abajo bajo la influencia de la gravedad.

En posición supina (fig. B4.20A), el

• El arco de la aorta se encuentra por encima del plano torácico transverso.
• La bifurcación de la tráquea se corta a través del plano torácico transversal. • Tendón central del diafragma (o la superficie diafragmática o extensión inferior del corazón) se encuentra al nivel de la unión xifosternal y la vértebra T9.

Al estar de pie o sentado erguido (Fig. B4.20B), el

• El arco de la aorta es seccionado por el plano torácico transversal. • La bifurcación traqueal se encuentra por debajo del plano torácico transverso. • El tendón central del diafragma puede descender hasta el nivel medio del xifoides. proceso y discos T9-T10 IV.

Este movimiento vertical de las estructuras mediastínicas debe considerarse durante los exámenes físicos y radiológicos en posición erecta y supina. Además, al acostarse de lado, el mediastino se hunde hacia la parte inferior bajo la fuerza de la gravedad.

Machine Translated by Google

Mediastinoscopia y biopsias mediastínicas

Con un endoscopio (mediastinoscopio), los cirujanos pueden ver gran parte del mediastino y realizar procedimientos quirúrgicos menores. Insertan el endoscopio a través de una pequeña incisión en la raíz del cuello, justo por encima de la muesca yugular del manubrio, en el espacio potencial anterior a la tráquea. Durante la mediastinoscopia, los cirujanos pueden observar o realizar una biopsia de los ganglios linfáticos mediastínicos para determinar si las células cancerosas han hecho metástasis en ellos (p. ej., de un carcinoma broncogénico). También se puede explorar el mediastino y tomar biopsias mediante una toracotomía anterior (extirpación de parte de un cartílago costal; véase el recuadro clínico "Toracotomía, incisiones en el espacio intercostal y escisión de costillas", anteriormente en este capítulo).

Ampliación del mediastino

Los radiólogos y los médicos de urgencias a veces observan un ensanchamiento del mediastino al observar las radiografías de tórax. Cualquier estructura en el mediastino puede contribuir al ensanchamiento patológico. A menudo se observa después de un trauma resultante por una colisión frontal, por ejemplo, que produce hemorragia en el mediastino a partir de grandes vasos lacerados, como la aorta o la VCS. Con frecuencia, el linfoma maligno (cáncer del tejido linfático) produce un agrandamiento masivo de los ganglios linfáticos mediastínicos y un ensanchamiento del mediastino. La hipertrofia (agrandamiento) del corazón (que a menudo ocurre debido a insuficiencia cardíaca congestiva, en la que la sangre venosa regresa al corazón a un ritmo que excede el gasto cardíaco) es una causa común de ensanchamiento del mediastino inferior.

Importancia quirúrgica del seno pericárdico transverso

El seno pericárdico transverso es especialmente importante para los cirujanos cardíacos. Después de abrir el saco pericárdico en dirección anterior, se puede pasar un dedo a través del seno pericárdico transverso por detrás de la aorta ascendente y el tronco pulmonar (fig. B4.21). Al pasar una pinza quirúrgica o una ligadura alrededor de estos grandes vasos, insertar los tubos de una máquina de derivación coronaria y luego apretar la ligadura, los cirujanos pueden detener o desviar la circulación de la sangre en estas arterias mientras realizan una cirugía cardíaca, como la derivación de la arteria coronaria. injerto.

LGRAWANY
Machine Translated by Google

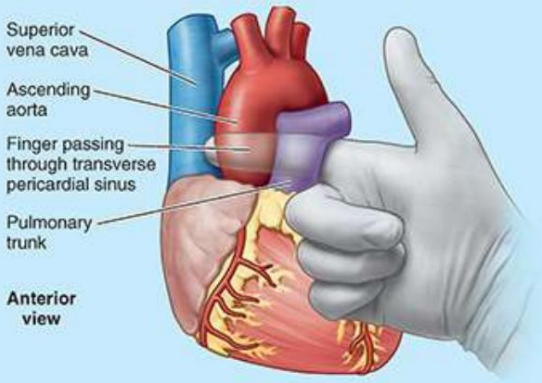

FIGURA B4.21. Seno pericárdico transverso.

Exposición de la Vena Cava

Después de ascender a través del diafragma, toda la parte torácica de la VCI (aproximadamente 2 cm) queda rodeada por el pericardio. En consecuencia, se debe abrir el saco pericárdico para exponer esta parte terminal de la VCI. Lo mismo es cierto para el Parte terminal de la VCS, que está en parte dentro y en parte fuera del saco pericárdico.

Pericarditis, frote pericárdico y derrame pericárdico

El pericardio puede estar involucrado en varios procesos patológicos. La inflamación del pericardio (pericarditis) suele provocar dolor en el pecho. También puede hacer que el pericardio seroso se vuelva áspero. Por lo general, las capas lisas opuestas del pericardio seroso forman No hay sonido detectable durante la auscultación. Si hay pericarditis, la fricción de las superficies rugosas puede sonar como un susurro de seda al escuchar con un estetoscopio sobre el borde esternal izquierdo y las costillas superiores (frotación pericárdica). Un pericardio crónicamente inflamado y engrosado puede calcificarse, obstaculizando gravemente la eficiencia cardíaca. Algunas enfermedades inflamatorias producen derrame pericárdico (paso de líquido desde los capilares pericárdicos hacia la cavidad pericárdica o acumulación de pus). Como resultado, el corazón se comprime (no puede expandirse y llenarse por completo) y se vuelve ineficaz. Los derrames pericárdicos no inflamatorios a menudo ocurren con insuficiencia cardíaca congestiva, en la que la sangre venosa regresa al corazón a un ritmo que excede el gasto cardíaco, lo que produce hipertensión cardíaca derecha (presión elevada en el lado derecho del corazón).

Taponamiento cardíaco

El pericardio fibroso es un saco cerrado, resistente y inelástico que contiene el corazón, normalmente el único ocupante además de una fina capa lubricante de líquido pericárdico. Si existe un derrame pericárdico extenso, el volumen comprometido del saco no permite la expansión completa del corazón, lo que limita la cantidad de sangre que el corazón puede recibir, lo que a su vez reduce el gasto cardíaco. El taponamiento cardíaco (compresión del corazón) es una enfermedad potencialmente letal.

Machine Translated by Google

condición porque el volumen del corazón está cada vez más comprometido por el líquido fuera del corazón pero dentro de la cavidad pericárdica.

La sangre en la cavidad pericárdica, el hemopericardio, también produce taponamiento cardíaco. El hemopericardio puede ser el resultado de la perforación de un área debilitada del músculo cardíaco debido a un infarto de miocardio (IM) o ataque cardíaco previo, de una hemorragia en la cavidad pericárdica después de operaciones cardíacas o de heridas punzantes. Esta situación es especialmente letal debido a la alta presión involucrada y la rapidez con la que se acumula el líquido.
El corazón está cada vez más comprimido y la circulación falla. Las venas de la cara y el cuello se ingurgitan debido al almacenamiento de sangre, comenzando donde la VCS ingresa al pericardio.

En pacientes con neumotórax (aire o gas en la cavidad pleural), el aire puede diseccionar a lo largo de los planos del tejido conectivo y entran en el saco pericárdico, produciendo un neumopericardio.

pericardiocentesis

Para aliviar el taponamiento cardíaco suele ser necesario el drenaje de líquido de la cavidad pericárdica, la pericardiocentesis. Para eliminar el exceso de líquido, se puede insertar una aguja de gran calibre a través del quinto o sexto espacio intercostal izquierdo cerca del esternón. Este acceso al saco pericárdico es posible porque la muesca cardíaca en el pulmón izquierdo y la muesca menos profunda en el saco pleural izquierdo dejan parte del saco pericárdico expuesto: el área desnuda del pericardio (véanse las figuras 4.31A y 4.32). También se puede llegar al saco pericárdico a través del ángulo xifocostal pasando la aguja en dirección superoposterior (fig. B4.22). En este sitio, la aguja evita el pulmón y la pleura y entra en la cavidad pericárdica; sin embargo, se debe tener cuidado de no perforar la arteria torácica interna o sus ramas terminales. En el taponamiento cardíaco agudo por hemopericardio, se puede realizar una toracotomía de emergencia (el tórax se abre rápidamente) para que se pueda realizar una incisión en el saco pericárdico para aliviar inmediatamente el taponamiento y detener la hemorragia del corazón (consulte el recuadro clínico “Toracotomía , espacio intercostal”). Incisiones y escisión de costillas” anteriormente en este capítulo).

Machine Translated by Google

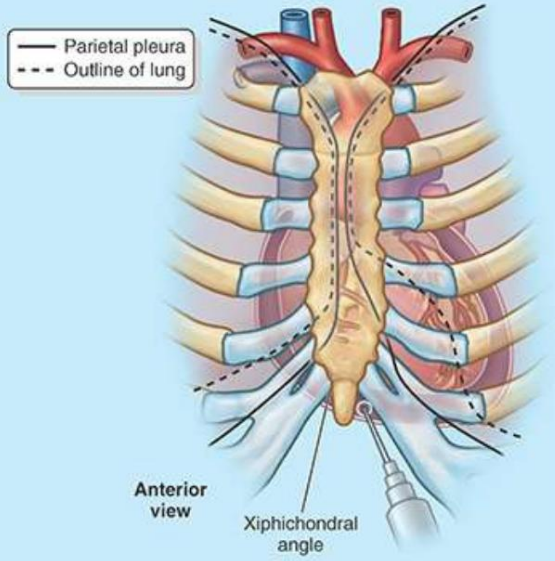

FIGURA B4.22. Pericardiocentesis.

Anomalías posicionales del corazón

El plegado anormal del tubo cardíaco embrionario hacia la izquierda en lugar de hacia la derecha puede provocar que la posición del corazón se invierta completamente, de modo que el ápice quede mal colocado hacia la derecha en lugar de hacia la izquierda: dextrocardia (fig. B4.23). este congénito La anomalía es la anomalía posicional más común del corazón, pero aún es relativamente poco común. La dextrocardia se asocia con la posición en imagen especular de los grandes vasos y el arco de la aorta. Este defecto congénito puede ser parte de una transposición general de las vísceras torácicas y abdominales (situs inversus), o la transposición puede afectar sólo al corazón (dextrocardia aislada). En la dextrocardia con situs inversus, la incidencia de defectos cardíacos acompañantes es baja y el corazón suele funcionar normalmente. Sin embargo, en la dextrocardia aislada, la anomalía congénita puede complicarse con anomalías cardíacas graves, como la transposición de las grandes arterias (Moore et al., 2020).

Machine Translated by Google

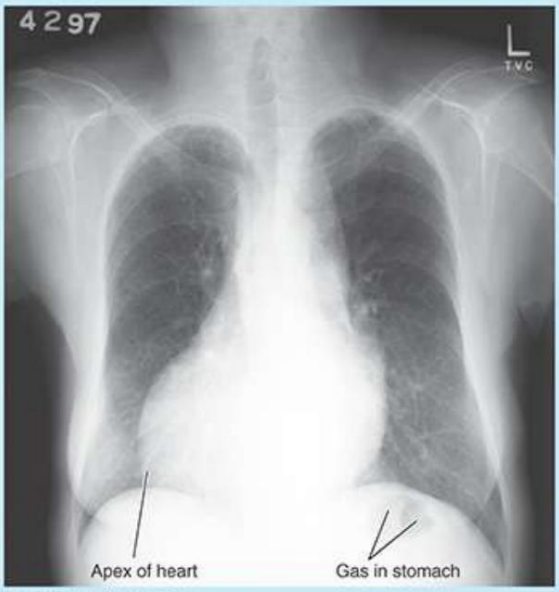

Anterior radiograph

FIGURA B4.23. Dextrocardia.

Conclusión: descripción general del mediastino y Pericardio

Descripción general del mediastino: el mediastino es el compartimento central del sistema torácico. Cavidad y contiene todas las vísceras torácicas excepto los pulmones. ■ Las estructuras ocupantes son huecas (llenas de líquido o aire) y, aunque están contenidas entre formaciones óseas anterior y posterior, se encuentran entre un "empaquetamiento neumático", inflado a volúmenes en constante cambio en cada lado. ■ El mediastino es una estructura flexible y dinámica que se mueve mediante estructuras contenidas en él (p. ej., el corazón) y que lo rodean (el diafragma y otros movimientos de la respiración), así como por el efecto de la gravedad y la posición del cuerpo. ■ El mediastino superior (por encima del plano torácico transversal) está ocupado por la tráquea y las partes superiores de los grandes vasos. ■ La parte media (la mayor parte) del mediastino inferior está ocupado por el corazón. ■ La mayor parte del mediastino posterior está ocupada por estructuras que atraviesan verticalmente todo o gran parte del tórax.

Pericardio: El pericardio es un saco fibroseroso, invaginado por el corazón y las raíces. de los grandes vasos, que encierra la cavidad serosa que rodea el corazón. ■ El pericardio fibroso es inelástico, está unido anterior e inferiormente al esternón y al diafragma, y se fusiona con la adventicia de los grandes vasos cuando entran o salen del saco. Por tanto, mantiene el corazón en su posición mediastínica media y limita la expansión (llenado) del corazón. ■ Si el espacio pericárdico está ocupado por líquido o un tumor, la capacidad del corazón disminuye.

LGRAWANY
Machine Translated by Google

comprometida. ■ El pericardio seroso recubre el pericardio fibroso y el exterior del corazón. Esta superficie brillante y lubricada permite al corazón (unido únicamente por sus vasos aferentes y eferentes y los reflejos relacionados de la membrana serosa) el libre movimiento.

requerido para sus movimientos de "escurrido" durante la contracción. ■ La capa parietal del pericardio seroso es sensible. Los impulsos de dolor conducidos desde allí por los nervios frénicos somáticos dan lugar a sensaciones de dolor referido.

Corazón

El corazón, un poco más grande que un puño ligeramente cerrado, es una bomba doble de succión y presión autoajustable. Las partes de la bomba trabajan al unísono para impulsar la sangre a todas las partes del cuerpo. El lado derecho del corazón (corazón derecho) recibe sangre (venosa) pobremente oxigenada del cuerpo a través de la VCS y la VCI y la bombea a través del tronco pulmonar y las arterias hasta los pulmones para su oxigenación (fig. 4.48A). El lado izquierdo del corazón (corazón izquierdo) recibe sangre (arterial) bien oxigenada de los pulmones a través de las venas pulmonares y la bombea hacia la aorta para su distribución por el cuerpo.

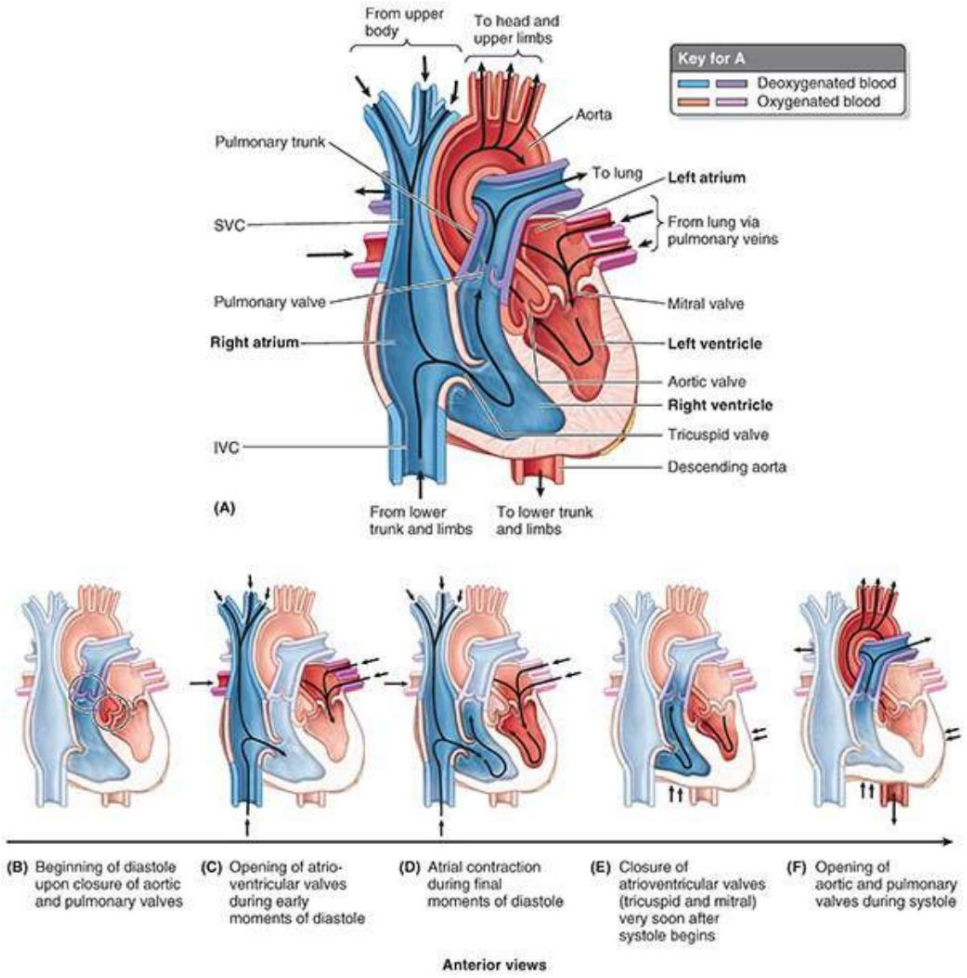

Machine Translated by Google

FIGURA 4.48. Ciclo cardíaco. A. Circulación de la sangre por el corazón. El corazón derecho (lado azul) es la bomba del circuito pulmonar; el corazón izquierdo (lado rojo) es la bomba del circuito sistémico. B–F. Etapas del ciclo cardíaco. El ciclo cardíaco describe el movimiento completo del corazón o latido del corazón e incluye el período desde el inicio de un latido hasta el inicio del siguiente. El ciclo consta de diástole (relajación y llenado ventricular) y sístole (contracción y vaciado ventricular). Véase la correlación fisiológica en la Figura 4.49. Flechas, dirección del flujo sanguíneo.

El corazón tiene cuatro cámaras: aurículas derecha e izquierda y ventrículos derecho e izquierdo. Las aurículas son cámaras receptoras que bombean sangre hacia los ventrículos (las cámaras de descarga). Las acciones de bombeo sincrónicas de las dos bombas auriculoventriculares (AV) del corazón (cámaras derecha e izquierda) constituyen el ciclo cardíaco (fig. 4.48B-F). El ciclo comienza con un período de elongación y llenado ventricular (diástole) y termina con un período de acortamiento y vaciado ventricular (sístole).

Se escuchan dos ruidos cardíacos con un estetoscopio: un sonido lubricante (primer) cuando se transfiere la sangre desde las aurículas hacia los ventrículos y un sonido doble (segundo) cuando los ventrículos expulsan la sangre del corazón. Los ruidos cardíacos se producen cuando se cierran bruscamente las válvulas unidireccionales que normalmente impiden que la sangre retroceda durante las contracciones del corazón (fig. 4.49).

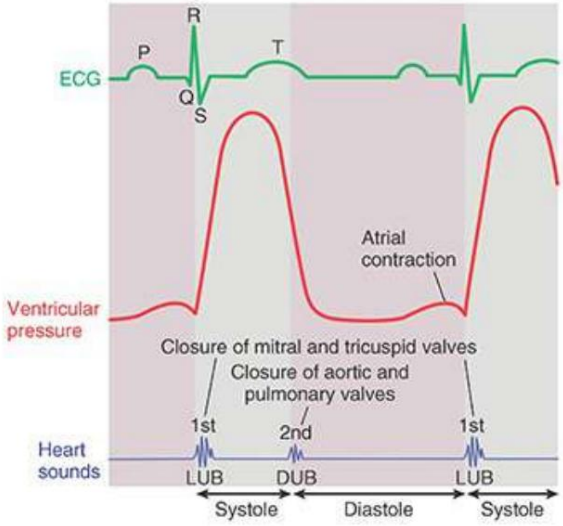

FIGURA 4.49. Correlación del electrocardiograma (ECG), la presión ventricular y los ruidos cardíacos normales. Las válvulas mitral y tricúspide cerradas de la sístole se ilustran en la figura 4.55C, y las válvulas aórtica y pulmonar cerradas de la diástole en la figura 4.55B.

La pared de cada cámara del corazón consta de tres capas, de superficial a profunda (v . fig. 4.43):

1. Endocardio, una fina capa interna (endotelio y tejido conectivo subendotelial) o
   Membrana que recubre el corazón y que también cubre sus válvulas.
2. Miocardio, una capa media helicoidal gruesa compuesta de músculo cardíaco 3. Epicardio,
una capa externa delgada (mesotelio) formada por la capa visceral de tejido seroso
   pericardio

Las paredes del corazón están compuestas principalmente de miocardio, especialmente en los ventrículos. Cuando los ventrículos se contraen, producen un movimiento de torsión debido a la doble orientación helicoidal de

LGRAWANY
Machine Translated by Google

las fibras del músculo cardíaco (Torrent-Guasp et al., 2001) (fig. 4.50). Este movimiento inicialmente expulsa la sangre de los ventrículos a medida que la espiral externa (basal) se contrae, primero estrechando y luego acortando el corazón, reduciendo el volumen de las cámaras ventriculares. La contracción secuencial continua de la espiral interna (apical) alarga el corazón, seguida de un ensanchamiento a medida que el miocardio se relaja brevemente, aumentando el volumen de las cámaras para extraer sangre de las aurículas.

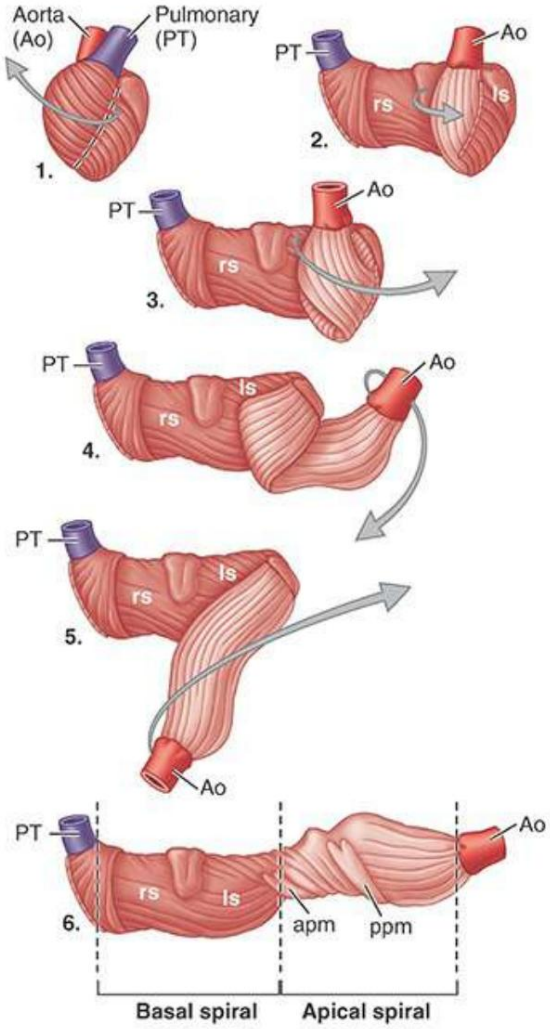

FIGURA 4.50. Disposición del miocardio y esqueleto fibroso del corazón. La disposición helicoidal (doble espiral) del miocardio. Cuando se incide el miocardio superficial a lo largo del surco interventricular anterior (línea discontinua en 1) y se pela hacia atrás comenzando en su origen desde el anillo fibroso del tronco pulmonar (PT; 2), se revelan las gruesas espirales dobles de la banda miocárdica ventricular (3). La banda miocárdica ventricular se va desenrollando progresivamente (3-6). Una banda de fibras casi horizontales forma una espiral basal externa (músculo oscuro; 6) que constituye la pared externa del ventrículo derecho (segmento derecho, rs) y la capa externa de la pared externa del ventrículo izquierdo (segmento izquierdo, ls). La espiral apical más profunda (músculo ligero) constituye la capa interna de la pared exterior del ventrículo izquierdo. Sus fibras entrecruzadas forman el tabique interventricular. Por tanto, el tabique, al igual que la pared exterior del ventrículo izquierdo, también tiene dos capas. La contracción secuencial de la banda miocárdica permite que los ventrículos funcionen como bombas paralelas, de succión y de propulsión; al contraerse, los ventrículos no sólo colapsan hacia adentro sino que se estrujan. apm, músculos papilares anteriores; ppm, músculos papilares posteriores.

Las fibras del músculo cardíaco están ancladas al esqueleto fibroso del corazón (fig. 4.51). Este

Machine Translated by Google

es un entramado complejo de colágeno denso que forma cuatro anillos fibrosos (L. annuli fibrosi) que rodean los orificios de las válvulas, un trígono fibroso derecho e izquierdo (formado por conexiones entre anillos) y las partes membranosas de los tabiques interauricular e interventricular. El esqueleto fibroso del corazón.

• mantiene permeables los orificios de las válvulas AV y semilunar y evita que se sobrecarguen distendidos por un mayor volumen de sangre que bombea a través de ellos
• proporciona unión para las valvas y cúspides de las válvulas •
proporciona unión para el miocardio, que, cuando se desenrolla, forma una banda miocárdica ventricular continua que se origina principalmente en el anillo fibroso de la válvula pulmonar y se inserta principalmente en el anillo fibroso de la aórtica. válvula (Fig. 4.50) • forma un "aislante"
eléctrico al separar los impulsos conducidos mientéricamente de las aurículas y los ventrículos para que se contraigan de forma independiente y rodeando y proporcionando paso a la parte inicial del haz AV del sistema de conducción del corazón. (discutido más adelante en este capítulo)

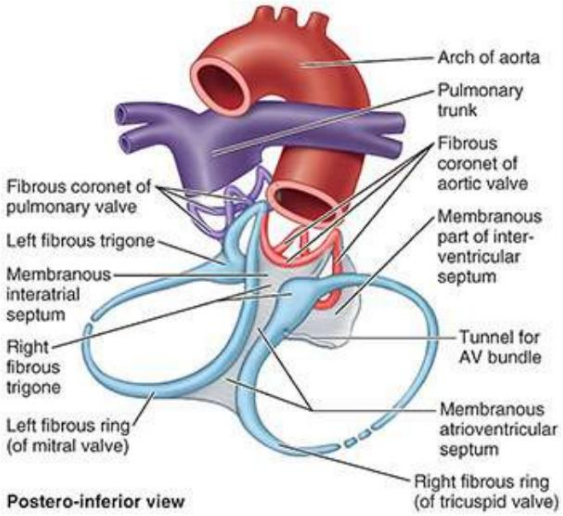

FIGURA 4.51. Esqueleto fibroso del corazón. El esqueleto fibroso aislado se compone de cuatro anillos fibrosos (o dos anillos y dos "coronas"), cada uno de los cuales rodea una válvula; dos trígonos; y las porciones membranosas de los tabiques interauricular, interventricular y auriculoventricular. AV, auriculoventricular.

Externamente, las aurículas están delimitadas de los ventrículos por el surco coronario (surco auriculoventricular), y los ventrículos derecho e izquierdo están delimitados entre sí por los surcos (surcos) interventriculares (IV) anterior y posterior (fig. 4.52B, C). El corazón parece trapezoidal desde una vista anterior o posterior (Fig. 4.52A, D), pero en tres dimensiones tiene forma de pirámide invertida con su vértice (dirigido hacia delante y hacia la izquierda) (Fig. 4.52B, recuadro) .), una base (opuesta al ápice, orientada principalmente hacia atrás) y cuatro lados.

Machine Translated by Google

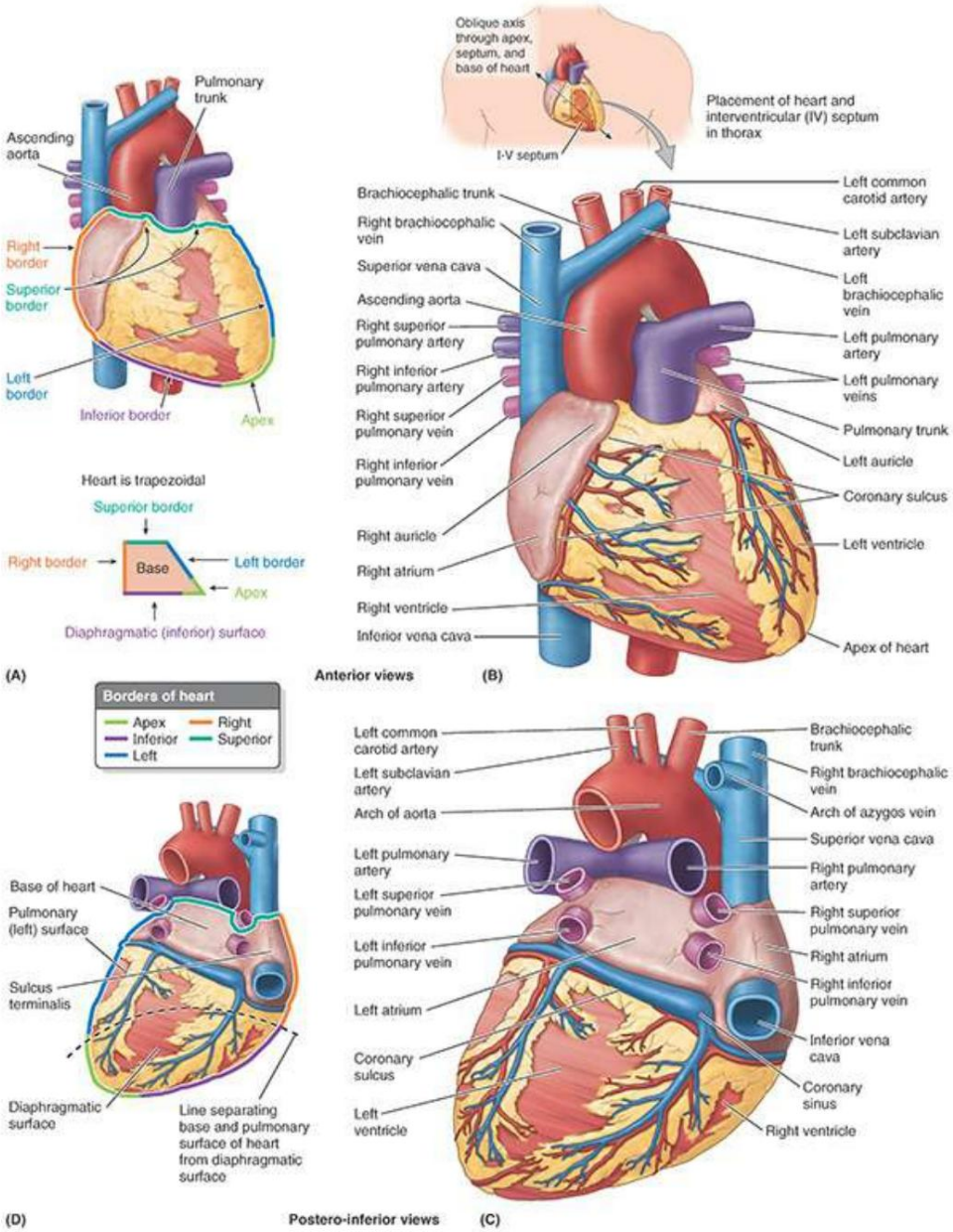

FIGURA 4.52. Forma, orientación, superficies y bordes del corazón. A y B. Superficie esternocostal del corazón y relación de los grandes vasos. Los ventrículos dominan esta superficie (dos tercios del ventrículo derecho, un tercio del ventrículo izquierdo). C y D. Superficies pulmonar (izquierda) y diafragmática (inferior) y base del corazón, así como relación de los grandes vasos.

El vértice del corazón (fig. 4.52B)

• está formado por la parte inferolateral del ventrículo izquierdo • se encuentra posterior al quinto espacio intercostal izquierdo en adultos, generalmente aproximadamente a 9 cm (una mano ancho) desde el plano medio

• normalmente permanece inmóvil durante todo el ciclo cardíaco • es donde los sonidos del cierre de la válvula mitral son máximos (latido del ápice); el ápice subyace a la Sitio donde se pueden auscultar los latidos del corazón en la pared torácica.

Machine Translated by Google

La base del corazón (fig. 4.52B, recuadro C, D)

• es la cara posterior del corazón (opuesta al ápice) • está
formada principalmente por la aurícula izquierda, con una menor contribución de la aurícula derecha
• mira posteriormente hacia los cuerpos de las vértebras T6-T9 y está separada de ellos por la
pericardio, seno pericárdico oblicuo, esófago y aorta • se extiende hasta
la bifurcación del tronco pulmonar por arriba y por debajo hasta la arteria coronaria.
surco

• recibe las venas pulmonares en los lados derecho e izquierdo de su porción auricular izquierda y la
venas cavas superior e inferior en los extremos superior e inferior de su porción auricular derecha

Las cuatro superficies del corazón (fig. 4.52A-D) son las siguientes

1. superficie anterior (esternocostal), formada principalmente por el ventrículo derecho
2. superficie diafragmática (inferior), formada principalmente por el ventrículo izquierdo y en parte por el derecho
ventrículo; se relaciona principalmente con el tendón central del diafragma
3. superficie pulmonar derecha, formada principalmente por la aurícula
derecha 4. superficie pulmonar izquierda, formada principalmente por el ventrículo izquierdo; forma la impresión cardíaca
en el pulmón izquierdo

El corazón parece trapezoidal tanto en la vista anterior (Fig. 4.52A, B) como en la posterior (Fig. 4.52C).
D). Los cuatro bordes del corazón son los siguientes:

1. borde derecho (ligeramente convexo), formado por la aurícula derecha y que se extiende entre la VCS
y el IVC
2. borde inferior (casi horizontal), formado principalmente por el ventrículo derecho y ligeramente por el
ventrículo izquierdo
3. borde izquierdo (oblicuo, casi vertical), formado principalmente por el ventrículo izquierdo y ligeramente por el
aurícula izquierda
4. borde superior, formado por las aurículas y aurículas derecha e izquierda en una vista anterior; el
De este borde emergen la aorta ascendente y el tronco pulmonar y la VCS ingresa por su lado derecho. Por
detrás de la aorta y el tronco pulmonar y por delante de la VCS, este borde forma el límite inferior del seno
pericárdico transverso.

El tronco pulmonar, de aproximadamente 5 cm de largo y 3 cm de ancho, es la continuación arterial del
ventrículo derecho y se divide en arterias pulmonares derecha e izquierda. El tronco y las arterias pulmonares
conducen sangre con poco oxígeno a los pulmones para su oxigenación (fig. 4.52B; véase la figura 4.48A).

AURÍCULA DERECHA

La aurícula derecha forma el borde derecho del corazón y recibe sangre venosa de la VCS, la VCI y el seno
coronario (fig. 4.52B, D). La aurícula derecha , en forma de oreja , es una bolsa muscular cónica que se proyecta
desde esta cámara como una habitación adicional, aumentando la capacidad de la aurícula al superponerse a la
aorta ascendente.

El interior de la aurícula derecha (fig. 4.53) tiene una

LGRAWANY
Machine Translated by Google

• parte posterior, lisa y de paredes delgadas (el seno venarum) , en la que se abren las venas cavas (SVC y IVC) y el seno coronario, llevando sangre pobremente oxigenada al corazón. • pared anterior rugosa y muscular compuesta de músculos pectinados (L. musculi). pectinati) • orificio AV derecho a través del cual la aurícula derecha descarga la sangre poco oxigenada que tiene recibido en el ventrículo derecho

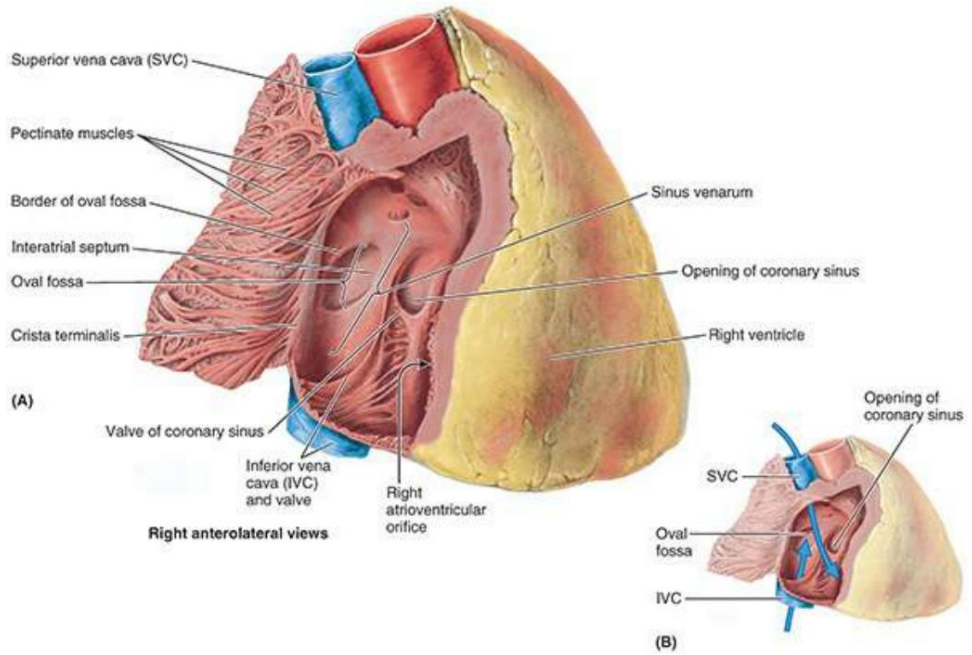

FIGURA 4.53. Aurícula derecha del corazón. A. Características internas. Se ha realizado una incisión en la pared exterior de la aurícula derecha desde la aurícula derecha hasta la superficie diafragmática. La pared se ha retraído para revelar la parte de pared lisa de la aurícula, el seno venarum, derivado de la absorción del seno venoso del corazón embrionario. Todas las estructuras venosas que entran en la aurícula derecha (vena cava superior e inferior y seno coronario) desembocan en el seno venarum. La fosa ovalada poco profunda es el sitio de fusión de la válvula embrionaria del agujero ovalado con el tabique interauricular. B. Flujo a través de la aurícula derecha. El flujo de entrada de la vena cava superior (VCS) se dirige hacia el orificio auriculoventricular derecho, mientras que la sangre de la vena cava inferior (VCI) se dirige hacia la fosa oval, como lo hacía antes del nacimiento.

Las partes lisa y rugosa de la pared auricular están separadas externamente por un surco vertical poco profundo, el surco terminal o surco terminal (fig. 4.52D), e internamente por una cresta vertical, la cresta terminal o cresta terminal (fig. 4.53A). . La VCS se abre hacia la parte superior de la aurícula derecha al nivel del tercer cartílago costal derecho. La VCI se abre hacia la parte inferior de la aurícula derecha casi en línea con la VCS, aproximadamente al nivel del quinto cartílago costal.

La abertura del seno coronario, un tronco venoso corto que recibe la mayoría de las venas cardíacas, se encuentra entre el orificio AV derecho y el orificio VCI. El tabique interauricular que separa las aurículas tiene una depresión ovalada del tamaño de la huella del pulgar, la fosa ovalada (L. fossa ovalis), que es un remanente del agujero ovalado (L. foramen ovale) y su válvula en el feto. La comprensión completa de las características de la aurícula derecha requiere una conciencia del desarrollo del corazón (consulte el recuadro clínico “Embriología de la aurícula derecha” en este capítulo).

VENTRÍCULO DERECHO

Machine Translated by Google

El ventrículo derecho forma la parte más grande de la superficie anterior del corazón, una pequeña parte de la superficie diafragmática y casi todo el borde inferior del corazón (fig. 4.52B). En su parte superior, se estrecha hasta formar un cono arterial, el cono arterioso (infundíbulo), que desemboca en el tronco pulmonar (fig. 4.54A, B). El interior del ventrículo derecho tiene elevaciones musculares irregulares (trabeculae carneae). Una gruesa cresta muscular, la cresta supraventricular, separa la pared muscular rugosa de la parte de entrada de la cámara de la pared lisa del cono arterioso o parte de salida. La parte de entrada del ventrículo recibe sangre de la aurícula derecha a través del orificio AV (tricúspide) derecho (fig. 4.55A), ubicado detrás del cuerpo del esternón al nivel del cuarto y quinto espacios intercostales. El orificio AV derecho está rodeado por uno de los anillos fibrosos del esqueleto fibroso del corazón (fig. 4.51). El anillo fibroso mantiene constante el calibre del orificio (lo suficientemente grande como para admitir las puntas de tres dedos), resistiendo la dilatación que de otro modo podría resultar de la sangre que pasa a través de él a diferent

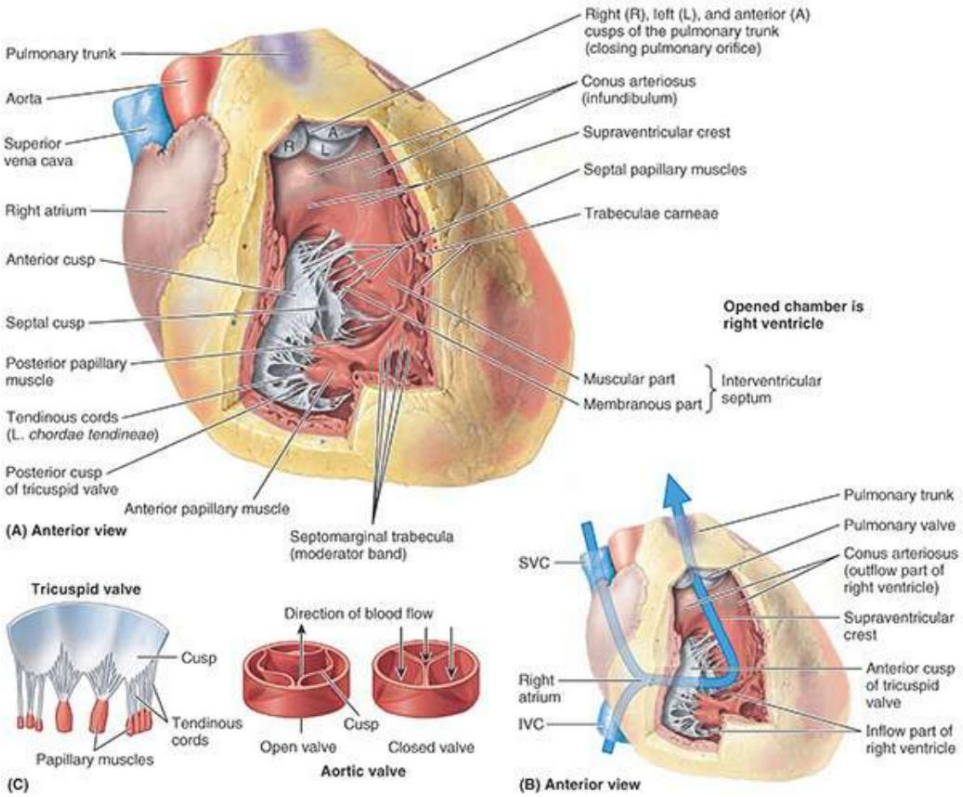

FIGURA 4.54. Ventrículo derecho del corazón. Se ha extirpado la pared esternocostal del ventrículo derecho. A. Características internas. La válvula tricúspide en la entrada del ventrículo (orificio auriculoventricular derecho [AV]) está abierta y la válvula pulmonar en la salida al tronco pulmonar está cerrada, como lo estarían durante el llenado ventricular (diástole). El cono arterioso liso en forma de embudo es el tracto de salida de la cámara. B. Flujo a través del ventrículo derecho. El flujo de sangre ingresa a la cámara desde su cara posterior e inferior, fluyendo anteriormente y hacia la izquierda (hacia el ápice); la salida de sangre al tronco pulmonar sale hacia arriba y hacia atrás. VCI, vena cava inferior; VCS: vena cava superior. C. Válvula tricúspide (izquierda) extendida y válvula pulmonar (derecha) que muestra la influencia del flujo sanguíneo en la apertura y el cierre de la válvula.

LGRAWANY
Machine Translated by Google

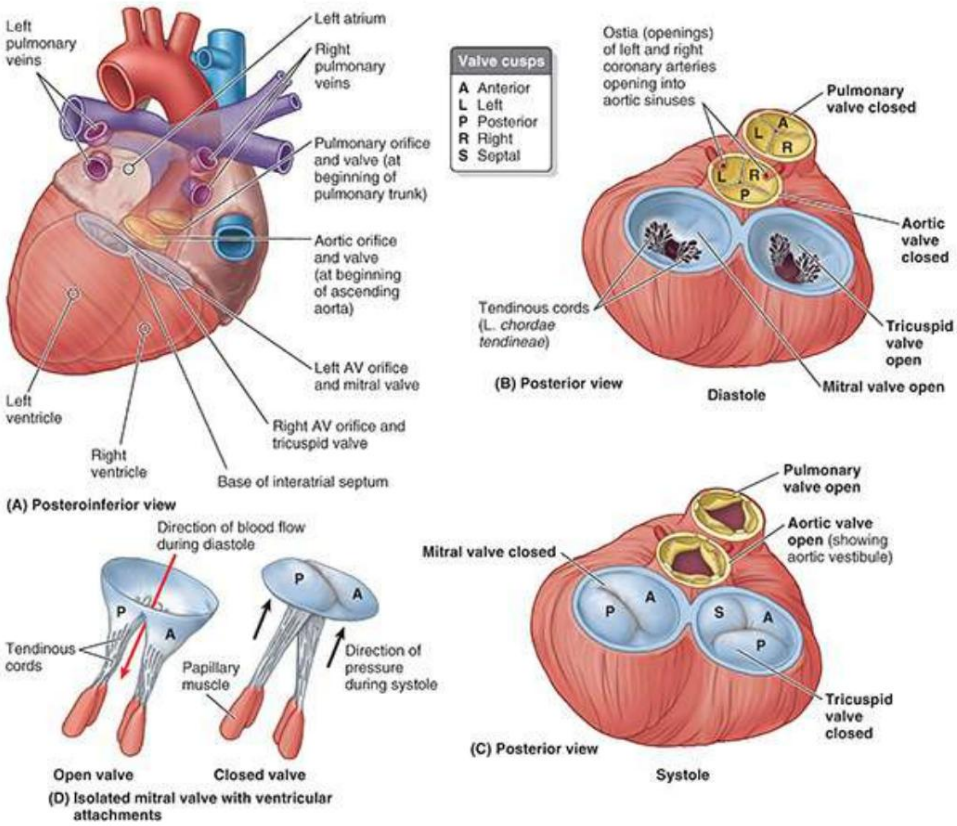

FIGURA 4.55. Válvulas del corazón y grandes vasos. (Las piezas A a D se muestran en orden en el sentido de las agujas del reloj) . A. Válvulas coronarias in situ. AV, auriculoventricular. B. Al comienzo de la diástole (relajación y llenado ventricular), las válvulas aórtica y pulmonar están cerradas; poco después, se abren las válvulas tricúspide y mitral (también se muestra en la figura 4.48). C. Poco después de que comienza la sístole (contracción y vaciado ventricular), las válvulas tricúspide y mitral se cierran y las válvulas aórtica y pulmonar se abren. D. Influencia del flujo/presión sanguínea en la apertura y cierre normal de la válvula mitral.

La válvula tricúspide (figs. 4.54 y 4.55) protege el orificio AV derecho. Las bases de las cúspides valvulares están unidas al anillo fibroso alrededor del orificio. Debido a que el anillo fibroso mantiene el calibre del orificio, las cúspides valvulares unidas contactan entre sí de la misma manera con cada latido del corazón. Los cordones tendinosos (L. chordae tendineae) se insertan en los bordes libres y las superficies ventriculares de las cúspides anterior, posterior y septal, de manera muy similar a los cordones que se unen a un paracaídas (fig. 4.54A, C). Los cordones tendinosos surgen de los ápices de los músculos papilares, que son proyecciones musculares cónicas con bases unidas a la pared ventricular. Los músculos papilares comienzan a contraerse antes de la contracción del ventrículo derecho, tensando los cordones tendinosos y juntando las cúspides. Debido a que las cuerdas están unidas a los lados adyacentes de dos cúspides, evitan la separación de las cúspides y su eversión (prolapso hacia las aurículas) cuando se aplica tensión a las cuerdas tendinosas y se mantiene durante la contracción ventricular (sístole), es decir, las cúspides de Se evita que la válvula tricúspide se prolapse (sea conducida hacia la aurícula derecha) a medida que aumenta la presión ventricular. Por lo tanto, las cúspides de las válvulas bloquean la regurgitación de sangre (flujo de sangre hacia atrás) desde el ventrículo derecho hacia la aurícula derecha durante la sístole ventricular (fig. 4.55C).

Tres músculos papilares del ventrículo derecho corresponden a las cúspides de la válvula tricúspide (fig. 4.54A):

Machine Translated by Google

1. El músculo papilar anterior, el más grande y prominente de los tres, surge de la pared anterior del ventrículo derecho; sus cordones tendinosos se unen a las cúspides anterior y posterior de la válvula tricúspide.
2. El músculo papilar posterior, más pequeño que el músculo anterior, puede constar de varios partes; Surge de la pared inferior del ventrículo derecho y sus cordones tendinosos se insertan en las cúspides posteriores y septales de la válvula tricúspide.
3. El músculo papilar septal surge del tabique interventricular y sus cordones tendinosos se insertan en las cúspides anterior y septal de la válvula tricúspide.

El tabique interventricular (SIV), compuesto de partes musculares y membranosas, es una partición fuerte colocada de forma oblicua entre los ventrículos derecho e izquierdo (fig. 4.54A; véase la fig. 4.57A), formando parte de las paredes de cada uno. Debido a la presión arterial mucho más alta en el ventrículo izquierdo, la parte muscular del IVS, que forma la mayor parte del tabique, tiene el grosor del resto de la pared del ventrículo izquierdo (dos o tres veces más grueso que la pared del ventrículo derecho) y sobresale hacia la cavidad del ventrículo derecho. Por arriba y por detrás, una fina membrana, que forma parte del esqueleto fibroso del corazón (fig. 4.51), forma la parte membranosa mucho más pequeña del IVS. En el lado derecho, la cúspide septal de la válvula tricúspide (Fig. 4.54A) está adherido a la mitad de esta parte membranosa del esqueleto fibroso. Esto significa que por debajo de la cúspide, la membrana es un tabique interventricular, pero por encima de la cúspide, es un tabique auriculoventricular, que separa la aurícula derecha del ventrículo izquierdo.

La trabécula septomarginal (banda moderadora) es un haz muscular curvo que atraviesa la cámara del ventrículo derecho desde la parte inferior del IVS hasta la base del músculo papilar anterior. Esta trabécula es importante porque transporta parte de la rama derecha del haz AV, una parte del sistema de conducción del corazón, hasta el músculo papilar anterior (consulte “Sistema de estimulación y conducción del corazón” más adelante en este capítulo). Este “atajo” a través de la cámara parece facilitar el tiempo de conducción, permitiendo la contracción coordinada del músculo papilar anterior.

La aurícula derecha se contrae cuando el ventrículo derecho está vacío y relajado; así, la sangre pasa a través de este orificio hacia el ventrículo derecho, empujando las cúspides de la válvula tricúspide hacia un lado como si fueran cortinas. El flujo de sangre hacia el ventrículo derecho (tracto de entrada) ingresa posteriormente; y cuando el ventrículo se contrae, la sangre que sale hacia el tronco pulmonar (tracto de salida) sale hacia arriba (fig. 4.54B). En consecuencia, la sangre sigue un camino en forma de U a través del ventrículo derecho, cambiando de dirección unos 140°. Este cambio de dirección es acomodado por la cresta supraventricular, que desvía el flujo entrante hacia la cavidad principal del ventrículo y el flujo saliente hacia el cono arterioso hacia el orificio pulmonar. El orificio de entrada (AV) y el orificio de salida (pulmonar) están separados aproximadamente 2 cm. La válvula pulmonar (figs. 4.54B y 4.55) en el vértice del cono arterioso está al nivel del tercer cartílago costal izquierdo (v . fig. B4.25A).

AURÍCULA IZQUIERDA

La aurícula izquierda forma la mayor parte de la base del corazón (fig. 4.52C, D). Los pares sin válvulas de venas pulmonares derecha e izquierda entran en la aurícula de paredes lisas (v . fig. 4.56). En el embrión hay

LGRAWANY
Machine Translated by Google

sólo una vena pulmonar común, así como hay un único tronco pulmonar. La pared de esta vena y cuatro de sus afluentes se incorporaron a la pared de la aurícula izquierda, del mismo modo que el seno venoso se incorporó a la aurícula derecha. La parte de la pared derivada de la vena pulmonar embrionaria tiene paredes lisas. La aurícula izquierda, tubular y muscular, con su pared trabeculada por músculos pectinados, forma la parte superior del borde izquierdo del corazón y se superpone a la raíz del tronco pulmonar (fig. 4.52B). Representa los restos de la parte izquierda de la aurícula primordial. Una depresión semilunar en el tabique interauricular indica el suelo de la fosa oval (fig. 4.56A); la cresta circundante es la válvula de la fosa ovalada (L. valvulae foramen ovale).

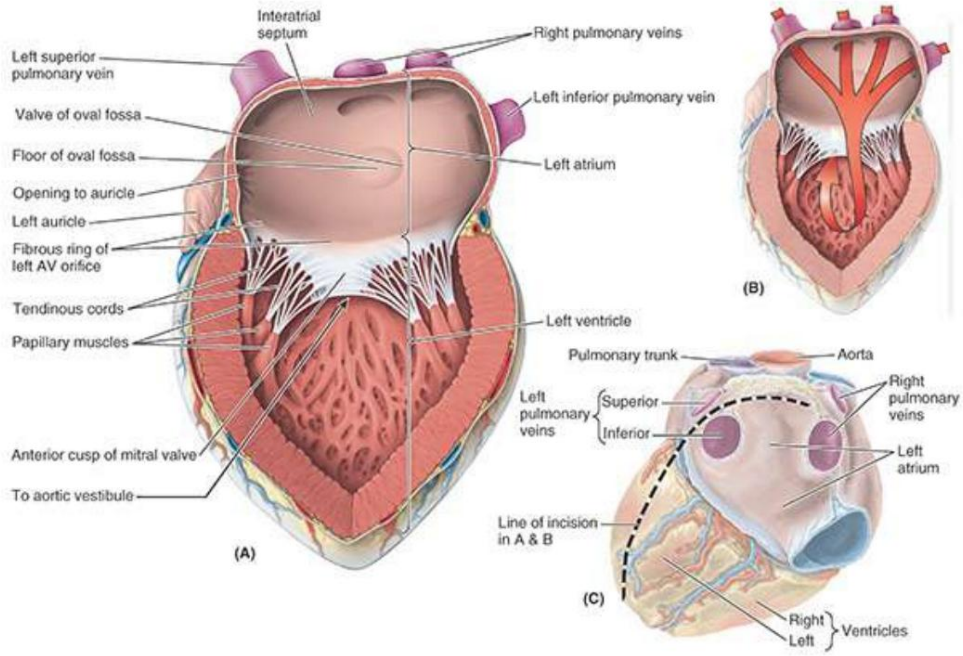

FIGURA 4.56. Interior de la aurícula izquierda y del ventrículo del corazón. A. Características de las caras internas de la aurícula izquierda y del tracto de entrada del ventrículo izquierdo. AV, auriculoventricular. B. Patrón de flujo sanguíneo a través del lado izquierdo del corazón. C. Figura de orientación. Para las partes A y B, se realizó una incisión en el corazón verticalmente a lo largo de su borde izquierdo y luego transversalmente a través de la parte superior de su base, pasando entre las venas pulmonares izquierdas superior e inferior.

El interior de la aurícula izquierda tiene

- una parte más grande de paredes lisas y una aurícula muscular más pequeña que contiene músculos pectinados
- cuatro venas pulmonares (dos superiores y dos inferiores) que entran en su pared posterior lisa (Fig. 4.56A, B) •

una pared ligeramente más gruesa que la de la aurícula derecha

- un tabique interauricular que se inclina hacia atrás y hacia la derecha

La sangre oxigenada que la aurícula izquierda recibe de las venas pulmonares se descarga a través del orificio AV izquierdo hacia el ventrículo izquierdo (fig. 4.56B).

VENTRÍCULO IZQUIERDO

El ventrículo izquierdo forma el vértice del corazón, casi toda su superficie y borde izquierdo (pulmonar).

Machine Translated by Google

y la mayor parte de la superficie diafragmática (figs. 4.52 y 4.57). Debido a que la presión arterial es mucho mayor en la circulación sistémica que en la pulmonar, el ventrículo izquierdo realiza más trabajo que el ventrículo derecho.

El interior del ventrículo izquierdo tiene (fig. 4.57)

• paredes que son dos o tres veces más gruesas que las del ventrículo derecho • paredes que en su mayor parte están cubiertas por una malla de trabéculas carnosas que son más finas y numerosas que las del ventrículo derecho
• una cavidad cónica que es más larga que la del ventrículo derecho • músculos papilares anteriores y posteriores que son más grandes que los del ventrículo derecho • una parte de salida superoanterior, no muscular y de paredes lisas, el vestíbulo aórtico, que sale del ventrículo cavidad hacia el orificio aórtico y la válvula aórtica (fig. 4.57A–C) • una válvula mitral de doble valva que protege el orificio AV izquierdo (figs. 4.55, 4.56 y 4.57) • un orificio aórtico que se encuentra en su parte posterosuperior derecha y está rodeado por un anillo fibroso al que se unen las cúspides posterior derecha e izquierda de la válvula aórtica; la aorta ascendente comienza en el orificio aórtico.

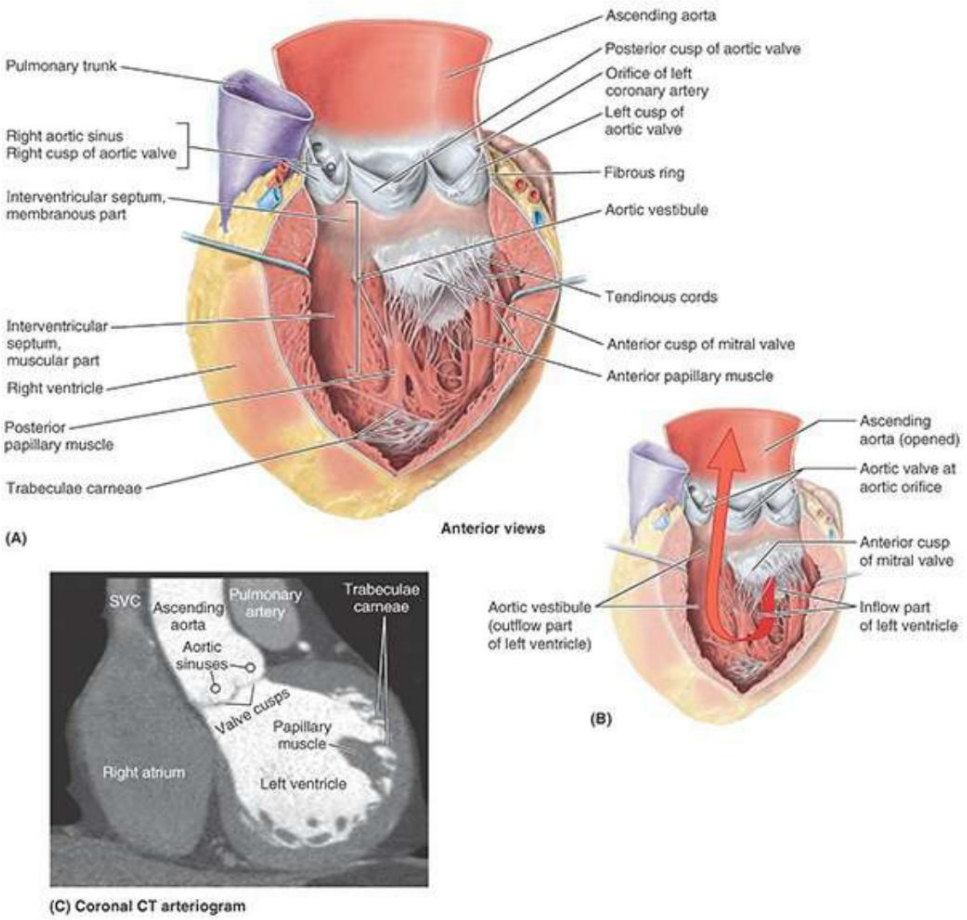

FIGURA 4.57. Interior y tracto de salida del ventrículo izquierdo del corazón. A y B. Se ha realizado una incisión en la superficie anterior del ventrículo izquierdo paralela al surco interventricular, con el margen derecho de la incisión retraído hacia la derecha, revelando una vista anterior de la cámara. B. El orificio auriculoventricular izquierdo y la válvula mitral se ubican posteriormente, y el vestíbulo aórtico conduce hacia arriba y hacia la derecha hasta la válvula aórtica. C. Los medios de contraste resaltan el ventrículo izquierdo y el tracto de salida.

LGRAWANY
Machine Translated by Google

La válvula mitral tiene dos cúspides, anterior y posterior. La válvula mitral se encuentra detrás de el esternón al nivel del cuarto cartílago costal. Cada una de sus cúspides recibe cordones tendinosos de más de un músculo papilar. Estos músculos y sus cordones sostienen la válvula mitral, lo que permite que las cúspides resistan la presión desarrollada durante las contracciones (bombeo) del ventrículo izquierdo (figs. 4.55C y 4.57A). Los cordones se tensan justo antes y durante la sístole, lo que impide que las cúspides sean forzadas hacia la aurícula izquierda. A medida que atraviesa el ventrículo izquierdo, el torrente sanguíneo realiza dos giros en ángulo recto, que en conjunto dan como resultado un cambio de dirección de 180°. Esta inversión del flujo tiene lugar alrededor de la cúspide anterior de la válvula mitral (fig. 4.57B).

La válvula aórtica semilunar, entre el ventrículo izquierdo y la aorta ascendente, está situada de forma oblicua (fig. 4.55). Se encuentra detrás del lado izquierdo del esternón, al nivel de la tercera costilla (v . fig. B4.25A).

VÁLVULAS SEMILUNARES

Cada una de las tres cúspides semilunares de la válvula pulmonar (anterior, derecha e izquierda), al igual que las cúspides semilunares de la válvula aórtica (posterior, derecha e izquierda), son cóncavas vistas desde arriba (figs. 4.55B y 4.57A). (Consulte el recuadro clínico "Bases para nombrar las cúspides y los senos de las válvulas aórtica y pulmonar" en este capítulo). Las cúspides semilunares no tienen cordones tendinosos que las sostengan. Tienen un área más pequeña que las cúspides de las válvulas AV y la fuerza que se ejerce sobre ellas es menos de la mitad de la ejercida sobre las cúspides de las válvulas tricúspide y mitral. Las cúspides se proyectan hacia el interior de la arteria, pero se presionan hacia sus paredes (pero no contra ellas) cuando la sangre sale del ventrículo (figs. 4.55C y 4.58B). Después de la relajación del ventrículo (diástole), el retroceso elástico de la pared del tronco pulmonar o de la aorta fuerza a la sangre a regresar al corazón. Sin embargo, las cúspides se cierran de golpe como un paraguas atrapado por el viento al captar el flujo sanguíneo inverso (figs. 4.55B y 4.58C). Se juntan para cerrar completamente el orificio, sosteniéndose entre sí cuando sus bordes tocan (se encuentran) e impiden que una cantidad significativa de sangre regrese al ventrículo.

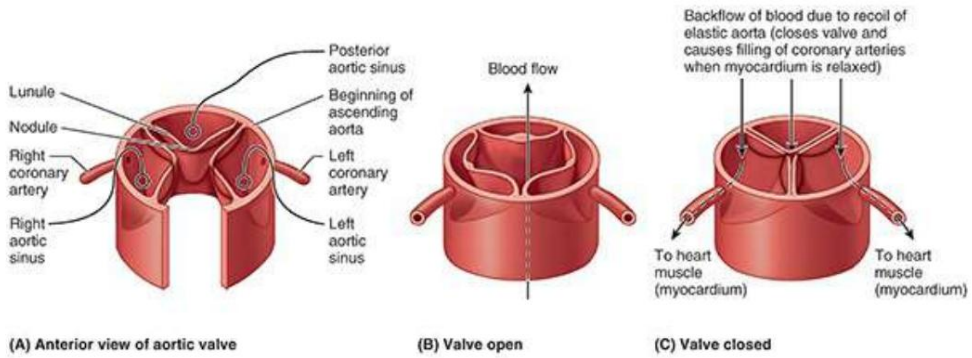

FIGURA 4.58. Válvula aórtica, senos aórticos y arterias coronarias. A. Al igual que la válvula pulmonar, la válvula aórtica tiene tres cúspides semilunares: derecha, posterior e izquierda. B. La sangre expulsada del ventrículo izquierdo fuerza a las cúspides a separarse. C. Cuando la válvula se cierra, los nódulos y lúnulas se encuentran en el centro.

El borde de cada cúspide está engrosado en la región de contacto, formando la lúnula; el vértice del borde libre angulado se engrosa aún más hasta convertirse en el nódulo (fig. 4.58A). Inmediatamente superiores a cada cúspide semilunar, las paredes de los orígenes del tronco pulmonar y la aorta están ligeramente

Machine Translated by Google

dilatado, formando un seno. Los senos aórticos y los senos del tronco pulmonar (senos pulmonares) son los espacios en el origen del tronco pulmonar y la aorta ascendente entre la pared dilatada del vaso y cada cúspide de las válvulas semilunares (figs. 4.55B y 4.57A, C).). La sangre en los senos y la dilatación de la pared impiden que las cúspides se adhieran a la pared del vaso, lo que podría impedir el cierre.

La desembocadura de la arteria coronaria derecha está en el seno aórtico derecho, la desembocadura de la izquierda La arteria coronaria está en el seno aórtico izquierdo y ninguna arteria surge del seno aórtico posterior (no coronario) (figs. 4.57A y 4.58).

VASCULATURA DEL CORAZÓN

Los vasos sanguíneos del corazón comprenden las arterias coronarias y las venas cardíacas, que transportan sangre hacia y desde la mayor parte del miocardio (fig. 4.59; véase la figura 4.61). El endocardio y parte del tejido subendocárdico ubicado inmediatamente fuera del endocardio reciben oxígeno y nutrientes por difusión o microvasculatura directamente desde las cámaras del corazón. Los vasos sanguíneos del corazón, normalmente incrustados en grasa, recorren la superficie del corazón justo por debajo del epicardio. En ocasiones, partes de los vasos quedan incrustadas dentro del miocardio.

Los vasos sanguíneos del corazón se ven afectados tanto por los nervios simpáticos como por los parasimpáticos.

LGRAWANY
Machine Translated by Google

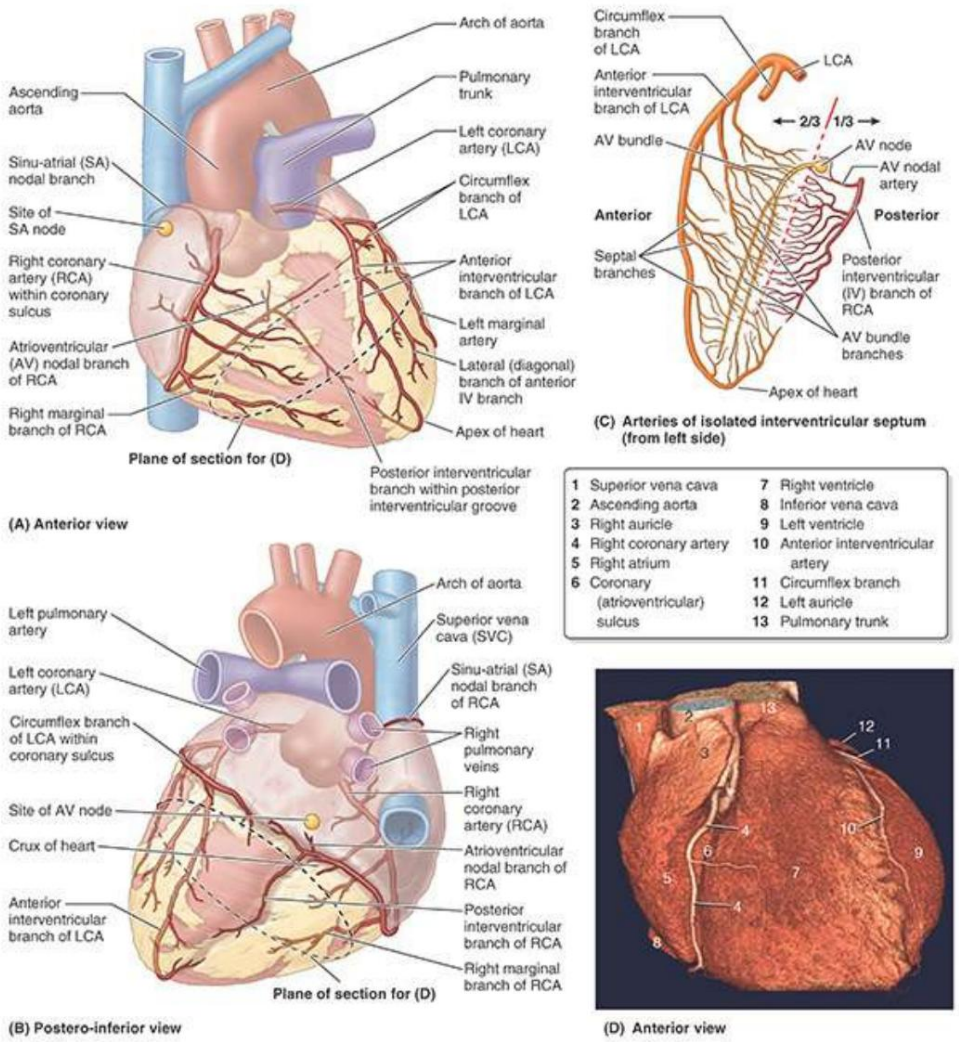

FIGURA 4.59. Arterias coronarias. A y B. Patrón de distribución más común. La ACD se anastomosa con la rama circunfleja de la LCA (las anastomosis no se muestran) después de que la ACD haya dado lugar a la arteria interventricular (IV) posterior. C.A. Arteria IV anterior (también llamada rama descendente anterior izquierda). La arteria se engancha alrededor del vértice del corazón para anastomosarse con la arteria IV posterior. C. Arterias del tabique interventricular (SIV). La rama RCA al nodo AV es la primera de muchas ramas septales de la arteria IV posterior. Las ramas septales de la rama interventricular anterior del LCA irrigan los dos tercios anteriores del IVS. Debido a que el haz AV y las ramas del haz están ubicados centralmente dentro y sobre el IVS, el LCA generalmente proporciona la mayor parte de la sangre a este tejido conductor. D. Reconstrucción volumétrica tridimensional del corazón y los vasos coronarios.

Irrigación arterial del corazón. Las arterias coronarias, las primeras ramas de la aorta, irrigan el miocardio y el epicardio. Las arterias coronarias derecha e izquierda surgen de los senos aórticos correspondientes en la parte proximal de la aorta ascendente, justo por encima de la válvula aórtica, y pasan alrededor de lados opuestos del tronco pulmonar (figs. 4.58 y 4.59; tabla 4.4). Las arterias coronarias irrigan tanto las aurículas como los ventrículos; sin embargo, las ramas auriculares suelen ser pequeñas y no evidentes en el corazón cadavérico. La distribución ventricular de cada arteria coronaria no está claramente delimitada.

TABLA 4.4. RIEGO ARTERIAL AL CORAZÓN

Arteria/rama	Origen	Curso	Distribución	Anastomosis

Machine Translated by Google

Coronaria derecha (RCA)	Seno aórtico derecho	Sigue el surco coronario (AV) entre las aurículas. y ventrículo	Aurícula derecha, nódulos SA y AV y parte posterior del IVS	Circunfleja y anterior IV ramas de LCA
EN nodal	RCA cerca de su origen (en 60%)	Asciende al nodo SA	Tronco pulmonar y nódulo SA	
RCA marginal derecho		Pasa hacia el margen inferior del corazón y apéndice	Ventrículo derecho y vértice del corazón.	IV ramas
Posterior interventricular	RCA (en 67%)	Corre en el surco IV posterior hasta el vértice del corazón	Ventrículos derecho e izquierdo y tercio posterior del IVS	rama IV anterior de ACV (en el ápice)
nodo AV	ACD cerca del origen de la arteria IV posterior	Se adapta a dos nodos AV	nodo AV	
coronaria izquierda (ACV)	Seno aórtico izquierdo	Corre en el surco coronario y emite anterior. IV y circunfleja sucursales	La mayor parte de la aurícula y ventrículo izquierdos, IVS y haces AV; puede alimentar el nodo AV	RCA
EN nodal	rama circunfleja de ACV (en 40%)	Asciende por la superficie posterior de la aurícula izquierda hasta nodo SA	Aurícula izquierda y nódulo SA	
Anterior interventricular	ACV	Pasa a lo largo de anterior Surco IV hasta el vértice del corazón	Ventrículos derecho e izquierdo y dos tercios anteriores de IVS	Rama IV posterior de RCA (en el ápice)
Circunflejo	ACV	Pases a la izquierda en surco coronario y corre hasta la superficie posterior del corazón	Aurícula izquierda y izquierda ventrículo	RCA
marginal izquierdo	rama circunfleja de ACV	Sigue el borde izquierdo de corazón	Ventrículo izquierdo	IV ramas
Posterior interventricular	ACV (en 33%)	Corre en el surco IV posterior hasta el vértice del corazón	Ventrículos derecho e izquierdo y tercio posterior del IVS	rama IV anterior de ACV (en el ápice)

AV, atrioventricular; IV, interventricular; IVS, interventricular septum; SA, sino-atrial.

La arteria coronaria derecha (RCA) surge del seno aórtico derecho de la aorta ascendente y pasa al lado derecho del tronco pulmonar y discurre por el surco coronario (figs. 4.58 y 4.59A). Cerca de su origen, la ACD suele emitir una rama del nódulo sinoauricular ascendente, que irriga el nódulo SA. Luego, la ACD desciende en el surco coronario y emite la rama marginal derecha, que irriga el borde derecho del corazón mientras corre hacia (pero no alcanza) el vértice del corazón. Después de desprender esta rama, la ACD gira hacia la izquierda y continúa en el surco coronario hasta la cara posterior del corazón. En la cara posterior de la cruz (L., cruz) del corazón (la unión de los tabiques interauricular e interventricular (IV) entre las cuatro cámaras del corazón), la ACD da lugar a la rama del nódulo auriculoventricular, que irriga el nódulo AV (Figura 4.59A–C). Los nodos SA y AV son parte del sistema de conducción del corazón.

La dominancia del sistema arterial coronario se define por qué arteria da origen a la

LCRAWANY
Machine Translated by Google

Rama interventricular posterior (IV) (arteria descendente posterior). La dominancia de la ACD es típica (aproximadamente 67%) (figs. 4.59A y 4.60A); la RCA da origen a la gran rama interventricular posterior, que desciende por el surco IV posterior hacia el vértice del corazón. Esta rama irriga áreas adyacentes de ambos ventrículos y envía ramas perforantes del tabique interventricular hacia el tabique IV. La rama terminal (ventricular izquierda) de la ACD continúa luego por una corta distancia en el surco coronario (figs. 4.59A, B y 4.60A).

Por tanto, en el patrón de distribución más común, la ACD irriga la superficie diafragmática del corazón.

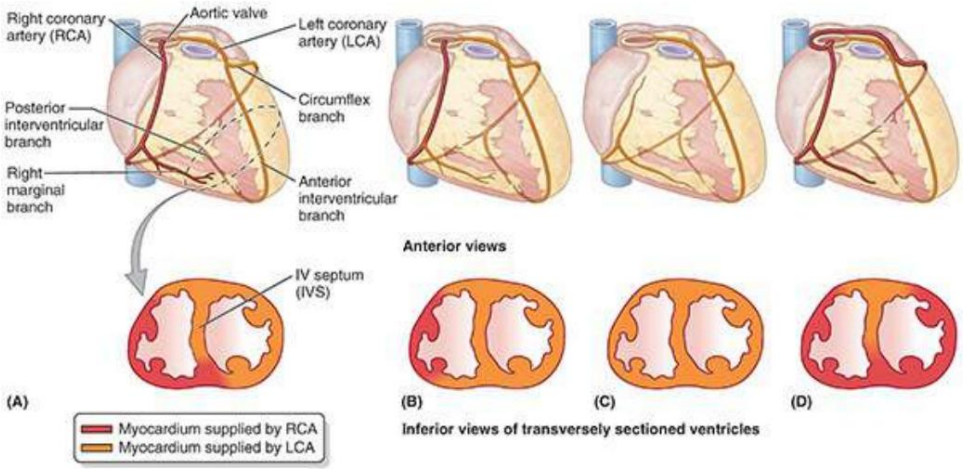

FIGURA 4.60. Variaciones en la distribución de las arterias coronarias. A. En el patrón más común (67%), la ACD es dominante y da origen a la rama interventricular posterior. B y C. La LCA da lugar a la rama interventricular posterior en aproximadamente el 15% de los individuos, incluida la LCA dominante (B) y la agenesia (ausencia) de la ACD (C). D. Se producen muchas otras variaciones, como que la ACD reemplace la rama recurrente izquierda.

Normalmente, el RCA suministra (Figs. 4.59 y 4.60A)

• la aurícula derecha •
la mayor parte del ventrículo
derecho • parte del ventrículo izquierdo (la superficie diafragmática) •
parte del tabique IV, generalmente el tercio posterior • el nódulo
SA (en aproximadamente el 60% de las personas) • el nódulo
AV (en aproximadamente el 60% de las personas) 80% de las personas)

La arteria coronaria izquierda (LCA) surge del seno aórtico izquierdo de la aorta ascendente (Fig. 4.58A), pasa entre la aurícula izquierda y el lado izquierdo del tronco pulmonar y discurre por el surco coronario (Fig. 4.59A, B). En aproximadamente el 40% de las personas, la rama del nódulo SA surge de la rama circunfleja del LCA y asciende por la superficie posterior de la aurícula izquierda hasta el nódulo SA. Al entrar en el surco coronario, en el extremo superior del surco IV anterior, la LCA se divide en dos ramas, la rama IV anterior (los médicos continúan usando LAD, la abreviatura del antiguo término "arteria descendente anterior izquierda") y la rama IV anterior. rama circunfleja (fig. 4.59A-C).

La rama IV anterior pasa a lo largo del surco IV hasta el vértice del corazón. Aquí se vuelve

Machine Translated by Google

alrededor del borde inferior del corazón y comúnmente se anastomosa con la rama IV posterior de la arteria coronaria derecha. La rama IV anterior irriga partes adyacentes de ambos ventrículos y, a través de ramas del tabique IV, los dos tercios anteriores del IVS (figs. 4.59C y 4.60A). En muchas personas, la rama IV anterior da origen a una rama lateral (arteria diagonal), que desciende sobre la superficie anterior del corazón (fig. 4.59A).

La rama circunfleja más pequeña de la LCA sigue el surco coronario alrededor del lado izquierdo. borde del corazón hasta la superficie posterior del corazón. La rama marginal izquierda de la rama circunfleja sigue el margen izquierdo del corazón e irriga el ventrículo izquierdo. Lo más habitual es que la rama circunfleja de la LCA termine en el surco coronario de la cara posterior del corazón antes de llegar a la cruz del corazón (fig. 4.59B), pero en aproximadamente un tercio de los corazones continúa irrigando una rama que discurre dentro o adyacente al surco intravenoso posterior (fig. 4.60B).

Normalmente, el LCA suministra (Fig. 4.59 y 4.60A)

• la aurícula izquierda

• la mayor parte del ventrículo izquierdo • parte del ventrículo derecho • la mayor parte del IVS (normalmente sus dos tercios anteriores), incluido el haz AV del conducto sistema del corazón, a través de sus ramas perforantes del tabique IV • el nódulo SA (en aproximadamente el 40% de las personas)

Variaciones de las arterias coronarias Variaciones en los patrones de ramificación y distribución de las arterias coronarias. Las arterias coronarias son comunes. En el patrón dominante derecho más común, presente en aproximadamente el 67% de las personas, el RCA y el LCA comparten aproximadamente por igual el suministro de sangre del corazón (figs. 4.59 y 4.60A). En aproximadamente el 15% de los corazones, la LCA es dominante en el sentido de que la rama IV posterior es una rama de la arteria circunfleja (fig. 4.60B). Hay codominancia en aproximadamente el 18% de las personas, en la que las ramas de las arterias coronarias derecha e izquierda llegan a la base del corazón y dan lugar a ramas que discurren en o cerca del surco IV posterior. Algunas personas tienen sólo una arteria coronaria (fig. 4.60C). Se producen muchas otras variaciones, incluida una rama circunfleja que surge del seno aórtico derecho (fig. 4.60D). Aproximadamente el 4% de las personas tienen una arteria coronaria accesoria.

Circulación colateral coronaria Las ramas de las arterias coronarias generalmente se consideran arterias terminales funcionales (arterias que irrigan regiones del miocardio que carecen de anastomosis suficientes de otras ramas grandes para mantener la viabilidad del tejido en caso de que se produzca una oclusión). Sin embargo, sí existen anastomosis entre ramas de las arterias coronarias, subepicárdicas o miocárdicas, y entre estas arterias y vasos extracardíacos como los torácicos (Standring, 2021). Existen anastomosis entre las terminaciones de las arterias coronarias derecha e izquierda en el surco coronario y entre las ramas IV alrededor del vértice del corazón en aproximadamente el 10% de los corazones aparentemente normales. El potencial para el desarrollo de circulación colateral probablemente existe en la mayoría, si no en todos, los corazones.

Drenaje Venoso del Corazón. El corazón es drenado principalmente por venas que desembocan en el seno coronario y en parte por pequeñas venas que desembocan en la aurícula derecha (fig. 4.61). El

LGRAWANY
Machine Translated by Google

El seno coronario, la vena principal del corazón, es un amplio canal venoso que discurre de izquierda a derecha en la parte posterior del surco coronario. El seno coronario recibe la vena cardíaca mayor en su extremo izquierdo y la vena cardíaca media y las venas cardíacas pequeñas en su extremo derecho. La vena ventricular posterior izquierda y la vena marginal izquierda también desembocan en el seno coronario.

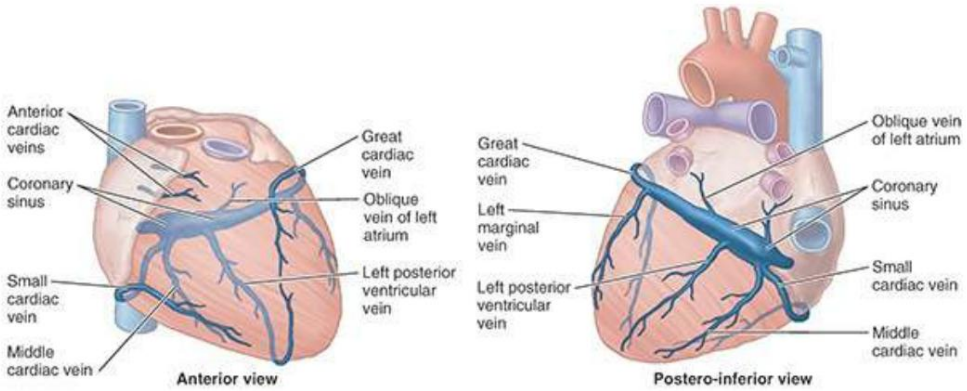

FIGURA 4.61. Venas cardíacas. Las venas cardíacas grande, media y pequeña; la vena oblicua de la aurícula izquierda; y la vena ventricular posterior izquierda son los principales vasos que drenan hacia el seno coronario. El seno coronario, a su vez, desemboca en la aurícula derecha. Las venas cardíacas anteriores pasan profundamente hasta el borde de la aurícula derecha para drenar directamente en la aurícula derecha.

La gran vena cardíaca es la principal afluente del seno coronario. Su primera parte, la vena interventricular anterior, comienza cerca del vértice del corazón y asciende con la rama IV anterior de la LCA. En el surco coronario gira a la izquierda y su segunda parte recorre el lado izquierdo del corazón con la rama circunfleja de la LCA para llegar al seno coronario. (Aquí está ocurriendo una situación inusual: ¡la sangre fluye en la misma dirección dentro de un par de arteria y vena!) La gran vena cardíaca drena las áreas del corazón irrigadas por la LCA.

La vena cardíaca media (vena IV posterior) acompaña a la rama interventricular posterior (que generalmente surge de la ACD). Una pequeña vena cardíaca acompaña a la rama marginal derecha de la ACD. Por tanto, estas dos venas drenan la mayoría de las áreas comúnmente irrigadas por la ACD. La vena oblicua de la aurícula izquierda (de Marshall) es un vaso pequeño, relativamente sin importancia posnatalmente, que desciende sobre la pared posterior de la aurícula izquierda y se fusiona con la gran vena cardíaca para formar el seno coronario (que define el comienzo del seno). . La vena oblicua es el remanente de la VCS izquierda embrionaria, que suele atrofiarse durante el período fetal; ocasionalmente persiste en adultos, reemplazando o aumentando la VCS derecha.

Algunas venas cardíacas no drenan a través del seno coronario. Varias venas cardíacas anteriores pequeñas comienzan en la superficie anterior del ventrículo derecho, cruzan el surco coronario y por lo general terminan directamente en la aurícula derecha; a veces entran en la pequeña vena cardíaca. Las venas cardíacas más pequeñas (L. venae cordis minimae) son vasos diminutos que comienzan en los lechos capilares del miocardio y desembocan directamente en las cámaras del corazón, principalmente las aurículas. Aunque se llaman venas, son comunicaciones sin válvulas con los lechos capilares del miocardio y pueden transportar sangre desde las cámaras del corazón al miocardio.

Drenaje Linfático del Corazón. Los vasos linfáticos del miocardio y del tejido conectivo subendocárdico pasan al plexo linfático subepicárdico. Los vasos de este plexo pasan al surco coronario y siguen las arterias coronarias. Un solo vaso linfático, formado por el

Machine Translated by Google

unión de diversos vasos linfáticos provenientes del corazón, asciende entre el tronco pulmonar y la aurícula izquierda y termina en los ganglios linfáticos traqueobronquiales inferiores, generalmente del lado derecho.

SISTEMAS ESTIMULADORES, CONDUCTORES Y REGULADORES DE CORAZÓN

Sistema estimulante y conductor del corazón. En la secuencia ordinaria de acontecimientos del ciclo cardíaco, la aurícula y el ventrículo trabajan juntos como una sola bomba. El sistema de conducción del corazón (fig. 4.62) genera y transmite los impulsos que producen las contracciones coordinadas del ciclo cardíaco (analizado anteriormente en este capítulo). El sistema de conducción consta de tejido ganglionar que inicia los latidos del corazón y coordina las contracciones de los cuatro corazón.

cámaras y fibras conductoras altamente especializadas para conducirlas rápidamente a las diferentes zonas del corazón. Luego, los impulsos son propagados por las células del músculo estriado del corazón, de modo que las paredes de la cámara se contraen simultáneamente.

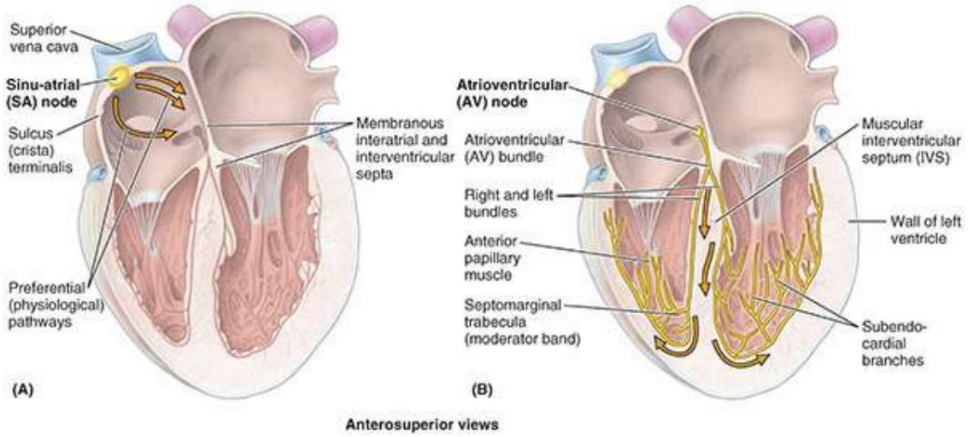

FIGURA 4.62. Sistema de conducción del corazón. A. Estimulación del nódulo SA de la aurícula. Los impulsos (flechas) iniciados en el nódulo SA, ubicado en el extremo superior del surco terminal (internamente, cresta), se propagan a través de la musculatura auricular hasta el nódulo AV. B. Estimulación de los ventrículos por el nodo AV. Los impulsos (flechas) recibidos por el nodo AV, en la parte inferior del tabique interauricular, son conducidos a través del haz AV y sus ramas hasta el miocardio. El haz AV comienza en el nódulo AV y se divide en haces derecho e izquierdo en la unión de las partes membranosa y muscular del IVS.

El nódulo sinauricular (SA) se encuentra anterolateralmente justo por debajo del epicardio en la unión de la VCS y la aurícula derecha, cerca del extremo superior del surco terminal (figs. 4.59A y 4.62A). El nódulo SA (un pequeño conjunto de tejido ganglionar, fibras musculares cardíacas especializadas y tejido conectivo fibroelástico asociado) es el marcapasos del corazón. El nódulo SA inicia y regula los impulsos de las contracciones del corazón, emitiendo un impulso aproximadamente 70 veces por minuto en la mayoría de las personas la mayor parte del tiempo. La señal de contracción del nódulo SA se propaga miógenamente (a través de la musculatura) de ambas aurículas. El nódulo SA está irrigado por la arteria del nódulo sinoauricular, que generalmente surge como una rama auricular de la ACD (en el 60% de las personas), pero a menudo surge de la LCA (en el 40%). El nódulo SA es estimulado por la división simpática del sistema nervioso autónomo para acelerar la frecuencia cardíaca y es inhibido por la división parasimpática para regresar o acercarse a su frecuencia basal.

El nódulo auriculoventricular (AV) es una colección más pequeña de tejido ganglionar que el nódulo SA. El

LCRAWANY
Machine Translated by Google

El nódulo AV está situado en la región posteroinferior del tabique interauricular, cerca de la apertura del seno coronario (figs. 4.59A-C y 4.61B). La señal generada por el nodo SA atraviesa las paredes de la aurícula derecha, propagada por el músculo cardíaco (conducción miógena), que transmite la señal rápidamente desde el nodo SA al nodo AV. Luego, el nódulo AV distribuye la señal a los ventrículos a través del haz AV (fig. 4.62B). La estimulación simpática acelera la conducción y la estimulación parasimpática la ralentiza. El haz AV, el único puente entre el miocardio auricular y ventricular, pasa desde el nódulo AV a través del esqueleto fibroso del corazón (v. fig. 4.51) y a lo largo de la parte membranosa del IVS.

En la unión de las partes membranosa y muscular del IVS, el haz AV se divide en haces derecho e izquierdo (fig. 4.62B). Estas ramas proceden a cada lado del IVS muscular hasta el endocardio y luego se ramifican en ramas subendocárdicas (fibras de Purkinje), que se extienden hacia las paredes de los respectivos ventrículos. Las ramas subendocárdicas del haz derecho estimulan el músculo del IVS, el músculo papilar anterior a través de la trabécula septomarginal (banda moderadora) y la pared del ventrículo derecho. El haz izquierdo se divide cerca de su origen en aproximadamente seis haces más pequeños, que dan lugar a ramas subendocárdicas que estimulan el IVS, los músculos papilares anterior y posterior y la pared del ventrículo izquierdo.

El nódulo AV está irrigado por la arteria del nódulo AV, la rama más grande y generalmente la primera rama del tabique IV de la arteria IV posterior, una rama de la ACD en 80% de las personas (fig. 4.59A-C). Por tanto, el riego arterial de los nódulos SA y AV suele derivar de la RCA. Sin embargo, el haz AV atraviesa el centro del IVS, cuyos dos tercios anteriores están irrigados por las ramas septales de la rama IV anterior del LCA (fig. 4.59C, D).

La generación y conducción de impulsos se puede resumir de la siguiente manera:

- El nódulo SA inicia un impulso que se conduce rápidamente a las fibras del músculo cardíaco en las aurículas, provocando su contracción (fig. 4.62A).
- El impulso se propaga por conducción miógena, que transmite rápidamente el impulso desde el Nodo SA al nodo AV.
- La señal se distribuye desde el nódulo AV a través del haz AV y sus ramas (los haces derecho e izquierdo), que pasan a cada lado del IVS para irrigar ramas subendocárdicas a los músculos papilares y las paredes de los ventrículos (fig. 4.62). B).

Inervación del corazón. El corazón está irrigado por fibras nerviosas autónomas procedentes del plexo cardíaco (fig. 4.63; véase fig. 4.68B, C), que a menudo se divide de forma bastante artificial en porciones superficial y profunda. Esta red nerviosa se describe más comúnmente como situada en la superficie anterior de la bifurcación de la tráquea (una estructura respiratoria), ya que se observa con mayor frecuencia en la disección después de la extirpación de la aorta ascendente y la bifurcación del tronco pulmonar.
Sin embargo, su relación principal es con la cara posterior de las dos últimas estructuras, especialmente la aorta ascendente. El plexo cardíaco está formado por fibras simpáticas y parasimpáticas que se dirigen al corazón, así como por fibras aferentes viscerales que transportan fibras reflejas y nociceptivas desde el corazón. Las fibras se extienden desde el plexo a lo largo de los vasos coronarios y hasta los componentes del sistema de conducción, en particular el nódulo SA.

Machine Translated by Google

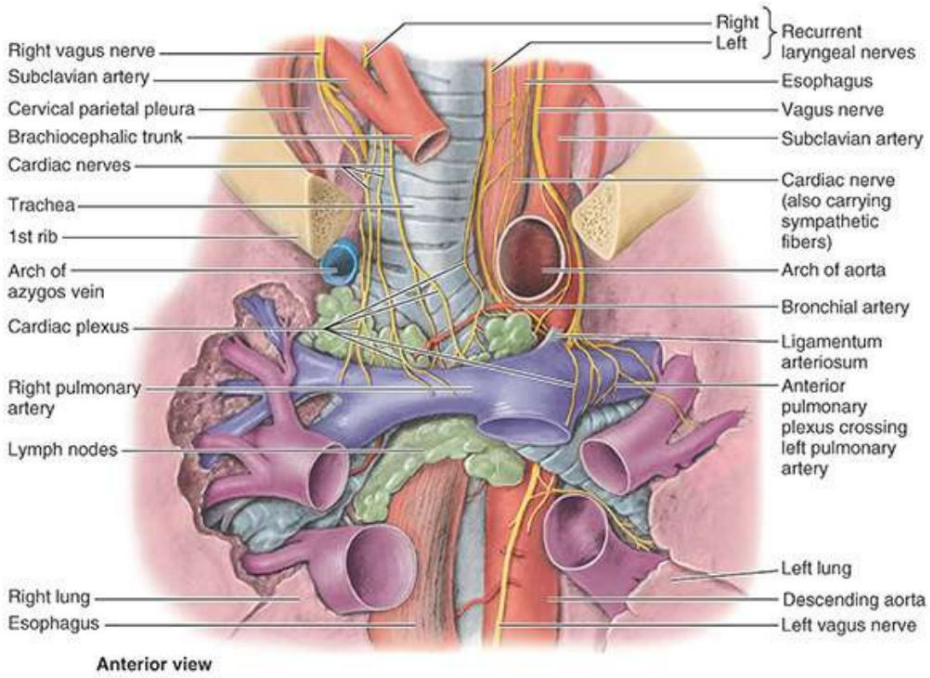

FIGURA 4.63. Nervios y plexos cardíacos. Esta disección del mediastino superior y posterior muestra ramas cardíacas del nervio vago (X par) y troncos simpáticos que recorren los lados de la tráquea para formar el plexo cardíaco. Aunque aquí se muestra anterior a la bifurcación traqueal, la relación principal del plexo cardíaco es con la aorta ascendente y el tronco pulmonar, habiéndose extirpado el primero para exponer el plexo.

El suministro simpático proviene de fibras presinápticas, con cuerpos celulares en el intermediolateral. columnas celulares (IML) de los cinco o seis segmentos torácicos superiores de la médula espinal y fibras simpáticas postsinápticas, con cuerpos celulares en los ganglios paravertebrales cervicales y torácicos superiores de los troncos simpáticos. Las fibras postsinápticas atraviesan los nervios esplácnicos cardiopulmonares y el plexo cardíaco para terminar en los nódulos SA y AV y en relación con las terminaciones de las fibras parasimpáticas en las arterias coronarias. La estimulación simpática provoca un aumento de la frecuencia cardíaca, la conducción de los impulsos, la fuerza de contracción y, al mismo tiempo, un aumento del flujo sanguíneo a través de los vasos coronarios para respaldar el aumento de la actividad. La estimulación adrenérgica del nódulo SA y del tejido conductor aumenta la tasa de despolarización de las células marcapasos al tiempo que aumenta la conducción auriculoventricular. La estimulación adrenérgica directa de las fibras nerviosas simpáticas, así como la estimulación indirecta de la hormona suprarrenal (suprarrenal), aumentan la contractilidad auricular y ventricular. La mayoría de los receptores adrenérgicos en los vasos sanguíneos coronarios son receptores β2 que, cuando se activan, causan relajación (o quizás inhibición) del músculo liso vascular y, por lo tanto, dilatación de las arterias (Wilson-Pauwels et al., 1997). Esto suministra más oxígeno y nutrientes al miocardio durante los períodos de mayor actividad.

El suministro parasimpático proviene de fibras presinápticas de los nervios vagos. Los cuerpos celulares parasimpáticos postsinápticos (ganglios intrínsecos) se encuentran en la pared auricular y el tabique interauricular cerca de los nódulos SA y AV y a lo largo de las arterias coronarias. La estimulación parasimpática ralentiza la frecuencia cardíaca, reduce la fuerza de la contracción y contrae las arterias coronarias, ahorrando energía entre períodos de mayor demanda. Las fibras parasimpáticas postsinápticas liberan acetilcolina, que se une a los receptores muscarínicos para disminuir las tasas de despolarización del

LGRAWANY
Machine Translated by Google

células marcapasos y la conducción auriculoventricular y disminuyen la contractilidad auricular.

CLÍNICO CAJA

CORAZÓN

Percusión del corazón

La percusión define la densidad y el tamaño del corazón. La técnica de percusión clásica consiste en crear vibraciones golpeando el pecho con un dedo mientras se escucha y se sienten las diferencias en la conducción de las ondas sonoras. Se realiza percusión cardíaca. en los espacios intercostales tercero, cuarto y quinto desde la línea axilar anterior izquierda hasta la línea axilar anterior derecha (fig. B4.24). Normalmente, la nota de percusión cambia de resonancia a matidez (debido a la presencia del corazón) aproximadamente 6 cm lateral al borde izquierdo del esternón.

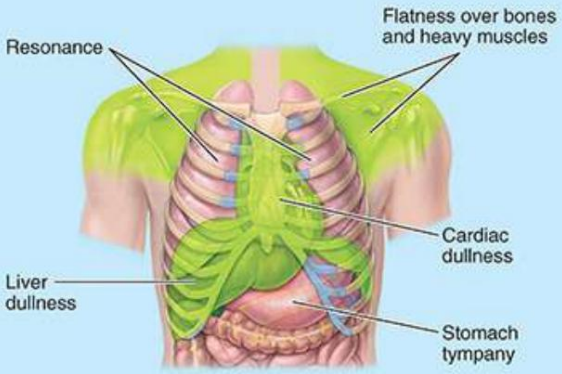

FIGURA B4.24. Percusión cardíaca. Áreas de planicidad o falta de brillo (amarillo verde) y resonancia (sin sombrear) del tórax.

Proyección superficial y auscultación de válvulas cardíacas.

El corazón y los grandes vasos se encuentran aproximadamente en la mitad del tórax, rodeados lateral y posteriormente por los pulmones y anteriormente por el esternón y la parte central de la caja torácica (fig. B4.25A, B). Los límites del corazón son variables y dependen de la posición del diafragma y de la constitución y condición física de la persona. Con una excepción, el contorno cuadrilátero del corazón puede aproximarse conectando los sitios primarios de auscultación (fig. B4.25C-G).

Machine Translated by Google

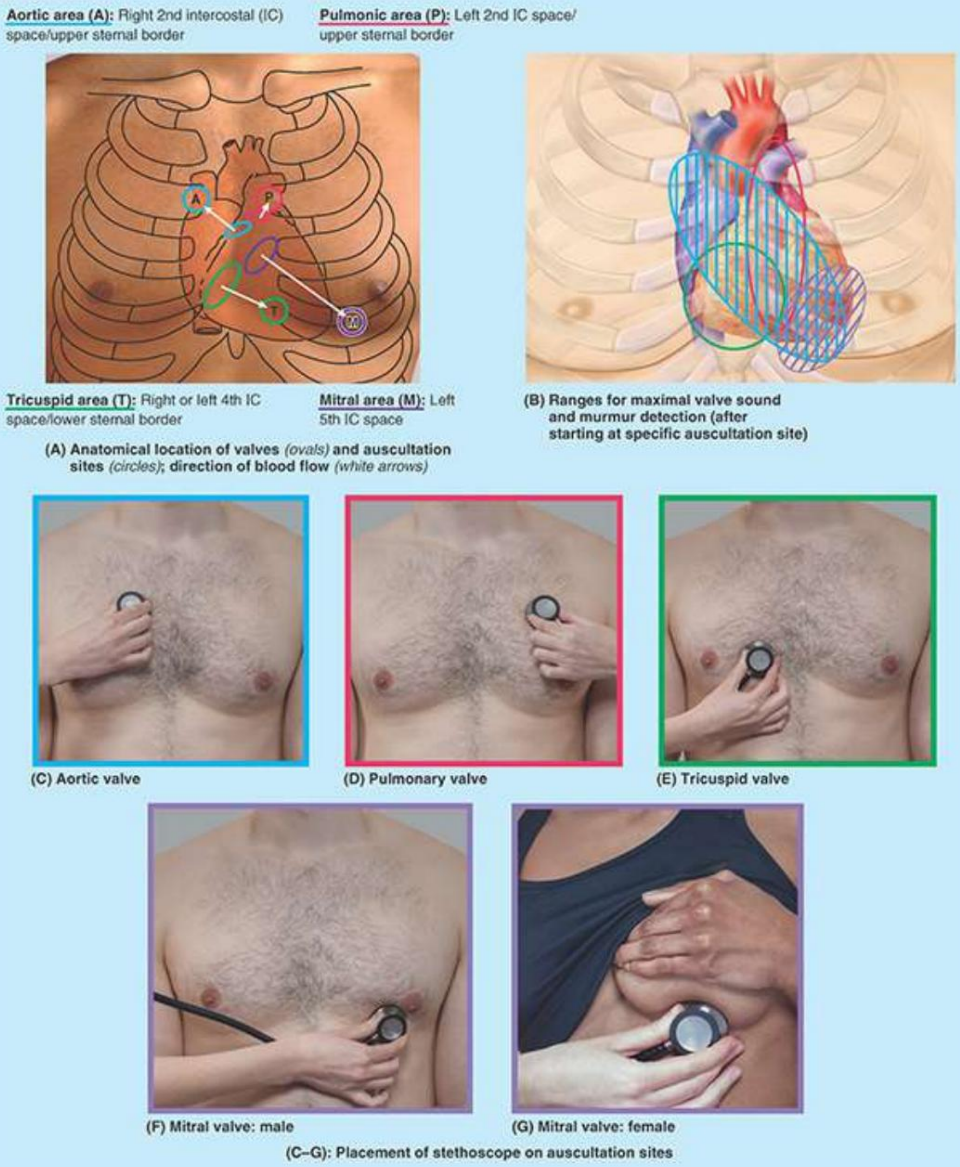

FIGURA B4.25. Proyección superficial y auscultación de válvulas cardíacas.

El interés de los médicos por la proyección superficial del corazón y las válvulas cardíacas se debe a su necesidad de escuchar los sonidos de las válvulas. Los sitios principales de auscultación son puntos de partida para escuchar las válvulas y están lo más separados posible para que los sonidos producidos en una válvula determinada puedan distinguirse claramente de los producidos en otras válvulas. La sangre tiende a llevar el sonido en la dirección de su flujo; en consecuencia, cada área está situada superficialmente a la cámara o vaso al que ha pasado la sangre y en línea directa con el orificio de la válvula. Sin embargo, existe una variación considerable de un individuo a otro en cuanto a dónde se pueden detectar los sonidos normales de los soplos (fig. B4.25B). Las válvulas están ubicadas detrás del esternón; sin embargo, los sonidos producidos por ellos se proyectan a los sitios de auscultación (Fig. B4.25A, C-G) , donde se puede colocar el estetoscopio inicialmente para evitar la intervención del hueso, y desde allí se desplaza según sea necesario para maximizar los sonidos (Fig. B4.25B).):

LGRAWANY
Machine Translated by Google

• Válvula aórtica (A): segundo espacio intercostal derecho en el borde esternal, con alcance que se extiende hasta el vértice del corazón. •
Válvula pulmonar (P): segundo espacio intercostal izquierdo en el borde esternal, que se extiende hacia abajo a lo largo del borde esternal izquierdo.
• Válvula tricúspide (T): quinto espacio intercostal en el borde esternal izquierdo, que se extiende hasta el cuarto o quinto borde esternal
derecho. • Válvula mitral (M): sobre el vértice del corazón en el quinto espacio intercostal izquierdo en el MCL, se extiende superior y medialmente hasta el borde esternal izquierdo del cuarto o quinto espacio intercostal izquierdo. Este es el latido del vértice, el impulso que resulta de la fuerza del vértice del corazón contra la pared torácica anterior cuando el ventrículo izquierdo se contrae.

Cateterización cardiaca

En el cateterismo cardíaco, se inserta un catéter radiopaco en una vena periférica (p. ej., la vena femoral) y se pasa bajo control fluoroscópico hacia la aurícula derecha, el ventrículo derecho, el tronco pulmonar y las arterias pulmonares, respectivamente. Con esta técnica, se pueden registrar las presiones intracardíacas y se pueden extraer muestras de sangre. Si se inyecta un medio de contraste radiopaco, se puede seguir a través del corazón y los grandes vasos mediante cinerradiografía.

La ecocardiografía (ultrasonografía cardíaca) es una prueba no invasiva que también puede permitir Estudio de la circulación a través del latido del corazón. Ambas pruebas son útiles en el estudio de defectos cardíacos congénitos.

Embriología de la aurícula derecha

La aurícula primordial está representada en el adulto por la aurícula derecha. La aurícula definitiva se agranda mediante la incorporación de la mayor parte del seno venoso embrionario (Fig. B4.26A–C). El seno coronario también es un derivado de este seno venoso. La parte del seno venoso incorporada a la aurícula primordial se convierte en el seno venoso de paredes lisas de la aurícula derecha del adulto (v. fig. 4.53A) , en el que drenan todas las venas, incluido el seno coronario. La línea de fusión de la aurícula primordial (la aurícula del adulto) y el seno venarum (el derivado del seno venoso) está indicada internamente por la cresta terminal y externamente por el surco terminal. El nódulo sinoauricular (SA) (analizado anteriormente en este capítulo) está ubicado justo enfrente de la abertura de la VCS en el extremo superior de la cresta terminal, es decir, en el borde entre la aurícula primordial y el seno venoso. de ahí su nombre.

Machine Translated by Google

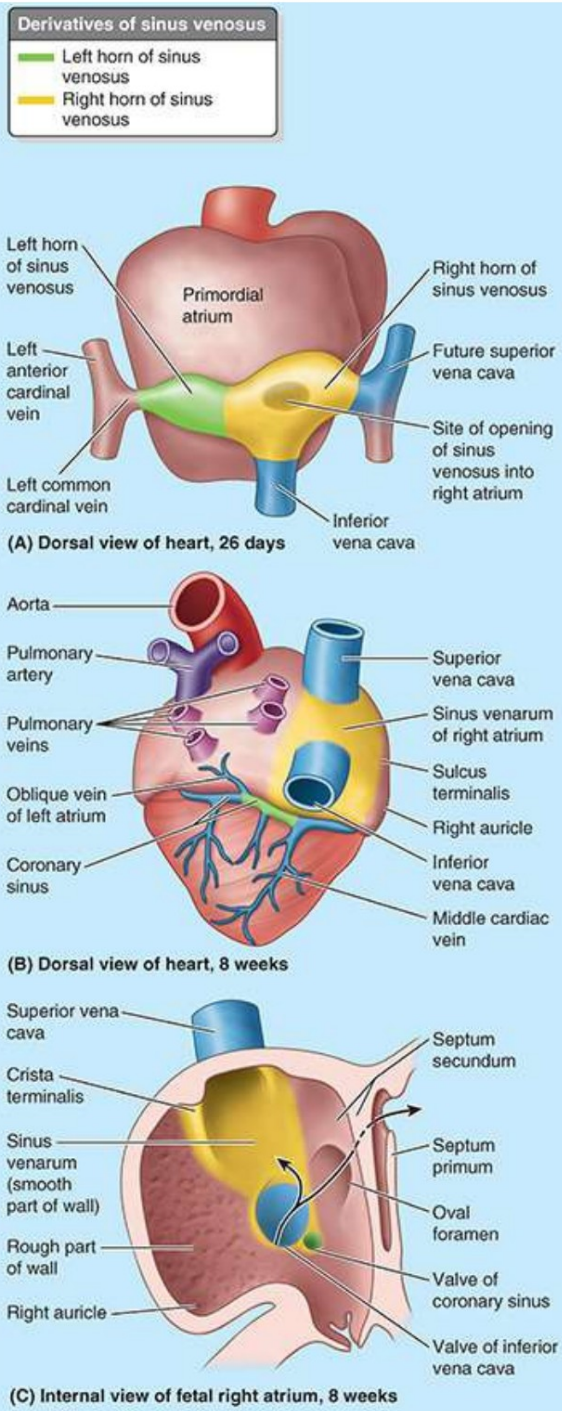

LGRAWANY
Machine Translated by Google

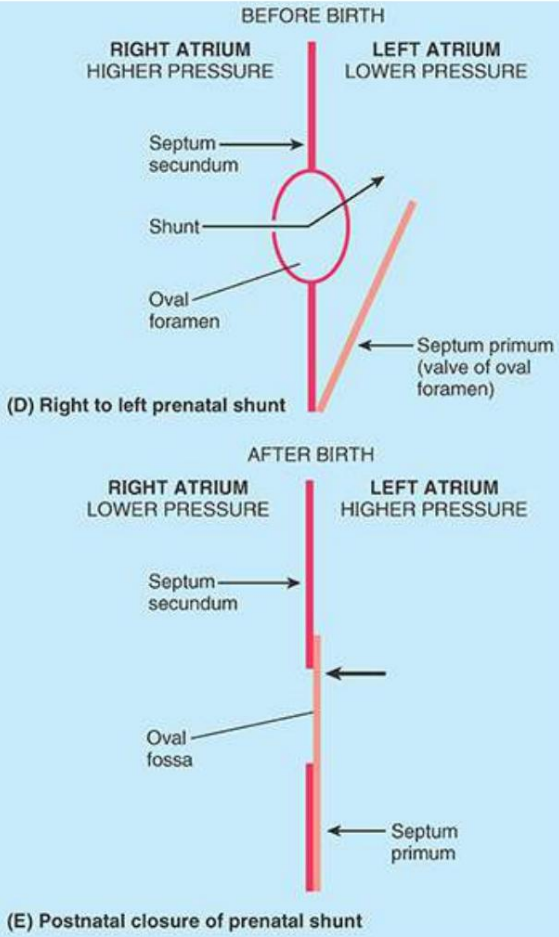

FIGURA B4.26. Desarrollo de características de la aurícula derecha. A. Aurícula primordial y seno venoso. B. Asta sinual derecha incorporada a la aurícula derecha; El cuerno sinual izquierdo se ha convertido en seno coronario. C. Derivados del cuerno sinual en la pared de la aurícula derecha. D y E. Presiones para abrir el agujero oval antes del nacimiento (D) y cerrar el agujero para convertirlo en una fosa oval después del nacimiento (E).

Antes del nacimiento, la válvula de la VCI dirige la mayor parte de la sangre oxigenada que regresa de la placenta en la vena umbilical y la VCI hacia el agujero oval en el tabique interauricular, a través del cual pasa hacia la aurícula izquierda (fig. B4.26D). El agujero ovalado tiene una válvula en forma de colgajo que permite una derivación de sangre de derecha a izquierda pero impide una derivación de izquierda a derecha. Al nacer, cuando el bebé respira por primera vez, los pulmones se expanden con aire y la presión en la aurícula derecha cae por debajo de la de la aurícula izquierda (fig. B4.26E). En consecuencia, el agujero oval se cierra por primera y última vez, y su válvula suele fusionarse con el tabique interauricular. El agujero oval cerrado está representado en el tabique interauricular posnatal por la fosa oval deprimida. El borde de la fosa ovalada (L. limbus fossae ovalis) rodea la fosa. El suelo de la fosa está formado por la válvula del agujero ovalado. La rudimentaria válvula IVC, una media luna semilunar de tejido, no tiene función después del nacimiento; varía considerablemente en tamaño y ocasionalmente está ausente.

Defectos del tabique

Machine Translated by Google

DEFECTOS DEL SEPARAMIENTO AURICULAR

Una anomalía congénita del tabique interauricular, generalmente cierre incompleto del agujero oval, es una comunicación interauricular (CIA). Hay una permeabilidad del tamaño de una sonda en la parte superior de la fosa ovalada en 15 a 25% de los adultos (Moore et al., 2020). estos pequeños Las aberturas, por sí solas, no causan anomalías hemodinámicas y, por lo tanto, no tienen importancia clínica y no deben considerarse formas de ASD. Los TEA clínicamente significativos varían ampliamente en tamaño y ubicación y pueden ocurrir como parte de una cardiopatía congénita más compleja. Las CIA grandes permiten que la sangre oxigenada de los pulmones se desvíe desde la aurícula izquierda a través de la CIA hasta la aurícula derecha, lo que provoca agrandamiento de la aurícula y el ventrículo derechos y dilatación del tronco pulmonar (fig. B4.27A). Esta derivación de sangre de izquierda a derecha sobrecarga el sistema vascular pulmonar, lo que produce hipertrofia de la aurícula y el ventrículo derechos y de las arterias pulmonares.

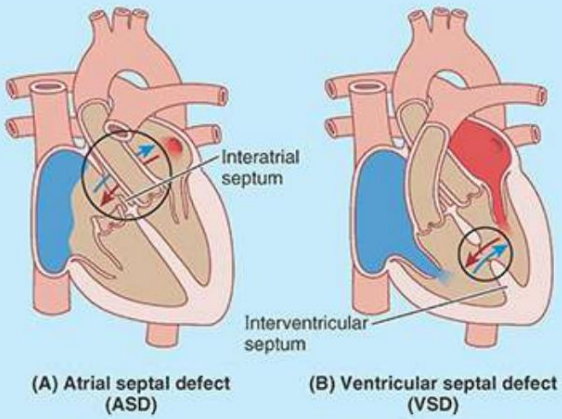

FIGURA B4.27. Defectos del tabique.

DEFECTOS DEL SEPTAL VENTRICULAR

La parte membranosa del IVS se desarrolla por separado de la parte muscular y tiene un origen embriológico complejo. En consecuencia, esta parte es el sitio común de defectos del tabique interventricular (CIV), aunque también ocurren defectos en la parte muscular. (Figura B4.27B). Los VSD ocupan el primer lugar en todas las listas de defectos cardíacos. Las CIV aisladas representan aproximadamente el 25% de todas las formas de cardiopatías congénitas. El tamaño del defecto varía de 1 a 25 mm. Un VSD provoca una derivación de sangre de izquierda a derecha a través del defecto. Una derivación grande aumenta el flujo sanguíneo pulmonar, lo que provoca una enfermedad pulmonar grave (hipertensión o aumento de la presión arterial) y puede provocar insuficiencia cardíaca. La CIV, mucho menos común, en la parte muscular del tabique, con frecuencia se cierra espontáneamente durante la infancia (Resnik et al., 2019).

Bases para nombrar las cúspides y los senos de la aorta y Válvulas pulmonares

LGRAWANY
Machine Translated by Google

El siguiente relato explica la base embriológica para nombrar las válvulas pulmonar y aórtica. El tronco arterioso, el tronco arterial común de ambos ventrículos del corazón embrionario, tiene cuatro cúspides (fig. B4.28A). El tronco arterioso se divide en dos vasos, cada uno con su propia válvula de tres cúspides (pulmonar y aórtica) (fig. B4.28B). El corazón sufre una rotación parcial de modo que su vértice se dirige hacia la izquierda, lo que da como resultado la disposición de las cúspides como se muestra en la figura B4.28C. En consecuencia, las cúspides se denominan según su origen embriológico, no según su posición anatómica posnatal. Así, la válvula pulmonar tiene cúspides derecha, izquierda y anterior, y la válvula aórtica tiene cúspides derecha, izquierda y posterior. De manera similar, los senos aórticos se denominan derecho, izquierdo y posterior.

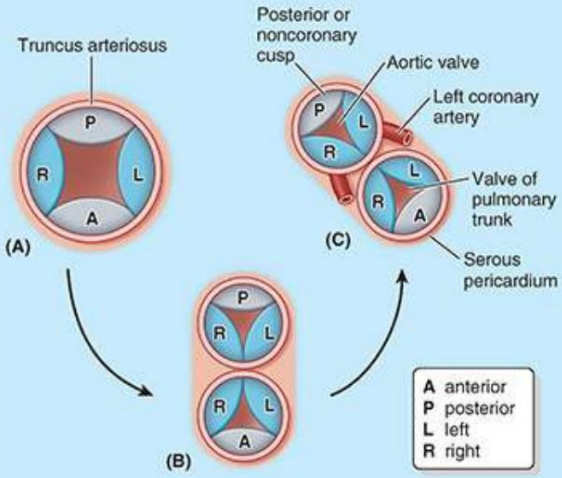

FIGURA B4.28. Bases de desarrollo de los nombres de las cúspides valvulares. A. Válvula no dividida del tronco arterioso. B. Válvulas aórtica y pulmonar después de la división de la válvula troncal. C. Posición final y relaciones de las válvulas aórtica y pulmonar.

Esta terminología normalmente concuerda con las arterias coronarias. La arteria coronaria derecha suele surgir del seno aórtico derecho, superior a la cúspide derecha de la válvula aórtica, y la coronaria izquierda suele tener una relación similar con la cúspide y el seno izquierdos. La cúspide posterior y el seno no dan lugar a una arteria coronaria; por lo tanto, también se les conoce como cúspide y seno “no coronarios”. Se producen variaciones en el origen de las arterias coronarias (fig. B4.29; véase la figura 4.60).

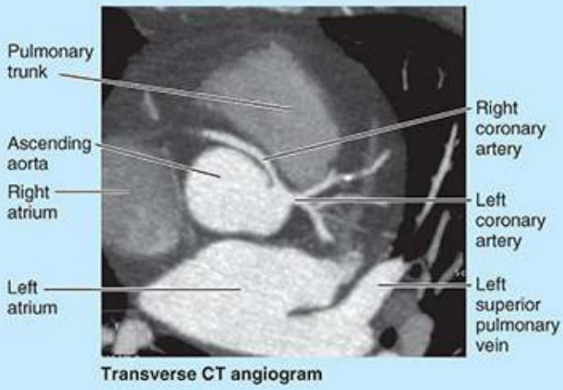

Machine Translated by Google

FIGURA B4.29. Origen aberrante de la arteria coronaria derecha. La arteria coronaria derecha surge del seno aórtico izquierdo. Esta variante puede comprimirse entre la aorta y el tronco pulmonar.

Ictus o Accidente Cerebrovascular

En ciertos tipos de enfermedades cardíacas se forman trombos (coágulos) en las paredes de la aurícula izquierda. Si estos trombos se desprenden o se desprenden trozos de ellos, pasan a la circulación sistémica y ocluyen las arterias periféricas. Oclusión de una arteria que irriga la

El cerebro produce un derrame cerebral o un accidente cerebrovascular (ACV), que puede afectar la visión, la cognición o la función motora de partes del cuerpo previamente controladas por el área ahora dañada (isquémica) del cerebro.

Enfermedad cardíaca valvular

Los trastornos que afectan a las válvulas del corazón alteran la eficiencia de bombeo del corazón. La valvulopatía produce estenosis (estrechamiento) o insuficiencia.

La estenosis es la falla de una válvula para abrirse completamente, lo que ralentiza el flujo sanguíneo desde una cámara. La insuficiencia o regurgitación, por otro lado, es la falta de cierre completo de la válvula, generalmente debido a la formación de nódulos (o cicatrices y contracción de) las cúspides, de modo que los bordes no se juntan ni se alinean. Esto permite que una cantidad variable de sangre (según la gravedad) regrese a la cámara de la que acaba de ser expulsada. Tanto la estenosis como la insuficiencia provocan un aumento de la carga de trabajo del corazón.

La restricción del flujo sanguíneo a alta presión (estenosis) o el paso de la sangre a través de una abertura estrecha hacia un vaso o cámara más grande (estenosis y regurgitación) produce turbulencia. La turbulencia genera remolinos (pequeños remolinos) que producen vibraciones que son audibles como murmullos. Se pueden sentir sensaciones vibratorias superficiales (estremecimientos) en la piel sobre un área de turbulencia.

La importancia clínica de una disfunción valvular varía desde leve y fisiológicamente desde insignificante hasta grave y rápidamente mortal. Factores como el grado, la duración y la etiología (causa) afectan los cambios secundarios en el corazón, los vasos sanguíneos y otros órganos, tanto proximales como distales a la lesión valvular. Los trastornos valvulares pueden ser congénitos o adquiridos.
La insuficiencia puede deberse a una patología de la propia válvula o de sus estructuras de soporte (anillo, cordones tendinosos, dilatación de la pared de la cámara, etc.). Puede ocurrir de forma aguda (repentina, por ejemplo, por rotura de las cuerdas) o crónica (durante un tiempo relativamente largo, por ejemplo, cicatrización y retracción). La estenosis valvular, por otro lado, casi siempre es el resultado de una anomalía valvular y esencialmente siempre es un proceso crónico (Kumar et al., 2020).

Porque las valvulopatías son problemas mecánicos, válvulas cardíacas dañadas o defectuosas. se puede reemplazar quirúrgicamente en un procedimiento llamado valvuloplastia. Lo más habitual es que en estos procedimientos de sustitución valvular se utilicen prótesis valvulares artificiales hechas de materiales sintéticos, pero también se utilizan válvulas xenoinjertadas (válvulas trasplantadas de otras especies, como los cerdos).

LCRAWANY
Machine Translated by Google

INSUFICIENCIA DE LA VÁLVULA MITRAL (PROLAPSO DE LA VÁLVULA MITRAL)

Una válvula mitral prolapsada es una válvula insuficiente o incompetente con una o ambas valvas agrandadas, redundantes o “flexibles” y que se extienden hacia la aurícula izquierda durante la sístole. Como resultado, la sangre regurgita hacia la aurícula izquierda cuando el ventrículo izquierdo se contrae, produciendo un sonido o soplo cardíaco característico. Esta es una afección extremadamente común que ocurre hasta en 1 de cada 20 personas, con mayor frecuencia en mujeres jóvenes. Por lo general, es un hallazgo incidental en el examen físico, pero tiene importancia clínica en una pequeña fracción de los afectados, y el paciente sufre dolor en el pecho y fatiga.

ESTENOSIS DE LA VÁLVULA PULMONAR

En la estenosis de la válvula pulmonar, las cúspides de las válvulas están fusionadas, formando una cúpula con una abertura central estrecha. En la estenosis pulmonar infundibular, el cono arterioso está subdesarrollado. Ambos tipos de estenosis pulmonares producen una restricción del flujo de salida del ventrículo derecho y pueden ocurrir juntos. El grado de hipertrofia del ventrículo derecho es variable.

INCOMPETENCIA DE LA VÁLVULA PULMONAR

Si los márgenes libres (lúnulas) de las cúspides de una válvula semilunar se engrosan y se vuelven inflexibles o se dañan por una enfermedad, la válvula no se cerrará por completo. Una válvula pulmonar incompetente provoca un retroceso de sangre a alta presión hacia el ventrículo derecho durante la diástole. Al igual que otras anomalías valvulares, la regurgitación pulmonar puede escucharse a través de un estetoscopio como un soplo cardíaco, un sonido anormal del corazón, producido en este caso por daño en las cúspides de la válvula pulmonar.

ESTENOSIS DE LA VALVULA AORTICA

La estenosis valvular aórtica es la anomalía valvular más frecuente. Para los nacidos a principios y mediados del siglo XX, la fiebre reumática era una causa común, pero ahora representa <10% de los casos de estenosis aórtica. La gran mayoría de las estenosis aórticas es resultado de calcificación degenerativa, a menudo resultado de una válvula aórtica bicúspide congénita, y llega a la atención clínica en la sexta década de la vida o más tarde. La estenosis aórtica provoca trabajo adicional para el corazón, lo que resulta en hipertrofia ventricular izquierda.

INSUFICIENCIA DE LA VÁLVULA AÓRTICA

La insuficiencia de la válvula aórtica produce insuficiencia aórtica (reflujo de sangre hacia el ventrículo izquierdo), lo que produce un soplo cardíaco y un pulso colapsante (impulso fuerte que disminuye rápidamente).

Ecocardiografía

Machine Translated by Google

La ecocardiografía (cardiografía ultrasónica) es un método para registrar gráficamente la posición y el movimiento del corazón mediante el eco obtenido de haces de ondas ultrasónicas dirigidos a través de la pared torácica (fig. B4.30). Esta técnica puede detectar como poco como 20 ml de líquido en la cavidad pericárdica, como el resultante del derrame pericárdico. La ecocardiografía Doppler es una técnica que demuestra y registra el flujo de sangre a través del corazón y los grandes vasos mediante ecografía Doppler, lo que la hace especialmente útil en el diagnóstico y análisis de problemas con el flujo sanguíneo a través del corazón, como defectos del tabique, y para delimitar válvulas. estenosis y regurgitación, especialmente en el lado izquierdo del corazón.

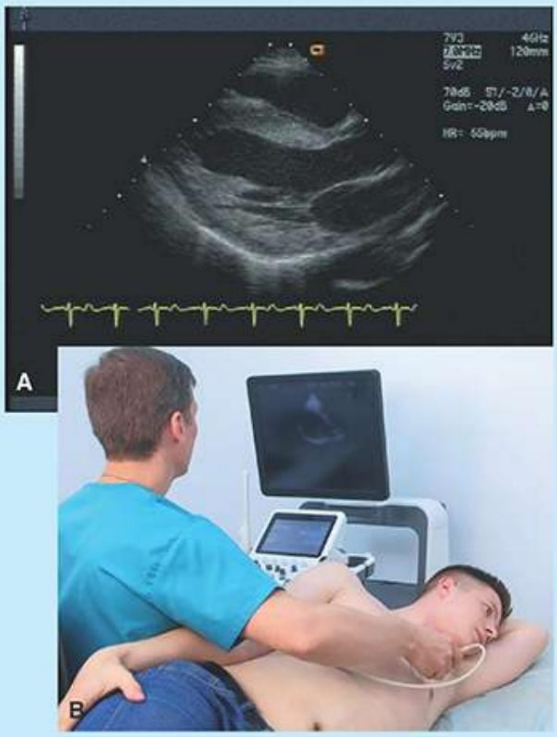

FIGURA B4.30. Ecocardiografía. A. Ecocardiograma normal. B. Ecografista colocando el transductor en un espacio intercostal izquierdo en la línea paraesternal, superpuesto al corazón.

Angiografia coronaria

Mediante angiografía coronaria convencional, las arterias coronarias se pueden visualizar con arteriografías coronarias (fig. B4.31). Se pasa un catéter largo y estrecho hasta la aorta ascendente, habitualmente a través de la arteria femoral en la región inguinal, aunque cada vez más a través de la arteria radial en el antebrazo. Bajo control fluoroscópico, la punta del catéter se coloca justo dentro de la abertura de una arteria coronaria. Se realiza una pequeña inyección de material de contraste radiopaco y se toman cinerradiografías para mostrar la luz de la arteria y sus ramas, así como cualquier área estenótica que pueda estar presente. Cada vez más, la angiografía por TC o RM no invasiva está reemplazando a los métodos convencionales invasivos (véanse las figuras B4.41 y B4.47).

LCRAWANY
Machine Translated by Google

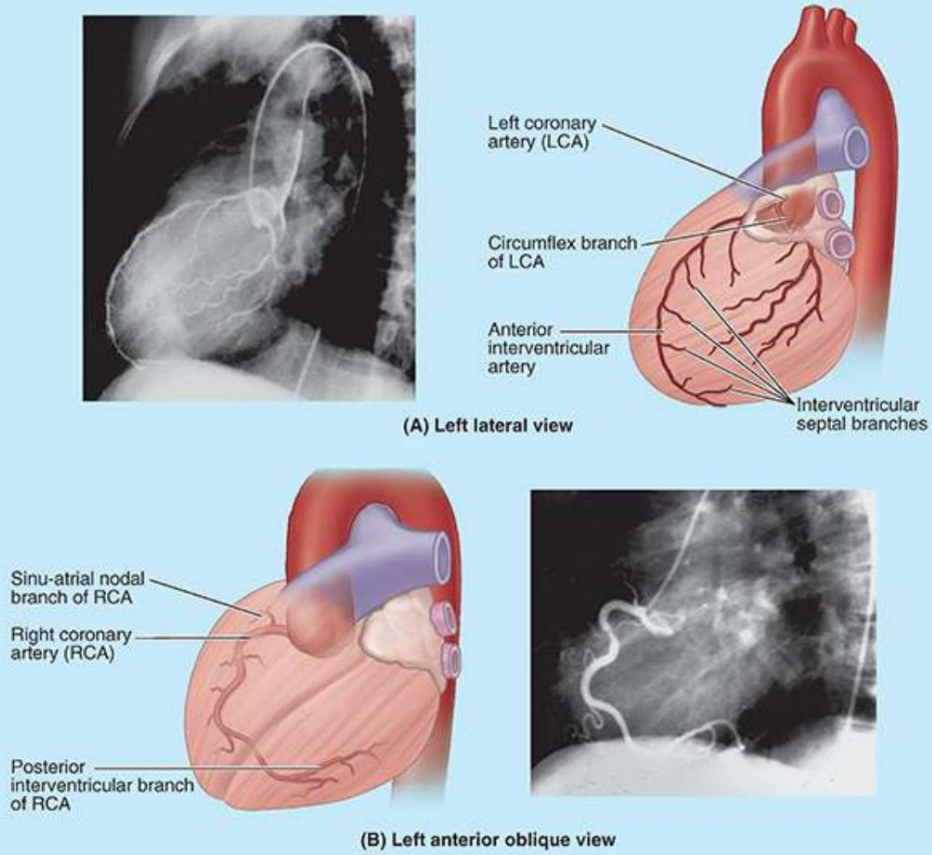

FIGURA B4.31. Arteriografía coronaria convencional.

Enfermedad de las arterias coronarias o enfermedad coronaria

La enfermedad de las arterias coronarias (EAC) es una de las principales causas de muerte. Tiene muchas causas, todas las cuales resultan en una reducción del suministro de sangre al tejido miocárdico vital.

INFARTO DE MIOCARDIO

Con la oclusión repentina de una arteria principal por un émbolo (G. embolos, tapón), la región del miocardio irrigada por el vaso ocluido se infarta (queda prácticamente sin sangre) y sufre necrosis (muerte patológica del tejido). Los tres sitios más comunes de oclusión de la arteria coronaria y el porcentaje de oclusiones que afectan a cada arteria son (Fig. B4.32) el:

1. Rama IV anterior (LAD) de la LCA (40-50%).
2. RCA (30–40%).
3. Rama circunfleja de la LCA (15-20%).

Machine Translated by Google

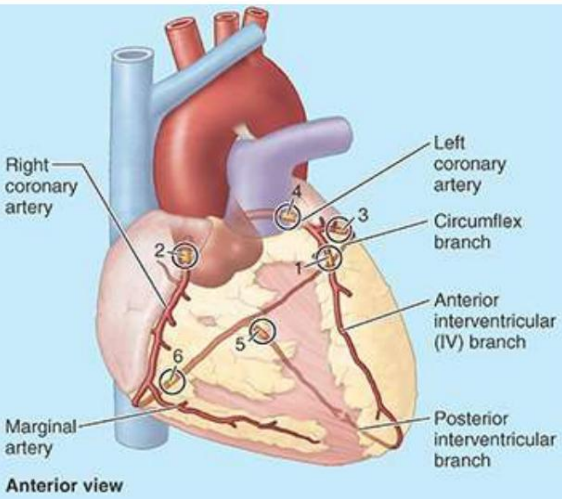

FIGURA B4.32. Sitios de oclusión de la arteria coronaria (círculos), en orden de frecuencia. Los sitios 1 a 3 representan al menos el 85% de todas las oclusiones.

Un área de miocardio que ha sufrido necrosis constituye un infarto de miocardio (IM). La causa más común de cardiopatía isquémica es la insuficiencia de las arterias coronarias resultante de la aterosclerosis.

ARTERIOESCLEROSIS CORONARIA

El proceso aterosclerótico, caracterizado por depósitos de lípidos en la íntima (capa de revestimiento) de las arterias coronarias, comienza durante la edad adulta temprana y poco a poco produce estenosis de la luz de las arterias (fig. B4.33). A medida que avanza la aterosclerosis coronaria, los canales colaterales que conectan una arteria coronaria con la otra se expanden, lo que inicialmente puede permitir una perfusión adecuada del corazón durante una inactividad relativa. A pesar de este mecanismo compensatorio, es posible que el miocardio no reciba suficiente oxígeno cuando el corazón necesita realizar una mayor cantidad de trabajo. El ejercicio extenuante, por ejemplo, aumenta la actividad del corazón y su necesidad de oxígeno. La insuficiencia del suministro de sangre al corazón (isquemia miocárdica) puede provocar un infarto de miocardio.

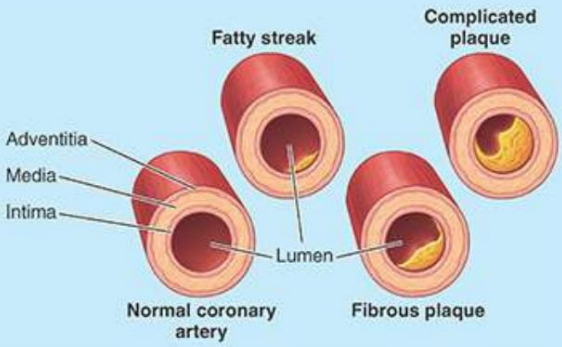

FIGURA B4.33. Aterosclerosis. Etapas de desarrollo en una arteria coronaria.

ENFERMEDAD CORONARIA LENTAMENTE PROGRESIVA

LGRAWANY
Machine Translated by Google

En la oclusión lenta de una arteria coronaria, la circulación colateral tiene tiempo de aumentar para que pueda producirse una perfusión adecuada del miocardio cuando se produce un evento potencialmente isquémico. En consecuencia, es posible que no se produzca MI. En caso de bloqueo repentino de una rama coronaria grande, es probable que se produzca algún infarto, pero la extensión del área dañada depende del grado de desarrollo de los canales anastomóticos colaterales. Si grandes ramas de ambas arterias coronarias están parcialmente obstruidas, se puede utilizar una circulación colateral extracardíaca para suministrar sangre al corazón. Estas colaterales conectan las arterias coronarias con los vasa vasorum (arterias pequeñas) en la túnica adventicia de la aorta y las arterias pulmonares y con ramas de las arterias torácica interna, bronquial y frénica. Los estudios clínicos muestran que las anastomosis no pueden proporcionar rutas colaterales con la suficiente rapidez para prevenir los efectos de una oclusión repentina de la arteria coronaria. Por tanto, el valor funcional de estas anastomosis parece ser más eficaz en la EAC de progresión lenta en individuos físicamente activos.

Angina de pecho

El dolor que se origina en el corazón se llama angina o angina de pecho (L. angina, dolor de estrangulamiento + L. pectoris, del pecho). Las personas con angina comúnmente describen el dolor constrictivo transitorio (15 segundos a 15 minutos), pero moderadamente intenso, como opresión en el tórax, profundo hasta el esternón. El dolor es el resultado de una isquemia del miocardio que no llega a inducir la necrosis celular que define el infarto.

Muy a menudo, la angina se debe al estrechamiento de las arterias coronarias. La reducción del flujo sanguíneo da como resultado que se entregue menos oxígeno a las células del músculo estriado cardíaco. Como resultado del metabolismo anaeróbico limitado de los miocitos, se acumula ácido láctico y el pH se reduce en las zonas afectadas del corazón. Los receptores del dolor en los músculos son estimulados por el ácido láctico. El ejercicio extenuante (especialmente después de una comida copiosa), la exposición repentina al frío y el estrés requieren una mayor actividad por parte del corazón, pero los vasos ocluidos no pueden proporcionarla. Cuando los alimentos ingresan al estómago, aumenta el flujo sanguíneo hacia él y hacia otras partes del tracto digestivo. Como resultado, parte de la sangre se desvía de otros órganos, incluido el corazón.

El dolor anginoso se alivia con un período de reposo (a menudo es suficiente entre 1 y 2 minutos). Se puede administrar nitroglicerina sublingual (medicamento que se coloca o rocía debajo de la lengua para su absorción a través de la mucosa oral) porque dilata las arterias coronarias (y otras). Esto aumenta el flujo sanguíneo al corazón al tiempo que disminuye la carga de trabajo y la necesidad de oxígeno del corazón porque el corazón bombea contra menos resistencia. Además, los vasos dilatados acomodan más volumen de sangre, por lo que llega menos sangre al corazón, aliviando la congestión cardíaca. De este modo, la angina suele aliviarse. Dicha angina proporciona una advertencia de que las arterias coronarias están comprometidas y que es necesario un cambio de estilo de vida, una intervención de atención médica o ambas cosas.

El dolor resultante del IM suele ser más intenso que el de la angina de pecho y el dolor resultante del infarto no desaparece después de 1 a 2 minutos de descanso.

Injerto de derivación coronaria

Machine Translated by Google

Los pacientes con obstrucción de la circulación coronaria y angina grave pueden someterse a una operación de injerto de derivación coronaria. Un segmento de una arteria o vena se conecta a la aorta ascendente o a la parte proximal de una arteria coronaria y luego a la arteria coronaria distal a la estenosis (fig. B4.34). La vena safena mayor se extrae comúnmente para la cirugía de derivación coronaria porque (1) tiene un diámetro igual o mayor que el de las arterias coronarias, (2) se puede diseccionar fácilmente desde la extremidad inferior y (3) y ofrece una duración relativamente larga. porciones con una mínima aparición de válvulas o ramificaciones. La inversión del segmento de vena implantado puede anular el efecto de una válvula si se debe utilizar un segmento con válvula. El uso de la arteria radial en la cirugía de bypass se ha vuelto cada vez más común. Un injerto de derivación coronaria desvía la sangre de la aorta a una arteria coronaria estenótica para aumentar el flujo distal a la obstrucción. En pocas palabras, proporciona un desvío alrededor del área estenótica (estenosis arterial) o bloqueo (atresia arterial).

La revascularización del miocardio también se puede lograr anastomosando quirúrgicamente una arteria torácica interna con una arteria coronaria. Los corazones con injertos de derivación coronaria se encuentran comúnmente durante las disecciones en el laboratorio de anatomía macroscópica.

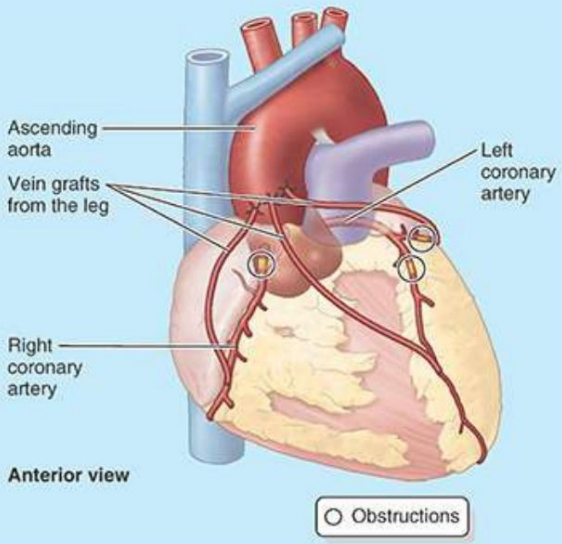

FIGURA B4.34. Bypass triple de arterias coronarias.

Angioplastia coronaria

Los cardiólogos o radiólogos intervencionistas utilizan la angioplastia coronaria transluminal percutánea en la que pasan un catéter con un pequeño globo inflable adherido a su punta hacia la arteria coronaria obstruida (fig. B4.35). Cuando el catéter llega

Para superar la obstrucción, se infla el globo, aplanando la placa aterosclerótica contra la pared del vaso. El vaso se estira para aumentar el tamaño de la luz, mejorando así el flujo sanguíneo. En otros casos, se inyecta tromboquinasa a través del catéter; esta enzima disuelve el coágulo de sangre. También se han empleado instrumentos intraluminales con cuchillas giratorias y láseres. Después de la dilatación del vaso, se puede introducir un stent intravascular para mantener la dilatación. Los stents intravasculares están compuestos por mallas tubulares rígidas o semirrígidas,

LGRAWANY
Machine Translated by Google

colapsó durante la introducción. Una vez colocados, se expanden o se expanden con un catéter con balón para mantener la permeabilidad luminal.

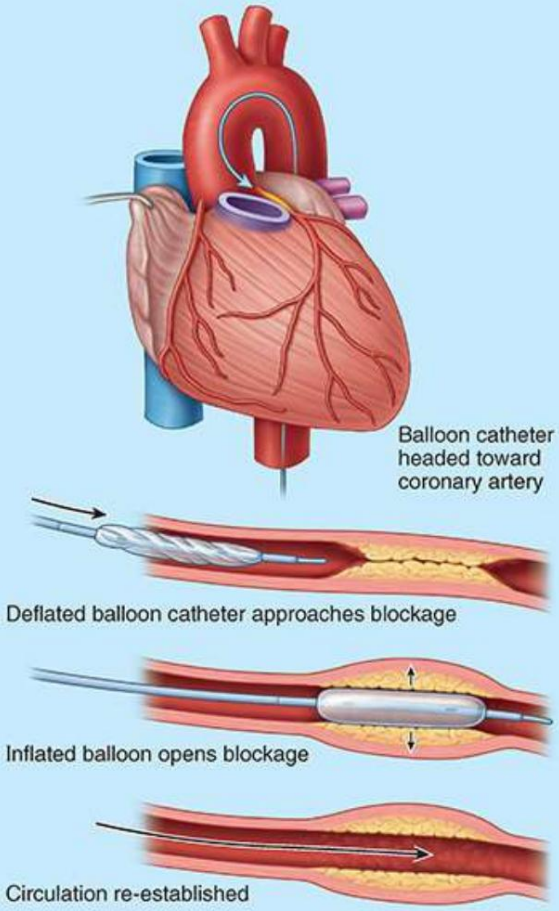

FIGURA B4.35. Angioplastia transluminal percutánea.

Circulación colateral a través de las venas cardíacas más pequeñas

La inversión del flujo en las venas cardíacas anterior y más pequeña puede llevar sangre luminal (sangre de las cámaras del corazón) a los lechos capilares del miocardio en algunas regiones, proporcionando cierta circulación colateral adicional. Sin embargo, a menos que estas colaterales se hayan dilatado en respuesta a una cardiopatía isquémica preexistente, especialmente junto con el acondicionamiento físico, es poco probable que puedan suministrar suficiente sangre al corazón durante un evento agudo y así prevenir el IM.

Electrocardiografía

El paso de los impulsos por el corazón desde el nódulo SA a través del sistema de conducción y el patrón de repolarización miocárdica se pueden amplificar y registrar como un electrocardiograma (ECG o EKG) (fig. B4.36). Las pruebas funcionales del corazón incluyen pruebas de tolerancia al ejercicio (pruebas de esfuerzo en cinta rodante), principalmente para comprobar las consecuencias.

Machine Translated by Google

de posible enfermedad de las arterias coronarias. Las pruebas de tolerancia al ejercicio son de considerable importancia para detectar la causa de las irregularidades en los latidos del corazón. Las lecturas de frecuencia cardíaca, ECG y presión arterial se controlan a medida que el paciente realiza un ejercicio cada vez más exigente en una cinta rodante.
Los resultados muestran el esfuerzo máximo que el corazón de un paciente puede tolerar con seguridad.

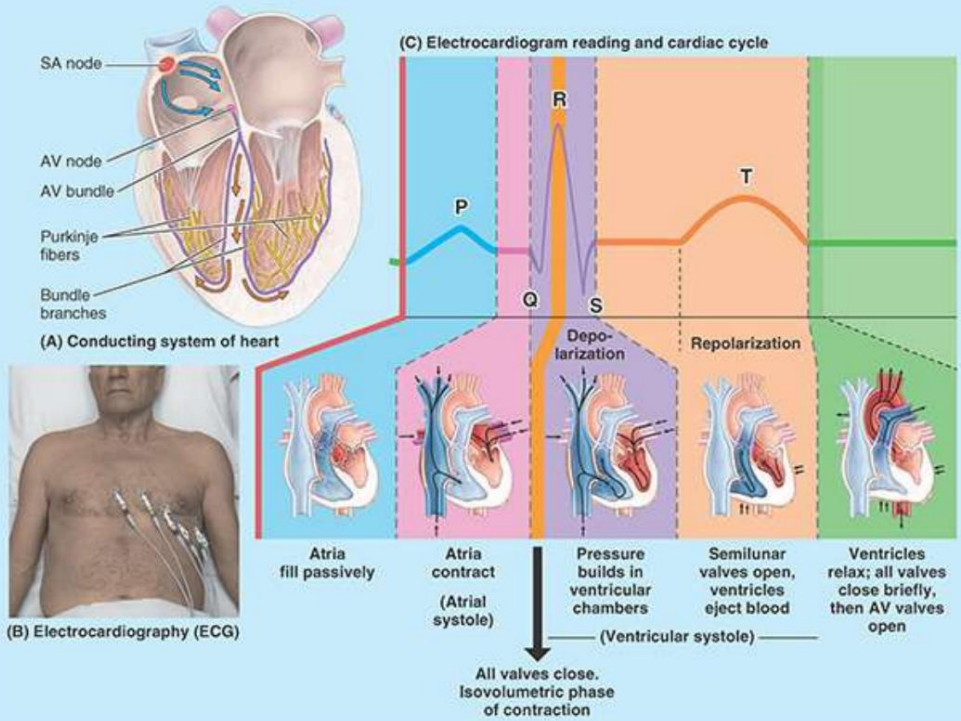

FIGURA B4.36. Relación del electrocardiograma con el sistema conductor del corazón y el ciclo cardíaco.

Oclusión coronaria y sistema de conducción del corazón

El daño al sistema de conducción del corazón, que a menudo resulta de una isquemia causada por una enfermedad de las arterias coronarias, produce alteraciones de la contracción del músculo cardíaco.

Dado que la rama IV anterior (LAD) da lugar a las ramas septales que irrigan el haz AV en la mayoría de las personas, y las ramas del RCA irrigan tanto el nódulo SA como el AV (fig. B4.37; véase la figura 4.59C), es probable que partes del sistema de conducción del corazón se vean afectadas por su oclusión, y puede ocurrir un bloqueo cardíaco. En este caso (si el paciente sobrevive a las etapas iniciales), los ventrículos comenzarán a contraerse de forma independiente a su propio ritmo: 25 a 30 veces por minuto (mucho más lento que el ritmo normal más lento [40 a 45 veces por minuto]).

Las aurículas continúan contrayéndose a un ritmo normal si el nódulo SA se ha salvado, pero el impulso generado por el nódulo SA ya no llega a los ventrículos.

LGRAWANY
Machine Translated by Google

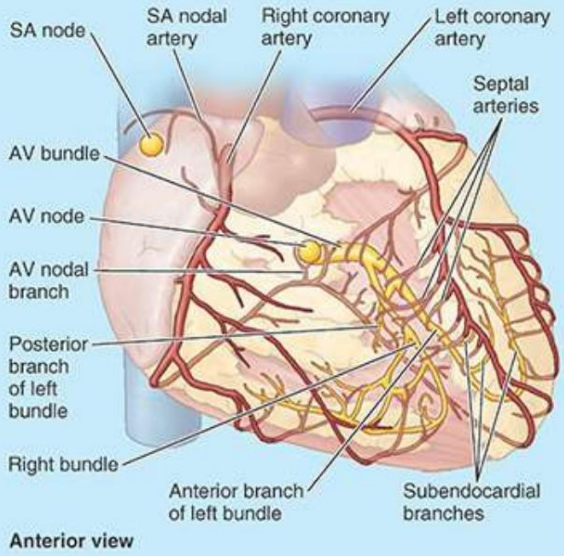

FIGURA B4.37. Suministro de sangre al sistema de conducción del corazón. AV, auriculoventricular; SA, sinoauricular.

El daño a una de las ramas del haz produce un bloqueo de rama, en el que la excitación pasa a lo largo de la rama no afectada y provoca una sístole en el momento normal de ese ventrículo únicamente. Luego, el impulso se propaga al otro ventrículo a través de conducción miógena (propagada por el músculo), produciendo una contracción asincrónica tardía. En estos casos, se puede implantar un marcapasos cardíaco (regulador cardíaco artificial) para aumentar la frecuencia de contracción ventricular a 70 a 80 por minuto.

Con una CIV, el haz AV normalmente se encuentra en el margen de la CIV. Evidentemente, esta vital parte del sistema de conducción debe conservarse durante la reparación quirúrgica del defecto. La destrucción del haz AV cortaría el único vínculo fisiológico entre la musculatura auricular y ventricular, produciendo también un bloqueo cardíaco como el descrito anteriormente.

Marcapasos cardíaco artificial

En algunas personas con bloqueo cardíaco, se inserta por vía subcutánea un marcapasos cardíaco artificial (aproximadamente del tamaño de un reloj de bolsillo). El marcapasos consta de un generador de impulsos o batería, un cable (cable) y un electrodo. Los marcapasos producen Impulsos eléctricos que inician contracciones ventriculares a un ritmo predeterminado. Se inserta en una vena un electrodo con un catéter conectado y se sigue su progresión a través de la vía venosa con un fluoroscopio, un dispositivo para examinar estructuras profundas en tiempo real (a medida que se produce el movimiento) mediante radiografías. El terminal del electrodo pasa a través de la VCS hasta la aurícula derecha y a través de la válvula tricúspide hasta el ventrículo derecho. Aquí, el electrodo se fija firmemente a las trabéculas carnosas de la pared ventricular y se coloca en contacto con el endocardio.

Reiniciando el corazón

En la mayoría de los casos de paro cardíaco, los socorristas realizan reanimación cardiopulmonar.

Machine Translated by Google

(RCP) para restaurar el gasto cardíaco y la ventilación pulmonar. Al aplicar una presión firme sobre el tórax sobre la parte inferior del cuerpo del esternón (masaje torácico externo o cerrado), el esternón se mueve hacia atrás 4 a 5 cm. El aumento de la presión intratorácica obliga a la sangre a salir del corazón hacia las grandes arterias. Cuando se libera la presión externa y cae la presión intratorácica, el corazón vuelve a llenarse de sangre. Si el corazón deja de latir (paro cardíaco) durante la cirugía cardíaca, el cirujano intenta bombearlo mediante un masaje cardíaco interno o de tórax abierto hasta que se pueda restablecer la circulación normal.

Fibrilación del corazón

La fibrilación son contracciones o espasmos múltiples, rápidos y tortuosos de las fibras musculares, incluido el músculo cardíaco. En la fibrilación auricular, las contracciones rítmicas regulares normales de las aurículas son reemplazadas por espasmos rápidos, irregulares y descoordinados. de diferentes partes de las paredes auriculares. Los ventrículos responden a intervalos irregulares a los impulsos disrítmicos recibidos de las aurículas, pero normalmente la circulación sigue siendo satisfactoria. En la fibrilación ventricular, las contracciones ventriculares normales son reemplazadas por movimientos espasmódicos rápidos e irregulares que no bombean (es decir, no mantienen la circulación sistémica, incluida la circulación coronaria). El sistema de conducción dañado del corazón no funciona normalmente. Como resultado, se produce un patrón irregular de contracciones descoordinadas en los ventrículos, excepto en aquellas áreas que están infartadas. La fibrilación ventricular es la más desorganizada de todas las arritmias y, en su presencia, no se produce ningún gasto cardíaco efectivo. La condición es fatal si se permite que persista.

Desfibrilación del corazón

Se puede administrar una descarga eléctrica desfibriladora al corazón a través de la pared torácica mediante electrodos grandes (paletas). Este shock provoca el cese de todos los movimientos cardíacos y, unos segundos más tarde, el corazón puede comenzar a latir con mayor normalidad. Según lo coordinado Cuando se restablecen las contracciones y, por tanto, el bombeo del corazón, se produce cierto grado de circulación sistémica (incluida la coronaria). Si el tórax ya está abierto, como durante una cirugía cardíaca, se pueden colocar paletas especiales directamente sobre el corazón.

Dolor cardiaco referido

El corazón es insensible al tacto, al corte, al frío y al calor; sin embargo, la isquemia y la acumulación de productos metabólicos estimulan las terminaciones del dolor en el miocardio. Las fibras aferentes del dolor discurren centralmente en las ramas cervicales media e inferior y especialmente en las ramas cardíacas torácicas del tronco simpático. Los axones de estas neuronas sensoriales primarias ingresan a los segmentos de la médula espinal T1 a T4 o T5, especialmente en el lado izquierdo.

El dolor cardíaco referido es un fenómeno por el cual una persona percibe los estímulos nocivos que se originan en el corazón como dolor que surge de una parte superficial del cuerpo: la piel de la cara.

LGRAWANY
Machine Translated by Google

el miembro superior izquierdo, por ejemplo. El dolor referido visceral se transmite por fibras aferentes viscerales que acompañan a las fibras simpáticas y típicamente se refiere a estructuras o áreas somáticas como una extremidad que tiene fibras aferentes con cuerpos celulares en el mismo ganglio espinal y procesos centrales que ingresan a la médula espinal a través de las mismas raíces posteriores . Kaufman y Jones, 2018).

El dolor anginoso suele sentirse como si se irradia desde las regiones subesternal y pectoral izquierda hasta el hombro izquierdo y la cara medial del miembro superior izquierdo (fig. B4.38A). Esta parte de la extremidad está inervada por el nervio cutáneo medial del brazo. A menudo, las ramas cutáneas laterales del segundo y tercer nervio intercostal (los nervios intercostobraquiales) se unen o se superponen en su distribución con el nervio cutáneo medial del brazo. En consecuencia, el dolor cardíaco se refiere al miembro superior porque los segmentos de la médula espinal de estos nervios cutáneos (T1-T3) también son comunes a las terminaciones aferentes viscerales de las arterias coronarias. También se pueden establecer contactos sinápticos con neuronas comisurales (conectoras), que conducen impulsos a neuronas del lado derecho de áreas comparables de la médula espinal. Este hecho explica por qué el dolor de origen cardíaco, aunque normalmente se refiere al lado izquierdo, puede referirse al lado derecho, a ambos lados o a la espalda (fig. B4.38B, C).

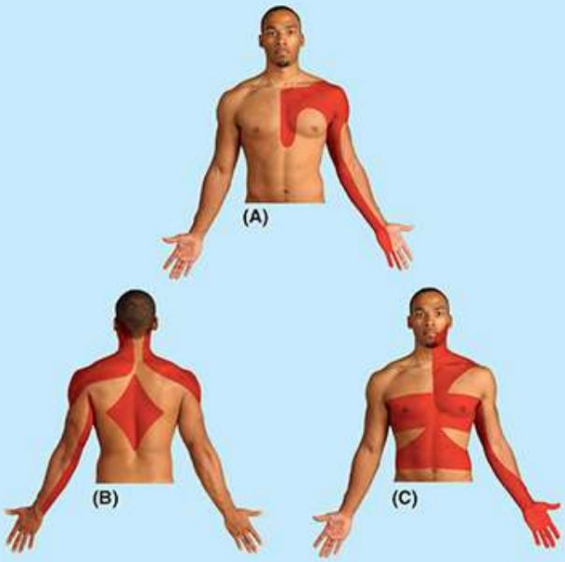

FIGURA B4.38. Áreas de dolor cardíaco referido (rojo). A. Patrón de dolor anginoso común. B y C. Patrones menos comunes de dolor cardíaco referido.

La conclusión: el corazón

Corazón: El corazón es una bomba dual de succión y presión que impulsa la sangre a través del doble circuito infinito formado por los circuitos pulmonar y sistémico. ■ El corazón correcto sirve al primero y al corazón izquierdo al segundo. ■ El corazón tiene forma de corazón volcado.

Machine Translated by Google

pirámide, con el ápice dirigido anteroinferiormente y hacia la izquierda y la base opuesta al ápice (posterior). ■ Cada lado del corazón incluye una cámara receptora (aurícula) y una cámara de succión-compresión-expulsión (ventrículo). ■ Las cámaras bilaterales (y, por tanto, los circuitos sistémicos de alta presión y pulmonares de baja presión) están separados por un tabique cardíaco que es en gran parte muscular pero en parte membranoso. ■ Se colocan válvulas AV entre las cámaras unilaterales para facilitar el bombeo en dos etapas (acumulación y luego expulsión). ■ Las válvulas semilunares unidireccionales (pulmonar y aórtica) colocadas en la salida a cada lado previenen el reflujo (excepto el que llena las arterias coronarias) y mantienen la presión diastólica de las arterias. ■ Las cámaras tienen un revestimiento endotelial brillante, el endocardio; una pared muscular o miocardio, cuyo espesor es proporcional a las presiones internas que ocurren dentro de la cámara específica; y una cubierta exterior brillante (la capa visceral de pericardio seroso o epicardio). ■ El miocardio de las aurículas y los ventrículos (y la propagación miógena de los estímulos contráctiles a través de él) está adherido a y separados por el tejido conectivo del esqueleto fibroso del corazón. ■ El esqueleto fibroso consta de cuatro anillos fibrosos, dos trígonos y las partes membranosas de los tabiques cardíacos. ■ Sólo el músculo especializado que conduce los impulsos contráctiles desde las aurículas hasta los ventrículos penetran el esqueleto fibroso en sitios definidos. ■ El esqueleto fibroso proporciona unión al miocardio y a las cúspides de las válvulas y mantiene la integridad de los orificios.

Circulación coronaria: el sistema circulatorio del miocardio es único porque el Las arterias coronarias se llenan durante la diástole ventricular como resultado del retroceso aórtico. Por lo general (pero no necesariamente) son arterias terminales funcionales. ■ La arteria coronaria derecha (RCA) y la rama circunfleja de la arteria coronaria izquierda (LCA) irrigan las paredes de las aurículas a través de pequeñas ramas. ■ La ACD normalmente irriga los nódulos SA y AV, el miocardio de la pared externa del ventrículo derecho (excepto su superficie anterior), la superficie diafragmática del ventrículo izquierdo y el tercio posterior del IVS. ■ La LCA normalmente irriga los dos tercios anteriores del IVS (incluido el haz AV de tejido conductor), la pared anterior del ventrículo derecho y la pared externa del ventrículo izquierdo (excepto la superficie diafragmática). ■ Los lechos capilares del miocardio drenan principalmente hacia la aurícula derecha a través de venas que desembocan en el seno coronario. Sin embargo, la vena también puede ingresar directamente a las cámaras a través de las venas cardíacas más pequeñas. Ambas vías carecen de válvulas.

Sistema conductor, estimulante y regulador del corazón: el sistema conductor del El corazón consta de nodos intrínsecos especializados que generan rítmicamente estímulos y haces de músculo cardíaco modificado que conducen los impulsos. El resultado es el Contracción coordinada de aurículas y ventrículos. ■ La división simpática aumenta la tasa de generación y la velocidad de conductividad y la división parasimpática del SNA la inhibe para satisfacer las demandas o conservar energía. ■ El

LGRAWANY
Machine Translated by Google

El nódulo sinoauricular (SA) generador de impulsos y el nódulo auriculoventricular (AV) de retransmisión suelen estar irrigados por ramas nodales de la ACD. El haz auriculoventricular y sus ramas están irrigados principalmente por ramas septales del LCA. ■ La oclusión de cualquiera de las arterias coronarias con infarto posterior del tejido ganglionar o conductor puede requerir la colocación de un marcapasos cardíaco artificial. ■ El efecto del SNA sobre las arterias coronarias es paradójico. La estimulación simpática produce vasodilatación y la estimulación parasimpática produce vasoconstricción.

Mediastino Superior y Grandes Vasos

El mediastino superior está por encima del plano torácico transverso y pasa a través del ángulo esternal y la unión (disco IV) de las vértebras T4 y T5 (fig. 4.64). De anterior a posterior, el contenido del mediastino superior es (figs. 4.65 y 4.66A, B) el siguiente:

• Timo •
Grandes vasos, con las venas (venas braquiocefálicas y VCS) anteriores a las arterias (arco de la aorta y raíces de sus ramas principales: el tronco braquiocefálico, la arteria carótida común izquierda y la arteria subclavia izquierda) y los nervios relacionados (vago y nervios frénicos y el plexo cardíaco de los nervios)
• Continuación inferior de las vísceras cervicales (tráquea por delante y esófago por detrás) y nervios relacionados (nervio laríngeo recurrente izquierdo)
• Conducto torácico y troncos linfáticos

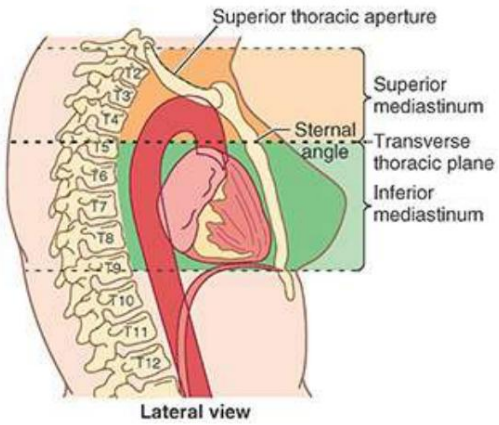

FIGURA 4.64. Límites del mediastino superior. El mediastino superior se extiende inferiormente desde la apertura torácica superior hasta el plano torácico transverso.

Machine Translated by Google

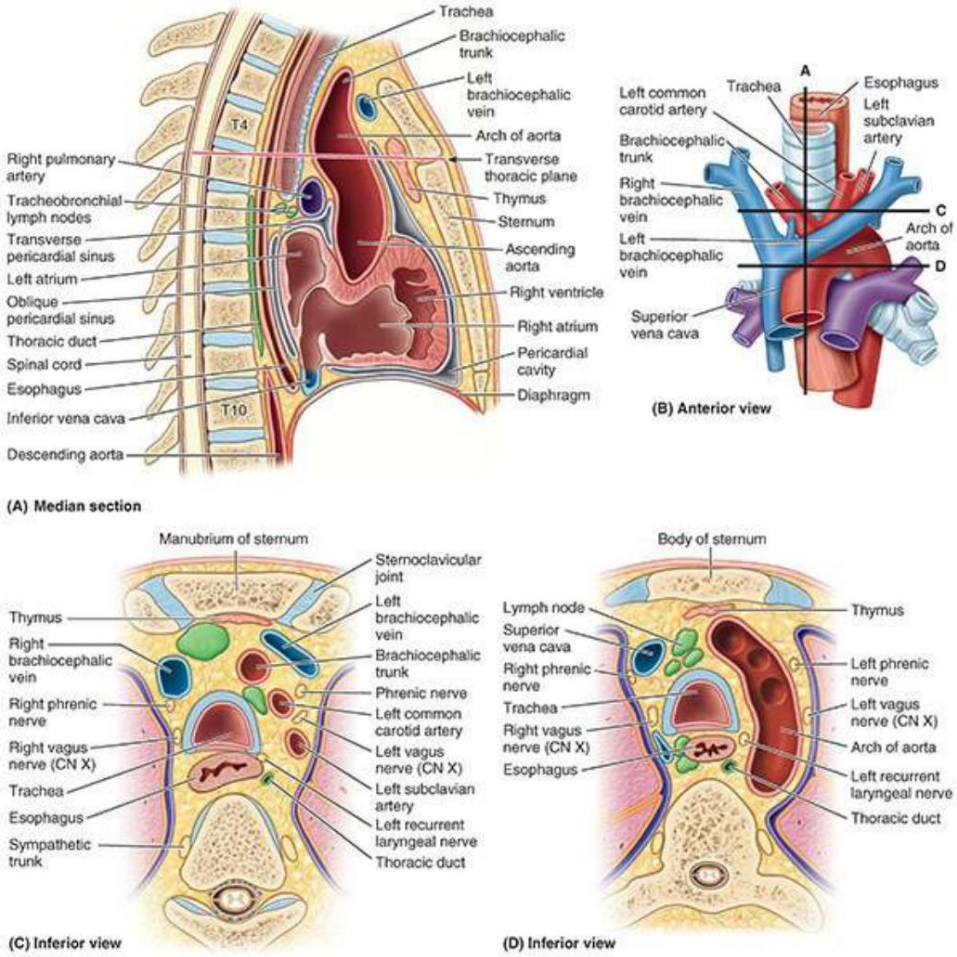

FIGURA 4.65. Relaciones de estructuras en el mediastino superior. El orden de las estructuras sistémicas en el mediastino superior, de anterior a posterior, se demuestra en las vistas mediana (A), anterior (B) e inferior (C y D): timo, venas, arterias, vías respiratorias (tráquea), tracto alimentario. (esófago), conductos linfáticos, cuerpos vertebrales/discos intervertebrales y médula espinal.

LGRAWANY
Machine Translated by Google

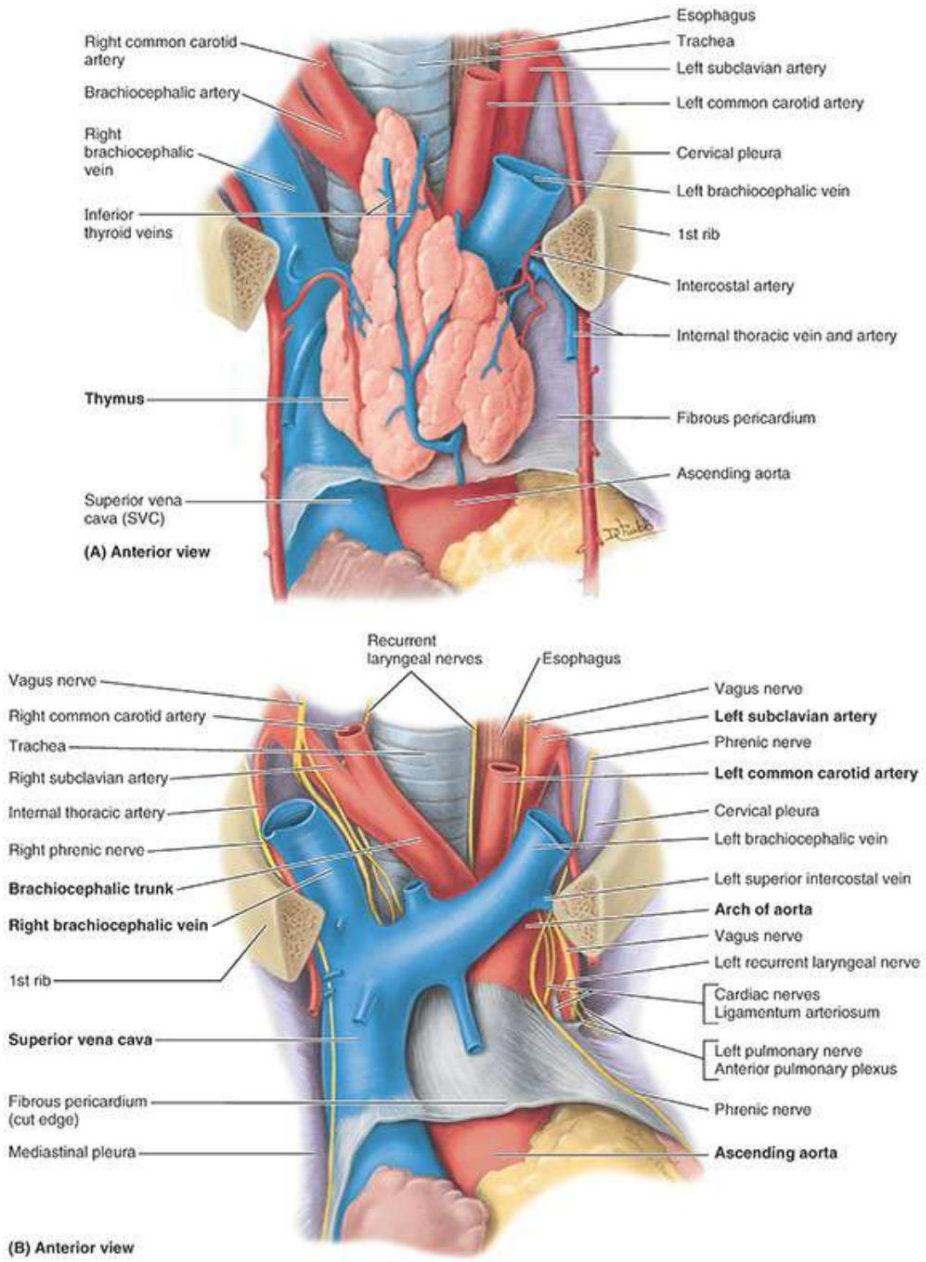

FIGURA 4.66. Disecciones del mediastino superior. A. Disección superficial del mediastino. Se extirparon el esternón y las costillas y se eliminaron las pleuras parietales superpuestas. Es inusual ver un timo tan distinto en un adulto; Por lo general, es impresionante durante la pubertad, pero posteriormente retrocede y queda reemplazado en gran medida por tejido adiposo y fibroso. B. Disección profunda de la raíz del cuello y del mediastino superior. Se ha eliminado el timo. El nervio vago derecho (X par) cruza por delante de la arteria subclavia derecha y da origen al nervio laríngeo recurrente derecho, que pasa medialmente para llegar a la tráquea y el esófago. El nervio laríngeo recurrente izquierdo pasa por debajo y luego por detrás del cayado de la aorta y asciende entre la tráquea y el esófago hasta la laringe.

Para resumir sistémicamente, el orden de las estructuras principales en el mediastino superior, de anterior a posterior, es (1) timo, (2) venas, (3) arterias, (4) vías respiratorias, (5) tracto alimentario y (6).) troncos linfáticos.

TIMO

Machine Translated by Google

El timo, un órgano linfoide primario, está situado en la parte inferior del cuello y en la parte anterior del mediastino superior (figs. 4.65 y 4.66A). Es una glándula plana con lóbulos en forma de matraz que se encuentra posterior al manubrio y se extiende hacia el mediastino anterior, anterior al pericardio fibroso. Después de la pubertad, el timo sufre una involución gradual y es reemplazado en gran parte por grasa. El rico riego arterial del timo se deriva principalmente de las ramas intercostal anterior y mediastínica anterior de las arterias torácicas internas. Las venas del timo terminan en las venas braquiocefálica izquierda, torácica interna y tiroides inferior.

Los vasos linfáticos del timo terminan en los ganglios linfáticos paraesternales, braquiocefálicos y traqueobronquiales.

GRANDES VASOS

Las venas braquiocefálicas derecha e izquierda se forman detrás de las articulaciones esternoclaviculares (SC) mediante la unión de las venas yugular interna y subclavia. A nivel del borde inferior del primer cartílago costal derecho, las venas braquiocefálicas se unen para formar la VCS (figs. 4.65B y 4.66B). La vena braquiocefálica izquierda es más del doble de larga que la vena braquiocefálica derecha porque pasa del lado izquierdo al derecho, por delante de las raíces de las tres ramas principales del cayado de la aorta (fig. 4.66B). Las venas braquiocefálicas desvían la sangre desde la cabeza, el cuello y las extremidades superiores hacia la aurícula derecha.

La vena cava superior (VCS) devuelve sangre de todas las estructuras superiores al diafragma, excepto los pulmones y el corazón. Pasa hacia abajo y termina al nivel del tercer cartílago costal, donde ingresa a la aurícula derecha del corazón. La VCS se encuentra en el lado derecho del mediastino superior, anterolateral a la tráquea y posterolateral a la aorta ascendente. El nervio frénico derecho se encuentra entre la VCS y la pleura mediastínica. La mitad terminal de la VCS se encuentra en el mediastino medio, donde se encuentra junto a la aorta ascendente y forma el límite posterior del seno pericárdico transverso (v . fig. 4.45).

La aorta ascendente, de aproximadamente 2,5 cm de diámetro, comienza en el orificio aórtico. Es solamente Las ramas son las arterias coronarias y surgen de los senos aórticos (v . fig. 4.55B). La aorta ascendente es intrapericárdica (fig. 4.66A, B); por esta razón, y porque se encuentra por debajo del plano torácico transverso, se considera un contenido del mediastino medio (parte del mediastino inferior).

El arco de la aorta (arco aórtico), la continuación curva de la aorta ascendente (Figs. 4,65A y 4,67; ver Tabla 4.5), comienza posterior a la segunda articulación esternocostal (SC) derecha al nivel del ángulo esternal. Se arquea hacia arriba, hacia atrás y hacia la izquierda, y luego hacia abajo. El arco asciende por delante de la arteria pulmonar derecha y la bifurcación de la tráquea, alcanzando su vértice en el lado izquierdo de la tráquea y el esófago al pasar sobre la raíz del pulmón izquierdo. El arco desciende por detrás de la raíz izquierda del pulmón junto a la vértebra T4. El arco termina convirtiéndose en la aorta torácica (descendente) posterior a la segunda articulación esternocostal izquierda.

LGRAWANY
Machine Translated by Google

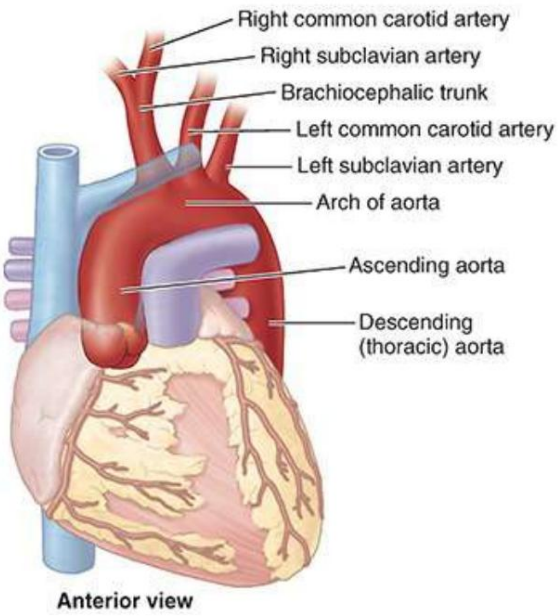

FIGURA 4.67. Patrón común de ramas del arco de la aorta. El patrón mostrado está presente en aproximadamente el 65% de las personas. La rama más grande (tronco braquiocefálico) surge del comienzo del arco, la siguiente arteria (arteria carótida común izquierda) surge de la parte superior del arco y la tercera rama (arteria subclavia izquierda) surge del arco aproximadamente 1 cm distal. a la carótida común izquierda.

CUADRO 4.5 AORTA Y SUS RAMAS EN EL TÓRAX

Artería	Origen	Curso	Sucursales
La aorta ascendente	orificio aórtico de ventrículo izquierdo	Asciende aproximadamente 5 cm hasta el ángulo esternal donde se convierte en arco de aorta.	Arterias coronarias derecha e izquierda
arco de aorta	Continuación de la aorta ascendente	Se arquea posteriormente en el lado izquierdo de la tráquea y el esófago y superior al bronquio principal izquierdo.	Braquiocefálico, carótida común izquierda, subclavia izquierda
Aorta torácica (descendente)	Continuación de arco de aorta	Desciende en el mediastino posterior a la izquierda de la columna vertebral; se desplaza gradualmente medialmente hasta situarse en el plano medio en el hiato aórtico	Arterias intercostales posteriores, subcostales, algunas arterias frénicas y ramas viscerales (p. ej., esofágicas)
Posterior intercostal	Cara posterior de la aorta torácica	Pasa lateralmente y luego anteriormente paralelo a las costillas.	Cutánea lateral y anterior. sucursales
Bronquial (1-2 ramas)	Cara anterior de la aorta o arteria intercostal posterior	Corre con el árbol traqueobronquial	Tejido bronquial y peribronquial y pleura visceral.
Esofágico (4 a 5 ramas)	Cara anterior de la aorta torácica	Corre hacia delante para llegar al esófago.	al esófago
Frénico superior (varía en número)	Caras anteriores de la aorta torácica	Surgen en el hiato aórtico y pasan a la cara superior del diafragma.	al diafragma

El arco de la vena ácigos ocupa una posición correspondiente a la aorta en el lado derecho. de la tráquea sobre la raíz del pulmón derecho, aunque la sangre fluye en sentido contrario

Machine Translated by Google

dirección (ver Fig. 4.63). El ligamento arterioso, remanente del conducto arterioso fetal, pasa desde la raíz de la arteria pulmonar izquierda hasta la superficie inferior del arco de la aorta. Las ramas habituales del arco son el tronco braquiocefálico, la arteria carótida común izquierda y la arteria subclavia izquierda (figs. 4.67 y 4.68A).

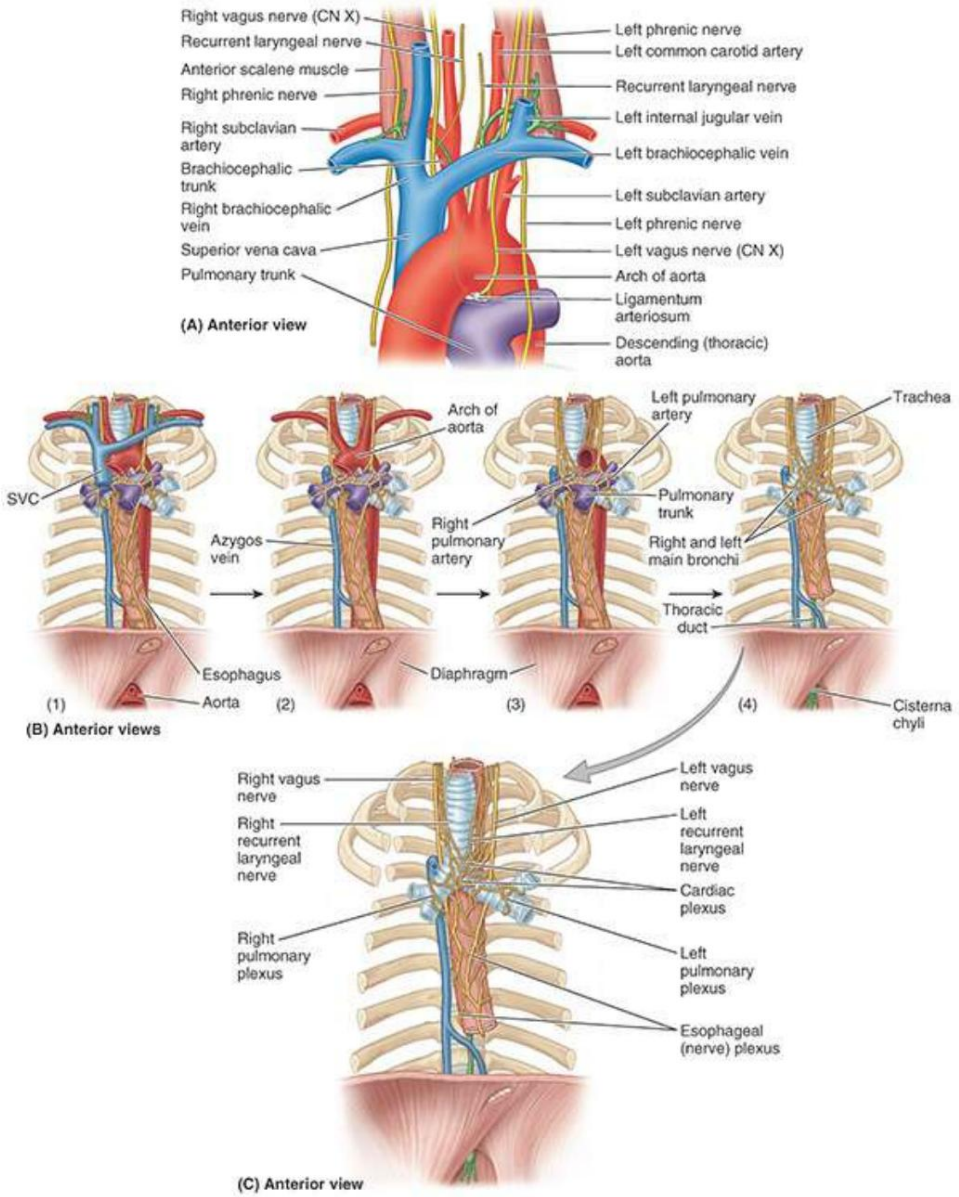

FIGURA 4.68. Grandes vasos y nervios. A. Relaciones de vasos y nervios en el mediastino superior. El ligamento arterioso es el remanente de la derivación fetal (ductus arterioso) que evita los pulmones prefuncionales. B. Relaciones en la bifurcación de la tráquea de superficial a profunda. (1) Más anterior. La vena braquiocefálica izquierda atraviesa las raíces de las tres ramas principales del cayado de la aorta. (2) La aorta ascendente y el arco pasan anterior y superior, respectivamente, a la arteria pulmonar derecha. (3) La bifurcación del tronco pulmonar y la arteria pulmonar derecha se encuentran directamente anteriores a la bifurcación de la tráquea. (4) El plexo cardíaco permanece en la cara anterior de la bifurcación traqueal después de la extirpación del tronco y las arterias pulmonares, la aorta ascendente y el cayado de la aorta, con el que se relaciona principalmente el plexo. C. Nervios del mediastino superior y posterior. Se han extirpado las vísceras que se encuentran por delante de la tráquea y el esófago.

LGRAWANY
Machine Translated by Google

Surge el tronco braquiocefálico, la primera y mayor rama del cayado de la aorta. posterior al manubrio, donde es anterior a la tráquea y posterior a la vena braquiocefálica izquierda (figs. 4.65A, B, 4.66B y 4.68A). El tronco asciende superolateralmente para llegar al lado derecho de la tráquea y la articulación SC derecha, donde se divide en las arterias carótida común derecha y subclavia derecha.

La arteria carótida común izquierda, la segunda rama del cayado de la aorta, surge por detrás. al manubrio, ligeramente posterior y a la izquierda del tronco braquiocefálico. Asciende por delante de la arteria subclavia izquierda y al principio es anterior a la tráquea y luego a su izquierda. Entra en el cuello pasando por detrás de la articulación SC izquierda.

La arteria subclavia izquierda, la tercera rama del arco de la aorta, surge de la parte posterior del arco, justo detrás de la arteria carótida común izquierda. Asciende lateral a la tráquea y la arteria carótida común izquierda a través del mediastino superior; no tiene ramas en el mediastino. Cuando sale del tórax y entra en la raíz del cuello, pasa por detrás de la articulación SC izquierda.

NERVIOS DEL MEDIASTINO SUPERIOR

Los nervios vagos salen del cráneo y descienden a través del cuello posterolateral a las arterias carótidas comunes (fig. 4.67A; consulte la tabla 4.6). Cada nervio vago ingresa al mediastino superior por detrás de la articulación SC y la vena braquiocefálica respectivas.

TABLA 4.6 NERVIOS DEL TÓRAX

Nervio	Origen	Curso	Distribución
Vago (CN X)	8 a 10 raicillas de médula del tronco encefálico	Entra en el mediastino superior por detrás de la articulación esternoclavicular y la vena braquiocefálica; da origen al nervio laríngeo recurrente; pasa por detrás de las raíces de los pulmones para formar el plexo esofágico; continúa hacia el abdomen	Plexo pulmonar, plexo esofágico y plexo cardíaco.
Frénico	Ramas anteriores de C3-C5 nervios	Pasa a través de la apertura torácica superior y discurre entre la pleura mediastínica y el pericardio, pasando por delante de las raíces de los pulmones.	Pleura parietal mediastínica y pericardio; Músculo, pleura parietal y peritoneo de la porción central del diafragma.
Intercostales (1– 11)	Ramas anteriores de T1-T11 nervios	Correr en los espacios intercostales entre las capas interna y más interna de los músculos intercostales.	Músculos y piel sobre el espacio intercostal; Los nervios inferiores inervan los músculos y la piel del abdomen anterolateral. muro.
subcostal	Rama anterior de T12 nervio	Sigue el borde inferior de la duodécima costilla. y pasa a la pared abdominal	Pared abdominal y piel de la región glútea.
Recurrente laríngeo	Nervio vago	Gira alrededor de la arteria subclavia a la derecha; a la izquierda corre alrededor del arco de la aorta y asciende en traqueoesofágico. ranura	Músculos intrínsecos de la laringe (excepto cricotiroideo); sensorial inferior al nivel de las cuerdas vocales
Plexo cardíaco Cervical	y cardíaco	Desde el arco de la aorta y posterior	Los impulsos pasan al nódulo sinoauricular;

Machine Translated by Google

	ramas del nervio vago y de los nervios esplácnicos cardiopulmonares del tronco simpático	En la superficie del corazón, las fibras se extienden a lo largo de las arterias coronarias y hasta el nódulo sinoauricular.	las fibras parasimpáticas disminuyen la frecuencia, reducen la fuerza de los latidos del corazón y contraen las arterias coronarias; Las fibras simpáticas tienen el efecto contrario.
Plexo pulmonar	Nervio vago y nervios esplácnicos cardiopulmonares del tronco simpático	Se forma en la raíz del pulmón y se extiende a lo largo de las subdivisiones bronquiales.	Las fibras parasimpáticas constriñen los bronquiolos; las fibras simpáticas los dilatan; Los aferentes transmiten reflejos.
Plexo esofágico	Nervios vagos derecho e izquierdo y nervios esplácnicos del tronco simpático	Bifurcación distal a traqueal; Los nervios vago y esplácnico simpático forman un plexo alrededor del esófago.	Fibras vagales y simpáticas al músculo liso y a las glándulas de los dos tercios inferiores del esófago.

El nervio vago derecho (RVN) ingresa al tórax por delante de la arteria subclavia derecha, donde da origen al nervio laríngeo recurrente derecho (fig. 4.68A-C). El nervio laríngeo recurrente derecho se engancha alrededor de la arteria subclavia derecha y asciende entre la tráquea y el esófago para irrigar la laringe. El RVN discurre posteroinferiormente a través del mediastino superior en el lado derecho de la tráquea. Luego, la RVN pasa por detrás de la vena braquiocefálica derecha, la VCS y la raíz del pulmón derecho. Aquí se divide en muchas ramas, que contribuyen al plexo pulmonar derecho (fig. 4.68C). Por lo general, el RVN sale de este plexo como un solo nervio y pasa al esófago, donde nuevamente se rompe y aporta fibras al plexo (nervioso) esofágico. El RVN también da lugar a nervios que contribuyen al plexo cardíaco.

El nervio vago izquierdo (NVI) desciende por el cuello por detrás de la arteria carótida común izquierda. (Figura 4.68A). Entra en el mediastino entre la arteria carótida común izquierda y la arteria subclavia izquierda. Cuando el LVN llega al lado izquierdo del arco de la aorta, diverge posteriormente del nervio frénico izquierdo. La NVI está separada lateralmente del nervio frénico por la vena intercostal superior izquierda. A medida que el LVN se curva medialmente en el borde inferior del arco de la aorta, emite el nervio laríngeo recurrente izquierdo. El nervio laríngeo recurrente izquierdo pasa por debajo del cayado de la aorta, inmediatamente lateral al ligamento arterioso, y asciende a la laringe en el surco entre la tráquea y el esófago (figs. 4.63, 4.66B, 4.68A-C y 4.69).). La LVN pasa por detrás de la raíz del pulmón izquierdo, donde se divide en muchas ramas que contribuyen al plexo pulmonar izquierdo. La NVI sale de este plexo como un tronco único y pasa al esófago, donde se une a las fibras del nervio vago derecho en el plexo (nervioso) esofágico (fig. 4.68B, C).

LGRAWANY
Machine Translated by Google

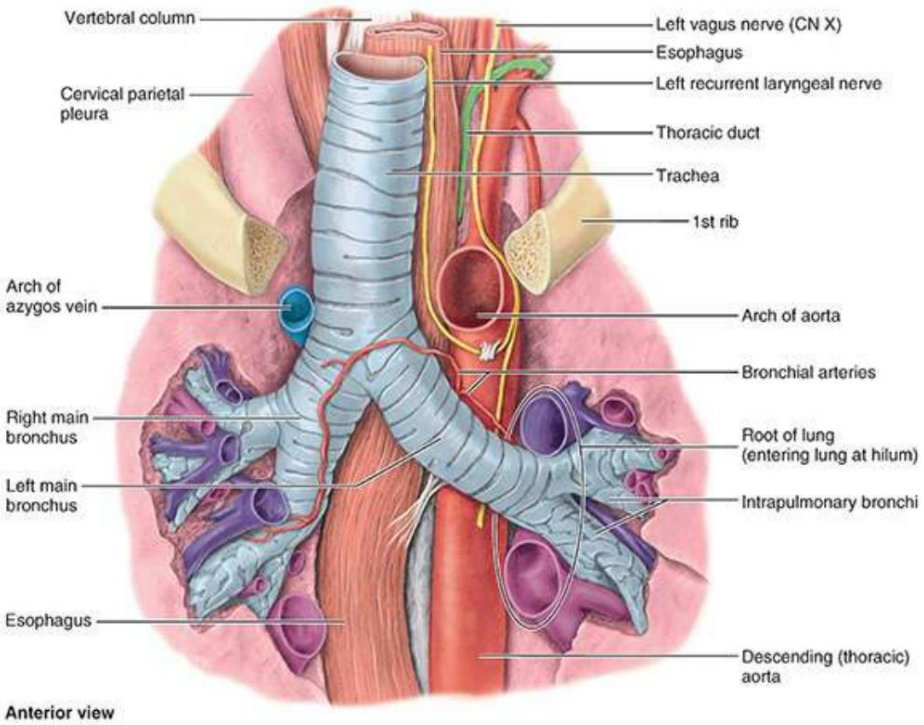

FIGURA 4.69. Disección profunda del mediastino superior. Cuatro estructuras corren paralelas a medida que atraviesan la apertura torácica superior: tráquea, esófago, nervio laríngeo recurrente izquierdo y conducto torácico. El bronquio principal derecho es más vertical, más corto y más ancho que el bronquio principal izquierdo. El trayecto de la arteria bronquial derecha que se muestra aquí es aberrante; por lo general, pasa por detrás del bronquio.

Los nervios frénicos (fig. 4.68A) suministran al diafragma fibras motoras y sensitivas; estas últimas representan aproximadamente un tercio de las fibras nerviosas. Los nervios frénicos también suministran fibras sensoriales al pericardio y la pleura mediastínica. Cada nervio frénico ingresa al mediastino superior entre la arteria subclavia y el origen de la vena braquiocefálica (ver tabla 4.6). El hecho de que los nervios frénicos pasen por delante de las raíces de los pulmones proporciona un medio importante para distinguirlos de los nervios vagos, que pasan por detrás de las raíces de los pulmones.
raíces.

El nervio frénico derecho pasa a lo largo del lado derecho de la vena braquiocefálica derecha, SVC, y el pericardio sobre la aurícula derecha. También pasa por delante de la raíz del pulmón derecho y desciende por el lado derecho de la VCI hasta el diafragma, que perfora cerca de la abertura de la cava (fig. 4.70A).

Machine Translated by Google

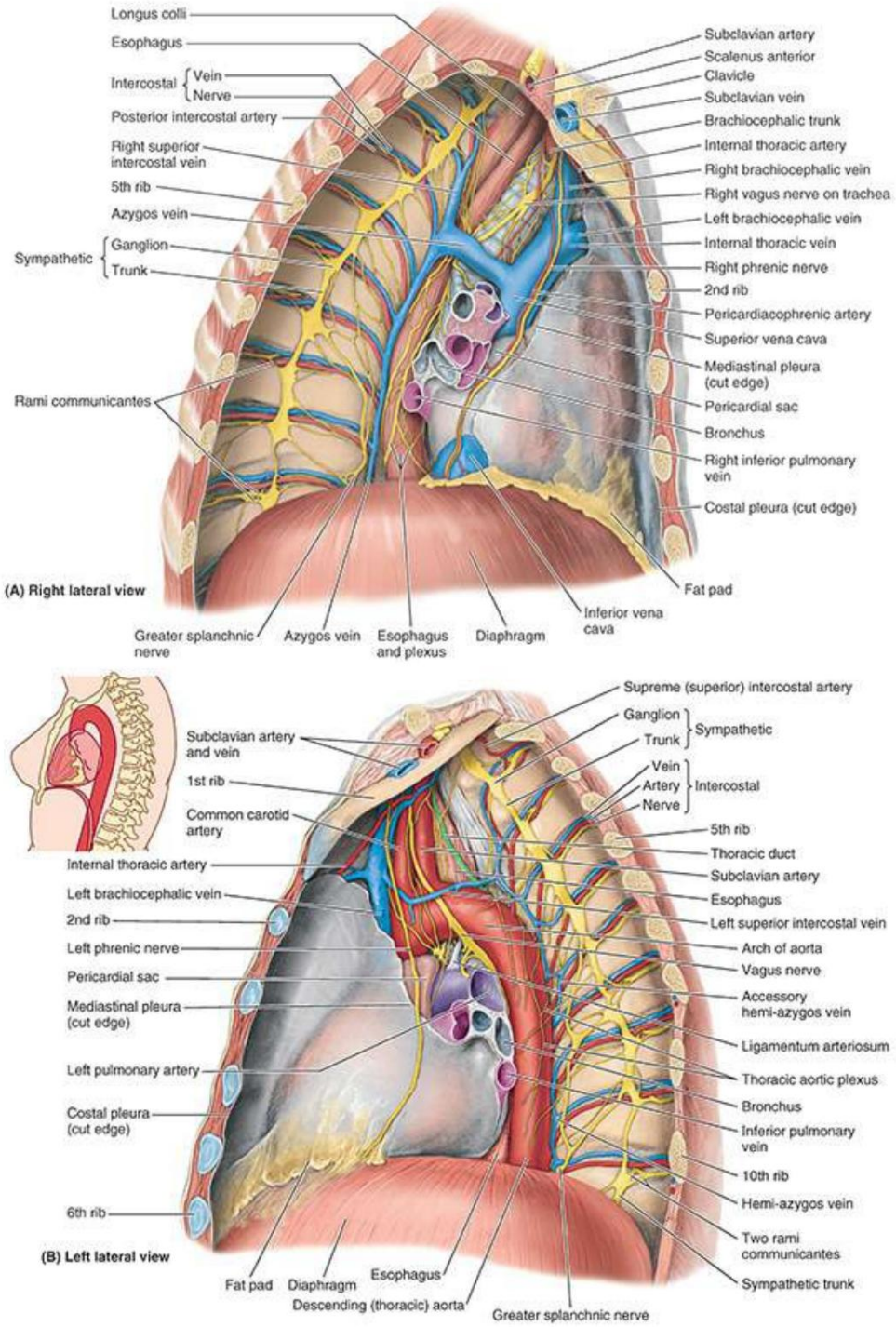

FIGURA 4.70. Exposiciones laterales del mediastino. A. Lado derecho del mediastino. Se ha extirpado la mayor parte de la pleura costal y mediastínica para exponer las estructuras subyacentes. Este lado del mediastino, el lado azul, está dominado por estructuras venosas: la vena y el arco ácigos, la vena cava superior, la aurícula derecha y la vena cava inferior. B. Lado izquierdo del mediastino. El lado rojo está dominado por estructuras arteriales: el arco de la aorta y la aorta torácica, las arterias carótida común izquierda y subclavia, y el ventrículo izquierdo (más el tronco pulmonar y la arteria pulmonar izquierda). En los niveles torácico y lumbar superior, el tronco simpático está unido a los nervios intercostales mediante pares de ramas comunicantes (blancas y grises). La vena intercostal superior izquierda, que drena los dos o tres espacios intercostales superiores, pasa anteriormente para entrar en la vena braquiocefálica izquierda.

LGRAWANY
Machine Translated by Google

El nervio frénico izquierdo desciende entre las arterias subclavia izquierda y carótida común izquierda. Cruza la superficie izquierda del arco de la aorta por delante del nervio vago izquierdo y pasa sobre la vena intercostal superior izquierda. Luego, el nervio frénico izquierdo desciende por delante de la raíz del pulmón izquierdo y discurre a lo largo del pericardio fibroso, superficial a la aurícula y ventrículo izquierdos del corazón, donde perfora el diafragma a la izquierda del pericardio (fig. 4.70B).
La mayor parte de las ramificaciones de los nervios frénicos para su distribución al diafragma se producen en la superficie inferior (abdominal) del diafragma.

TRÁQUEA

La tráquea desciende por delante del esófago y entra en el mediastino superior, inclinándose un poco hacia la derecha del plano mediano (figs. 4.68B, C y 4.69). La superficie posterior de la tráquea es plana donde se aplica al esófago (fig. 4.65B). La tráquea termina al nivel del ángulo esternal dividiéndose en los bronquios principales derecho e izquierdo (figs. 4.65A y 4.69). La tráquea termina por encima del nivel del corazón y no es un componente del mediastino posterior.

ESÓFAGO

El esófago es un tubo fibromuscular que se extiende desde la faringe hasta el estómago (figs. 4,65A, B; 4,68B, C; 4,69; 4,70A; y 4.71). El esófago ingresa al mediastino superior entre la tráquea y la columna vertebral, donde se encuentra anterior a los cuerpos de las vértebras T1-T4. El esófago suele estar aplanado en dirección anteroposterior. Inicialmente se inclina hacia la izquierda, pero el cayado de la aorta lo empuja hacia el plano medio. Luego es comprimido anteriormente por la raíz del pulmón izquierdo. En el mediastino superior, el conducto torácico suele encontrarse en el lado izquierdo del esófago, profundo (medial) al cayado de la aorta (figs. 4.69 y 4.70B). Por debajo del arco, el esófago vuelve a inclinarse hacia la izquierda a medida que se acerca y pasa a través del hiato esofágico en el diafragma (fig. 4.71).

Machine Translated by Google

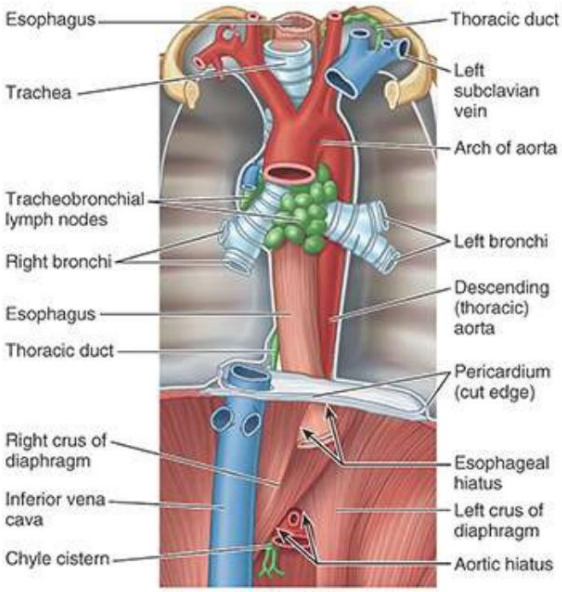

FIGURA 4.71. Vista anterior del esófago, la tráquea, los bronquios y la aorta. El arco de la aorta se curva posteriormente en el lado izquierdo de la tráquea y el esófago. El agrandamiento de los ganglios traqueobronquiales (carinales) inferiores puede ampliar el ángulo entre los bronquios principales. En esta muestra, el conducto torácico ingresa a la vena subclavia izquierda.

Mediastino posterior

El mediastino posterior (la parte posterior del mediastino inferior) se encuentra por debajo del plano torácico transverso, por delante de las vértebras T5-T12, por detrás del pericardio y el diafragma, y entre la pleura parietal de los dos pulmones (fig. 4.65A). y 4,68C). El mediastino posterior contiene la aorta torácica, el conducto torácico y los troncos linfáticos, los ganglios linfáticos mediastínicos posteriores, las venas ácigos y hemiácigos, y el esófago y el plexo nervioso esofágico. Algunos autores incluyen también los troncos simpáticos torácicos y los nervios esplácnicos torácicos; sin embargo, estas estructuras se encuentran laterales a los cuerpos vertebrales y no están dentro del compartimento o espacio mediastínico posterior per se.

AORTA TORÁCICA

La aorta torácica es la continuación del cayado de la aorta (figs. 4.69, 4.71 y 4.72; tabla 4.5). Comienza en el lado izquierdo del borde inferior del cuerpo de la vértebra T4 y desciende en el mediastino posterior en los lados izquierdos de las vértebras T5-T12. A medida que desciende, la aorta torácica se acerca al plano medio y desplaza el esófago hacia la derecha. Lo rodea el plexo aórtico torácico (fig. 4.70B), una red nerviosa autónoma. La aorta torácica se encuentra posterior a la raíz del pulmón izquierdo (figs. 4.69 y 4.70B), el pericardio y el esófago. Termina (con un cambio de nombre a aorta abdominal) anterior al borde inferior de la vértebra T12 y entra al abdomen a través del hiato aórtico en el diafragma (Fig. 4.71). El conducto torácico y la vena ácigos ascienden por su lado derecho y lo acompañan a través de este hiato.

LGRAWANY
Machine Translated by Google

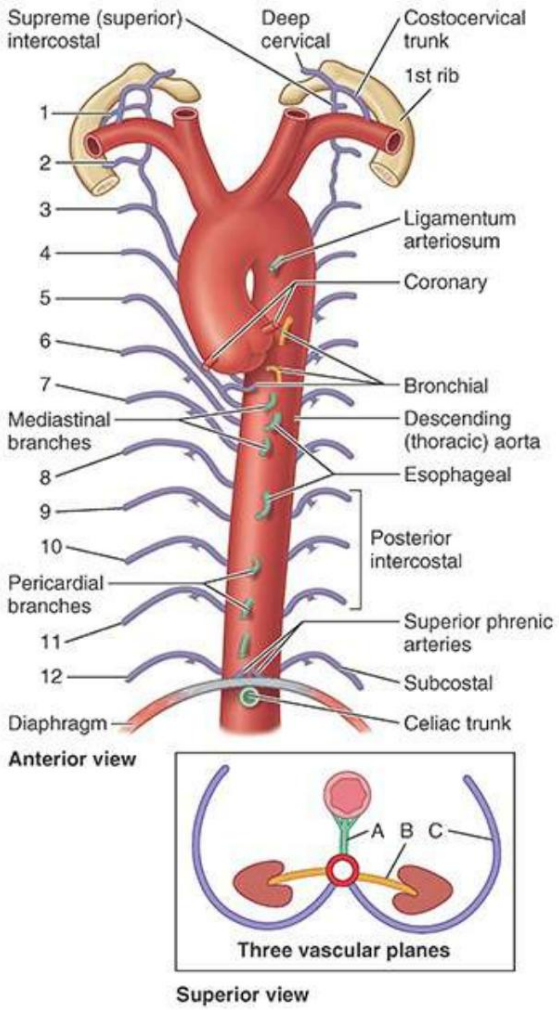

FIGURA 4.72. Ramas de la aorta torácica. Las ramas de la aorta torácica tienden a surgir dentro de tres planos vasculares (recuadro). Las ramas esofágicas y pericárdicas representan ramas viscerales impares (A en el recuadro) que surgen anteriormente; las arterias bronquiales representan pares de ramas viscerales laterales (B en el recuadro); Las arterias intercostal posterior y subcostal (1 a 12) representan ramas parietales segmentarias y pareadas que en su mayoría surgen posterolateralmente (C en el recuadro). Las arterias frénicas superiores pareadas que surgen de la parte inferior de la aorta torácica y que irrigan el diafragma son excepciones al patrón; son ramas parietales pareadas que han migrado anteriormente.

En un patrón que será más evidente en el abdomen, las ramas de la aorta descendente surgen y transcurren dentro de tres “planos vasculares” (fig. 4.72):

1. Un plano anterior, en la línea media, de ramas viscerales impares hacia el intestino (tubo digestivo embrionario) y sus derivados (A en el recuadro de la figura 4.72).
2. Planos laterales de pares de ramas viscerales que sirven a vísceras distintas del intestino y sus derivados (B en el recuadro de la figura 4.72)
3. Planos posterolaterales de ramas parietales pareadas (segmentarias) hasta la pared del cuerpo (C en la figura 4.72). recuadro)

En el tórax, las ramas viscerales impares del plano vascular anterior son el esófago. arterias: normalmente dos, pero puede haber hasta cinco (fig. 4.72; tabla 4.5). Las ramas viscerales pareadas del plano lateral están representadas en el tórax por las arterias bronquiales (Fig.

Machine Translated by Google

4.69). Aunque las arterias bronquiales derecha e izquierda pueden surgir directamente de la aorta, lo más habitual es que sólo lo hagan las arterias bronquiales izquierdas pareadas; las arterias bronquiales derechas surgen indirectamente como ramas de una arteria intercostal posterior derecha (generalmente la tercera). Las ramas parietales pareadas de la aorta torácica que surgen posterolateralmente son las nueve arterias intercostales posteriores que irrigan todos los espacios intercostales excepto los dos superiores y las arterias subcostales (fig. 4.72). Estos últimos vasos surgen de la aorta torácica pero discurren por debajo del diafragma. Están en serie con las arterias intercostales posteriores.

Las excepciones a este patrón incluyen las siguientes:

• Arterias frénicas superiores, ramas parietales pareadas que pasan anterolateralmente a la superficie superior del diafragma (que en realidad mira hacia atrás a este nivel debido a la convexidad del diafragma), donde se anastomosan con las ramas musculofrénica y pericardiacofrénica de la arteria torácica interna. • Ramas pericárdicas, ramas no apareadas que surgen anteriormente pero que, en lugar de pasar al intestino, envían ramitas al pericardio. Lo mismo ocurre con las pequeñas arterias mediastínicas que irrigan los ganglios linfáticos y otros tejidos del mediastino posterior.

ESÓFAGO

El esófago desciende al mediastino posterior desde el mediastino superior, pasando por detrás y hacia la derecha del cayado de la aorta (figs. 4.68C, 4.69 y 4.71) y por detrás del pericardio y la aurícula izquierda. El esófago constituye la relación posterior primaria de la base del corazón. Luego se desvía hacia la izquierda y pasa a través del hiato esofágico en el diafragma al nivel de la vértebra T10, anterior a la aorta.

El esófago puede tener tres impresiones o “constricciones” en su parte torácica. Estos pueden observarse como estrechamientos de la luz en radiografías de tórax oblicuas que se toman cuando se ingiere bario. El esófago está comprimido por tres estructuras: (1) el cayado de la aorta, (2) el bronquio principal izquierdo y (3) el diafragma. Las dos primeras impresiones ocurren muy juntas. La compresión del arco aórtico es más evidente en una radiografía posteroanterior (PA) después de un trago de bario, y la impresión bronquial es más evidente en las proyecciones laterales. No se ven constricciones en el esófago vacío; sin embargo, a medida que se expande durante el llenado, las estructuras mencionadas anteriormente comprimen sus paredes.

CONDUCTO TORÁCICO Y TRONCOS LINFÁTICOS

El conducto torácico es el canal linfático más grande del cuerpo. En el mediastino posterior, se encuentra en la cara anterior de los cuerpos de las siete vértebras torácicas inferiores (fig. 4.73). El conducto torácico transporta la mayor parte de la linfa del cuerpo al sistema venoso: la de las extremidades inferiores, la cavidad pélvica, la cavidad abdominal, la extremidad superior izquierda y el lado izquierdo del tórax, la cabeza y el cuello; es decir, toda la linfa excepto la de el cuadrante superior derecho (consulte la descripción general del sistema linfático en el Capítulo 1, Descripción general y conceptos básicos).

LGRAWANY
Machine Translated by Google

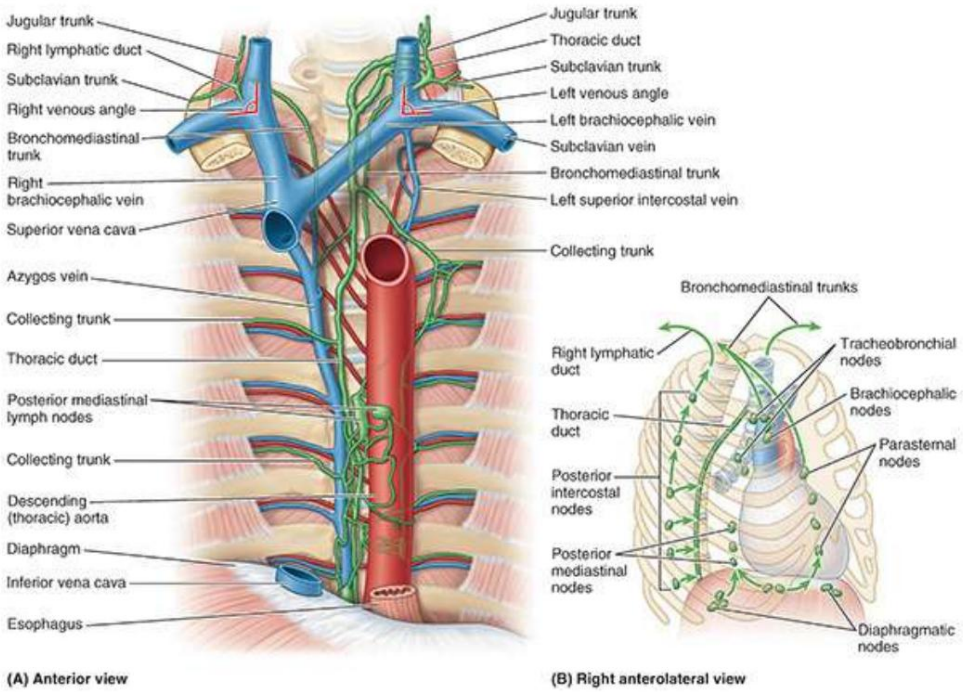

FIGURA 4.73. Conducto torácico y troncos broncomediastínicos. A. La aorta torácica se desplaza ligeramente hacia la izquierda y la vena ácigos ligeramente hacia la derecha para exponer el conducto torácico. Aproximadamente en el plano torácico transversal (ángulo esternal, nivel del disco intervertebral T4-T5), el conducto torácico pasa hacia la izquierda y continúa su ascenso hasta el cuello, donde se arquea lateralmente para entrar en el ángulo venoso izquierdo. El conducto linfático derecho se forma por la unión de los socios contralaterales de los conductos que se unen a la terminación del conducto torácico. B. Ganglios linfáticos y vías que proporcionan drenaje linfático de la cavidad torácica.

El conducto torácico se origina en la cisterna del quilo en el abdomen y asciende a través del hiato aórtico en el diafragma (fig. 4.71). El conducto suele tener paredes finas y un color blanco opaco. A menudo tiene cuentas debido a sus numerosas válvulas. Asciende en el mediastino posterior entre la aorta torácica a su izquierda, la vena ácigos a su derecha, el esófago anteriormente y los cuerpos vertebrales posteriormente. A nivel de las vértebras T4, T5 o T6, el conducto torácico cruza hacia la izquierda, por detrás del esófago, y asciende hacia el mediastino superior.

El conducto torácico recibe ramas de los espacios intercostales medio y superior de ambos. laterales a través de varios baúles colectores. También recibe ramas de estructuras mediastínicas posteriores. Cerca de su terminación, el conducto torácico suele recibir los troncos linfáticos yugular, subclavio y broncomediastínico (aunque cualquiera o todos estos vasos pueden terminar de forma independiente). El conducto torácico generalmente desemboca en el sistema venoso cerca de la unión de las venas yugular interna y subclavia izquierdas (el ángulo venoso izquierdo u origen de la vena braquiocefálica izquierda (fig. 4.73A), pero puede desembocar en la vena subclavia izquierda, como se muestra. en la Figura 4.71.

VASOS Y NÓDULOS LINFATICOS DEL MEDIASTINO POSTERIOR

La aorta torácica y sus ramas ya se analizaron anteriormente. Los ganglios linfáticos mediastínicos posteriores (fig. 4.73A, B) se encuentran por detrás del pericardio, donde se relacionan con el esófago y la aorta torácica. Hay varios ganglios posteriores a la parte inferior del esófago y

Machine Translated by Google

más (hasta ocho) anteriores y laterales al mismo. Los ganglios linfáticos mediastínicos posteriores reciben linfa del esófago, la cara posterior del pericardio y el diafragma y los espacios intercostales medios posteriores. La linfa de los ganglios drena hacia los ángulos venosos derecho o izquierdo a través del conducto linfático derecho o el conducto torácico, respectivamente.

El sistema de venas ácigos, a cada lado de la columna vertebral, drena las paredes dorsal y toracoabdominal (figs. 4.73A y 4.74A, B) y las vísceras mediastínicas. El sistema ácigos muestra mucha variación en su origen, curso, afluentes y anastomosis. La vena ácigos (G., ácigos, no apareada) y su principal afluente, la vena hemiácigos, generalmente surgen de "raíces" que surgen de la cara posterior de la VCI y/o la vena renal, respectivamente, que se fusionan con la vena lumbar ascendente. venas.

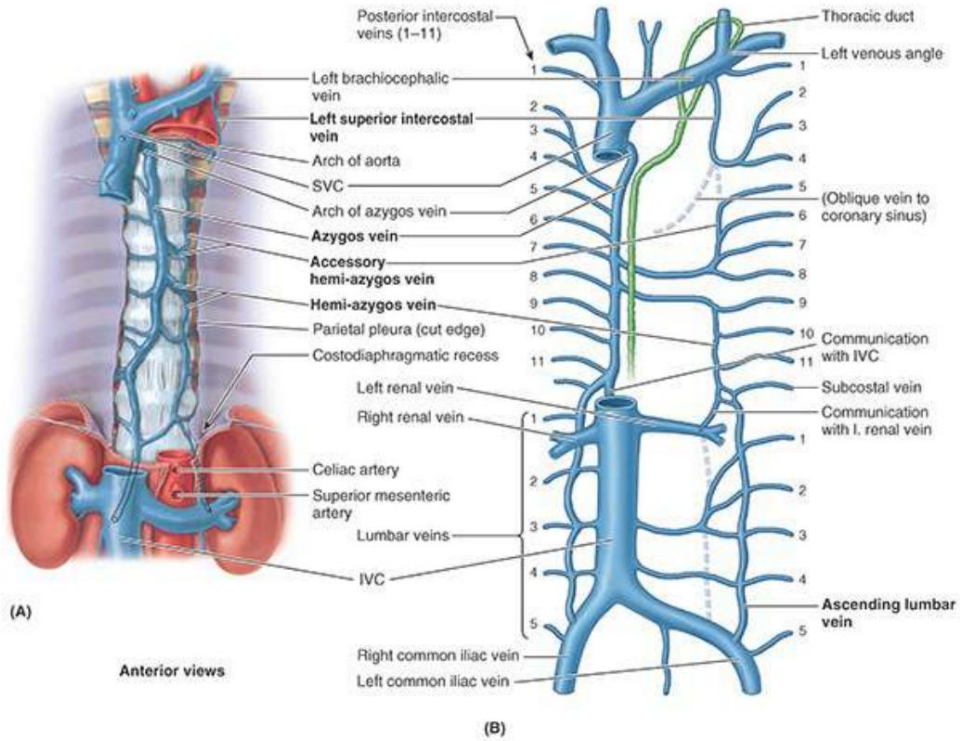

FIGURA 4.74. Sistema de venas ácigos. A. La vena ácigos forma una conexión directa entre la vena cava inferior (VCI) y la vena cava superior (VCS). B. Las venas ácigos y hemiácigos también se continúan en dirección inferior (debajo del diafragma) con las venas lumbares ascendentes.

La vena ácigos forma una vía colateral entre la VCS y la VCI y drena la sangre de las paredes posteriores del tórax y del abdomen. Asciende por el mediastino posterior, pasando cerca del lado derecho de los cuerpos de las 8 vértebras torácicas inferiores. Se arquea sobre la cara superior de la raíz del pulmón derecho para unirse a la VCS, de manera similar a la forma en que el arco de la aorta pasa sobre la raíz del pulmón izquierdo. Además de las venas intercostales posteriores, la vena ácigos se comunica con los plexos venosos vertebrales que drenan la espalda, las vértebras y las estructuras del canal vertebral. La vena ácigos también recibe las venas mediastínica, esofágica y bronquial (fig. 4.74).

La vena hemiacigos surge en el lado izquierdo por la unión de la vena subcostal izquierda y

LGRAWANY
Machine Translated by Google

Venas lumbares ascendentes. Asciende por el lado izquierdo de la columna vertebral, posterior a la aorta torácica hasta la vértebra T9. Aquí cruza hacia la derecha, por detrás de la aorta, el conducto torácico y el esófago, y se une a la vena ácigos. La vena hemiacigos recibe las tres venas intercostales posteriores inferiores, las venas esofágicas inferiores y varias venas mediastínicas pequeñas. La vena hemiacigos accesoria comienza en el extremo medial del cuarto o quinto espacio intercostal y desciende por el lado izquierdo de la columna vertebral desde T5 hasta T8. Recibe afluentes de las venas del cuarto al octavo espacio intercostal y, a veces, de las venas bronquiales izquierdas. Cruza la vértebra T7 o T8, por detrás de la aorta torácica y el conducto torácico, donde se une a la vena ácigos. A veces, la vena hemiacigos accesoria se une a la vena hemiacigos y se abre con ella hacia la vena ácigos. El hemiacigos accesorio suele estar conectado a la vena intercostal superior izquierda, como se muestra en la figura 4.74. La vena intercostal superior izquierda, que drena los espacios intercostales primero y tercero, puede comunicarse con la vena hemiácigos accesoria; sin embargo, drena principalmente en la vena braquiocefálica izquierda.

NERVIOS DEL MEDIASTINO POSTERIOR

Los troncos simpáticos y sus ganglios asociados forman una porción importante del sistema nervioso autónomo (fig. 4.75; tabla 4.6). Los troncos simpáticos torácicos están en continuidad con los troncos simpáticos cervical y lumbar. Los troncos torácicos se encuentran contra las cabezas de las costillas en la parte superior del tórax, las articulaciones costovertebrales en el nivel medio torácico y los lados de los cuerpos vertebrales en la parte inferior del tórax. Los nervios esplácnicos torácicos inferiores , también conocidos como nervios mayores, menores y menos esplácnicos, son parte de los nervios esplácnicos abdominopélvicos porque irrigan las vísceras inferiores al diafragma. Consisten principalmente en fibras presinápticas del quinto al duodécimo ganglio simpático, que pasan a través del diafragma y hacen sinapsis en los ganglios prevertebrales del abdomen. Proporcionan inervación simpática a la mayoría de las vísceras abdominales. Estos nervios esplácnicos se analizan con más detalle en el capítulo 5, Abdomen.

Machine Translated by Google

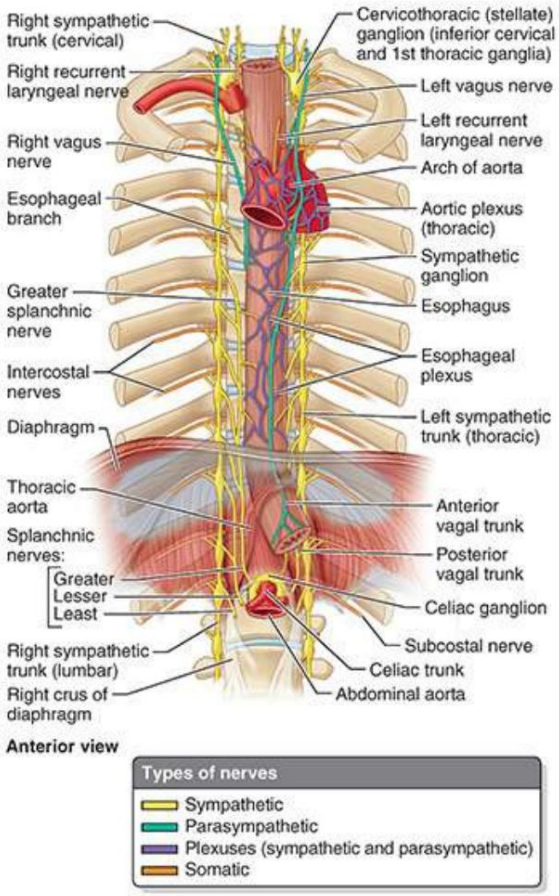

FIGURA 4.75. Nervios del mediastino superior y posterior.

Mediastino anterior

El mediastino anterior, la subdivisión más pequeña del mediastino (fig. 4.42), se encuentra entre el cuerpo del esternón y los músculos transversos del tórax por delante y el pericardio por detrás. Se continúa con el mediastino superior en el ángulo esternal y está limitado inferiormente por el diafragma. El mediastino anterior está formado por tejido conectivo laxo (ligamentos esternopericárdicos), grasa, vasos linfáticos, algunos ganglios linfáticos y ramas de los vasos torácicos internos. En bebés y niños, el mediastino anterior contiene la parte inferior del timo. En casos inusuales, este órgano linfoide puede extenderse hasta el nivel del cuarto cartílago costal.

CLÍNICO

CAJA

SUPERIOR, POSTERIOR Y ANTERIOR MEDIASTINO

LGRAWANY
Machine Translated by Google

Variaciones de las grandes arterias

VARIACIONES EN LA RAMIFICACIÓN DEL ARCO DE AORTA

El patrón habitual de ramas del arco de la aorta está presente en aproximadamente el 65% de las personas (fig. B4.39A). Las variaciones en el origen de las ramas del arco son bastante comunes (fig. B4.39B). En aproximadamente el 27% de las personas, la arteria carótida común izquierda se origina en el tronco braquiocefálico. En aproximadamente el 2,5% de las personas no se forma un tronco braquiocefálico; en estos casos, cada una de las cuatro arterias (carótida común derecha e izquierda y subclavia) se origina independientemente del cayado de la aorta. La arteria vertebral izquierda se origina en el cayado de la aorta en aproximadamente el 5% de las personas. Tanto el tronco braquiocefálico derecho como el izquierdo se originan en el arco en aproximadamente el 1,2% de las personas (Bergman, 2015).

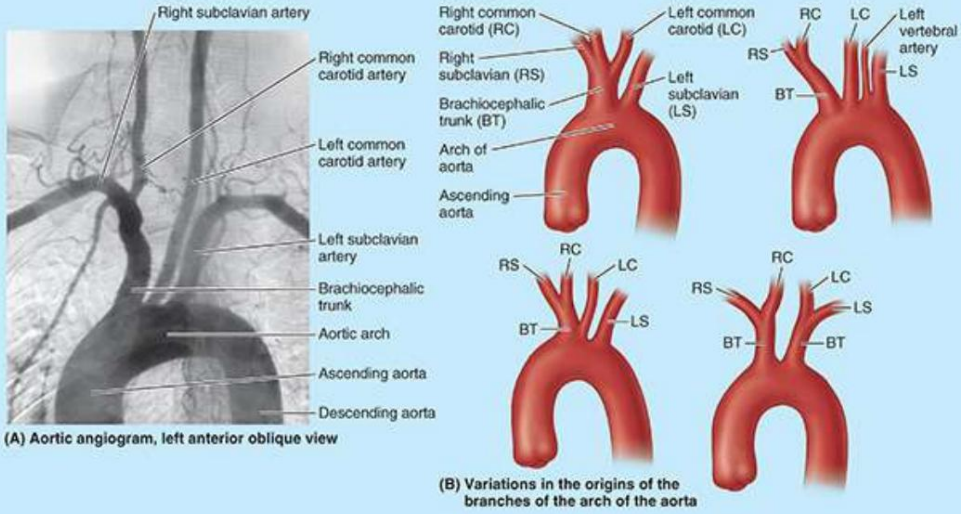

FIGURA B4.39. Variaciones en la ramificación del arco de aorta. A. Angiografía aórtica (aortografía) que demuestra el patrón de ramificación más común. B. Variaciones en la ramificación del arco de la aorta.

ANOMALÍAS DE LAS RAMAS AÓRTICAS Y DEL ARCO AÓRTICO

A veces surge una arteria subclavia derecha retroesofágica como última rama (más hacia el lado izquierdo) del cayado de la aorta (fig. B4.40A). La arteria cruza por detrás del esófago para llegar a la extremidad superior derecha y puede comprimir el esófago, provocando dificultad para tragar (disfagia). Una arteria accesoria a la glándula tiroides, la arteria tiroidea ima (L. arteria thyroidea ima), puede surgir del arco de la aorta o de la arteria braquiocefálica.

Machine Translated by Google

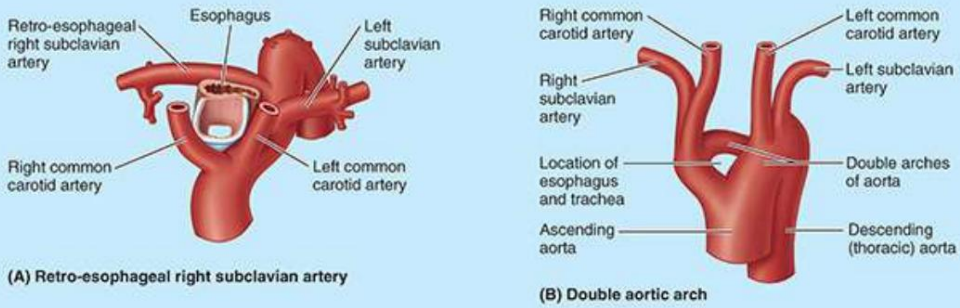

FIGURA B4.40. Anomalías de las ramas aórticas y del arco aórtico.

La parte más superior del arco de la aorta suele estar aproximadamente 2,5 cm por debajo de el borde superior del manubrio, pero puede ser más superior o inferior. A veces, el arco se curva sobre la raíz del pulmón derecho y pasa hacia abajo en el lado derecho, formando un arco derecho de la aorta. En algunos casos, el arco anormal, después de pasar sobre la raíz del pulmón derecho, pasa por detrás del esófago para alcanzar su posición habitual en el lado izquierdo. Con menos frecuencia, un doble arco de la aorta forma un anillo vascular alrededor del esófago y la tráquea (fig. B4.40B). Una tráquea que está lo suficientemente comprimida como para afectar la respiración puede requerir la división quirúrgica del anillo vascular.

Aneurisma de la aorta ascendente

La parte distal de la aorta ascendente recibe un fuerte impulso de sangre cuando el ventrículo izquierdo se contrae. Porque su pared aún no está reforzada por pericardio fibroso (el pericardio fibroso se fusiona con la adventicia aórtica al inicio del arco; (véase la figura 4.66B), puede desarrollarse un aneurisma (dilatación localizada). Un aneurisma aórtico es evidente en una placa de tórax (radiografía del tórax) o en una angiografía por resonancia magnética (fig. B4.41) como un área ampliada de la silueta de la aorta ascendente. Las personas con un aneurisma suelen quejarse de dolor en el pecho que se irradia hacia la espalda. El aneurisma puede ejercer presión sobre la tráquea, el esófago y el nervio laríngeo recurrente, provocando dificultad para respirar y tragar.

LGRAWANY
Machine Translated by Google

FIGURA B4.41. Aneurisma del arco aórtico. 5, vena cava superior; 6, arco aórtico; a, arteria carótida común izquierda; b, arteria braquiocefálica; c, arteria subclavia izquierda; d, aorta ascendente; e, vena pulmonar derecha; f, vena pulmonar izquierda; g, arteria pulmonar izquierda; h, tronco pulmonar; yo, aurícula izquierda; j, ventrículo izquierdo; k, diafragma; l, hígado; m, gran aneurisma sacular que surge de la aorta ascendente.

Coartación de aorta

En la coartación de la aorta, el arco de la aorta o la aorta torácica tiene un estrechamiento anormal (estenosis) que disminuye el calibre de la luz aórtica, produciendo una obstrucción al flujo sanguíneo hacia la parte inferior del cuerpo (Fig. B4.42) . El sitio más común de coartación es cerca del ligamento arterioso (v . fig. 4.63). Cuando la coartación es inferior a este sitio (coartación posductal), generalmente se desarrolla una buena circulación colateral entre las partes proximal y distal de la aorta a través de las arterias intercostal y torácica interna. Este tipo de coartación es compatible con muchos años de vida porque la circulación colateral lleva sangre a la aorta torácica por debajo de la estenosis.

Los vasos colaterales pueden llegar a ser tan grandes que provocan pulsaciones notables en los espacios intercostales y erosionan las superficies adyacentes de las costillas, lo que es visible en las radiografías del tórax.

Machine Translated by Google

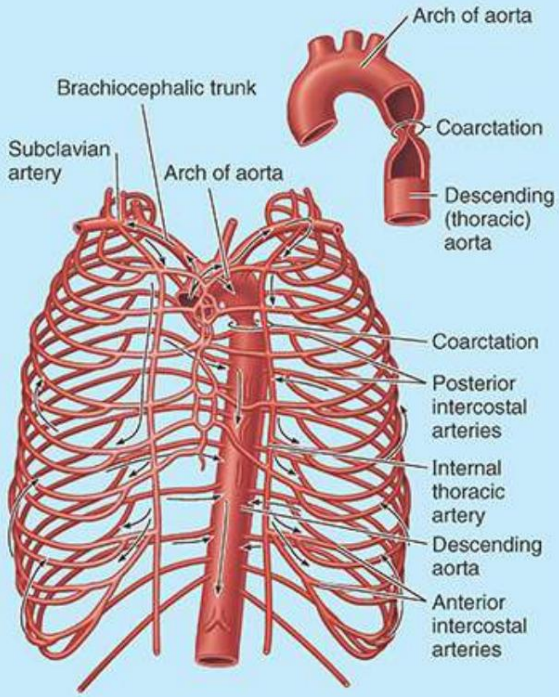

FIGURA B4.42. Coartación de aorta. Flechas, dirección del flujo sanguíneo.

Lesión de los nervios laríngeos recurrentes

Los nervios laríngeos recurrentes inervan todos los músculos intrínsecos de la laringe, excepto uno. En consecuencia, cualquier procedimiento de investigación (diagnóstico) (p. ej., mediastinotomía) o proceso patológico en el mediastino superior puede dañar estos nervios y afectar la voz. Debido a que el nervio laríngeo recurrente izquierdo rodea el arco de la aorta y asciende entre la tráquea y el esófago, puede estar involucrado en un carcinoma broncogénico o esofágico, agrandamiento de los ganglios linfáticos mediastínicos o un aneurisma del arco de la aorta. En esta última afección, el arco dilatado puede estirar el nervio.

Bloqueo del esófago

Las impresiones producidas en el esófago por estructuras adyacentes son de interés clínico debido al paso más lento de sustancias en estos sitios. Las impresiones indican dónde es más probable que se alojen los objetos extraños ingeridos y dónde se puede desarrollar una estenosis, por ejemplo, después de beber accidentalmente un líquido cáustico como la lejía.

Laceración del conducto torácico

El conducto torácico tiene paredes delgadas y suele ser de color blanco opaco en personas vivas. Sin embargo, puede ser incoloro, lo que dificulta su identificación. En consecuencia, es vulnerable a lesiones involuntarias durante procedimientos de investigación y/o quirúrgicos en la región posterior.

LGRAWANY
Machine Translated by Google

mediastino. La laceración del conducto torácico durante un accidente o una cirugía pulmonar provoca que la linfa se escape hacia la cavidad torácica a velocidades que oscilan entre 75 y 200 ml por hora.
La linfa o el quilo de las vías lácteas del intestino también pueden ingresar a la cavidad pleural y producir quilotórax. Este líquido se puede extraer mediante punción con aguja o mediante toracocentesis; en algunos casos, puede ser necesario ligar (atar) el conducto torácico. Luego la linfa regresa al sistema venoso por otros canales linfáticos que se unen al conducto torácico superior a la ligadura.

Variaciones del conducto torácico

Las variaciones del conducto torácico son comunes porque la parte superior del conducto representa el miembro izquierdo original de un par de vasos linfáticos en el embrión.
A veces, hay dos conductos torácicos presentes en una distancia corta.

Rutas venosas alternativas al corazón

Las venas ácigos, hemiácigos y hemiácigos accesorias ofrecen medios alternativos de drenaje venoso desde las regiones torácica, abdominal y posterior cuando se produce una obstrucción de la VCI. En algunas personas, una vena ácigos accesoria es paralela a la vena ácigos en el lado derecho. Otras personas no tienen un sistema venoso hemiacigos. Una variación clínicamente importante, aunque poco común, es cuando el sistema ácigos recibe toda la sangre de la VCI excepto la del hígado. En estas personas, el sistema ácigos drena casi toda la sangre por debajo del diafragma, excepto la del tracto digestivo. Si la obstrucción de la VCS se produce por encima de la entrada de la vena ácigos, la sangre puede drenar hacia abajo hacia las venas de la pared abdominal y regresar a la aurícula derecha a través del sistema venoso ácigos y la VCI.

Cambios de edad en el timo

El timo es una característica destacada del mediastino superior durante la infancia y la niñez. En algunos bebés, el timo puede comprimir la tráquea. El timo juega un papel importante en el desarrollo y mantenimiento del sistema inmunológico. A medida que se alcanza la pubertad, el timo comienza a disminuir en tamaño relativo. En la edad adulta, suele ser reemplazado por tejido adiposo y, a menudo, apenas es reconocible; sin embargo, continúa produciendo linfocitos T.

Radiografía del Mediastino

El corazón proyecta la mayor parte de la sombra radiopaca central en las proyecciones PA (Fig. B4.43), pero las cámaras separadas del corazón no se distinguen. El conocimiento de las estructuras que forman la sombra o silueta cardiovascular es importante porque los cambios en la sombra pueden indicar anomalías o enfermedades funcionales (fig. B4.43A).

Machine Translated by Google

En las radiografías PA (proyecciones AP), los límites de la sombra cardiovascular son los siguientes:

• Borde derecho, vena braquiocefálica derecha, VCS, aurícula derecha y VCI. • Borde izquierdo, parte terminal del arco de la aorta, tronco pulmonar, aurícula izquierda y aurícula izquierda. ventrículo

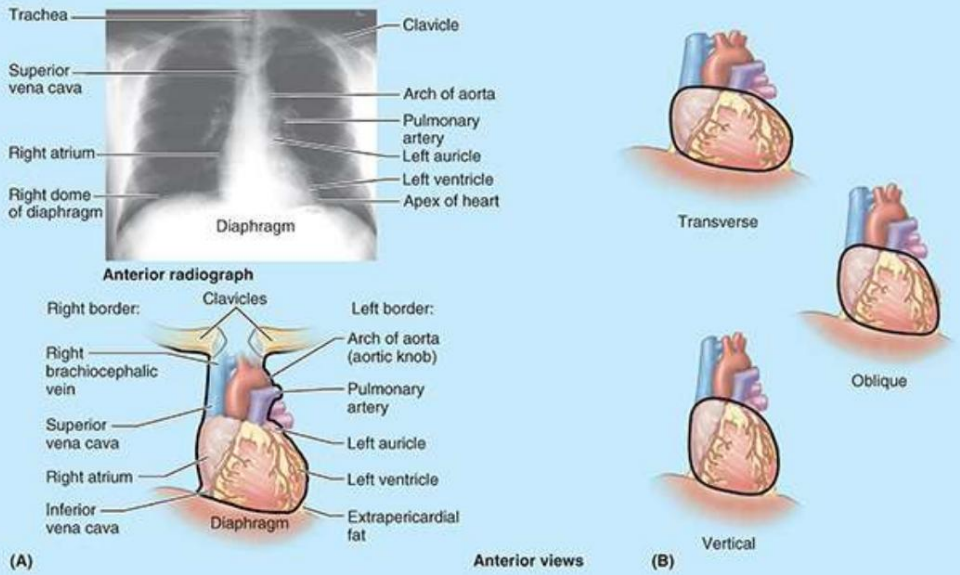

FIGURA B4.43. Sombras cardiovasculares (siluetas mediastínicas). A. Composición de los márgenes de sombra cardiovascular. B. Tipos comunes de sombra cardiovascular.

La parte inferior izquierda de la sombra cardiovascular presenta la región del ápice. El vértice anatómico típico, si está presente, suele ser inferior a la sombra del diafragma. Se producen tres tipos principales de sombras cardiovasculares, que dependen principalmente del tipo o hábito corporal (fig. B4.43B):

• Tipo transversal, observado en personas obesas, mujeres embarazadas y bebés. • Tipo oblicuo, característico de la mayoría de las personas.
• Tipo vertical, presente en personas con pecho estrecho.

TC y resonancia magnética del mediastino

La TC y la RM se utilizan habitualmente para examinar el tórax (fig. B4.44). La resonancia magnética suele ser mejor para detectar y delimitar lesiones de tejidos blandos. Es especialmente útil para examinar las vísceras y ganglios linfáticos del mediastino y raíces de los pulmones. mediante imágenes planas y reconstruidas (figs. B4.45, B4.46 y B4.47) . También se utiliza para estudiar las mamas. Las exploraciones por TC y RM transversales (axiales) siempre están orientadas para mostrar cómo le parecería al médico que se encuentra a los pies del paciente una sección horizontal del cuerpo que yace sobre una mesa de exploración. Por lo tanto, la parte superior de la imagen es anterior y el borde lateral izquierdo de la imagen representa la superficie lateral derecha del cuerpo del paciente. Los datos de las exploraciones por TC y RM se pueden reconstruir gráficamente mediante el

LGRAWANY
Machine Translated by Google

computadora como secciones transversales, sagitales, oblicuas o coronales del cuerpo.

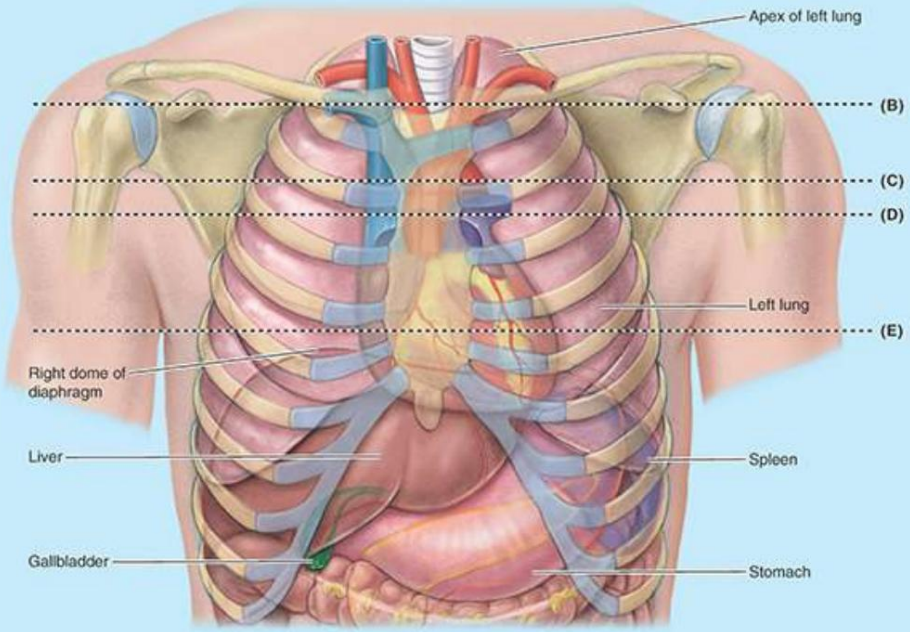

(A) Anterior view

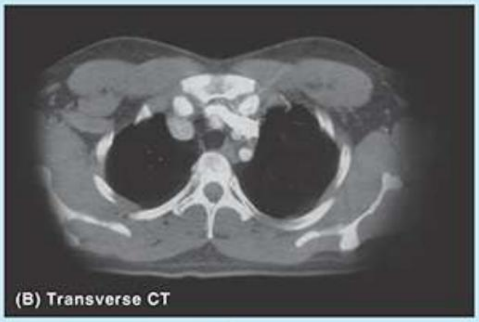

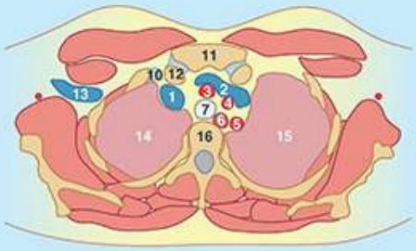

Key to B–E	
1 Right brachiocephalic vein	8 Right main bronchus
2 Left brachiocephalic vein	9 Left main bronchus
3 Brachiocephalic vein	10 Costal cartilage
4 Left common carotid artery	11 Sternum
5 Left subclavian artery	12 Clavicle
6 Esophagus	13 Axillary vein
7 Trachea	

Machine Translated by Google

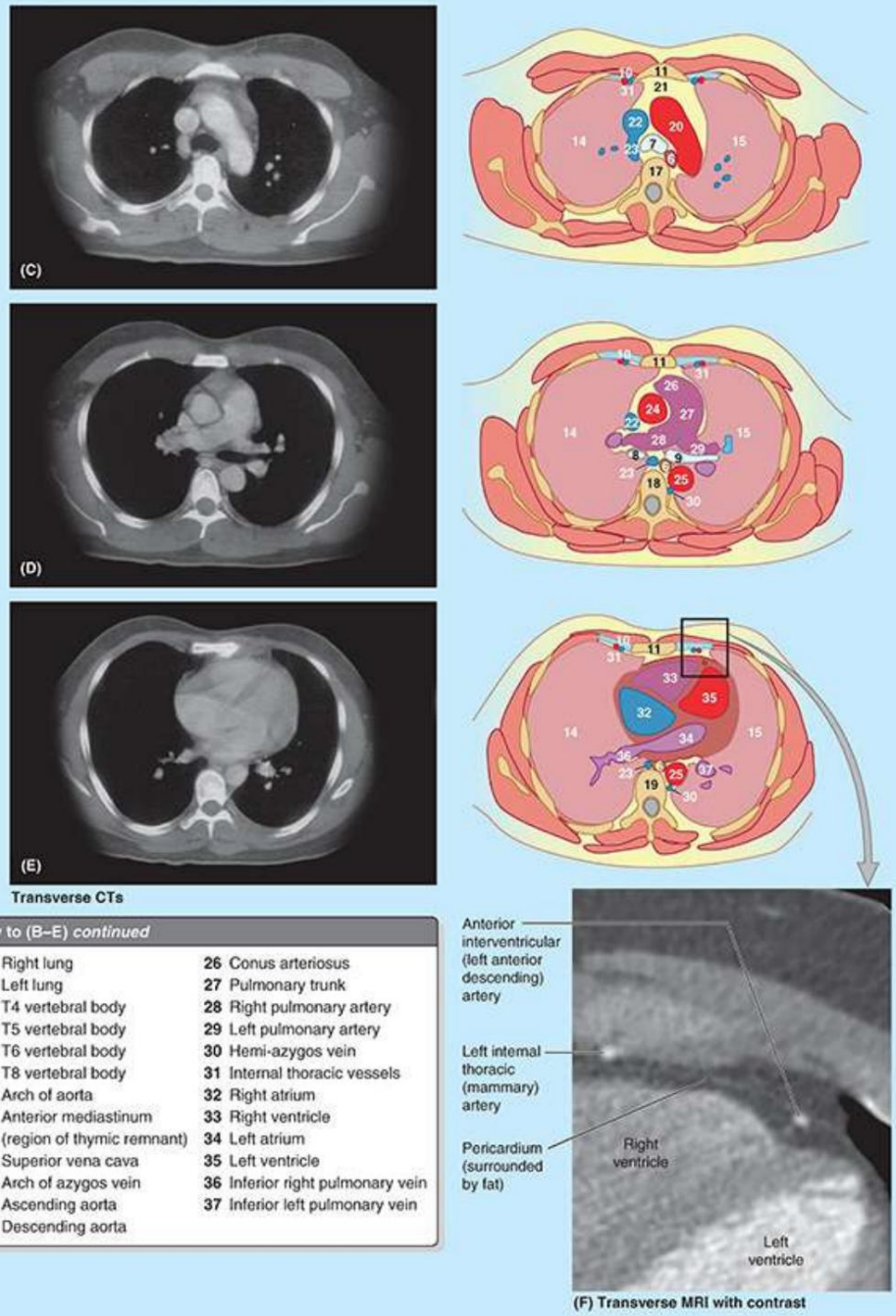

FIGURA B4.44. Tomografías computarizadas transversales seriadas de tórax. A. Se indica el nivel de cada escaneo (líneas discontinuas). B. A nivel de las articulaciones esternoclaviculares, la vena braquiocefálica izquierda (2) cruza la línea media anterior a las tres ramas del cayado de la aorta (3, 4 y 5) para unirse a la vena braquiocefálica derecha (1), formando la vena superior vena cava [SVC] (22) en un nivel más inferior. C. El arco de la aorta (20) está colocado de forma oblicua (más sagital que transversal), con el extremo ascendente anteriormente en la línea media y el extremo descendente posteriormente y a la izquierda de los cuerpos vertebrales (17). La SVC (22) del lado derecho recibe el arco de la vena ácigos (23) desde su cara posterior. D. El tronco pulmonar (27) forma el tallo de una Y invertida, con los brazos formados por las arterias pulmonares derecha (28) e izquierda (29). La arteria pulmonar derecha (28) pasa por debajo del arco de la aorta (entre la aorta ascendente [24] y la descendente [25]). E. Una exploración al nivel del diámetro máximo del corazón muestra las cuatro cámaras (32 a 35) y la inclinación diagonal del tabique interventricular (entre 33 y 35) (ver recuadro). F. Primer plano del área indicada (encuadrado) de la parte E que muestra detalles del pericardio y de las arterias coronarias torácica interna izquierda y descendente anterior.

LGRAWANY
Machine Translated by Google

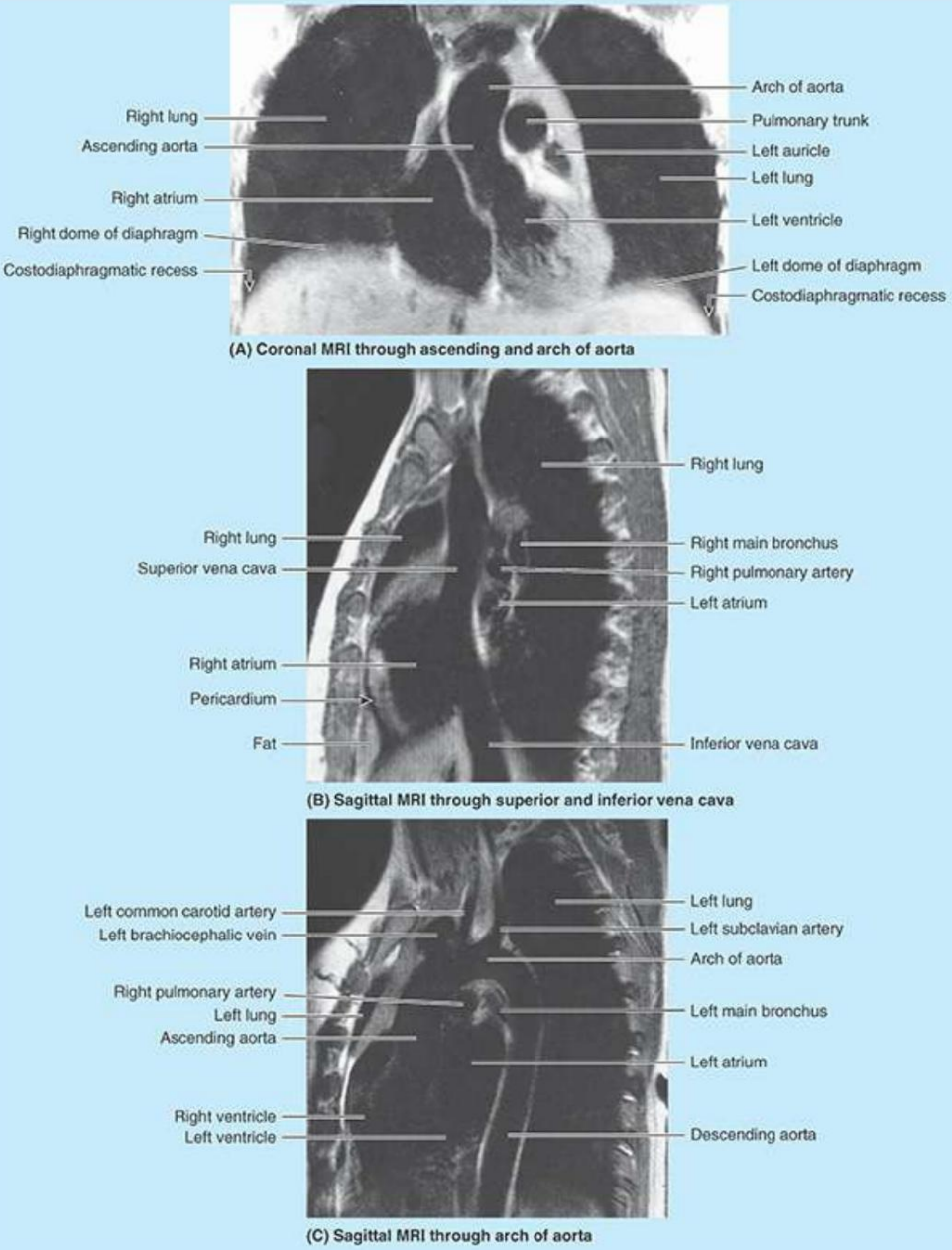

FIGURA B4.45. Tomografía computarizada coronal y sagital de tórax. A. RM coronal a través del arco ascendente y de la aorta. B. RM sagital a través de las venas cavas superior e inferior. C. RM sagital a través del arco de la aorta.

Machine Translated by Google

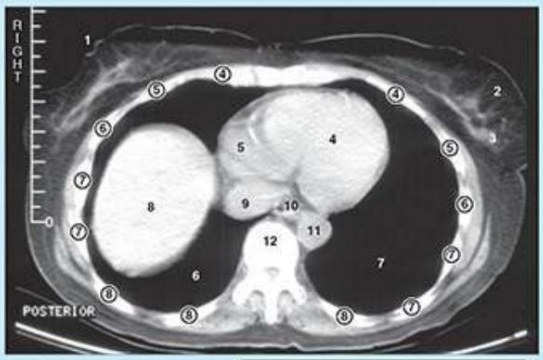

FIGURA B4.46. Examen por TC de mamas y mediastino.

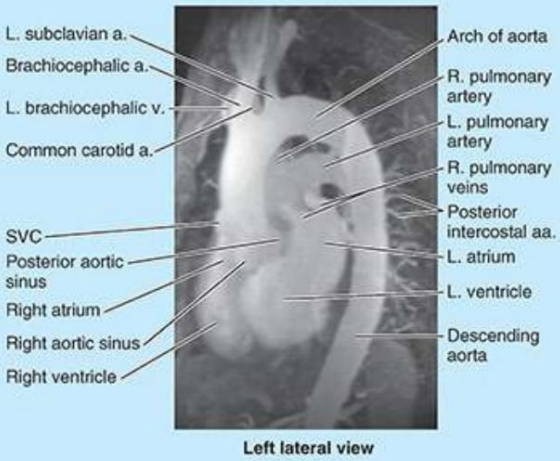

FIGURA B4.47. La resonancia magnética reconstruyó la angiografía del corazón y de los grandes vasos. Vista lateral (desde la izquierda y ligeramente anterior). Reconstruido a partir de datos generados y acumulados mediante imágenes de resonancia magnética en espiral. Todas las cámaras del corazón y los grandes vasos son claramente visibles. VCS: vena cava superior.

Conclusión: superior, posterior y anterior

Mediastino

Mediastino superior: el mediastino superior se extiende entre la apertura torácica superior y el plano torácico transversal. El único órgano que pertenece exclusivamente a esta región es el timo adulto. ■ El resto de las estructuras del mediastino superior pasan a través de la abertura torácica superior hasta la raíz del cuello o pasan entre el cuello y el abdomen. ■ Dentro del mediastino superior, las estructuras se encuentran en capas sistémicas,

LGRAWANY
Machine Translated by Google

procedente de anterior a posterior: (1) sistema linfoide (timo), (2) sistema vascular sanguíneo (primero las venas, luego arterias), (3) sistema respiratorio (tráquea), (4) sistema alimentario (esófago) y (5) sistema vascular linfático. ■ El sistema nervioso no tiene su propia capa en el mediastino superior, pero está integrado con la capa 2 (nervios frénico y vago) y se encuentra entre las capas 3 y 4 (nervios laríngeos recurrentes). ■ El patrón de las ramas del arco de la aorta es atípico en aproximadamente el 35% de las personas.

Mediastino posterior: el mediastino posterior es el conducto estrecho que se encuentra detrás del corazón y el diafragma y entre los pulmones. Contiene estructuras que pasan del tórax al abdomen o viceversa. ■ El contenido incluye el esófago y el plexo nervioso esofágico, la aorta torácica, el conducto torácico y los troncos linfáticos, los ganglios linfáticos mediastínicos posteriores y las venas ácigos y hemiácigos. ■ Se producen ramas de la aorta torácica. principalmente dentro de tres planos vasculares. ■ El sistema venoso ácigos/ hemiacigos constituye la contraparte venosa de la aorta torácica y sus ramas mediastínicas posteriores. ■ La porción torácica de los troncos simpáticos y los nervios esplácnicos torácicos pueden considerarse o no componentes del mediastino posterior.

Mediastino anterior: la subdivisión más pequeña del mediastino, entre el esternón. y los músculos transversos del tórax, importantes principalmente como plano quirúrgico, contienen principalmente tejido conectivo laxo y, en bebés y niños, la extensión inferior del timo.

Machine Translated by Google

5

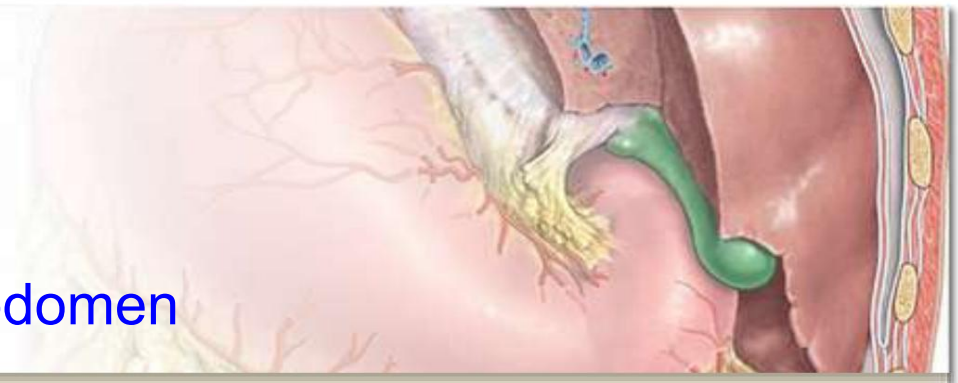

Abdomen

RESUMEN: MUROS, CAVIDADES, REGIONES Y PLANOS
TABLA 5.1. Regiones abdominales, planos de referencia y cuadrantes
PARED ABDOMINAL ANTEROLATERAL
Fascia de la pared abdominal anterolateral
Músculos de la pared abdominal anterolateral
TABLA 5.2.Músculos de la pared abdominal anterolateral
Neurovasculatura de la pared abdominal anterolateral
TABLA 5.3. Nervios de la pared abdominal anterolateral
TABLA 5.4. Arterias de la pared abdominal anterolateral
RECUADRO CLÍNICO: Fascia y músculos de la pared abdominal anterolateral
Neurovasculatura de la pared abdominal anterolateral
Superficie interna de la pared abdominal anterolateral
Región Inguinal
TABLA 5.5. Límites del canal inguinal
Cordón espermático, escroto y testículos TABLA
5.6. Capas correspondientes de la pared abdominal anterior, el escroto y la superficie del
cordón espermático
Anatomía de la pared abdominal anterolateral
RECUADRO CLÍNICO: Superficie interna de la pared abdominal anterolateral
y Región Inguinal
Cordón espermático, escroto y testículos
PERITONEO Y CAVIDAD PERITONEAL
Embriología de la cavidad peritoneal
Formaciones peritoneales
Subdivisiones de la cavidad peritoneal
RECUADRO CLÍNICO: Peritoneo y Cavidad Peritoneal
VÍSCERAS ABDOMINALES
Descripción general de las vísceras abdominales y el tracto digestivo
Esófago
Estómago

LGRAWANY
Machine Translated by Google

TABLA 5.7. Suministro arterial a los derivados del intestino anterior abdominal: esófago, estómago, hígado, vesícula biliar, páncreas y bazo Intestino delgado

TABLA 5.8. Características distintivas del yeyuno y el íleon en el intestino grueso del cuerpo vivo

TABLA 5.9.

Suministro arterial al intestino RECUADRO

CLÍNICO: Esófago y estómago Intestino delgado y

grueso Bazo Páncreas

Hígado

TABLA 5.10. Terminología para las subdivisiones de los conductos biliares del hígado y la vesícula biliar

RECUADRO CLÍNICO: Bazo y páncreas CLAVE

DEL RECUADRO CLÍNICO Hígado,

conductos biliares y vesícula biliar Riñones,

uréteres y glándulas suprarrenales

RECUADRO CLÍNICO: Riñones, Uréteres y Glándulas Suprarrenales

Inervación de las vísceras abdominales

TABLA 5.11. Inervación autónoma de las vísceras abdominales (nervios esplácnicos)

DIAFRAGMA

Vasos y nervios del diafragma

Aperturas diafragmáticas

TABLA 5.12. Estructuras neurovasculares del diafragma Acciones

del diafragma El abdomen

es la parte del tronco entre el tórax y la pelvis (fig. 5.1). Es un contenedor dinámico, flexible y de PARED ABDOMINAL POSTERIOR que alberga la mayoría de los

órganos del sistema alimentario y parte de la fascia urogenital del sistema de la pared abdominal posterior . La contención de los órganos abdominales y su contenido la

proporcionan las paredes aponeuróticas anterolaterales, el diafragma en sentido superior y los músculos de la pelvis en sentido inferior. Las paredes

musculoaponeuróticas anterolaterales están suspendidas y sostenidas por dos anillos óseos de los nervios de

TABLA 5.13. Músculos de la pared abdominal posterior

la pared abdominal posterior (el margen inferior del esqueleto torácico en la parte superior y los vasos de la pared abdominal posterior de la cintura pélvica en la

parte inferior) unidos por una columna vertebral lumbar semirrígida en la parte posterior. pared abdominal.

TABLA 5.14. Ramas de la aorta abdominal Interpuestas

entre el tórax y la pelvis, más rígidos, esta disposición permite que el abdomen CAJA CLÍNICA: El diafragma encierre y proteja su contenido al mismo tiempo

que proporciona la flexibilidad requerida por la respiración, la postura, la pared abdominal posterior y la locomoción.

IMAGEN MÉDICA SECCIONAL DEL ABDOMEN

Machine Translated by Google

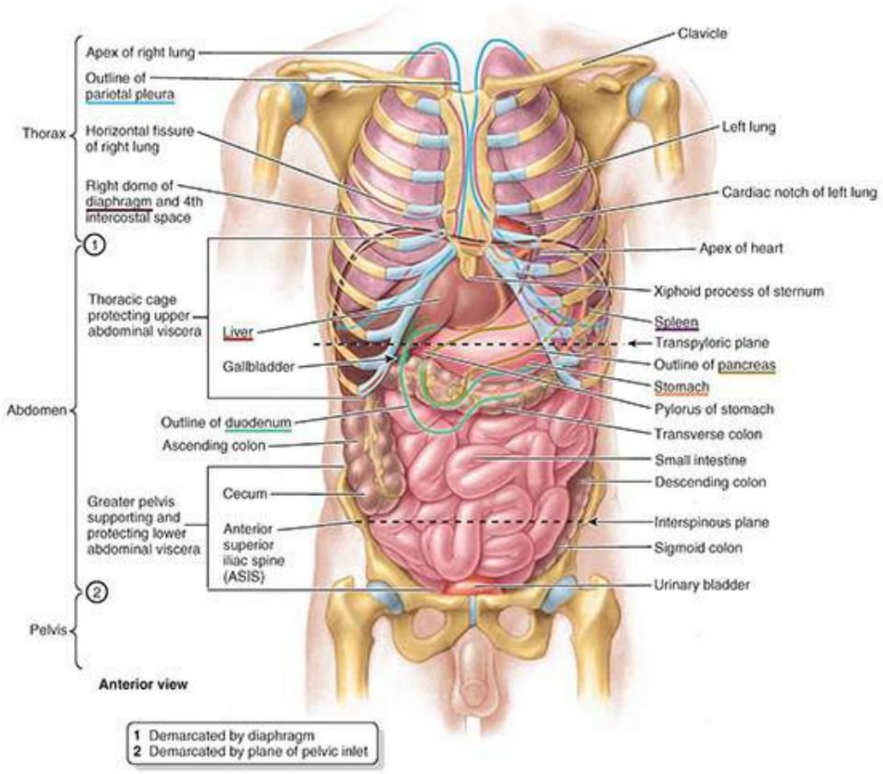

FIGURA 5.1. Vista general de vísceras de tórax y abdomen in situ.

A través de una contracción voluntaria o reflexiva, su techo muscular, paredes anterolaterales y piso puede aumentar la presión interna (intraabdominal) para ayudar a la expulsión de aire de la cavidad torácica (pulmones y bronquios) o de líquido (p. ej., orina o vómito), flatos (gas), heces o fetos de la cavidad abdominopélvica.

RESUMEN: MUROS, CAVIDADES, REGIONES Y PLANOS

Las paredes abdominales dinámicas, multicapa y musculoaponeuróticas no sólo se contraen para aumentar la presión intraabdominal sino que también se distienden considerablemente, acomodando las expansiones causadas por la ingestión, el embarazo, la deposición de grasa o la patología.

La pared abdominal anterolateral y varios órganos que se encuentran contra la pared posterior están cubiertos en su cara interna por una membrana serosa o peritoneo (serosa) que se refleja (gira bruscamente y continúa) sobre las vísceras abdominales (L., partes blandas, órganos internos). como el estómago, el intestino, el hígado y el bazo. Así, se forma un saco de bolsa o espacio potencial revestido (cavidad peritoneal) entre las paredes y las vísceras que normalmente contiene sólo suficiente líquido extracelular (parietal) para lubricar la membrana que cubre la mayoría de las superficies de las estructuras que forman u ocupan la cavidad abdominal. El movimiento visceral asociado con la digestión se produce libremente y los reflejos de doble capa del peritoneo que pasan entre las paredes y las vísceras proporcionan paso a los vasos sanguíneos, linfáticos y nervios. También pueden aparecer cantidades variables de grasa entre las paredes y las vísceras y el peritoneo que las recubre.

LGRAWANY
Machine Translated by Google

la cavidad abdominal

• forma la parte superior y principal de la cavidad abdominopélvica (Fig. 5.2), la línea continua
Cavidad que se extiende entre el diafragma torácico y el diafragma pélvico.
• no tiene suelo propio porque se continúa con la cavidad pélvica. El plano de la entrada pélvica (abertura pélvica superior) separa arbitrariamente, pero no físicamente, las cavidades abdominal y pélvica.

• se extiende superiormente hacia la caja torácica osteocartilaginosa hasta el cuarto espacio intercostal (Fig. 5.1). En consecuencia, los órganos abdominales situados más arriba (bazo, hígado, parte de los riñones y estómago) están protegidos por la caja torácica. La pelvis mayor (parte expandida de la pelvis superior a la entrada pélvica) sostiene y protege parcialmente las vísceras abdominales inferiores (parte del íleon, ciego, apéndice y colon sigmoide).
• es la ubicación de la mayoría de los órganos digestivos, partes del sistema urogenital (riñones y la mayoría de los uréteres) y el bazo

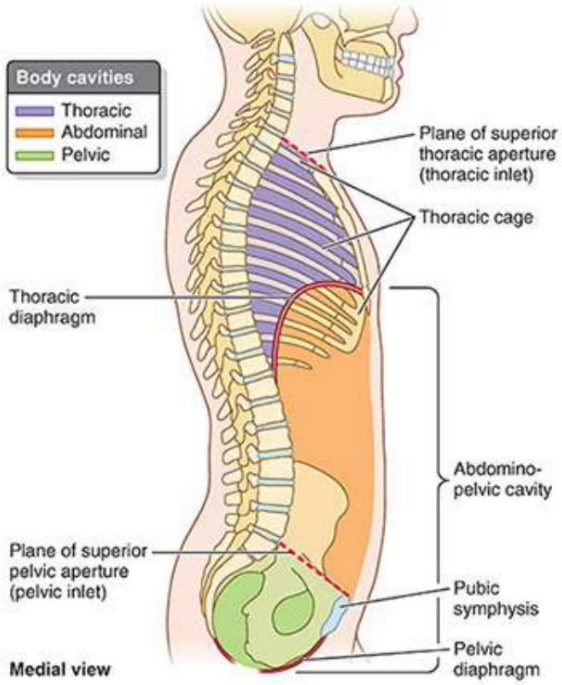

FIGURA 5.2. Cavidad abdominopélvica. El cuerpo ha sido seccionado en el plano medio para mostrar las cavidades abdominal y pélvica como subdivisiones de la cavidad abdominopélvica continua.

Se utilizan nueve regiones de la cavidad abdominal para describir la ubicación de los órganos abdominales, dolores o patologías (Tabla 5.1A, B). Las regiones están delimitadas por cuatro planos: dos planos sagitales (verticales) y dos transversales (horizontales). Los dos planos sagitales suelen ser los planos medioclaviculares que pasan desde el punto medio de las clavículas (aproximadamente a 9 cm de la línea media) hasta los puntos medioinguinales, puntos medios de las líneas que unen la espina ilíaca anterosuperior (EIAS) y los tubérculos púbicos de cada lado. .

TABLA 5.1. REGIONES ABDOMINALES (A), PLANOS DE REFERENCIA (B) Y

Machine Translated by Google

CUADRANTES (C)

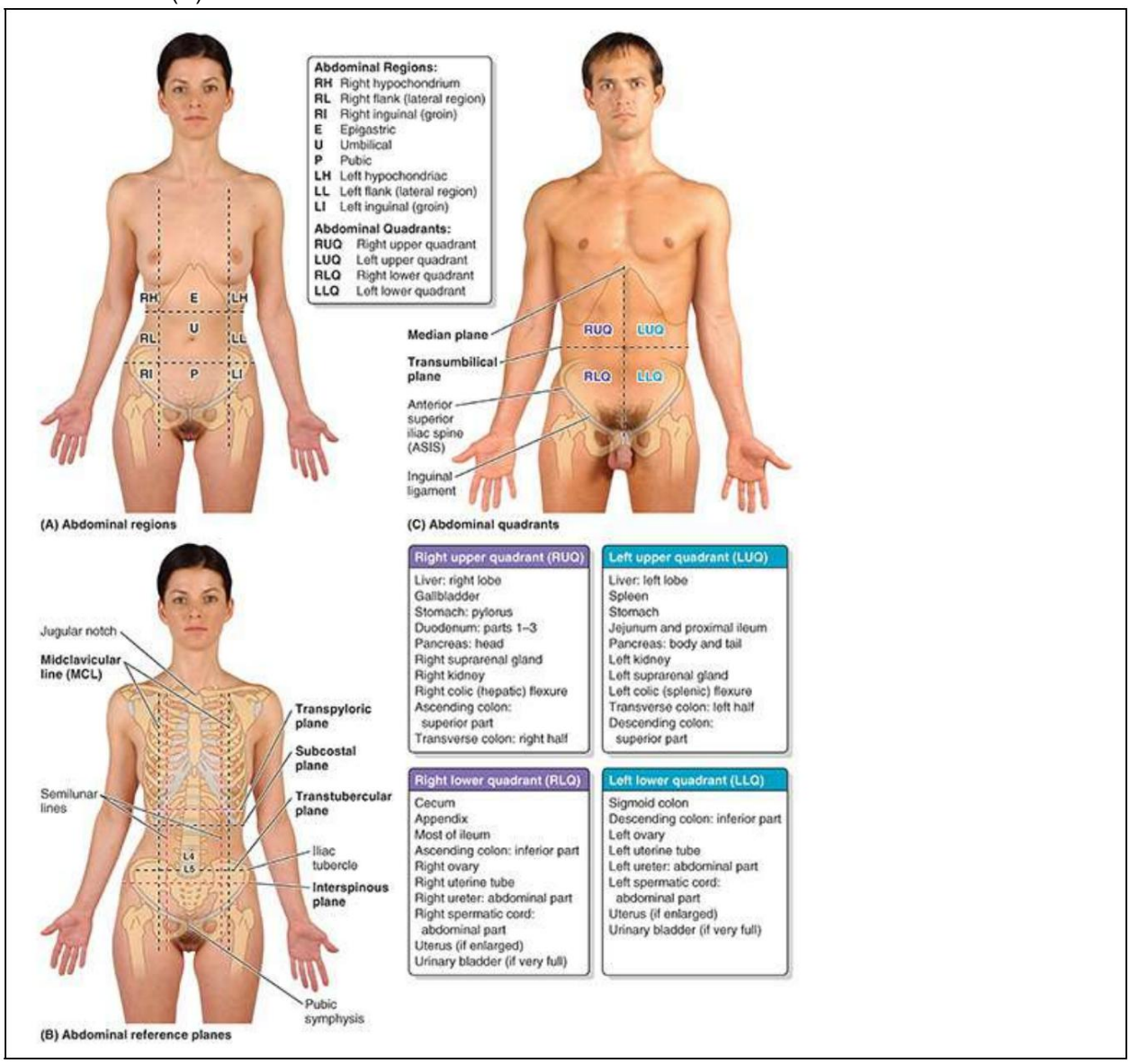

Lo más común es que los planos transversales sean el plano subcostal, que pasa a través del borde inferior del décimo cartílago costal a cada lado, y el plano transtubercular, que pasa a través de los tubérculos ilíacos (aproximadamente 5 cm por detrás de la EIAS a cada lado) y el cuerpo. de la vértebra L5. Ambos planos tienen la ventaja de cruzar estructuras palpables.

Algunos médicos utilizan los planos transpilórico e interespinoso para establecer las nueve regiones. El plano transpilórico, extrapolado a medio camino entre los bordes superiores del manubrio del esternón y la sínfisis púbica (típicamente el nivel vertebral L1), comúnmente corta el píloro (la parte distal y más tubular del estómago) cuando el paciente está en decúbito (supino). boca abajo) (Fig. 5.1). Debido a que las vísceras se hunden por la fuerza de la gravedad, el píloro generalmente se encuentra en un nivel más bajo cuando el individuo está de pie erguido. El plano transpilórico es un punto de referencia útil porque también atraviesa muchas otras estructuras importantes: el fondo de la vesícula biliar, el cuello de la vesícula biliar.

LGRAWANY
Machine Translated by Google

el páncreas, los orígenes de la arteria mesentérica superior (AMS) y la vena porta hepática, la raíz del mesocolon transverso, la unión duodenoyeyunal y los hilios de los riñones. El plano interespinoso pasa a través de la EIAS fácilmente palpable en cada lado (tabla 5.1B).

Para descripciones clínicas más generales, cuatro cuadrantes de la cavidad abdominal (derecho e izquierdo). cuadrantes superior e inferior) están definidos por dos planos fácilmente definidos: (1) el plano transumbilical transversal, que pasa a través del ombligo o el ombligo (y típicamente el disco intervertebral [IV] entre las vértebras L3 y L4), dividiéndolo en superior e inferior mitades, y (2) el plano medio vertical, que pasa longitudinalmente a través del cuerpo, dividiéndolo en mitades derecha e izquierda (Tabla 5.1C).

Es importante saber qué órganos están ubicados en cada región o cuadrante abdominal para saber dónde auscultarlos, percutirlos y palparlos (tabla 5.1) y registrar la ubicación de los hallazgos durante un examen físico.

PARED ABDOMINAL ANTEROLATERAL

Aunque la pared abdominal es continua, se subdivide en pared anterior, paredes laterales derecha e izquierda y pared posterior con fines descriptivos (fig. 5.3). La pared abdominal es musculoaponeurótica, excepto la pared posterior, que incluye la región lumbar de la columna vertebral. El límite entre las paredes anterior y lateral es indefinido; por lo tanto, a menudo se utiliza el término pared abdominal anterolateral . Algunas estructuras, como los músculos y los nervios cutáneos, se encuentran tanto en la pared anterior como en la lateral.
La pared abdominal anterolateral se extiende desde la caja torácica hasta la pelvis.

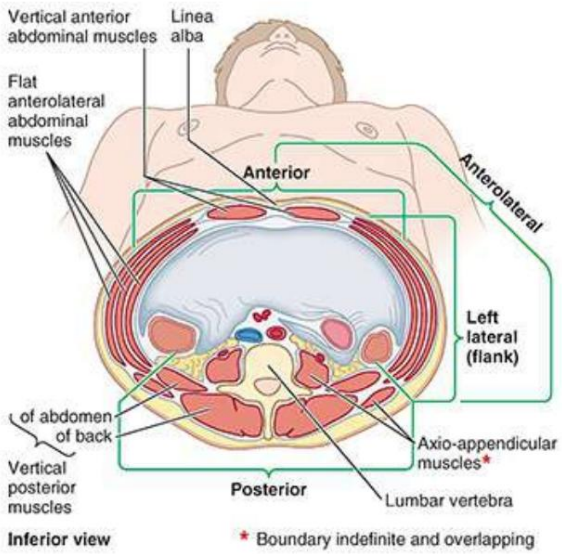

FIGURA 5.3. Subdivisiones de la pared abdominal. Una sección transversal del abdomen muestra varios aspectos de la pared y sus componentes. (El dorsal ancho relativamente superficial y el psoas mayor más profundo son músculos axioapendiculares que se insertan distalmente en las extremidades superiores e inferiores, respectivamente).

La pared abdominal anterolateral está limitada superiormente por los cartílagos de las costillas séptima a décima y la apófisis xifoides del esternón y, inferiormente, por el ligamento inguinal y el ligamento superior.

Machine Translated by Google

márgenes de las caras anterolaterales de la cintura pélvica (crestas ilíacas, crestas púbicas y sínfisis púbica) (fig. 5.4A).

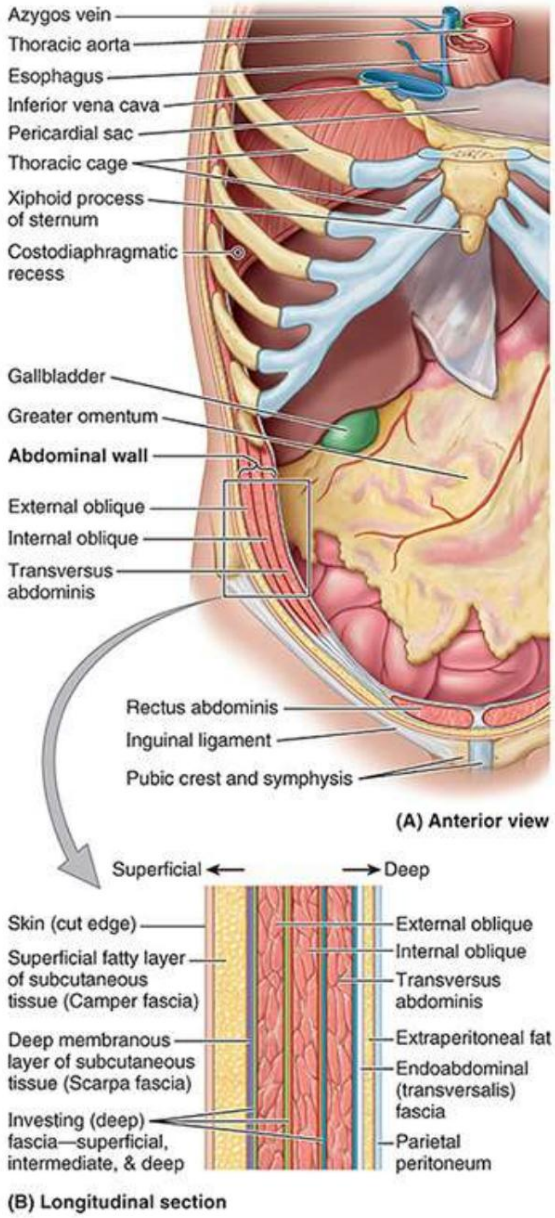

FIGURA 5.4. Capas de pared abdominal anterolateral. A. Descripción general. Se han extirpado la pared abdominal anterior y los tejidos blandos de la pared torácica anterior. B. Capas de la pared abdominal anterolateral desde la piel hasta el peritoneo parietal.

La pared abdominal anterolateral está formada por piel y tejido subcutáneo (fascia superficial) compuesto principalmente por grasa, músculos y sus aponeurosis y fascia profunda, grasa extraperitoneal y peritoneo parietal (fig. 5.4B). La piel se adhiere libremente al tejido subcutáneo, excepto en el ombligo, donde se adhiere firmemente. La mayor parte de la pared anterolateral incluye tres capas musculotendinosas; los haces de fibras de cada capa corren en diferentes direcciones. Esta estructura de tres capas es similar a la de los espacios intercostales del tórax.

LGRAWANY
Machine Translated by Google

Fascia de la pared abdominal anterolateral

El tejido subcutáneo que cubre la mayor parte de la pared incluye una cantidad variable de grasa. Es un sitio importante de almacenamiento de grasa. Los hombres son especialmente susceptibles a la acumulación subcutánea de grasa en la pared abdominal anterior inferior. En la obesidad mórbida, la grasa tiene muchos centímetros de espesor y a menudo forma uno o más pliegues caídos (L. panniculi; singular = panniculus, delantal).

Superior al ombligo, el tejido subcutáneo es consistente con el que se encuentra en la mayoría de las regiones. Inferior al ombligo, la parte más profunda del tejido subcutáneo está reforzada por muchas fibras elásticas y de colágeno, por lo que tiene dos capas: la capa grasa superficial (fascia de Camper) y la capa membranosa profunda (fascia de Scarpa) de tejido subcutáneo. La capa membranosa continúa inferiormente en la región perineal como la capa membranosa de tejido subcutáneo del perineo (perineal superficial o fascia de Colles), pero no en los muslos (v .
5.9B).

Las capas superficiales, intermedias y profundas de la fascia de revestimiento cubren los aspectos externos del tres capas musculares de la pared abdominal anterolateral y sus aponeurosis (tendones planos expandidos) y no se pueden separar fácilmente de ellas. Las fascias envolventes aquí son extremadamente delgadas y están representadas principalmente por el epimisio (capa externa de tejido conectivo fibroso que rodea todos los músculos; consulte el Capítulo 1, Descripción general y conceptos básicos) superficial a los músculos o entre ellos. La cara interna de la pared abdominal está revestida por láminas membranosas y areolares de espesor variable que constituyen la fascia endoabdominal. Aunque es continua, las diferentes partes de esta fascia reciben nombres según el músculo o aponeurosis que recubre. La porción que recubre la superficie profunda del músculo transverso del abdomen y su aponeurosis es la fascia transversal. El revestimiento brillante de la cavidad abdominal, el peritoneo parietal, está formado por una sola capa de células epiteliales y tejido conectivo de soporte. El peritoneo parietal es interno a la fascia transversal y está separado de ella por una cantidad variable de grasa extraperitoneal.

Músculos de la pared abdominal anterolateral

Hay cinco músculos (pareados bilateralmente) en la pared abdominal anterolateral (fig. 5.3): tres músculos planos y dos músculos verticales. Sus inserciones se muestran en la Figura 5.5 y se enumeran, junto con su inervación y sus acciones principales, en la Tabla 5.2.

Machine Translated by Google

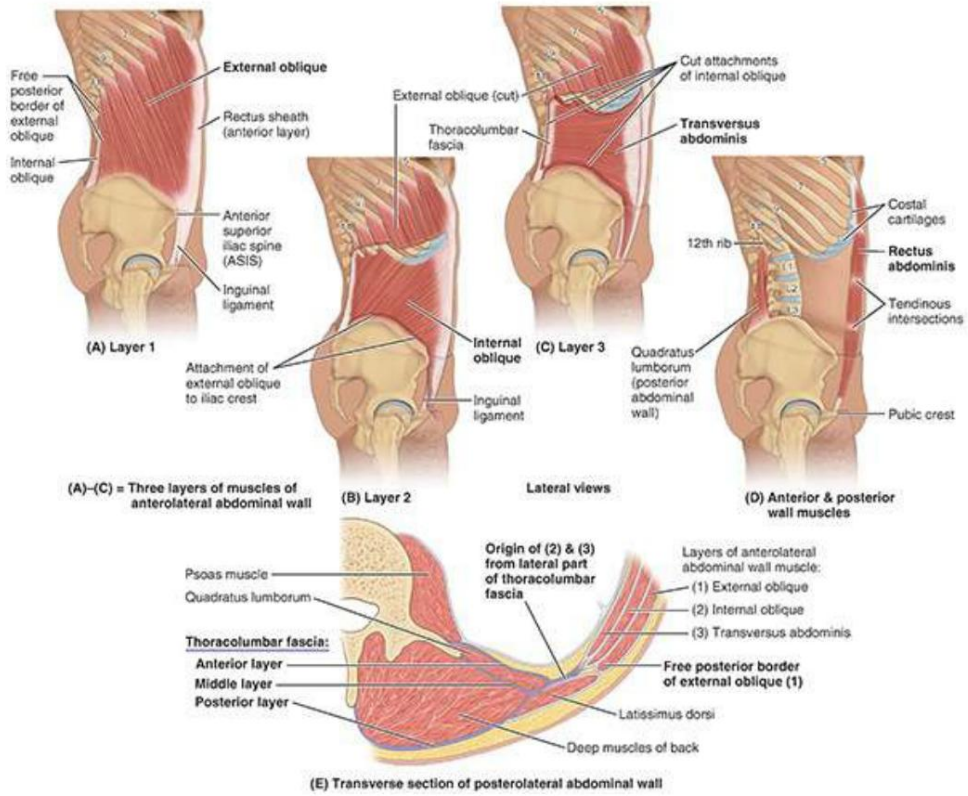

FIGURA 5.5. Músculos de la pared abdominal anterolateral.

TABLA 5.2. MÚSCULOS DE LA PARED ABDOMINAL ANTEROLATERAL

Músculo	Origen	Inserción	Inervación	Acción principal[a]
Externo oblicuo (figura 5.5A)	Superficies externas del 5 al 12 costillas	Línea alba, tubérculo púbico y mitad anterior de cresta ilíaca	toraco-nervios abdominales (nervios espinales T7-T11) y nervio subcostal	Comprime y sostiene la víscera abdominal y la flexiona. y gira el tronco
Oblicuo interno (figura 5.5B)	Fascia toracolumbar, dos tercios anteriores de la cresta ilíaca y tejido conectivo profundo al tercio lateral del ligamento inguinal.	Bordes inferiores de las costillas 10.ª a 12.ª, línea alba y pectén del pubis a través del tendón conjunto	toraco-nervios abdominales (ramos anteriores de nervios espinales T6-T12) y primer nervio lumbar	
transverso abdomen (Figura 5.5C)	Superficies internas del 7 al 12 cartílagos costales, fascia toracolumbar, cresta ilíaca y tejido conectivo profundo al tercio lateral del ligamento inguinal	Línea alba con aponeurosis del oblicuo interno, la cresta púbica y el pectén del pubis a través del tendón conjunto		Comprime y sostiene la víscera abdominal.
recto abdomen (Figura 5.5D)	Sínfisis y cresta del pubis Apófisis xifoides	y costal 5.º a 7.º cartílagos	toraco-nervios abdominales (ramos anteriores de Nervios espinales T6-T12)	Flexiona el tronco (vértebras lumbares) y comprime las vísceras abdominales ; Estabiliza y controla la inclinación de la pelvis (antilordosis).

LCRAWANY
Machine Translated by Google

aAproximadamente el 80% de las personas tiene un músculo insignificante, el piramidal, que se encuentra en la vaina del recto anterior a la parte más inferior del recto abdominal. Se extiende desde la cresta púbica del hueso de la cadera hasta la línea alba. Este pequeño músculo desciende sobre la línea alba.

b Al hacerlo, estos músculos actúan como antagonistas del diafragma para producir la espiración.

Los tres músculos planos son el oblicuo externo, el oblicuo interno y el transverso del abdomen. Las fibras musculares de estas tres capas musculares concéntricas tienen diferentes orientaciones: las fibras de las dos capas externas corren en diagonal y perpendiculares entre sí en la parte principal, y las fibras de la capa profunda corren transversalmente. Los tres músculos planos continúan anterior y medialmente como aponeurosis fuertes en forma de lámina (fig. 5.6A). Entre la línea medioclavicular (LCM) y la línea media, las aponeurosis forman la vaina tendinosa, resistente y aponeurótica del recto abdominal (fig. 5.6B). Las aponeurosis luego se entrelazan con sus compañeras del lado opuesto, formando un rafe en la línea media (G. rhaphe, sutura, costura), la línea alba (L. línea blanca), que se extiende desde la apófisis xifoides hasta la sínfisis púbica. La decusación y el entretejido de las fibras aponeuróticas aquí no se produce sólo entre los lados derecho e izquierdo sino también entre las capas superficial e intermedia e intermedia y

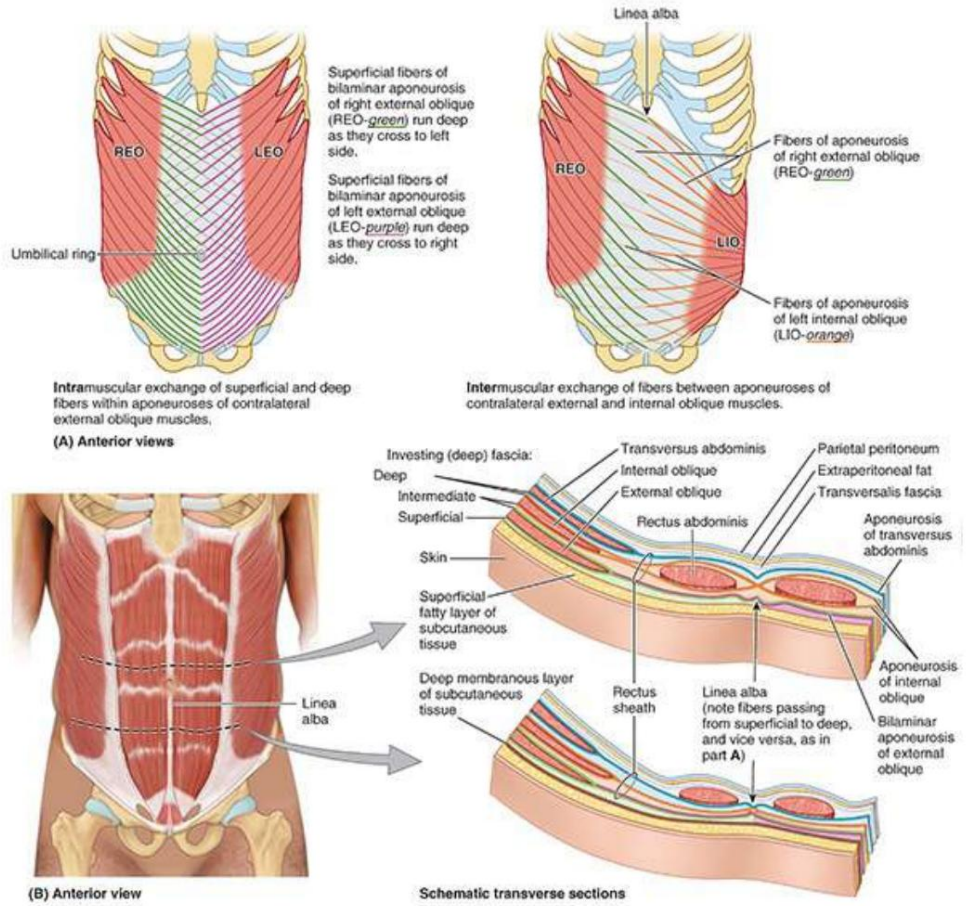

FIGURA 5.6. Estructura de la pared abdominal anterolateral. A. Se ilustran los intercambios de fibras intramusculares e intermusculares de las aponeurosis de los músculos oblicuos externos e internos. B. Secciones transversales superior e inferior al ombligo para mostrar la composición de la vaina del recto.

Machine Translated by Google

Los dos músculos verticales de la pared abdominal anterolateral, contenidos dentro de la vaina del recto, son el recto abdominal grande y el piramidal pequeño.

MÚSCULO OBLICUO EXTERNO

El músculo oblicuo externo es el más grande y superficial de los tres músculos planos anterolaterales del abdomen (fig. 5.7). Las inserciones del oblicuo externo se muestran en la figura 5.5A y se enumeran, junto con la inervación y las acciones principales, en la tabla 5.2. A diferencia de las dos capas más profundas, el oblicuo externo no se origina posteriormente en la fascia toracolumbar; sus fibras más posteriores (la parte más gruesa del músculo) tienen un borde libre donde se extienden entre su origen costal y la cresta ilíaca (fig. 5.5D, E). La parte carnosa del músculo contribuye principalmente a la parte lateral de la pared abdominal. Su aponeurosis contribuye a la parte anterior de la pared.

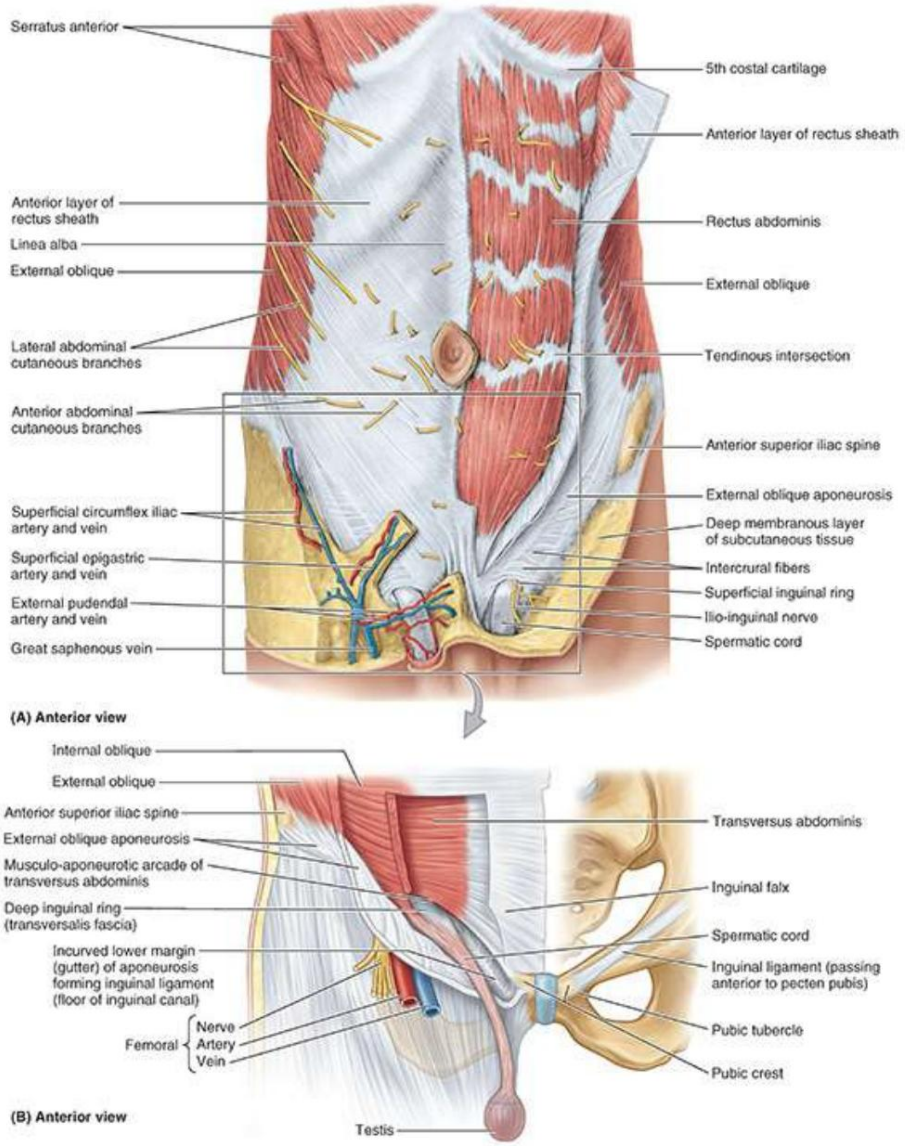

FIGURA 5.7. Pared abdominal anterolateral. A. Disección superficial. La capa anterior de la vaina del recto es

LGRAWANY
Machine Translated by Google

reflejado en el lado izquierdo. Observe los nervios cutáneos anteriores (T7-T12) que perforan el recto abdominal y la capa anterior de la vaina del recto. B. Disección en serie. Se muestran los tres músculos abdominales planos y la formación del ligamento inguinal.

Aunque las fibras más posteriores de la costilla 12 son casi verticales en su recorrido hasta la cresta ilíaca, más fibras anteriores se abren en abanico, tomando una dirección cada vez más medial, de modo que la mayoría de las fibras carnosas corren inferomedialmente, en la misma dirección que lo hacen los dedos cuando las manos están en los bolsillos laterales, y las fibras más anteriores y superiores se acercan a un curso horizontal. Las fibras musculares se vuelven aponeuróticas aproximadamente en el MCL medialmente y en la línea espinoumbilical (línea que va desde el ombligo hasta la EIAS) inferiormente, formando una lámina de fibras tendinosas que se decusan en la línea alba, y la mayoría se continúa con las fibras tendinosas del oblicuo interno contralateral (fig. 5.6A). Por lo tanto, los músculos oblicuos internos y externos contralaterales forman juntos un "músculo digástrico", un músculo de dos vientres que comparte un tendón central común que funciona como una unidad (consulte el Capítulo 1, Descripción general y conceptos básicos). Por ejemplo, el oblicuo externo derecho y el oblicuo interno izquierdo trabajan juntos al flexionarse y rotar para llevar el hombro derecho hacia la cadera izquierda (movimiento de torsión del tronco).

Inferiormente, la aponeurosis del oblicuo externo se inserta en la cresta púbica ipsilateral medial a la tubérculo púbico, mientras que las fibras en decusación se extienden hasta la cresta púbica contralateral, reforzando la sínfisis (fig. 5.6A). El margen inferior de la aponeurosis del oblicuo externo está engrosado como una banda fibrosa curvada hacia abajo con un borde posterior libre que se extiende entre la EIAS y el tubérculo púbico como el ligamento inguinal (ligamento de Poupart) (figs. 5.7B y 5.8).

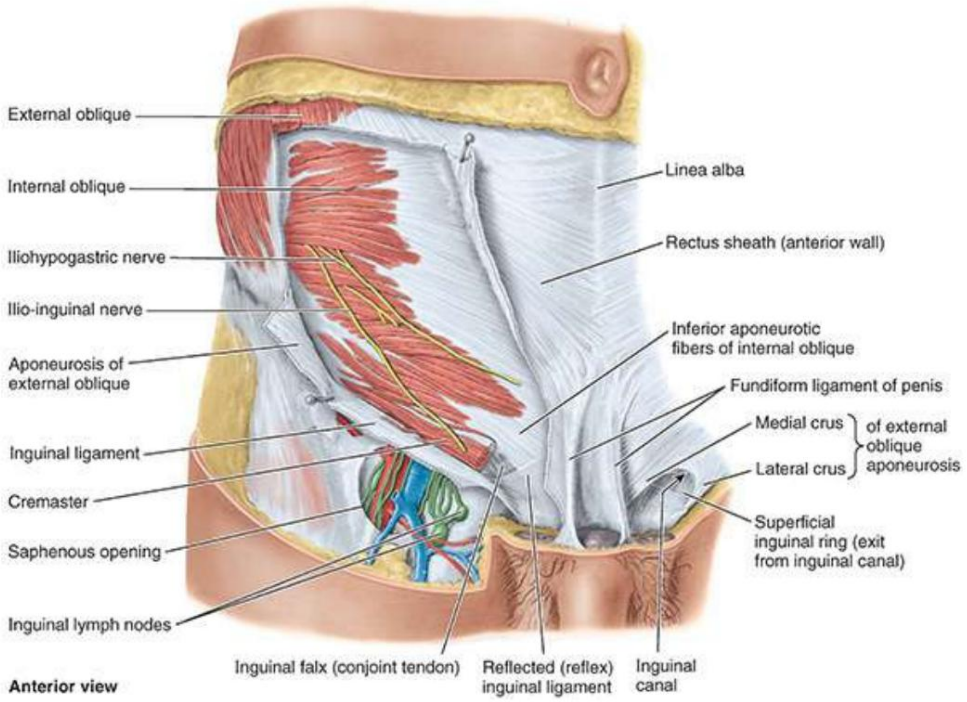

FIGURA 5.8. Pared abdominal inferior y región inguinal de un varón. Se corta parcialmente la aponeurosis del oblicuo externo y se corta y extrae el cordón espermático del canal inguinal.

Palpe el ligamento inguinal presionando profundamente en el centro del pliegue entre los

Machine Translated by Google

muslo y tronco y moviendo las yemas de los dedos hacia arriba y hacia abajo. Inferiormente, el ligamento inguinal se continúa con la fascia profunda del muslo. Por lo tanto, el ligamento inguinal no es una estructura independiente, aunque (como punto de referencia útil) con frecuencia se representa como tal. Sirve como retináculo (banda de retención) para las estructuras musculares y neurovasculares que pasan profundamente para ingresar al muslo. Las partes inferiores de los dos músculos abdominales anterolaterales más profundos surgen en relación con la porción lateral del ligamento inguinal. Las complejas modificaciones e inserciones del ligamento inguinal y de las porciones inferomediales de las aponeurosis de los músculos anterolaterales de la pared abdominal se analizan en detalle con la región inguinal (más adelante en este capítulo).

MÚSCULO OBLICUO INTERNO El oblicuo

interno , el intermedio de los tres músculos abdominales planos, es una lámina muscular delgada que se abre en abanico anteromedialmente (figs. 5.5B, 5.8 y 5.9A). A excepción de sus fibras más inferiores, que surgen de la mitad lateral del ligamento inguinal, sus fibras carnosas corren perpendiculares a las del oblicuo externo, discurriendo superomedialmente (como los dedos cuando se coloca la mano sobre el pecho). Sus fibras también se vuelven aponeuróticas en el MCL y participan en la formación de la vaina del recto. Las inserciones del oblicuo interno se muestran en la figura 5.5B y se enumeran, junto con la inervación y las acciones principales, en la tabla 5.2.

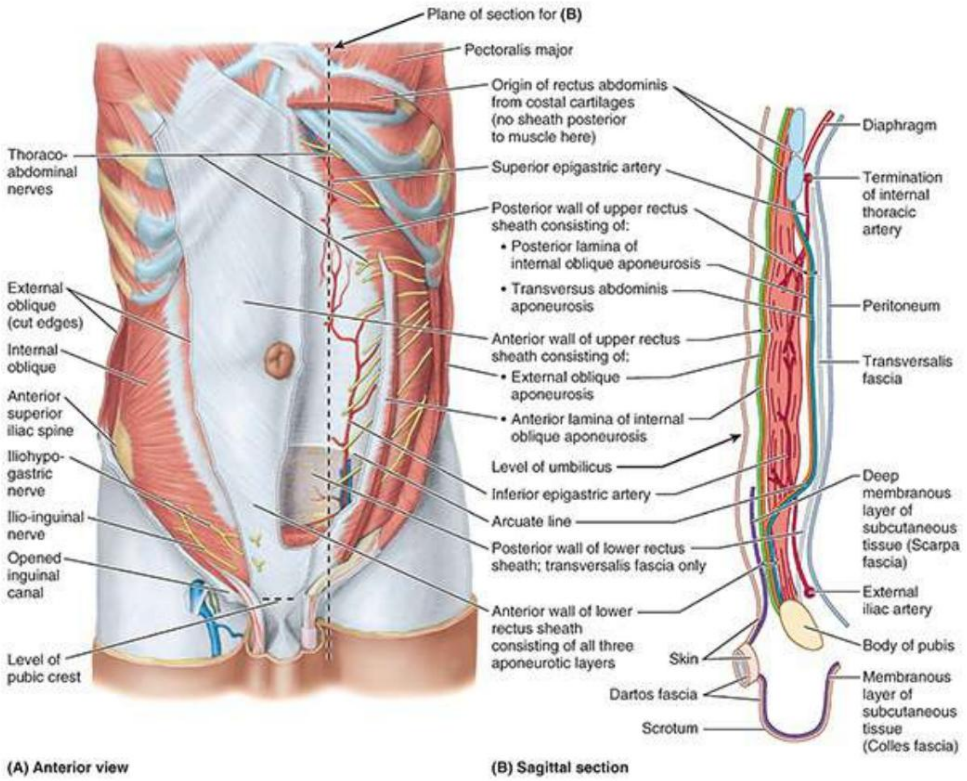

FIGURA 5.9. Formación de la vaina del recto y de las estructuras neurovasculares del abdomen anterior y anterolateral.

muro. A. Disección profunda. Se extirpa la porción carnosa del oblicuo externo en el lado derecho, pero su aponeurosis y la pared anterior de la vaina del recto están intactas. La pared anterior de la vaina y el recto abdominal se eliminan en el

lado izquierdo para poder ver la pared posterior de la vaina. Lateralmente a la vaina del recto izquierdo, se ha cortado longitudinalmente la parte carnosa del oblicuo interno; Los bordes del corte se retraen para revelar los nervios toracoabdominales que discurren en

LGRAWANY
Machine Translated by Google

el plano neurovascular entre el oblicuo interno y el transverso del abdomen. B. Esquema. Corte sagital a través de la vaina del recto.

MÚSCULO TRANSVERSO DEL ABDOMINIS

Las fibras del transverso del abdomen, el más interno de los tres músculos abdominales planos (véanse las figuras 5.5C y 5.7B), discurren más o menos transversalmente, excepto las inferiores, que discurren paralelas a las del oblicuo interno. Esta orientación transversal y circunferencial es ideal para comprimir el contenido abdominal, aumentando la presión intraabdominal. Las fibras del músculo transverso del abdomen también terminan en una aponeurosis, que contribuye a la formación de la vaina del recto (fig. 5.9). Las inserciones del transverso del abdomen se muestran en la figura 5.5C y se enumeran, junto con la inervación y las acciones principales, en la tabla 5.2.

Entre los músculos oblicuo interno y transverso del abdomen hay un plano neurovascular, que se corresponde con un plano similar en los espacios intercostales. En ambas regiones, el plano se encuentra entre las capas media y más profunda del músculo (fig. 5.9A). El plano neurovascular de la pared abdominal anterolateral contiene los nervios y arterias que irrigan la pared abdominal anterolateral. En la parte anterior de la pared abdominal, los nervios y vasos abandonan el plano neurovascular y se encuentran principalmente en el tejido subcutáneo.

MÚSCULO RECTO ABDOMINIS

El recto abdominal (L. rectus, recto), un músculo largo, ancho y en forma de correa, es el principal músculo vertical de la pared abdominal anterior (figs. 5.5D, 5.6B, 5.7A y 5.9B). Las inserciones del recto abdominal se muestran en la figura 5.5D y se enumeran, junto con la inervación y las acciones principales, en la tabla 5.2. Los músculos rectos pares, separados por la línea alba, se encuentran muy juntos en la parte inferior. El recto abdominal es tres veces más ancho arriba que abajo; es ancho y delgado en la parte superior y estrecho y grueso en la parte inferior. La mayor parte del recto abdominal está encerrado en la vaina del recto. El músculo recto se ancla transversalmente mediante unión a la capa anterior de la vaina del recto en tres o más intersecciones tendinosas (bandas fibrosas transversales, véanse figuras 5.5D y 5.7A). Cuando se tensan en personas musculosas, las áreas de músculo entre las intersecciones tendinosas sobresalen hacia afuera. Las intersecciones, indicadas por surcos en la piel entre los bultos musculares, generalmente ocurren al nivel de la apófisis xifoides, en el ombligo y a medio camino entre estas estructuras.

PIRAMIDALIS

El piramidal es un músculo triangular pequeño e insignificante que está ausente en aproximadamente el 20% de las personas. Se encuentra anterior a la parte inferior del recto abdominal y se inserta en la superficie anterior del pubis y el ligamento púbico anterior. Termina en la línea alba, que está especialmente engrosada a una distancia variable por encima de la sínfisis del pubis. El piramidal tensa la línea alba. Cuando está presente, los cirujanos utilizan la unión del piramidal a la línea alba como punto de referencia para la incisión abdominal mediana (Skandalakis, 2021).

VAINA DEL RECTO, LÍNEA ALBA Y ANILLO UMBILICAL

Machine Translated by Google

La vaina del recto abdominal es el compartimento fibroso fuerte e incompleto de los músculos recto abdominal y piramidal (figs. 5.7, 5.8 y 5.9). También se encuentran en la vaina del recto las arterias y venas epigástricas superior e inferior, los vasos linfáticos y las porciones distales de los nervios toracoabdominales (porciones abdominales de las ramas anteriores de los nervios espinales T7-T12).

La vaina del recto está formada por la decusación y el entrelazamiento de las aponeurosis de los músculos abdominales planos (fig. 5.6B). La aponeurosis del oblicuo externo contribuye a la pared anterior de la vaina en toda su longitud. Los dos tercios superiores de la aponeurosis del oblicuo interno se dividen en dos capas (láminas) en el borde lateral del recto abdominal: una lámina pasa por delante del músculo y la otra por detrás de él. La lámina anterior se une a la aponeurosis del oblicuo externo para formar la capa anterior de la vaina del recto. La lámina posterior se une a la aponeurosis del transverso del abdomen para formar la capa posterior de la vaina del recto.

A partir de aproximadamente un tercio de la distancia desde el ombligo hasta la cresta púbica, las aponeurosis de los tres músculos planos pasan por delante del recto abdominal para formar la capa anterior de la vaina del recto abdominal, dejando sólo la relativamente delgada fascia transversal para cubrir el recto abdominal. posteriormente. Una línea arqueada en forma de media luna (fig. 5.9) delimita la transición entre la pared posterior aponeurótica de la vaina que cubre los tres cuartos superiores del recto y la fascia transversal que cubre el cuarto inferior. A lo largo de la vaina, las fibras de las capas anterior y posterior de la vaina se entrelazan en la línea media anterior para formar la compleja línea alba.

La capa posterior de la vaina del recto también es deficiente en la parte superior del margen costal porque el transverso del abdomen continúa superiormente como el transverso del tórax, que se encuentra dentro de los cartílagos costales (v. fig. 4.14), y el oblicuo interno se inserta en el margen costal. .
Por lo tanto, por encima del margen costal, el recto abdominal se encuentra directamente sobre la pared torácica (Fig. 5.9B).

La línea alba, que corre verticalmente a lo largo de la pared abdominal anterior y separa la vainas bilaterales de los rectos (fig. 5.7A), se estrecha por debajo del ombligo hasta el ancho de la sínfisis púbica y se ensancha superiormente hasta el ancho de la apófisis xifoides. La línea alba transmite pequeños vasos y nervios a la piel. En personas delgadas y musculosas, se ve un surco en la piel que recubre la línea alba. En su mitad, debajo del ombligo, la línea alba contiene el anillo umbilical, un defecto en la línea alba a través del cual los vasos umbilicales fetales pasaban hacia y desde el cordón umbilical y la placenta. Todas las capas de la pared abdominal anterolateral se fusionan en el ombligo. A medida que la grasa se acumula en el tejido subcutáneo posnatalmente, la piel alrededor del anillo umbilical se eleva y el ombligo se deprime. Esto ocurre entre 7 y 14 días después del nacimiento, cuando el cordón umbilical atrófico "se cae".

FUNCIONES Y ACCIONES DEL ABDOMINAL ANTEROLATERAL MÚSCULOS

Los músculos de la pared abdominal anterolateral.

• forman un fuerte soporte expandible para la pared abdominal anterolateral

LGRAWANY
Machine Translated by Google

• sostienen las vísceras abdominales y las protegen de la mayoría de las lesiones • comprimen el contenido abdominal para mantener o aumentar la presión intraabdominal y, al hacerlo, se oponen al diafragma (el aumento de la presión intraabdominal facilita la expulsión) • mueven el tronco y ayudan a mantener la postura

Los músculos oblicuos y transversos, actuando juntos de forma bilateral, forman una faja muscular que ejerce una presión firme sobre las vísceras abdominales. El recto abdominal participa poco o nada en esta acción. La compresión de las vísceras abdominales y el aumento de la presión intraabdominal elevan el diafragma relajado para expulsar el aire durante la respiración y con más fuerza al toser, estornudar, sonarse la nariz, eructar (eructar) voluntario y gritar o chillar. Cuando el diafragma se contrae durante la inspiración, la pared abdominal anterolateral se expande a medida que sus músculos se relajan para dejar espacio a los órganos, como el hígado, que son empujados hacia abajo. Las acciones combinadas de los músculos anterolaterales también producen la fuerza necesaria para la defecación (descarga de heces), la micción (micción), los vómitos y el parto (parto). El aumento de la presión intraabdominal (e intratorácica) también está implicado en el levantamiento de objetos pesados, y la fuerza resultante a veces produce una hernia.

Los músculos abdominales anterolaterales también participan en los movimientos del tronco a nivel de las vértebras lumbares y en el control de la inclinación de la pelvis al estar de pie para mantener la postura (lordosis lumbar de resistencia). En consecuencia, el fortalecimiento de la musculatura de la pared abdominal anterolateral mejora la postura de pie y sentado. El recto abdominal es un poderoso flexor de las regiones torácica y especialmente lumbar de la columna vertebral, acercando el margen costal anterior y la cresta púbica. Los músculos abdominales oblicuos también ayudan en los movimientos del tronco, especialmente la flexión lateral de las vértebras lumbares y la rotación de la columna vertebral torácica inferior. El transverso del abdomen probablemente no tenga un efecto apreciable sobre la columna vertebral (Standring, 2021).

Neurovasculatura de la pared abdominal anterolateral

DERMATOMAS DE LA PARED ABDOMINAL ANTEROLATERAL

El mapa de los dermatomas de la pared abdominal anterolateral es casi idéntico al mapa de distribución de los nervios periféricos (fig. 5.10). Esto se debe a que las ramas anteriores de los nervios espinales T7 a T12, que irrigan la mayor parte de la pared abdominal, no participan en la formación de los plexos. La excepción ocurre en el nivel L1, donde la rama anterior de L1 se bifurca en dos nervios periféricos con nombre. Cada dermatoma comienza posteriormente superpuesto al agujero intervertebral por el cual el nervio espinal sale de la columna vertebral y sigue la pendiente de las costillas alrededor del tronco. El dermatoma T10 incluye el ombligo, mientras que el dermatoma L1 incluye el pliegue inguinal.

Machine Translated by Google

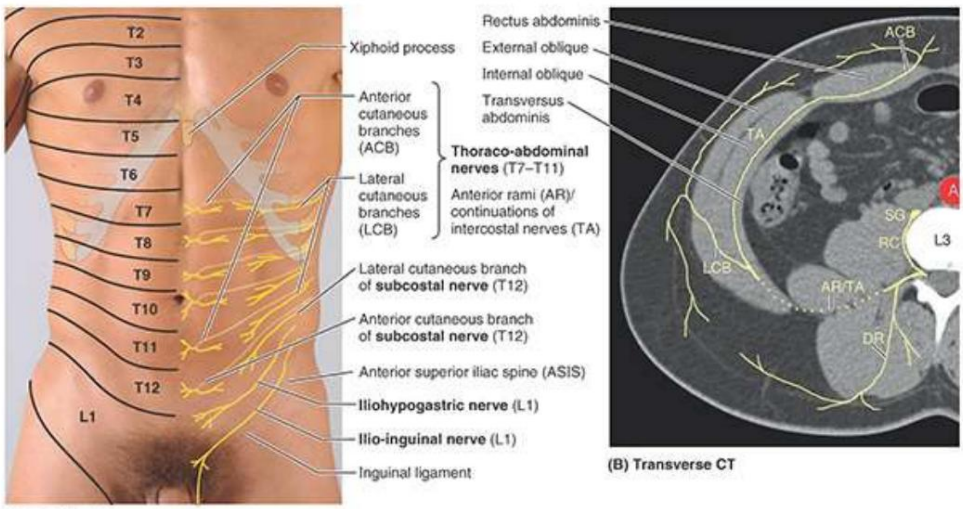

FIGURA 5.10. Inervación de la pared abdominal anterolateral. A. Dermatomas y distribución de ramas cutáneas.

B. Tomografía computarizada transversal a nivel vertebral L3 que muestra el plano (trayectoria) neurovascular de las ramas del nervio espinal lumbar. Una, aorta abdominal; DR, rama dorsal (posterior); RC, rama comunicante; SG: ganglios simpáticos del tronco simpático.

NERVIOS DE LA PARED ABDOMINAL ANTEROLATERAL

La piel y los músculos de la pared abdominal anterolateral están inervados principalmente por los siguientes nervios (figs. 5.9A y 5.10; tabla 5.3):

• Nervios toracoabdominales: son las partes abdominales distales de las ramas anteriores de los seis nervios espinales torácicos inferiores (T7–T11); son los antiguos nervios intercostales inferiores distales al margen costal. •

Ramas cutáneas laterales (torácicas) de los nervios espinales torácicos T7–T9 o T10 • Nervio subcostal: la rama anterior grande del nervio espinal T12 • Nervios iliohipogástrico e ilioinguinal: ramas terminales de la rama anterior del nervio espinal nervio L1

TABLA 5.3. NERVIOS DE LA PARED ABDOMINAL ANTEROLATERAL

Nervios	Origen	Curso	Distribución
toraco-abdominales (T7–T11)	Continuación de los nervios intercostales inferiores (7.º a 11.º) distal a la costal margen	Corre entre la segunda y tercera capa de músculos abdominales; las ramas ingresan al tejido subcutáneo como ramas cutáneas laterales de T10-T11 (en la línea axilar anterior) y ramas cutáneas anteriores de T7-T11 (línea paraesternal).	Músculos de la pared abdominal anterolateral y piel suprayacente.
7.º a 9.º lateral cutáneo sucursales	7.º a 9.º nervios intercostales (ramos anteriores de los nervios espinales T7–T9)	Las divisiones anteriores continúan a lo largo del margen costal en el tejido subcutáneo.	Piel de las regiones hipocondríacas derecha e izquierda.
subcostal (rama anterior de T12)	Nervio espinal T12	Corre a lo largo del borde inferior de la duodécima costilla; luego pasa a la pared abdominal subumbilical entre la segunda y tercera capa de músculos abdominales.	Músculos del anterolateral pared abdominal (incluida la parte más inferior del oblicuo externo) y la piel suprayacente, superior a

LGRAWANY
Machine Translated by Google

			la cresta ilíaca e inferior a la ombligo
iliohipogástrico (L1)	Como rama terminal superior de rama anterior de nervio espinal L1	Perfora el músculo transverso del abdomen para recorrer entre la segunda y tercera capa de músculos abdominales; Las ramas perforan las aponeurosis del oblicuo externo de la pared abdominal más inferior.	Piel que recubre la cresta ilíaca, las regiones inguinal superior e hipogástrica; Músculos oblicuo interno y transverso del abdomen.
ilio-inguinal (L1)	como inferior sucursal terminal de la rama anterior del nervio espinal L1	Pasa entre la segunda y tercera capa de músculos abdominales; luego atraviesa el canal inguinal	Piel de la región inguinal inferior, monte de Venus, escroto anterior o labio mayor y muslo medial adyacente; oblicuo interno inferior y transverso del abdomen

Los nervios toraco-abdominales pasan infero-anteriormente desde los espacios intercostales y corren en el plano neurovascular entre los músculos oblicuo interno y transverso del abdomen para inervar la piel y los músculos abdominales. Las ramas cutáneas laterales emergen de la musculatura de la pared anterolateral para entrar en el tejido subcutáneo a lo largo de la línea axilar anterior (como divisiones anterior y posterior), mientras que las ramas cutáneas abdominales anteriores perforan la vaina del recto para entrar en el tejido subcutáneo a corta distancia de la pared anterolateral. plano mediano.
Las ramas cutáneas abdominales anteriores de los nervios toracoabdominales (fig. 5.10; tabla 5.3) son las siguientes:

• T7-T9 irriga la piel superior al ombligo. • T10 irriga la piel alrededor del ombligo. • T11, más las ramas cutáneas del subcostal (T12), iliohipogástrico e ilioinguinal.
(L1), irriga la piel inferior al ombligo.

Durante su recorrido a través de la pared abdominal anterolateral, los nervios toracoabdominal, subcostal e iliohipogástrico se comunican entre sí.

VASOS DE LA PARED ABDOMINAL ANTEROLATERAL

La piel y el tejido subcutáneo de la pared abdominal están servidos por un intrincado plexo venoso subcutáneo, que drena superiormente a la vena torácica interna medialmente y la vena torácica lateral lateralmente e inferiormente a las venas epigástricas superficial e inferior, afluentes de las venas femoral e ilíaca externa. , respectivamente (figura 5.11). Las venas cutáneas que rodean el ombligo se anastomosan con las venas paraumbilicales, pequeñas afluentes de la vena porta hepática que son paralelas a la vena umbilical obliterada (ligamento redondo del hígado). Puede existir o desarrollarse (como resultado de una alteración del flujo venoso) un canal anastomótico superficial lateral relativamente directo, la vena toracoepigástrica , entre la vena epigástrica superficial (una afluente de la vena femoral) y la vena torácica lateral (una afluente de la vena axilar). Las venas más profundas de la pared abdominal anterolateral acompañan a las arterias, que llevan el mismo nombre. Puede existir o desarrollarse una anastomosis venosa medial más profunda entre la vena epigástrica inferior (una afluente de la vena ilíaca externa) y las venas epigástricas superiores/torácicas internas (afluentes de la vena subclavia). Las anastomosis superficial y profunda pueden proporcionar circulación colateral durante el bloqueo de cualquiera de las venas cav

Machine Translated by Google

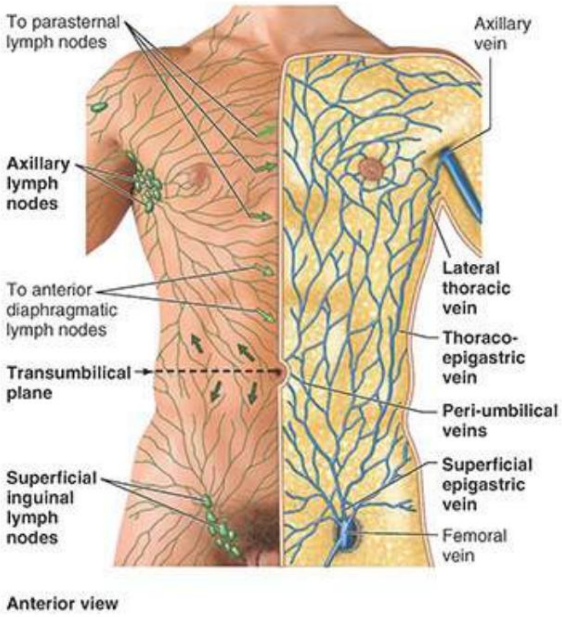

FIGURA 5.11. Linfáticos y venas superficiales de la pared abdominal anterolateral.

Los vasos sanguíneos primarios (arterias y venas) de la pared abdominal anterolateral son los siguientes:

- Vasos epigástricos superiores y ramas de los vasos musculofrénicos del intestino vasos torácicos
- Vasos epigástricos inferiores y vasos ilíacos circunflejos profundos de los vasos ilíacos externos. • Vasos circunflejos ilíacos superficiales y epigástricos superficiales de la arteria femoral y vena safena mayor, respectivamente
- Vasos intercostales posteriores del espacio intercostal 10.º-11.º y las ramas anteriores de vasos subcostales

El suministro arterial a la pared abdominal anterolateral se demuestra en la Figura 5.12 y resumido en la Tabla 5.4. La distribución de los vasos sanguíneos abdominales profundos refleja la disposición de los músculos: los vasos de la pared abdominal anterolateral tienen un patrón circunferencial oblicuo (similar a los vasos intercostales; ver Fig. 4.19), mientras que los vasos de la pared abdominal anterior central están orientados más verticalmente.

LGRAWANY
Machine Translated by Google

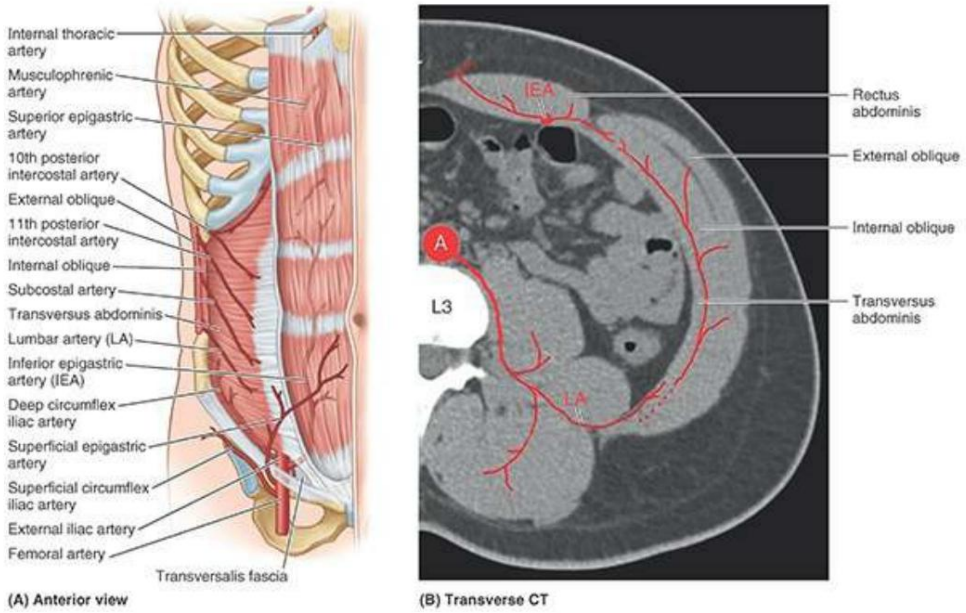

FIGURA 5.12. Arterias de la pared abdominal anterolateral. A. Distribución de las arterias. B. Tomografía computarizada transversal a nivel vertebral L3 que muestra el plano (trayectoria) neurovascular de las arterias profundas. A, aorta abdominal.

TABLA 5.4. ARTERIAS DE LA PARED ABDOMINAL ANTEROLATERAL

Artería	Origen	Curso	Distribución
Arteria torácica interna	musculofrénica	Desciende por el margen costal.	Pared abdominal superficial y profunda de la región hipocondríaca; diafragma anterolateral
epigastrico superior		Desciende por la vaina del recto abdominal hasta llegar al recto abdominal.	Músculo recto abdominal; Pared abdominal superficial y profunda de las regiones epigástrica y umbilical superior.
10 y 11 intercostal posterior arterias	Aorta	Las arterias continúan más allá de las costillas para descender en la pared abdominal entre los músculos oblicuo interno y transverso del abdomen.	Pared abdominal superficial y profunda de la región lateral (lumbar o flanco)
subcostal			
Arteria ilíaca externa	epigástrica inferior	Corre superiormente y entra en la vaina del recto; corre profundo hasta el recto abdominal	Músculo recto abdominal; pared abdominal profunda de las regiones púbica y umbilical inferior
Ilíaca circunfleja profunda		Corre en la cara profunda de la pared abdominal anterior, paralelo al ligamento inguinal.	Músculo ilíaco y pared abdominal profunda de la región inguinal; fosa ilíaca
Circunfleja ilíaca superficial	Arteria femoral	Discurre por el tejido subcutáneo a lo largo de la ligamento inguinal	Pared abdominal superficial de la región inguinal y parte anterior del muslo adyacente.
Epigastrico superficial		Corre en el tejido subcutáneo hacia el ombligo	Pared abdominal superficial de las regiones púbica y umbilical inferior.

La arteria epigástrica superior es la continuación directa de la arteria torácica interna. Entra en la vaina del recto por arriba a través de su capa posterior e irriga la parte superior del recto.

Machine Translated by Google

recto abdominal y anastomosis con la arteria epigástrica inferior aproximadamente en la región umbilical (ver Fig. 5.9; Tabla 5.4).

La arteria epigástrica inferior surge de la arteria ilíaca externa, justo por encima del ligamento inguinal. Corre superiormente en la fascia transversal para entrar en la vaina del recto por debajo de la línea arqueada. Entra en el recto abdominal inferior y se anastomosa con la arteria epigástrica superior (fig. 5.9).

El drenaje linfático de la pared abdominal anterolateral sigue los siguientes patrones (fig. 5.11):

- Los vasos linfáticos superficiales acompañan a las venas subcutáneas; aquellos superiores a los el plano transumbilical drenan principalmente a los ganglios linfáticos axilares; sin embargo, algunos drenan hacia los ganglios linfáticos paraesternales. Los vasos linfáticos superficiales inferiores al plano transumbilical drenan hacia los ganglios linfáticos inguinales superficiales.
- Los vasos linfáticos profundos acompañan a las venas profundas de la pared abdominal y drenan a los ganglios linfáticos ilíacos externos, ilíacos comunes y lumbares derechos e izquierdos (cavos y aórticos).

Para obtener una descripción general del drenaje linfático superficial y profundo, consulte el Capítulo 1, Descripción general y conceptos básicos.

CLÍNICO CAJA

FASCIA Y MÚSCULOS DE ANTEROLATERAL PARED ABDOMINAL

Importancia clínica de la fascia y los espacios fasciales de Pared abdominal

La liposucción es un método quirúrgico para eliminar la grasa subcutánea no deseada mediante un tubo de succión colocado por vía percutánea y alta presión de vacío. Los tubos se insertan por vía subdérmica a través de pequeñas incisiones en la piel. Al cerrar las incisiones de la piel abdominal inferiores al ombligo, los cirujanos incluyen la capa membranosa de tejido subcutáneo al suturar debido a su resistencia. Entre esta capa y la fascia profunda que cubre el recto abdominal y los músculos oblicuos externos hay un espacio potencial donde se puede acumular líquido (p. ej., orina de una uretra rota). Aunque no existen barreras (aparte de la gravedad) para evitar que el líquido se propague hacia arriba desde este espacio, no puede extenderse hacia abajo hacia el muslo porque la capa membranosa profunda de tejido subcutáneo se fusiona con la fascia profunda del muslo (fascia lata) a lo largo de una línea. aproximadamente 5,5 cm por debajo y paralelo al ligamento inguinal.

La fascia endoabdominal tiene especial importancia en cirugía. Proporciona un avión que puede abrirse, lo que permite al cirujano abordar estructuras en o en la cara anterior de la

LGRAWANY
Machine Translated by Google

pared abdominal posterior, como los riñones o los cuerpos de las vértebras lumbares, sin entrar en el saco peritoneal membranoso que contiene las vísceras abdominales. De esta forma se minimiza el riesgo de contaminación. Una parte anterolateral de este espacio potencial entre la fascia transversal y el peritoneo parietal (espacio de Bogros) se utiliza para colocar prótesis (p. ej., malla de Gore-Tex) al reparar hernias inguinales (Skandalakis et al., 1996) (v . fig. 5.15). A, B).

Protuberancia del abdomen

Un abdomen prominente es normal en bebés y niños pequeños porque su tracto gastrointestinal contiene cantidades considerables de aire. Además, sus cavidades abdominales anterolaterales se agrandan y sus músculos abdominales ganan fuerza. El hígado relativamente grande de un bebé y un niño pequeño también explica algo de abultamiento. Los músculos abdominales protegen y sostienen las vísceras con mayor eficacia cuando están bien tonificados; por lo tanto, el adulto en buena condición física y de peso normal tiene un abdomen plano o escafoides (literalmente, en forma de barco; es decir, hueco o cóncavo) cuando está en posición supina.

Las seis causas comunes de protrusión abdominal comienzan con la letra F: alimentos, líquidos, grasas, heces, flatos y fetos. La eversión del ombligo puede ser un signo de aumento de la presión intraabdominal, generalmente resultante de ascitis (acumulación anormal de líquido seroso en la cavidad peritoneal) o de una masa grande (p. ej., un tumor, un feto o un órgano agrandado como un el hígado). La acumulación excesiva de grasa debido a la sobrealimentación afecta más comúnmente a la capa de grasa subcutánea; sin embargo, también puede haber depósitos excesivos de grasa extraperitoneal en algunos tipos de obesidad. Los tumores y la organomegalia (agrandamiento de órganos como la esplenomegalia, agrandamiento del bazo) también producen agrandamiento abdominal.
Cuando los músculos abdominales anteriores están subdesarrollados o se atrofian, como resultado de la vejez o de un ejercicio insuficiente, proporcionan un tono insuficiente para resistir el aumento de peso de un abdomen protuberante sobre la pelvis anterior. La pelvis se inclina hacia delante en las articulaciones de la cadera al estar de pie (el pubis desciende y el sacro asciende), lo que produce una lordosis excesiva de la región lumbar (v . fig. B2.22C).

Hernias abdominales

La pared abdominal anterolateral puede ser el sitio de hernias abdominales. Estas hernias ocurren comúnmente donde algo (vasos, cordón espermático, etc.) perfora la pared abdominal creando una debilidad potencial.

La mayoría de las hernias ocurren en las regiones inguinal, umbilical y epigástrica (consulte el recuadro clínico “Hernias inguinales” en este capítulo). Las hernias umbilicales son comunes en los recién nacidos porque la pared abdominal anterior es relativamente débil en el anillo umbilical, que no logró cerrarse normalmente, lo que provocó una protrusión en el ombligo, especialmente en bebés con bajo peso al nacer. Las hernias umbilicales suelen ser pequeñas y resultan de un aumento de la presión intraabdominal en presencia de debilidad y cierre incompleto de la pared abdominal anterior después de

Machine Translated by Google

Ligadura del cordón umbilical al nacer. Muchas de estas pequeñas hernias posteriormente se cierran espontáneamente. Las hernias umbilicales adquiridas ocurren con mayor frecuencia en mujeres y personas obesas. La grasa extraperitoneal y/o el peritoneo sobresalen hacia el interior del saco herniario. Las líneas a lo largo de las cuales se entrelazan las fibras de las aponeurosis abdominales también son sitios potenciales de hernia (v. fig. 5.6B). En ocasiones, existen espacios donde se producen estos intercambios de fibras (por ejemplo, en la línea media o en la transición de la aponeurosis a la vaina del recto). Estas brechas pueden ser congénitas, el resultado del estrés de la obesidad y el envejecimiento, o la consecuencia de heridas quirúrgicas (incluidas laparoscópicas) o traumáticas.

Una hernia epigástrica, una hernia en la región epigástrica a través de la línea alba, ocurre en el Línea media entre la apófisis xifoides y el ombligo. Por lo general, son solo lóbulos de grasa. A menudo son dolorosos, especialmente si se comprime un nervio. Las hernias de Spiegel son las que se producen a lo largo de las líneas semilunares (consulte la tabla 5.1B). Este tipo de hernias suelen presentarse en personas mayores de 40 años y suelen estar asociadas a la obesidad. El saco herniario, compuesto de peritoneo, a menudo está cubierto únicamente por piel y tejido graso subcutáneo, pero puede ocurrir profundo al músculo.

NEUROVASCULATURA DE ANTEROLATERAL PARED ABDOMINAL

Palpación de la pared abdominal anterolateral

Las manos calientes son importantes al palpar la pared abdominal porque las manos frías tensan los músculos abdominales anterolaterales, produciendo espasmos involuntarios de los músculos, conocidos como defensa. Durante la palpación se produce una intensa rigidez muscular reflexiva, similar a una tabla, que no se puede suprimir intencionalmente, cuando un órgano (como el apéndice) está inflamado y constituye en sí mismo un signo clínicamente significativo de abdomen agudo. Los espasmos musculares involuntarios intentan proteger las vísceras de la presión, que resulta dolorosa cuando hay una infección abdominal. La inervación común de la piel y los músculos de la pared explica por qué se producen estos espasmos.

La palpación de las vísceras abdominales se realiza con el paciente en decúbito supino con los muslos y las rodillas semiflexionados para permitir una relajación adecuada de la pared abdominal anterolateral. De lo contrario, la fascia profunda de los muslos tira de la capa membranosa de tejido subcutáneo abdominal, tensando la pared abdominal. Algunas personas tienden a colocar las manos detrás de la cabeza cuando están acostadas en decúbito supino, lo que también tensa los músculos y dificulta el examen. Colocar los miembros superiores a los lados y poner una almohada debajo de las rodillas de la persona tiende a relajar los músculos abdominales anterolaterales.

Reflejos abdominales superficiales

La pared abdominal es la única protección que tienen la mayoría de los órganos abdominales. En consecuencia, la pared reaccionará si un órgano sufre una enfermedad o lesión. con la persona

LGRAWANY
Machine Translated by Google

En decúbito supino y con los músculos relajados, el reflejo abdominal superficial se provoca mediante una rápida caricia horizontal, de lateral a medial, hacia el ombligo. Por lo general, se siente la contracción de los músculos abdominales; Es posible que este reflejo no se observe en personas obesas. De manera similar, cualquier lesión en la piel abdominal produce una rápida contracción refleja de los músculos abdominales.

Lesión de los nervios de la pared abdominal anterolateral

Los nervios espinales torácicos inferiores (T7-T12) y los nervios iliohipogástrico e ilioinguinal (L1) abordan la musculatura abdominal por separado para proporcionar la inervación multisegmentaria de los músculos abdominales. Así, se distribuyen a través de la pared abdominal anterolateral, donde corren en trayectos oblicuos pero en su mayoría horizontales. Son susceptibles a sufrir lesiones en incisiones quirúrgicas o por traumatismos en cualquier nivel de la pared abdominal. La lesión de los nervios de la pared abdominal anterolateral puede provocar el debilitamiento de los músculos. La causa más común es la cirugía. Una incisión subcostal oblicua, utilizada para cirugía de hígado/páncreas (en el pasado para colecistectomía abierta), puede provocar la desnervación de parte de la pared abdominal si los nervios no se identifican y respetan cuidadosamente, lo que no siempre es posible. En la región inguinal, dicha debilidad puede predisponer a un individuo al desarrollo de una hernia inguinal (consulte el recuadro clínico "Hernias inguinales" en este capítulo).

Incisiones quirúrgicas abdominales

Los cirujanos utilizan varias incisiones quirúrgicas abdominales para acceder a la cavidad abdominal. Cuando es posible, las incisiones siguen las líneas de división (líneas de Langer) en la piel (consulte la Fig. 1.7 y el Capítulo 1, Descripción general y conceptos básicos, para una discusión sobre estas líneas). Se elige la incisión que permita una exposición adecuada y, secundariamente, el mejor efecto cosmético posible. La ubicación de la incisión también depende del tipo de operación, la ubicación de los órganos que el cirujano desea alcanzar, los límites óseos o cartilaginosos, evitar los nervios (especialmente los motores), mantener el suministro de sangre y minimizar las lesiones a los músculos. y fascia de la pared abdominal mientras se busca una curación favorable. Así, antes de realizar una incisión, el cirujano considera la dirección de las fibras musculares y la ubicación de las aponeurosis y los nervios. En consecuencia, se utilizan habitualmente una variedad de incisiones, cada una de las cuales tiene ventajas y limitaciones específicas.

En lugar de seccionar los músculos, lo que provoca denervación y la consiguiente atrofia de las fibras musculares, así como un aumento del dolor y el sangrado, el cirujano los divide en la dirección de (y entre) sus fibras. El recto abdominal es una excepción; se puede seccionar porque sus fibras musculares recorren distancias cortas entre las intersecciones tendinosas y los nervios segmentarios que lo inervan entran en la parte lateral de la vaina del recto donde pueden localizarse y conservarse. Generalmente, las incisiones se realizan en la parte de la pared abdominal anterolateral que brinda el acceso más libre al órgano objetivo con la menor alteración del suministro nervioso a los músculos. Los músculos y las vísceras se retraen hacia sus estructuras neurovasculares, no alejándose de ellas.

Machine Translated by Google

suministrar.

Cortar un nervio motor paraliza las fibras musculares inervadas por él, debilitando así el pared abdominal anterolateral. Sin embargo, debido a la superposición de áreas de inervación entre los nervios, generalmente se pueden cortar una o dos pequeñas ramas de los nervios sin una pérdida notable del suministro motor a los músculos o pérdida de sensibilidad en la piel.

INCISIONES LONGITUDINALES

Incisiones longitudinales (verticales), como las incisiones medianas (línea media) y paramedianas (Fig. B5.1), se prefieren para operaciones exploratorias porque ofrecen buena exposición y acceso a las vísceras y pueden extenderse según sea necesario con mínima complicación.

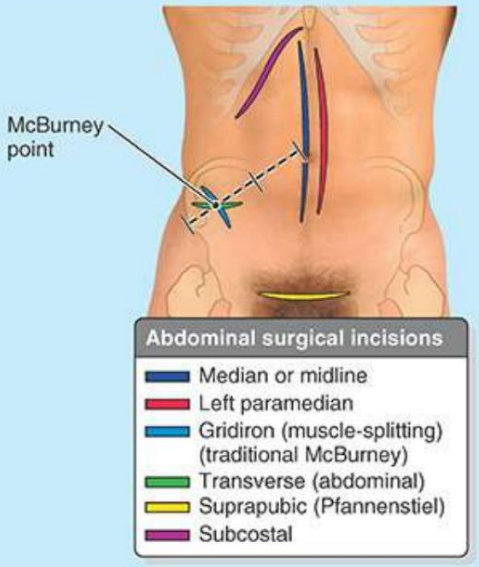

FIGURA B5.1. Incisiones quirúrgicas abdominales.

Las incisiones medianas se pueden realizar rápidamente sin cortar músculos, vasos sanguíneos importantes o nervios. Las incisiones medianas se pueden realizar a lo largo de cualquier parte o a lo largo de la línea alba desde la apófisis xifoides hasta la sínfisis púbica. Debido a que la línea alba transmite sólo vasos y nervios pequeños a la piel, una incisión mediana (línea media) es relativamente incruenta y evita los nervios principales; sin embargo, en algunas personas las incisiones pueden revelar grasa abundante y bien vascularizada.

Por el contrario, debido a su suministro sanguíneo relativamente deficiente, la línea alba puede sufrir necrosis y degeneración posterior después de la incisión si sus bordes no están alineados adecuadamente durante el cierre.

Las incisiones paramedianas (laterales al plano mediano) se realizan en un plano sagital y pueden extenderse desde el margen costal hasta la línea del vello púbico. Después de que la incisión pasa a través de la capa anterior de la vaina del recto, el músculo se retrae lateralmente sin seccionarlo para evitar tensión y lesiones a los vasos y nervios. Luego se hace una incisión en la capa posterior de la vaina del recto y el peritoneo para ingresar a la cavidad peritoneal.

INCISIONES OBLICUAS Y TRANSVERSALES

La dirección de las incisiones oblicuas y transversales está relacionada con la orientación de las fibras musculares.

LGRAWANY
Machine Translated by Google

tejido duro cercano (margen costal o cresta ilíaca o púbica), o minimizar el daño potencial a los nervios. Las incisiones en parrilla (que dividen los músculos) a menudo se utilizan para una apendicectomía. La incisión oblicua de McBurney se realiza en el punto de McBurney, aproximadamente 2,5 cm superomedial a la EIAS en la línea espinoumbilical. La aponeurosis del oblicuo externo se corta inferomedialmente en la dirección de sus fibras y se retrae. Las fibras musculoaponeuróticas del oblicuo interno y del transverso del abdomen luego se dividen en la línea de sus fibras y se retraen. Se identifica y preserva el nervio iliohipogástrico, que discurre profundo hasta el oblicuo interno. Realizada con cuidado, toda la exposición no corta fibras músculo-aponeuróticas; por lo tanto, cuando se cierra la incisión, las fibras musculares se mueven juntas y la pared abdominal queda tan fuerte después de la operación como lo era antes. Las incisiones suprapúbicas (incisiones en bikini) se realizan en la línea del vello púbico. Estas incisiones, horizontales con una ligera convexidad, se utilizan para la mayoría de las operaciones ginecológicas y obstétricas (p. ej., para el parto por cesárea). La línea alba y las capas anteriores de las vainas del recto se seccionan y resecan superiormente, y los músculos rectos se retraen lateralmente o se dividen a través de sus partes tendinosas, lo que permite su reinserción sin lesión de las fibras musculares. Se identifican y preservan los nervios iliohipogástrico e ilioinguinal.

Las incisiones transversales a través de la capa anterior de la vaina del recto abdominal y del recto abdominal proporcionan un buen acceso y causan el menor daño posible a la inervación del recto abdominal. Este músculo puede dividirse transversalmente sin sufrir daños graves porque se forma una nueva banda transversal cuando se vuelven a unir los segmentos musculares. Las incisiones transversales no se realizan a través de las intersecciones tendinosas porque los nervios cutáneos y las ramas de los vasos epigástricos superiores perforan estas regiones fibrosas del músculo. Las incisiones transversales se pueden aumentar lateralmente según sea necesario para aumentar la exposición, pero no se utilizan para procedimientos exploratorios porque la extensión superior e inferior es difícil y la incisión puede dificultar la colocación de una colostomía o ileostomía.

Las incisiones subcostales brindan acceso a la vesícula biliar y los conductos biliares en el lado derecho y al bazo en el izquierdo. La incisión se realiza paralela pero al menos 2,5 cm por debajo del margen costal para evitar los nervios espinales torácicos séptimo y octavo (ver Tabla 5.3).

INCISIONES DE ALTO RIESGO

Las incisiones de alto riesgo incluyen incisiones pararrectus que rara vez se utilizan. Las incisiones pararrectus a lo largo del borde lateral de la vaina del recto abdominal son indeseables porque pueden cortar la inervación del recto abdominal. Las incisiones inguinales, comúnmente utilizadas para reparar hernias, requieren cuidado para evitar lesiones del nervio ilioinguinal.

HERNIA INCISIONAL

Una hernia incisional es una protrusión del epiplón (un pliegue del peritoneo) o de un órgano a través de una incisión quirúrgica. Si las capas musculares y aponeuróticas del abdomen no sanan adecuadamente, puede producirse una hernia incisional.

CIRUGÍA MÍNIMAMENTE INVASIVA (ENDOSCÓPICA)

Machine Translated by Google

Muchos procedimientos quirúrgicos abdominopélvicos (p. ej., extirpación de la vesícula biliar) se realizan mediante un laparoscopio, en el que pequeñas perforaciones de la pared abdominal permiten la entrada de instrumentos operados externamente, reemplazando las incisiones convencionales más grandes. Por tanto, se minimiza la posibilidad de lesión nerviosa, hernia incisional o contaminación a través de la herida abierta y el tiempo necesario para la curación.

Inversión del flujo venoso y vías colaterales de

Venas abdominales superficiales

Cuando se obstruye el flujo en la vena cava superior o inferior, las anastomosis entre las tributarias de estas venas sistémicas, como la vena toracoepigástrica, pueden proporcionar vías colaterales mediante las cuales se puede evitar la obstrucción, permitiendo que la sangre regrese al corazón (Fig . .B5.2).

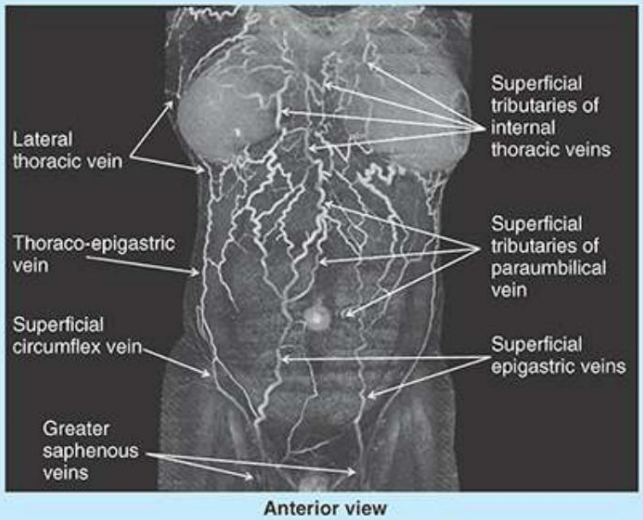

FIGURA B5.2. Vías colaterales venosas superficiales del abdomen.

Conclusión: fascia, músculos y

Neurovasculatura de la pared abdominal anterolateral

Fascia: La fascia de la pared abdominal anterolateral consta de tejido subcutáneo.

(superficial), envolvente (profunda) y endoabdominal. ■ La capa subcutánea se modifica por debajo del ombligo para incluir una capa grasa superficial y una capa membranosa profunda. ■ La capa grasa superficial está especializada aquí, particularmente en los hombres, para el almacenamiento de lípidos, mientras que la capa membranosa profunda es lo suficientemente completa para compartimentar los líquidos extravasados (sangre u orina) y permitir la colocación de suturas durante la cirugía. ■ La capa de revestimiento es típica de las fascias profundas que envuelven

LGRAWANY
Machine Translated by Google

músculos y aquí refleja la disposición trilaminar de los músculos abdominales planos y sus aponeurosis. ■ La fascia endoabdominal es de particular importancia en cirugía, ya que permite el establecimiento de un espacio extraperitoneal que permite el acceso anterior a las estructuras retroperitoneales (p. ej., riñones, uréteres y cuerpos de las vértebras lumbares) sin ingresar a la cavidad peritoneal.

Músculos: Los músculos abdominales anterolaterales constan de músculos planos concéntricos ubicados anterolateralmente y músculos verticales colocados anteriormente adyacentes a la línea media. ■ Aquí también se produce una disposición trilaminar de los músculos planos, como en el tórax; sin embargo, aparte de su inervación por nervios segmentarios múltiples pero separados, el metamerismo (segmentación) característico de la musculatura intercostal torácica no es evidente en el abdomen. ■ Las porciones carnosas de los músculos planos se vuelven aponeuróticas en la parte anterior. Las fibras de las aponeurosis se entrelazan en la línea media, formando la línea alba, y continúan hacia las aponeurosis de los músculos contralaterales. ■ Las fibras aponeuróticas de los oblicuos externos también se continúan a lo largo de la línea media con las de los músculos oblicuos internos contralaterales. ■ Tres capas de músculos digástricos planos y bilaterales rodean el tronco, formando fajas oblicuas y transversales que encierran la cavidad abdominal. ■ En los dos tercios superiores de la pared abdominal, las capas aponeuróticas se separan a cada lado de la línea alba para formar vainas longitudinales que contienen los músculos rectos.
Esto los coloca en una relación funcional con los músculos planos en la que los músculos verticales sujetan las fajas anteriormente. ■ En el tercio inferior de la pared abdominal anterior, las aponeurosis de las tres capas de músculos planos pasan por delante de los músculos rectos.
(recto). ■ Como flexores del tronco, los rectos son los compañeros antagónicos de los músculos profundos (extensores) de la espalda. El equilibrio en el desarrollo y el tono de estos compañeros afecta la postura (y por lo tanto, la debilidad de los músculos abdominales puede resultar en una excesiva Lordosis lumbar: una curvatura anormalmente convexa de la columna vertebral inferior). ■ La disposición especial de los músculos abdominales anterolaterales les permite proporcionar paredes de contención flexibles para el contenido abdominal, aumentar la presión intraabdominal o disminuir el volumen abdominal para la expulsión y producir movimientos de flexión y torsión (rotación) anterior y lateral del tronco. .

Nervios: los músculos abdominales anterolaterales reciben inervación multisegmentaria a través de las ramas anteriores de los nervios torácicos inferiores (T7-T12) y espinales L1. ■ Las ramas pasan por separado a los músculos como cinco nervios toracoabdominales (T7-T11), un nervio subcostal (T12) y los nervios iliohipogástrico e ilioinguinal (L1) que discurren en un plano entre la segunda y la tercera capa. ■ Las ramas cutáneas laterales irrigan el abdomen suprayacente.
piel lateral a la línea medioclavicular (MCL). ■ Las ramas cutáneas anteriores irrigan la piel.
medial al MCL. ■ Excepto L1, los mapas de los dermatomas abdominales y de la
Los nervios periféricos son, por tanto, idénticos. ■ Los dermatomas emblemáticos son el dermatoma T10, que

Machine Translated by Google

incluye el ombligo y el dermatoma L1, que incluye el pliegue inguinal.

Vasos: ■ La piel y el tejido subcutáneo de la pared abdominal drenan hacia arriba (en última instancia, al sistema de la vena cava superior) a través de la vena torácica interna en dirección medial y la vena torácica lateral en sentido lateral e inferior (en última instancia, al sistema de la vena cava inferior) a través de las venas superficial y Venas epigástricas inferiores. ■ Venas cutáneas que rodean el ombligo se anastomosa con pequeños afluentes de la vena porta hepática. ■ La distribución de los vasos sanguíneos abdominales más profundos refleja la disposición de los músculos: un patrón circunferencial oblicuo (similar a los vasos intercostales anteriores) sobre la pared abdominal anterolateral y un patrón vertical anteriormente. ■ Los vasos circunferenciales de la pared anterolateral son continuación de los vasos intercostales posteriores séptimo a undécimo, los vasos subcostales y los vasos ilíacos circunflejos profundos. ■ Los vasos verticales incluyen una anastomosis entre los vasos epigástricos superiores e inferiores dentro de la vaina del recto. ■ Un canal anastomótico superficial, la vena toracoepigástrica y la vía medial más profunda entre las venas epigástricas inferior y superior proporcionan circulación colateral durante el bloqueo de la vena cava superior o inferior. ■ Los vasos linfáticos abdominales superficiales superiores al plano transumbilical drenan principalmente a la linfa axilar.

nodos; los inferiores al plano drenan a los ganglios linfáticos inguinales superficiales. ■ Los vasos linfáticos profundos acompañan a las venas profundas de la pared abdominal hasta los ganglios linfáticos ilíacos y lumbares derechos e izquierdos (cavas y aórticos).

Superficie interna de la pared abdominal anterolateral

La superficie interna (posterior) de la pared abdominal anterolateral está cubierta por fascia transversal, una cantidad variable de grasa extraperitoneal y peritoneo parietal (fig. 5.13). La parte infraumbilical de esta superficie presenta cinco pliegues peritoneales umbilicales que pasan hacia el ombligo, uno en el plano medio y dos a cada lado:

- El pliegue umbilical mediano se extiende desde el vértice de la vejiga urinaria hasta el ombligo y cubre el ligamento umbilical mediano, un remanente fibroso del uraco que unía el vértice de la vejiga fetal al ombligo.

- Dos pliegues umbilicales mediales, laterales al pliegue umbilical medio, cubren los ligamentos umbilicales mediales, formados por partes ocluidas de las arterias umbilicales. • Dos pliegues umbilicales laterales, laterales a los pliegues umbilicales mediales, cubren el epigastrio inferior. vasos y por lo tanto sangran si se cortan.

LGRAWANY
Machine Translated by Google

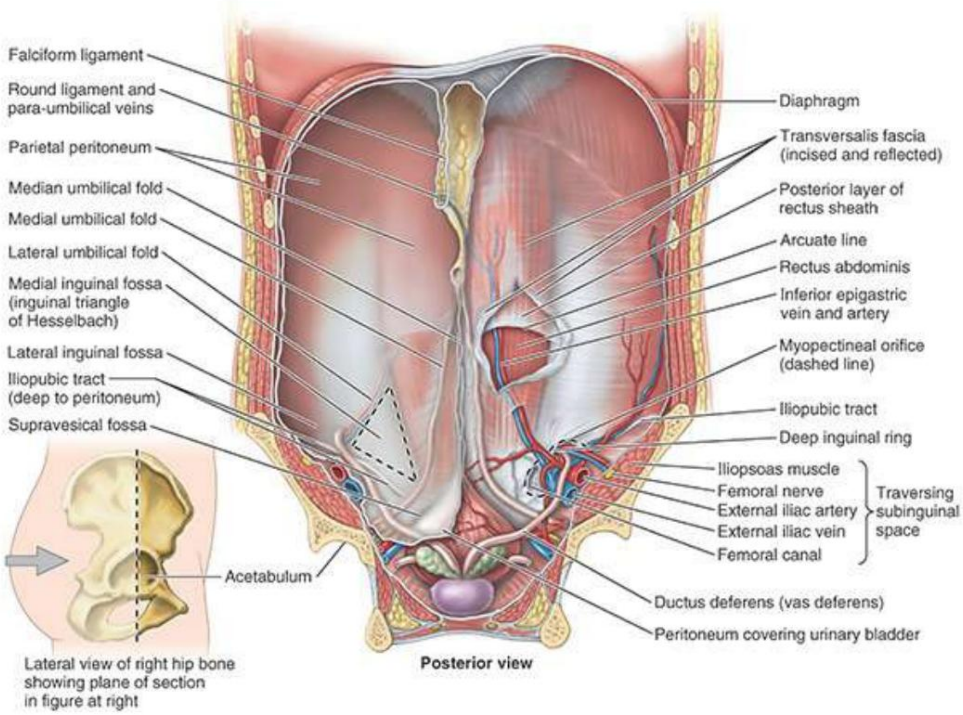

FIGURA 5.13. Cara posterior de la pared abdominal anterolateral de un varón. Los ligamentos, pliegues y fosas peritoneales son las características principales de este aspecto.

Las depresiones laterales a los pliegues umbilicales son las fosas peritoneales, cada una de las cuales es un sitio potencial para una hernia. La ubicación de una hernia en una de estas fosas determina cómo se clasifica la hernia. Las fosas poco profundas entre los pliegues umbilicales son las siguientes:

• Fosas supravesicales entre los pliegues umbilicales mediano y medial, que se forman cuando el peritoneo se refleja desde la pared abdominal anterior hacia la vejiga. El nivel de las fosas supravesicales sube y baja con el llenado y vaciado de la vejiga. • Fosas inguinales mediales entre los pliegues umbilicales medial y lateral, áreas también comúnmente llamados triángulos inguinales (triángulos de Hesselbach), que son sitios potenciales para las hernias inguinales directas menos comunes
• Las fosas inguinales laterales, laterales a los pliegues umbilicales laterales, incluyen los anillos inguinales profundos y son sitios potenciales para el tipo más común de hernia en la pared abdominal inferior, la hernia inguinal indirecta (consulte el Cuadro clínico " Hernias inguinales" en este capítulo).).

La parte supraumbilical de la superficie interna de la pared abdominal anterior tiene un reflejo peritoneal de orientación sagital, el ligamento falciforme, que se extiende entre la pared abdominal anterior superior y el hígado. Encierra el ligamento redondo del hígado (L. ligamentum teres hepatis) y las venas paraumbilicales en su borde libre inferior. El ligamento redondo es un remanente fibroso de la vena umbilical, que pasaba desde el ombligo al hígado antes del nacimiento (fig. 5.13).

Región inguinal

Machine Translated by Google

La región inguinal (ingle) se extiende entre la EIAS y el tubérculo púbico. Es un área importante anatómica y clínicamente: anatómicamente porque es una región donde las estructuras salen y entran a la cavidad abdominal y clínicamente porque las vías de salida y entrada son sitios potenciales de hernia.

Aunque el testículo se encuentra en el perineo después del nacimiento, la gónada masculina se forma originalmente en el abdomen. Su reubicación fuera del abdomen hacia el perineo a través del canal inguinal explica muchas de las características estructurales de la región. Tradicionalmente, los testículos y el escroto se disecan y estudian en relación con la pared abdominal anterior y la región inguinal. Por este motivo, la anatomía masculina recibe mayor énfasis en esta sección.

LIGAMENTO INGUINAL Y TRACTO ILIOPÚBICO

Las bandas fibrosas engrosadas, o retináculos, se producen en relación con muchas articulaciones que tienen una amplia gama de movimientos para retener estructuras contra el esqueleto durante las diversas posiciones de la articulación (consulte el Capítulo 1, Descripción general y conceptos básicos). El ligamento inguinal y el tracto iliopúbico, que se extienden desde la EIAS hasta el tubérculo púbico, constituyen un retináculo anterior (flexor) bilaminar de la articulación de la cadera (figs. 5.13 y 5.14). El retináculo abarca el espacio subinguinal, a través del cual pasan los flexores de la cadera y las estructuras neurovasculares que dan servicio a gran parte del miembro inferior. Estas bandas fibrosas son las porciones engrosadas más inferolaterales del oblicuo externo y la aponeurosis y el margen inferior de la fascia transversal. Son hitos importantes de la región.

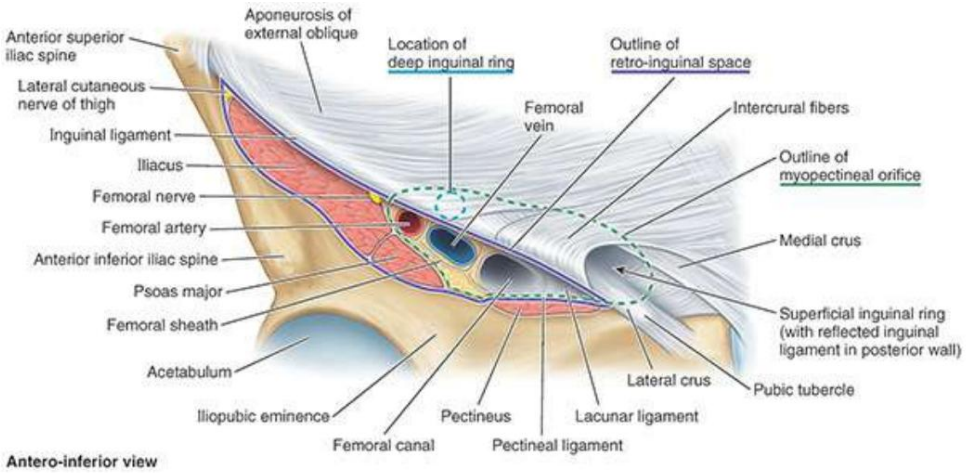

FIGURA 5.14. Formaciones de la región inguinal. El ligamento inguinal es el margen inferior engrosado y retraído de la aponeurosis del oblicuo externo, formando un retináculo que une el espacio sub(retro)inguinal. Un espacio en forma de hendidura entre los pilares medial y lateral de la aponeurosis del oblicuo externo, puenteado por fibras intercrurales, forma el anillo inguinal superficial.

El ligamento inguinal es una banda densa que constituye la parte más inferior de la aponeurosis del oblicuo externo. Aunque la mayoría de las fibras del extremo medial del ligamento se insertan en el tubérculo púbico, algunas siguen otros recorridos (fig. 5.14):

- Algunas de las fibras más profundas pasan posteriormente para unirse a la rama púbica superior lateral al tubérculo, formando el ligamento lacunar arqueado (de Gimbernat), que forma el ligamento medial.

LGRAWANY
Machine Translated by Google

límite del espacio subinguinal. La más lateral de estas fibras continúa recorriendo el pectén del pubis como el ligamento pectíneo (de Cooper).

• Algunas de las fibras más superiores se abren en abanico hacia arriba, evitando el tubérculo púbico y cruzando la línea alba para mezclarse con las fibras inferiores de la aponeurosis del oblicuo externo contralateral. Estas fibras forman el ligamento inguinal reflejado (figs. 5.8, 5.14 y 5.15A).

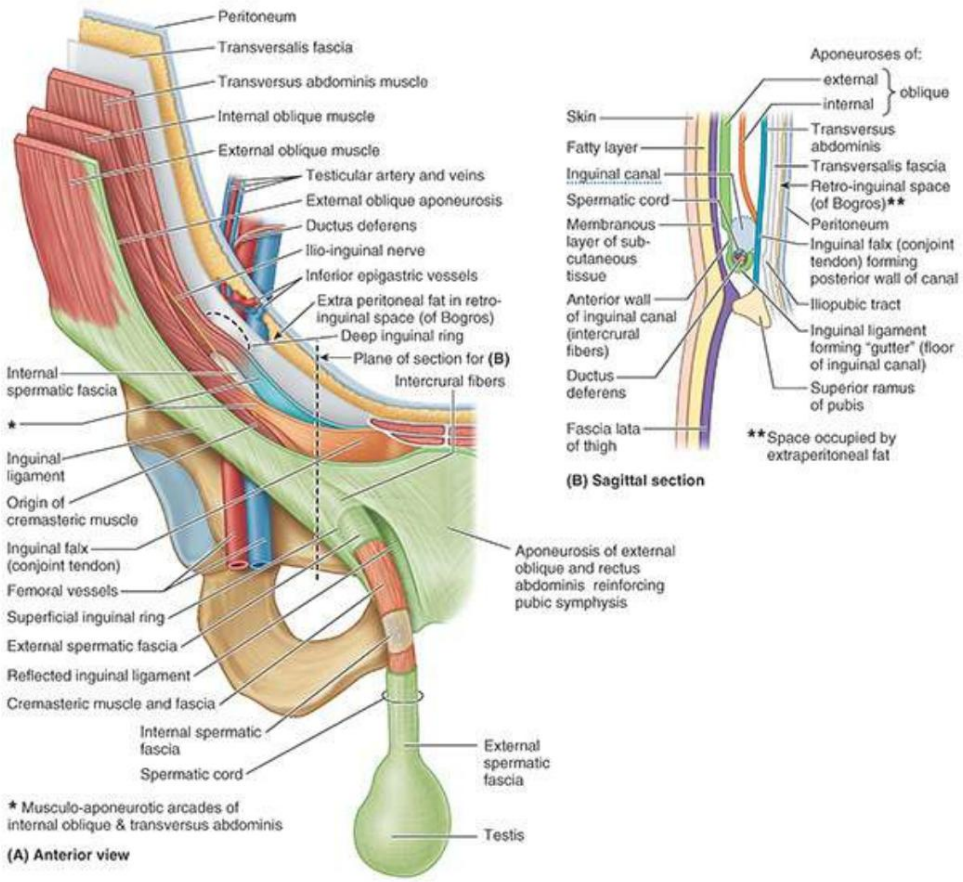

FIGURA 5.15. Canal inguinal y cordón espermático. A. Capas de pared abdominal y las cubiertas del cordón espermático y los testículos derivadas de cada capa. B. Esquema. Sección sagital de la pared abdominal anterior y canal inguinal. El plano de sección se indica en la parte A.

El tracto iliopúbico es el margen inferior engrosado de la fascia transversal, que aparece como una banda fibrosa que discurre paralela y posterior (profunda) al ligamento inguinal (figs. 5.13 y 5.15B). El tracto iliopúbico, que se ve en el lugar del ligamento inguinal cuando se observa la región inguinal desde su aspecto interno (posterior) (p. ej., durante la laparoscopia), refuerza la pared posterior y el piso del canal inguinal al unir las estructuras que atraviesan el canal subinguinal. espacio.

El ligamento inguinal y el tracto iliopúbico se extienden y proporcionan fuerza central a un área del tejido innato. debilidad en la pared corporal en la región inguinal llamada orificio miopectíneo (Fruchaud, 1956). Esta área débil, que se produce en relación con las estructuras que atraviesan la pared corporal, es el sitio de hernias inguinales y femorales directas e indirectas.

CANAL INGUINAL

Machine Translated by Google

El canal inguinal se forma en relación con la reubicación de los testículos durante el desarrollo fetal.
El canal inguinal en adultos es un pasaje oblicuo, de aproximadamente 4 cm de largo, dirigido inferomedialmente a través de la parte inferior de la pared abdominal anterolateral. Se encuentra paralelo y superior a la mitad medial del ligamento inguinal (véanse las figuras 5.14 y 5.15). El principal ocupante del canal inguinal es el cordón espermático en los hombres y el ligamento redondo del útero en las mujeres. Estas son estructuras funcional y de desarrollo distintas que ocurren en el mismo lugar. El canal inguinal también contiene vasos sanguíneos y linfáticos, el nervio ilioinguinal y la rama genital del nervio genitofemoral (n. al cremáster) (v. fig. 7.31A) en ambos sexos. El canal inguinal tiene una abertura en cada extremo:

• El anillo inguinal profundo (interno) es la entrada al canal inguinal. esta ubicado superior hasta la mitad del ligamento inguinal y lateral a la arteria epigástrica inferior (fig. 5.14). Es el comienzo de una evaginación en la fascia transversal que forma una abertura como la entrada a una cueva (Figs. 5.7B, 5.13 y 5.15). A través de esta abertura, el conducto deferente extraperitoneal (conductos deferentes) y los vasos testiculares en los hombres (o el ligamento redondo del útero en las mujeres) y la rama genital del nervio genitofemoral pasan para ingresar al canal inguinal. La propia fascia transversal continúa dentro del canal, formando la cubierta más interna (fascia interna) de las estructuras que atraviesan el canal. • El anillo inguinal superficial (externo) es la salida por la cual el cordón espermático en los hombres, o el ligamento redondo en las mujeres, y el nervio ilioinguinal emergen del canal inguinal (Figs. 5.7A, 5.14 y 5.15). El anillo superficial es una división que se produce en las fibras diagonales, por lo demás paralelas, de la aponeurosis del oblicuo externo, justo superolateral al tubérculo púbico. Las partes de la aponeurosis que se encuentran lateral y medial y forman los márgenes del anillo superficial son pilares (L. partes en forma de patas). El pilar lateral se une al tubérculo púbico y el pilar medial se une a la cresta púbica. Las fibras de la capa superficial de la fascia (profunda) que recubre el músculo oblicuo externo y la aponeurosis, discurriendo perpendiculares a las fibras de la aponeurosis, pasan de un pilar al otro a través de la parte superolateral del anillo. Estas fibras intercrurales ayudan a evitar que los pilares se separen (es decir, evitan que se expanda la "división" en la aponeurosis).

El canal inguinal normalmente está colapsado anteroposteriormente contra las estructuras que transporta. Entre sus dos aberturas (anillos), el canal inguinal tiene dos paredes (anterior y posterior), así como un techo y un piso (figs. 5.14 y 5.15A, B). Las estructuras que forman estos límites se enumeran en la Tabla 5.5.

TABLA 5.5. LÍMITES DEL CANAL INGUINAL

Perímetro	Tercer anillo lateral/anillo profundo	Tercio medio	Tercer anillo medial/superficial
pared posterior	Fascia transversal	Fascia transversal	Hoz inguinal (tendón conjunto) más ligamento inguinal reflejado
pared anterior	Oblicuo interno más pilar lateral de la aponeurosis del oblicuo externo	Aponeurosis del oblicuo externo (pilar lateral y fibras intercrurales)	Aponeurosis del oblicuo externo (fibras intercrurales), con la fascia del oblicuo externo que continúa hasta la médula como fascia espermática externa

LGRAWANY
Machine Translated by Google

Techo	Fascia transversal	Arcos musculoaponeuróticos del oblicuo interno y transverso del abdomen.	Cruce medial de la aponeurosis del oblicuo externo
Piso	tracto iliopúbico	Ligamento inguinal	ligamento lacunar

El canal inguinal tiene dos paredes (anterior y posterior), un techo y un piso (figs. 5.8 y 5.15A, B):

- Pared anterior: formada por la aponeurosis del oblicuo externo a lo largo del conducto; su parte lateral está reforzada por fibras musculares del oblicuo interno.
- Pared posterior: formada por la fascia transversalis; su parte medial está reforzada por el pubis Inserciones de las aponeurosis del oblicuo interno y del transverso del abdomen que con frecuencia se fusionan en extensiones variables en un tendón común (la hoz inguinal (tendón conjunto)) y el ligamento inguinal reflejado.
- Techo: formado lateralmente por la fascia transversal, centralmente por los arcos musculoaponeuróticos del oblicuo interno y transverso del abdomen, y medialmente por la base medial de la aponeurosis del oblicuo externo.
- Piso: formado lateralmente por el tracto iliopúbico, centralmente por el canal formado por el ligamento inguinal plegado y medialmente por el ligamento lacunar.

A medida que el ligamento inguinal y el tracto iliopúbico atraviesan el orificio miopectíneo (fig. 5.13), demarcan los límites inferiores del canal inguinal y sus aberturas. El triángulo inguinal separa estas formaciones de las estructuras de la vaina femoral (vasos femorales y canal femoral) que atraviesan la parte medial del espacio subinguinal. La mayoría de las hernias inguinales en los hombres pasan por encima del tracto iliopúbico (hernias inguinales), mientras que en las mujeres la mayoría pasa por debajo (hernias femorales). Debido a su relativa debilidad, el orificio miopectíneo se cubre con una malla protésica colocada en el espacio retroinguinal extraperitoneal (“espacio de Bogros”) en muchas reparaciones de hernia.

Desarrollo del Canal Inguinal. Los testículos se desarrollan en el tejido conectivo extraperitoneal. en la región lumbar superior de la pared abdominal posterior (fig. 5.16A). El gubernáculo masculino es un tracto fibroso que originalmente conecta el testículo primordial con la pared abdominal anterolateral en el sitio del futuro anillo profundo del canal inguinal. Un divertículo peritoneal, el proceso vaginal, atraviesa el canal inguinal en desarrollo y transporta las capas musculares y fasciales de la pared abdominal anterolateral antes de entrar en el escroto primordial. Hacia la semana 12, el testículo se encuentra en la pelvis y hacia las 28 semanas (séptimo mes) se encuentra cerca del anillo inguinal profundo en desarrollo (fig. 5.16B). El testículo comienza a pasar por el canal inguinal durante la semana 28 y tarda aproximadamente 3 días en atravesarlo. Aproximadamente 4 semanas después, el testículo ingresa al escroto (fig. 5.16C). A medida que el testículo, su conducto (ductus deferens) y sus vasos y nervios se reubican, quedan envueltos por extensiones musculofasciales de la pared abdominal anterolateral, que explican la presencia de sus derivados en el escroto adulto: las fascias espermáticas interna y externa y músculo cremaster (fig. 5.15). El tallo del proceso vaginal normalmente degenera; sin embargo, su parte sacular distal forma la túnica vaginal, la vaina serosa del testículo y el epidídimo (Moore et al., 2020).

Machine Translated by Google

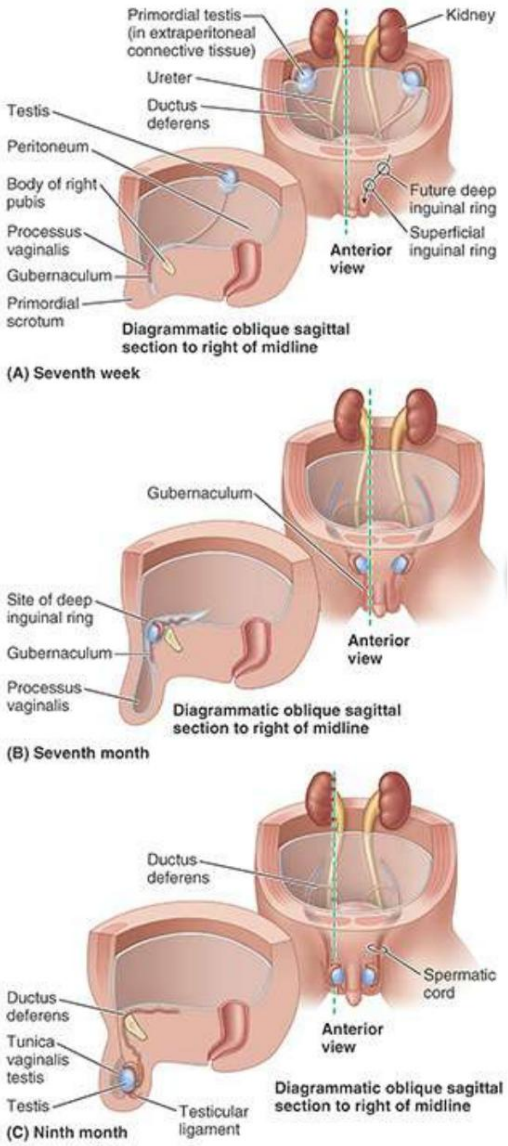

FIGURA 5.16. Formación de canales inguinales y reubicación de testículos. A. Embrión de 7 semanas. El testículo está adherido a la pared abdominal posterior. B. Un feto de 28 semanas (séptimo mes). El proceso vaginal y los testículos pasan a través del canal inguinal. El testículo pasa por detrás del proceso vaginal, no a través de él. C. Recién nacido. Se ha producido destrucción del tallo del proceso vaginal. Los restos del proceso vaginal han formado la túnica vaginal del testículo. Los restos del gubernáculo han desaparecido.

Los ovarios también se desarrollan en la región lumbar superior de la pared abdominal posterior y se trasladan a la pared lateral de la pelvis (fig. 5.17). El proceso vaginal del peritoneo atraviesa la fascia transversal en el sitio del anillo inguinal profundo, formando el canal inguinal como en el hombre, y sobresale hacia el labio mayor en desarrollo, que es el homólogo femenino del escroto (parte correspondiente a).

LGRAWANY
Machine Translated by Google

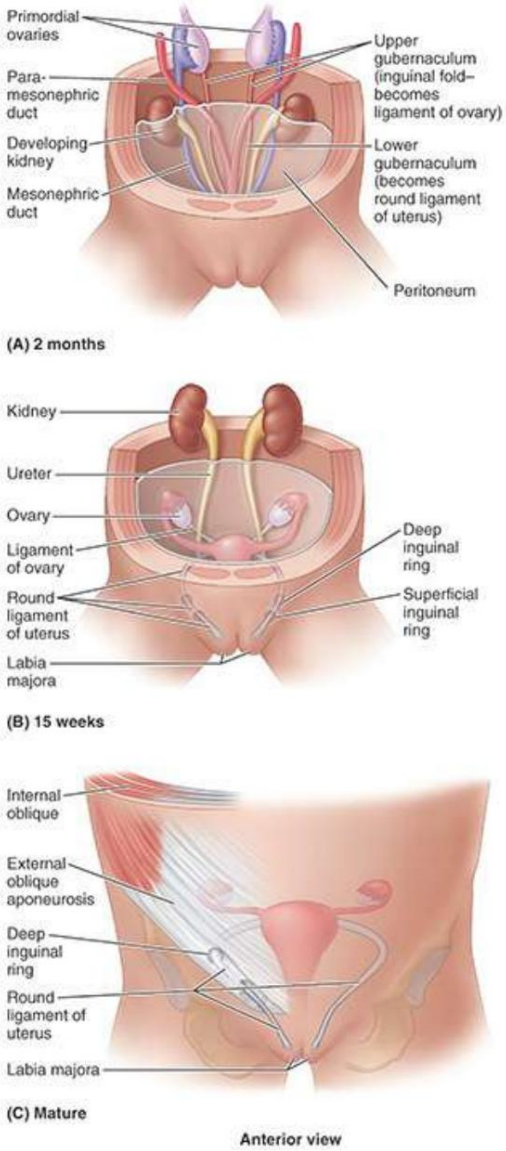

FIGURA 5.17. Formación de canales inguinales en mujeres. R. 2 meses. Las gónadas indiferenciadas (ovarios primordiales) se encuentran en la pared abdominal dorsal. B. 15 semanas. Los ovarios han descendido a la pelvis mayor. El proceso vaginal (no mostrado) atraviesa la pared abdominal y forma el canal inguinal a cada lado, como en el feto masculino. El ligamento redondo pasa a través del canal y se adhiere al tejido subcutáneo del labio mayor. C. Hembra madura. El proceso vaginal ha degenerado, pero el ligamento redondo persiste y pasa por el canal inguinal.

El gubernáculo femenino, un cordón fibroso que conecta el ovario y el útero primordial con el labio mayor en desarrollo, está representado posnatalmente por el ligamento ovárico, entre el ovario y el útero, y el ligamento redondo del útero (L. ligamentum teres uteri), que se extiende desde la cara superolateral (“cuerno”) del útero a través del anillo inguinal superficial. Debido a la unión de los ligamentos ováricos al útero, los ovarios no se trasladan a la región inguinal; sin embargo, el ligamento redondo pasa a través del canal inguinal y se dispersa en el tejido subcutáneo del labio mayor anterior (fig. 5.17B, C).

Excepto por su parte más inferior, que se convierte en un saco seroso que envuelve los testículos, la túnica vaginal, el proceso vaginal se oblitera hacia el sexto mes de desarrollo fetal. el inguinal

Machine Translated by Google

Los canales de las mujeres son más estrechos que los de los hombres, y los canales de los bebés de ambos sexos son más cortos y mucho menos oblicuos que los de los adultos. Los anillos inguinales superficiales en los bebés se encuentran casi directamente por delante de los anillos inguinales profundos.

Canal inguinal y aumento de la presión intraabdominal. Los anillos inguinales profundo y superficial en el adulto no se superponen debido al trayecto oblicuo del canal inguinal. En consecuencia, los aumentos de la presión intraabdominal actúan sobre el canal inguinal, forzando la pared posterior del canal contra la pared anterior y fortaleciendo esta pared, disminuyendo así la probabilidad de hernia hasta que las presiones superen el efecto resistente de este mecanismo. Al mismo tiempo, la contracción del oblicuo externo aproxima la pared anterior del conducto a la pared posterior. También aumenta la tensión en los pilares medial y lateral, resistiendo el agrandamiento (dilatación) del anillo inguinal superficial. La contracción de la musculatura que forma la parte lateral de las arcadas de los músculos oblicuo interno y transverso del abdomen hace que el techo del canal descienda, constriñéndolo (fig. 5.18).

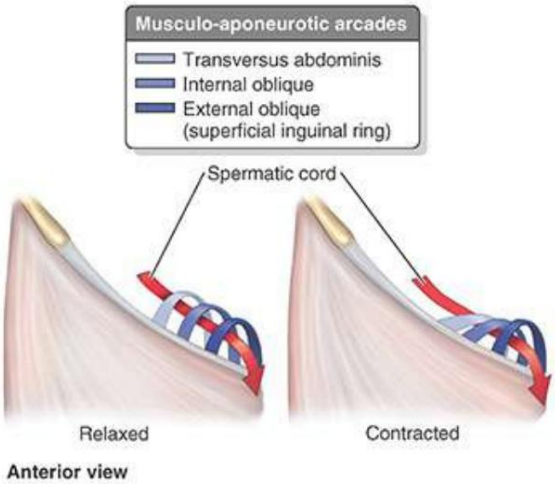

FIGURA 5.18. Arcadas del canal inguinal. El canal inguinal consta de una serie de tres arcadas musculoaponeuróticas atravesadas por el cordón espermático o ligamento redondo del útero (flecha). La contracción muscular que aumenta la presión intraabdominal también hace que el techo del canal descienda, estrechándolo al mismo tiempo que colapsa anteroposteriormente por el aumento de la presión interna.

Cordón espermático, escroto y testículos

CORDÓN ESPERMÁTICO

El cordón espermático contiene estructuras que van hacia y desde el testículo y suspende el testículo en el escroto (fig. 5.19; tabla 5.6). El cordón espermático comienza en el anillo inguinal profundo lateral a los vasos epigástricos inferiores, pasa a través del canal inguinal, sale en el anillo inguinal superficial y termina en el escroto en el borde posterior del testículo (fig. 5.15; tabla 5.6). Las cubiertas fasciales derivadas de la pared abdominal anterolateral durante el desarrollo prenatal rodean el cordón espermático. Las cubiertas del cordón espermático incluyen las siguientes:

• Fascia espermática interna: derivada de la fascia transversalis • Fascia cremastérica: derivada de la fascia envolvente tanto del superficial como del profundo

LGRAWANY
Machine Translated by Google

superficies del músculo oblicuo interno •

Fascia espermática externa: derivada de la aponeurosis del oblicuo externo y su revestimiento fascia

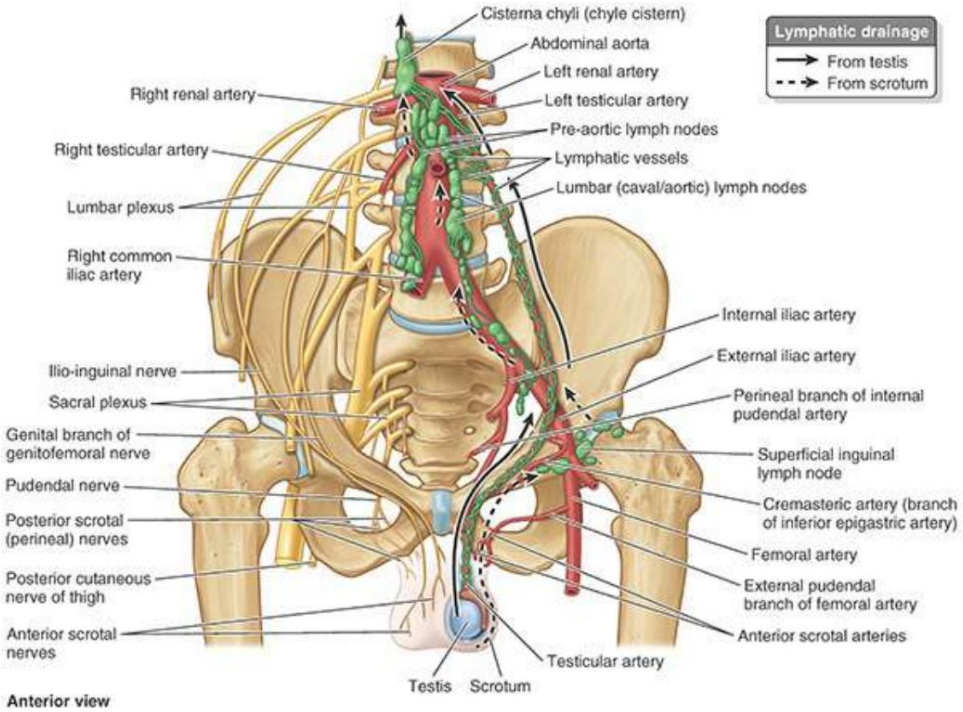

FIGURA 5.19. Irrigación arterial y drenaje linfático de testículos y escroto; Inervación del escroto. La linfa que drena de los testículos y el escroto sigue cursos diferentes. El plexo lumbar proporciona inervación a la cara anterolateral del escroto; el plexo sacro proporciona inervación a la cara posteroinferior.

TABLA 5.6. CAPAS CORRESPONDIENTES DE PARED ABDOMINAL ANTERIOR, ESCROTO Y CORDÓN ESPERMÁTICO

Machine Translated by Google

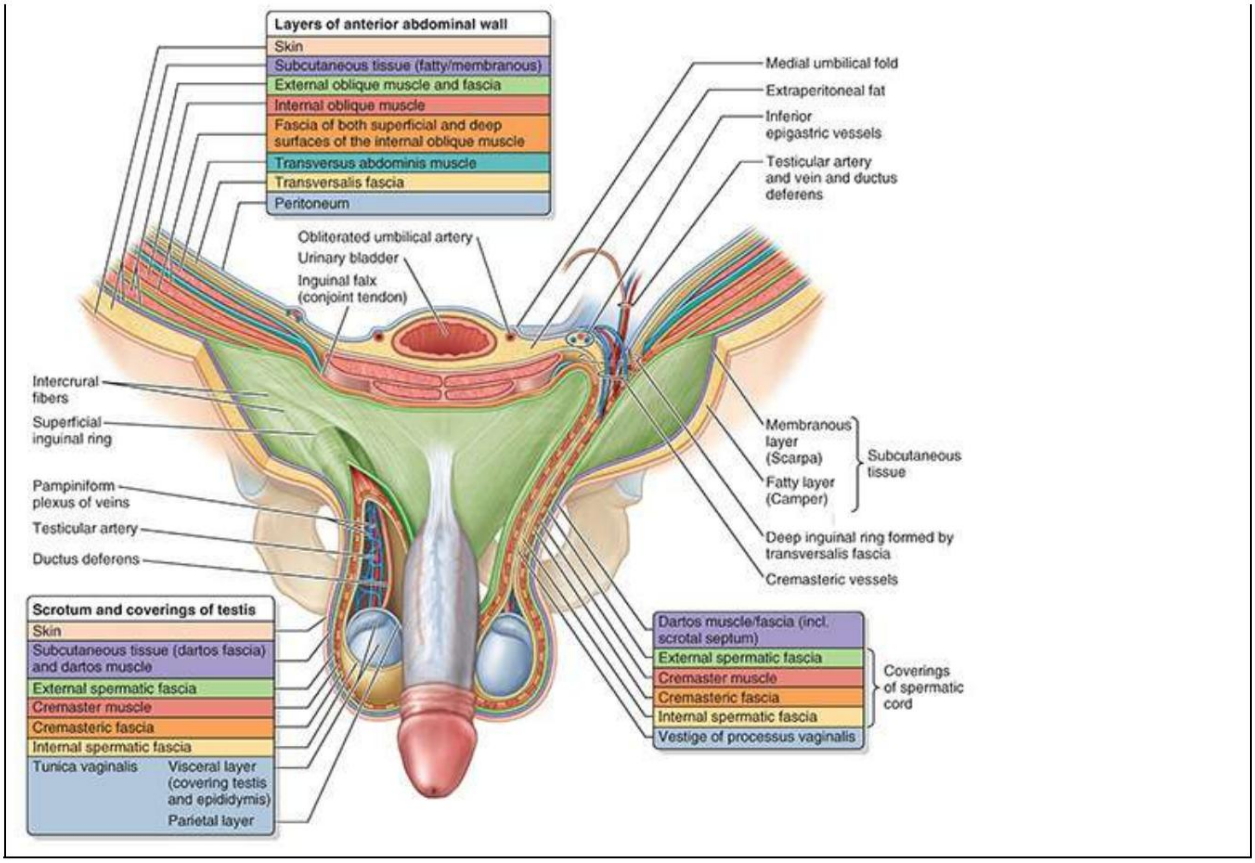

La fascia cremastérica contiene asas de músculo cremaster, que está formada por los fascículos inferiores del músculo oblicuo interno que surgen del ligamento inguinal (Fig. 5,15A; ver figura 5.8). El músculo cremáster atrae de manera refleja el testículo hacia arriba en el escroto, particularmente en respuesta al frío. En un ambiente cálido, como un baño caliente, el cremaster se relaja y el testículo desciende profundamente en el escroto. Ambas respuestas ocurren en un intento de regular la temperatura de los testículos para la espermatogénesis (formación de espermatozoides), que requiere una temperatura constante aproximadamente 1° más fría que la temperatura central, o durante la actividad sexual como respuesta protectora. El cremaster normalmente actúa de manera coincidente con el músculo dartos, músculo liso del tejido subcutáneo libre de grasa del escroto (fascia dartos), que se inserta en la piel, ayudando a la elevación testicular ya que produce la contracción de la piel del escroto en respuesta a la mismos estímulos. El músculo cremaster está inervado por la rama genital del nervio genitofemoral (L1, L2), un derivado del plexo lumbar (fig. 5.19). El cremaster es un músculo estriado que recibe inervación somática, mientras que el dartos es un músculo liso que recibe inervación autónoma. Las cubiertas correspondientes a las del cordón espermático son confusas a lo largo del ligamento redondo. Los constituyentes del cordón espermático son los siguientes (Fig. 5.15; ver Fig. 5.21; Tabla 5.6):

• Ductus deferens (conductos deferentes): un tubo muscular de aproximadamente 45 cm de largo que transporta los espermatozoides desde el epidídimo hasta el conducto eyaculador • Arteria testicular: surge de la aorta e irriga el testículo y el epidídimo

LGRAWANY
Machine Translated by Google

• Arteria del conducto deferente: surge de la arteria vesical inferior • Arteria
cremastérica: surge de la arteria epigástrica inferior • Plexo venoso
pampiniforme: una red formada por hasta 12 venas que convergen superiormente como venas testiculares
derecha o izquierda • Fibras
nerviosas simpáticas en las arterias y el conducto deferente • Rama
genital del nervio genitofemoral: irriga el músculo cremáster • Vasos linfáticos: drenan el
testículo y las estructuras estrechamente asociadas y pasan a los ganglios linfáticos lumbares • Vestigio
del proceso vaginal:
puede verse como un hilo fibroso en la parte anterior parte de
cordón espermático que se extiende entre el peritoneo abdominal y la túnica vaginal; puede que no sea detectable.

Al no ser homólogo del cordón espermático, el ligamento redondo no contiene estructuras comparables. Incluye sólo vestigios de la parte inferior del gubernáculo ovárico paralelos a restos, si los hay, del proceso vaginal obliterado.

ESCROTO

El escroto es un saco cutáneo que consta de dos capas: piel muy pigmentada y la fascia dartos, estrechamente relacionada , una capa fascial libre de grasa que incluye fibras musculares lisas (músculo dartos) responsable de la apariencia rugosa (arrugada) del escroto (v . 5.9B; Tabla 5.6).
Debido a que el músculo dartos se adhiere a la piel, su contracción hace que el escroto se arrugue cuando está frío, engrosando la capa tegumentaria al tiempo que reduce el área de la superficie escrotal y ayuda a los músculos cremáster a mantener los testículos más cerca del cuerpo, todo lo cual reduce la pérdida de calor.

El escroto está dividido internamente por una continuación de la fascia dartos, el tabique del escroto, en compartimentos derecho e izquierdo. El tabique está delimitado externamente por el rafe escrotal (véase el capítulo 6, Pelvis y perineo), una cresta cutánea que marca la línea de fusión de las hinchazones labioescrotales embrionarias. La fascia dartos superficial carece de grasa y se continúa anteriormente con la capa membranosa de tejido subcutáneo del abdomen (fascia Scarpa) y posteriormente con la capa membranosa de tejido subcutáneo del perineo (fascia de Colles) (v. fig. 5.9B).

El desarrollo del escroto está estrechamente relacionado con la formación de los canales inguinales. El El escroto se desarrolla a partir de inflamaciones labioescrotales, dos bolsas cutáneas de la pared abdominal anterior que se fusionan para formar una bolsa cutánea colgante. Al final del período fetal, los testículos y los cordones espermáticos ingresan al escroto.

El riego arterial del escroto (fig. 5.19) proviene del

• ramas escrotales posteriores de la arteria perineal: una rama de la arteria pudenda interna • ramas escrotales anteriores de la arteria pudenda externa profunda: una rama de la arteria femoral • arteria cremastérica: una rama de la arteria epigástrica inferior

Las venas escrotales acompañan a las arterias. Los vasos linfáticos del escroto drenan hacia los ganglios linfáticos inguinales superficiales.

Los nervios del escroto (fig. 5.19) incluyen ramas del plexo lumbar hasta el

Machine Translated by Google

superficie anterolateral y ramas del plexo sacro hacia las superficies posterior e inferior:

• Rama genital del nervio genitofemoral (L1, L2): irriga la superficie anterolateral. • Nervios escrotales anteriores: ramas del nervio ilioinguinal (L1) que irriga la superficie anterior.
superficie

• Nervios escrotales posteriores: ramas de la rama perineal del nervio pudendo (S2-S4)
irrigando la superficie posterior

• Ramas perineales del nervio cutáneo posterior del muslo (S2, S3): irrigan el
superficie posteroinferior

TESTIGOS

Los testículos son las gónadas masculinas: glándulas reproductoras ovoides emparejadas que producen espermatozoides (espermatozoides) y hormonas masculinas, principalmente testosterona (fig. 5.20). Los testículos están suspendidos en el escroto por los cordones espermáticos, y el testículo izquierdo generalmente está suspendido (colgando) más abajo que el testículo derecho.

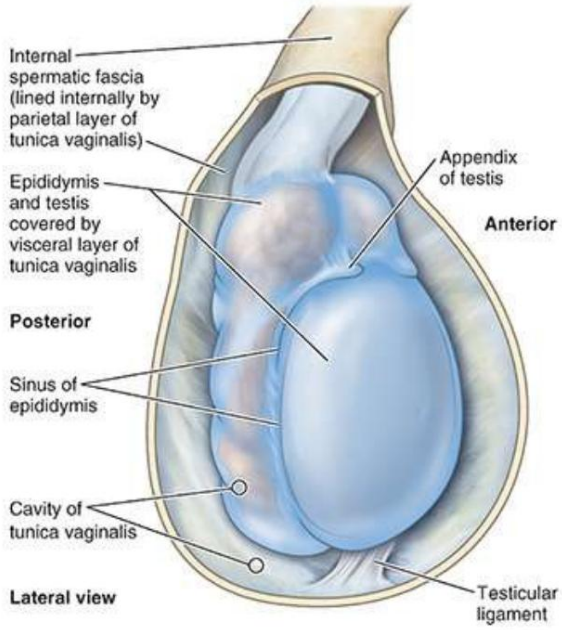

FIGURA 5.20. Túnica vaginal (abierta). La parte distal del contenido del cordón espermático, el epidídimo y la mayor parte de los testículos están rodeados por un saco colapsado, la túnica vaginal. En consecuencia, los testículos y el epidídimo (directamente cubiertos por la capa visceral de la túnica) son móviles dentro del escroto. La capa parietal externa recubre la continuación peritesticular de la fascia espermática interna.

La superficie de cada testículo está cubierta por la capa visceral de la túnica vaginal, excepto donde el testículo se une al epidídimo y al cordón espermático. La túnica vaginal es un saco peritoneal cerrado que rodea parcialmente el testículo y representa la parte distal cerrada del proceso vaginal embrionario. La capa visceral de la túnica vaginal se aplica estrechamente a los testículos, el epidídimo y la parte inferior del conducto deferente. El receso en forma de hendidura de la túnica vaginal, el seno del epidídimo, se encuentra entre el cuerpo del epidídimo y la superficie posterolateral del testículo.

LGRAWANY
Machine Translated by Google

La capa parietal de la túnica vaginal, adyacente a la fascia espermática interna, es más extensa que la capa visceral y se extiende superiormente por una corta distancia hasta la parte distal del cordón espermático. La pequeña cantidad de líquido en la cavidad de la túnica vaginal separa las capas visceral y parietal, permitiendo que el testículo se mueva libremente en el escroto.

Los testículos tienen una superficie exterior fibrosa resistente, la túnica albugínea, que se espesa hasta formar una cresta en su cara interna posterior como mediastino del testículo (fig. 5.21). Desde esta cresta interna, los tabiques fibrosos se extienden hacia adentro entre lóbulos de túbulos seminíferos diminutos pero largos y muy enrollados en los que se producen los espermatozoides. Los túbulos seminíferos están unidos por túbulos rectos a la rete testis (L. rete, una red), una red de canales en el mediastino del testículo.

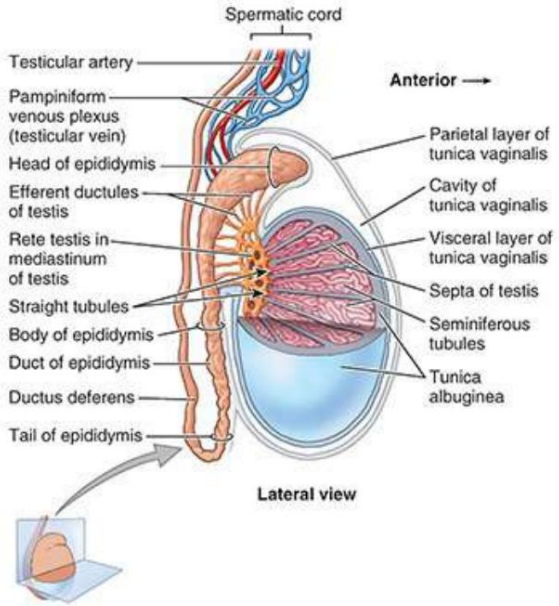

FIGURA 5.21. Estructuras de testículo y epidídimo. Se han eliminado las cubiertas y una cuarta parte del testículo para demostrar el contenido del cordón espermático distal, las características del epidídimo y los detalles estructurales internos del testículo. La cavidad de la túnica vaginal (en realidad un espacio potencial) está muy exagerada.

Las arterias testiculares largas surgen de la cara anterolateral de la aorta abdominal, justo por debajo de las arterias renales (fig. 5.19). Pasan por vía retroperitoneal (posterior al peritoneo) en dirección oblicua, cruzando los uréteres y las partes inferiores de las arterias ilíacas externas para llegar a los anillos inguinales profundos. Entran en los canales inguinales a través de los anillos profundos, pasan a través de los canales, salen a través de los anillos inguinales superficiales y entran en los cordones espermáticos para irrigar los testículos. La arteria testicular o una de sus ramas se anastomosa con la arteria del conducto deferente.

Las venas que emergen del testículo y el epidídimo forman el plexo venoso pampiniforme, una red de 8 a 12 venas que se sitúan por delante del conducto deferente y rodean la arteria testicular en el cordón espermático (fig. 5.21). El plexo pampiniforme forma parte del sistema termorregulador de los testículos (junto con los músculos cremastérico y dartos) ayudando a mantener esta glándula a una temperatura constante. Las venas de cada plexo pampiniforme convergen superiormente, formando un

Machine Translated by Google

vena testicular derecha, que ingresa a la vena cava inferior (VCI), y una vena testicular izquierda, que ingresa a la vena renal izquierda (ver Fig. 5.76).

El drenaje linfático de los testículos sigue la arteria y la vena testiculares hacia la derecha y hacia la izquierda. ganglios linfáticos lumbares (cavos/aórticos) y preaórticos (v . fig. 5.19). Los nervios autónomos de los testículos surgen como el plexo testicular de nervios en la arteria testicular, que contiene fibras simpáticas del segmento T10 (y a veces T11) de la médula espinal, fibras aferentes viscerales y quizás fibras parasimpáticas vagales. Las fibras autónomas también pueden llegar al testículo a través del plexo deferente.

EPIDÍDIMO

El epidídimo es una estructura alargada en la superficie posterior del testículo (fig. 5.20).
Los conductillos eferentes de los testículos transportan los espermatozoides recién desarrollados al epidídimo desde la red testicular. El epidídimo está formado por diminutas circunvoluciones del conducto del epidídimo, tan compactadas que parecen sólidas (fig. 5.21). El conducto se vuelve progresivamente más pequeño a medida que pasa desde la cabeza del epidídimo en la parte superior del testículo hasta su cola. En el largo recorrido de este conducto, los espermatozoides se almacenan y continúan madurando. El epidídimo consta de lo siguiente:

- Cabeza del epidídimo: la parte superior expandida que está compuesta de lóbulos formados por los extremos enrollados de 12 a 14 conductillos eferentes.
- Cuerpo del epidídimo: parte principal que consiste en el conducto muy contorneado del epidídimo. epidídimo
- Cola del epidídimo: continuación ahusada del conducto deferente, el conducto que Transporta los espermatozoides desde el epidídimo al conducto eyaculador para su expulsión a través de la uretra durante la eyaculación (consulte el Capítulo 6, Pelvis y perineo).

Anatomía de la superficie de la pared abdominal anterolateral

El ombligo es una característica obvia de la pared abdominal anterolateral. Es un vestigio del lugar de unión del cordón umbilical y es el punto de referencia para el plano transumbilical (fig. 5.22; véase tabla 5.1C). Esta hendidura arrugada de piel en el centro de la pared abdominal anterior suele estar al nivel del disco IV entre las vértebras L3 y L4. Sin embargo, su altura en la pared varía considerablemente y es menor cuando la grasa subcutánea abdominal es abundante.
Independientemente de su nivel, el ombligo se encuentra dentro del dermatoma T10. La fosa epigástrica (boca del estómago) es una ligera depresión en la región epigástrica, justo debajo de la apófisis xifoides.
Esta fosa es particularmente notable cuando una persona está en posición supina porque los órganos abdominales se extienden, dibujando la pared abdominal anterolateral hacia atrás en esta región.
El dolor causado por la pirosis (“ardor de estómago”, resultante del reflujo del ácido gástrico hacia el esófago) a menudo se siente en este sitio. Los cartílagos costales séptimo a décimo se unen a cada lado de la fosa epigástrica y sus bordes mediales forman el margen costal. Aunque la cavidad abdominal se extiende más arriba, el margen costal es la demarcación entre las porciones torácica y abdominal de la pared corporal. Cuando una persona está en posición supina, observe el ascenso y descenso de la pared abdominal.

LGRAWANY
Machine Translated by Google

con la respiración: superiormente con la inspiración e inferiormente con la espiración. Los músculos rectos del abdomen se pueden palpar y observar cuando se le pide a una persona en decúbito supino que levante la cabeza y los hombros contra resistencia.

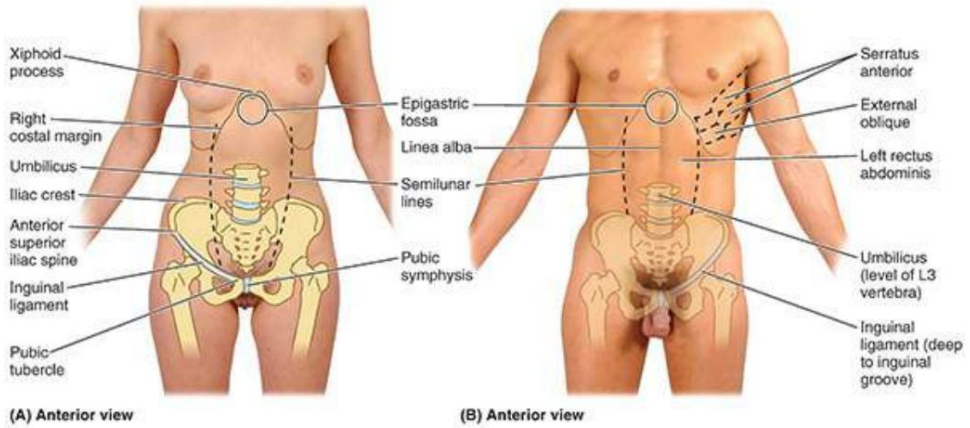

FIGURA 5.22. Anatomía superficial de la pared abdominal anterolateral. Una mujer. B. Masculino.

La ubicación de la línea alba es visible en individuos delgados debido al surco cutáneo vertical superficial a este rafe. El surco suele ser obvio porque la línea alba tiene aproximadamente 1 cm de ancho entre las dos partes del recto abdominal superior al ombligo. Inferior al ombligo, la línea alba no está indicada por un surco. Algunas mujeres embarazadas, especialmente aquellas con cabello oscuro y tez oscura, tienen una línea muy pigmentada, la línea negra, en la línea media de la piel externa a la línea alba. Después del embarazo, el color de esta línea se desvanece.

En el extremo inferior de la línea alba se pueden palpar los márgenes superiores de los huesos púbicos (cresta púbica) y la articulación cartilaginosa que los une (sínfisis púbica). El pliegue inguinal es un surco oblicuo poco profundo que recubre el ligamento inguinal y se extiende entre la espina ilíaca anterosuperior (EIAS) y el tubérculo púbico. La cresta ilíaca ósea a nivel de la vértebra L4 se puede palpar fácilmente a medida que se extiende posteriormente desde la EIAS. La cresta púbica, los pliegues inguinales y las crestas ilíacas delimitan el límite inferior de la pared abdominal anterior, distinguiéndola del perineo centralmente y de las extremidades inferiores (muslos) lateralmente.

Las líneas semilunares (L. lineae semilunares) son impresiones lineales ligeramente curvadas en la piel. que se extienden desde el margen costal inferior cerca del noveno cartílago costal hasta los tubérculos púbicos. Estos surcos cutáneos semilunares (a 5 a 8 cm de la línea media) son clínicamente importantes porque son paralelos a los bordes laterales de la vaina del recto.

Los surcos cutáneos también se superponen a las intersecciones tendinosas del recto abdominal, que son claramente visibles en personas con músculos rectos bien desarrollados. También son visibles los vientres interdigitantes de los músculos serrato anterior y oblicuo externo.

El sitio del ligamento inguinal está indicado por el surco inguinal, un pliegue de piel paralelo y justo por debajo del ligamento inguinal. Este surco se visualiza fácilmente haciendo que la persona deje caer una pierna al suelo mientras está acostada en decúbito supino sobre una mesa de exploración. El surco inguinal marca la división entre la pared abdominal anterolateral y el muslo.

Machine Translated by Google

CLÍNICO

CAJA

SUPERFICIE INTERNA DE ANTEROLATERAL PARED ABDOMINAL Y REGIÓN INGUINAL

Testículo no descendido (criptorquídea)

Los testículos no descienden en aproximadamente el 3% de los bebés nacidos a término y en el 30% de los prematuros (Moore et al., 2020). Alrededor del 95% de los testículos no descendidos ocurren unilateralmente. Si un testículo no ha descendido o no es retráctil (capaz de ser arrastrado hacia abajo), el La condición es criptorquidia (G. orchis, testículo + L. de G. kryptos, oculto). El testículo no descendido generalmente se encuentra en algún lugar a lo largo del camino normal de su descenso prenatal, comúnmente en el canal inguinal. La importancia de la criptorquidia es un riesgo mucho mayor de desarrollar malignidad en el testículo no descendido, particularmente problemático porque no es palpable y generalmente no se detecta hasta que el cáncer ha progresado. Además, los testículos necesitan un ambiente más fresco para la fertilidad. Por estas razones, los testículos criptorquídicos suelen corregirse quirúrgicamente en la infancia.

Permeabilidad posnatal de la vena umbilical

Antes del nacimiento del feto, la vena umbilical transporta sangre bien oxigenada y rica en nutrientes desde la placenta al feto. Aunque a menudo se hace referencia a la vena umbilical "ocluida" que forma el ligamento redondo del hígado, esta vena está permeable. durante algún tiempo después del nacimiento y se utiliza para el cateterismo de la vena umbilical para exanguinotransfusión durante la primera infancia, por ejemplo, en bebés con eritroblastosis fetal o enfermedad hemolítica del recién nacido (Kliegman et al., 2020).

Metástasis de cáncer de útero al labio majus

La metástasis linfógena del cáncer ocurre con mayor frecuencia a lo largo de las vías linfáticas que son paralelas al drenaje venoso del órgano que es el sitio del tumor primario. Esto también es válido para el útero, cuyas venas y vasos linfáticos, en su mayoría drenar por rutas profundas. Sin embargo, algunos vasos linfáticos siguen el curso del ligamento redondo a través del canal inguinal. Por lo tanto, aunque ocurren con menos frecuencia, las células de cáncer uterino metastásico (especialmente de tumores adyacentes a la unión proximal del ligamento redondo) pueden diseminarse desde el útero hasta el labio mayor (el homólogo de desarrollo del escroto y sitio de unión distal del ligamento redondo).) y de allí a los ganglios inguinales superficiales, que reciben linfa de la piel del perineo (incluidos los labios).

LGRAWANY
Machine Translated by Google

CORDÓN ESPERMÁTICO, ESCROTO Y TESTIGOS

Hernias inguinales

La mayoría de las hernias abdominales ocurren en la región inguinal. Las hernias inguinales representan el 75% de las hernias abdominales. Estas hernias ocurren en ambos sexos, pero la mayoría de las hernias inguinales (aproximadamente el 86%) ocurren en hombres debido al paso de el cordón espermático a través del canal inguinal.

Una hernia inguinal es una protrusión del peritoneo parietal y de las vísceras, como el intestino delgado, a través de una abertura normal o anormal de la cavidad a la que pertenecen. La mayoría de las hernias son reducibles, lo que significa que pueden regresar a su lugar normal en la cavidad peritoneal mediante una manipulación adecuada. Los dos tipos de hernia inguinal son las hernias inguinales directas y las indirectas. Más de dos tercios son hernias indirectas. Las características de las hernias inguinales directas e indirectas se enumeran e ilustran en la tabla B5.1, y la anatomía relacionada se ilustra en la figura B5.3A-E.

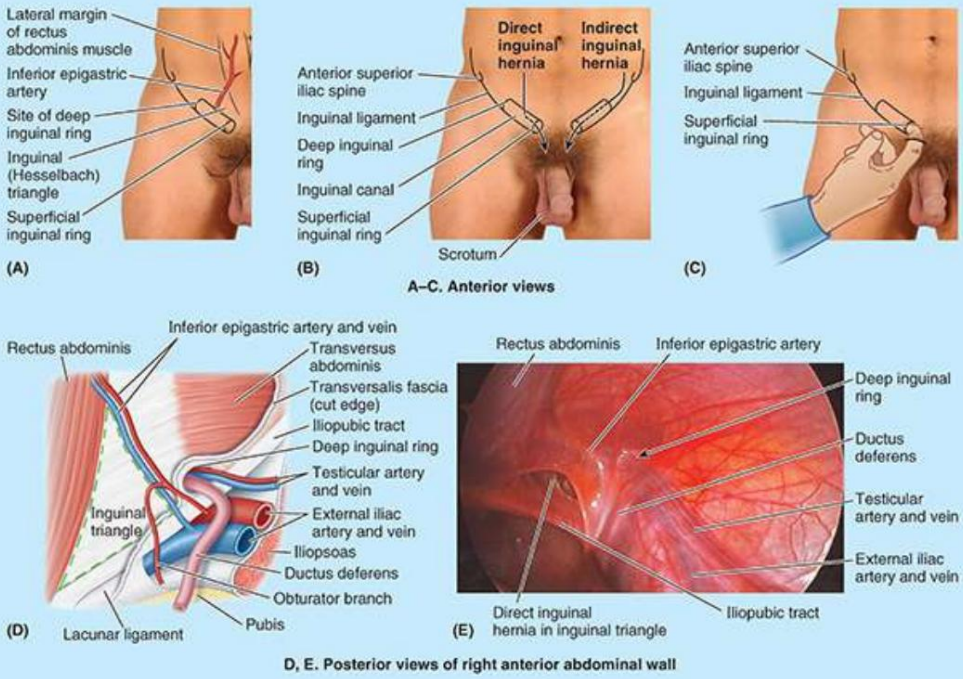

FIGURA B5.3. Canal inguinal y hernias inguinales.

TABLA B5.1 CARACTERÍSTICAS DE LAS HERNIAS INGUINALES

Machine Translated by Google

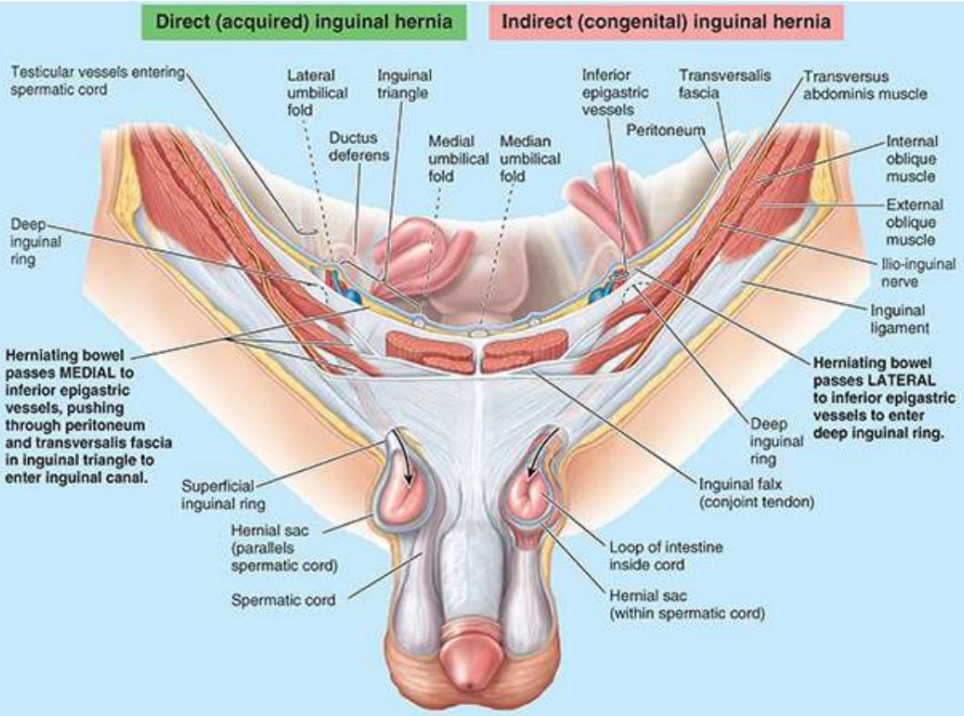

Característica	Directo (Adquirido)	Indirecto (Congénito)
Factores predisponentes	Debilidad de la pared abdominal anterior en el triángulo inguinal (p. ej., debido a anillo superficial distendido, hoz inguinal estrecha o atenuación de la aponeurosis en varones >40 años de edad)	Permeabilidad del proceso vaginal (completo o al menos en su parte superior) en personas más jóvenes, la gran mayoría de las cuales son hombres.
Frecuencia	Menos común (un tercio a un cuarto de las hernias inguinales)	Más comunes (dos tercios a tres cuartos) de hernias inguinales
Salida del abdomen cavidad (Fig. B5.3A, B)	Peritoneo más fascia transversal (se encuentra fuera de una o dos cubiertas fasciales internas del cordón)	Peritoneo del proceso vaginal persistente más las tres cubiertas fasciales de la médula/ligamento redondo
Curso (Fig. B5.3C)	Pasa a través o alrededor del canal inguinal, generalmente atravesando solo el tercio medial del canal, externo y paralelo al vestigio del proceso vaginal.	Atraviesa el canal inguinal (todo el canal si es de tamaño suficiente) dentro del proceso vaginal.
Salida por delante pared abdominal	A través del anillo superficial, lateral al cordón; rara vez entra escroto	A través del anillo superficial dentro del cordón, que comúnmente pasa al escroto/labio mayor

Flechas, paso de hernia.

Fuente: Elaborado a partir de Gest TR. Atlas de Anatomía, 2ª ed. Filadelfia, PA: Wolters Kluwer, 2020; Láminas 5.12B y 5.13B, C.

Normalmente, la mayor parte del proceso vaginal se oblitera antes del nacimiento, excepto la parte distal que forma la túnica vaginal del testículo (véanse la tabla 5.6 y la figura 5.20). La parte peritoneal del saco herniario de una hernia inguinal indirecta está formada por el proceso vaginal persistente. Si persiste todo el tallo del proceso vaginal, la hernia se extiende hacia el escroto superior al testículo, formando una hernia inguinal indirecta completa (Tabla B5.1).

El anillo inguinal superficial es palpable superolateral al tubérculo púbico por

LGRAWANY
Machine Translated by Google

invaginando la piel de la parte superior del escroto con el dedo índice (fig. B5.3C). El dedo del examinador sigue el cordón espermático en sentido superolateral hasta el anillo inguinal superficial. Si el anillo está dilatado, podrá entrar el dedo sin causar dolor. Si hay una hernia, se siente un impulso repentino contra la punta o la yema del dedo examinador cuando se le pide al paciente que tosa (Swartz, 2021). Sin embargo, debido a que ambos tipos de hernia inguinal salen del anillo superficial, la palpación de un impulso en este sitio no discrimina el tipo.

Con la superficie palmar del dedo contra la pared abdominal anterior, el anillo inguinal profundo puede palparse como una depresión cutánea superior al ligamento inguinal, 2 a 4 cm superolateral al tubérculo púbico. La detección de un impulso en el anillo superficial y una masa en el sitio del anillo profundo sugiere una hernia indirecta.

La palpación de una hernia inguinal directa se realiza colocando la superficie palmar del dedo índice y/o medio sobre el triángulo inguinal y pidiendo a la persona que tosa o haga fuerza (esfuerzo). Si hay una hernia, se siente un impulso fuerte contra la yema del dedo.
El dedo también puede colocarse en el anillo inguinal superficial; si hay una hernia directa, se siente un impulso repentino medial al dedo cuando la persona tose o puja.

Reflejo cremastérico

La contracción del músculo cremáster se provoca acariciando ligeramente la piel de la cara medial de la parte superior del muslo con un aplicador o un depresor de lengua. El nervio ilioinguinal inerva esta área de la piel. La rápida elevación de el testículo del mismo lado es el reflejo cremastérico. Este reflejo es extremadamente activo en los niños; en consecuencia, los reflejos cremastéricos hiperactivos pueden simular testículos no descendidos. Un reflejo hiperactivo puede eliminarse haciendo que el niño se siente en cuclillas y con las piernas cruzadas; Si los testículos descienden, se pueden palpar en el escroto.

Quistes y hernias del proceso vaginal

Las hernias inguinales indirectas pueden ocurrir en mujeres; sin embargo, son aproximadamente 20 veces más comunes en los hombres. Si el proceso vaginal permanece permeable en las mujeres, puede formar una pequeña bolsa peritoneal (canal de Nuck), en el canal inguinal que puede extenderse hasta el labio mayor. En las niñas, estos restos pueden agrandarse y formar quistes en el canal inguinal. Los quistes pueden producir un bulto en la parte anterior del labio mayor y tienen el potencial de convertirse en una hernia inguinal indirecta.

Hidrocele de cordón espermático y/o testículo

Un hidrocele es la presencia de exceso de líquido en un proceso vaginal persistente. Esta anomalía congénita puede estar asociada con una hernia inguinal indirecta. La acumulación de líquido resulta de la secreción de una cantidad anormal de líquido seroso del capa visceral de la túnica vaginal. El tamaño del hidrocele depende de qué parte del proceso vaginal persista.

Machine Translated by Google

Un hidrocele del testículo se limita al escroto y distiende la túnica vaginal (Fig. B5.4A). Un hidrocele del cordón espermático se limita al cordón espermático y distiende la parte persistente del tallo del proceso vaginal (fig. B5.4B). Un hidrocele congénito de la médula y los testículos puede comunicarse con la cavidad peritoneal.

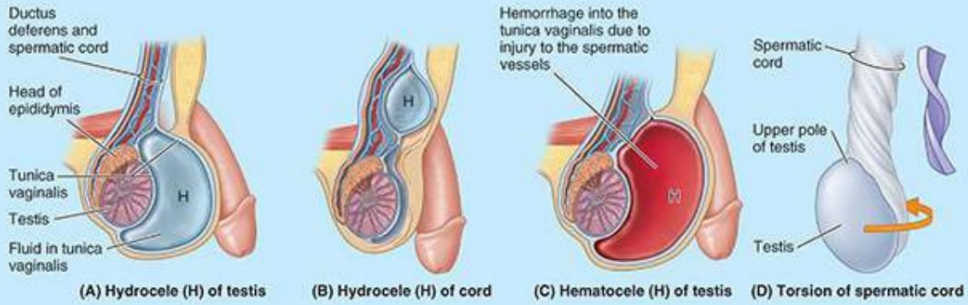

FIGURA B5.4. Hidrocele de cordón espermático y testículos y torsión testicular.

La detección de un hidrocele requiere transiluminación, un procedimiento durante el cual se aplica una luz brillante al lado del agrandamiento escrotal en una habitación oscura. La transmisión de luz en forma de resplandor rojo indica un exceso de líquido seroso en el escroto. Los recién nacidos varones suelen tener líquido peritoneal residual en la túnica vaginal; sin embargo, este líquido suele absorberse durante el primer año de vida. Ciertas condiciones patológicas, como lesión y/o inflamación del epidídimo, también pueden producir un hidrocele en adultos.

Hematocele de testículo

Un hematocele testicular es una acumulación de sangre en la túnica vaginal que resulta, por ejemplo, de la rotura de ramas de la arteria testicular por un traumatismo en el testículo (fig. B5.4C). El trauma puede producir un hematoma escrotal y/o testicular (acumulación de sangre, generalmente coagulada, en cualquier localización extravascular). La sangre no transilumina; por tanto, la transiluminación puede diferenciar un hematocele o hematoma de un hidrocele. Un hematocele del testículo puede estar asociado con un hematocele escrotal, resultante del derrame de sangre hacia los tejidos escrotales.

Torsión del cordón espermático

La torsión del cordón espermático es una emergencia quirúrgica porque puede ocurrir necrosis (muerte patológica) del testículo. La torsión obstruye el drenaje venoso, con el resultado de edema y hemorragia y obstrucción arterial posterior. La torsión suele producirse justo encima del polo superior del testículo (fig. B5.4D). Una pista en el examen físico es que el testículo parece estar ubicado transversalmente, con el mesenterio de anclaje ubicado hacia arriba en lugar de hacia atrás (deformidad en badajo de campana). Se puede utilizar una ecografía para confirmarlo. Para evitar la recurrencia o la aparición en el lado contralateral, lo cual es probable, ambos testículos se fijan quirúrgicamente al tabique escrotal.

LGRAWANY
Machine Translated by Google

Escroto anestesiante

Dado que la superficie anterolateral del escroto está irrigada por el plexo lumbar (principalmente fibras L1 a través del nervio ilioinguinal) y la cara posteroinferior está irrigada por el plexo sacro (principalmente fibras S3 a través del nervio pudendo), un agente anestésico espinal debe inyectarse más arriba para anestesiar la superficie anterolateral del escroto de lo necesario para anestesiar su superficie posteroinferior.

Espermatocele y quiste epididimario

Un espermatocele es un quiste de retención (acumulación de líquido) en el epidídimo (Fig. B5.5A), generalmente cerca de su cabeza. Los espermatoceles contienen un líquido lechoso y generalmente son asintomáticos. Un quiste epididimario es una acumulación de líquido en cualquier parte del epidídimo (fig. B5.5B).

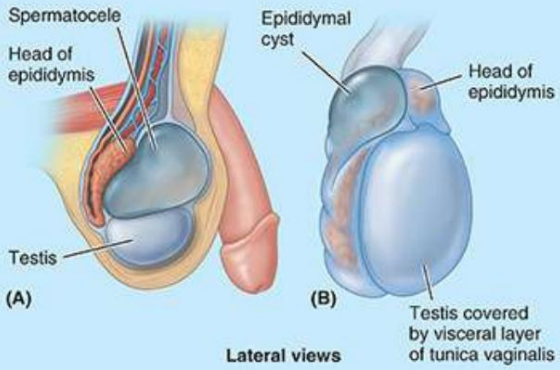

FIGURA B5.5. Quistes de epidídimo. A. Espermatocele. B. Quiste epididimario.

Restos vestigiales de conductos genitales embrionarios

Cuando se abre la túnica vaginal, se pueden observar estructuras rudimentarias en las caras superiores de los testículos y el epidídimo (fig. B5.6). Estas estructuras son pequeños restos de los conductos genitales del embrión. Rara vez se observan a menos que ocurran cambios patológicos.

El apéndice del testículo es un remanente vesicular del extremo craneal del conducto paramesonéfrico (mülleriano), el conducto genital embrionario que en la mujer forma la mitad del útero. Está adherido al polo superior del testículo. Los apéndices del epidídimo son restos del extremo craneal del conducto mesonéfrico (de Wolff), el conducto genital embrionario que en el varón forma parte del conducto deferente. Los apéndices están unidos a la cabeza del epidídimo.

Machine Translated by Google

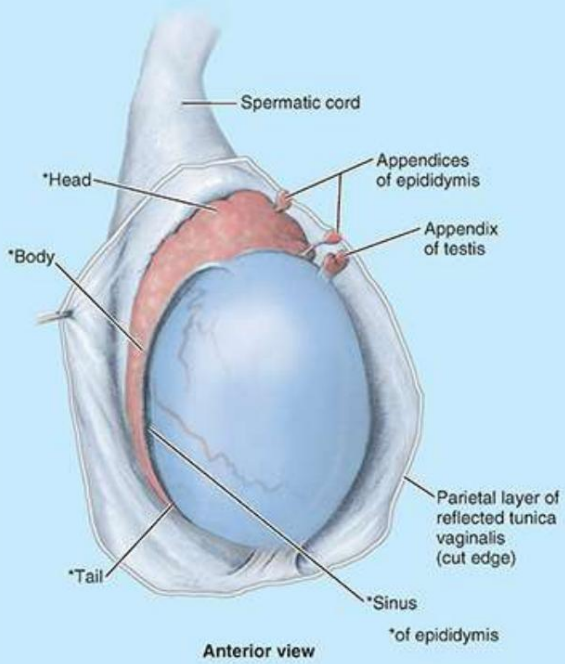

FIGURA B5.6. Vestigios de conductos genitales embrionarios.

varicocele

El plexo venoso pampiniforme en forma de enredadera puede dilatarse (varices) y tortuoso, produciendo un varicocele, que generalmente es visible sólo cuando el hombre está de pie o haciendo esfuerzo. El agrandamiento suele desaparecer cuando la persona se acuesta, especialmente si el escroto se eleva en posición supina, lo que permite que la gravedad vacíe las venas. Palpar un varicocele puede compararse con sentir una bolsa de lombrices. Los varicoceles pueden deberse a válvulas defectuosas en la vena testicular, pero los problemas de los riñones o de las venas renales también pueden provocar la distensión de las venas pampiniformes. El varicocele ocurre predominantemente en el lado izquierdo, probablemente porque el ángulo agudo en el que la vena derecha ingresa a la VCI es más favorable para el flujo que el ángulo de casi 90° en el que la vena testicular izquierda ingresa a la vena renal izquierda, lo que la hace más susceptible a la obstrucción. o inversión del flujo.

Cáncer de testículo y escroto

La metástasis linfogénica es común a todos los tumores testiculares, por lo que el conocimiento del drenaje linfático es útil en el tratamiento (Kumar et al., 2020). Debido a que los testículos se trasladan desde la pared abdominal posterior al escroto durante el desarrollo fetal, su drenaje linfático difiere del del escroto, que es una bolsa de piel abdominal anterolateral (v . fig. 5.15). Como consecuencia:

- Cáncer de testículo: inicialmente metastatiza a los ganglios linfáticos lumbares retroperitoneales, que se encuentran justo debajo de las venas renales. La diseminación posterior puede ser a los ganglios mediastínicos y supraclaviculares.

LGRAWANY
Machine Translated by Google

• Cáncer de escroto: metastatiza a los ganglios linfáticos inguinales superficiales, que se encuentran en el tejido subcutáneo inferior al ligamento inguinal y a lo largo de la parte terminal de la vena safena mayor.

Los tumores testiculares se abordan a través de una incisión inguinal para poder controlar tempranamente los vasos y los vasos linfáticos. Un error clásico es atravesar una incisión escrotal y pensar que una masa es "sólo" un hidrocele. Un examen físico cuidadoso y una ecografía ayudan a evitar este error.

La metástasis del cáncer testicular también puede ocurrir por diseminación hematógena de células cancerosas (a través de la sangre) a los pulmones, el hígado, el cerebro y los huesos.

La línea de fondo

Pared abdominal interna y región inguinal Pared abdominal interna: las características principales de la superficie interna de la pared abdominal anterolateral son los pliegues peritoneales que recubren las estructuras que se irradian desde el anillo umbilical y las fosas peritoneales formadas en relación con los pliegues. ■ De los pliegues peritoneales umbilicales, los tres centrales (pliegues umbilicales mediano y medial) cubren restos de estructuras embriológicas, mientras que los pliegues umbilicales laterales cubren los vasos epigástricos inferiores. ■ Las fosas peritoneales formadas en relación con los pliegues umbilicales incluyen las fosas supravesicales de transición, cuya altura cambia con el llenado de la vejiga, y la fosa inguinal medial y lateral, que recubren áreas potencialmente débiles en la pared abdominal anterior donde se forman hernias inguinales directas e indirectas. respectivamente, pueden ocurrir. ■ El ligamento falciforme supraumbilical encierra el resto de la vena umbilical embrionaria y las venas paraumbilicales que la acompañan (afluentes de la vena porta hepática) en su borde libre.

Región inguinal: La región inguinal se extiende desde la EIAS hasta el tubérculo púbico; su pliegue inguinal superficial delimita el abdomen del miembro inferior. Se encuentra dentro del dermatoma L1. ■ La mayoría de las estructuras y formaciones de la región inguinal se relacionan con un retináculo doble (bilaminar) formado por el ligamento inguinal y el tracto iliopúbico a medida que se extienden entre los dos puntos óseos. Estas dos bandas son engrosamientos de los márgenes inferiores de la aponeurosis del oblicuo externo y la fascia transversal de la pared abdominal, respectivamente.

Para permitir que el testículo descienda prenatalmente a una ubicación subcutánea que estará más fría después del nacimiento (un requisito para el desarrollo de los espermatozoides), el canal inguinal atraviesa la pared abdominal superior y paralela a la mitad medial del ligamento inguinal. ■ En las mujeres, sólo la porción inferior del gubernáculo atraviesa el canal, convirtiéndose en el ligamento redondo del útero. ■ El canal inguinal en sí consta de un anillo profundo en su interior,

Machine Translated by Google

un anillo superficial en el exterior y dos arcos musculoaponeuróticos en el medio. ■ El conducto oblicuo a través de los anillos y arcos desplazados colapsa cuando aumenta la presión intraabdominal. ■ Colapso del canal, combinado con la oclusión prenatal de la evaginación peritoneal (processus vaginalis) y la contracción de los arcos, normalmente

resiste la tendencia del contenido abdominal a herniarse (sobresalir) del canal. ■ La falta de oclusión del proceso vaginal, una anatomía defectuosa o la degeneración de los tejidos pueden provocar el desarrollo de hernias inguinales.

Cordón espermático, escroto y testículos Cordón espermático: en su paso

a través del canal inguinal, el proceso vaginal, los testículos, el conducto deferente y las estructuras neurovasculares de los testículos (o el proceso vaginal y el gubernáculo ovárico inferior de la mujer) quedan envueltos por extensiones fasciales. derivado de la mayoría (tres de cuatro) de las capas atravesadas. Esto da como resultado una cubierta trilaminar. ■ Las capas de fascia transversal, oblicua interna y oblicua externa

aportan la fascia espermática interna, el músculo y la fascia cremastéricos y la fascia espermática externa, respectivamente, al cordón espermático. ■ Aunque la porción del proceso vaginal dentro del cordón espermático

se ocluye, la parte adyacente al testículo permanece permeable como túnica vaginal testicular. ■ El contenido del cordón espermático son los conductos deferentes y las estructuras neurovasculares, que siguieron al testículo

en su traslado desde la pared abdominal posterior durante el desarrollo.

Escroto: El escroto es el saco tegumentario formado a partir de las hinchazones labioescrotales del macho para albergar los testículos después de su reubicación. La capa grasa de tejido subcutáneo de la pared abdominal se reemplaza en el escroto por el músculo dartos liso, mientras que la capa membranosa continúa como la fascia dartos y el tabique escrotal. ■ El escroto recibe las arterias escrotales anteriores del muslo (a través de la arteria pudenda externa), las arterias escrotales posteriores del perineo (arteria pudenda interna) y las arterias cremastéricas internas del abdomen (arteria epigástrica inferior). ■ Los nervios escrotales anteriores derivan del plexo lumbar (a través de los nervios genitofemoral e ilioinguinal) y los nervios escrotales posteriores del plexo sacro (a través del nervio pudendo).

Testículos: Los testículos son las gónadas masculinas, con forma y tamaño como grandes aceitunas que producen espermatozoides y hormonas masculinas. ■ Cada testículo está envuelto, excepto en sentido posterior y superior, por un saco seroso de doble capa, la túnica vaginal, que deriva del peritoneo. ■ La superficie exterior del testículo está cubierta por la túnica albugínea fibrosa, que está engrosada internamente y posteriormente como el mediastino del testículo desde donde se irradian los septos. ■ Entre los tabiques hay bucles de finos túbulos seminíferos en los que se desarrollan los espermatozoides. Los túbulos convergen y desembocan en la red testicular en el mediastino, que a su vez está conectado al epidídimo por los conductillos eferentes. ■ La inervación, la vasculatura sanguínea y el drenaje linfático reflejan el origen abdominal posterior de los testículos y, por lo tanto, son

LGRAWANY
Machine Translated by Google

parte principal, independiente del saco escrotal circundante. ■ El epidídimo está formado por el conducto muy contorneado y compacto del epidídimo que va desde los conductillos eferentes hasta el conducto deferente. Es el sitio de almacenamiento y maduración de los espermatozoides. El epidídimo se adhiere a las caras superior y posterior del testículo, que están más protegidas.

PERITONEO Y CAVIDAD PERITONEAL

El peritoneo es una membrana serosa transparente, continua, brillante y resbaladiza. Recubre la cavidad abdominopélvica y recubre las vísceras (fig. 5.23). El peritoneo consta de dos capas continuas: el peritoneo parietal, que recubre la superficie interna de la pared abdominopélvica, y el peritoneo visceral, que recubre vísceras como el estómago y los intestinos. Ambas capas del peritoneo están formadas por mesotelio, una capa de células epiteliales escamosas simples.

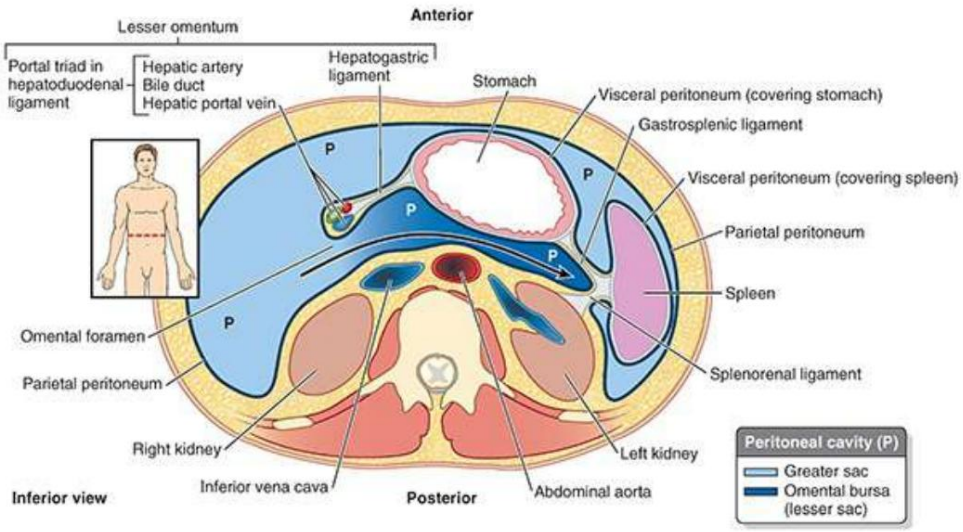

FIGURA 5.23. Sección transversal del abdomen a nivel de la bolsa omental. La figura de orientación (recuadro) indica el nivel de la sección. La flecha pasa desde el saco mayor de la cavidad peritoneal (P) a través del agujero omental (epiploico) y atraviesa toda la extensión de la bolsa omental (saco menor).

El peritoneo parietal está abastecido por la misma vasculatura sanguínea y linfática y por la misma inervación somática, al igual que la región de la pared que recubre. Al igual que la piel que lo recubre, el peritoneo que recubre el interior de la pared corporal es sensible a la presión, el dolor, el calor y el frío y a la laceración. El dolor procedente del peritoneo parietal suele estar bien localizado, excepto en la superficie inferior de la parte central del diafragma, donde la inervación la proporcionan los nervios frénicos (que se analizan más adelante en este capítulo); La irritación aquí a menudo se refiere a los dermatomas C3-C5 sobre el hombro.

El peritoneo visceral y los órganos que cubre cuentan con la misma vasculatura sanguínea y linfática y la misma vascularización nerviosa visceral. El peritoneo visceral es insensible al tacto, al calor, al frío y a la laceración; se estimula principalmente mediante estiramiento e irritación química. El dolor

Machine Translated by Google

producido está mal localizado y se refiere a los dermatomas de los ganglios espinales que proporcionan las fibras sensoriales, particularmente a las porciones de la línea media de estos dermatomas. En consecuencia, el dolor por derivados del intestino anterior suele experimentarse en la región epigástrica, el de los derivados del intestino medio en la región umbilical y el de los derivados del intestino posterior en la región púbica.

El peritoneo y las vísceras se encuentran en la cavidad abdominopélvica. La relación de las vísceras. al peritoneo es el siguiente:

- Los órganos intraperitoneales están casi completamente cubiertos por peritoneo visceral (p. ej., el estómago y bazo). Intraperitoneal en este caso no significa dentro de la cavidad peritoneal (aunque el término se usa clínicamente para sustancias inyectadas en esta cavidad). Los órganos intraperitoneales se han invaginado conceptualmente, si no literalmente, dentro del saco cerrado, como presionar el puño contra un globo inflado (consulte la discusión sobre espacios potenciales en el Capítulo 1, Descripción general y conceptos básicos). •
- Los órganos extraperitoneales, retroperitoneales y subperitoneales también se encuentran fuera del peritoneal. cavidad, externa al peritoneo parietal, y están solo parcialmente cubiertas por peritoneo (generalmente en una sola superficie). Los órganos retroperitoneales, como los riñones, se encuentran entre el peritoneo parietal y la pared abdominal posterior y tienen peritoneo parietal sólo en sus superficies anteriores (a menudo con una cantidad variable de grasa intermedia). De manera similar, la vejiga urinaria subperitoneal tiene peritoneo parietal sólo en su superficie superior.

La cavidad peritoneal está dentro de la cavidad abdominal y continúa inferiormente hacia la cavidad pélvica. La cavidad peritoneal es un espacio potencial de delgadez capilar entre las capas parietal y visceral del peritoneo. No contiene órganos, pero contiene una fina película de líquido peritoneal, que está compuesto de agua, electrolitos y otras sustancias derivadas del líquido intersticial de los tejidos adyacentes. El líquido peritoneal lubrica las superficies peritoneales, permitiendo que las vísceras se muevan unas sobre otras sin fricción y permitiendo los movimientos de la digestión. Además de lubricar las superficies de las vísceras, el líquido peritoneal contiene leucocitos y anticuerpos que resisten las infecciones. Los vasos linfáticos, particularmente en la superficie inferior del diafragma constantemente activo, absorben el líquido peritoneal. La cavidad peritoneal está completamente cerrada en los machos.
Sin embargo, existe una vía de comunicación en las mujeres con el exterior del cuerpo a través de las trompas uterinas, la cavidad uterina y la vagina. Esta comunicación constituye una vía potencial de infección desde el exterior.

Embriología de la cavidad peritoneal

Cuando se forma inicialmente, el intestino (tubo digestivo embrionario) tiene la misma longitud que el cuerpo en desarrollo. Sin embargo, experimenta un crecimiento exuberante para proporcionar la gran superficie de absorción requerida por la nutrición. Al final de la décima semana de desarrollo, el intestino es mucho más largo que el cuerpo que lo contiene. Para que se produzca este aumento de longitud, el intestino debe ganar libertad de movimiento en relación con la pared del cuerpo en una etapa temprana y al mismo tiempo mantener la conexión con ella necesaria para la inervación y el suministro de sangre.
Este crecimiento (y más tarde, la actividad del intestino) se ve favorecido por el desarrollo de una cavidad serosa dentro del tronco que alberga el intestino cada vez más largo y contorneado en un espacio relativamente compacto. La tasa de

LGRAWANY
Machine Translated by Google

El crecimiento del intestino inicialmente supera el desarrollo de un espacio adecuado dentro del tronco (cuerpo) y, durante un tiempo, el intestino que se alarga rápidamente se extiende fuera de la pared anterior del cuerpo en desarrollo (consulte el recuadro clínico " Breve revisión de la rotación embriológica del intestino medio" en este documento) . capítulo).

Al principio de su desarrollo, la cavidad del cuerpo embrionario (celoma intraembrionario) está revestida por mesodermo, el primordio del peritoneo. En una etapa ligeramente posterior, la cavidad abdominal primordial está revestida por peritoneo parietal derivado del mesodermo, que forma un saco cerrado. La luz del saco peritoneal es la cavidad peritoneal. A medida que los órganos se desarrollan, se invaginan (sobresalen) en diversos grados hacia el saco peritoneal, adquiriendo una cubierta peritoneal, el peritoneo visceral. Una víscera (órgano) como el riñón sobresale sólo parcialmente hacia la cavidad peritoneal; por lo tanto, es principalmente retroperitoneal y siempre permanece externo a la cavidad peritoneal y posterior al peritoneo que recubre la cavidad abdominal. Otras vísceras, como el estómago y el bazo, sobresalen completamente hacia el interior del saco peritoneal y están casi completamente cubiertas por el peritoneo visceral, es decir, son intraperitoneales.

Estas vísceras están conectadas a la pared abdominal por un mesenterio de longitud variable, que está compuesto por dos capas de peritoneo con una fina capa de tejido conectivo laxo entre ellas.
En general, las vísceras que varían relativamente poco en tamaño y forma, como los riñones, son retroperitoneales, mientras que las vísceras que sufren cambios marcados de forma debido al llenado, vaciado y peristaltismo, como el estómago, están revestidas de peritoneo visceral.
Las vísceras intraperitoneales con mesenterio, como la mayor parte del intestino delgado, son móviles, cuyo grado varía con la longitud del mesenterio. Aunque el hígado y el bazo no cambian de forma como resultado de la actividad intrínseca (aunque pueden cambiar lentamente de tamaño cuando se llenan de sangre), su necesidad de una cubierta de peritoneo visceral está dictada por la necesidad de adaptarse a los cambios pasivos de posición impuestos por el diafragma adyacente, altamente activo.

A medida que los órganos sobresalen hacia el saco peritoneal, sus vasos, nervios y linfáticos permanecen conectados a sus fuentes o destinos extraperitoneales (generalmente retroperitoneales), de modo que estas estructuras de conexión se encuentran entre las capas del peritoneo que forman sus mesenterios.
Inicialmente, todo el intestino primordial está suspendido en el centro de la cavidad peritoneal por un mesenterio posterior unido a la línea media de la pared posterior del cuerpo. A medida que los órganos crecen, reducen gradualmente el tamaño de la cavidad peritoneal hasta que es sólo un espacio potencial entre las capas parietal y visceral del peritoneo. Como consecuencia, varias partes del intestino se apoyan contra la pared abdominal posterior y sus mesenterios posteriores se reducen gradualmente debido a la presión de los órganos suprayacentes (fig. 5.24). Por ejemplo, durante el desarrollo, la creciente masa enrollada del intestino delgado empuja la parte del intestino que se convertirá en el colon descendente hacia el lado izquierdo y presiona su mesenterio contra la pared abdominal posterior. El mesenterio se mantiene allí hasta que la capa de peritoneo que formaba el lado izquierdo del mesenterio y la parte del peritoneo visceral del colon que se encuentra contra la pared del cuerpo se fusionan con el peritoneo parietal de la pared del cuerpo. Como resultado, el colon queda fijado a la pared abdominal posterior en el lado izquierdo y el peritoneo cubre sólo su cara anterior. Por tanto, el colon descendente (así como el colon ascendente del lado derecho) se ha vuelto secundariamente retroperitoneal, después de haber sido intraperitoneal (Moore et al., 2020).

Machine Translated by Google

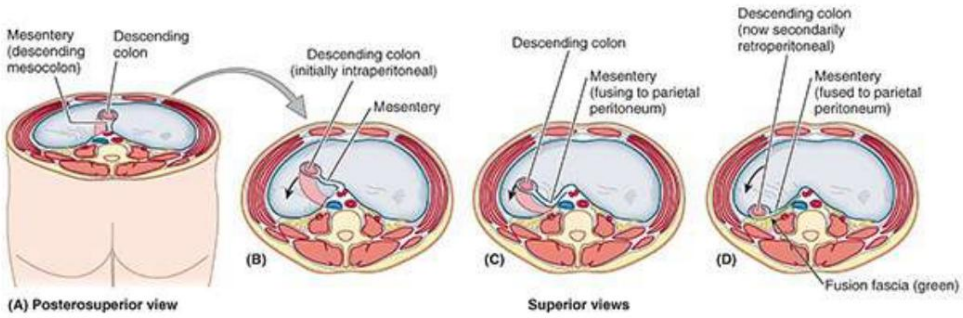

FIGURA 5.24. Migración y fusión del mesocolon descendente. A partir de la posición primordial, suspendido de la línea media de la pared abdominal posterior (A), el mesocolon se desplaza hacia la izquierda (B) y se fusiona gradualmente con el peritoneo parietal posterior izquierdo (C). D. El colon descendente se ha vuelto secundariamente retroperitoneal. La flecha indica el canal paracólico izquierdo, el sitio donde se realiza una incisión durante la movilización del colon durante la cirugía. A veces, el colon descendente conserva un mesenterio corto, similar al estadio que se muestra en la parte C, especialmente cuando el colon se encuentra en la fosa ilíaca.

Las capas de peritoneo ahora están fusionadas por medio de una fascia de fusión (de Toldt), un conectivo Plano tisular entre el retroperitoneo y el antiguo mesocolon descendente en el que continúan encontrándose los nervios, vasos y ganglios linfáticos del colon descendente. Así, el colon descendente del adulto puede liberarse de la pared corporal posterior (movilizándose quirúrgicamente) haciendo una incisión en el peritoneo a lo largo del borde lateral del colon descendente y luego diseccionando de forma roma a lo largo del plano de la fascia de fusión, elevando las estructuras neurovasculares desde el pared posterior del cuerpo hasta alcanzar la línea media. El colon ascendente se puede movilizar de manera similar en el lado derecho.

Varias partes del tracto gastrointestinal y órganos asociados se vuelven retroperitoneales secundariamente (p. ej., la mayor parte del duodeno y el páncreas, así como las partes ascendente y descendente del colon). Están cubiertos de peritoneo brillante sólo en su superficie anterior. Otras partes de las vísceras (p. ej., el colon sigmoide y el bazo) conservan un mesenterio relativamente corto. Sin embargo, las raíces de los mesenterios cortos no surgen de la línea media sino que se desplazan hacia la izquierda o hacia la derecha mediante un proceso de fusión como el descrito para el colon descendente.

Formaciones peritoneales

La cavidad peritoneal tiene una forma compleja. Algunos de los hechos relacionados con esto incluyen los siguientes:

• La cavidad peritoneal alberga una gran longitud de intestino, la mayor parte del cual está cubierto de peritoneo. • Se requieren amplias continuidades entre el peritoneo parietal y visceral para transportar las estructuras neurovasculares necesarias desde la pared del cuerpo hasta las vísceras. • Aunque el volumen de la cavidad abdominal es una fracción del volumen del cuerpo, el parietal y el peritoneo visceral que recubre la cavidad peritoneal en su interior tiene una superficie mucho mayor que la superficie exterior del cuerpo (piel); por tanto, el peritoneo está muy complicado.

Se utilizan varios términos para describir las partes del peritoneo que conectan órganos con otros. órganos, o a la pared abdominal, y los compartimentos y recesos que se forman como consecuencia.

Un mesenterio es una doble capa de peritoneo que se produce como resultado de la invaginación del

Machine Translated by Google

peritoneo por un órgano y constituye una continuidad del peritoneo visceral y parietal. Proporciona un medio para las comunicaciones neurovasculares entre el órgano y la pared del cuerpo (Fig. 5.25A, B, E). Un mesenterio conecta un órgano intraperitoneal con la pared del cuerpo, generalmente la pared abdominal posterior (p. ej., el mesenterio del intestino delgado).

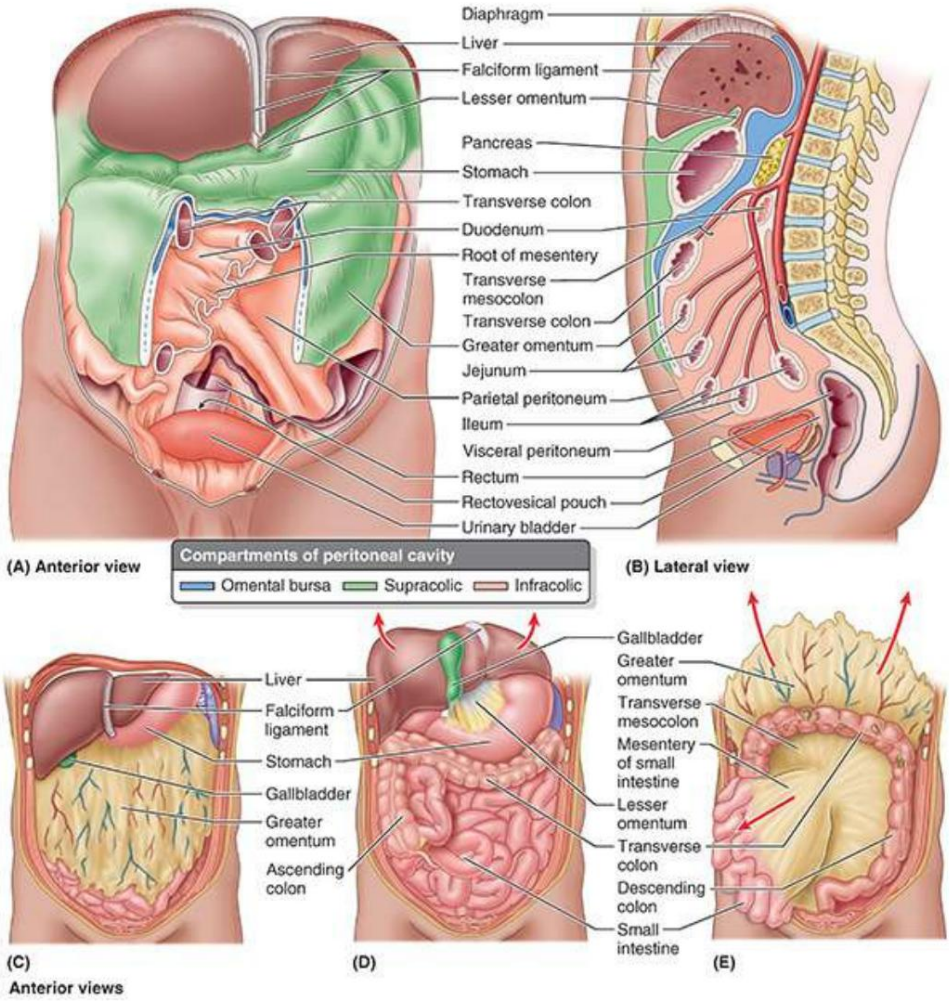

FIGURA 5.25. Principales formaciones del peritoneo. A. Compartimentos de la cavidad peritoneal. En esta cavidad peritoneal abierta, se han cortado partes del epiplón mayor, el colon transverso y el intestino delgado y su mesenterio para revelar estructuras profundas y las capas de las estructuras mesentéricas. El mesenterio del yeyuno y el íleon (intestino delgado) y el mesocolon sigmoideo se han cortado cerca de sus inserciones parietales. B. Sección mediana de la cavidad abdominopélvica de un hombre que muestra las relaciones de las inserciones peritoneales. C. Epiplón mayor. El epiplón mayor se muestra en su posición "normal", cubriendo la mayor parte de las vísceras abdominales. D. Epiplón menor. El epiplón menor une el hígado a la curvatura menor del estómago. El hígado y la vesícula biliar se reflejan superiormente. El epiplón mayor se ha eliminado de la curvatura mayor del estómago y del colon transverso para revelar los intestinos. E. Mesenterio del intestino delgado. El epiplón mayor se ha reflejado hacia arriba y el intestino delgado se ha retraído hacia el lado derecho para revelar el mesenterio del intestino delgado y el mesocolon transverso.

El mesenterio del intestino delgado suele denominarse simplemente "el mesenterio"; sin embargo, los mesenterios relacionados con otras partes específicas del tubo digestivo reciben nombres acordes: por ejemplo, mesocolon transverso y sigmoideo (fig. 5.25B), mesoesófago, mesogastrio y mesoapéndice. Los mesenterios tienen un núcleo de tejido conectivo que contiene sangre y

Machine Translated by Google

vasos linfáticos, nervios, ganglios linfáticos y grasa (v . fig. 5.48A).

Un epiplón es una extensión o pliegue de peritoneo de doble capa que pasa desde el estómago y la parte proximal del duodeno hasta los órganos adyacentes en la cavidad abdominal (fig. 5.25).

• El epiplón mayor es un pliegue peritoneal prominente de cuatro capas que cuelga como un delantal de la curvatura mayor del estómago y la parte proximal del duodeno (Fig. 5.25A–C, E). Después de descender, se pliega hacia atrás y se adhiere a la superficie anterior del colon transverso y su mesenterio.

• El epiplón menor es un pliegue peritoneal de doble capa mucho más pequeño que conecta la curvatura menor del estómago y la parte proximal del duodeno con el hígado (figs. 5.25B, D y 5.26). También conecta el estómago con una tríada de estructuras que discurren entre el duodeno y el hígado en el borde libre del epiplón menor (figs. 5.23 y 5.26).

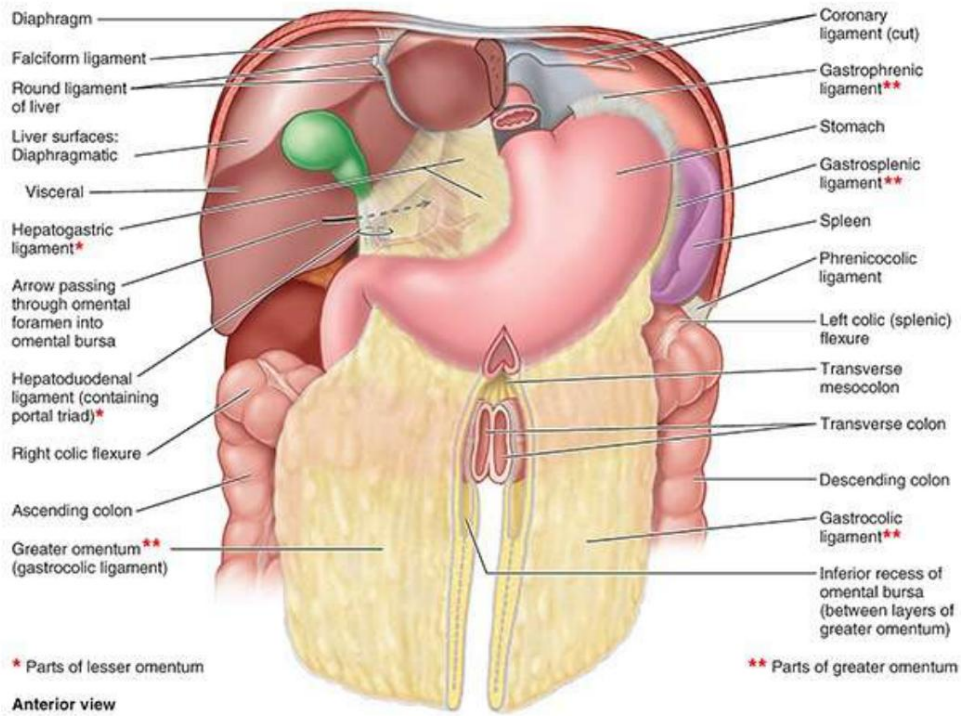

FIGURA 5.26. Partes de epiplón mayor y menor. El hígado y la vesícula biliar se han reflejado superiormente. Se ha recortado la parte central del epiplón mayor para mostrar su relación con el colon transverso y el mesocolon. El término epiplón mayor se utiliza a menudo como sinónimo de ligamento gastrocólico, pero en realidad también incluye los ligamentos gastroesplénico y gastrofrénico, todos los cuales tienen una unión continua a la curvatura mayor del estómago. El ligamento hepatoduodenal (borde libre del epiplón menor) transmite la tríada porta: arteria hepática, conducto biliar y vena porta.

Un ligamento peritoneal consiste en una doble capa de peritoneo que conecta un órgano con otro órgano o a la pared abdominal.

El hígado está conectado al

• pared abdominal anterior por el ligamento falciforme (Fig. 5.26; ver Fig. 5.13) • estómago por el ligamento hepatogástrico, la porción membranosa del epiplón menor • duodeno por el ligamento hepatoduodenal, el borde libre engrosado del epiplón menor,

LGRAWANY
Machine Translated by Google

que conduce la tríada porta: vena porta, arteria hepática y conducto biliar (figs. 5.23 y 5.26).

Los ligamentos hepatogástrico y hepatoduodenal son partes continuas del epiplón menor y se separan sólo por conveniencia descriptiva.

El estómago está conectado con el

• superficie inferior del diafragma por el ligamento gastrofrénico • bazo por el ligamento gastroesplénico, que se refleja en el hilio del bazo • colon transverso por el ligamento gastrocólico, la parte en forma de delantal del epiplón mayor, que desciende desde la curvatura mayor, gira hacia abajo y luego asciende al colon transverso

Todas estas estructuras tienen una unión continua a lo largo de la curvatura mayor del estómago. y todos son parte del epiplón mayor, separados sólo con fines descriptivos.

Aunque los órganos intraperitoneales pueden estar cubiertos casi en su totalidad por peritoneo visceral, cada órgano debe tener un área no cubierta para permitir la entrada o salida de estructuras neurovasculares. Estas áreas se denominan áreas desnudas y se forman en relación con las uniones de las formaciones peritoneales a los órganos, incluidos los mesenterios, epiplón y ligamentos que transmiten las estructuras neurovasculares.

Un pliegue peritoneal es un reflejo del peritoneo que se eleva desde la pared del cuerpo por debajo vasos sanguíneos, conductos y ligamentos formados por vasos fetales obliterados (p. ej., los pliegues umbilicales en la superficie interna de la pared abdominal anterolateral; véase la figura 5.13). Algunos pliegues peritoneales contienen vasos sanguíneos y sangran si se cortan, como los pliegues umbilicales laterales, que contienen las arterias epigástricas inferiores.

Un receso peritoneal, o fosa peritoneal, es una bolsa de peritoneo formada por un pliegue peritoneal (p. ej., el receso inferior de la bolsa omental entre las capas del epiplón mayor y las fosas supravesical y umbilical entre los pliegues umbilicales; ver Figura 5.13).

Subdivisiones de la cavidad peritoneal

Después de la rotación y el desarrollo de la curvatura mayor del estómago durante el desarrollo (consulte el recuadro clínico “Breve revisión de la rotación embriológica del intestino medio” en este capítulo), la cavidad peritoneal se divide en sacos peritoneales mayor y menor (fig. 5.27A).). El saco mayor es la parte principal y más grande de la cavidad peritoneal. Una incisión quirúrgica a través de la pared abdominal anterolateral ingresa al saco mayor. La bolsa omental (saco menor) se encuentra posterior al estómago y al epiplón menor.

Machine Translated by Google

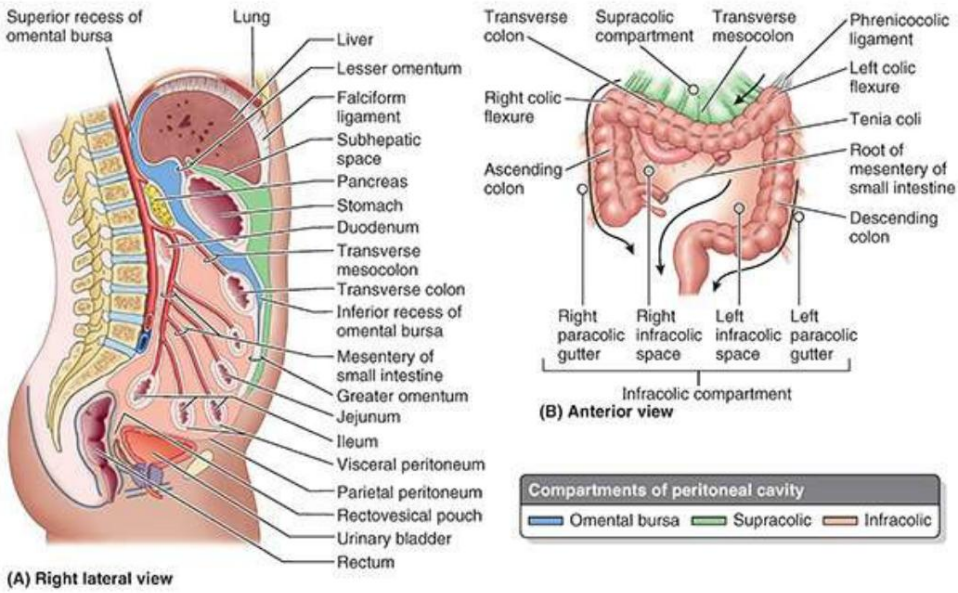

FIGURA 5.27. Subdivisiones de la cavidad peritoneal. A. Sección mediana de la cavidad abdominopélvica que muestra las subdivisiones de la cavidad peritoneal. B. Compartimentos supracólico e infracólico del saco mayor. Se ha eliminado el epiplón mayor. Los espacios infracólicos y los canalones paracólicos determinan el flujo de líquido ascítico (flechas) cuando está inclinado o en posición vertical.

El mesocolon transverso (mesenterio del colon transverso) divide la cavidad abdominal. en un compartimento supracólico, que contiene el estómago, el hígado y el bazo, y un compartimento infracólico, que contiene el intestino delgado y el colon ascendente y descendente. El compartimento infracólico se encuentra posterior al epiplón mayor y está dividido en espacios infracólicos derecho e izquierdo por el mesenterio del intestino delgado (fig. 5.27B). La comunicación libre se produce entre los compartimentos supracólico e infracólico a través de los canalones paracólicos, los surcos entre la cara lateral del colon ascendente o descendente y la pared abdominal posterolateral. El flujo es más libre en el lado derecho.

La bolsa omental es una cavidad extensa en forma de saco que se encuentra detrás del estómago, el epiplón menor y las estructuras adyacentes (figs. 5.23, 5.27A y 5.28). La bolsa omental tiene un receso superior, limitado superiormente por el diafragma y las capas posteriores del ligamento coronario del hígado, y un receso inferior entre las partes superiores de las capas del epiplón mayor (figs. 5.26 y 5.28A).

LGRAWANY
Machine Translated by Google

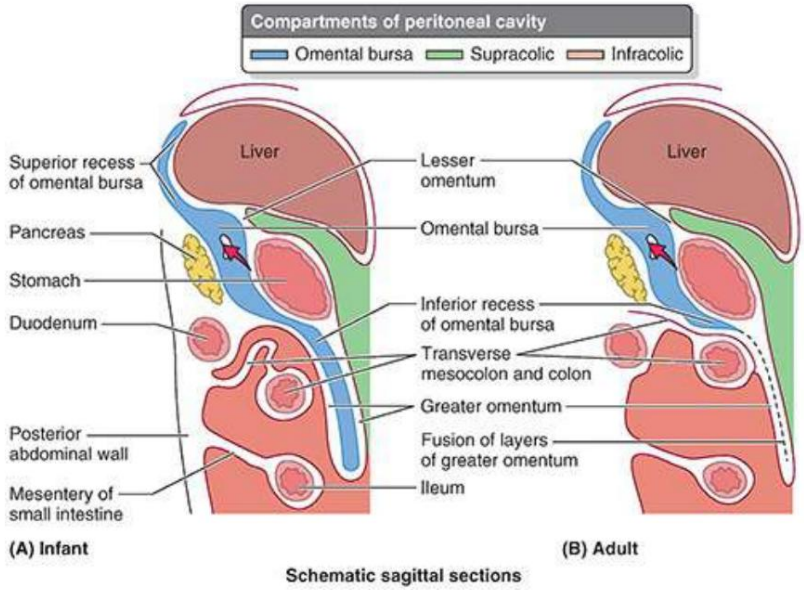

FIGURA 5.28. Paredes y recesos de la bolsa omental. A. Infantil. La bolsa omental es una parte aislada de la cavidad peritoneal, se encuentra dorsal al estómago y se extiende hacia arriba hasta el hígado y el diafragma (receso superior) y hacia abajo entre las capas del epiplón mayor (receso inferior). B. Adulto. El abdomen después de la fusión de las capas del epiplón mayor. El receso inferior ahora se extiende hacia abajo sólo hasta el colon transverso. Las flechas rojas pasan desde el saco mayor a través del agujero omental hasta la bolsa omental.

La bolsa omental permite el libre movimiento del estómago en las estructuras posteriores e inferiores porque las paredes anterior y posterior de la bolsa omental se deslizan suavemente una sobre otra. La mayor parte del receso inferior de la bolsa queda sellada desde la parte principal posterior al estómago después de la adhesión de las capas anterior y posterior del epiplón mayor (fig. 5.28B).

La bolsa omental se comunica con el saco mayor a través del agujero omental (agujero epiploico), una abertura situada posterior al borde libre del epiplón menor (ligamento hepatoduodenal). El agujero omental puede localizarse pasando un dedo a lo largo de la vesícula biliar hasta el borde libre del epiplón menor (fig. 5.29). El agujero omental suele admitir dos dedos.
Los límites del agujero omental son los siguientes:

• Anteriormente: el ligamento hepatoduodenal (borde libre del epiplón menor), que contiene la vena porta hepática, la arteria hepática y el conducto biliar (Figs. 5.23 y 5.26) • Posteriormente: la VCI y una banda muscular, el pilar derecho del diafragma, cubierto anteriormente con peritoneo parietal (Son retroperitoneales.)
• Superiormente: el hígado, cubierto por peritoneo visceral (Figs. 5.28 y 5.29) • Inferiormente: la parte superior o primera del duodeno

Machine Translated by Google

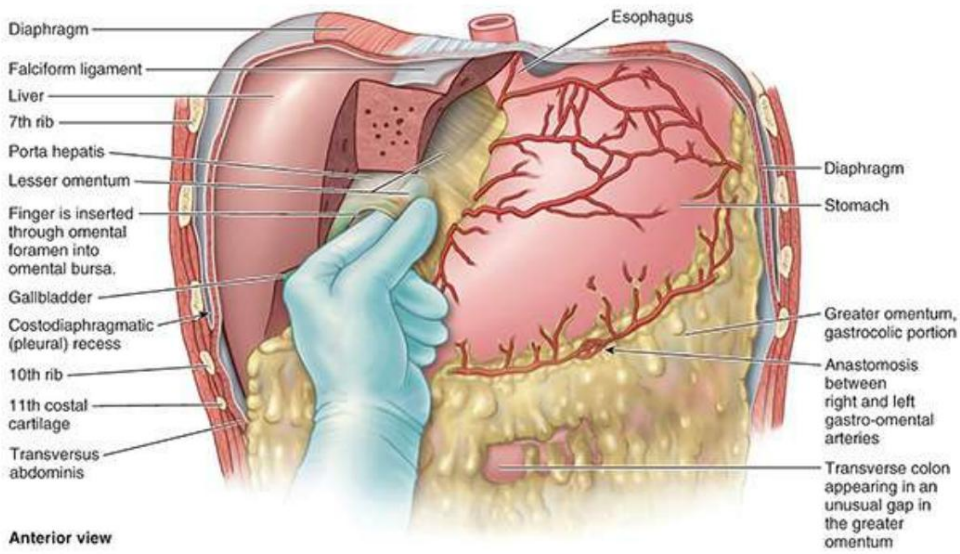

FIGURA 5.29. Agujero omental (epiploico) y bolsa omental. El dedo índice pasa desde el saco mayor a través del agujero omental hasta la bolsa omental (saco menor). El ligamento hepatoduodenal se pellizca entre el pulgar y el índice, lo que comprimiría las estructuras de la tríada porta (vena porta, arteria hepática y conducto biliar).

CLÍNICO
CAJA

PERITONEO Y CAVIDAD PERITONEAL

Permeabilidad y bloqueo de las trompas uterinas

Si bien en teoría es posible que los organismos entren en la cavidad peritoneal femenina directamente a través de las trompas uterinas, esta peritonitis primaria es rara, lo que demuestra la eficacia de los mecanismos protectores del tracto reproductivo femenino. Un mecanismo principal para prevenir dicha infección es un tapón mucoso que bloquea eficazmente el orificio externo del útero para la mayoría de los patógenos, pero no para los espermatozoides. La permeabilidad de las trompas uterinas se puede comprobar clínicamente mediante una técnica en la que se inyecta aire o un tinte radiopaco en la cavidad uterina, desde donde normalmente fluye a través de las trompas uterinas hasta la cavidad peritoneal (histerosalpingografía; véase el Capítulo 6, Pelvis y Perineo, para más detalles).

Peritoneo y procedimientos quirúrgicos

Debido a que el peritoneo está bien inervado, los pacientes sometidos a cirugía abdominal experimentan más dolor con incisiones abiertas, grandes e invasivas del peritoneo (laparotomía) que con pequeñas incisiones laparoscópicas u operaciones vaginales.

Es la cubierta del peritoneo visceral (a menudo denominada clínicamente serosa) la que Realiza anastomosis estancas de extremo a extremo de órganos intraperitoneales, como los pequeños

LGRAWANY
Machine Translated by Google

intestino, relativamente fácil de lograr. Los cirujanos se refieren a esto como reperitonealización. Es más difícil lograr anastomosis estancas de estructuras extraperitoneales que tienen una capa adventicial externa, como el esófago torácico.

Debido a la alta incidencia de complicaciones como peritonitis y adherencias (consulte la sección Cuadro clínico "Adhesiones peritoneales y adhesiotomía") después de operaciones en las que se abre la cavidad peritoneal, se hacen esfuerzos para permanecer fuera de la cavidad peritoneal siempre que sea posible (p. ej., abordaje anterior translumbar o extraperitoneal a los riñones). Cuando es necesario abrir la cavidad peritoneal, se hace un gran esfuerzo para evitar la contaminación de la cavidad.

Peritonitis y ascitis

Cuando ocurre contaminación bacteriana durante la laparotomía, o cuando el intestino es penetrado o roto traumáticamente como resultado de una infección e inflamación (p. ej., apendicitis), lo que permite que el gas, la materia fecal y las bacterias entren en la cavidad peritoneal, el resultado es una infección e inflamación del intestino. el peritoneo: peritonitis. Se produce exudación de suero, fibrina, células y pus hacia la cavidad peritoneal, acompañada de dolor en la piel suprayacente y aumento del tono de los músculos abdominales anterolaterales. Dada la extensión de las superficies peritoneales y la rápida absorción de material, incluidas toxinas bacterianas, de la cavidad peritoneal, cuando una peritonitis se generaliza (se extiende en la cavidad peritoneal), la afección es peligrosa y quizás letal. Además del dolor abdominal intenso, se presentan sensibilidad, náuseas y/o vómitos, fiebre y estreñimiento.

La peritonitis general también ocurre cuando una úlcera perfora la pared del estómago o duodeno, derramando su contenido ácido en la cavidad peritoneal. El exceso de líquido en la cavidad peritoneal se llama líquido ascítico. La condición clínica en la que uno tiene líquido ascítico se conoce como ascitis. La ascitis también puede ocurrir como resultado de una lesión mecánica (que también puede producir hemorragia interna) u otras condiciones patológicas, como hipertensión portal (congestión venosa), metástasis generalizada de células cancerosas en las vísceras abdominales e inanición (cuando las proteínas plasmáticas no funcionan). producirse, alterando los gradientes de concentración y produciendo un abdomen paradójicamente protuberante). En todos estos casos, la cavidad peritoneal puede estar distendida con varios litros de líquido anormal, interfiriendo con los movimientos de las vísceras.

Los movimientos rítmicos de la pared abdominal anterolateral normalmente acompañan respiraciones. Si el abdomen se contrae a medida que el tórax se expande (ritmo abdominotorácico paradójico) y hay rigidez muscular, puede haber peritonitis o neumonitis (inflamación de los pulmones). Debido a que el dolor intenso empeora con el movimiento, las personas con peritonitis comúnmente se acuestan con las rodillas flexionadas para relajar los músculos abdominales anterolaterales. También respiran de forma superficial (y por tanto más rápida), lo que reduce la presión intraabdominal y el dolor. El efecto de succión del diafragma durante la respiración atrae líquido (p. ej., de una víscera perforada) hacia los espacios subfrénicos. Por tanto, el absceso subfrénico es una complicación frecuente de la peritonitis.

Machine Translated by Google

Adherencias peritoneales y adhesiotomía

Si el peritoneo está dañado, por ejemplo por una puñalada, o se infecta, las superficies peritoneales se inflaman y se vuelven pegajosas por la fibrina. A medida que se produce la curación, la fibrina puede ser reemplazada por tejido fibroso, formando uniones anormales entre el peritoneo visceral de vísceras adyacentes, o entre el peritoneo visceral de un órgano y el peritoneo parietal de la pared abdominal adyacente.

También se pueden formar adherencias (tejido cicatricial) después de una operación abdominal (p. ej., debido a una rotura del apéndice) y limitar los movimientos normales de las vísceras. Esta fijación puede causar dolor crónico o complicaciones de emergencia, como obstrucción intestinal cuando el intestino se tuerce alrededor de una adherencia (vólvulo).

La adhesiolisis se refiere a la separación quirúrgica de adherencias. A menudo se encuentran adherencias durante la disección de cadáveres (véase, por ejemplo, la adhesión que une el bazo al diafragma en la figura 5.39B).

Paracentesis abdominal

La mayoría de los casos de peritonitis son secundarios y tienen una causa quirúrgica. La ascitis también puede deberse a cirrosis hepática o estar asociada a una enfermedad maligna. En casos raros, las personas con ascitis crónica debido a una afección como la cirrosis desarrollarán Peritonitis primaria en la que la ascitis se infecta sin causa quirúrgica.

El tratamiento de la peritonitis generalizada incluye la extracción del líquido ascítico, para aliviarlo cuando hay grandes cantidades, y el diagnóstico (p. ej., cultivo). En presencia de infección, se administran grandes dosis de antibióticos. En ocasiones, es posible que sea necesario eliminar acumulaciones de líquido más localizadas para su análisis. La punción quirúrgica de la cavidad peritoneal para la aspiración o drenaje de líquido se denomina paracentesis. Después de la inyección de un agente anestésico local, se insertan una aguja o trocar y una cánula a través de la pared abdominal anterolateral en la cavidad peritoneal a través de la línea alba, por ejemplo. La aguja se inserta por encima de la vejiga urinaria vacía en un lugar que evita la arteria epigástrica inferior.

Diálisis peritoneal

El peritoneo es una membrana semipermeable con una superficie extensa, gran parte de la cual (en particular las porciones subdiafragmáticas) recubre los lechos capilares sanguíneos y linfáticos. Por tanto, el líquido inyectado en la cavidad peritoneal se absorbe rápidamente.

En la insuficiencia renal, los productos de desecho como la urea se acumulan en la sangre y los tejidos y finalmente alcanzan niveles fatales. Se puede realizar una diálisis peritoneal en la que las sustancias solubles y el exceso de agua se eliminan del sistema mediante transferencia a través del peritoneo, utilizando una solución estéril diluida que se introduce en la cavidad peritoneal por un lado y luego se drena por el otro lado. Se transfieren solutos difusibles y agua.

entre la sangre y la cavidad peritoneal como resultado de gradientes de concentración entre

LGRAWANY
Machine Translated by Google

los dos compartimentos de fluido. Sin embargo, la diálisis peritoneal normalmente sólo se utiliza temporalmente. A largo plazo, es preferible utilizar flujo sanguíneo directo a través de una máquina de diálisis renal.

Funciones del epiplón mayor

El epiplón mayor, grande y cargado de grasa, impide que el peritoneo visceral se adhiera al peritoneo parietal. Tiene considerable movilidad y se mueve alrededor de la cavidad peritoneal con movimientos peristálticos de las vísceras. Se le llama el "policía del abdomen" porque va al lugar del problema. A menudo forma adherencias adyacentes a un órgano inflamado, como el apéndice, a veces tapándolo y protegiendo así otras vísceras. Así, es común al ingresar a la cavidad abdominal, ya sea en disección o cirugía, encontrar el epiplón marcadamente desplazado de la posición "normal" en la que casi siempre se representa en las ilustraciones anatómicas. El epiplón mayor también protege los órganos abdominales contra lesiones y forma un aislamiento contra la pérdida de calor corporal.

Formación de abscesos

La perforación de una úlcera duodenal, la rotura de la vesícula biliar o la perforación del apéndice pueden provocar la formación de un absceso (colección circunscrita de exudado purulento, es decir, pus) en el receso subhepático o subfrénico. El absceso puede estar recubierto en su parte inferior por adherencias del epiplón mayor (consulte el recuadro clínico "Abscesos subfrénicos" en este capítulo).

Propagación de fluidos patológicos

Los recesos peritoneales tienen importancia clínica en relación con la propagación de fluidos patológicos como el pus, producto de la inflamación. Los recesos determinan el alcance y la dirección de la propagación de los líquidos que pueden ingresar a la cavidad peritoneal cuando un órgano está enfermo o lesionado.

Flujo de líquido ascítico y pus

Los canalones paracólicos son de importancia clínica porque proporcionan vías para el flujo del líquido ascítico y la propagación de infecciones intraperitoneales (fig. 5.27B).

El material purulento (que consiste o contiene pus) en el abdomen puede ser transportado a lo largo de los canales paracólicos hacia la pelvis, especialmente cuando la persona está erguida. Por lo tanto, para facilitar el flujo de exudado hacia la cavidad pélvica, donde la absorción de toxinas es relativamente fácil de drenar, los pacientes con peritonitis a menudo se colocan en posición sentada (al menos en un ángulo de 45°). Por el contrario, las infecciones en la pelvis pueden extenderse hacia arriba hasta un receso subfrénico situado debajo del diafragma (consulte el recuadro clínico "Subfrénico").

Machine Translated by Google

Abscesos" en este capítulo), especialmente cuando la persona está en decúbito supino. De manera similar, los canalones paracólicos proporcionan vías para la propagación de células cancerosas que se han desprendido de la superficie ulcerada de un tumor y han entrado en la cavidad peritoneal.

Líquido en la Bolsa Omental

La perforación de la pared posterior del estómago da como resultado el paso de su contenido líquido hacia la bolsa omental. Un páncreas inflamado o lesionado también puede provocar el paso de líquido pancreático hacia la bolsa, formando un pseudoquiste pancreático.

Hernia interna a través del agujero omental

Aunque es poco común, un asa de intestino delgado puede pasar a través del agujero omental hacia la bolsa omental y ser estrangulada por los bordes del agujero omental. Como ninguno de los límites del agujero se puede incidir porque cada uno contiene sangre.

vasos, el intestino inflamado debe descomprimirse con una aguja para que pueda regresar al saco mayor de la cavidad peritoneal a través del agujero omental.

Control temporal de la hemorragia de la arteria quística

La arteria cística debe ligarse o pinzarse y luego cortarse durante la colecistectomía, extirpación de la vesícula biliar. A veces, sin embargo, la arteria se corta accidentalmente antes de ligarla adecuadamente. El cirujano puede controlar

la hemorragia comprimiendo la arteria hepática a medida que atraviesa el ligamento hepatoduodenal. El dedo índice se coloca en el agujero omental y el pulgar en su pared anterior (fig. 5.29). La compresión y liberación de presión alternas sobre la arteria hepática permite al cirujano identificar la arteria sangrante y pinzarla. A veces, esto también se hace para proporcionar un control temporal en casos de traumatismo grave en el hígado o estructuras asociadas ("maniobra de Pringle").

Conclusión: peritoneo, cavidad peritoneal y Formaciones peritoneales

Peritoneo y cavidad peritoneal: el peritoneo es una membrana serosa continua que recubre la cavidad abdominopélvica (el peritoneo parietal) y las vísceras contenidas (el peritoneo visceral). ■ La cavidad peritoneal colapsada entre el peritoneo parietal y visceral normalmente contiene sólo suficiente líquido peritoneal (aproximadamente 50 ml) para lubricar la superficie interna del peritoneo. Esta disposición permite al intestino la libertad de movimiento necesaria para la alimentación (digestión). ■ Adhesiones formadas como resultado de

GRAWANY
Machine Translated by Google

una infección o una lesión interfieren con estos movimientos. ■ El peritoneo parietal es una membrana sensible y semipermeable, con lechos capilares sanguíneos y linfáticos especialmente abundantes en la profundidad de su superficie subdiafragmática.

Formaciones peritoneales y subdivisiones de la cavidad peritoneal: las continuidades y conexiones entre el peritoneo visceral y parietal ocurren donde el intestino entra y sale de la cavidad abdominopélvica. ■ Partes del peritoneo también se presentan como pliegues dobles (mesenterios y epiplón y subdivisiones llamadas ligamentos) que transportan estructuras neurovasculares y conductos de órganos accesorios hacia y desde las vísceras. ■ peritoneal

Los ligamentos reciben su nombre de las estructuras particulares conectadas por ellos. ■ Como resultado de la rotación y el crecimiento exuberante del intestino durante el desarrollo, la disposición de la cavidad peritoneal se vuelve compleja. La parte principal de la cavidad peritoneal (saco mayor) está dividida por el mesocolon transverso en compartimentos supracólico e infracólico. ■ Una parte más pequeña de la cavidad peritoneal, la bolsa omental (saco menor), se encuentra posterior al estómago, separándolo de las vísceras retroperitoneales en la pared posterior. Se comunica con el saco mayor a través del agujero omental. ■ La compleja disposición de la cavidad peritoneal determina el flujo y la acumulación del exceso de líquido (ascítico) que ocupa la cavidad peritoneal durante condiciones patológicas.

VÍSCERAS ABDOMINALES

Descripción general de las vísceras abdominales y el tracto digestivo

Las vísceras del abdomen constituyen la mayor parte del sistema alimentario: la parte terminal del esófago y el estómago, los intestinos, el bazo, el páncreas, el hígado, la vesícula biliar, los riñones y las glándulas suprarrenales (figs. 5.30 y 5.31). Cuando se abre la cavidad abdominal para estudiar estos órganos, se hace evidente que el hígado, el estómago y el bazo casi llenan las cúpulas del diafragma. Debido a que sobresalen de la caja torácica, reciben protección de la caja torácica inferior. También es evidente que el ligamento falciforme normalmente se inserta a lo largo de una línea continua hasta la pared abdominal anterior hasta el ombligo. Divide el hígado superficialmente en lóbulos derecho e izquierdo. El epiplón mayor, cargado de grasa, cuando está en su posición típica, oculta casi todo el intestino. La vesícula biliar se proyecta por debajo del borde agudo del hígado (fig. 5.31A).

Machine Translated by Google

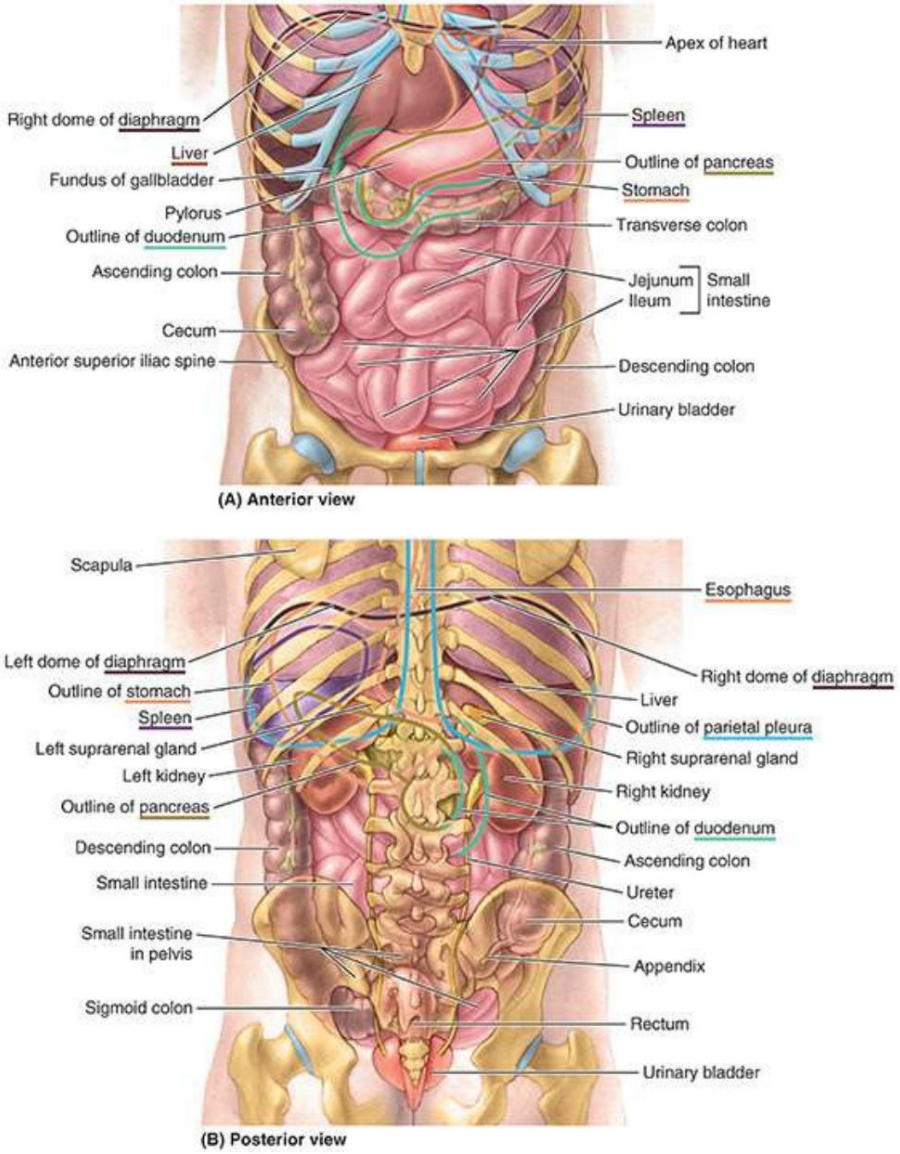

FIGURA 5.30. Descripción general de las vísceras torácicas y abdominales. A y B. Algunos órganos abdominales se extienden hacia arriba hacia la caja torácica y están protegidos por ella. Parcialmente protegido por las costillas inferiores, el riñón derecho es más bajo que el izquierdo, debido a la masa del hígado en el lado derecho. Gran parte del intestino delgado se encuentra en la pelvis.

Los alimentos pasan desde la boca y la faringe a través del esófago hasta el estómago, donde se mezcla con las secreciones gástricas (fig. 5.31B). La digestión ocurre principalmente en el estómago y el duodeno. La peristalsis, una serie de ondas de contracción en forma de anillos, comienza alrededor de la mitad del estómago y se mueve lentamente hacia el píloro. Se encarga de mezclar la masa de alimento masticada (masticada) con los jugos gástricos y de vaciar el contenido del estómago hacia el duodeno.

Machine Translated by Google

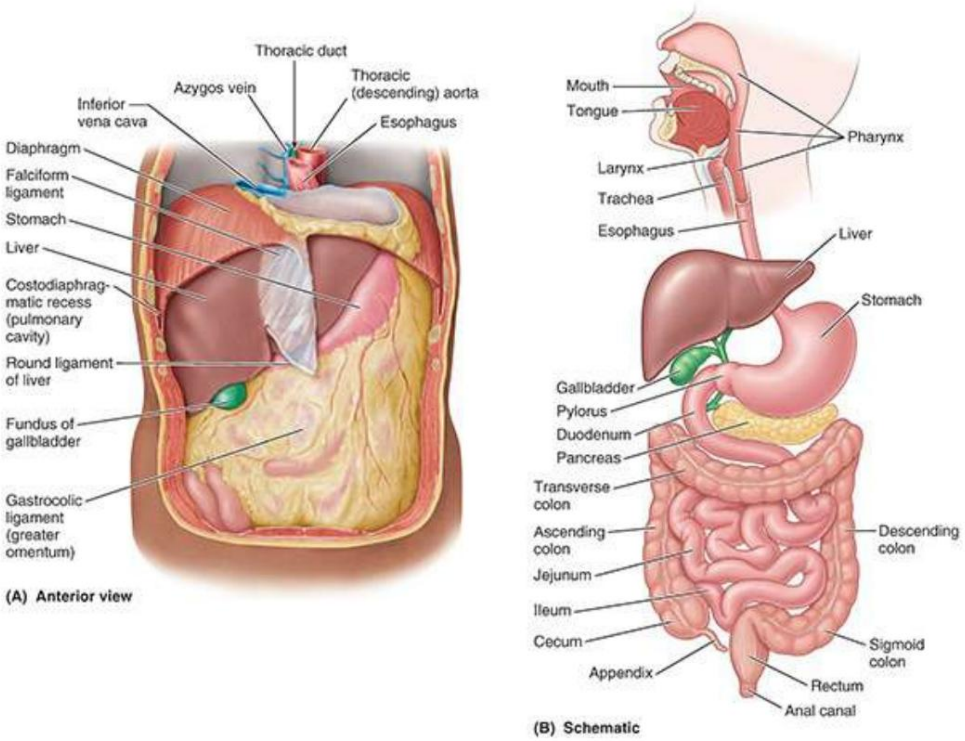

FIGURA 5.31. Contenido abdominal in situ y en relación con el sistema alimentario. A. Descripción general. Se muestran los contenidos abdominales intactos. Se cortan las paredes abdominal y torácica anterior. El ligamento falciforme se corta en su unión a la pared abdominal anterior. B. Sistema alimentario.

La absorción de compuestos químicos ocurre principalmente en el intestino delgado, un intestino enrollado de 5 a 6 Tubo de un metro de largo (más corto en la vida, cuando hay tono, que en el cadáver) que consta de duodeno, yeyuno e íleon. La peristalsis también ocurre en el yeyuno y el íleon; sin embargo, no es contundente a menos que haya una obstrucción. El estómago se continúa con el duodeno, que recibe las aberturas de los conductos del páncreas y el hígado, las glándulas principales del sistema alimentario.

El intestino grueso está formado por el ciego (que recibe la parte terminal del íleon), el apéndice, el colon (ascendente, transversal, descendente y sigmoideo), el recto y el canal anal. La mayor parte de la reabsorción de agua se produce en el colon ascendente. Las heces se forman en el colon descendente y sigmoide y se acumulan en el recto antes de la defecación. El esófago, el estómago y los intestinos delgado y grueso constituyen el tracto gastrointestinal y se derivan del intestino anterior, medio y posterior primordial.

El suministro arterial a la parte abdominal del sistema alimentario proviene de la aorta abdominal. Las tres ramas principales de la aorta que la irrigan son el tronco celíaco y las arterias mesentéricas superior e inferior (fig. 5.32A).

Machine Translated by Google

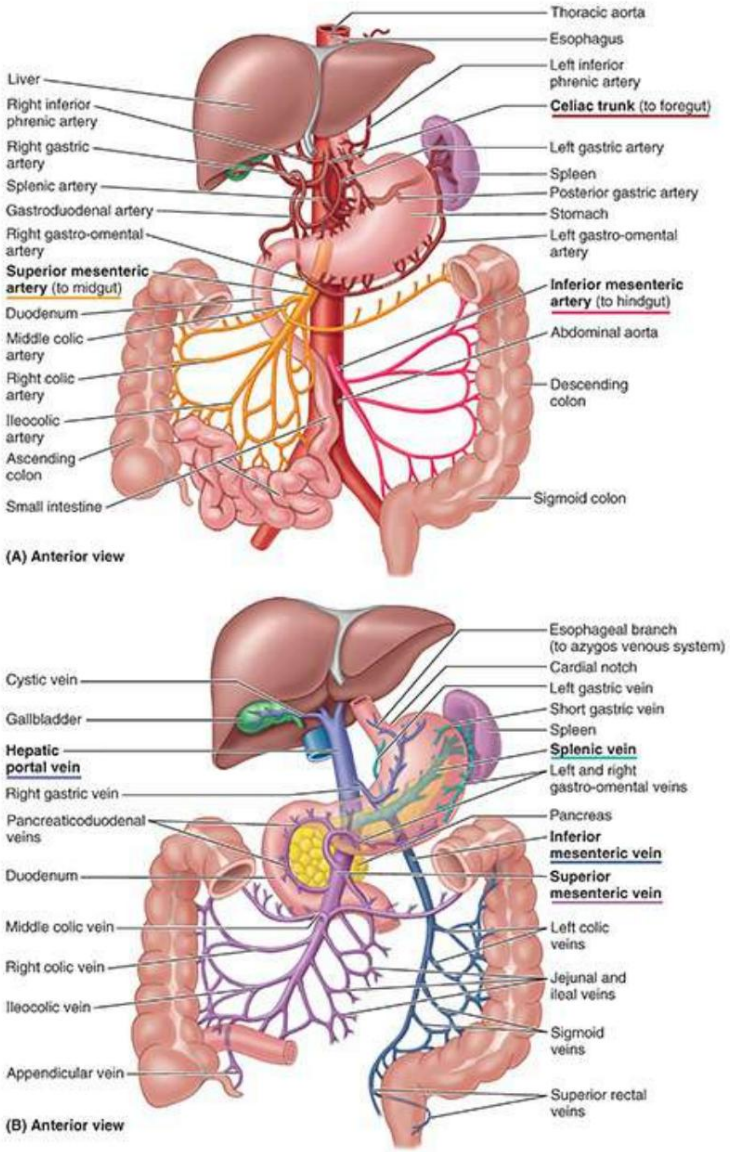

FIGURA 5.32. Suministro arterial y drenaje venoso de las partes abdominales del sistema alimentario. A. Suministro arterial. Las tres ramas impares de la aorta abdominal irrigan, en sucesión, los derivados del intestino anterior, medio y posterior. B. Drenaje venoso. La sangre rica en nutrientes del tracto gastrointestinal y la del bazo, el páncreas y la vesícula biliar drenan al hígado a través de la vena porta.

La vena porta hepática está formada por la unión de las venas mesentérica superior y esplénica (fig. 5.32B). Es el canal principal del sistema venoso portal, que recoge sangre de la parte abdominal del tracto alimentario, el páncreas, el bazo y la mayor parte de la vesícula biliar y la transporta al hígado.

Esófago El

esófago es un tubo muscular (de aproximadamente 25 cm [10 pulgadas] de largo) con un diámetro promedio de 2 cm que transporta los alimentos desde la faringe hasta el estómago (fig. 5.33A). Como se observa durante la fluoroscopia (rayos X, usando un fluoroscopio) después de un trago de bario (Fig. 5.34), el

LGRAWANY
Machine Translated by Google

El esófago normalmente tiene tres constricciones donde las estructuras adyacentes producen impresiones:

• Constricción cervical (esfínter esofágico superior): en su inicio en la unión faringoesofágica, aproximadamente a 15 cm de los dientes incisivos; formado por el músculo cricofaríngeo (ver Capítulo 8, Cabeza) • Constricción torácica (broncoaórtica): una constricción compuesta donde primero es atravesada por el arco de la aorta, a 22,5 cm de los dientes incisivos, y luego donde es atravesada por el bronquio principal izquierdo, a 27,5 cm de los dientes incisivos; el primero se ve en proyecciones anteroposteriores y el segundo en proyecciones laterales. • Constricción diafragmática: donde pasa a través del hiato esofágico del diafragma, aproximadamente a 40 cm de los dientes incisivos (fig. 5.33A)

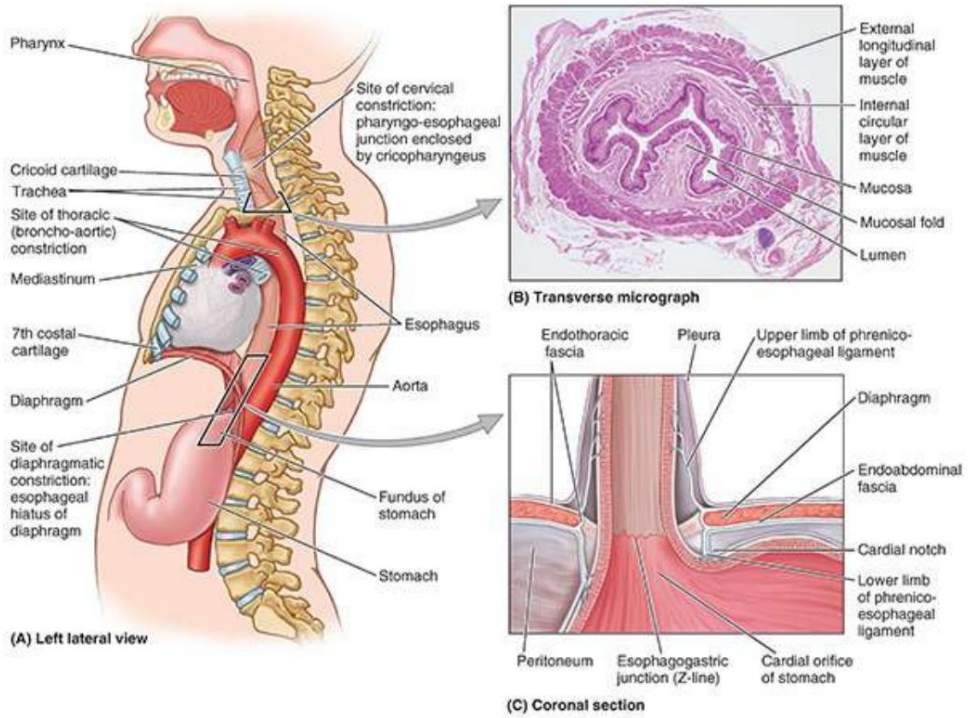

FIGURA 5.33. Relaciones del esófago. A. Descripción general. El esófago comienza al nivel del cartílago cricoides y desciende por detrás de la tráquea. Sale del tórax a través del hiato esofágico del diafragma. B. Micrografía transversal de esófago, tinción con hematoxilina y eosina. Nótense las capas mucosas dobles musculares y plicadas de su pared. C. Unión esofagogástrica y ligamento frenoesofágico. El ligamento frenoesofágico conecta el esófago de forma flexible con el diafragma; limita el movimiento ascendente del esófago al tiempo que permite cierto movimiento durante la deglución y la respiración.

Machine Translated by Google

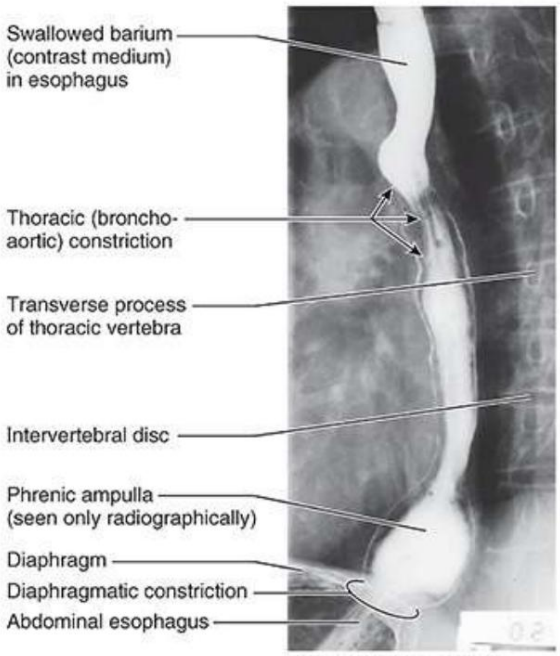

FIGURA 5.34. Radiografía de esófago después de tragar harina de bario. Se muestran dos de las tres "constricciones" (impresiones) normales causadas por el arco de la aorta y el bronquio principal izquierdo. La ampolla frénica, que sólo se ve radiográficamente, es la parte distensible del esófago superior al diafragma.

El conocimiento de estas constricciones es importante al pasar instrumentos a través del esófago hasta el estómago y al visualizar radiografías de pacientes que experimentan disfagia (dificultad para tragar).

el esófago

- sigue la curva de la columna vertebral a medida que desciende por el cuello y el mediastino—la partición mediana de la cavidad torácica (fig. 5.33A)
- tiene capas musculares circulares internas y longitudinales externas (fig. 5.33B). en su superior tercero, la capa externa está formada por músculo estriado voluntario; el tercio inferior está compuesto por músculo liso y el tercio medio está formado por ambos tipos de músculo.
- pasa a través del hiato esofágico elíptico en el pilar muscular derecho del diafragma, justo a la izquierda del plano mediano al nivel de la vértebra T10
- termina entrando al estómago por el orificio cardial del estómago (fig. 5.33C) hacia la izquierda de la línea media a nivel del séptimo cartílago costal izquierdo y la vértebra T11
- está rodeado distalmente por el plexo esofágico (nervio) (fig. 5.35)

Machine Translated by Google

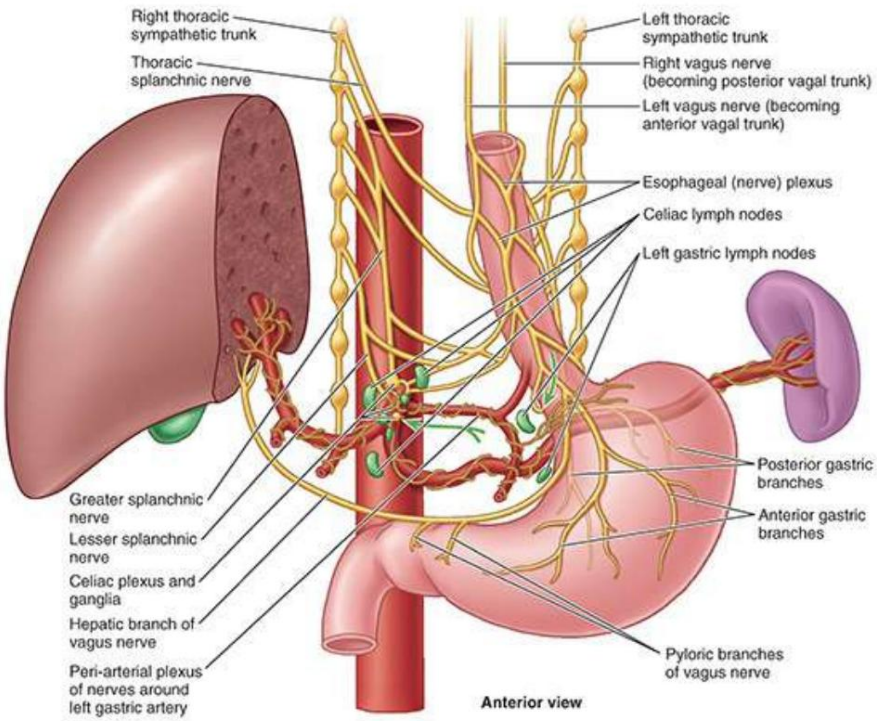

FIGURA 5.35. Nervios y linfáticos del esófago abdominal y del estómago. Los nervios vagos (NC X) se dividen en ramas que forman el plexo esofágico (nervioso) alrededor del esófago inferior. Las ramas gástricas anterior y posterior del plexo acompañan al esófago a través del hiato esofágico para distribuirse a las caras anterior y posterior del estómago. Las ramas anteriores también se extienden hasta el píloro y el hígado. Las fibras nerviosas simpáticas postsinápticas del plexo celíaco se distribuyen a estos órganos a través de los plexos periarteriales. Los vasos linfáticos del estómago siguen un patrón similar al de las arterias, aunque el flujo es en sentido contrario. Así, la linfa del estómago y la parte abdominal del esófago drena a los ganglios linfáticos gástricos y luego celíacos.

Los alimentos pasan rápidamente a través del esófago debido a la acción peristáltica de su musculatura. ayudado por la gravedad, pero no dependiente de ella (aún se puede tragar si se invierte). El esófago está unido a los márgenes del hiato esofágico en el diafragma mediante el ligamento frenoesofágico (fig. 5.33C), una extensión de la fascia diafragmática inferior. Este ligamento permite el movimiento independiente del diafragma y el esófago durante la respiración y la deglución.

La parte abdominal del esófago en forma de trompeta, de sólo 1,25 cm de largo, pasa desde el hiato esofágico en el pilar derecho del diafragma hasta el orificio cardial del estómago, ensanchándose a medida que se acerca, pasando anteriormente y hacia la izquierda a medida que desciende inferiormente. Su superficie anterior está cubierta por el peritoneo del saco mayor, que se continúa con el que cubre la superficie anterior del estómago. Encaja en un surco en la superficie posterior (visceral) del hígad

La superficie posterior de la parte abdominal del esófago está cubierta por el peritoneo de la bolsa omental, que se continúa con el que cubre la superficie posterior del estómago. El borde derecho del esófago abdominal se continúa con la curvatura menor del estómago; sin embargo, su borde izquierdo está separado del fondo del estómago por la escotadura cardial entre el esófago y el fondo (v. fig. 5.37A).

La unión esofagogástrica se encuentra a la izquierda de la vértebra T11 en el plano horizontal que Pasa por la punta de la apófisis xifoides. Los cirujanos y endoscopistas designan la línea Z (fig. 5.33C), una línea dentada donde la mucosa cambia abruptamente de esofágica a gástrica.

Machine Translated by Google

mucosa, como unión. Inmediatamente superior a esta unión, la musculatura del pilar derecho del diafragma que forma el hiato esofágico funciona como un esfínter esofágico inferior fisiológico extrínseco que se contrae y relaja, por lo general en conjunto con una capa muscular engrosada de manera variable alrededor del orificio cardial del estómago. Los estudios radiológicos muestran que la comida se detiene aquí momentáneamente y que el mecanismo del esfínter normalmente es eficaz para prevenir el reflujo del contenido gástrico hacia el esófago. Cuando uno no está comiendo, la luz del esófago normalmente está colapsada por encima de este nivel para evitar que los alimentos o los jugos del estómago regurgiten hacia el esófago.

Los detalles sobre la neurovasculatura de las porciones cervical y torácica del esófago se proporcionan en el Capítulo 2, Espalda, y en el Capítulo 9, Cuello. La irrigación arterial de la parte abdominal del esófago proviene de la arteria gástrica izquierda, una rama del tronco celíaco y de la arteria frénica inferior izquierda (fig. 5.32A). El drenaje venoso de las venas submucosas de esta parte del esófago se dirige tanto al sistema venoso porta a través de la vena gástrica izquierda (fig. 5.32B) como al sistema venoso sistémico a través de las venas esofágicas que desembocan en la vena ácigos.

El drenaje linfático de la parte abdominal del esófago se dirige hacia la linfa gástrica izquierda. nodos (figura 5.35); Los vasos linfáticos eferentes de estos ganglios drenan principalmente a los ganglios linfáticos celíacos.

El esófago está inervado por el plexo esofágico, formado por los troncos vagales (convirtiéndose ramas gástricas anterior y posterior), y los troncos simpáticos torácicos a través de los nervios esplácnicos mayores (abdominopélvicos) y los plexos periarteriales alrededor de las arterias gástrica izquierda y frénica inferior. (Ver "Inervación de las vísceras abdominales".)

Estómago

El estómago es la parte ampliada del tracto digestivo entre el esófago y el intestino delgado (fig. 5.31B). Está especializado en la acumulación de alimentos ingeridos, que prepara química y mecánicamente para su digestión y paso al duodeno. El estómago actúa como mezclador y depósito de alimentos; su función principal es la digestión enzimática. El jugo gástrico convierte gradualmente una masa de alimento en una mezcla semilíquida, quimo (G. jugo), que pasa con bastante rapidez al duodeno. Un estómago vacío es sólo de un calibre ligeramente mayor que el intestino grueso; sin embargo, es capaz de expandirse considerablemente y puede contener de 2 a 3 litros de comida.

POSICIÓN, PARTES Y PROYECCIÓN DE LA SUPERFICIE DEL ESTÓMAGO

El tamaño, la forma y la posición del estómago pueden variar notablemente en personas de diferentes tipos corporales (hábito corporal) y pueden cambiar incluso en el mismo individuo como resultado de los movimientos diafragmáticos durante la respiración, el el contenido del estómago (vacío versus después de una comida copiosa) y la posición de la persona. En posición supina, el estómago normalmente se encuentra en los cuadrantes superiores derecho e izquierdo, o en las regiones epigástrica, umbilical y del hipocondrio y flanco izquierdo (fig. 5.36A).
En posición erecta, el estómago se mueve hacia abajo. En individuos asténicos (delgados, débiles), el cuerpo del estómago puede extenderse hasta la pelvis (fig. 5.36B).

LGRAWANY
Machine Translated by Google

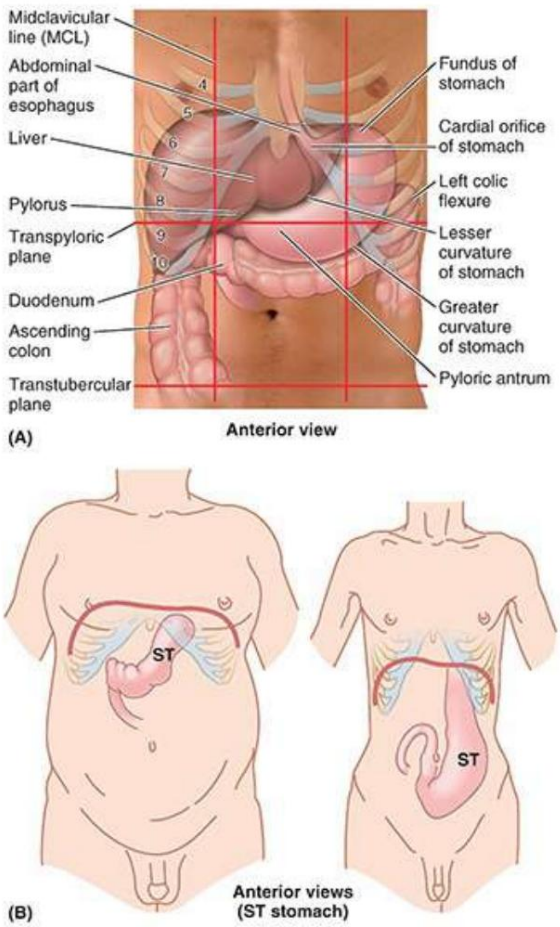

FIGURA 5.36. Proyección superficial y efecto del tipo de cuerpo (hábito corporal) sobre la disposición y forma del estómago. A. Posición común del estómago en una persona de constitución media en posición supina o prona. B. Estómago ortotópico. Un individuo hiperesténico de complexión fuerte con tórax corto y abdomen largo probablemente tenga un estómago ortotópico colocado alto y dispuesto más transversalmente. En personas con un físico asténico esbelto, es probable que el estómago esté bajo y vertical (estómago hipotónico).

El estómago tiene cuatro partes (figs. 5.36A y 5.37A–C):

- Cardias: la parte que rodea el orificio (abertura) cardial , la abertura superior o entrada del estómago. En posición supina, el orificio cardíaco suele quedar posterior al sexto cartílago costal izquierdo, a 2 a 4 cm del plano medio al nivel de la vértebra T11.
- Fondo de ojo: parte superior dilatada que se relaciona con la cúpula izquierda del diafragma, limitada inferiormente por el plano horizontal del orificio cardiano. La muesca cardial se encuentra entre el esófago y el fondo de ojo. El fondo de ojo puede dilatarse por gases, líquidos, alimentos o cualquier combinación de estos. En posición supina, el fondo de ojo suele quedar posterior a la sexta costilla izquierda en el plano del MCL (fig. 5.36A).
- Cuerpo: la parte principal del estómago entre el fondo y el antro pilórico. • Parte pilórica: la región de salida del estómago en forma de embudo; su parte más ancha, el antro pilórico, desemboca en el canal pilórico, su parte más estrecha (fig. 5.37A-E). El píloro (G., guardián) es la región esfintérica distal de la parte pilórica. Es un engrosamiento marcado de la capa circular de músculo liso que controla la descarga del contenido del estómago a través del

Machine Translated by Google

orificio pilórico (abertura inferior o salida del estómago) hacia el duodeno (figs. 5.37D y 5.38B).

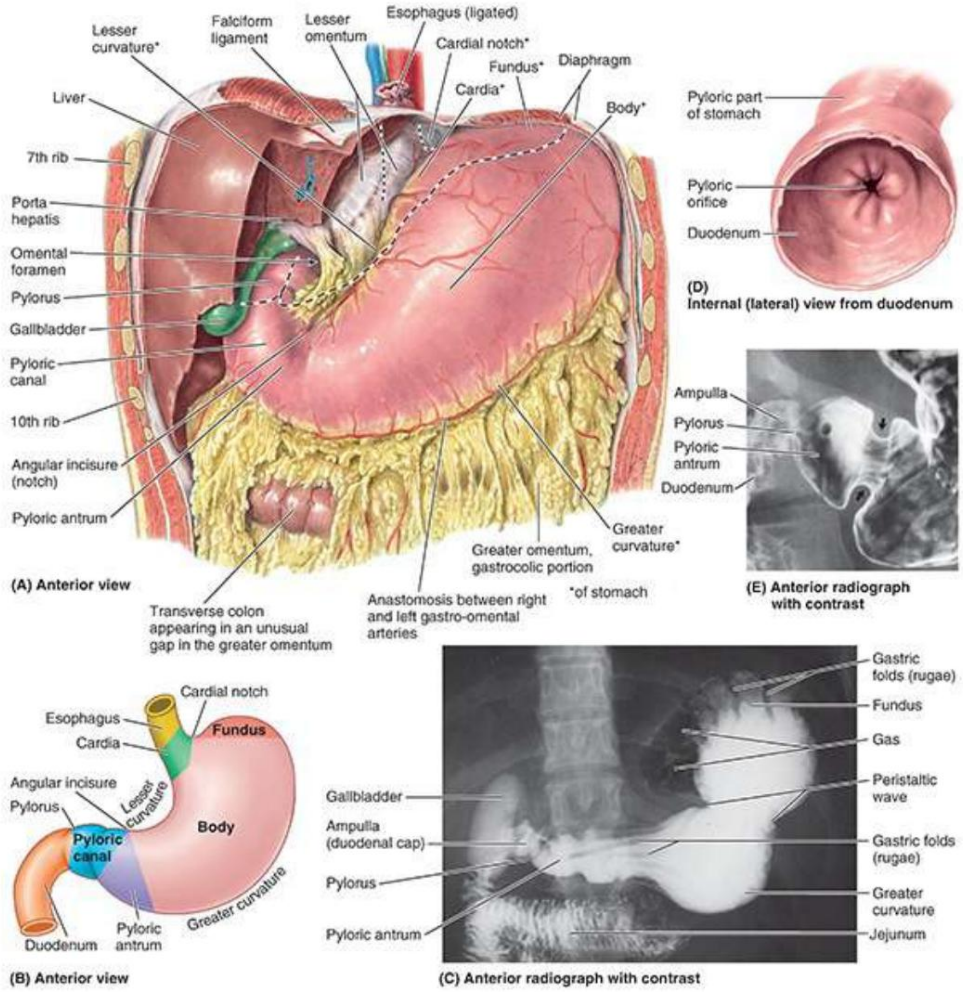

FIGURA 5.37. Parte abdominal del esófago y del estómago. A. Descripción general. El estómago se infla con aire. Se corta la parte izquierda del hígado para que se puedan ver el epiplón menor y el agujero omental. La extensión del hígado intacto se indica mediante líneas de puntos más largas. B. Partes del estómago. C. Radiografía del estómago después de una ingesta de bario. Las ondas peristálticas circulares comienzan en el cuerpo del estómago y se dirigen hacia el canal pilórico, como se muestra en la parte E (flechas), donde terminan.
Se puede observar gas en el cardias y el fondo de ojo de este paciente en decúbito supino. D. Orificio pilórico. El orificio es la abertura del canal pilórico hacia el duodeno. E. Radiografía de la región pilórica del estómago y la parte superior del duodeno después de una ingesta de bario.

LGRAWANY
Machine Translated by Google

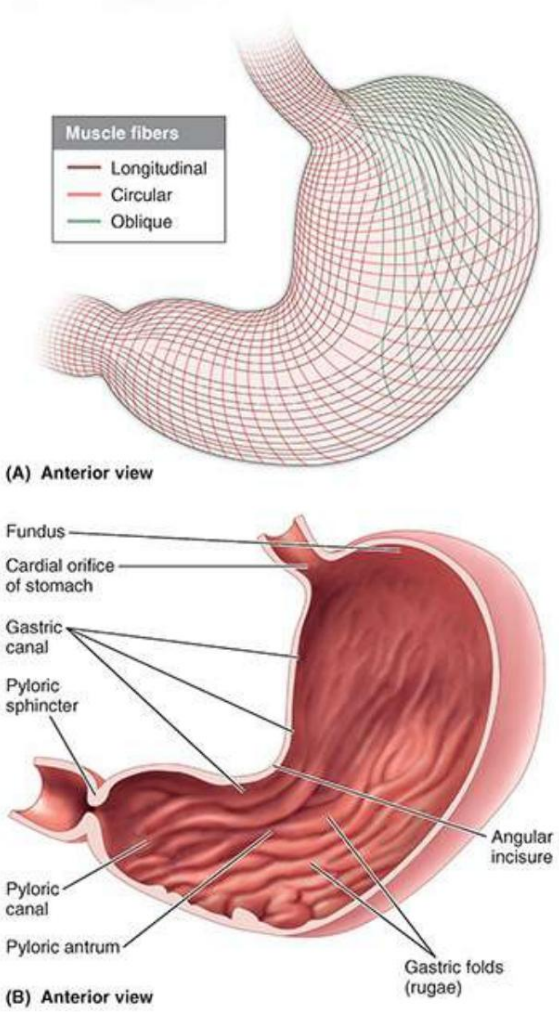

FIGURA 5.38. Pared y superficie interna del estómago. A. Capas musculares de la pared del estómago. B. Disección. Se ha eliminado la pared anterior del estómago para demostrar su interior. Los pliegues gástricos longitudinales desaparecen al distenderse. A lo largo de la curvatura menor, varios pliegues mucosos longitudinales se extienden desde el esófago hasta el píloro, formando el canal gástrico por donde pasan los líquidos ingeridos.

El vaciado intermitente del estómago ocurre cuando la presión intragástrica supera la resistencia del píloro. El píloro normalmente se contrae tónicamente de modo que el orificio pilórico se reduce, excepto cuando se emite quimo (masa semifluida). A intervalos irregulares, la peristalsis gástrica empuja el quimo a través del canal y orificio pilórico hacia el intestino delgado para su posterior mezcla, digestión y absorción.

En posición supina, la parte pilórica del estómago se encuentra al nivel del plano transpilórico, a medio camino entre la escotadura yugular por arriba y la cresta púbica por abajo (fig. 5.36A). El plano atraviesa el octavo cartílago costal y la vértebra L1. Cuando está erecto, su ubicación varía desde la vértebra L2 hasta la L4. El orificio pilórico está aproximadamente a 1,25 cm a la derecha de la línea media.

El estómago también presenta dos curvaturas (fig. 5.37A-C):

• Curvatura menor: forma el borde derecho cóncavo más corto del estómago. el angular
La incisura (muesca), la parte más inferior de la curvatura, indica la unión del cuerpo y

Machine Translated by Google

parte pilórica del estómago (fig. 5.37A, B). La incisura angular se encuentra justo a la izquierda de la línea media.

• Curvatura mayor: forma el borde izquierdo convexo más largo del estómago. Pasa inferiormente a la izquierda desde la unión del quinto espacio intercostal y el MCL y luego se curva hacia la derecha, pasando profundamente hasta el noveno o décimo cartílago izquierdo mientras continúa medialmente hasta alcanzar el antro pilórico.

Debido a las longitudes desiguales de la curvatura menor a la derecha y la curvatura mayor A la izquierda, en la mayoría de las personas la forma del estómago se parece a la letra J.

Para facilitar la función de batir/mezclar del estómago, su pared tiene tres capas de tejido liso. músculo en lugar de los dos habituales, añadiendo una capa oblicua (fig. 5.38A).

INTERIOR DEL ESTÓMAGO

La superficie lisa de la mucosa gástrica es de color marrón rojizo durante la vida, excepto en la parte pilórica, donde es rosada. En vida, está cubierto por una capa mucosa continua que protege su superficie del ácido gástrico que secretan las glándulas del estómago. Cuando se contrae, la mucosa gástrica forma crestas o arrugas longitudinales llamadas pliegues gástricos (rugas gástricas) (fig. 5.38B); son más marcados hacia la parte pilórica y a lo largo de la curvatura mayor. Durante la deglución, se forma un surco temporal o canal gástrico similar a un surco entre los pliegues gástricos longitudinales a lo largo de la curvatura menor. Se puede observar radiográfica y endoscópicamente. El canal gástrico se forma debido a la firme unión de la mucosa gástrica a la capa muscular, que no tiene una capa oblicua en este sitio. La saliva y pequeñas cantidades de alimentos masticados y otros líquidos drenan a lo largo del canal gástrico hasta el canal pilórico cuando el estómago está casi vacío. Los pliegues gástricos disminuyen y se obliteran a medida que el estómago se distiende (se llena).

RELACIONES DEL ESTÓMAGO

El estómago está cubierto por peritoneo visceral, excepto donde los vasos sanguíneos discurren a lo largo de sus curvaturas y en una pequeña zona posterior al orificio cardial (fig. 5.36A). Las dos capas del epiplón menor se extienden alrededor del estómago y dejan su curvatura mayor como epiplón mayor (figs. 5.28, 5.31 y 5.37A). Anteriormente, el estómago se relaciona con el diafragma, el lóbulo izquierdo del hígado y la pared abdominal anterior. Posteriormente, el estómago se relaciona con la bolsa omental y el páncreas; la superficie posterior del estómago forma la mayor parte de la pared anterior de la bolsa omental (fig. 5.39A). El colon transverso se relaciona inferior y lateralmente con el estómago a medida que discurre a lo largo de la curvatura mayor del estómago hasta el ángulo cólico izquierdo.

Machine Translated by Google

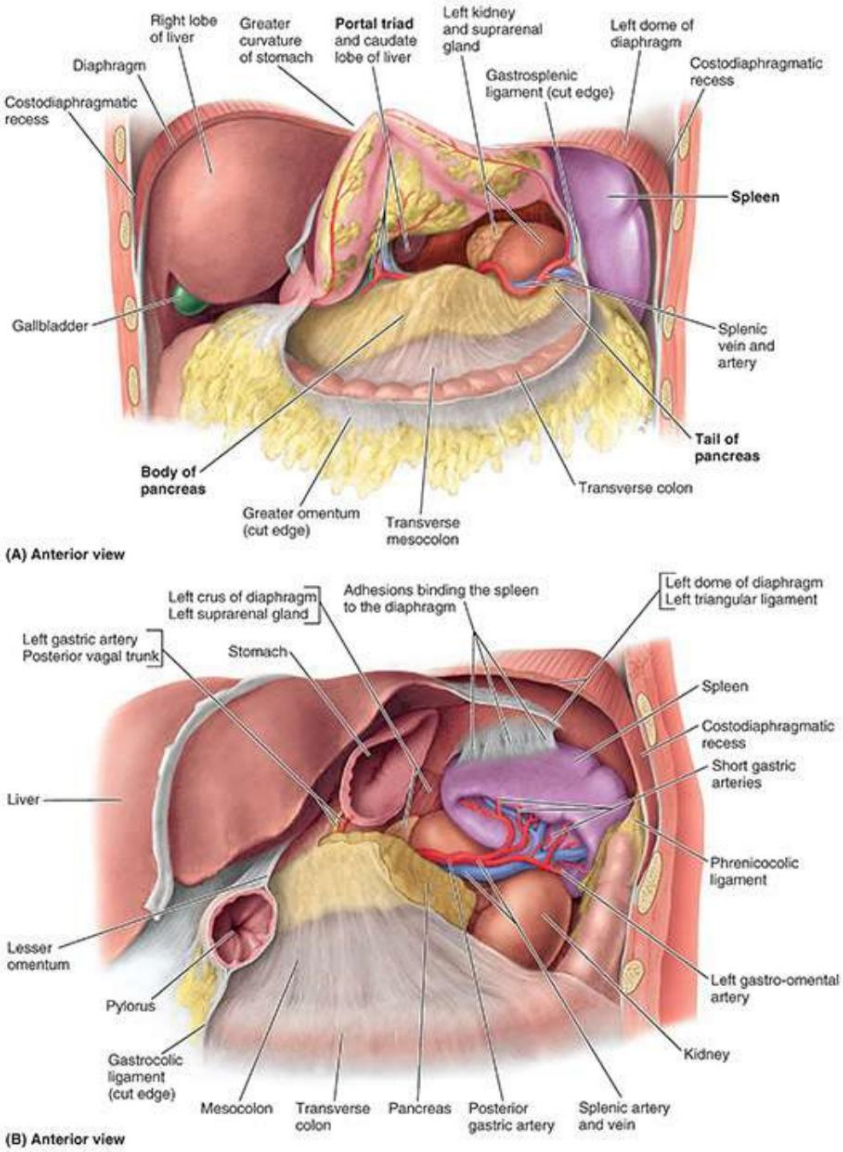

FIGURA 5.39. Bolsa omental y lecho estomacal. A. Bolsa omental. El epiplón mayor y el ligamento gastroesplénico se cortaron a lo largo de la curvatura mayor del estómago, y el estómago se reflejó hacia arriba para abrir la bolsa anteriormente. En el extremo derecho de la bolsa se pueden ver dos de los límites del agujero omental: la raíz inferior del ligamento hepatoduodenal (que contiene la tríada portal) y el lóbulo caudado del hígado. B. Lecho estomacal. Se extirpa el estómago y la mayor parte del epiplón menor, y se extirpa en gran medida el peritoneo de la pared posterior de la bolsa omental que cubre el lecho del estómago para revelar los órganos en el lecho. Aunque las adherencias, como las que unen el bazo al diafragma, son hallazgos post mortem comunes, no son anatomía normal.

El lecho del estómago, sobre el que descansa el estómago en posición supina, está formado por las estructuras que forman la pared posterior de la bolsa omental. De superior a inferior, el lecho del estómago está formado por la cúpula izquierda del diafragma, el bazo, el riñón izquierdo y la glándula suprarrenal, la arteria esplénica, el páncreas y el mesocolon transverso (fig. 5.39B).

VASOS Y NERVIOS DEL ESTÓMAGO

El rico riego arterial del estómago surge del tronco celíaco y sus ramas (fig. 5.40;

Machine Translated by Google

Cuadro 5.7). La mayor parte de la sangre es suministrada por anastomosis formadas a lo largo de la curvatura menor por las arterias gástricas derecha e izquierda y a lo largo de la curvatura mayor por las arterias gastroomentales (gastroepiploicas) derecha e izquierda. El fondo de ojo y la parte superior del cuerpo reciben sangre de las arterias gástricas corta y posterior.

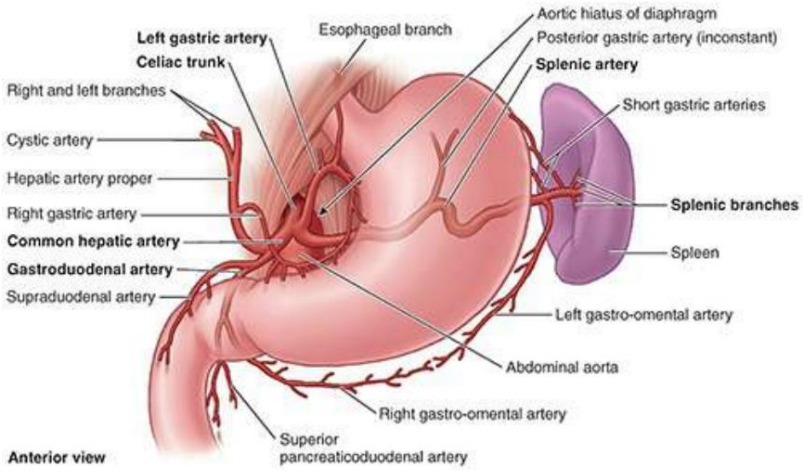

FIGURA 5.40. Arterias del estómago, duodeno y bazo. El riego arterial de la parte abdominal del esófago, el estómago, la parte superior (partes superior y descendente superior) del duodeno y el bazo proviene de la arteria celíaca. En negrita aparecen las ramas directas del tronco celíaco.

TABLA 5.7. SUMINISTRO ARTERIAL A DERIVADOS DEL ANTERIOR ABDOMINAL: ESÓFAGO, ESTÓMAGO, HÍGADO, VESÍCULA BILIAR, PÁNCREAS Y BAZO

Artería	Origen	Curso	Distribución
Tronco celíaco	Aorta abdominal (a nivel del hiato aórtico)	Después de un corto antero-inferior Por supuesto, se bifurca en arterias esplénica y hepática común.	Esófago, estómago, duodeno proximal, aparato hepático/biliar, páncreas
gástrico izquierdo	Tronco celíaco	Asciende por vía retroperitoneal hasta el hiato esofágico, dando lugar a una rama esofágica; luego desciende a lo largo de la curvatura menor para anastomosarse con la arteria gástrica derecha	Parte distal (principalmente abdominal) del esófago y curvatura menor del estómago
Esplénico		Discurre retroperitonealmente a lo largo del borde superior del páncreas; Atraviesa el ligamento esplenorrenal hasta el hilio del bazo.	Cuerpo del páncreas, bazo y curvatura mayor y cuerpo posterior del estómago.
gástrico posterior	Arteria esplénica posterior al estómago	Asciende retroperitonealmente a lo largo de la pared posterior de la bolsa omental menor para entrar en el ligamento gastrofrénico.	Pared posterior y fondo de ojo de estómago
Gastroomental izquierdo (gastroepiploico izquierdo)	Arteria esplénica en el hilio del bazo	Pasa entre las capas del ligamento gastroesplénico hasta el estómago y luego a lo largo de la curvatura mayor en el epiplón mayor para anastomosarse con la arteria gastroomental derecha.	Porción izquierda de la curvatura mayor del estómago.

LGRAWANY
Machine Translated by Google

Gástrico corto (n = 4-5)		Pasa entre las capas del ligamento gastroesplénico hasta el fondo del estómago.	Fondo de estomago
Hepático [a]	Tronco celíaco	Pasa por vía retroperitoneal hasta llegar al ligamento hepatoduodenal; pasando entre capas hasta porta hepatis; Se bifurca en arterias hepáticas derecha e izquierda.	Hígado, vesícula biliar y conductos biliares, estómago, duodeno, páncreas y respectivos lóbulos del hígado.
Cístico	arteria hepática derecha	Surge dentro del ligamento hepatoduodenal (en el triángulo cistohepático de Calot)	Vesícula biliar y conducto cístico
gástrico derecho	Arteria hepatica	Corre a lo largo de la curvatura menor del estómago para anastomosarse con arteria gástrica izquierda	Porción derecha de la curvatura menor del estómago.
gastroduodenal		Desciende retroperitonealmente, posterior a la unión gastroduodenal.	Estómago, páncreas, primera parte del duodeno y parte distal del conducto biliar.
Gastroomental derecho (gastroepiploico derecho)	arteria gastroduodenal	Pasa entre las capas del epiplón mayor a lo largo de la curvatura mayor del estómago para anastomosarse con la arteria gastroomental izquierda.	Porción derecha de la curvatura mayor del estómago.
Pancreaticoduodenal superior		Se divide en arterias anterior y posterior que descienden a cada lado de la cabeza pancreática, anastomosándose con ramas similares de la arteria inferior. arteria pancreaticoduodenal	Porción proximal del duodeno y parte superior de la cabeza de páncreas
Inferior pancreaticoduodenal	Arteria mesentérica superior Se divide	en anterior y Arterias posteriores que ascienden a cada lado de la cabeza pancreática y se anastomosan con ramas similares de la arteria pancreaticoduodenal superior.	Porción distal del duodeno y cabeza del páncreas.

aCon fines descriptivos, la arteria hepática suele dividirse en arteria hepática común, desde su origen hasta el origen de la arteria gastroduodenal, y arteria hepática propiamente dicha, formada por el resto del vaso.

Las venas del estómago son paralelas a las arterias en posición y recorrido (fig. 5.41). el derecho y las venas gástricas izquierdas drenan en la vena porta hepática; las venas gástricas cortas y las venas gastroomentales izquierdas drenan en la vena esplénica, que se une a la vena mesentérica superior (VSM) para formar la vena porta hepática. La vena gastroomental derecha desemboca en la SMV. Una vena prepilórica asciende sobre el píloro hasta la vena gástrica derecha. Debido a que esta vena es obvia en personas vivas, los cirujanos la usan para identificar el píloro.

Machine Translated by Google

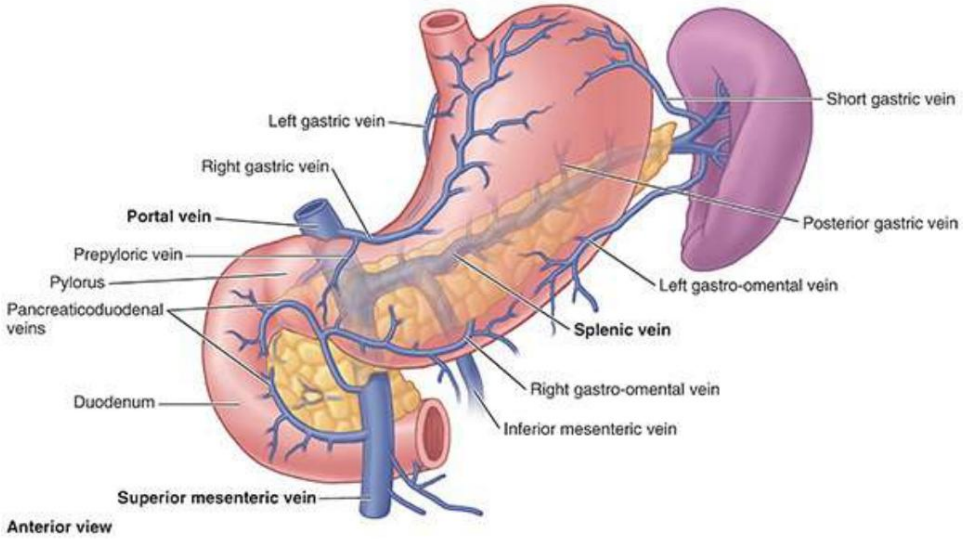

FIGURA 5.41. Venas del estómago, duodeno y bazo. El drenaje venoso de la parte abdominal del esófago, el estómago, la parte superior (partes superior y descendente superior), el duodeno, el páncreas y el bazo se realiza en la vena porta, ya sea directa o indirectamente a través de la vena esplénica o mesentérica superior (SMV). Las venas gástricas son paralelas a las arterias en posición y recorrido.

Los vasos linfáticos gástricos (fig. 5.42A) acompañan a las arterias a lo largo de las curvaturas mayor y menor del estómago. Drenan la linfa desde sus superficies anterior y posterior hacia sus curvaturas, donde se encuentran los ganglios linfáticos gástricos y gastroomentales . Los vasos eferentes de estos ganglios acompañan a las arterias grandes hasta los ganglios linfáticos celíacos. El siguiente es un resumen del drenaje linfático del estómago:

- La linfa de los dos tercios superiores del estómago drena a lo largo de las vías gástricas derecha e izquierda. vasos a los ganglios linfáticos gástricos; La linfa del fondo de ojo y la parte superior del cuerpo del estómago también drena a lo largo de las arterias gástricas cortas y los vasos gastroomentales izquierdos hacia los ganglios linfáticos pancreaticoesplénicos.
- La linfa de los dos tercios derechos del tercio inferior del estómago drena a lo largo del lado derecho vasos gastroomentales hasta los ganglios linfáticos pilóricos.
- La linfa del tercio izquierdo de la curvatura mayor drena a los ganglios linfáticos pancreaticoduodenales, que se encuentran a lo largo de los vasos cortos gástricos y esplénicos.

LGRAWANY
Machine Translated by Google

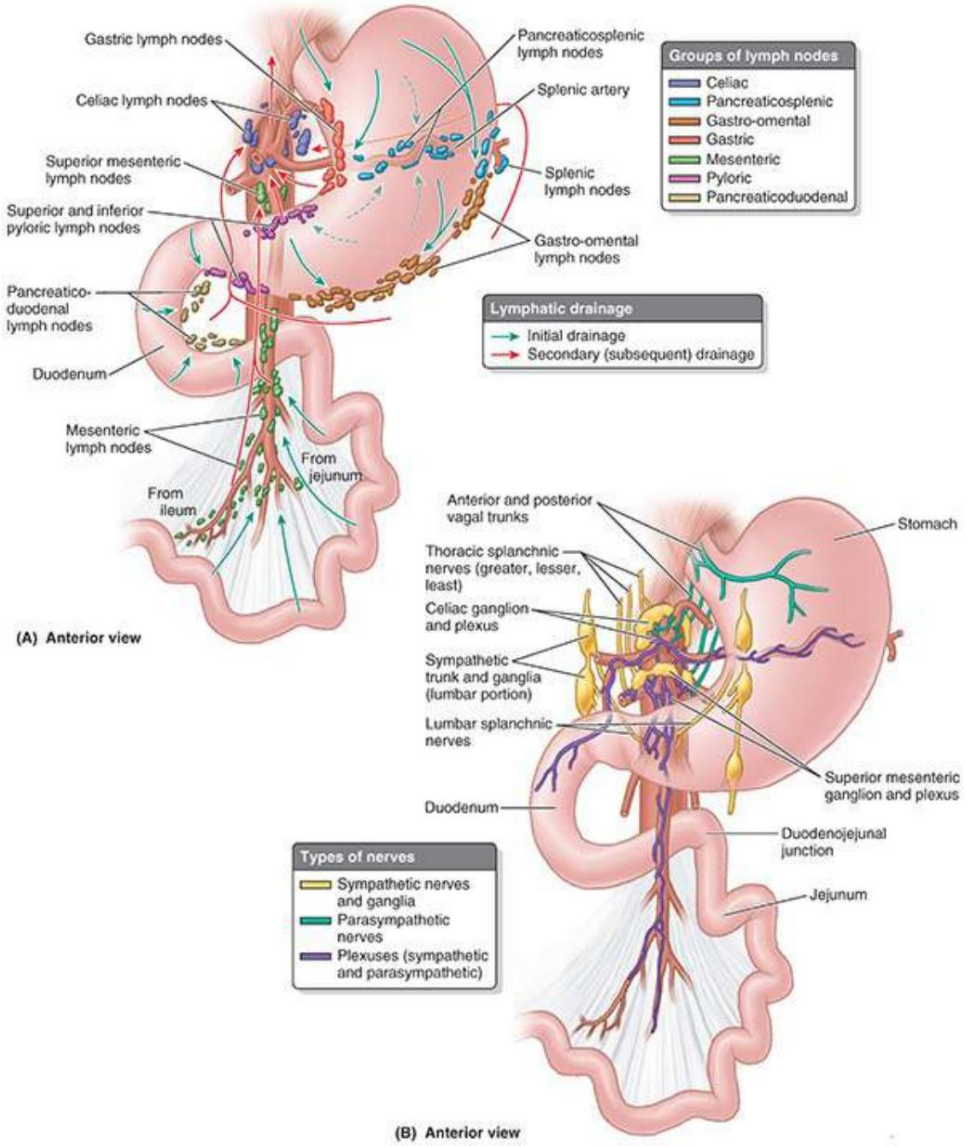

FIGURA 5.42. Drenaje linfático e inervación del estómago y del intestino delgado. A. Drenaje linfático. Las flechas indican la dirección del flujo linfático hacia los ganglios linfáticos. B. Inervación. La inervación del estómago es tanto parasimpática, procedente de los nervios vagos (X par craneal) a través del plexo esofágico, como simpática, a través del esplácnico mayor (abdominopélvico), el plexo celíaco y los plexos periarteriales.

La inervación parasimpática del estómago (fig. 5.42B) proviene de los troncos vagales anterior y posterior y sus ramas, que entran en el abdomen a través del hiato esofágico.

El tronco vagal anterior, derivado principalmente del nervio vago izquierdo (X par), generalmente ingresa al abdomen como una sola rama que se encuentra en la superficie anterior del esófago. Corre hacia la curvatura menor del estómago, donde desprende ramas hepática y duodenal, que salen del estómago en el ligamento hepatoduodenal. El resto del tronco vagal anterior continúa a lo largo de la curvatura menor, dando origen a las ramas gástricas anteriores.

El tronco vagal posterior de mayor tamaño, derivado principalmente del nervio vago derecho, ingresa al abdomen por la superficie posterior del esófago y pasa hacia la curvatura menor del

Machine Translated by Google

estómago. El tronco vagal posterior suministra ramas a las superficies anterior y posterior del estómago. Emite una rama celíaca, que pasa al plexo celíaco, y luego continúa por la curvatura menor, dando origen a las ramas gástricas posteriores.

La inervación del nervio simpático del estómago, desde los segmentos T6 a T9 de la médula espinal, pasa al plexo celíaco a través del nervio esplácnico mayor y se distribuye a través de los plexos alrededor de las arterias gástrica y gastroomental. (Ver “Inervación de las vísceras abdominales”).

Intestino delgado

El intestino delgado, formado por el duodeno, el yeyuno y el íleon (fig. 5.43), es el principal sitio de absorción de nutrientes de los materiales ingeridos. Se extiende desde el píloro hasta la unión ileocecal donde el íleon se une al ciego (la primera parte del intestino grueso). La parte pilórica del estómago desemboca en el duodeno, siendo regulado el ingreso duodenal por el píloro.

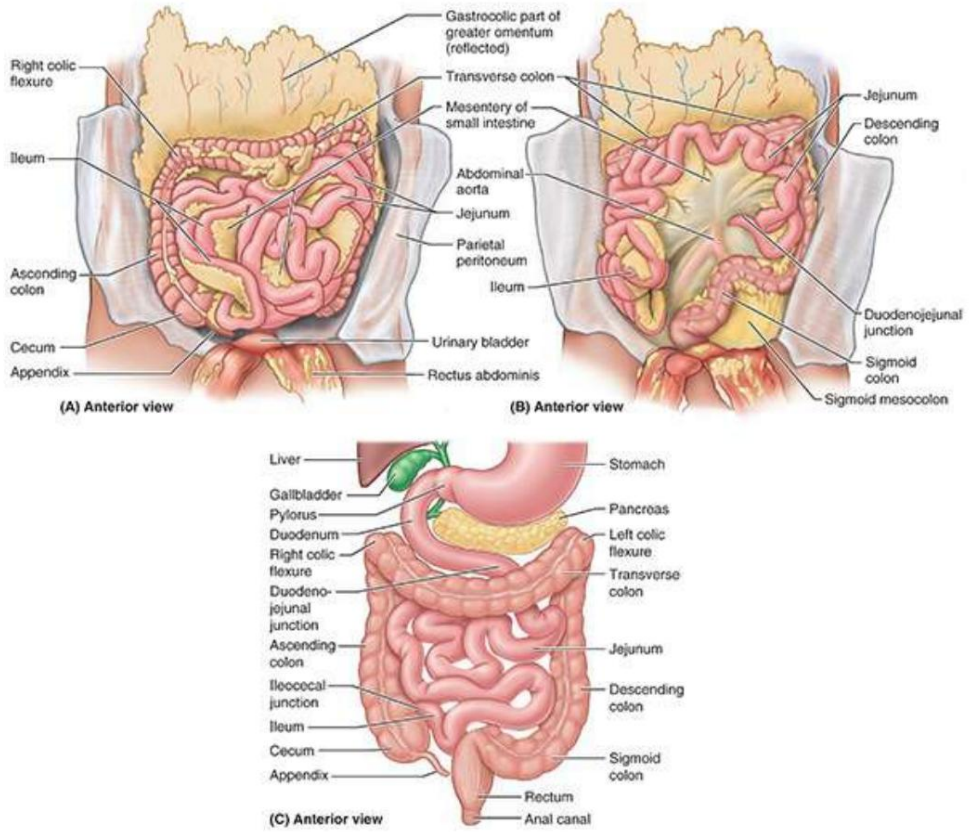

FIGURA 5.43. Intestinos delgado y grueso. A. Relaciones in situ. Obsérvense las circunvoluciones del intestino delgado in situ, rodeadas por tres lados por el intestino grueso y reveladas al elevar el epiplón mayor. B. Mesenterio del intestino delgado. El intestino delgado se ha retraído hacia arriba. C. Descripción general. Este dibujo de orientación del sistema alimentario indica la posición general y las relaciones de los intestinos.

DUODENO

GRAWANY
Machine Translated by Google

El duodeno (L. ancho de 12 dedos), la primera y más corta (25 cm) parte del intestino delgado, es también la parte más ancha y fija. El duodeno sigue un trayecto en forma de C alrededor de la cabeza del páncreas (figs. 5.43C y 5.44A, C). Comienza en el píloro del lado derecho y termina en el ángulo (unión) duodenoyeyunal del lado izquierdo (fig. 5.44B, C). Esta unión se produce aproximadamente al nivel de la vértebra L2, 2 a 3 cm a la izquierda de la línea media.
La unión suele adoptar la forma de un ángulo agudo, el ángulo duodenoyeyunal. La mayor parte del duodeno está fijada por el peritoneo a estructuras de la pared abdominal posterior y se considera parcialmente retroperitoneal. El duodeno se puede dividir en cuatro partes (figs. 5.44C y 5.45):

- Parte superior (primera): corta (aproximadamente 5 cm) y se encuentra anterolateral al cuerpo de L1. vértebra
- Parte descendente (segunda): más larga (7–10 cm) y desciende por los lados derechos de L1–L3 vértebras
- Parte inferior (tercera): de 6 a 8 cm de largo y cruza la vértebra L3.
- Parte ascendente (cuarta): corta (5 cm) y comienza a la izquierda de la vértebra L3 y se eleva hacia arriba hasta el borde superior de la L2. vértebra

Machine Translated by Google

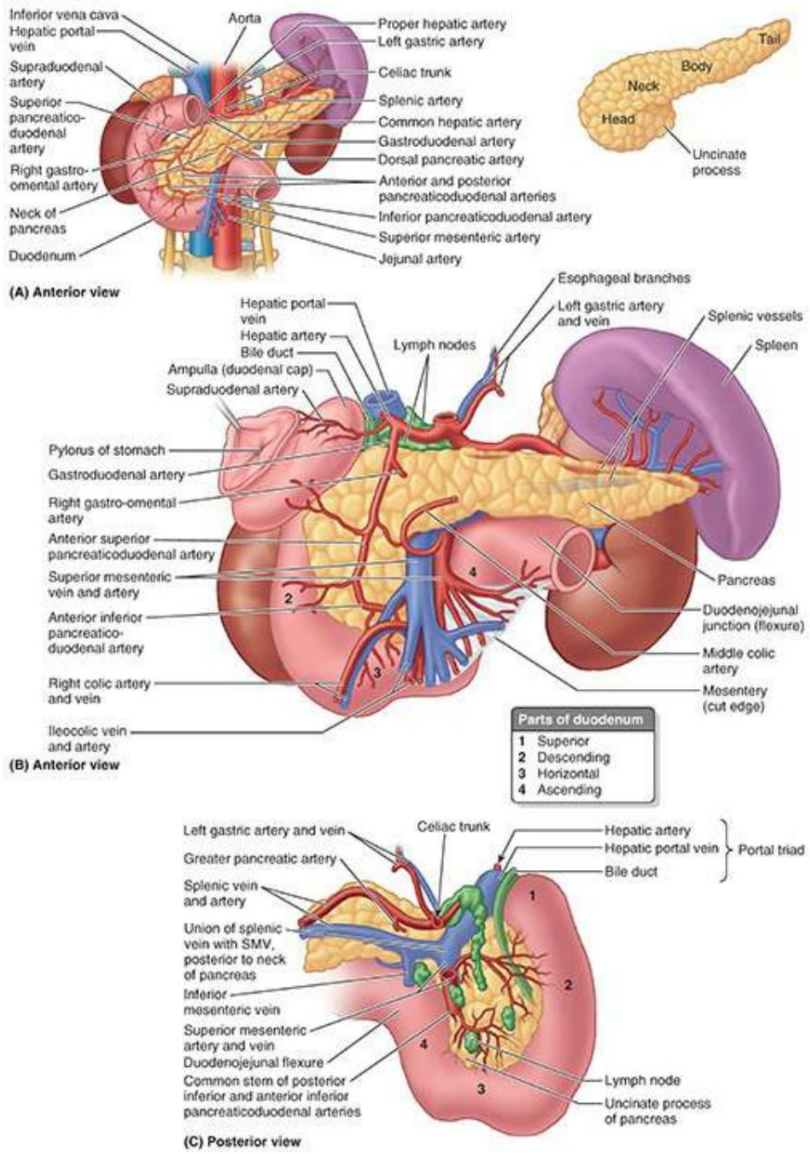

FIGURA 5.44. Duodeno, páncreas y bazo. A. Descripción general. El duodeno, el páncreas y el bazo y su suministro de sangre se revelan mediante la extirpación del estómago, el colon transverso y el peritoneo. B. Cara anterior del duodeno, páncreas y vasculatura relacionada. El duodeno se moldea alrededor de la cabeza del páncreas. C. Cara posterior del duodeno y del páncreas. La aorta abdominal y la vena cava inferior ocupan la concavidad vertical posterior a la cabeza del páncreas y la tercera parte del duodeno. El proceso uncinado es la extensión de la cabeza del páncreas que pasa por detrás de los vasos mesentéricos superiores. El conducto biliar desciende por una fisura (abierta) en la parte posterior de la cabeza del páncreas. SMV, vena mesentérica superior.

Los primeros 2 cm de la parte superior del duodeno, inmediatamente distal al píloro, tienen mesenterio y son móviles. Esta parte libre, llamada ampolla (capa duodenal), tiene una apariencia distinta del resto del duodeno cuando se observa radiográficamente con medio de contraste (fig. 5.37C, E). Los 3 cm distales de la parte superior y las otras tres partes del duodeno no tienen mesenterio y están inmóviles por ser retroperitoneales. Las principales relaciones del duodeno se ilustran en las figuras 5.44 y 5.45.

Machine Translated by Google

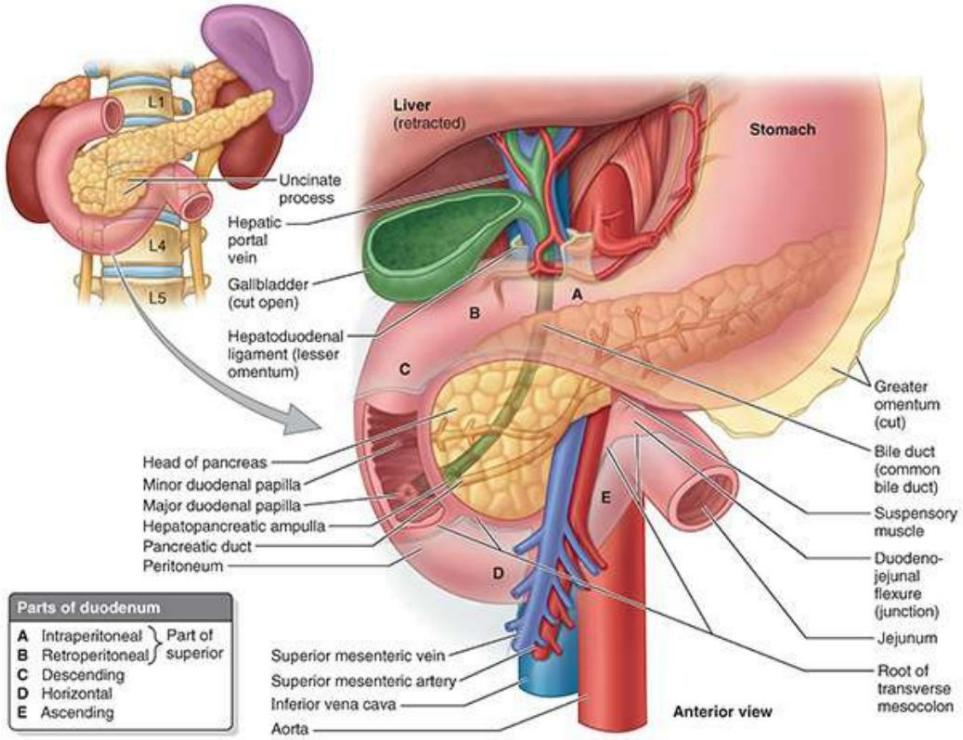

FIGURA 5.45. Relaciones y partes del duodeno. El duodeno sigue un recorrido en forma de C alrededor de la cabeza del páncreas.

La parte superior del duodeno asciende desde el píloro y está superpuesta por el hígado. y vesícula biliar. El peritoneo cubre su cara anterior, pero no tiene peritoneo en la parte posterior, a excepción de la ampolla. La parte proximal tiene el ligamento hepatoduodenal (parte del epiplón menor) adherido superiormente y el epiplón mayor adherido inferiormente (v. fig. 5.26).

La parte descendente del duodeno corre hacia abajo y se curva alrededor de la cabeza del páncreas (figs. 5.44 y 5.45). Inicialmente, se encuentra a la derecha y paralelo a la IVC. Los conductos biliares y pancreáticos principales entran en su pared posteromedial. Estos conductos suelen unirse para formar la ampolla hepatopancreática, que se abre en una eminencia, denominada papila duodenal mayor, situada posteromedialmente en el duodeno descendente. La parte descendente del duodeno es enteramente retroperitoneal. La superficie anterior de sus tercios proximal y distal está cubierta de peritoneo; sin embargo, el peritoneo se refleja desde su tercio medio para formar el mesenterio de doble capa del colon transverso, el mesocolon transverso.

La parte inferior (horizontal) del duodeno corre transversalmente hacia la izquierda y pasa sobre la VCI, la aorta y la vértebra L3. Está atravesado por la arteria y la vena mesentéricas superiores y la raíz del mesenterio del yeyuno y el íleon. Superior a él está la cabeza del páncreas y su proceso uncinado. La superficie anterior de la parte inferior está cubierta por peritoneo, excepto donde es atravesada por los vasos mesentéricos superiores y la raíz del mesenterio. Posteriormente está separada de la columna vertebral por el psoas mayor derecho, la VCI, la aorta y los vasos testiculares u ováricos derechos.

La parte ascendente del duodeno corre hacia arriba y a lo largo del lado izquierdo de la aorta para alcanzar el borde inferior del cuerpo del páncreas. Aquí se curva anteriormente para unirse al yeyuno.

Machine Translated by Google

en el ángulo duodenoyeyunal, sostenido por la inserción de un músculo suspensorio del duodeno (ligamento de Treitz). Este músculo está compuesto por una banda de músculo esquelético del diafragma y una banda fibromuscular de músculo liso de la tercera y cuarta parte del duodeno. La contracción de este músculo amplía el ángulo del ángulo duodenoyeyunal, facilitando el movimiento del contenido intestinal. El músculo suspensorio pasa por detrás del páncreas y la vena esplénica y por delante de la vena renal izquierda.

Las arterias del duodeno surgen del tronco celíaco y de la arteria mesentérica superior. (Figura 5.44). El tronco celíaco, a través de la arteria gastroduodenal y su rama, la arteria pancreaticoduodenal superior, irriga el duodeno proximal a la entrada del conducto biliar en la parte descendente del duodeno. La arteria mesentérica superior, a través de su rama, la arteria pancreaticoduodenal inferior, irriga el duodeno distal a la entrada del conducto biliar.
Las arterias pancreaticoduodenales se encuentran en la curva entre el duodeno y la cabeza del páncreas e irrigan ambas estructuras. La anastomosis de las arterias pancreaticoduodenal superior e inferior (es decir, entre las arterias celíaca y mesentérica superior) se produce entre la entrada del conducto biliar y la unión de las partes descendente e inferior del duodeno. Aquí se produce una transición importante en el suministro de sangre del tracto digestivo: proximalmente, extendiéndose orad (hacia la boca) hasta la parte abdominal del esófago e incluyéndola, la sangre es suministrada al tracto digestivo por el tronco celíaco; Distalmente, extendiéndose hacia el exterior (lejos de la boca) hasta el ángulo cólico izquierdo, la sangre es suministrada por la AMS. La base de esta transición en el suministro de sangre es embriológica; esta es la unión del intestino anterior y el intestino medio.

Las venas del duodeno siguen a las arterias y drenan en la vena porta hepática, algunas directamente y otras indirectamente, a través de las venas mesentérica superior y esplénica (fig. 5.41).

Los vasos linfáticos del duodeno siguen a las arterias. Los vasos linfáticos anteriores drenan hacia los ganglios linfáticos pancreaticoduodenales, ubicados a lo largo de las arterias pancreaticoduodenales superior e inferior, y hacia los ganglios linfáticos pilóricos, que se encuentran a lo largo de la arteria gastroduodenal (fig. 5.46). Los vasos linfáticos posteriores pasan por detrás de la cabeza del páncreas y drenan hacia los ganglios linfáticos mesentéricos superiores. Los vasos linfáticos eferentes de los ganglios linfáticos duodenales drenan hacia los ganglios linfáticos celíacos.

LGRAWANY
Machine Translated by Google

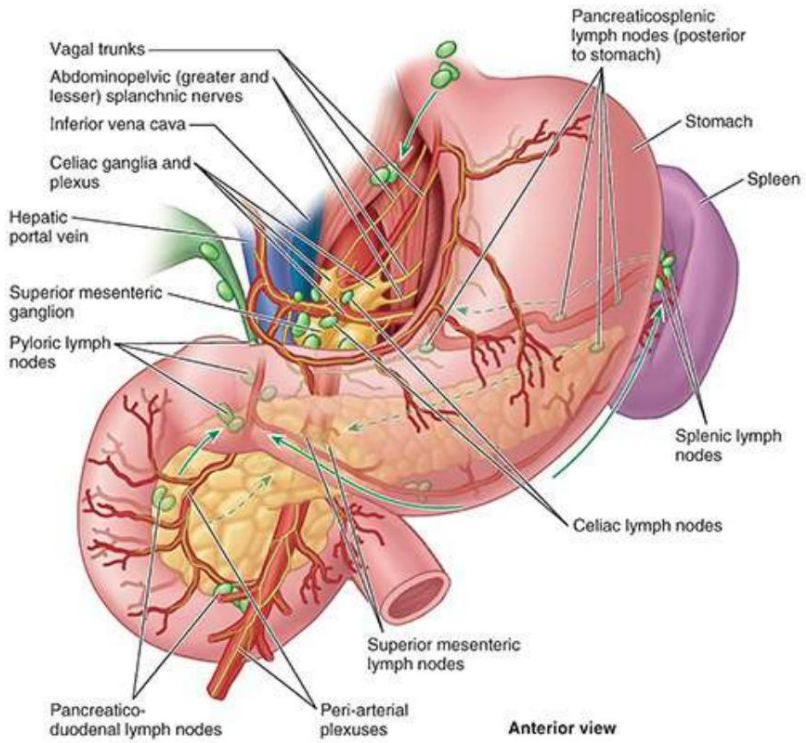

FIGURA 5.46. Drenaje linfático e inervación del duodeno, páncreas y bazo. La estrecha relación posicional de estos órganos da como resultado que se compartan vasos sanguíneos, vasos linfáticos y vías nerviosas, en su totalidad o en parte.

Los nervios del duodeno derivan del nervio vago y de los nervios esplácnicos mayor y menor (abdominopélvico) a través de los plexos celíaco y mesentérico superior. Luego, los nervios son transportados al duodeno a través de plexos periarteriales que se extienden hasta las arterias pancreaticoduodenales (consulte "Inervación de las vísceras abdominales").

YEYUNO E ÍLEO

La segunda parte del intestino delgado, el yeyuno, comienza en el ángulo duodenoyeyunal, donde el tracto gastrointestinal reanuda un curso intraperitoneal. La tercera parte del intestino delgado, el íleon, termina en la unión ileocecal, la unión del íleon terminal y el ciego (Figs. 5,43C y 5,47). Juntos, el yeyuno y el íleon miden entre 6 y 7 m de largo; el yeyuno constituye aproximadamente dos quintas partes y el íleon aproximadamente tres quintas partes de la sección intraperitoneal del intestino delgado.

Machine Translated by Google

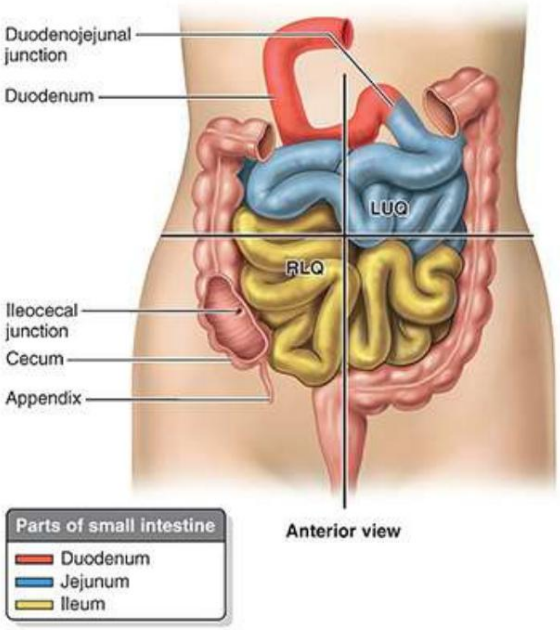

FIGURA 5.47. Yeyuno e íleon. El yeyuno comienza en el ángulo duodenoyeyunal y el íleon termina en el ciego. El término combinado yeyuno-íleon se utiliza a veces como expresión del hecho de que no existe una línea externa clara de demarcación entre el yeyuno y el íleon. LUQ, cuadrante superior izquierdo; RLQ, cuadrante inferior derecho.

La mayor parte del yeyuno se encuentra en el cuadrante superior izquierdo (LUQ) del compartimento infracólico, mientras que la mayor parte del íleon se encuentra en el cuadrante inferior derecho (RLQ). El íleon terminal suele encontrarse en la pelvis desde donde asciende y termina en la cara medial del ciego. Aunque no existe una línea clara de demarcación entre el yeyuno y el íleon, tienen características distintivas que son quirúrgicamente importantes (fig. 5.48B-F; tabla 5.8).

LGRAWANY
Machine Translated by Google

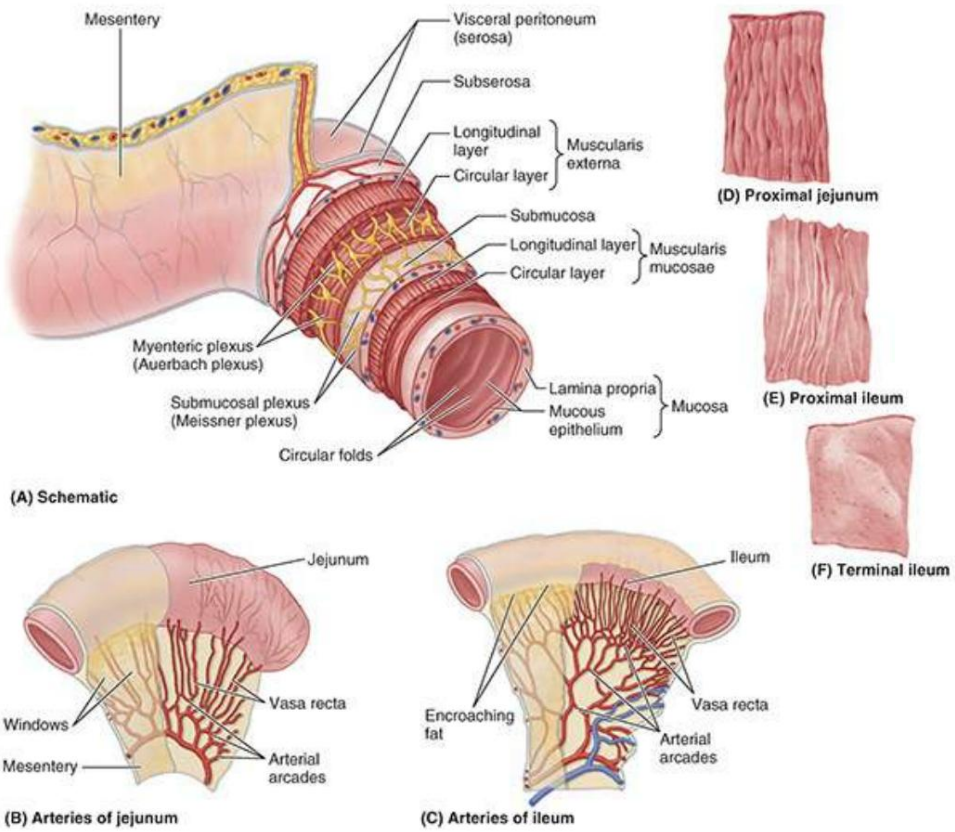

FIGURA 5.48. Estructura del mesenterio y el intestino delgado: características distintivas del yeyuno y el íleon. A. mesenterio y pared del intestino delgado. Tenga en cuenta que el mesenterio es un pliegue de doble capa de peritoneo visceral que suspende el intestino y Conduce la neurovasculatura hacia y desde la pared posterior del cuerpo. B–F. Rasgos distintivos del yeyuno y el íleon. se ilustran en la Tabla 5.8 .

TABLA 5.8. CARACTERÍSTICAS DISTINTIVOS DEL YEYUNO E ÍLEO EN CUERPO VIVO (FIG. 5.48)

Característica	Yeyuno (B y D)a		Íleon (C, E y F)a	
Color	Rojo más intenso		rosa más pálido	
Calibre	2 a 4 centímetros		2-3 centímetros	
Muro	Grueso y pesado		Delgado y ligero	
Vascularidad	Mayor que	} (B)	Menos	}(C)
vasos rectos	Largo		Corto	
Arcadas	Algunos bucles grandes		Muchos bucles cortos	
Grasa en el mesenterio	Menos		Más	
Pliegues circulares (L. plicae circulares)	Grande, alto y muy compacto (D)		Baja y escasa (E); ausente en la parte distal (F)	
Nódulos linfoides (parches de Peyer)	Pocos		Muchos (F)	

aLas letras entre paréntesis se refieren a figuras individuales en la Figura 5.48.

Machine Translated by Google

El mesenterio es un pliegue del peritoneo en forma de abanico que une el yeyuno y el íleon al pared abdominal posterior (figs. 5.43B y 5.48A). El origen o raíz del mesenterio (de aproximadamente 15 cm de largo) se dirige oblicuamente, hacia abajo y hacia la derecha (fig. 5.49A). Se extiende desde la unión duodenoyeyunal en el lado izquierdo de la vértebra L2 hasta la unión ileocólica y la articulación sacroilíaca derecha. La longitud media del mesenterio desde su raíz hasta el borde intestinal es de 20 cm. La raíz del mesenterio cruza (sucesivamente) las partes ascendente e inferior del duodeno, la aorta abdominal, la VCI, el uréter derecho, el psoas mayor derecho y los vasos testiculares u ováricos derechos. Entre las dos capas del mesenterio se encuentran los vasos mesentéricos superiores, los ganglios linfáticos, una cantidad variable de grasa y los nervios autónomos.

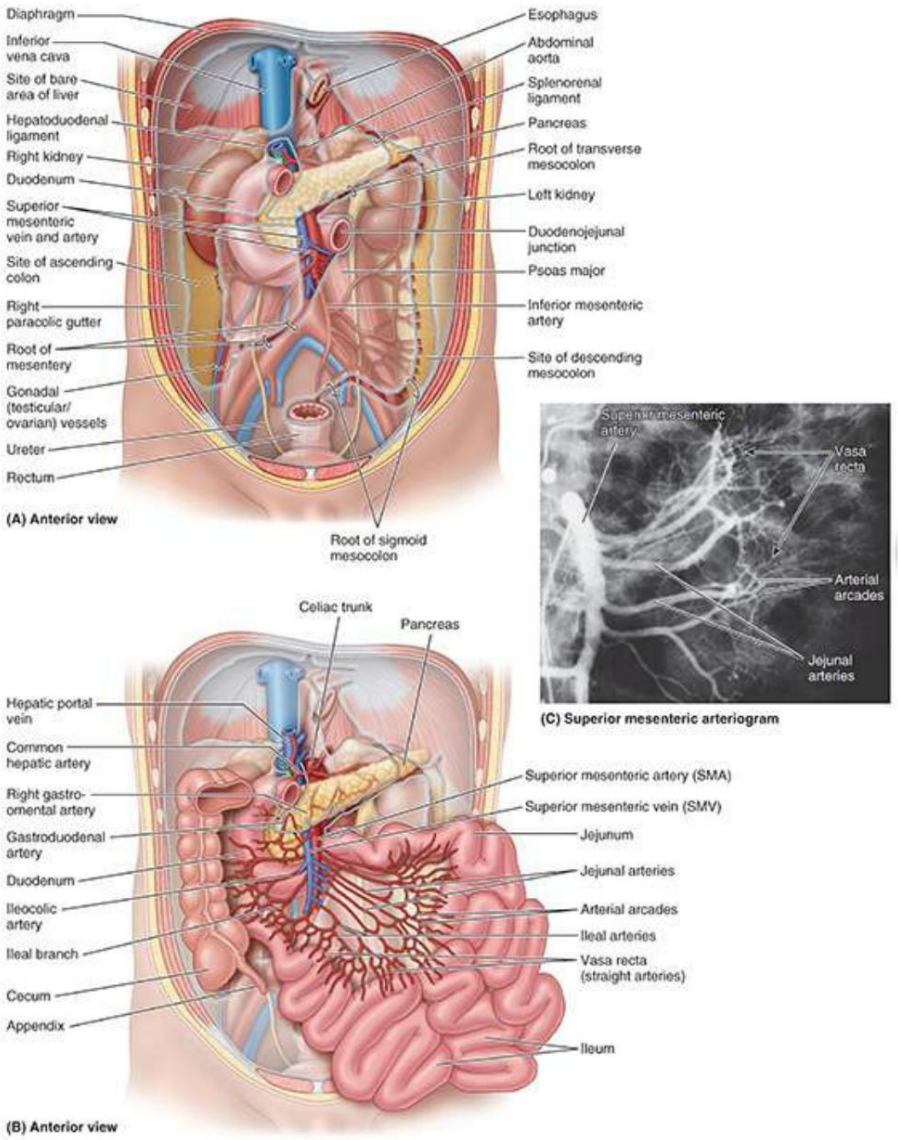

FIGURA 5.49. Irrigación arterial y mesenterios de los intestinos. A. Irrigación arterial del intestino grueso. Se han cortado en sus raíces los mesocolon transverso y sigmoideo y el mesenterio del yeyuno y el íleon. Las arterias ileocólica y cólica derecha del lado derecho y las arterias cólica izquierda y sigmoidea del lado izquierdo originalmente discurrían dentro de los mesenterios (mesocolon ascendente y descendente) que luego se fusionaron con la pared posterior; se pueden restablecer quirúrgicamente. B. Irrigación arterial y drenaje venoso del intestino delgado. Excepto el duodeno proximal, todo el intestino delgado está

LGRAWANY
Machine Translated by Google

suministrado por la SMA. La SMV drena sangre de las mismas porciones del intestino hacia la vena porta hepática. C.
Arteriografía que muestra las arterias yeyunales.

La arteria mesentérica superior (AMS) irriga el yeyuno y el íleon a través de las vías yeyunal e ileal. arterias (fig. 5.49B).

La AMS suele surgir de la aorta abdominal al nivel de la vértebra L1, aproximadamente 1 cm por debajo del tronco celíaco, y discurre entre las capas del mesenterio, enviando entre 15 y 18 ramas al yeyuno y al íleon (véanse las figuras 5.54 y 5.54). 5.55). Las arterias se unen para formar bucles o arcos, llamados arcadas arteriales, que dan lugar a arterias rectas, llamadas vasos rectos (figs. 5.48B y 5.49B).

La vena mesentérica superior drena el yeyuno y el íleon (fig. 5.49B). Se encuentra anterior y a la derecha de la AMS en la raíz del mesenterio (fig. 5.49A). La VSM termina por detrás del cuello del páncreas, donde se une con la vena esplénica para formar la vena porta hepática (fig. 5.44C).

Los vasos linfáticos especializados en las vellosidades intestinales (pequeñas proyecciones de la membrana mucosa) que absorben grasa se llaman lácteos. Vuelcan su líquido lechoso en los plexos linfáticos de las paredes del yeyuno y el íleon. Los lácteos drenan a su vez en los vasos linfáticos entre las capas del mesenterio. Dentro del mesenterio, la linfa pasa secuencialmente a través de tres grupos de ganglios linfáticos (fig. 5.50):

• Ganglios linfáticos yuxtaintestinales: ubicados cerca de la pared intestinal •
Ganglios linfáticos mesentéricos: dispersos entre las arcadas arteriales •
Ganglios centrales superiores: ubicados a lo largo de la parte proximal de la AMS

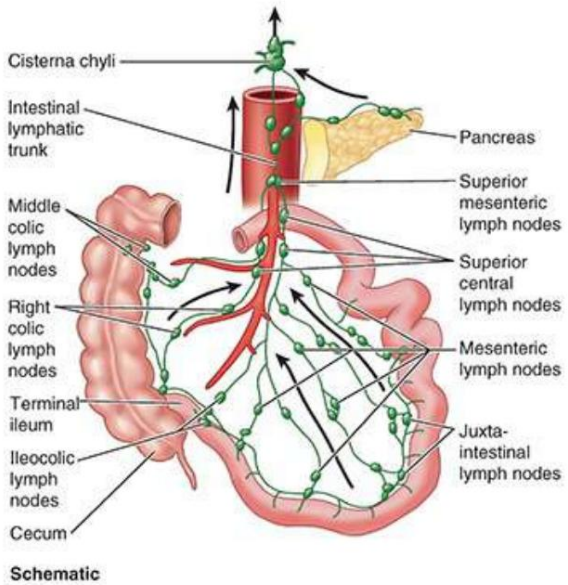

FIGURA 5.50. Ganglios linfáticos mesentéricos. Los ganglios superiores forman un sistema en el que los ganglios centrales, en la raíz de la arteria mesentérica superior, reciben linfa de los ganglios mesentéricos, ileocólicos, cólicos derechos y cólicos medios, que a su vez reciben linfa de los ganglios linfáticos yuxtaintestinales. Los ganglios yuxtaintestinales adyacentes a los intestinos son los más abundantes.
Menos ocurren a lo largo de las arterias. Flechas, flujo de linfa.

Los vasos linfáticos eferentes de los ganglios linfáticos mesentéricos drenan al mesentérico superior.

Machine Translated by Google

ganglios linfáticos. Los vasos linfáticos del íleon terminal siguen la rama ileal de la arteria ileocólica hasta los ganglios linfáticos ileocólicos.

La AMS y sus ramas están rodeadas por un plexo nervioso periarterial a través del cual Los nervios son conducidos a las partes del intestino irrigadas por esta arteria (fig. 5.51). Las fibras simpáticas de los nervios que van al yeyuno y al íleon se originan en los segmentos T8-T10 de la médula espinal y llegan al plexo del nervio mesentérico superior a través de los troncos simpáticos y los nervios esplácnicos torácicos abdominopélvicos (mayor, menor y menor). Las fibras simpáticas presinápticas hacen sinapsis con cuerpos celulares de neuronas simpáticas postsinápticas en los ganglios celíacos y mesentéricos superiores (prevertebrales). Las fibras parasimpáticas de los nervios del yeyuno y el íleon derivan de los troncos vagales posteriores. Las fibras parasimpáticas presinápticas hacen sinapsis con neuronas parasimpáticas postsinápticas en los plexos mientérico y submucoso del sistema nervioso entérico en la pared intestinal (consulte “Inervación de las vísceras abdominales”).

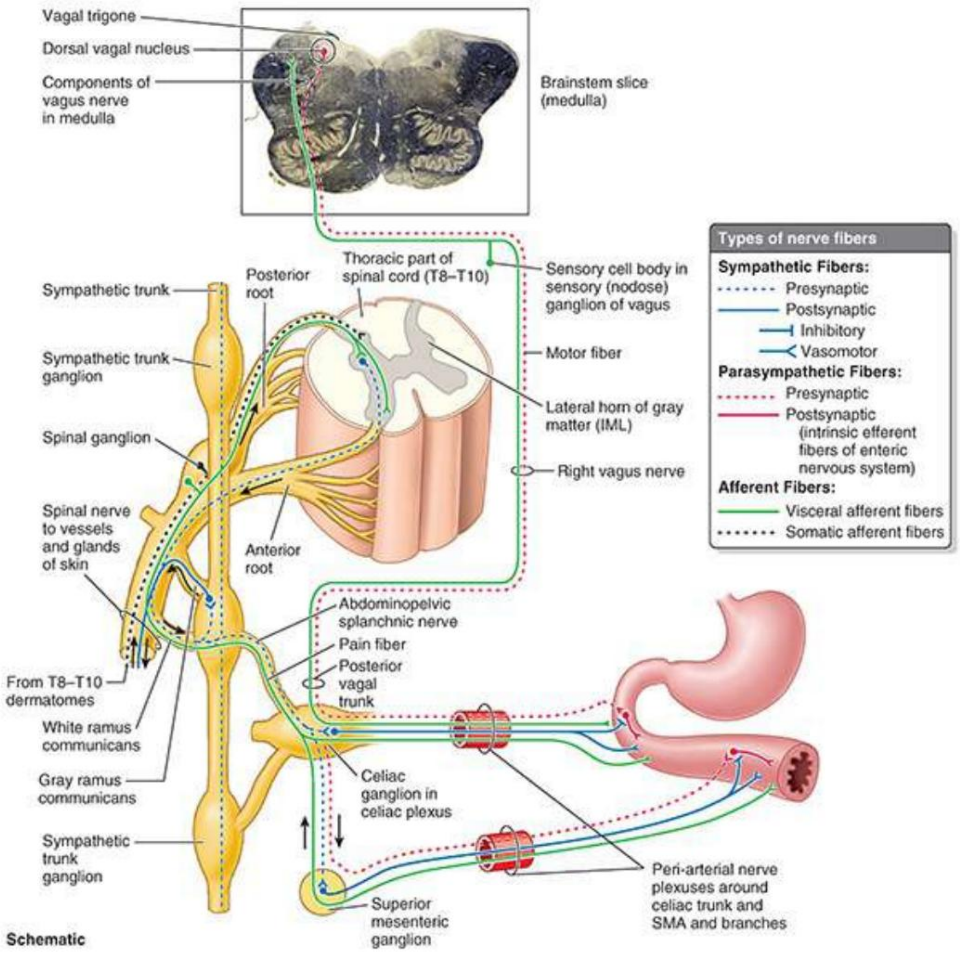

FIGURA 5.51. Inervación extrínseca del intestino delgado. Las fibras nerviosas simpáticas presinápticas se originan en los segmentos T8 o T9 a través de T10 o T11 de la médula espinal y llegan al plexo celíaco a través de los troncos simpáticos y los nervios esplácnicos mayores y menores (abdominopélvicos). Después de hacer sinapsis en los ganglios celíacos y mesentéricos superiores, las fibras nerviosas postsinápticas acompañan a las arterias hasta el intestino. Las fibras aferentes se ocupan de los reflejos largos y del dolor que llega al SNC. Los nervios parasimpáticos presinápticos (vagos) se originan en el bulbo raquídeo (oblongado) y pasan al intestino a través del tronco vagal posterior. Hacen sinapsis con neuronas postsinápticas intrínsecas del sistema nervioso entérico ubicadas en el

LGRAWANY
Machine Translated by Google

pared intestinal. SMA: arteria mesentérica superior. Flechas, dirección de impulsos; IML: columna de células intermediolateral.

La estimulación simpática reduce la actividad peristáltica y secretora del intestino y causa vasoconstricción, reduciendo o deteniendo la actividad gastrointestinal y haciendo que la sangre (y la energía) estén disponibles para "huir o luchar". La estimulación parasimpática aumenta la peristalsis y la actividad de secreción del intestino, restaurando la actividad gastrointestinal después de una reacción simpática.
El cese de la estimulación simpática permite la vasodilatación, restableciendo el flujo sanguíneo al intestino activo. El intestino delgado también tiene fibras sensoriales (aferentes viscerales) extrínsecas e intrínsecas. El intestino es insensible a la mayoría de los estímulos dolorosos, incluidos cortes y ardores; sin embargo, es sensible a la distensión que se percibe como cólico (dolores abdominales espasmódicos o “calambres intestinales”). El dolor visceral del intestino delgado puede referirse a dermatomas inervados por fibras aferentes somáticas que comparten los mismos ganglios sensoriales espinales y segmentos de la médula espinal.

Intestino grueso

El intestino grueso es donde se absorbe el agua de los residuos no digeribles del quimo líquido, convirtiéndola en heces semisólidas que se almacenan temporalmente y se dejan acumular hasta que se produce la defecación. El intestino grueso está formado por el ciego; apéndice; colon ascendente, transverso, descendente y sigmoide; recto; y canal anal (fig. 5.52). El intestino grueso se puede distinguir del intestino delgado por lo siguiente:

• Apéndices omentales: proyecciones pequeñas, grasas, parecidas a omentos. • Teniae coli: tres bandas longitudinales distintas: (1) tenia mesocólica, a la que se unen los mesocolon transversal y sigmoideo; (2) tenia omental, a la que se unen los apéndices omentales; y (3) tenia libre (L. t. libera), a la que no se unen mesocolon ni apéndices omentales
• Haustra: saculaciones de la pared del colon entre las tenias • Un calibre mucho mayor (diámetro interno)

Machine Translated by Google

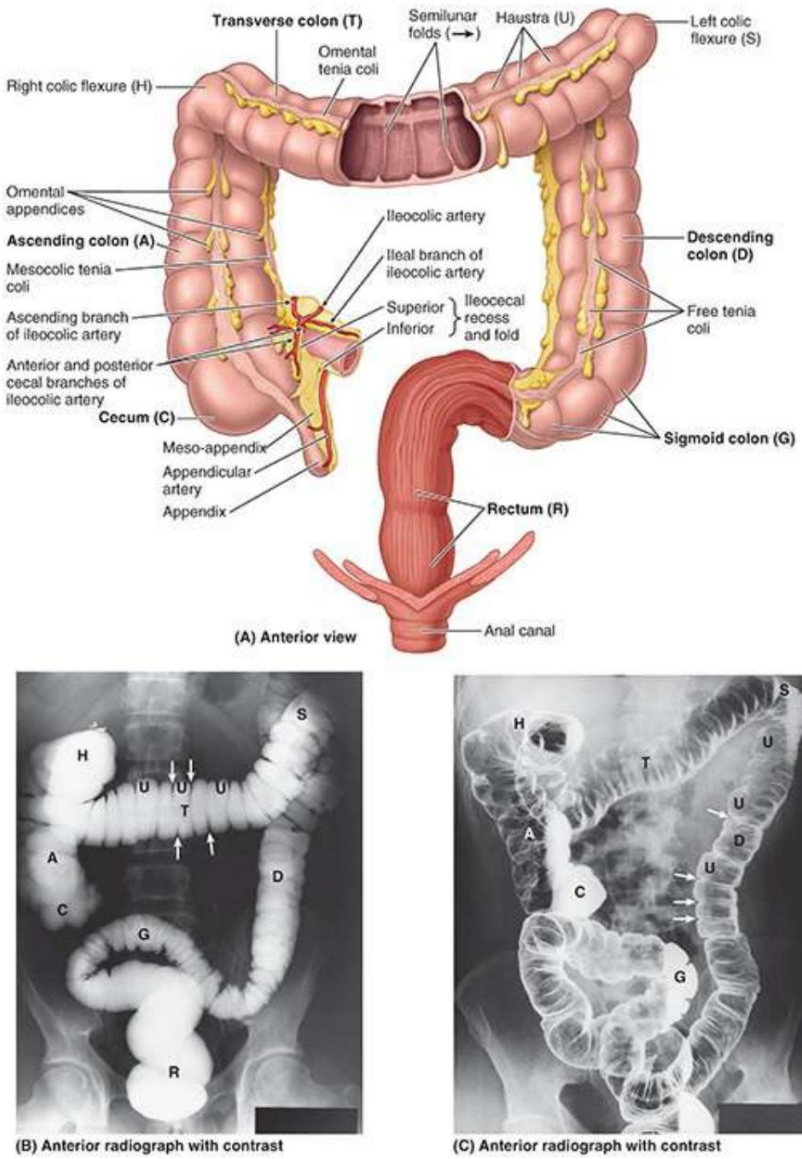

FIGURA 5.52. Íleon terminal e intestino grueso (incluido el apéndice). A. Descripción general. Las tenias, las haustras y los apéndices omentales grasos (característicos del colon) no están asociados con el recto. B. Estudio de contraste único. Para examinar el colon, se aplica un enema de bario después de que un enema de limpieza limpia el intestino de materia fecal. Son visibles los pliegues semilunares que delimitan las haustras. C. Estudio de doble contraste. Después del estudio de contraste simple, el paciente evacuó el bario y se distendió el colon con aire para este estudio de doble contraste. La superficie luminal permanece recubierta por una fina capa de bario. Flechas, pliegues semilunares.

Las teniae coli (bandas engrosadas de músculo liso que representan la mayor parte de la capa longitudinal) comienzan en la base del apéndice cuando la gruesa capa longitudinal del apéndice se separa en tres bandas. Las tenias recorren todo el intestino grueso, ampliándose abruptamente y fusionándose entre sí nuevamente en la unión rectosigmoidea en una capa longitudinal continua alrededor del recto. Debido a que su contracción tónica acorta la parte de la pared a la que están asociados, el colon se vuelve sacular o "holgado" entre las tenias, formando la haustra.

CIEGO Y APÉNDICE

Machine Translated by Google

El ciego es la primera parte del intestino grueso; se continúa con el colon ascendente. El ciego es una bolsa intestinal ciega, de aproximadamente 7,5 cm de largo y ancho. Se encuentra en la fosa ilíaca del cuadrante inferior derecho del abdomen, por debajo de la unión del íleon terminal y el ciego (figs. 5.52 y 5.53). Si se distiende con heces o gases, el ciego puede palparse a través de la pared abdominal anterolateral.

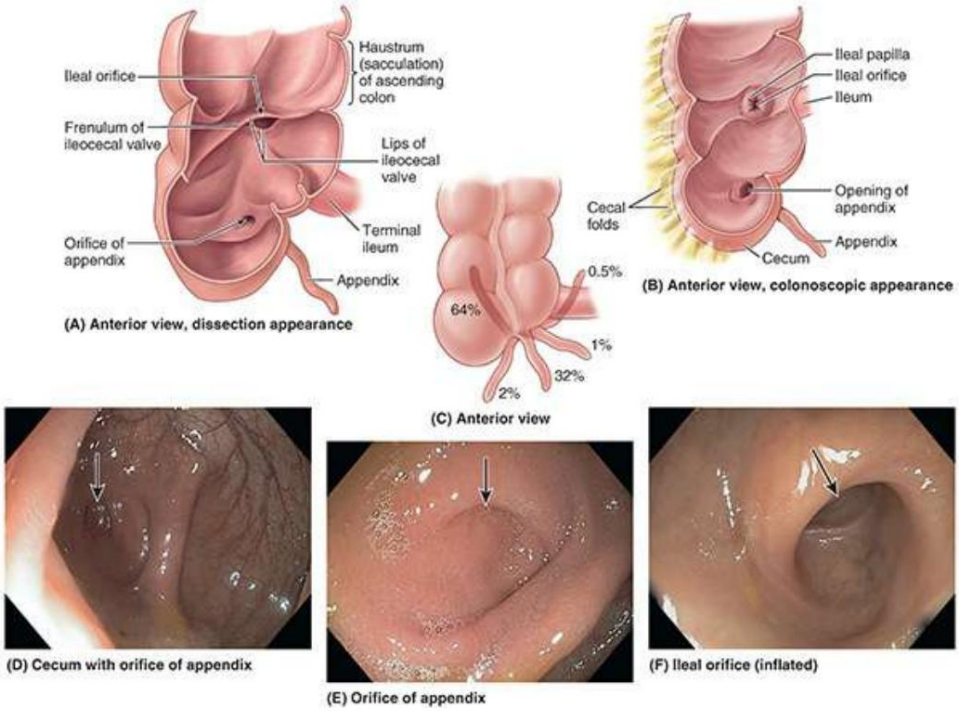

FIGURA 5.53. Íleon terminal, ciego y apéndice. A. Ciego abierto y secado al aire. Observe la válvula ileocecal y el orificio ileal. El frenillo es un pliegue (más evidente en cadáveres) que va desde la válvula ileocecal a lo largo de la pared en la unión del ciego y el colon ascendente. B. Aspecto endoscópico (vivo) de la válvula ileocecal. C. Incidencia aproximada de diversas localizaciones del apéndice, basada en un análisis de 10.000 casos. D-F. Vistas colonoscópicas (las flechas indican los orificios).

El ciego suele encontrarse a 2,5 cm del ligamento inguinal; está casi completamente envuelto por peritoneo y puede levantarse libremente. Sin embargo, el ciego no tiene mesenterio. Debido a su relativa libertad, puede desplazarse de la fosa ilíaca, pero suele estar unido a la pared abdominal lateral por uno o más pliegues cecales del peritoneo (fig. 5.53B). El íleon terminal ingresa al ciego de manera oblicua y parcialmente invagina hacia él.

En la disección, el orificio ileal ingresa al ciego entre los labios ileocólicos (superior e inferior), pliegues que se unen lateralmente formando crestas llamadas frenula del orificio ileal (fig. 5.53A). Se creía que cuando el ciego se distiende o se contrae, los labios y el frenillo se tensan activamente, cerrando la válvula para evitar el reflujo del ciego hacia el íleon. Sin embargo, la observación directa mediante endoscopia en personas vivas no respalda esta descripción. El músculo circular está poco desarrollado alrededor del orificio; por lo tanto, es poco probable que la válvula tenga alguna acción esfintérica que controle el paso del contenido intestinal desde el íleon al ciego.

Sin embargo, el orificio suele cerrarse mediante contracción tónica y aparece como una papila ileal en el lado cecal (fig. 5.53B). La papila probablemente sirve como una válvula de aleta relativamente pasiva, evitando

Machine Translated by Google

reflujo desde el ciego hacia el íleon a medida que se producen las contracciones para impulsar el contenido hacia el colon ascendente y hacia el colon transverso (Magee y Dalley, 1986).

El apéndice (apéndice vermiforme; L. vermis, parecido a un gusano) es un divertículo intestinal ciego. (6 a 10 cm de longitud) que contiene masas de tejido linfoide. Surge de la cara posteromedial del ciego inferior a la unión ileocecal. El apéndice tiene un mesenterio triangular corto, el mesoapéndice, que deriva del lado posterior del mesenterio del íleon terminal (fig. 5.52A). El mesoapéndice se adhiere al ciego y a la parte proximal del apéndice. La posición del apéndice es variable, pero suele ser retrocecal (fig. 5.53C; consulte el recuadro clínico "Posición del apéndice" en este capítulo).

El riego arterial del ciego proviene de la arteria ileocólica, la rama terminal de la AMS. (Figuras 5.54 y 5.55; Tabla 5.9). La arteria apendicular, una rama de la arteria ileocólica, irriga el apéndice. El drenaje venoso del ciego y el apéndice fluye a través de un afluente de la VMS, la vena ileocólica (fig. 5.56A).

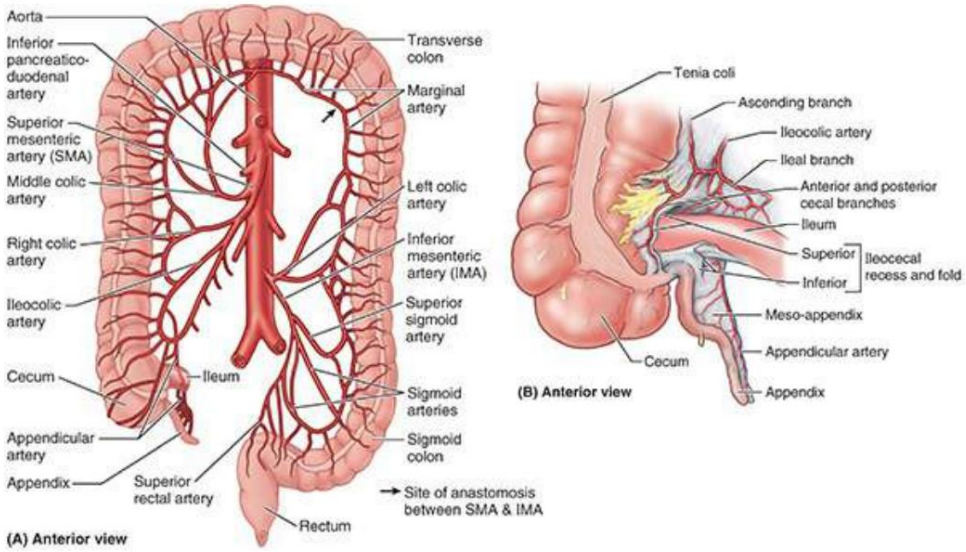

FIGURA 5.54. Irrigación arterial del intestino grueso y del apéndice. A. Descripción general. B. Arterias de la región ileocecal.

TABLA 5.9. RIEGO ARTERIAL A LOS INTESTINOS

Artería	Origen	Curso	Distribución
mesentérico superior	Aorta abdominal corre	desde la raíz del mesenterio hasta la unión ileocecal	Parte del tracto gastrointestinal derivada del intestino medio.
Intestinal (yeyunal e ileal) (n = 15-18)	Arteria mesentérica superior	Pasa entre dos capas de mesenterio.	Yeyuno e íleon
cólico medio		Asciende retroperitonealmente y pasa entre las capas del mesocolon transverso.	Colon transverso
cólico derecho		Pasa por vía retroperitoneal hasta llegar al colon ascendente.	Colon ascendente
ileocólico	Rama terminal Corre a	lo largo de la raíz del mesenterio y divide el íleon, el ciego y el colon ascendente.	

Machine Translated by Google

	de la arteria mesentérica superior	en ramas ileales y cólicas	
Arteria ileocólica	apendicular	Pasa entre las capas del mesoapéndice	Apéndice
Inferior mesentérico	Aorta abdominal	Desciende retroperitonealmente hacia la izquierda de la aorta abdominal.	Irriga parte del tracto gastrointestinal derivado del intestino posterior.
cólico izquierdo	Inferior arteria mesentérica	Pasa por vía retroperitoneal hacia el colon izquierdo y descendente.	Colon descendente
Sigmoide (n = 3– 4)		Pasa por vía retroperitoneal hacia el colon izquierdo y descendente.	Colon descendente y sigmoide
Rectal superior	Rama terminal del inferior arteria mesentérica	Desciende retroperitonealmente al recto.	Parte proximal del recto
rectal medio	Arteria ilíaca interna	Pasa por vía retroperitoneal al recto.	Parte media del recto
rectal inferior	Interno arteria pudenda	Cruza la fosa isquioanal para llegar al recto	Parte distal del recto y el canal anal

El drenaje linfático del ciego y el apéndice pasa a los ganglios linfáticos del mesoapéndice. y a los ganglios linfáticos ileocólicos que se encuentran a lo largo de la arteria ileocólica (fig. 5.56B). Los vasos linfáticos eferentes pasan a los ganglios linfáticos mesentéricos superiores.

La inervación del ciego y del apéndice deriva de los nervios simpáticos y parasimpáticos del plexo mesentérico superior (fig. 5.56C). Las fibras nerviosas simpáticas se originan en la parte torácica inferior de la médula espinal y las fibras nerviosas parasimpáticas derivan de los nervios vagos. Las fibras nerviosas aferentes del apéndice acompañan a los nervios simpáticos hasta el segmento T10 de la médula espinal (consulte "Inervación de las vísceras abdominales").

COLON

El colon tiene cuatro partes (ascendente, transversal, descendente y sigmoidea) que se suceden formando un arco (véanse figuras 5.43C y 5.52). El colon rodea el intestino delgado, el colon ascendente se encuentra a la derecha del intestino delgado, el colon transverso superior y/o anterior a él, el colon descendente a su izquierda y el colon sigmoide inferior a él.

El colon ascendente es la segunda parte del intestino grueso. Pasa superiormente a la derecha. lado de la cavidad abdominal desde el ciego hasta el lóbulo derecho del hígado, donde gira hacia la izquierda en el ángulo cólico derecho (flexión hepática). Esta flexión se encuentra profunda hasta las costillas novena y décima y está superpuesta por la parte inferior del hígado.

El colon ascendente es más estrecho que el ciego y secundariamente es retroperitoneal a lo largo del lado derecho de la pared abdominal posterior. El colon ascendente suele estar cubierto por peritoneo en su parte anterior y lateral; sin embargo, en aproximadamente el 25% de las personas tiene un mesenterio corto.
El colon ascendente está separado de la pared abdominal anterolateral por el epiplón mayor.
Un surco vertical profundo revestido con peritoneo parietal, el canal paracólico derecho, se encuentra entre la cara lateral del colon ascendente y la pared abdominal adyacente (v. fig. 5.49A).

Machine Translated by Google

El riego arterial del colon ascendente y del ángulo cólico derecho proviene de ramas de la AMS, las arterias ileocólica y cólica derecha (figs. 5.54 y 5.55; tabla 5.9). Estas arterias se anastomosan entre sí y con la rama derecha de la arteria cólica media, la primera de una serie de arcadas anastomóticas que continúan las arterias cólica izquierda y sigmoidea para formar un canal arterial continuo, la arteria marginal (arteria yuxtacólica). Esta arteria es paralela y se extiende a lo largo del colon cerca de su borde mesentérico.

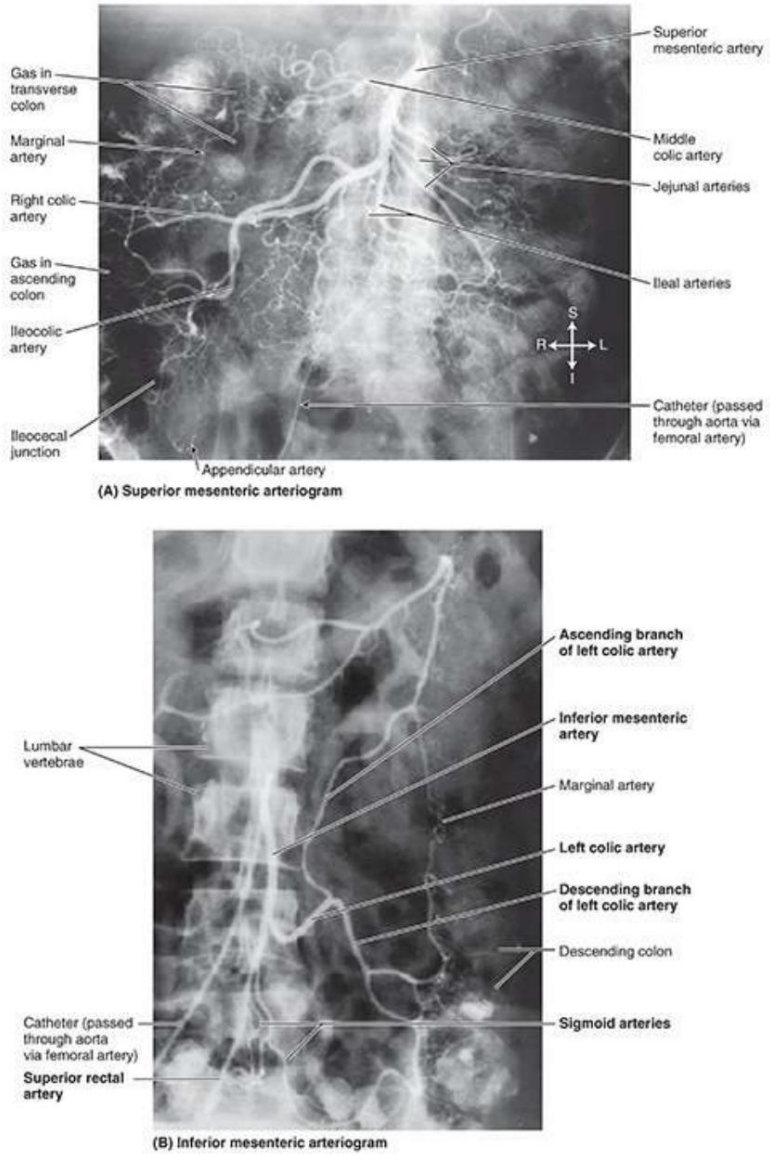

FIGURA 5.55. Arteriografía mesentérica superior e inferior. A. Arteriografía de ramas de la arteria mesentérica superior. Se inyectó un tinte radiopaco en el torrente sanguíneo mediante un catéter introducido en la arteria femoral y se avanzó a través de las arterias ilíacas y la aorta hasta la abertura de la arteria mesentérica superior. B. Arteriografía de ramas de la arteria mesentérica inferior.

El drenaje venoso del colon ascendente fluye a través de afluentes del SMV, el ileocólico. y venas cólicas derechas (fig. 5.56A). El drenaje linfático pasa primero a los ganglios linfáticos epicólicos y paracólicos, luego a los ganglios linfáticos ileocólicos y cólicos derechos intermedios, y

LGRAWANY
Machine Translated by Google

desde ellos hasta los ganglios linfáticos mesentéricos superiores (fig. 5.56B). La inervación del colon ascendente deriva del plexo del nervio mesentérico superior (fig. 5.56C).

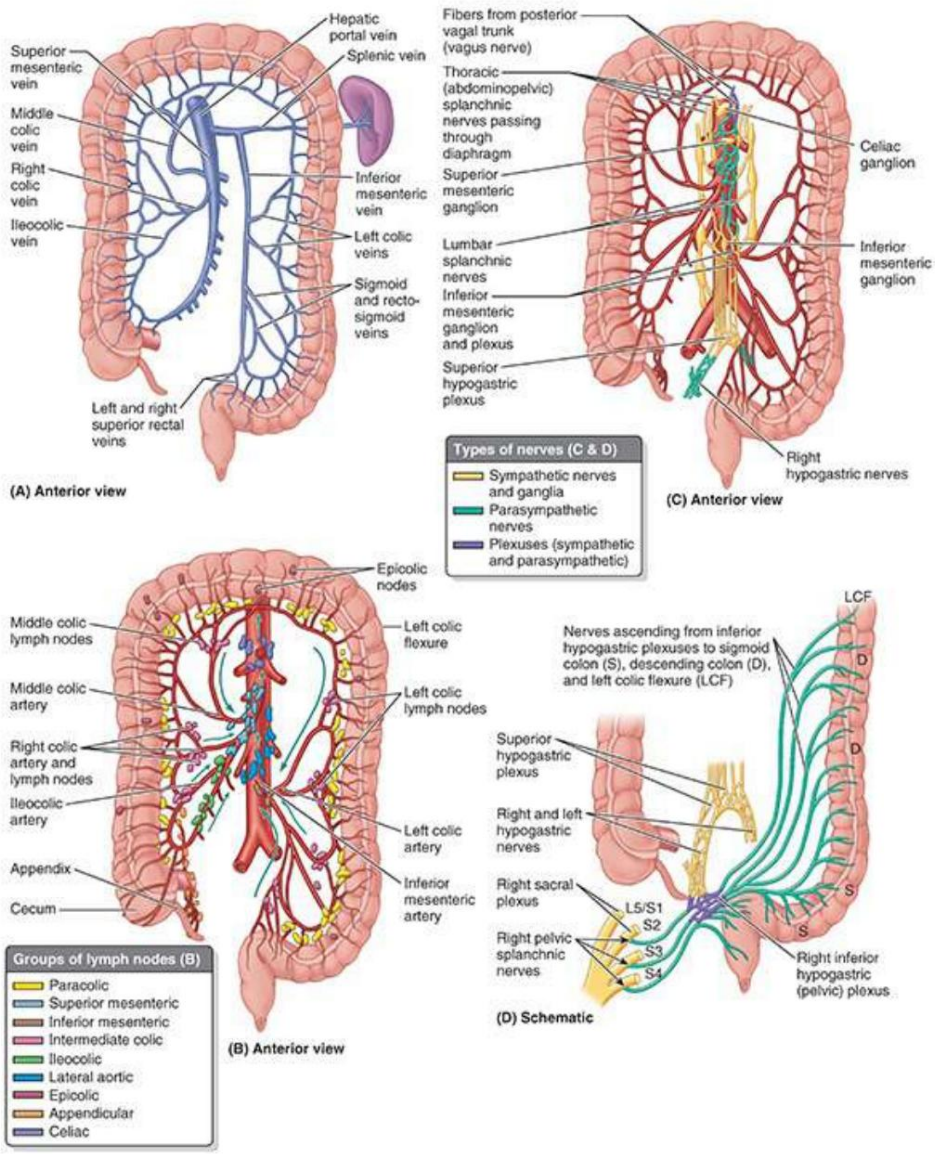

FIGURA 5.56. Venas, ganglios linfáticos y nervios del intestino grueso. A. Drenaje venoso. El patrón de drenaje de las venas mesentéricas superior e inferior corresponde al patrón de irrigación de las arterias mesentéricas superior e inferior. B. Drenaje linfático. La linfa del intestino grueso fluye secuencialmente hacia los ganglios epicólicos (en el intestino), los ganglios paracólicos (a lo largo del borde mesentérico), los ganglios cólicos intermedios (a lo largo de las arterias cólicas) y luego a los ganglios mesentéricos superiores o inferiores y a los troncos intestinales. C. Inervación. La inervación del colon se produce por medio de plexos periarteriales mixtos que se extienden desde los ganglios mesentéricos superior e inferior a lo largo de las arterias respectivas. D. Inervación parasimpática del colon descendente y sigmoide. Las fibras parasimpáticas desde los niveles S2 a S4 de la médula espinal ascienden independientemente desde los plexos hipogástricos (pélvicos) inferiores para llegar al colon sigmoide, el colon descendente y el colon transverso distal.

El colon transverso es la tercera parte, la más larga y la más móvil del intestino grueso (fig. 5.52). Cruza el abdomen desde el ángulo cólico derecho hasta el ángulo cólico izquierdo, donde gira hacia abajo para convertirse en el colon descendente. El ángulo cólico izquierdo (flexión esplénica) suele ser

Machine Translated by Google

más superior, más aguda y menos móvil que el ángulo cólico derecho. Se encuentra anterior a la parte inferior del riñón izquierdo y se une al diafragma a través del ligamento frenocólico (v . fig. 5.26). El colon transverso y su mesenterio, el mesocolon transverso, forman un bucle hacia abajo, a menudo por debajo del nivel de las crestas ilíacas (fig. 5.57B). El mesenterio está adherido o fusionado con la pared posterior de la bolsa omental. La raíz del mesocolon transverso (ver Fig.
5.49A) se encuentra a lo largo del borde inferior del páncreas y se continúa con el peritoneo parietal posteriormente. Al poder moverse libremente, el colon transverso tiene una posición variable y suele colgar hasta el nivel del ombligo (nivel vertebral L3) (fig. 5.57A). Sin embargo, en personas altas y delgadas, el colon transverso puede extenderse hasta la pelvis (fig. 5.57B).

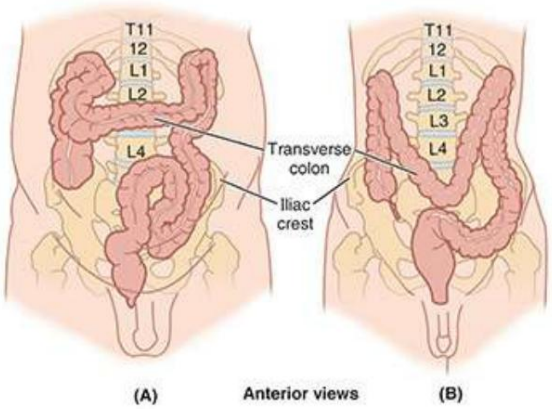

FIGURA 5.57. Efecto del tipo de cuerpo (hábito corporal) sobre la disposición del colon transverso. A. Un individuo hiperesténico de constitución corpulenta, con tórax corto y abdomen largo. Es probable que este individuo tenga un colon transverso alto. B. Individuo de físico asténico esbelto. Es probable que tengan un colon transverso que desciende hacia o dentro de la pelvis.

La irrigación arterial del colon transverso proviene principalmente de la arteria cólica media (figs. 5.54). y 5,55; Cuadro 5.9), una rama de la SMA. Sin embargo, el colon transverso también puede recibir sangre arterial de las arterias cólicas derecha e izquierda a través de anastomosis, parte de la serie de arcadas anastomóticas que en conjunto forman la arteria marginal (de Drummond, arteria yuxtacólica).

El drenaje venoso del colon transverso se realiza a través de la VMS (fig. 5.56A). El drenaje linfático del colon transverso se dirige a los ganglios linfáticos cólicos medios, que a su vez drenan a los ganglios linfáticos mesentéricos superiores (fig. 5.56B).

La inervación del colon transverso proviene del plexo del nervio mesentérico superior a través del plexos periarteriales de las arterias cólicas derecha y media (fig. 5.56C). Estos nervios transmiten fibras nerviosas aferentes simpáticas, parasimpáticas (vagales) y viscerales (consulte “Inervación de las vísceras abdominales”).

El colon descendente ocupa una posición retroperitoneal secundaria entre el ángulo cólico izquierdo y la fosa ilíaca izquierda, donde se continúa con el colon sigmoide (fig. 5.52). Por tanto, el peritoneo cubre el colon por delante y por fuera y lo une a la pared abdominal posterior.
Aunque retroperitoneal, el colon descendente, especialmente en la fosa ilíaca, tiene un mesenterio corto en aproximadamente el 33% de las personas; sin embargo, generalmente no es lo suficientemente largo como para causar

LGRAWANY
Machine Translated by Google

vólvulo (torsión) del colon. A medida que desciende, el colon pasa por delante del borde lateral del riñón izquierdo. Al igual que el colon ascendente, el colon descendente tiene un canal paracólico (el izquierdo) en su cara lateral (v . fig. 5.49A).

El colon sigmoide, caracterizado por su asa en forma de S de longitud variable, une el colon descendente colon y recto (fig. 5.52). El colon sigmoide se extiende desde la fosa ilíaca hasta la tercera vértebra sacra (S3), donde se une al recto. La terminación de las teniae coli, aproximadamente a 15 cm del ano, indica la unión rectosigmoidea.

El colon sigmoide suele tener un mesenterio largo (el mesocolon sigmoideo) y, por lo tanto, tiene una libertad de movimiento considerable, especialmente en su parte media (consulte el recuadro clínico "Vólvulo del colon sigmoideo" en este capítulo). La raíz del mesocolon sigmoideo tiene una inserción en forma de V invertida, que se extiende primero medial y superiormente a lo largo de los vasos ilíacos externos y luego medialmente e inferiormente desde la bifurcación de los vasos ilíacos comunes hasta la cara anterior del sacro. El uréter izquierdo y la rama de la arteria ilíaca común izquierda se encuentran en posición retroperitoneal, posterior al vértice de la raíz del mesocolon sigmoideo. Los apéndices omentales del colon sigmoide son largos (fig. 5.52A); desaparecen cuando termina el mesenterio sigmoideo. Las teniae coli también desaparecen a medida que el músculo longitudinal de la pared del colon se ensancha para formar una capa completa en el recto.

La irrigación arterial del colon descendente y sigmoide proviene de las arterias cólica izquierda y sigmoidea, ramas de la arteria mesentérica inferior (fig. 5.54; tabla 5.9). Así, aproximadamente en el ángulo cólico izquierdo, se produce una segunda transición en el suministro de sangre de la parte abdominal del tubo digestivo: la AMS que suministra sangre a esa parte oad (proximal) a la flexura (derivada del intestino medio embrionario) y la IMA. suministra sangre a la parte anterior (distal) a la flexura (derivada del intestino posterior embrionario). Durante la resección quirúrgica del colon, la visualización de la anastomosis entre la AMS y la AMI es importante para garantizar un suministro sanguíneo continuo.
Las arterias sigmoideas descienden oblicuamente hacia la izquierda, donde se dividen en ramas ascendentes y descendentes. La rama superior de la arteria sigmoidea más superior se anastomosa con la rama descendente de la arteria cólica izquierda, formando así parte de la arteria marginal.
El drenaje venoso del colon descendente y del colon sigmoide lo proporciona la vena mesentérica inferior (VMI), que normalmente fluye hacia la vena esplénica y luego hacia la vena porta hepática en su camino hacia el hígado (fig. 5.56A; véase la figura 5.75B). .

El drenaje linfático del colon descendente y del colon sigmoide se conduce a través de vasos que pasan a los ganglios epicólicos y paracólicos y luego a través de los ganglios linfáticos cólicos intermedios a lo largo de la arteria cólica izquierda (fig. 5.56B). La linfa de estos ganglios pasa a los ganglios linfáticos mesentéricos inferiores que se encuentran alrededor de la AMI. Sin embargo, la linfa del ángulo cólico izquierdo también puede drenar hacia los ganglios linfáticos mesentéricos superiores.

Orad (hacia la boca o proximal) al ángulo cólico izquierdo, las fibras simpáticas y parasimpáticas viajan juntas desde el plexo aórtico abdominal a través de los plexos periarteriales para llegar a la parte abdominal del tubo digestivo (fig. 5.56C); sin embargo, más allá (lejos de la boca o distal) del ángulo, siguen rutas separadas.

La inervación simpática del colon descendente y sigmoide proviene de la parte lumbar del colon. el tronco simpático a través de los nervios esplácnicos lumbares (abdominopélvicos), el mesentérico superior

Machine Translated by Google

plexo y los plexos periarteriales que siguen a la arteria mesentérica inferior y sus ramas.

La inervación parasimpática proviene de los nervios esplácnicos pélvicos a través del plexo hipogástrico (pélvico) inferior y los nervios, que ascienden retroperitonealmente desde el plexo, en su mayor parte independientemente de la irrigación arterial a esta parte del tracto gastrointestinal (fig. 5.56D). Más hacia la mitad del colon sigmoide, las aferencias viscerales que transmiten sensación de dolor pasan retrógradamente con fibras simpáticas a los ganglios sensoriales espinales toracolumbares, mientras que las que transportan información refleja viajan con las fibras parasimpáticas a los ganglios sensoriales vagales. Más allá de la mitad del colon sigmoide, todas las aferencias viscerales siguen las fibras parasimpáticas en forma retrógrada hasta los ganglios sensitivos de los nervios espinales S2 a S4 (véase "Inervación de las vísceras abdominales'

RECTO Y CANAL ANAL

El recto es la parte terminal fija (principalmente retroperitoneal y subperitoneal) del intestino grueso. Se continúa con el colon sigmoide a nivel de la vértebra S3. La unión se encuentra en el extremo inferior del mesenterio del colon sigmoide (fig. 5.52). El recto se continúa inferiormente con el canal anal. Estas partes del intestino grueso se describen junto con la pelvis en el Capítulo 6, Pelvis y perineo.

CLÍNICO

CAJA

ESÓFAGO Y ESTÓMAGO

Varices esofágicas

Debido a que las venas submucosas del esófago inferior drenan tanto al sistema venoso porta como al sistema venoso sistémico, constituyen una anastomosis portosistémica. En la hipertensión portal (un aumento anormal de la presión arterial en el sistema venoso portal), la sangre no puede pasar a través del hígado a través de la vena porta hepática, lo que provoca una inversión del flujo en el afluente esofágico. El gran volumen de sangre hace que las venas submucosas se agranden notablemente, formando várices esofágicas (fig. B5.7). Estos canales colaterales distendidos pueden romperse y causar una hemorragia grave que pone en peligro la vida y es difícil de controlar quirúrgicamente. Las várices esofágicas se desarrollan comúnmente en personas que han desarrollado cirrosis alcohólica (cicatrización fibrosa) del hígado (consulte el recuadro clínico "Cirrosis del hígado" en este capítulo).

LGRAWANY
Machine Translated by Google

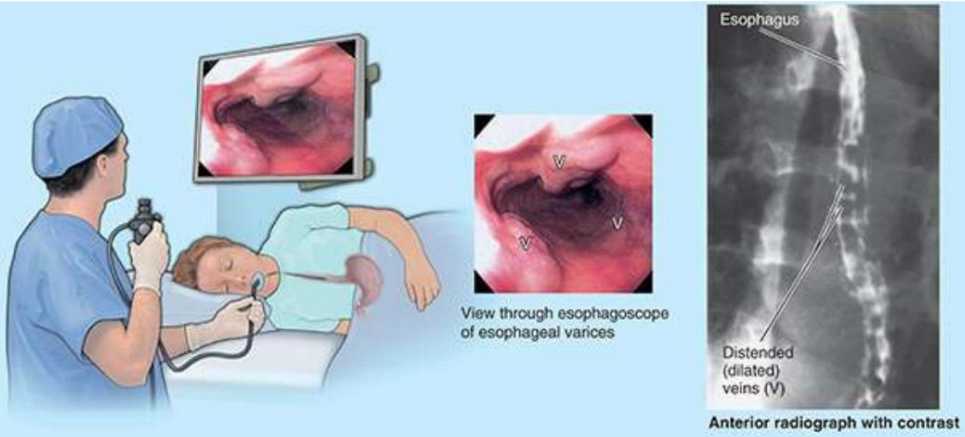

FIGURA B5.7. Varices esofágicas.

Pirosis

La pirosis (G., ardor) o “acidez de estómago” es el tipo más común de malestar esofágico o dolor subesternal. Esta sensación de ardor en la parte abdominal del esófago suele ser el resultado de la regurgitación de pequeñas cantidades de alimentos o líquido gástrico hacia la parte inferior del esófago (trastorno por reflujo gastroesofágico; ERGE). La pirosis también puede estar asociada con hernia de hiato (consulte el recuadro clínico “Hernia de hiato”). Como lo indica su nombre común, acidez de estómago, la pirosis comúnmente se percibe como una sensación de "pecho" (en lugar de abdominal).

Cirugía bariátrica

La cirugía bariátrica se realiza en personas con obesidad mórbida para lograr la pérdida de peso. Actualmente, la cirugía bariátrica es la cirugía de estómago que se realiza con más frecuencia. Incluye una variedad de enfoques destinados a reducir el volumen del estómago (procedimientos restrictivos), reducir el área de absorción de nutrientes (procedimientos de malabsorción) o una combinación de ambos (procedimientos mixtos), muchos de los cuales se pueden realizar por vía laparoscópica.
Los procedimientos restrictivos incluyen la aplicación de bandas fijas o ajustables externamente al estómago (bandas), o la resección de parte del estómago para crear una pequeña bolsa o “manga” tubular, o el plegado del estómago sobre sí mismo (funduplicatura). Los procedimientos de malabsorción implican desviar la conexión del estómago con el intestino delgado y/o de porciones variables del intestino delgado. Los procedimientos mixtos incluyen la cirugía de bypass gástrico, que alguna vez fue el procedimiento bariátrico más común pero cuya frecuencia está disminuyendo notablemente. Además de lograr una pérdida de peso significativa, los procedimientos han reducido especialmente la diabetes pero también otras comorbilidades, incluido el síndrome de malabsorción y la apnea del sueño. El estricto cumplimiento posquirúrgico de hábitos alimentarios saludables es un factor importante en el éxito de la cirugía bariátrica. Las complicaciones de la cirugía bariátrica tienen una frecuencia relativamente alta.

Desplazamiento del estómago

Machine Translated by Google

Los seudoquistes pancreáticos y los abscesos en la bolsa omental pueden empujar el estómago hacia delante. Este desplazamiento suele ser visible en radiografías laterales del estómago y otras imágenes de diagnóstico, como la tomografía computarizada (TC). Después de la pancreatitis (inflamación del páncreas), la pared posterior del estómago puede adherirse a la parte de la pared posterior de la bolsa omental que cubre el páncreas. Esta adhesión se produce debido a la estrecha relación de la pared posterior del estómago con el páncreas.

Hernia hiatal

Una hernia de hiato (hiato) es una protrusión de parte del estómago hacia el mediastino a través del hiato esofágico del diafragma. Las hernias ocurren con mayor frecuencia en personas de mediana edad, posiblemente debido al debilitamiento de la parte muscular del diafragma y ensanchamiento del hiato esofágico. Aunque clínicamente existen varios tipos de hernia de hiato, los dos tipos principales son la hernia de hiato paraesofágica y la hernia de hiato deslizante (Skandalakis et al., 1996).

En la hernia de hiato paraesofágica menos común, el cardias permanece en su posición normal (fig. B5.8A). Sin embargo, una bolsa de peritoneo, que a menudo contiene parte del fondo del estómago, se extiende a través del hiato esofágico anterior al esófago. En estos casos, normalmente no se produce regurgitación del contenido gástrico porque el orificio cardíaco está en su posición normal.

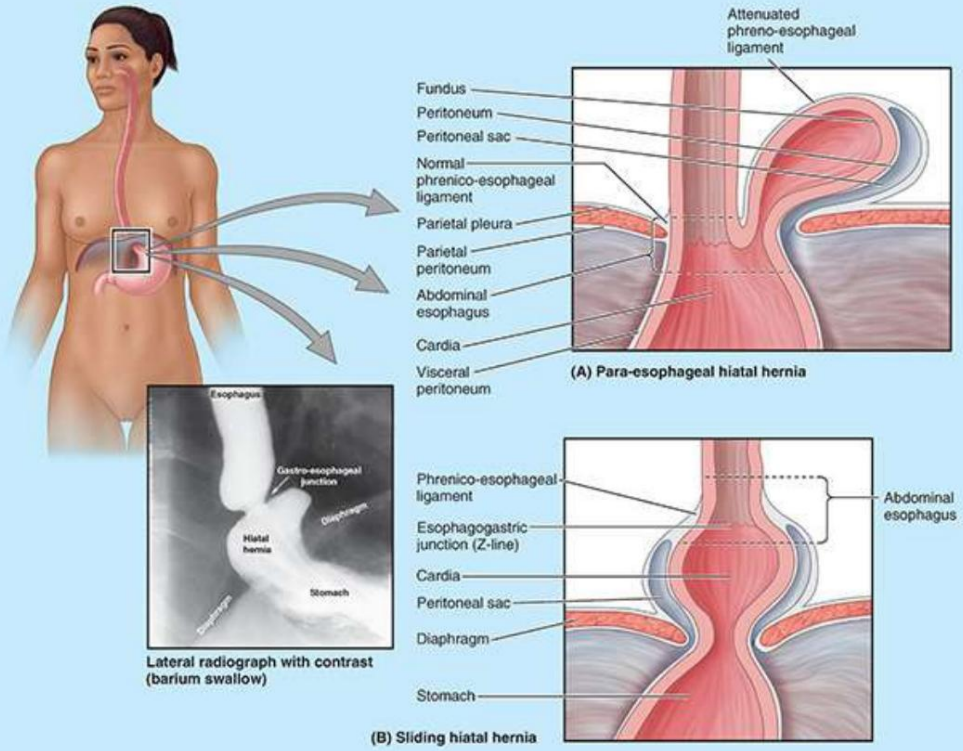

FIGURA B5.8. Hernia hiatal.

En la hernia de hiato deslizante común, la parte abdominal del esófago, el cardias y

LCRAWANY
Machine Translated by Google

partes del fondo del estómago se deslizan hacia arriba a través del hiato esofágico hacia el tórax, especialmente cuando la persona se acuesta o se inclina (fig. B5.8B). Es posible cierta regurgitación del contenido del estómago hacia el esófago porque la acción de sujeción del pilar derecho del diafragma en el extremo inferior del esófago (el "esfínter esofágico" inferior) es débil.

piloroespasmo

La contracción espasmódica del píloro a veces ocurre en bebés, generalmente entre 2 y 12 semanas de edad. El piloroespasmo se caracteriza por la falta de relajación normal de las fibras del músculo liso que rodean el canal pilórico. Como resultado, los alimentos no pasan fácilmente del estómago al duodeno y el estómago se llena demasiado, lo que generalmente provoca malestar y vómitos.

Estenosis pilórica hipertrófica congénita

La estenosis pilórica hipertrófica congénita es un engrosamiento marcado del músculo liso (hipertrofia) del píloro que afecta aproximadamente a 1 de cada 150 lactantes varones y a 1 de cada 750 lactantes (Moore et al., 2020). Normalmente, la peristalsis gástrica empuja el quimo a través del canal pilórico y el orificio hacia el intestino delgado a intervalos irregulares (fig. B5.9A). En los recién nacidos con estenosis pilórica, el píloro alargado y demasiado grande es duro y el canal pilórico es estrecho (fig. B5.9B), lo que resiste el vaciamiento gástrico. Proximalmente, el estómago puede dilatarse secundariamente debido a la estenosis (estrechamiento) pilórica. Aunque se desconoce la causa de la estenosis pilórica hipertrófica congénita, los factores genéticos parecen estar involucrados debido a la alta incidencia de esta afección en bebés de gemelos monocigóticos.

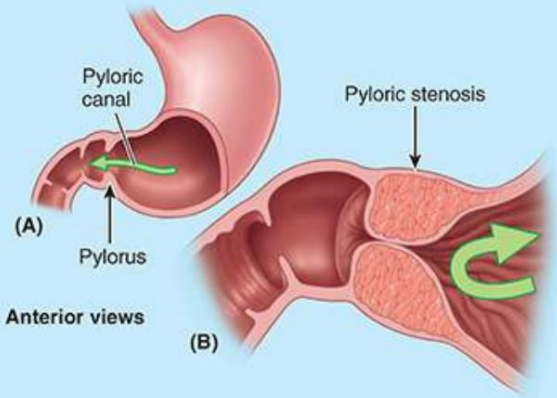

FIGURA B5.9. Estenosis hipertrófica de píloro congénita. A. Paso normal a través del esfínter pilórico. B. Detención del flujo debido a estenosis.

La estenosis pilórica se puede tratar mediante una operación sencilla, la piloromiotomía, en la que el cirujano corta la capa de músculo circular hipertrofiada del píloro, permitiendo la liberación paso.

Machine Translated by Google

Carcinoma de estómago

Cuando el cuerpo o la parte pilórica del estómago contiene un tumor maligno, la masa puede ser palpable. Usando un gastroscopio, los médicos pueden inspeccionar la mucosa del estómago inflado con aire, lo que les permite observar lesiones gástricas y tomar biopsias (Fig. B5.10). El extenso drenaje linfático del estómago y la imposibilidad de extirpar todos los ganglios linfáticos crean un problema quirúrgico. Los ganglios a lo largo de los vasos esplénicos se pueden extirpar extirpando el bazo, los ligamentos gastroesplénico y esplenorrenal, y el cuerpo y la cola del páncreas. Los ganglios afectados a lo largo de los vasos gastroomentales se pueden extirpar mediante resección del epiplón mayor; sin embargo, es difícil extirpar los ganglios aórticos y celíacos y los que se encuentran alrededor de la cabeza del páncreas. La mayoría de los cánceres gástricos se detectan demasiado tarde para un buen control quirúrgico.

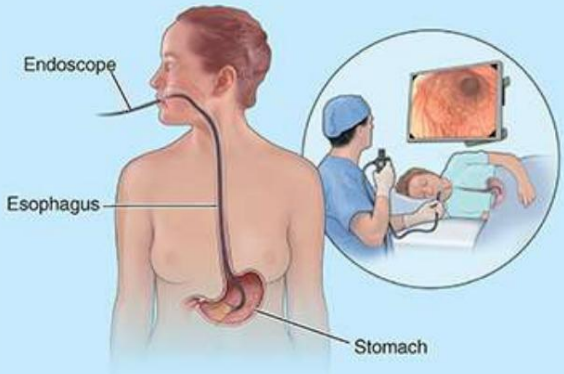

FIGURA B5.10. Examen endoscópico del estómago.

Gastrectomía y resección de ganglios linfáticos

La gastrectomía total (extirpación de todo el estómago) es poco común. Se puede realizar una gastrectomía parcial (extirpación de parte del estómago) para extirpar una región del estómago afectada por un carcinoma, por ejemplo. Debido a que las anastomosis de las arterias que irrigan el estómago proporcionan una buena circulación colateral, se pueden ligar una o más arterias durante este procedimiento sin afectar gravemente el suministro de sangre a la parte del estómago que permanece en su lugar. Al extirpar el antro pilórico, por ejemplo, se realiza una incisión en el epiplón mayor paralela e inferior a la arteria gastroomental derecha, lo que requiere la ligadura de todas las ramas omentales de esta arteria. Sin embargo, el epiplón no degenera debido a las anastomosis con otras arterias, como las ramas omentales de la arteria gastroomental izquierda, que aún están intactas. La gastrectomía parcial para extirpar un carcinoma generalmente también requiere la extirpación de todos los ganglios linfáticos regionales afectados. Debido a que el cáncer ocurre con frecuencia en la región pilórica, es especialmente importante la extirpación de los ganglios linfáticos pilóricos, así como de los ganglios linfáticos gastroomentales derechos que también reciben drenaje linfático de esta región. A medida que el cáncer de estómago avanza, la diseminación linfógena de células malignas afecta a los ganglios linfáticos celíacos, a los que drenan todos los ganglios gástricos.

LGRAWANY
Machine Translated by Google

Úlceras gástricas, úlceras pépticas, Helicobacter pylori y vagotomía

La mayoría de las úlceras de estómago (úlceras gástricas) y duodeno están asociadas con una infección de una bacteria específica, Helicobacter pylori. Las personas que experimentan ansiedad crónica grave son más propensas al desarrollo de úlceras pépticas. A menudo tienen Tasas de secreción de ácido gástrico que son notablemente más altas de lo normal entre comidas. Se cree que el alto nivel de ácido en el estómago y el duodeno supera el bicarbonato que normalmente produce el duodeno y reduce la eficacia del revestimiento mucoso, dejándolo vulnerable a H. pylori. Las bacterias erosionan el revestimiento mucoso protector del estómago, inflamando la mucosa y haciéndola vulnerable a los efectos del ácido gástrico y las enzimas digestivas (pepsina) producidas por el estómago.

Si la úlcera erosiona las arterias gástricas, puede provocar una hemorragia potencialmente mortal. Porque La secreción de ácido por las células parietales del estómago está controlada en gran medida por los nervios vagos; históricamente se realizaba vagotomía (sección quirúrgica de los nervios vagos) para reducir la producción de ácido en algunas personas con úlceras crónicas o recurrentes. El procedimiento se ha vuelto relativamente raro debido a las pruebas y el tratamiento de H. pylori. La vagotomía también se puede realizar junto con la resección de un área ulcerada para reducir la secreción de ácido. La vagotomía troncal (sección quirúrgica de los troncos vagales) rara vez se realizó porque también se sacrificó la inervación de otras estructuras abdominales (Fig. B5.11A). La vagotomía gástrica proximal denervó el estómago, pero se conservaron las ramas vagales que iban al píloro, el hígado y los conductos biliares, los intestinos y el plexo celíaco (fig. B5.11B). La vagotomía proximal selectiva intentó denervar aún más específicamente el área en la que se encuentran las células parietales, con la esperanza de afectar las células productoras de ácido y al mismo tiempo preservar otras funciones gástricas (motilidad) estimuladas por el nervio vago (fig. B5.11C).

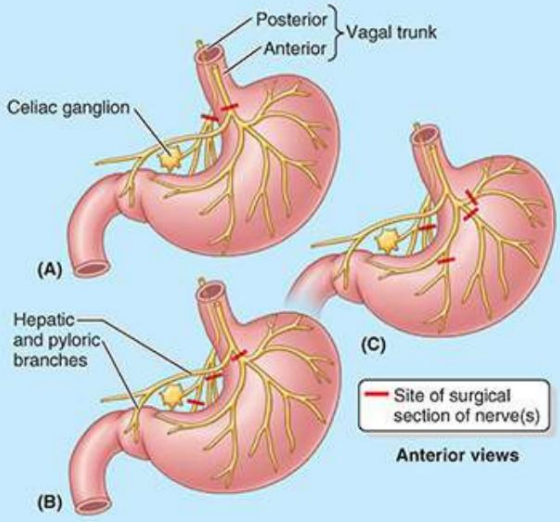

FIGURA B5.11. Vagotomía. A. Truncal. B. Gástrico selectivo. C. Próximo selectivo. Las barras rojas indican el sitio de la sección quirúrgica del nervio.

Machine Translated by Google

Una úlcera gástrica posterior puede erosionar la pared del estómago hasta llegar al páncreas, lo que produce en dolor referido a la espalda. En tales casos, la erosión de la arteria esplénica puede provocar una hemorragia grave en la cavidad peritoneal. Los impulsos de dolor del estómago son transportados por fibras aferentes viscerales que acompañan a los nervios simpáticos. Este hecho fue evidente porque el dolor de una úlcera péptica recurrente a veces persistía después de una vagotomía completa, mientras que los pacientes que se sometieron a una simpatectomía bilateral podían tener una úlcera péptica perforada sin experimentar dolor.

Dolor Visceral Referido

El dolor es una sensación desagradable asociada con un daño tisular real o potencial y mediada por fibras nerviosas específicas del cerebro, donde se puede modificar su apreciación consciente. El dolor orgánico que surge de un órgano como el estómago varía de sordo a severo; sin embargo, el dolor está mal localizado. Se irradia al nivel del dermatoma, que recibe fibras aferentes viscerales del órgano en cuestión. El dolor visceral referido por una úlcera gástrica, por ejemplo, se refiere a la región epigástrica porque el estómago recibe aferencias del dolor que llegan a los ganglios sensoriales espinales T7 y T8 y a los segmentos de la médula espinal a través del nervio esplácnico mayor (fig. B5.12). . El cerebro interpreta el dolor como si la irritación se produjera en la piel de la región epigástrica, que también está irrigada por los mismos ganglios sensoriales y segmentos de la médula espinal.

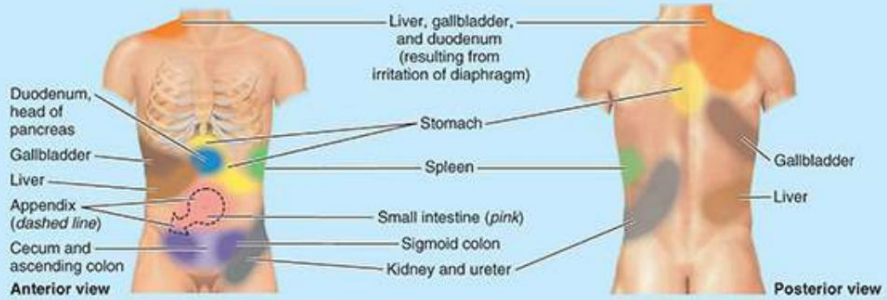

FIGURA B5.12. Dolor referido visceral.

El dolor que surge del peritoneo parietal es de tipo somático y suele ser intenso. El Se puede localizar el lugar de su origen. La base anatómica de esta localización del dolor es que el peritoneo parietal está inervado por fibras sensitivas somáticas a través de los nervios torácicos, mientras que una víscera como el apéndice está inervada por fibras aferentes viscerales en el nervio esplácnico menor. El peritoneo parietal inflamado es extremadamente sensible al estiramiento. Cuando se aplica presión digital a la pared abdominal anterolateral sobre el sitio de inflamación, se estira el peritoneo parietal. Cuando se retiran repentinamente los dedos, generalmente se siente un dolor extremo localizado, conocido como dolor de rebote.

INTESTINO DELGADO Y GRUESO

LGRAWANY
Machine Translated by Google

Úlceras duodenales

Las úlceras duodenales (úlceras pépticas) son erosiones inflamatorias de la mucosa duodenal. La mayoría (65%) de las úlceras duodenales ocurren en la pared posterior de la parte superior del duodeno dentro de los 3 cm del píloro. Ocasionalmente, una úlcera (especialmente una localizada anteriormente) perfora la pared duodenal, permitiendo que el contenido entre en la cavidad peritoneal y provoca peritonitis. Debido a que la parte superior del duodeno está estrechamente relacionada con el hígado, la vesícula biliar y el páncreas, cualquiera de estas estructuras puede volverse adherente al duodeno inflamado. También pueden ulcerarse a medida que la lesión continúa erosionando el tejido que la rodea. Aunque suele producirse hemorragia intraluminal por úlceras duodenales, que a veces produce una hemorragia gastrointestinal superior masiva, la erosión de la arteria gastroduodenal (una relación posterior de la parte superior del duodeno) por una úlcera duodenal perforante produce una hemorragia grave en la cavidad peritoneal (hemoperitoneo). .

Cambios del desarrollo en el mesoduodeno

Durante el período fetal temprano, todo el duodeno tiene un mesenterio; sin embargo, la mayor parte se fusiona con la pared abdominal posterior debido a la presión del colon transverso suprayacente. Debido a que la unión del mesoduodeno a la pared es secundaria (ocurrida mediante la formación de una fascia de fusión; analizada en "Embriología de la cavidad peritoneal"), el duodeno y el páncreas estrechamente asociado pueden separarse (movilizarse quirúrgicamente) de las vísceras retroperitoneales subyacentes durante operaciones quirúrgicas que involucran el duodeno sin poner en peligro el suministro de sangre. al duodeno o al riñón subyacente o al uréter.

Hernias paraduodenales

Hay dos o tres pliegues y fosas (huecos) inconstantes alrededor del ángulo duodenoyeyunal (fig. B5.13). El pliegue y la fosa paraduodenales son grandes y se encuentran a la izquierda de la parte ascendente del duodeno. Si un asa de intestino entra en esta fosa, puede estrangularse. Durante la reparación de una hernia paraduodenal, se debe tener cuidado de no dañar las ramas de la arteria y vena mesentéricas inferiores o las ramas ascendentes de la arteria cólica izquierda, que están estrechamente relacionadas con el pliegue y la fosa paraduodenal.

Machine Translated by Google

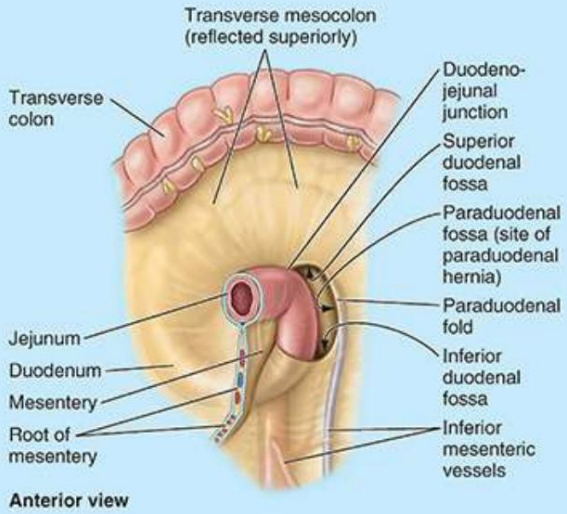

FIGURA B5.13. Hernia paraduodenal.

Breve revisión de la rotación embriológica del intestino medio

La comprensión de la rotación del intestino medio aclara la disposición adulta de los intestinos. El intestino primordial comprende el intestino anterior, el intestino medio y el intestino posterior.

El dolor que surge de los derivados del intestino anterior (esófago, estómago, páncreas, duodeno, hígado y conductos biliares) se localiza en la región epigástrica. El dolor que surge de los derivados del intestino medio (el intestino delgado distal al conducto biliar, el ciego, el apéndice, el colon ascendente y la mayor parte del colon transverso) se localiza en la región periumbilical. El dolor que surge de los derivados del intestino posterior (la parte distal del colon transverso, el colon descendente, el colon sigmoide y el recto) se localiza en la región hipogástrica (consulte la tabla 5.1).

Durante cuatro semanas, el intestino medio en rápido crecimiento, irrigado por la AMS, se hernia fisiológicamente hacia la parte proximal del cordón umbilical (fig. B5.14A). Está unido a la vesícula umbilical (saco vitelino) por el conducto onfaloentérico (pedazo vitelino). A medida que regresa a la cavidad abdominal, el intestino medio gira 270° alrededor del eje de la AMS (fig. B5.14B, C). A medida que disminuye el tamaño relativo del hígado y los riñones, el intestino medio regresa a la cavidad abdominal a medida que aumenta el espacio disponible. A medida que las partes del intestino alcanzan sus posiciones definitivas, sus uniones mesentéricas sufren modificaciones (fig. B5.14D, E).

Algunos mesenterios se acortan y otros desaparecen (p. ej., la mayor parte del mesenterio duodenal), a medida que la mayor parte del duodeno, el páncreas y los colones ascendente y descendente se vuelven secundariamente retroperitoneales. Algunas de las consecuencias de la rotación normal del intestino medio incluyen las siguientes: (1) el duodeno pasa por detrás de la AMS; (2) el colon transverso y el mesocolon están orientados transversalmente, pasan por delante de la AMS y dividen la cavidad peritoneal en compartimentos supra e infracólicos; (3) los colones ascendente y descendente se encuentran en los lados derecho e izquierdo, respectivamente, y son retroperitoneales; (4) la mayor parte del yeyuno ocupa la parte superolateral izquierda del compartimento infracólico; y (5) la mayor parte del íleon, el ciego y el apéndice ocupan la parte inferolateral derecha del compartimento infracólico. La malrotación del intestino medio (intestino) produce varias anomalías congénitas

LGRAWANY
Machine Translated by Google

como vólvulo (torsión) del intestino (Moore et al., 2020).

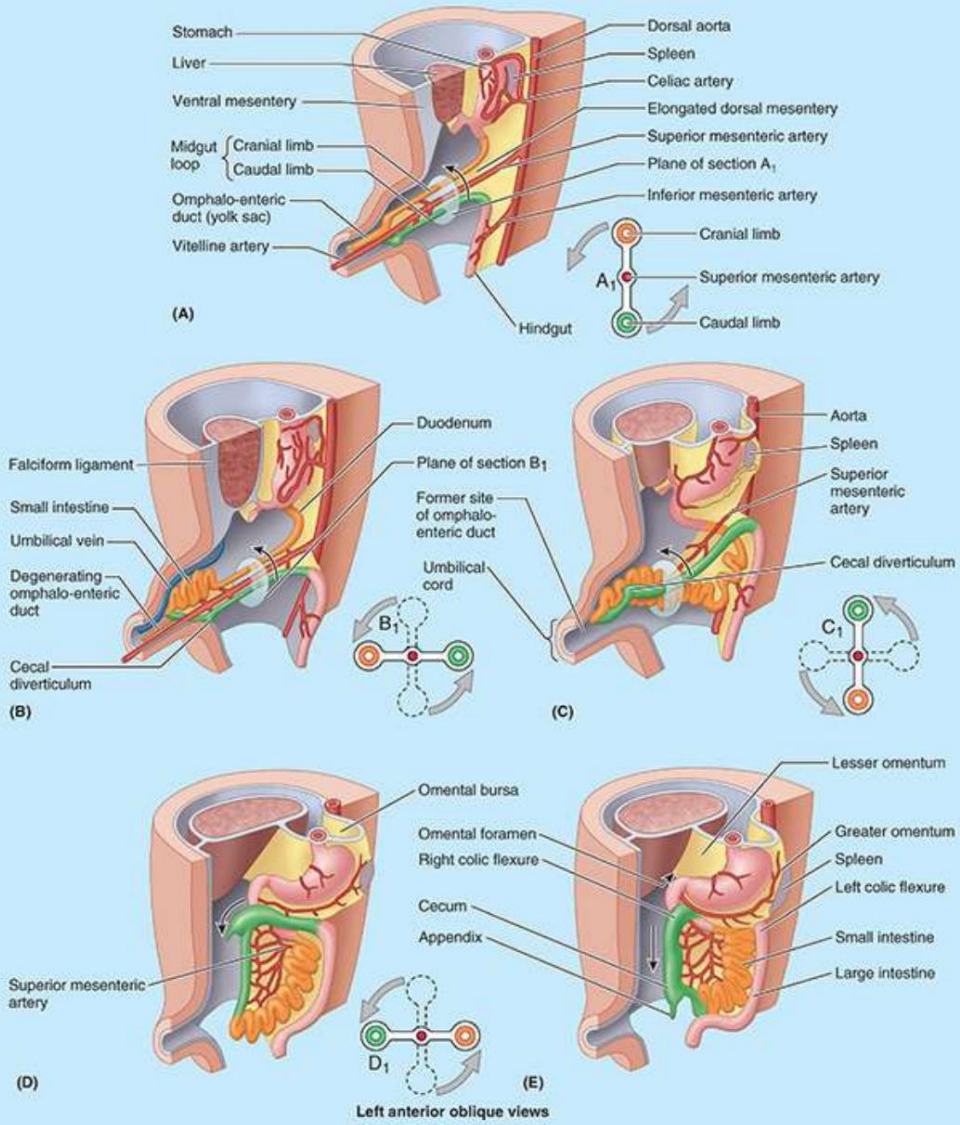

FIGURA B5.14. Rotación embriológica del intestino medio (las flechas indican la dirección de rotación del intestino).

Navegando por el intestino delgado

Cuando se han extraído porciones del intestino delgado a través de una herida quirúrgica, los extremos proximal (orad—hacia la boca) y distal (aborad—lejos de la boca) de un asa de intestino no son evidentes. Si intentas seguir el intestino en un dirección particular (p. ej., intentar seguir el íleon hasta la unión ileocecal), es importante saber cuál es cada extremo. Es posible que no haya peristalsis normal para dar una pista. Coloque sus manos a cada lado del intestino y su mesenterio y luego siga el mesenterio con los dedos hasta su raíz (su unión a la pared abdominal posterior), desenroscando el asa del intestino según sea necesario. Una vez que el mesenterio y el intestino se enderezan para que coincidan con la dirección de la raíz, el extremo craneal debe ser el extremo orad y el

Machine Translated by Google

extremo caudal el extremo aborad.

Isquemia del intestino

La oclusión de los vasos rectos (v. fig. 5.48B) por émbolos (p. ej., coágulos sanguíneos formados en otros lugares), trombos (coágulos organizados que se forman localmente) u oclusión aterosclerótica (placa) produce isquemia de la parte del intestino afectada. Si la isquemia es grave, se produce necrosis (muerte del tejido) del segmento afectado y se produce íleo (obstrucción del intestino) de tipo paralítico. El íleo se acompaña de un dolor cólico intenso, junto con distensión abdominal, vómitos y, a menudo, fiebre y deshidratación. Los émbolos del corazón enviados hacia abajo a través de la aorta descendente tienden a alojarse en la AMS o sus ramas en lugar de otras ramas abdominales (p. ej., las arterias celíaca, renal o mesentérica inferior) porque la AMS surge en un ángulo menos agudo desde la aorta. Si la afección se diagnostica tempranamente (p. ej., mediante una arteriografía mesentérica superior), la parte obstruida del vaso se puede limpiar quirúrgicamente y se puede preservar el intestino.

Divertículo ileal

Un divertículo ileal (o divertículo de Meckel) es una anomalía congénita que ocurre en 1 a 2% de la población. El divertículo, un remanente de la parte proximal del conducto onfaloentérico embrionario (pedúnculo vitelino), suele aparecer como una bolsa en forma de dedo (fig. B5.15A). Siempre está en el sitio de unión del conducto onfaloentérico en el borde antimesentérico (borde opuesto a la unión mesentérica) del íleon. El divertículo suele localizarse a 30 a 60 cm de la unión ileocecal en lactantes y a 50 cm en adultos. Puede estar libre (74%) o adherido al ombligo (26%) (fig. B5.15B). Aunque su mucosa es principalmente de tipo ileal, también puede incluir áreas de tejido gástrico productor de ácido, tejido pancreático o mucosa yeyunal o colónica. Un divertículo ileal puede inflamarse y producir un dolor que imita el producido por la apendicitis.

LGRAWANY
Machine Translated by Google

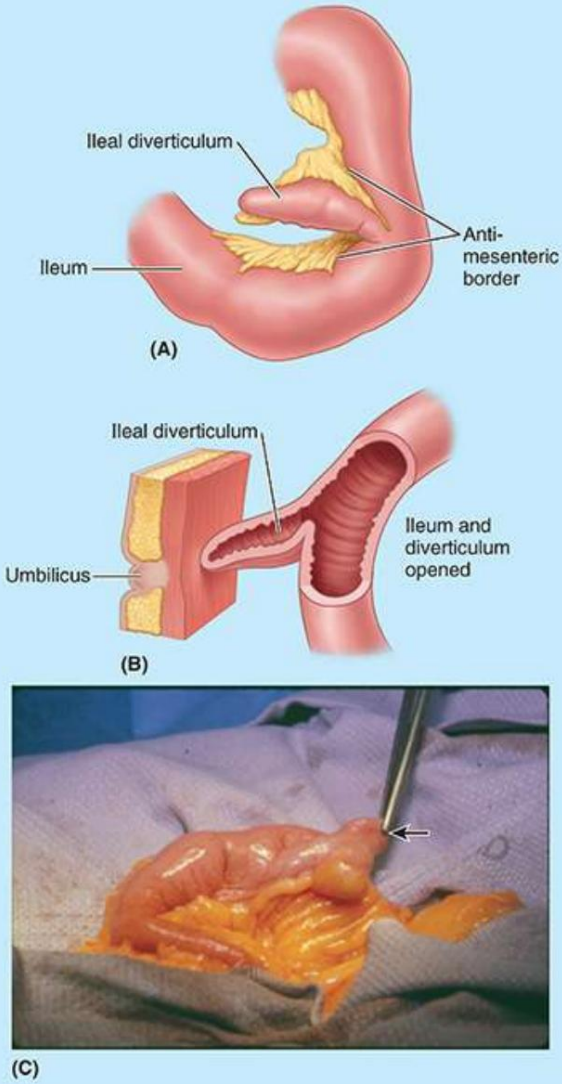

FIGURA B5.15. Divertículo ileal.

Posición del Apéndice

Un apéndice retrocecal se extiende superiormente hacia el ángulo cólico derecho y suele tener movilidad libre (v . fig. 5.53C). Cuando se encuentra debajo de la cubierta peritoneal del ciego, puede fusionarse con el ciego o con la pared abdominal posterior. Un El apéndice inflamado en esta posición es más difícil de extirpar, especialmente por vía laparoscópica. El apéndice puede proyectarse inferiormente hacia o a través del borde pélvico. La posición anatómica del apéndice determina los síntomas y el lugar del espasmo muscular y la sensibilidad cuando el apéndice está inflamado. La base del apéndice generalmente se encuentra en el LRQ, profundamente hasta un punto que está a un tercio del camino a lo largo de la línea oblicua que une la espina ilíaca anterosuperior derecha (EIAS) con el ombligo (punto de McBurney en la línea espinoumbilical). Sin embargo, consulte el ciego subhepático en "Apendicectomía" en este cuadro clínico.

Machine Translated by Google

Apendicitis

La inflamación aguda del apéndice, la apendicitis, es una causa común de abdomen agudo (dolor abdominal intenso que surge repentinamente). Por lo general, la presión digital sobre el punto de McBurney registra un dolor abdominal máximo. La apendicitis en personas jóvenes suele ser causada por una hiperplasia de los folículos linfáticos en el apéndice que ocluye la luz. En las personas mayores, la obstrucción suele deberse a un fecalito (coprolito), una concreción que se forma alrededor de un centro de materia fecal. Cuando las secreciones del apéndice no pueden escapar, el apéndice se hincha y estira el peritoneo visceral. El dolor de la apendicitis suele comenzar como un dolor vago en la región periumbilical porque las fibras aferentes del dolor entran en la médula espinal a nivel de T10 (v . fig. B5.12). Más tarde, el dolor intenso en el cuadrante inferior derecho se debe a la irritación del peritoneo parietal que recubre la pared abdominal posterior (generalmente formado por los músculos psoas e ilíaco en la región del apéndice). Por tanto, extender el muslo a la altura de la articulación de la cadera puede provocar dolor.

La infección aguda del apéndice puede provocar trombosis (coagulación de la sangre) en la arteria apendicular, lo que a menudo provoca isquemia, gangrena (muerte del tejido) y perforación de un apéndice inflamado. La rotura del apéndice produce infección del peritoneo (peritonitis), aumento del dolor abdominal, náuseas y/o vómitos y rigidez abdominal (rigidez de los músculos abdominales). La flexión del muslo derecho mejora el dolor porque provoca la relajación del músculo psoas derecho, un flexor del muslo.

Apendectomía

La extirpación quirúrgica del apéndice (apendicectomía) se puede realizar a través de una incisión transversal o en parrilla (que divide los músculos) centrada en el punto de McBurney en el cuadrante inferior derecho (consulte el recuadro clínico “Incisiones quirúrgicas abdominales” en este capítulo). Tradicionalmente, se realiza una incisión en parrilla perpendicular a la línea espinoumbilical, pero también se utiliza comúnmente una incisión transversal. La elección del lugar y tipo de incisión queda a criterio del cirujano. Si bien normalmente el apéndice inflamado se encuentra profundo hasta el punto de McBurney, el sitio de máximo dolor y sensibilidad indica la ubicación real.

La apendicectomía laparoscópica se ha convertido en un procedimiento estándar utilizado selectivamente para extirpando el apéndice. Primero se infla la cavidad peritoneal con gas dióxido de carbono, distendiendo la pared abdominal, para proporcionar espacio de visualización y trabajo. El laparoscopio se pasa a través de una pequeña incisión en la pared abdominal anterolateral (p. ej., cerca del ombligo o a través de él). Se requieren una o dos pequeñas incisiones más (“portales”) para el acceso quirúrgico (instrumental) al apéndice y los vasos relacionados.

Cuando los cirujanos tienen problemas para encontrar la base del apéndice, o el propio apéndice (generalmente debido a cambios inflamatorios), buscan la convergencia de las tres tenias en la superficie del ciego, después de haber encontrado primero la región de la válvula ileocecal.

En casos inusuales de malrotación del intestino o falla en el descenso del ciego, el apéndice no se encuentra en el cuadrante inferior derecho (LRQ). Cuando el ciego está alto (ciego subhepático), el apéndice está en la región hipocondríaca derecha (ver Tabla 5.1) y el dolor

LGRAWANY
Machine Translated by Google

se localiza allí, no en el LRQ. El apéndice también se desplaza en dirección cefálica debido al crecimiento del útero durante el embarazo; por lo tanto, el diagnóstico y la extirpación del apéndice en etapas posteriores del embarazo deben tener esto en cuenta. Un apéndice alto puede ser difícil de encontrar mediante la clásica incisión de McBurney.

Colon ascendente móvil

Cuando la parte inferior del colon ascendente tiene mesenterio, el ciego y la parte proximal del colon tienen una movilidad anormal. Esta afección, presente en aproximadamente el 11% de los individuos, puede causar basculación cecal (pliegue del ciego móvil) o, menos comúnmente, vólvulo cecal (L. volvo, girar: torsión del ciego móvil), los cuales pueden causar obstrucción. del intestino. La cecopexia (fijación) puede evitar el vólvulo y una posible obstrucción del colon. En este procedimiento de anclaje, se sutura a la pared abdominal una tenia coli del ciego y del colon ascendente proximal.

Colitis, colectomía, ileostomía y colostomía

La inflamación crónica del colon (colitis ulcerosa, enfermedad de Crohn) se caracteriza por una inflamación y ulceración graves del colon y el recto. En algunos casos, se realiza una colectomía, durante la cual la terminal

Se extirpan el íleon y el colon, así como el recto y el canal anal. Luego se construye una ileostomía para establecer un estoma, una abertura artificial del íleon a través de la piel de la pared abdominal anterolateral (fig. B5.16A). El íleon terminal se introduce y se sutura a la periferia de una abertura en la pared abdominal anterolateral, permitiendo la salida de su contenido. De manera similar, después de una colectomía parcial, se realiza una colostomía o sigmoidostomía para crear una abertura cutánea artificial para la parte terminal del colon (fig. B5.16B). Una ostomía puede ser permanente o temporal. A veces, los cirujanos crean una ostomía temporal para permitir que el intestino sane después de la resección y anastomosis. La ostomía impide que el contenido fecal atraviese la anastomosis; por tanto, si la anastomosis tiene una pequeña imperfección que provoca una fuga, el resultado no es una peritonitis catastrófica.

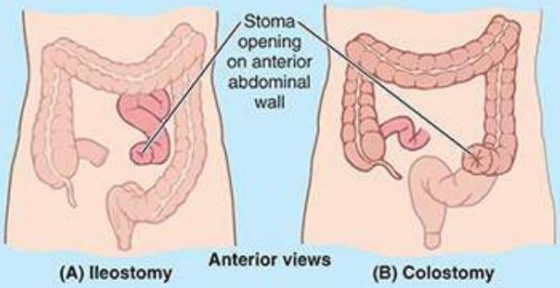

FIGURA B5.16. Ostomías. A. Ileostomía. B. Colostomía.

Colonoscopia, sigmoidoscopia y cáncer colorrectal

Machine Translated by Google

El interior del colon se puede observar y fotografiar mediante un procedimiento llamado colonoscopia o coloscopia, utilizando un endoscopio de fibra óptica (colonoscopio) largo y flexible que se inserta en el colon a través del ano y el recto (fig. B5.17A). El interior del colon sigmoide se observa con un sigmoidoscopio, un endoscopio más corto, en un procedimiento llamado sigmoidoscopia. Se pueden pasar pequeños instrumentos a través de ambos instrumentos y usarse para facilitar procedimientos operativos menores, como biopsias o extirpación de pólipos. La mayoría de los tumores del intestino grueso ocurren en el colon sigmoideo y el recto (a menudo cerca de la unión rectosigmoidea) o en el colon ascendente. Los cánceres colorrectales tienen diferentes características según su ubicación dentro del colon o el recto. Por ejemplo, los tumores en el colon ascendente son más comunes entre mujeres y pacientes mayores, mientras que los tumores rectosigmoideos son más comunes entre hombres y pacientes más jóvenes. Los cánceres de colon transverso o descendente son menos comunes.

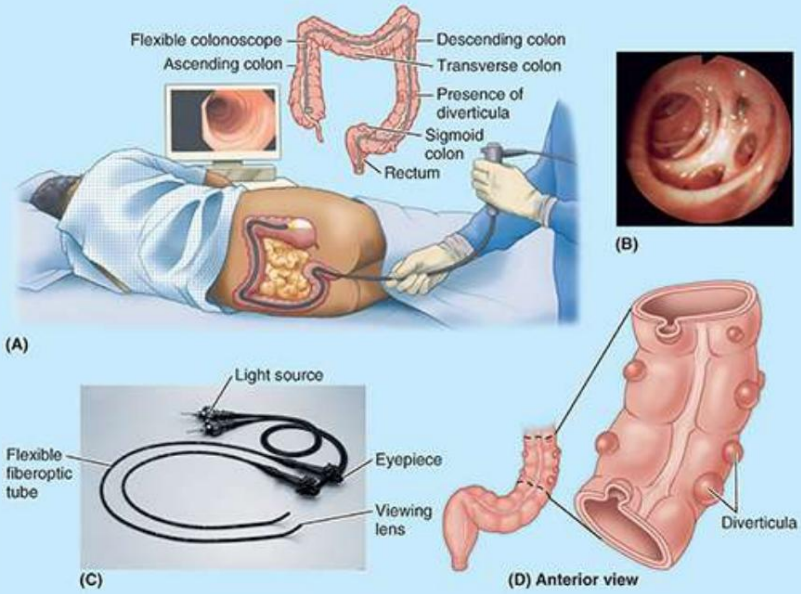

FIGURA B5.17. Examen del intestino grueso. A. Procedimiento colonoscópico. B. Diverticulosis del colon, fotografiada a través de un colonoscopio. C. Partes de un colonoscopio. Se pueden tomar fotografías con una cámara adjunta al colonoscopio. D. Aspecto externo de los divertículos del colon sigmoide.

diverticulosis

La diverticulosis es un trastorno en el que se desarrollan múltiples divertículos falsos (evaginaciones externas o bolsas de la mucosa del colon) a lo largo del intestino. Afecta principalmente a personas de mediana edad y de edad avanzada. La diverticulosis se encuentra comúnmente en el colon sigmoide (fig. B5.17D) y generalmente termina donde las tenias se expanden y convergen en la unión colorrectal. Los divertículos colónicos no son verdaderos divertículos porque se forman únicamente a partir de protuberancias de la membrana mucosa, evaginadas a través de puntos débiles (separaciones) desarrollados entre las fibras musculares en lugar de afectar toda la pared del colon. Ocurren con mayor frecuencia en el lado mesentérico de las dos teniae coli no mesentéricas, donde las arterias nutricias perforan la capa muscular para llegar a la submucosa. divertícul

LGRAWANY
Machine Translated by Google

están sujetos a infección y rotura, lo que provoca diverticulitis, que puede distorsionar y erosionar las arterias nutricias y provocar hemorragia. Las dietas ricas en fibra han demostrado ser beneficiosas para reducir la aparición de diverticulosis.

Vólvulo del colon sigmoideo

La rotación y torsión del asa móvil del colon sigmoide y del mesocolon (vólvulo del colon sigmoide (fig. B5.18)) provocan la obstrucción de la luz del colon descendente y de cualquier parte del colon sigmoide proximal al segmento retorcido. El resultado es estreñimiento (incapacidad de evacuar las heces o flatos) e isquemia (ausencia de flujo sanguíneo) de la parte en bucle del colon sigmoide. El vólvulo es una emergencia aguda y, a menos que se resuelva espontáneamente, puede ocurrir necrosis (muerte del tejido) del segmento afectado si no se trata.

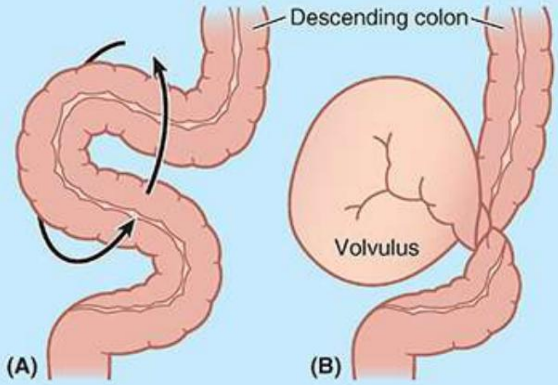

FIGURA B5.18. Vólvulo del colon sigmoide (las flechas indican la dirección de rotación del intestino).

La línea de fondo

Esófago y estómago Esófago: El esófago

es un transportador tubular de alimentos que los transporta desde la faringe hasta el estómago. ■

El esófago penetra el diafragma a nivel vertebral T10, pasando por su pilar derecho, que se decusa a su alrededor para formar la columna inferior fisiológica.

esfínter esofágico. ■ La parte abdominal en forma de trompeta, compuesta enteramente de músculo liso inervado por el plexo nervioso esofágico, ingresa a la parte cardial del estómago. ■ La parte abdominal del esófago recibe sangre de las ramas esofágicas del

Arteria gástrica izquierda (del tronco celíaco). ■ Las venas submucosas drenan a los sistemas venoso sistémico y portal y, por lo tanto, constituyen anastomosis portocavas que pueden

volverse varicosas en presencia de hipertensión portal. ■ Internamente, en las personas vivas, el

Machine Translated by Google

El esófago está delimitado del estómago por una transición mucosa abrupta, la línea Z.

Estómago: El estómago es la porción dilatada del tracto alimentario entre el esófago y el duodeno, especializado en acumular los alimentos ingeridos y prepararlos química y mecánicamente para la digestión. ■ El estómago se encuentra asimétricamente en la cavidad abdominal, a la izquierda de la línea media y normalmente en el cuadrante superior izquierdo.
Sin embargo, la posición del estómago puede variar notablemente en personas de diferentes tipos de cuerpo. ■ La porción abdominal del esófago ingresa a su porción cardial y su porción pilórica parte conduce a la salida al duodeno. ■ El vaciado gástrico está controlado por el píloro. ■ En la vida, la superficie interna del estómago está cubierta por una capa protectora de moco, Pliegues gástricos suprayacentes que desaparecen con la distensión. ■ El estómago es intraperitoneal, con el epiplón menor (que encierra las anastomosis entre los vasos gástricos derecho e izquierdo) adherido a su curvatura menor y el omento mayor (que encierra las anastomosis). entre los vasos gastroomentales derecho e izquierdo) adherido a su curvatura mayor. ■ Los vasos de sus curvaturas sirven al cuerpo y al antro pilórico del estómago. La parte superior del cuerpo y el fondo de ojo están irrigados por vasos gástricos cortos y posteriores. ■ El músculo liso trilaminar del estómago y las glándulas gástricas recibe inervación parasimpática del vago; La inervación simpática del estómago es vasoconstrictora y antiperistáltica.

Intestino delgado y grueso Intestino delgado: el duodeno es la primera parte del intestino delgado y recibe quimo mezclado con ácido gástrico y pepsina directamente desde el estómago a través del píloro. ■ El duodeno sigue un recorrido en forma de C, en su mayoría secundariamente retroperitoneal, alrededor de la cabeza. del páncreas. ■ La parte descendente del duodeno recibe tanto los conductos biliares como los pancreáticos. ■ En este nivel o justo distal a él, se produce una transición en el suministro de sangre de la parte abdominal del tracto digestivo. Proximal a este punto, está irrigado por ramas del tronco celíaco; distal a este punto, está irrigado por ramas de la arteria mesentérica superior.

El yeyuno y el íleon constituyen las circunvoluciones del intestino delgado y ocupan la mayor parte. de la división infracólica del saco mayor de la cavidad peritoneal. ■ El yeyuno se encuentra principalmente en la parte superior izquierda y el íleon en la parte inferior derecha. En conjunto, miden entre 3 y 4 m de longitud (en el cadáver; menos en las personas vivas debido a la tonicidad de las estructuras). Los dos quintos del orad (proximal en relación con la boca) son yeyuno y los tres quintos del orad (distal) son el íleon, aunque no hay una línea de transición clara. El diámetro del intestino delgado se hace cada vez más pequeño a medida que el quimo semifluido avanza a través de él. ■ Sus vasos sanguíneos también se vuelven más pequeños, pero el número de niveles de arcadas aumenta mientras que la longitud de los vasos rectos disminuye. ■ La grasa en la que están incrustados los vasos dentro del El mesenterio aumenta, lo que hace que estas características sean más difíciles de ver. ■ El íleon se caracteriza por una abundancia de tejido linfoide, agregado en nódulos linfoides.

LGRAWANY
Machine Translated by Google

(Parches de Peyer). ■ La porción intraperitoneal del intestino delgado (yeyuno e íleon) está suspendida por el mesenterio, cuya raíz se extiende desde la unión duodenoyeyunal a la izquierda de la línea media en el nivel L2 hasta la unión ileocecal en la fosa ilíaca derecha. ■ Un divertículo ileal es una anomalía congénita presente en 1 a 2% de la población. Mide entre 3 y 6 cm de largo y normalmente se encuentra a 50 cm de la unión ileocecal en adultos.

Intestino grueso: El intestino grueso está formado por el ciego; apéndice; ascendiendo, colon transverso, descendente y sigmoide; recto; y canal anal. ■ El intestino grueso se caracteriza por tenias coli, haustras, apéndices omentales y un gran calibre. ■ El intestino grueso comienza en la válvula ileocecal, pero su primera parte, el ciego, es una bolsa que cuelga por debajo de la válvula. ■ El ciego en forma de bolsa, la parte más ancha del intestino grueso, es completamente intraperitoneal y no tiene mesenterio, por lo que es móvil dentro de la fosa ilíaca derecha. ■ La válvula ileocecal es una combinación de válvula y esfínter débil, que se abre activamente periódicamente para permitir la entrada del contenido ileal y forma una válvula unidireccional en gran medida pasiva. entre el íleon y el ciego, previniendo el reflujo. ■ El apéndice es un divertículo intestinal, rico en tejido linfoide, que ingresa en la cara medial del ciego, generalmente profundo hasta la unión del tercio lateral y los dos tercios mediales de la línea espinoumbilical.
Lo más común es que el apéndice esté en posición retrocecal, pero el 32% de las veces desciende a la pelvis menor. ■ El ciego y el apéndice están irrigados por ramas de los vasos ileocecales.

El colon tiene cuatro partes: ascendente, transversal, descendente y sigmoidea. ■ El colon ascendente es una continuación superior, secundariamente retroperitoneal, del ciego y se extiende entre el nivel de la válvula ileocecal y el ángulo cólico derecho. ■ El colon transverso, suspendido por el mesocolon transverso entre los ángulos derecho e izquierdo, es la parte más larga y móvil del intestino grueso. El nivel al que desciende depende en gran medida del tipo de cuerpo (habitus). ■ El colon descendente ocupa una posición retroperitoneal secundaria entre el ángulo cólico izquierdo y la fosa ilíaca izquierda, donde se continúa con el colon sigmoide. ■ El colon sigmoideo en forma de S, suspendido por el mesocolon sigmoideo, es muy variable en longitud y disposición y termina en la unión rectosigmoidea. Las tenias, las haustras y los apéndices omentales cesan en la unión, ubicada por delante del tercer segmento sacro.

La parte del intestino grueso situada en dirección (proximal) al ángulo cólico izquierdo (ciego, apéndice y colon ascendente y transverso) está irrigada por ramas de los vasos mesentéricos superiores. Más allá (distal) del ángulo, la mayor parte del resto del intestino grueso (colon descendente y sigmoideo y recto superior) está irrigado por los vasos mesentéricos inferiores. ■ El ángulo cólico izquierdo también marca la división entre craneal (vagal) y sacro.

(pélvica esplácnica) inervación parasimpática del tracto alimentario. ■ Las fibras simpáticas se transportan al intestino grueso a través de la vía abdominopélvica (menor y lumbar).

Machine Translated by Google

nervios esplácnicos a través de los ganglios prevertebrales (mesentéricos superiores e inferiores) y los plexos periarteriales. ■ La mitad del colon sigmoide marca una división en la inervación sensitiva del tubo digestivo abdominal: por ejemplo, las aferencias viscerales para el dolor viajan retrógradamente con fibras simpáticas hasta los ganglios sensitivos espinales, mientras que las que transmiten información refleja viajan con fibras parasimpáticas hasta los ganglios sensitivos vagales; En el exterior, ambos tipos de fibras aferentes viscerales viajan con fibras parasimpáticas a los ganglios sensoriales espinales.

Bazo

El bazo es una masa pulposa ovoide, generalmente violácea, del tamaño y la forma del puño. Es relativamente delicado y se considera el órgano abdominal más vulnerable. El bazo se encuentra en la parte superolateral del cuadrante superior izquierdo (LUQ), o hipocondrio del abdomen, donde disfruta de la protección de la caja torácica inferior (fig. 5.58A, B). Como es el mayor de los órganos linfáticos, participa en el sistema de defensa del cuerpo como lugar de proliferación de linfocitos (glóbulos blancos) y de vigilancia y respuesta inmunitaria.

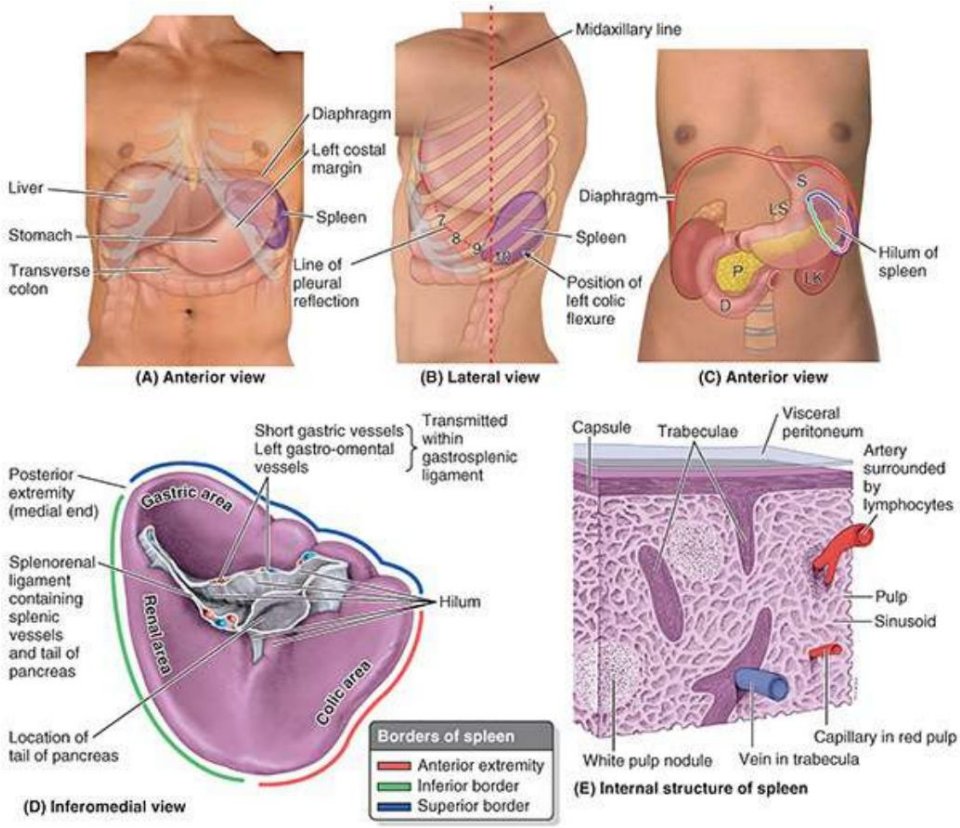

FIGURA 5.58. Anatomía del bazo. A y B. Proyección de superficie. C. Proyección superficial del bazo y el páncreas en relación con el diafragma y las vísceras abdominales posteriores. D, duodeno; LK, riñón izquierdo; LS: glándula suprarrenal izquierda; P, páncreas; S, estómago. D. Superficie visceral del bazo. Las muescas son características del borde superior. Las concavidades de la superficie visceral son impresiones formadas por las estructuras en contacto con el bazo. E. Estructura interna del bazo.

LGRAWANY
Machine Translated by Google

Prenatalmente, el bazo es un órgano hematopoyético (formador de sangre), pero después del nacimiento, participa principalmente en la identificación, eliminación y destrucción de los glóbulos rojos gastados y las plaquetas descompuestas, así como en el reciclaje del hierro y la globina. El bazo sirve como reservorio de sangre, almacena glóbulos rojos y plaquetas y, hasta cierto punto, puede proporcionar una especie de "autotransfusión" como respuesta al estrés impuesto por la hemorragia. A pesar de su tamaño y de las numerosas funciones útiles e importantes que desempeña, no es un órgano vital (no es necesario para sustentar la vida).

Para dar cabida a estas funciones, el bazo es una masa vascular (sinusoidal) blanda con una cápsula fibroelástica relativamente delicada (fig. 5.58E). La cápsula delgada está cubierta por una capa de peritoneo visceral que rodea por completo el bazo, excepto en el hilio esplénico, donde entran y salen las ramas esplénicas de la arteria y la vena esplénicas (fig. 5.58D). En consecuencia, es capaz de una marcada expansión y alguna contracción relativamente rápida.

El bazo es un órgano móvil, aunque normalmente no desciende por debajo de la costilla.
región; descansa sobre el ángulo cólico izquierdo (fig. 5.58A, B). Se asocia posteriormente con las costillas novena a undécima izquierda (su eje largo es aproximadamente paralelo a la décima costilla) y está separado de ellas por el diafragma y el receso costodiafragmático, la extensión en forma de hendidura de la cavidad pleural entre el diafragma y la parte inferior. parte de la caja torácica. Las relaciones del bazo son las siguientes:

• Por delante, el estómago. • Por
detrás, la parte izquierda del diafragma, que lo separa de la pleura, el pulmón y las costillas 9–.
11

• Inferiormente, el ángulo cólico izquierdo.
• Medialmente, el riñón izquierdo.

El bazo varía considerablemente en tamaño, peso y forma; sin embargo, suele medir aproximadamente 12 cm de largo y 7 cm de ancho. (Un dispositivo de memoria no métrica explota números impares: el bazo tiene 1 pulgada de espesor, 3 pulgadas de ancho y 5 pulgadas de largo y pesa 7 onzas).

La superficie diafragmática del bazo tiene una curva convexa para adaptarse a la concavidad del diafragma y a los cuerpos curvos de las costillas adyacentes (fig. 5.58A-C). La estrecha relación del bazo con las costillas que normalmente lo protegen puede ser perjudicial en presencia de fracturas costales (consulte el recuadro clínico "Rotura del bazo" en este capítulo). Los bordes anterior y superior del bazo son agudos y a menudo tienen muescas, mientras que su extremo posterior (medial) y su borde inferior son redondeados (fig. 5.58D). Normalmente, el bazo no se extiende por debajo del margen costal izquierdo; por lo tanto, rara vez es palpable a través de la pared abdominal anterolateral a menos que esté ampliada.
Cuando se endurece y aumenta hasta aproximadamente tres veces su tamaño normal, se mueve hacia abajo respecto al margen costal izquierdo y su borde superior (con muescas) queda inferomedialmente (consulte el recuadro clínico "Esplenectomía y esplenomegalia" en este capítulo). El borde con muescas es útil al palpar un bazo agrandado porque cuando la persona respira profundamente, a menudo se pueden palpar las muescas.

El bazo normalmente contiene una gran cantidad de sangre que es expulsada periódicamente a la circulación por la acción del músculo liso de su cápsula y trabéculas. El gran tamaño de la arteria (o vena) esplénica indica el volumen de sangre que pasa a través de los capilares del bazo.

Machine Translated by Google

y senos paranasales. La fina cápsula fibrosa del bazo está compuesta de tejido conectivo fibroelástico denso, irregular y engrosado en el hilio esplénico (fig. 5.58E). Internamente, las trabéculas (pequeñas bandas fibrosas), que surgen de la cara profunda de la cápsula, transportan vasos sanguíneos hacia y desde el parénquima o pulpa esplénica, la sustancia del bazo.

El bazo contacta la pared posterior del estómago y está conectado a su curvatura mayor. por el ligamento gastroesplénico y al riñón izquierdo por el ligamento esplenorrenal. Estos ligamentos, que contienen vasos esplénicos, están unidos al hilio del bazo en su cara medial (fig. 5.58D). El hilio esplénico suele estar en contacto con la cola del páncreas y constituye el límite izquierdo de la bolsa omental.

La irrigación arterial del bazo proviene de la arteria esplénica, la rama más grande del tronco celíaco (fig. 5.59A). Sigue un curso tortuoso posterior a la bolsa omental, anterior al riñón izquierdo y a lo largo del borde superior del páncreas. Entre las capas del ligamento esplenorrenal, la arteria esplénica se divide en cinco o más ramas que ingresan al hilio. La falta de anastomosis de estos vasos arteriales dentro del bazo da como resultado la formación de segmentos vasculares del bazo: dos en el 84% de los bazos y tres en los demás, con planos relativamente avasculares entre ellos, lo que permite una esplenectomía subtotal (ver el Cuadro clínico " Esplenectomía y esplenomegalia" en este capítulo).

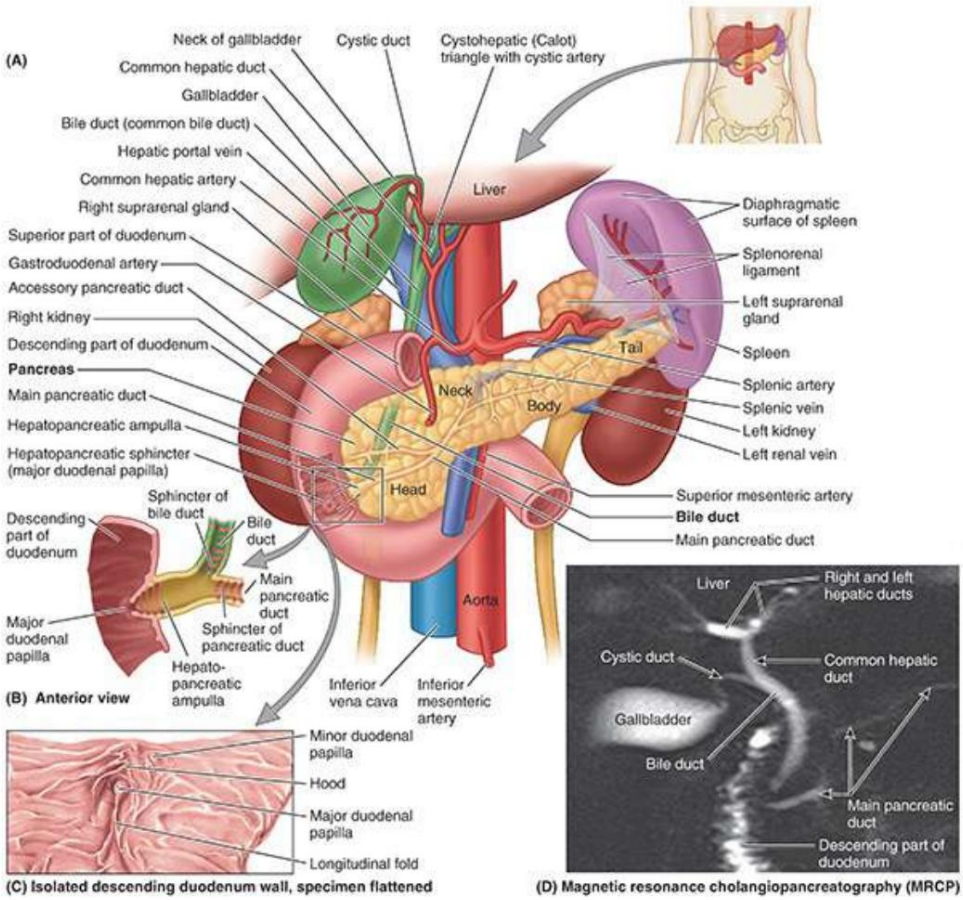

FIGURA 5.59. Bazo, páncreas, duodeno y vías biliares. A. Relaciones del bazo, el páncreas y los conductos biliares extrahepáticos con otras vísceras retroperitoneales. B. Ampolla hepatopancreática. La ampolla es la entrada del conducto biliar y del conducto pancreático al duodeno. C. Interior de la parte descendente del duodeno que muestra el duodeno mayor y menor.

LGRAWANY
Machine Translated by Google

papilas. D. Colangiografía retrógrada endoscópica y pancreatografía que muestran los conductos biliares y pancreáticos.

El drenaje venoso del bazo fluye a través de la vena esplénica, formada por varios afluentes que emergen del hilio (figs. 5.59A y 5.60B). Está unido por la VMI y discurre posterior al cuerpo y la cola del páncreas durante la mayor parte de su recorrido. La vena esplénica se une con la VSM por detrás del cuello del páncreas para formar la vena porta hepática.

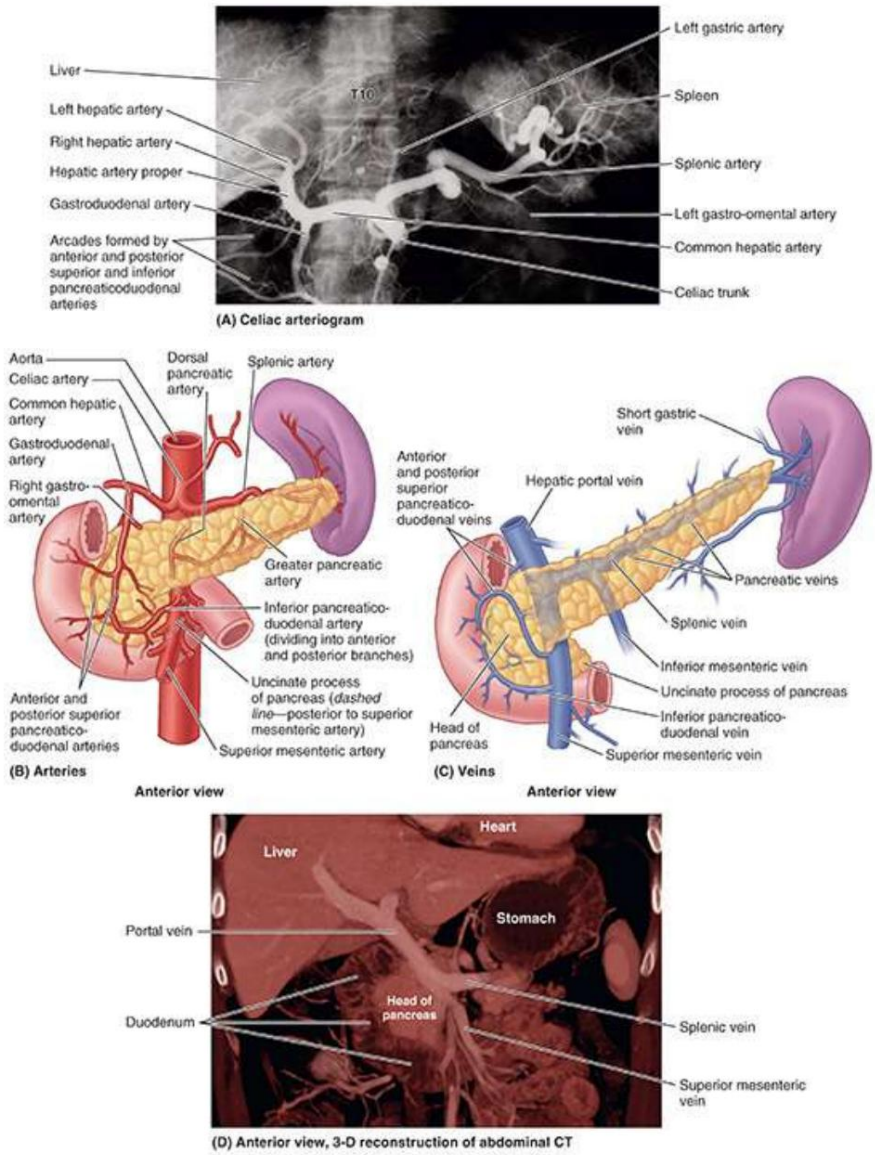

FIGURA 5.60. Irrigación arterial y drenaje venoso del páncreas. Debido a la estrecha relación entre el páncreas y el duodeno, sus vasos sanguíneos son iguales total o parcialmente. A. Arteriografía que muestra ramas de la arteria celíaca.
Se inyectó selectivamente colorante radiopaco en la luz de la arteria celíaca. B. Suministro arterial. Excepto la parte inferior de la cabeza pancreática (incluida la apófisis uncinada), el bazo y el páncreas reciben sangre de la arteria celíaca. C.
Drenaje venoso. D. Reconstrucción tridimensional de una tomografía computarizada abdominal (venograma portal). Se muestra la unión de la SMV y la vena esplénica para formar la vena porta hepática en relación con la cabeza del páncreas.

Los vasos linfáticos esplénicos salen de los ganglios linfáticos del hilio esplénico y pasan a lo largo de los vasos esplénicos hasta los ganglios linfáticos pancreaticoesplénicos en su camino hacia los ganglios celíacos (fig. 5.61A).

Machine Translated by Google

Los ganglios pancreaticoesplénicos se relacionan con la superficie posterior y el borde superior del páncreas.

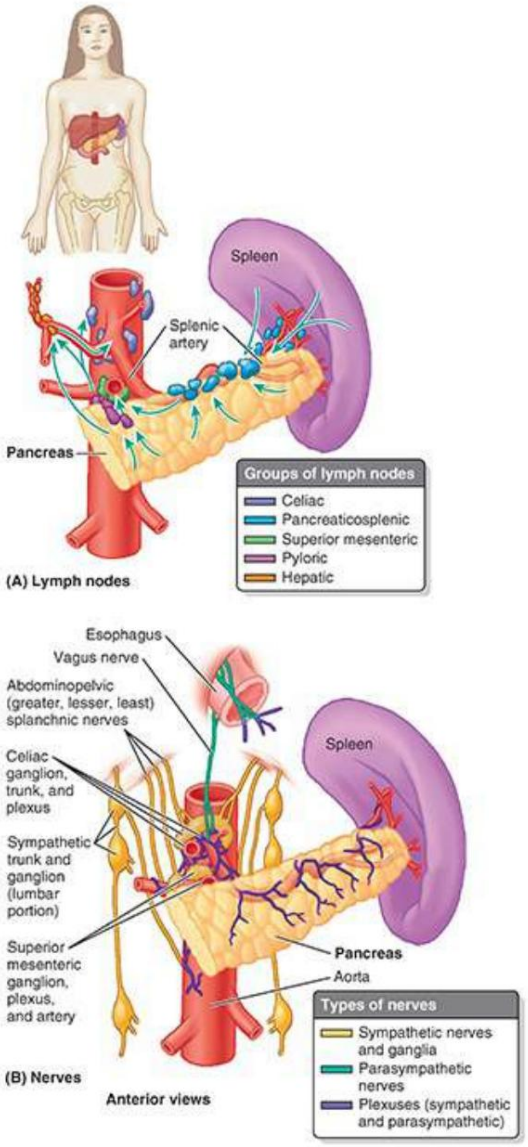

FIGURA 5.61. Drenaje linfático e inervación del páncreas y del bazo. A. Drenaje linfático. Las flechas indican el flujo de linfa a los ganglios linfáticos. B. Inervación. Los nervios del páncreas son nervios autónomos de los plexos celíaco y mesentérico superior. Una densa red de fibras nerviosas pasa desde el plexo celíaco a lo largo de la arteria esplénica hasta el bazo. La mayoría son fibras simpáticas postsinápticas del músculo liso de la cápsula esplénica, las trabéculas y los vasos intraesplénicos.

Los nervios del bazo, derivados del plexo celíaco (fig. 5.61B), se distribuyen principalmente a lo largo de ramas de la arteria esplénica y tienen función vasomotora.

Páncreas

El páncreas es una glándula digestiva accesoria alargada que se encuentra retroperitonealmente, superpuesta y cruza transversalmente los cuerpos de las vértebras L1 y L2 (el nivel del plano transpilórico) en

LGRAWANY
Machine Translated by Google

la pared abdominal posterior (fig. 5.58C). Se encuentra detrás del estómago, entre el duodeno a la derecha y el bazo a la izquierda (fig. 5.59A). El mesocolon transverso se inserta en su margen anterior (v. fig. 5.39A). El páncreas produce

- una secreción exocrina (jugo pancreático de las células acinares) que ingresa al duodeno a través de los conductos pancreáticos principal y accesorio.
- secreciones endocrinas (glucagón e insulina de los islotes pancreáticos [de Langerhans]) que ingresan a la sangre (fig. 5.59D).

Con fines descriptivos, el páncreas se divide en cuatro partes: cabeza, cuello, cuerpo y cola.

La cabeza del páncreas es la parte expandida de la glándula que está abrazada por la forma de C. Curva del duodeno a la derecha de los vasos mesentéricos superiores, justo por debajo del plano transpilórico. Se adhiere firmemente a la cara medial de las partes descendente y horizontal del duodeno. La apófisis uncinada, una proyección de la parte inferior de la cabeza pancreática, se extiende medialmente hacia la izquierda, por detrás de la AMS (fig. 5.60A). La cabeza pancreática descansa posteriormente sobre la VCI, la arteria y vena renal derecha y la vena renal izquierda. En su camino hacia la parte descendente del duodeno, el conducto biliar se encuentra en un surco en la superficie posterosuperior de la cabeza o está incrustado en su sustancia (fig. 5.59A, B; véase la figura 5.44C).

El cuello del páncreas es corto (1,5 a 2 cm) y se superpone a los vasos mesentéricos superiores, que forman un surco en su cara posterior (v . fig. 5.44B, C). La superficie anterior del cuello, cubierta por peritoneo, está adyacente al píloro del estómago. La VMS se une a la vena esplénica por detrás del cuello para formar la vena porta hepática (fig. 5.60).

El cuerpo del páncreas continúa desde el cuello y se encuentra a la izquierda de los vasos mesentéricos superiores, pasa sobre la aorta y la vértebra L2 y continúa justo por encima del plano transpilórico posterior a la bolsa omental. La superficie anterior del cuerpo del páncreas está cubierta por peritoneo y se encuentra en el suelo de la bolsa omental y forma parte del lecho del estómago (v. fig. 5.39A, B). La superficie posterior del cuerpo carece de peritoneo y está en contacto con la aorta, la AMS, la glándula suprarrenal izquierda, el riñón izquierdo y los vasos renales (fig. 5.59A).

La cola del páncreas se encuentra anterior al riñón izquierdo, donde está estrechamente relacionada con el hilio esplénico y el ángulo cólico izquierdo. La cola es relativamente móvil y pasa entre las capas del ligamento esplenorrenal con los vasos esplénicos (fig. 5.58D).

El conducto pancreático principal comienza en la cola del páncreas y discurre a través del parénquima de la glándula hasta la cabeza pancreática: aquí gira hacia abajo y está estrechamente relacionado con el conducto biliar (fig. 5.59A, B). El conducto pancreático principal y el conducto biliar suelen unirse para formar la ampolla hepatopancreática corta y dilatada (de Vater), que se abre hacia la parte descendente del duodeno en la cima de la papila duodenal mayor (fig. 5.59B, C). Al menos el 25% de las veces, los conductos desembocan en el duodeno por separado.

El esfínter del conducto pancreático (alrededor de la parte terminal del conducto pancreático), el esfínter del conducto biliar (esfínter de colédoco, alrededor de la terminación del conducto biliar) y el esfínter hepatopancreático (de Oddi), alrededor de la ampolla hepatopancreática, Son esfínteres de músculo liso que previenen el reflujo de las secreciones digestivas y del contenido duodenal. De ellos, sólo el esfínter del conducto biliar desempeña un papel importante en el control del flujo de secreción digestiva.

Machine Translated by Google

(bilis) hacia el duodeno.

El conducto pancreático accesorio (fig. 5.59A) desemboca en el duodeno en la cima de la papila duodenal menor (fig. 5.59C). Por lo general, el conducto accesorio se comunica con el conducto pancreático principal. En algunos casos, el conducto pancreático principal es más pequeño que el conducto pancreático accesorio y es posible que ambos no estén conectados. En tales casos, el conducto accesorio transporta la mayor parte del jugo pancreático.

El riego arterial del páncreas se deriva principalmente de las ramas de la arteria esplénica marcadamente tortuosa. Múltiples arterias pancreáticas forman varias arcadas con ramas pancreáticas de las arterias gastroduodenal y mesentérica superior (fig. 5.60A). Pueden pasar hasta 10 ramas desde la arteria esplénica hasta el cuerpo y la cola del páncreas. Las arterias pancreaticoduodenal superior anterior y posterior, ramas de la arteria gastroduodenal, y las arterias pancreaticoduodenal anterior y posterior inferior, ramas de la AMS, forman arcadas situadas anterior y posteriormente que irrigan la cabeza del páncreas (fig. 5.60B).

El drenaje venoso del páncreas se produce a través de las venas pancreáticas correspondientes, afluentes de las partes esplénica y mesentérica superior de la vena porta hepática; la mayoría vacía en la vena esplénica (fig. 5.60C, D).

Los vasos linfáticos pancreáticos siguen a los vasos sanguíneos (figs. 5.46 y 5.61A; véase la fig. 5.71). La mayoría de los vasos terminan en los ganglios linfáticos pancreaticoesplénicos, que se encuentran a lo largo de la arteria esplénica. Algunos vasos terminan en los ganglios linfáticos pilóricos. Los vasos eferentes de estos ganglios drenan a los ganglios linfáticos mesentéricos superiores o a los ganglios linfáticos celíacos a través de los ganglios linfáticos hepáticos.

Los nervios del páncreas derivan de los nervios esplácnicos vago y abdominopélvico que atraviesan el diafragma (fig. 5.61B). Las fibras parasimpáticas y simpáticas llegan al páncreas pasando a lo largo de las arterias desde el plexo celíaco y el plexo mesentérico superior (consulte “Inervación de las vísceras abdominales”). Además de las fibras simpáticas que pasan a los vasos sanguíneos, las fibras simpáticas y parasimpáticas se distribuyen a las células acinares y los islotes pancreáticos. Las fibras parasimpáticas son secretomotoras, pero la secreción pancreática está mediada principalmente por secretina y colecistoquinina, hormonas formadas por las células epiteliales del duodeno y la mucosa intestinal proximal bajo el estímulo del contenido ácido del estómago.

Hígado

El hígado es la glándula más grande del cuerpo y, después de la piel, el órgano individual más grande. Pesa aproximadamente 1.500 gy representa aproximadamente el 2,5% del peso corporal adulto. En un feto maduro, cuando sirve como órgano hematopoyético, es proporcionalmente el doble de grande (5% del peso corporal).

A excepción de la grasa, todos los nutrientes absorbidos en el tracto gastrointestinal son transportados inicialmente al hígado a través del sistema venoso portal. Además de sus numerosas actividades metabólicas, el hígado almacena glucógeno y secreta bilis, un líquido de color amarillo parduzco o verde que ayuda a la emulsificación de las grasas.

La bilis pasa desde el hígado a través de los conductos biliares (conductos hepáticos derecho e izquierdo) que se unen para formar el conducto hepático común, que se une con el conducto cístico para formar el conducto biliar (común). El hígado produce bilis continuamente; sin embargo, entre comidas, se acumula y se almacena en el

LGRAWANY
Machine Translated by Google

vesícula biliar, que también concentra la bilis absorbiendo agua y sales. Cuando los alimentos llegan al duodeno, la vesícula biliar envía bilis concentrada a través de los conductos biliares hasta el duodeno.

PROYECCIÓN DE SUPERFICIES, SUPERFICIES, REFLEJOS PERITONEALES, Y RELACIONES DEL HÍGADO

El hígado se encuentra principalmente en el cuadrante superior derecho del abdomen, donde está protegido por la caja torácica (costillas) y el diafragma (fig. 5.62). El hígado normal se encuentra profundo hasta las costillas 7 a 11 en el lado derecho y cruza la línea media hacia el pezón izquierdo. El hígado ocupa la mayor parte del hipocondrio derecho y el epigastrio superior y se extiende hasta el hipocondrio izquierdo. El hígado se mueve con las excursiones del diafragma y se ubica más abajo cuando uno está en erección debido a la gravedad. Esta movilidad facilita la palpación (consulte el recuadro clínico "Palpación del hígado" en este capítulo).

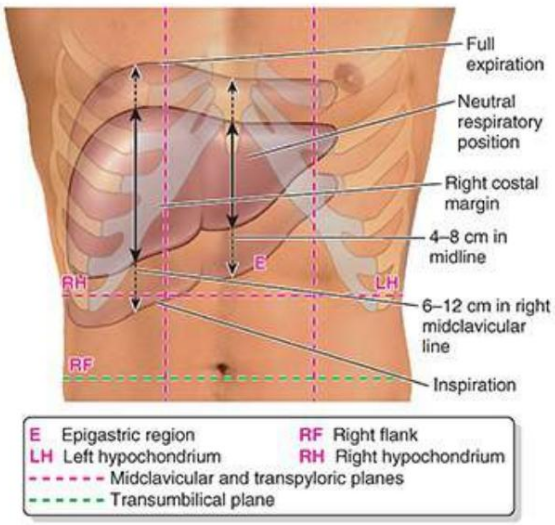

FIGURA 5.62. Proyección superficial del hígado. Se demuestran la ubicación del hígado, su extensión, su relación con la caja torácica y la amplitud de movimientos con cambio de posición y excursión diafragmática.

El hígado tiene una superficie diafragmática convexa (anterior, superior y algo posterior) y una superficie visceral relativamente plana o incluso cóncava (postero-inferior), que están separadas anteriormente por su borde inferior afilado que sigue el margen costal derecho inferior al diafragma. (Higo. 5.63A).

Machine Translated by Google

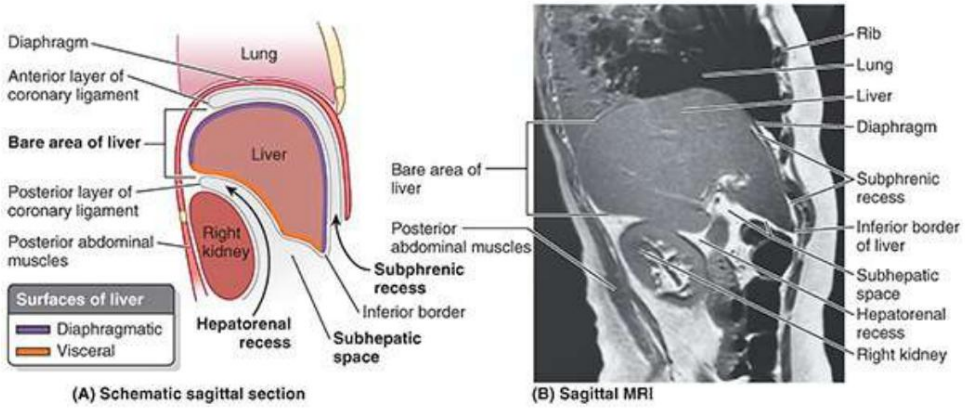

FIGURA 5.63. Superficies del hígado y espacios potenciales relacionados. A. Corte sagital esquemático a través del diafragma, hígado y riñón derecho. Se distinguen las dos superficies del hígado y se demuestran los recesos peritoneales relacionados. B. Imagen de resonancia magnética sagital en la línea medioclavicular. Esta exploración demuestra las relaciones que aparecen en la parte A en una persona viva.

La superficie diafragmática del hígado es lisa y tiene forma de cúpula, donde se relaciona con la concavidad de la superficie inferior del diafragma, que lo separa de la pleura, los pulmones, el pericardio y el corazón (fig. 5.63A, B). Los recesos subfrénicos (extensiones superiores de la cavidad peritoneal (saco mayor)) existen entre el diafragma y las caras anterior y superior de la superficie diafragmática del hígado. Los recesos subfrénicos están separados en recesos derecho e izquierdo por el ligamento falciforme, que se extiende entre el hígado y la pared abdominal anterior. La porción del compartimento supracólico de la cavidad peritoneal inmediatamente inferior al hígado es el espacio subhepático.

El receso hepatorrenal (bolsa hepatorrenal; bolsa de Morison) es la extensión posterosuperior del espacio subhepático, que se encuentra entre la parte derecha de la superficie visceral del hígado y el riñón derecho y la glándula suprarrenal. El receso hepatorrenal es una parte de la cavidad peritoneal que depende de la gravedad en posición supina; El líquido que drena de la bolsa omental fluye hacia este receso (fig. 5.64B, E). El receso hepatorrenal se comunica anteriormente con el receso subfrénico derecho (fig. 5.63A, B). Recuerde que normalmente todos los recesos de la cavidad peritoneal son sólo espacios potenciales que contienen suficiente líquido peritoneal para lubricar las membranas peritoneales adyacentes.

Machine Translated by Google

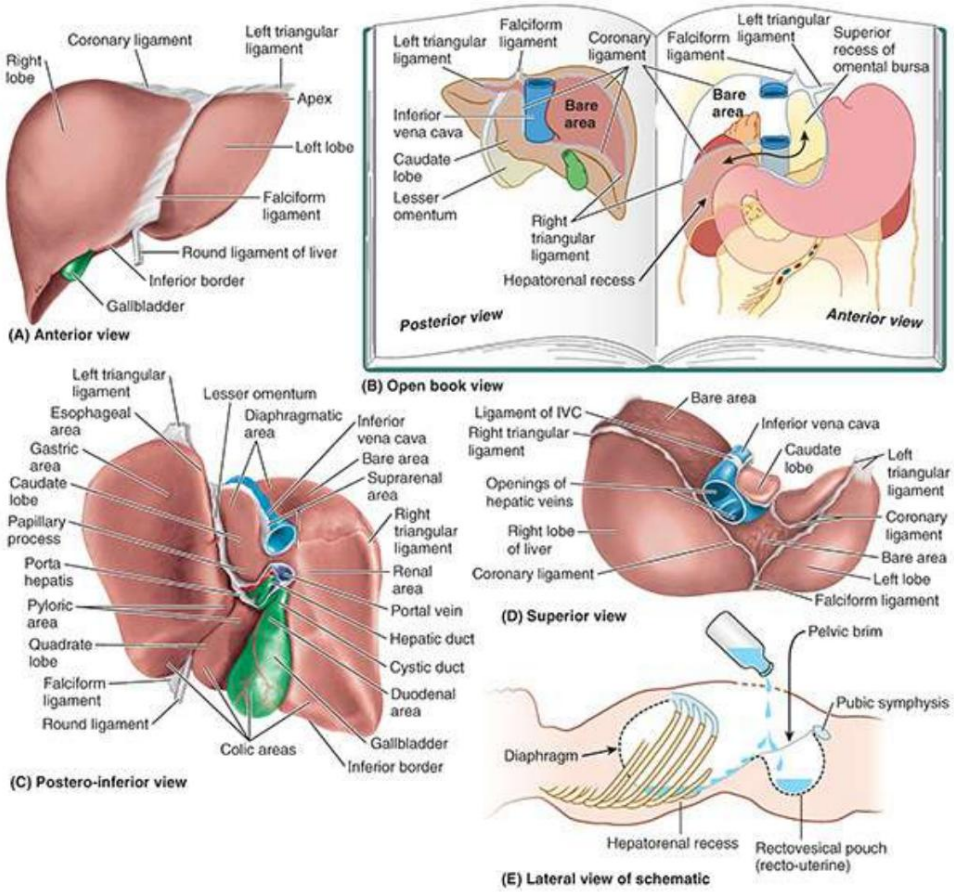

FIGURA 5.64. Relaciones peritoneales y viscerales del hígado. A. Superficie diafragmática. Esta superficie se ajusta a la superficie inferior del diafragma y está dividida en lóbulos derecho e izquierdo del hígado por los ligamentos falciforme y coronario. B. Reflejos peritoneales (ligamentos). Se cortan las uniones del hígado y se retira el hígado de su sitio, se coloca a la derecha del espécimen y se gira hacia atrás, como cuando se pasa la página de un libro. C. Superficie visceral. En la posición anatómica, la superficie visceral del hígado está dirigida hacia abajo, hacia atrás y hacia la izquierda. En los especímenes embalsamados, quedan impresiones donde las estructuras adyacentes contactan esta superficie. D. Ligamento falciforme. Las dos capas de peritoneo que forman el ligamento falciforme se separan sobre la cara superior del hígado para formar la capa anterior del ligamento coronario, dejando el área desnuda del hígado sin cubierta peritoneal. VCI, vena cava inferior. MI.
Recesos dependientes de la gravedad de la cavidad abdominopélvica en posición supina. El receso hepatorrenal es el superior y recibe drenaje de la bolsa omental y de las porciones abdominales superiores (supracólicas) del saco mayor.

La superficie diafragmática del hígado está cubierta por peritoneo visceral, excepto en la parte posterior de la zona desnuda del hígado (fig. 5.64B-D), donde está en contacto directo con el diafragma. El área desnuda está delimitada por el reflejo del peritoneo desde el diafragma hacia las capas anterior (superior) y posterior (inferior) del ligamento coronario (fig. 5.63A). Estas capas se unen a la derecha para formar el ligamento triangular derecho y divergen hacia la izquierda para encerrar el área desnuda triangular (fig. 5.64A-D). La capa anterior del ligamento coronario se continúa a la izquierda con la capa derecha del ligamento falciforme, y la capa posterior se continúa con la capa derecha del epiplón menor. Cerca del vértice (la extremidad izquierda) del hígado en forma de cuña, las capas anterior y posterior de la parte izquierda del ligamento coronario se unen para formar el ligamento triangular izquierdo. La VCI atraviesa un surco profundo para la vena cava dentro del área desnuda del hígado (fig. 5.64B-D).

Machine Translated by Google

La superficie visceral del hígado también está cubierta por peritoneo visceral (fig. 5.64C), excepto en la fosa de la vesícula biliar (fig. 5.65B) y la porta hepatis, una fisura transversal por donde pasan los vasos (vena porta hepática, arteria hepática). y vasos linfáticos), el plexo nervioso hepático y los conductos hepáticos que irrigan y drenan el hígado entran y salen de él. A diferencia de la superficie diafragmática lisa, la superficie visceral presenta múltiples fisuras e impresiones por el contacto con otros órganos.

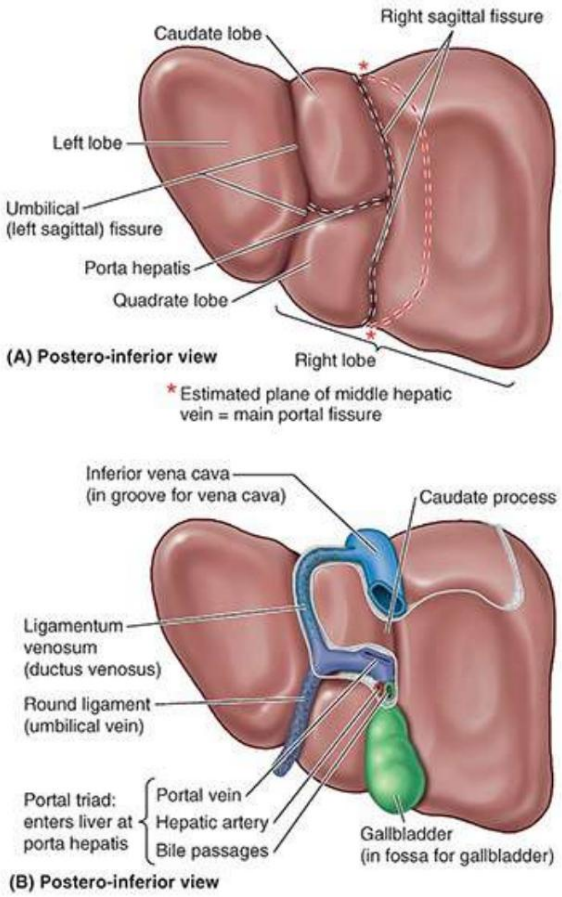

FIGURA 5.65. Superficie visceral del hígado. A. Lóbulos anatómicos. Los cuatro lóbulos anatómicos del hígado están definidos por características externas (reflejos peritoneales y fisuras). B. Estructuras que forman y ocupan fisuras de la superficie visceral.

Dos fisuras de orientación sagital, unidas centralmente por la porta hepática transversal, forman la letra H en la superficie visceral (fig. 5.65A). La fisura sagital derecha es el surco continuo formado anteriormente por la fosa de la vesícula biliar y posteriormente por el surco de la vena cava. La fisura umbilical (sagital izquierda) es el surco continuo formado anteriormente por la fisura del ligamento redondo y posteriormente por la fisura del ligamento venoso.
El ligamento redondo del hígado (L. ligamentum teres hepatis) es el remanente fibroso de la vena umbilical, que transportaba sangre bien oxigenada y rica en nutrientes desde la placenta hasta el feto (fig. 5.65B). El ligamento redondo y las pequeñas venas paraumbilicales discurren en el borde libre del ligamento falciforme. El ligamento venoso es el remanente fibroso del conducto venoso fetal, que desviaba la sangre de la vena umbilical a la VCI, provocando un cortocircuito en el hígado.

LGRAWANY
Machine Translated by Google

El epiplón menor, que encierra la tríada portal (conducto biliar, arteria hepática y portal hepático). vena), pasa desde el hígado hasta la curvatura menor del estómago y los primeros 2 cm de la parte superior del duodeno (fig. 5.66A). El borde grueso y libre del epiplón menor se extiende entre la porta hepática y el duodeno (el ligamento hepatoduodenal) y encierra las estructuras que pasan a través de la porta hepática. El resto en forma de lámina del epiplón menor, el ligamento hepatogástrico, se extiende entre el surco del ligamento venoso y la curvatura menor del estómago.

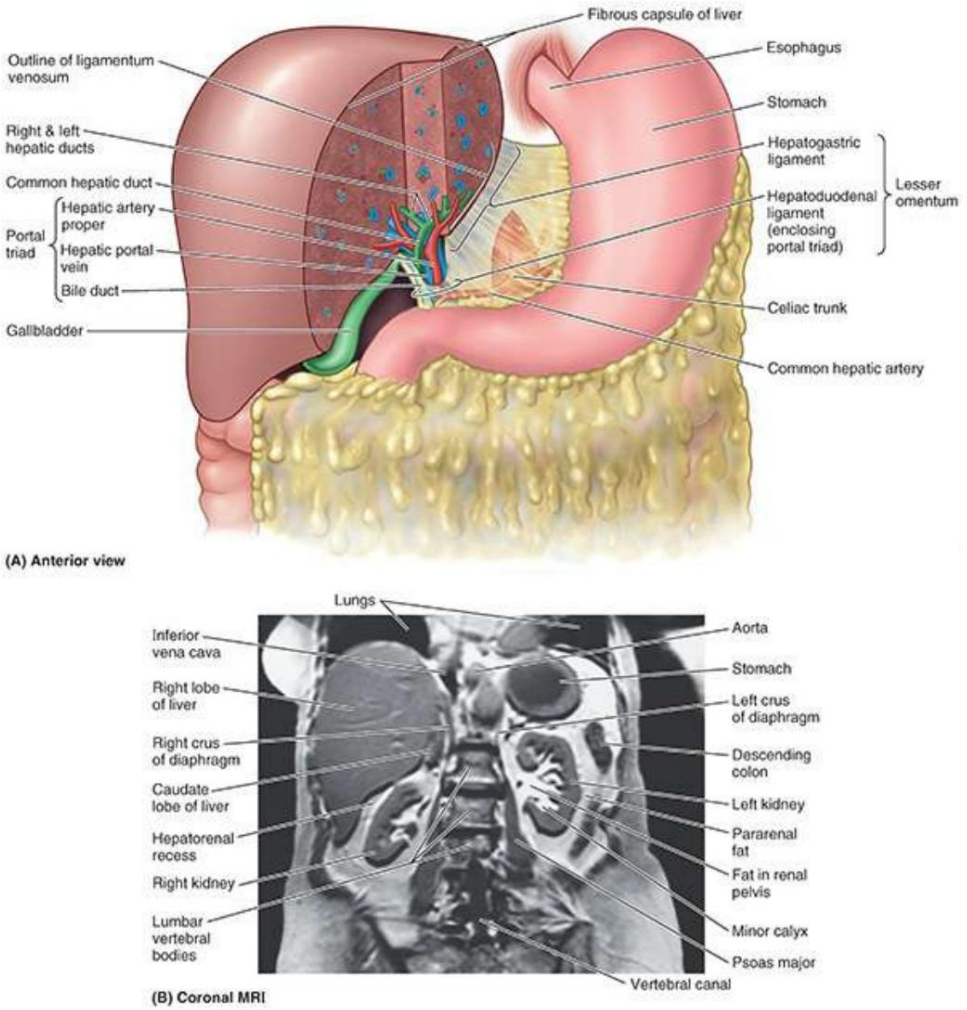

FIGURA 5.66. Relaciones del hígado con otras vísceras abdominales, epiplón menor y tríada portal. A. Disección. El corte sagital anterior a través del hígado se realiza en el plano de la fosa para la vesícula biliar, y el corte sagital posterior se realiza en el plano de la fisura para el ligamento venoso. Estos cortes se han unido mediante un corte coronal estrecho en el plano de la porta hepatis. Se demuestra la relación del hígado con las vísceras abdominales anteriores (intraperitoneales). La tríada portal pasa entre las capas del ligamento hepatoduodenal para ingresar al hígado por la porta hepatis. La arteria hepática común pasa entre las capas del ligamento hepatogástrico. B. Imagen por resonancia magnética (MRI) coronal que demuestra la relación del hígado con las vísceras abdominales posteriores (retroperitoneales).

Además de las fisuras, las impresiones en (áreas de) la superficie visceral (fig. 5.64C) reflejan La relación del hígado con el

• lado derecho de la cara anterior del estómago (áreas gástrica y pilórica)

Machine Translated by Google

• parte superior del duodeno (área duodenal) • epiplón
menor (se extiende hacia la fisura del ligamento venoso) • vesícula biliar (fosa
para la vesícula biliar) • ángulo cólico
derecho y colon transverso derecho (área de cólico) • riñón
derecho y glándula suprarrenal (área duodenal) y áreas suprarrenales) (fig. 5.66B)

LÓBULOS ANATÓMICOS DEL HÍGADO

Externamente, el hígado está dividido en dos lóbulos anatómicos y dos lóbulos accesorios por los reflejos del peritoneo desde su superficie, las fisuras formadas en relación con esos reflejos y los vasos que sirven al hígado y la vesícula biliar. Estos "lóbulos" superficiales no son verdaderos lóbulos, ya que el término se usa generalmente en relación con las glándulas y solo tienen una relación secundaria con la arquitectura interna del hígado. El plano esencialmente de la línea media definido por la unión del ligamento falciforme y la fisura sagital izquierda separa un lóbulo derecho grande de un lóbulo izquierdo mucho más pequeño (figs. 5.64A, C, D y 5.65). En la superficie visceral inclinada, las fisuras sagitales derecha e izquierda discurren a cada lado de dos lóbulos accesorios (partes del lóbulo derecho anatómico), y el porta hepatis transversal los separa: el lóbulo cuadrado anterior e inferior y el lóbulo caudado posterior y superior. . El lóbulo caudado recibió ese nombre no porque tenga una posición caudal (no lo es), sino porque a menudo da lugar a una "cola" en forma de proceso papilar alargado (fig. 5.64C). Un proceso caudado se extiende hacia la derecha, entre la VCI y la porta hepática, conectando los lóbulos caudado y derecho (fig. 5.65B).

SUBDIVISIÓN FUNCIONAL DEL HÍGADO

Aunque no está claramente demarcado internamente, donde el parénquima parece continuo, el hígado tiene hígados derecho e izquierdo funcionalmente independientes (partes o lóbulos portales) que son mucho más iguales en tamaño que los lóbulos anatómicos; sin embargo, el hígado derecho sigue siendo algo más grande (figs. 5.67 y 5.68; tabla 5.10). Cada parte recibe su propia rama primaria de la arteria hepática y la vena porta hepática y es drenada por su propio conducto hepático. De hecho, el lóbulo caudado puede considerarse un tercer hígado; su vascularización es independiente de la bifurcación de la tríada portal (recibe vasos de ambos haces) y es drenada por una o dos pequeñas venas hepáticas, que ingresan directamente a la VCI distal a las venas hepáticas principales. El hígado se puede subdividir en cuatro divisiones y luego en ocho segmentos hepáticos resecables quirúrgicamente, cada uno de ellos atendido independientemente por una rama secundaria o terciaria de la tríada portal, respectivamente (fig. 5.67).

LGRAWANY
Machine Translated by Google

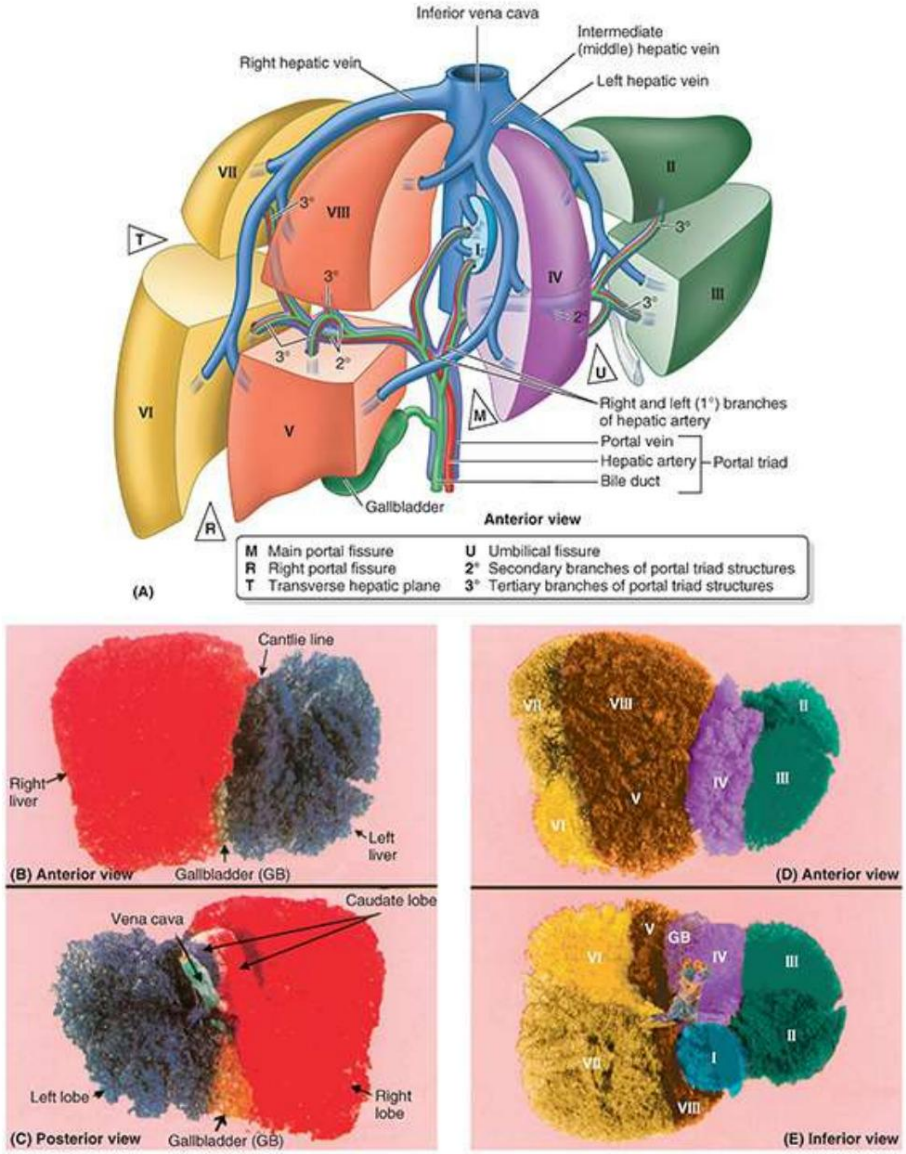

FIGURA 5.67. Segmentación hepática. A. Ilustración esquemática. Las venas hepáticas derecha, intermedia e izquierda discurren dentro de tres planos o fisuras (portal derecho [R], portal principal [M] y umbilical [U]) que dividen el hígado en cuatro divisiones verticales, cada una servida por una secundaria (2 °) rama de la tríada portal. Tres divisiones se subdividen en el plano porta transversal (T) en segmentos hepáticos, cada uno de ellos irrigado por ramas terciarias (3°) de la tríada. La división medial izquierda y el lóbulo caudado también se consideran segmentos hepáticos, lo que eleva el total a ocho segmentos hepáticos resecables quirúrgicamente (segmentos I a VIII, a cada uno también se le asigna un nombre, como se muestra en la figura 5.68 y la tabla 5.10). Cada segmento tiene su propio riego sanguíneo intrasegmentario y drenaje biliar. Las venas hepáticas son intersegmentarias y drenan las porciones de múltiples segmentos adyacentes a ellas. B y C. Inyección de látex en la vena porta derecha (roja) e izquierda (azul). Se observan los hígados derecho e izquierdo y la línea de Cantlie que los delimita en la superficie diafragmática. D y E. Inyección de látex de diferentes colores en ramas secundarias y terciarias de la vena porta. Se muestran las divisiones del hígado y los segmentos hepáticos I a VIII.

Machine Translated by Google

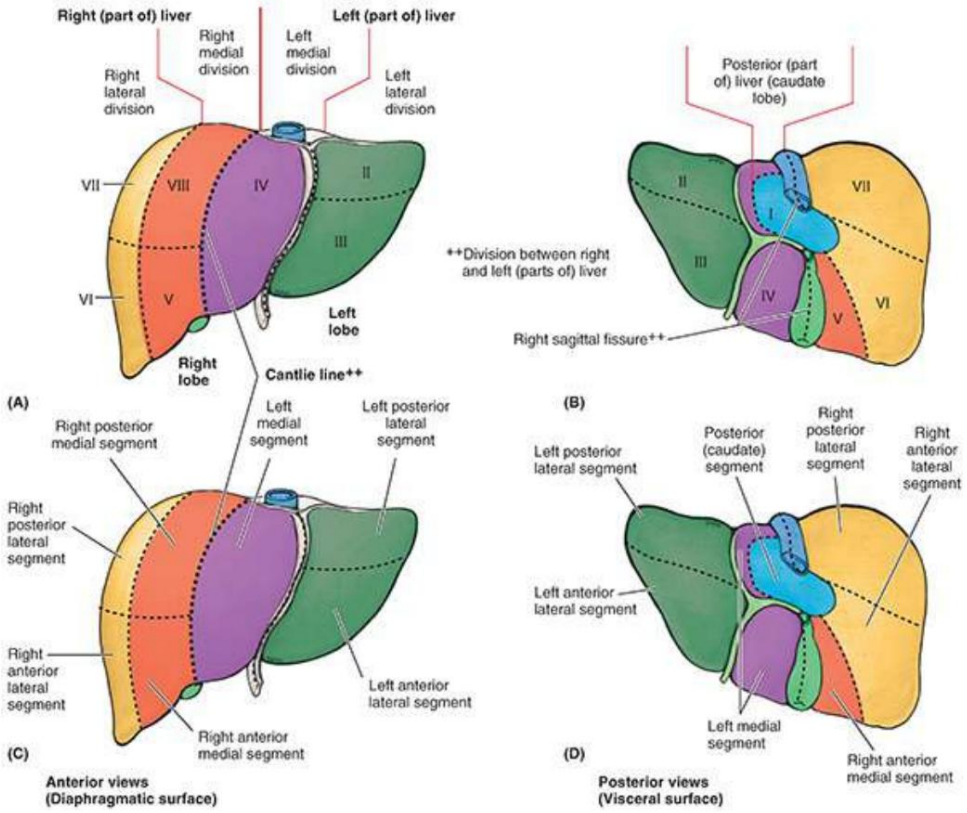

FIGURA 5.68. Partes, divisiones y segmentos del hígado. Cada parte, división y segmento tiene un nombre identificativo; Los segmentos también se identifican con números romanos.

TABLA 5.10. TERMINOLOGÍA PARA SUBDIVISIONES DEL HÍGADO

Término anatómico Lóbulo derecho			Lóbulo izquierdo		Lóbulo caudado	
Funcional/quirúrgico un término	(parte del) hígado derecho [lóbulo portal derecho]		(parte del) hígado izquierdo [lóbulo portal izquierdo C]		Parte posterior (parte del) hígado	
	División lateral derecha	División medial derecha	medial izquierda división	lateral izquierdo división	[caudado derecho lóbulo]	[caudado izquierdo lóbulo c]
	Segmento lateral posterior derecho Segmento VII [Área posterior superior]	Segmento medial posterior derecho Segmento VIII [Área anterior superior]	[Área medial superior] medial izquierda segmento	Segmento lateral posterior izquierdo Segmento II [Área lateral superior]	segmento posterior Segmento I	
	Segmento lateral anterior derecho Segmento VI [Área posteroinferior]	Segmento medial anterior derecho Segmento V [Área anteroinferior]	Segmento IV [Área medial inferior = lóbulo cuadrado]	anterior izquierda segmento lateral Segmento III [Área lateral inferior]		

aLas etiquetas en la tabla y las figuras anteriores reflejan la Terminologia Anatomica: International Anatomic Terminology (1998).
La terminología anterior está entre paréntesis. Según el esquema de la terminología anterior, el lóbulo caudado se dividía en mitades derecha e izquierda.

bLa mitad derecha del lóbulo caudado se consideró una subdivisión del lóbulo portal derecho.

LGRAWANY
Machine Translated by Google

cLa mitad izquierda del lóbulo caudado se consideró una subdivisión del lóbulo porta izquierdo.

Segmentos hepáticos (quirúrgicos) del hígado. A excepción del lóbulo caudado (segmento I), el hígado se divide en hígados derecho e izquierdo según la división primaria (1°) de la tríada portal en ramas derecha e izquierda, siendo el plano entre los hígados derecho e izquierdo el principal . fisura portal en la que se encuentra la vena hepática media (fig. 5.67A-C). En la superficie visceral, este plano está delimitado por la fisura sagital derecha. El plano se demarca en la superficie diafragmática extrapolando una línea imaginaria (la línea de Cantlie (Cantlie, 1898)) desde la muesca del fondo de la vesícula biliar hasta la VCI (figs. 5.67B y 5.68A, C).

Los hígados derecho e izquierdo se subdividen verticalmente en divisiones medial y lateral por el portal derecho y las fisuras umbilicales, en las que se encuentran las venas hepáticas derecha e izquierda (figs. 5.67A, D, E y 5.68). La cisura porta derecha no tiene demarcación externa. Cada una de las cuatro divisiones recibe una rama secundaria (2°) de la tríada portal (fig. 5.67A). (Nota: la división medial del hígado izquierdo (división medial izquierda) es parte del lóbulo anatómico derecho; la división lateral izquierda es la misma que el lóbulo anatómico izquierdo).

Un plano hepático transversal al nivel de las partes horizontales de las ramas derecha e izquierda de la tríada portal subdivide tres de las cuatro divisiones (todas menos la división medial izquierda), creando seis segmentos hepáticos, cada uno de los cuales recibe ramas terciarias de la tríada. La división medial izquierda también se cuenta como segmento hepático, de modo que la parte principal del hígado tiene siete segmentos (segmentos II a VIII, numerados en el sentido de las agujas del reloj), a los que también se les ha dado un nombre descriptivo (figs. 5.67A, D, E y 5.68). El lóbulo caudado (segmento I, con lo que el número total de segmentos asciende a ocho) está irrigado por ramas de ambas divisiones y drenado por sus propias venas hepáticas menores.

Si bien el patrón de segmentación descrito aquí es el patrón más común, los segmentos Varían considerablemente en tamaño y forma como resultado de la variación individual en la ramificación de los vasos hepáticos y porta. La importancia clínica de los segmentos hepáticos se explica en el recuadro clínico “Lobectomías hepáticas y segmentectomía” de este capítulo.

VASOS SANGUÍNEOS DEL HÍGADO

El hígado, al igual que los pulmones, tiene un riego sanguíneo dual (vasos aferentes): una fuente venosa dominante y otra arterial menor (fig. 5.67A). La vena porta hepática lleva entre el 75 y el 80% de la sangre al hígado. La sangre portal, que contiene aproximadamente un 40% más de oxígeno que la sangre que regresa al corazón desde el circuito sistémico, sostiene el parénquima hepático (células hepáticas o hepatocitos) (fig. 5.69). La vena porta hepática transporta prácticamente todos los nutrientes absorbidos por el tracto alimentario a los sinusoides del hígado. La excepción son los lípidos, que se absorben y pasan por el hígado a través del sistema linfático. La sangre arterial procedente de la arteria hepática, que representa sólo 20 a 25% de la sangre que recibe el hígado, se distribuye inicialmente a estructuras no parenquimatosas, en particular los conductos biliares intrahepáticos.

Machine Translated by Google

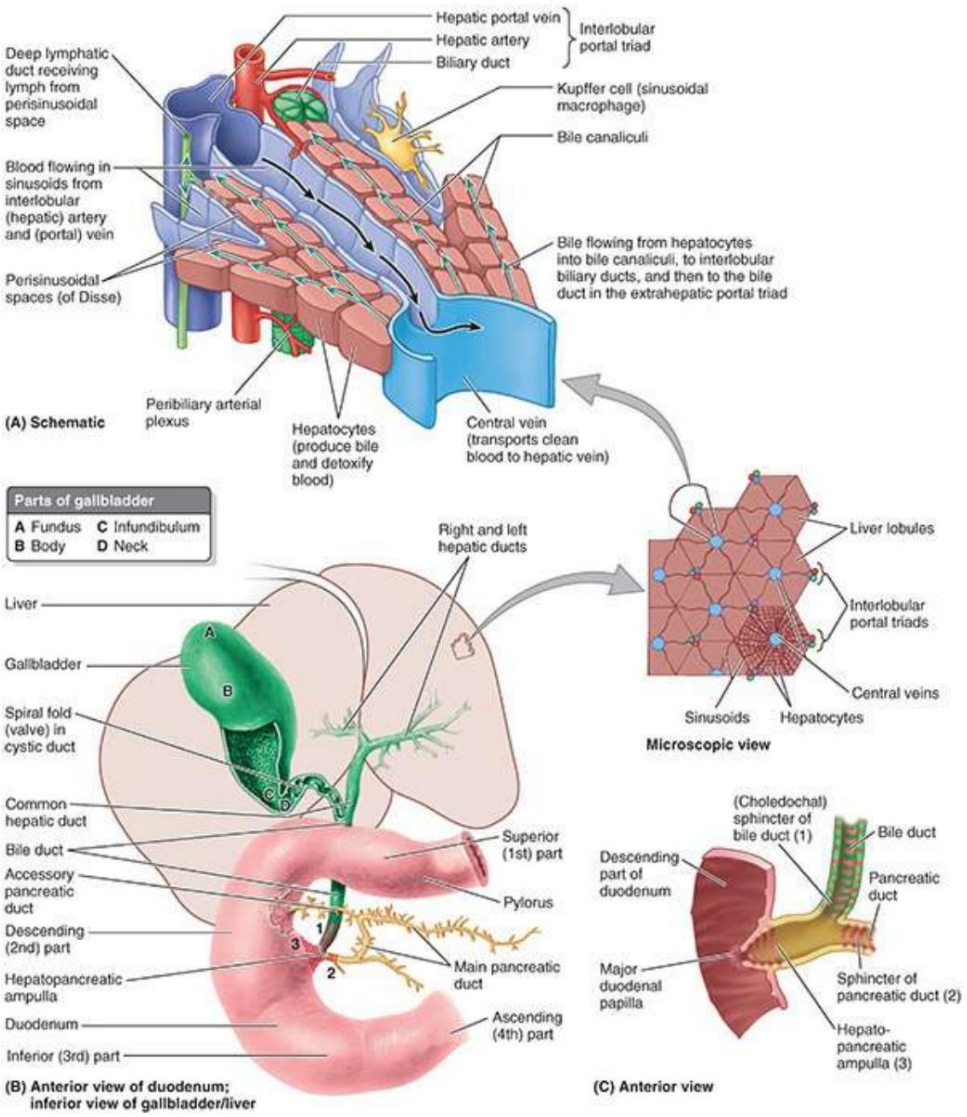

FIGURA 5.69. Flujo de sangre y bilis en el hígado. A. Lóbulo hepático. Esta pequeña parte de un lóbulo hepático ilustra los componentes de la tríada portal interlobulillar y la posición de los sinusoides y los canalículos biliares. La vista ampliada de la superficie de un bloque de parénquima extraído del hígado en la parte B muestra el patrón hexagonal de los lóbulos y el lugar de la parte A dentro de ese patrón. B. Vías biliares extrahepáticas, vesícula biliar y conductos pancreáticos. C. Esfínteres del conducto biliar (1), del conducto pancreático (2) y de la ampolla hepatopancreática (3).

La vena porta hepática, una vena corta y ancha, está formada por las venas mesentérica superior y esplénica. venas posteriores al cuello del páncreas. Asciende por delante de la VCI como parte de la tríada portal del ligamento hepatoduodenal (fig. 5.66A). La arteria hepática, rama del tronco celíaco, puede dividirse en arteria hepática común, desde el tronco celíaco hasta el origen de la arteria gastroduodenal, y arteria hepática propiamente dicha, desde el origen de la arteria gastroduodenal hasta la bifurcación de la arteria gastroduodenal. arteria hepática (v. fig. 5.60A, B). En la porta hepatis o cerca de ella, la arteria hepática y la vena porta hepática terminan dividiéndose en ramas derecha e izquierda; estas ramas primarias irrigan los hígados derecho e izquierdo, respectivamente (fig. 5.67). Dentro de los hígados derecho e izquierdo, las ramificaciones secundarias simultáneas de la vena porta hepática y la arteria hepática irrigan las divisiones medial y lateral del hígado derecho e izquierdo, con tres de las cuatro secundarias.

LGRAWANY
Machine Translated by Google

ramas que experimentan más ramificaciones (terciarias) para irrigar de forma independiente siete de los ocho segmentos hepáticos.

Entre las divisiones se encuentran las venas hepáticas derecha, intermedia (media) e izquierda, que son intersegmentarias en su distribución y función y drenan partes de segmentos adyacentes. Las venas hepáticas, formadas por la unión de venas colectoras que a su vez drenan las venas centrales del parénquima hepático (fig. 5.69), desembocan en la VCI justo por debajo del diafragma. La unión de estas venas a la VCI ayuda a mantener el hígado en su posición.

DRENAJE LINFÁTICO E INERVACIÓN DEL HÍGADO

El hígado es un importante órgano productor de linfa. Entre una cuarta parte y la mitad de la linfa que entra al conducto torácico proviene del hígado.

Los vasos linfáticos del hígado se presentan como vasos linfáticos superficiales en el tejido fibroso subperitoneal. cápsula del hígado (cápsula de Glisson), que forma su superficie exterior (fig. 5.66A), y como linfáticos profundos en el tejido conectivo, que acompañan a las ramificaciones de la tríada porta y las venas hepáticas (fig. 5.69A). La mayor parte de la linfa se forma en los espacios perisinusoidales (de Disse) y drena hacia los linfáticos profundos en las tríadas portales intralobulares circundantes .

Los linfáticos superficiales de las caras anteriores de las superficies diafragmática y visceral del hígado, y los vasos linfáticos profundos que acompañan a las tríadas portales, convergen hacia la porta hepática. Los vasos linfáticos superficiales drenan hacia los ganglios linfáticos hepáticos dispersos a lo largo de los vasos y conductos hepáticos en el epiplón menor (fig. 5.70A). Los vasos linfáticos eferentes de los ganglios hepáticos drenan hacia los ganglios linfáticos celíacos, que a su vez drenan hacia la cisterna del quilo, un saco dilatado en el extremo inferior del conducto torácico (v. fig. 5.101B).

Machine Translated by Google

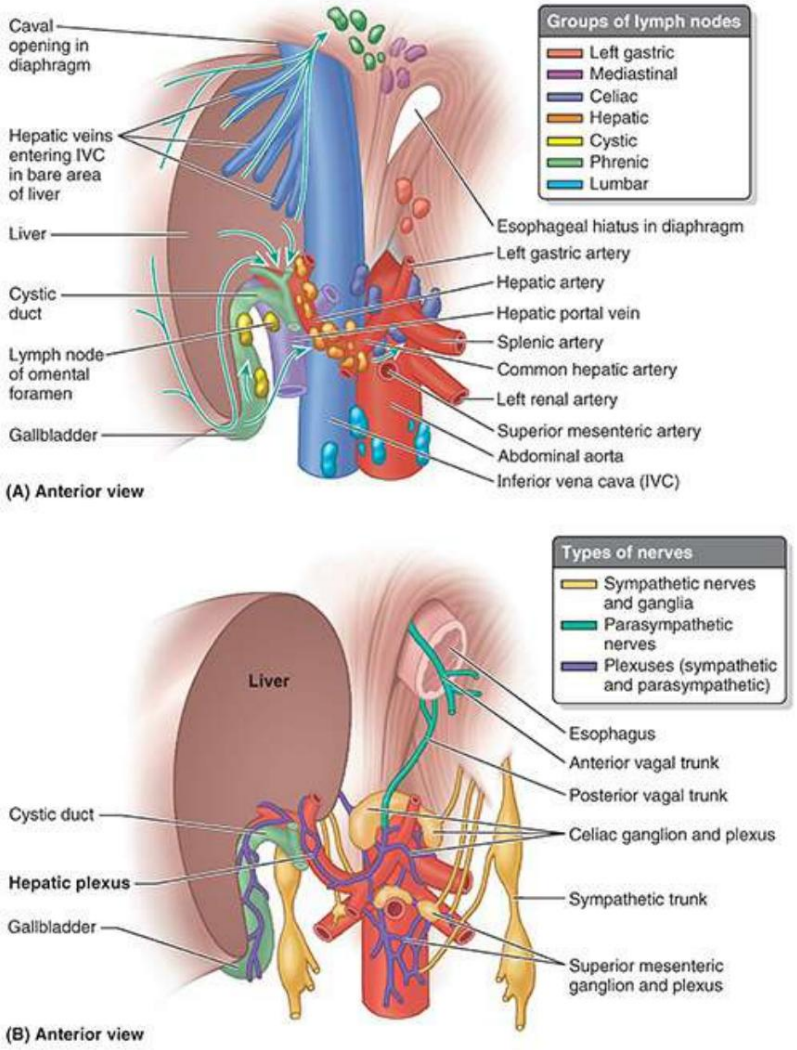

FIGURA 5.70. Drenaje linfático e inervación del hígado. A. Drenaje linfático. El hígado es un importante órgano productor de linfa. La linfa del hígado fluye en dos direcciones: la de la parte superior del hígado fluye hacia los ganglios linfáticos ubicados en la parte superior del tórax; el de la parte inferior del hígado fluye hacia los ganglios ubicados en la parte inferior del abdomen. B. Inervación. El plexo hepático, el derivado más grande del plexo celíaco, acompaña a las ramas de la arteria hepática hasta el hígado transportando fibras simpáticas y parasimpáticas. Flechas, dirección del flujo linfático.

Linfáticos superficiales de las caras posteriores de las superficies diafragmática y visceral de el hígado drena hacia el área desnuda del hígado. Aquí, drenan en los ganglios linfáticos frénicos, o se unen a los linfáticos profundos que han acompañado a las venas hepáticas que convergen en la VCI, y pasan con esta vena grande a través del diafragma para drenar en los ganglios linfáticos mediastínicos posteriores.

Los vasos linfáticos eferentes de estos ganglios se unen a los conductos linfáticos y torácicos derechos. Algunos vasos linfáticos siguen rutas diferentes:

- Desde la superficie posterior del lóbulo izquierdo del hígado hacia el hiato esofágico del diafragma para terminar en los ganglios linfáticos gástricos izquierdos
- Desde la superficie diafragmática central anterior a lo largo del ligamento falciforme hasta el paraesternal ganglios linfáticos
- A lo largo del ligamento redondo del hígado hasta el ombligo y los vasos linfáticos de la región anterior.

LGRAWANY
Machine Translated by Google

pared abdominal

Los nervios del hígado derivan del plexo hepático (fig. 5.70B), el derivado más grande del plexo celíaco. El plexo hepático acompaña a las ramas de la arteria hepática y la vena porta hepática hasta el hígado. Este plexo está formado por fibras simpáticas del plexo celíaco y fibras parasimpáticas de los troncos vagales anterior y posterior. Las fibras nerviosas acompañan a los vasos y conductos biliares de la tríada portal. Aparte de la vasoconstricción, su función no está clara.

Conductos biliares y vesícula biliar

Los conductos biliares transportan la bilis desde el hígado al duodeno. La bilis es producida continuamente por el hígado y almacenada y concentrada en la vesícula biliar, que la libera de forma intermitente cuando la grasa ingresa al duodeno. La bilis emulsiona la grasa para que pueda ser absorbida en el intestino distal.

Tradicionalmente se describe que el tejido hepático normal, cuando se secciona, muestra un patrón de lóbulos hepáticos de forma hexagonal (fig. 5.69A) cuando se observa con un aumento reducido. Cada lóbulo tiene una vena central que atraviesa su centro desde la cual los sinusoides (grandes capilares) y placas de hepatocitos (células del hígado) irradian hacia un perímetro imaginario extrapolado de las tríadas portales interlobulillares circundantes (ramas terminales de la vena porta hepática y la arteria hepática y ramas iniciales). de los conductos biliares). Aunque comúnmente se dice que son las unidades anatómicas del hígado, los “lóbulos” hepáticos no son entidades estructurales; en cambio, el patrón lobulillar es una consecuencia fisiológica de los gradientes de presión y se ve alterado por la enfermedad. Como el conducto biliar no es central, el lóbulo hepático no representa una unidad funcional como los acinos de otras glándulas. Sin embargo, el lóbulo hepático es un concepto firmemente establecido y útil con fines descriptivos.

Los hepatocitos secretan bilis en los canalículos biliares que se forman entre ellos. Los canalículos drenan en los pequeños conductos biliares interlobulillares y luego en los grandes conductos biliares colectores de la tríada portal intrahepática, que se fusionan para formar los conductos hepáticos (fig. 5.69B). Los conductos hepáticos derecho e izquierdo drenan las (partes del) hígado derecha e izquierda, respectivamente. Poco después de abandonar la porta hepatis, estos conductos hepáticos se unen para formar el conducto hepático común, al que se une en el lado derecho el conducto cístico para formar el conducto biliar (parte de la tríada portal extrahepática del epiplón menor), que transporta el bilis al duodeno.

CONDUCTO BILIAR

El conducto biliar (anteriormente llamado conducto biliar común) se forma en el borde libre del epiplón menor mediante la unión del conducto cístico y el conducto hepático común (figs. 5.65 y 5.69B). La longitud del conducto biliar varía de 5 a 15 cm, dependiendo de dónde se une el conducto cístico al conducto hepático común.

El conducto biliar desciende por detrás de la parte superior del duodeno y se encuentra en un surco en la superficie posterior de la cabeza del páncreas. En el lado izquierdo de la parte descendente del duodeno, el conducto biliar entra en contacto con el conducto pancreático principal. Estos conductos discurren oblicuamente a través de la pared de esta parte del duodeno, donde se unen formando una dilatación, la ampolla hepatopancreática (fig. 5.69C). El extremo distal de la ampolla se abre hacia el duodeno.

Machine Translated by Google

a través de la papila duodenal mayor (v. fig. 5.45C). El músculo circular alrededor del extremo distal del conducto biliar se engrosa para formar el esfínter del conducto biliar (L. ductus choledochus) (Fig. 5,69C). Cuando este esfínter se contrae, la bilis no puede entrar en la ampolla ni en el duodeno; por lo tanto, la bilis regresa y pasa a lo largo del conducto cístico hasta la vesícula biliar para su concentración y almacenamiento.

El riego arterial del conducto biliar proviene del (Fig. 5.71)

• arteria cística: irriga la parte proximal del conducto • arteria hepática derecha: irriga la parte media del conducto • arteria pancreaticoduodenal posterosuperior y arteria gastroduodenal: irriga la parte retroduodenal del conducto

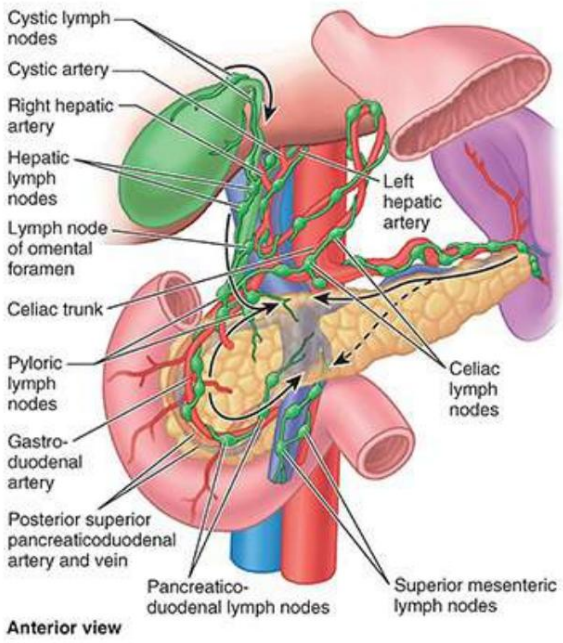

FIGURA 5.71. Irrigación arterial de la vía biliar y drenaje linfático de la vesícula biliar y la vía biliar. Los vasos linfáticos de la vesícula biliar y las vías biliares se anastomosan superiormente con los del hígado e inferiormente con los del páncreas; la mayor parte del drenaje fluye hacia los ganglios linfáticos celíacos. Flechas, dirección del flujo linfático.

El drenaje venoso de la parte proximal del conducto biliar y de los conductos hepáticos suele entra directamente al hígado a través de pequeñas venas quísticas (fig. 5.72). La vena pancreaticoduodenal posterosuperior drena la parte distal del conducto biliar y desemboca en la vena porta hepática o en una de sus afluentes (v . fig. 5.60C).

LGRAWANY
Machine Translated by Google

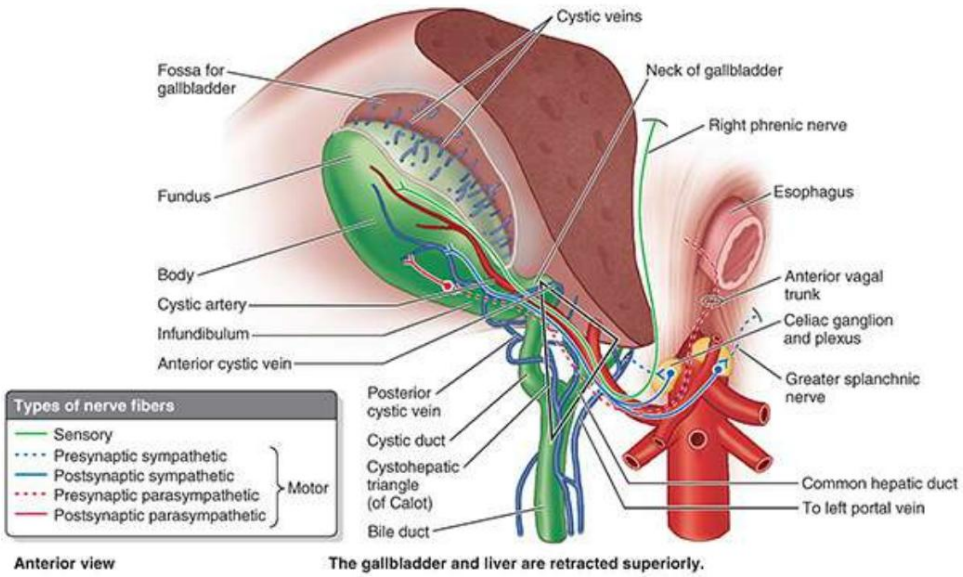

FIGURA 5.72. Nervios y venas del hígado y sistema biliar. Los nervios son prominentes a lo largo de la arteria hepática y el conducto biliar y sus ramas. La inervación simpática es vasomotora en el hígado y el sistema biliar. Las venas del cuello de la vesícula biliar se comunican con las venas císticas a lo largo de los conductos císticos y biliares. Pequeñas venas quísticas pasan desde la porción adherente de la vesícula biliar hacia los sinusoides del hígado.

Los vasos linfáticos del conducto biliar pasan a los ganglios linfáticos quísticos cerca del cuello de la vesícula biliar, al ganglio linfático del agujero omental y a los ganglios linfáticos hepáticos (figs. 5.70 y 5.71). Los vasos linfáticos eferentes del conducto biliar pasan a los ganglios linfáticos celíacos.

VESÍCULA BILIAR

La vesícula biliar (de 7 a 10 cm de largo) se encuentra en la fosa para la vesícula biliar en la superficie visceral del hígado (figs. 5.65B y 5.72). Esta fosa poco profunda se encuentra en la unión de las (partes del) hígado derecha e izquierda.

La relación de la vesícula biliar con el duodeno es tan íntima que la parte superior de la
El duodeno suele estar teñido de bilis en el cadáver (fig. 5.73B). Debido a que el hígado y la vesícula biliar deben retraerse hacia arriba para exponer la vesícula biliar (fig. 5.69B) durante un abordaje quirúrgico anterior abierto (y los atlas a menudo la representan en esta posición), es fácil olvidar que, en su posición natural, el cuerpo de la vesícula biliar se encuentra anterior a la parte superior del duodeno y su cuello y conducto cístico son inmediatamente superiores al duodeno (fig. 5.73; véase la fig. 5.37A).

Machine Translated by Google

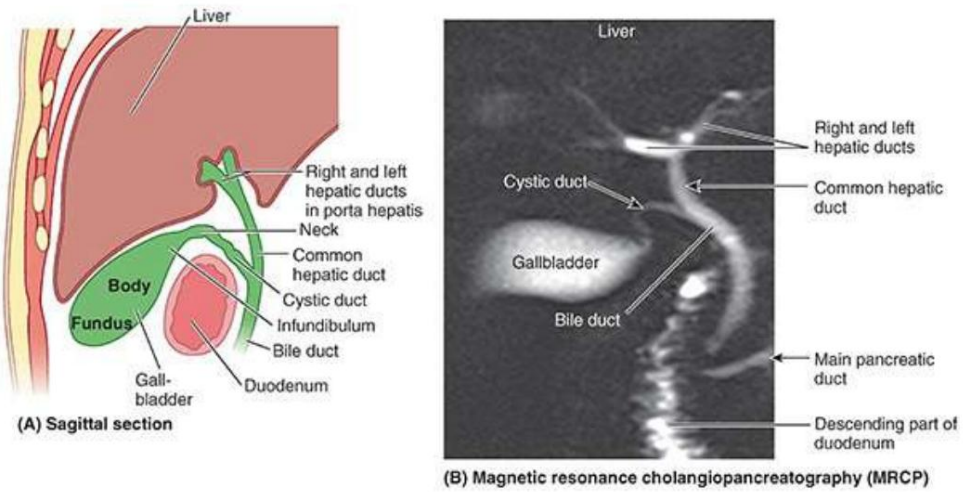

FIGURA 5.73. Disposición normal de la vesícula biliar y de los conductos biliares extrahepáticos. A. Corte sagital esquemático que muestra las relaciones con la parte superior del duodeno. B. Colangiopancreatografía por resonancia magnética de la vesícula biliar, las vías biliares, el conducto pancreático y la parte descendente del duodeno.

La vesícula biliar en forma de pera puede contener hasta 50 ml de bilis. El peritoneo rodea completamente el fondo de la vesícula biliar y une su cuerpo y cuello al hígado. La superficie hepática de la vesícula biliar se une al hígado mediante tejido conectivo de la cápsula fibrosa del hígado.

La vesícula biliar tiene tres partes (figs. 5.69B, 5.72 y 5.73):

• Fondo de ojo: el extremo ancho y romo que generalmente se proyecta desde el borde inferior del hígado en la punta.
del noveno cartílago costal derecho en el MCL (ver Figs. 5.30A y 5.31A) • Cuerpo:
porción principal que contacta con la superficie visceral del hígado, colon transverso y
parte superior del duodeno
• Infundíbulo: extremo estrecho y ahusado, opuesto al fondo y dirigido hacia la porta.
hepatitis
• Cuello: normalmente forma una curva simple o en forma de S y se une al conducto cístico.

El conducto cístico (de 3 a 4 cm de largo) conecta el cuello de la vesícula biliar con el conducto hepático común.
conducto (Fig. 5.73A, B). La mucosa del cuello forma espirales hacia el pliegue espiral (válvula espiral) (Fig. 5.69B). El pliegue en espiral ayuda a mantener abierto el conducto cístico; por lo tanto, la bilis puede desviarse fácilmente hacia la vesícula biliar cuando el extremo distal del conducto biliar está cerrado por el esfínter del conducto biliar y/o el esfínter hepatopancreático, o la bilis puede pasar al duodeno cuando la vesícula biliar se contrae. El pliegue en espiral también ofrece resistencia adicional al vertido repentino de bilis cuando los esfínteres están cerrados y la presión intraabdominal aumenta repentinamente, como durante un estornudo o tos. El conducto cístico pasa entre las capas del epiplón menor, generalmente paralelo al conducto hepático común, al que se une para formar el conducto biliar.

El riego arterial de la vesícula biliar y del conducto cístico proviene de la arteria cística (figs. 5.71, 5.72 y 5.74A). La arteria cística suele surgir de la arteria hepática derecha en el triángulo formado por el conducto hepático común, el conducto cístico y la superficie visceral del hígado, el triángulo cistohepático (de Calot) (fig. 5.72). Se producen variaciones en el origen y trayecto de la arteria cística (Fig. 5.74B, C).

LGRAWANY
Machine Translated by Google

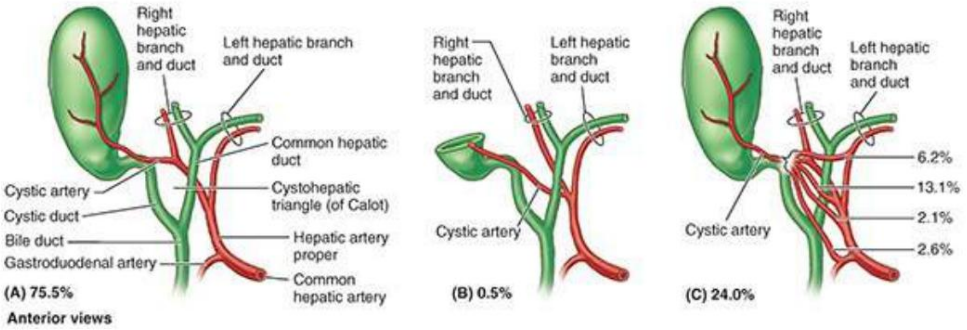

FIGURA 5.74. Variación en el origen y trayecto de la arteria cística. A. Patrón común. La arteria cística generalmente surge de la arteria hepática derecha en el triángulo cistohepático (de Calot), delimitada por el conducto cístico, el conducto hepático común y la superficie visceral del hígado derecho. B y C. Variaciones en el origen y trayecto de la arteria cística (Daseler et al., 1947). Las variaciones son de importancia clínica durante la colecistectomía (extirpación quirúrgica de la vesícula biliar).

El drenaje venoso del cuello de la vesícula biliar y del conducto cístico fluye a través de las venas císticas. Estas venas pequeñas y generalmente múltiples entran directamente al hígado o drenan a través de la vena porta hepática hasta el hígado, después de unirse a las venas que drenan los conductos hepáticos y el conducto biliar proximal (fig. 5.72). Las venas del fondo y del cuerpo de la vesícula biliar pasan directamente a la superficie visceral del hígado y drenan hacia los sinusoides hepáticos. Debido a que se trata de un drenaje de un lecho capilar (sinusoidal) a otro, constituye un sistema portal adicional (paralelo).

El drenaje linfático de la vesícula biliar se dirige a los ganglios linfáticos hepáticos (fig. 5.71), a menudo a través de ganglios linfáticos quísticos situados cerca del cuello de la vesícula biliar. Los vasos linfáticos eferentes de estos ganglios pasan a los ganglios linfáticos celíacos.

Los nervios que van a la vesícula biliar y al conducto cístico (fig. 5.72) pasan a lo largo de la arteria cística desde el el plexo celíaco (nervio) (fibras aferentes [dolor] simpáticas y viscerales) y el nervio vago (parasimpático). El nervio frénico derecho (fibras aferentes somáticas) puede transmitir el dolor causado por la inflamación de la vesícula biliar. La estimulación parasimpática provoca contracciones de la vesícula biliar y relajación de los esfínteres en la ampolla hepatopancreática. Sin embargo, estas respuestas generalmente son estimuladas por la hormona colecistoquinina (CCK), producida por las paredes duodenales (en respuesta a la llegada de una comida grasa) y que circula por el torrente sanguíneo.

VENA PORTAL HEPÁTICA Y ANASTOMOSIS PORTAL SISTÉMICAS

La vena porta hepática (VPH) es el canal principal del sistema venoso porta (fig. 5.75A, B).
Se forma por delante de la VCI y por detrás del cuello del páncreas (cerca del nivel de la vértebra L1 y del plano transpilórico) por la unión de las venas mesentérica superior y esplénica.
En aproximadamente un tercio de los individuos, la VMI se une a la confluencia de las venas mesentérica superior y esplénica; por tanto, las tres venas forman la vena porta hepática. En la mayoría de las personas, la VMI ingresa a la vena esplénica (60%) (v. fig. 5.56A) o a la VMS (40%).

Machine Translated by Google

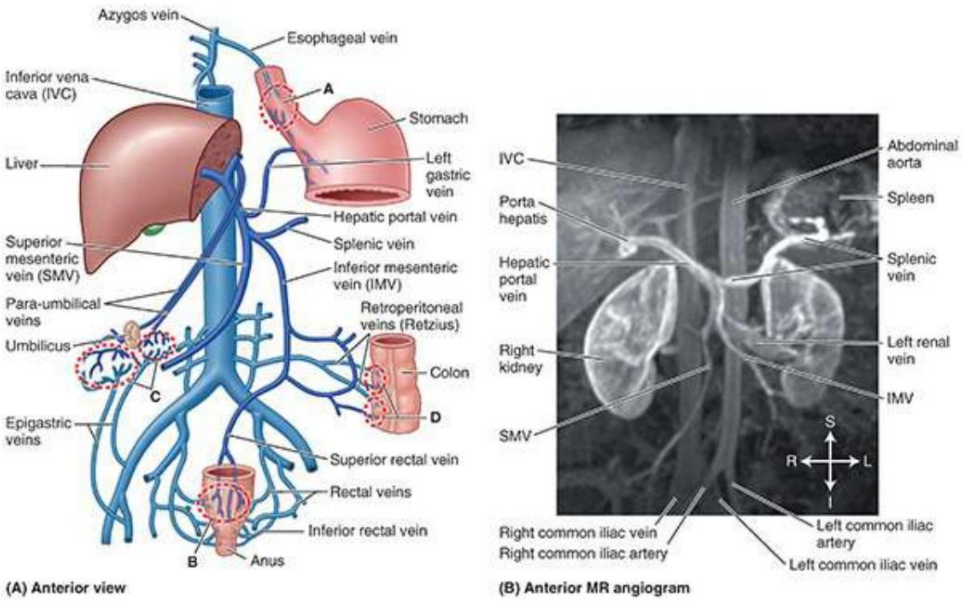

FIGURA 5.75. Afluentes de la vena porta hepática y de las anastomosis portal-sistémicas. A. Descripción general. Las anastomosis proporcionan circulación colateral en casos de obstrucción en el hígado o la vena porta. Aquí, los afluentes del portal son de un azul más oscuro y los afluentes sistémicos son de un azul más claro. A – D indican los sitios de anastomosis. A está entre las venas esofágicas submucosas que drenan en la vena ácigos (sistémica) o en la vena gástrica izquierda (portal); cuando están dilatadas, se trata de várices esofágicas. B está entre las venas rectales inferior y media que drenan en la vena cava inferior (sistémica) y la vena rectal superior, continuando como la vena mesentérica inferior (portal). Las venas submucosas involucradas normalmente están dilatadas (de apariencia varicosa), incluso en los recién nacidos. Cuando la mucosa que los contiene se prolapsa, se forman hemorroides. (La apariencia varicosa de las venas y la aparición de hemorroides no suelen estar relacionadas con la hipertensión portal, como comúnmente se afirma). C muestra las venas paraumbilicales (portales) anastomosándose con pequeñas venas epigástricas de la pared abdominal anterior (sistémicas); esto puede producir la "caput medusae" (fig. B5.30). D está en las caras posteriores (áreas desnudas) de las vísceras secundariamente retroperitoneales, o el hígado, donde ramitas de venas viscerales (por ejemplo, la vena cólica, las venas esplénicas o la propia vena porta (sistema porta)) se anastomosan con las venas retroperitoneales de la pared abdominal posterior o el diafragma (sistema sistémico). B. Angiografía por resonancia magnética (RM) (venograma portal). Se muestran los afluentes y la formación de la vena porta en una persona viva.

Aunque el VPH es un vaso grande, tiene un recorrido corto (7 a 8 cm), la mayor parte del cual está contenido dentro del ligamento hepatoduodenal. A medida que se acerca a la porta hepática, la vena porta hepática se divide en ramas derecha e izquierda. La vena porta hepática recoge sangre con oxigenación reducida pero rica en nutrientes de la parte abdominal del sistema alimentario, incluidos la vesícula biliar y el páncreas, así como el bazo, y la transporta al hígado. Se dice que se produce una corriente sanguínea en la que la sangre de la vena esplénica, que transporta los productos de la degradación de los glóbulos rojos desde el bazo, pasa principalmente al hígado izquierdo. La sangre del SMV, rica en nutrientes absorbidos en los intestinos, pasa principalmente al hígado derecho. Dentro del hígado, sus ramas se distribuyen siguiendo un patrón segmentario (consulte "Vasos sanguíneos del hígado") y terminan en capilares expandidos, los sinusoides venosos del hígado (consulte la figura 5.69A).

Anastomosis portal-sistémica, en las que el sistema venoso porta se comunica con el sistema venoso sistémico, se forman en la submucosa del esófago inferior, en la submucosa del canal anal, en la región periumbilical y en las caras posteriores (áreas desnudas) de las vísceras secundariamente retroperitoneales o el hígado (fig. 5.75). ; ver leyenda para más detalles). Cuando la circulación portal a través del hígado está disminuida u obstruida debido a una enfermedad hepática o a la presión física de un tumor, por ejemplo, la sangre del tracto gastrointestinal aún puede llegar

LGRAWANY
Machine Translated by Google

el lado derecho del corazón a través de la VCI a través de estas vías colaterales. Estas rutas alternativas están disponibles porque la vena porta hepática y sus afluentes no tienen válvulas; por lo tanto, la sangre puede fluir en dirección inversa a la VCI. Sin embargo, el volumen de sangre forzado a través de las rutas colaterales puede ser excesivo, lo que resulta en várices (venas anormalmente dilatadas) potencialmente fatales (consulte el Cuadro clínico "Hipertensión portal" en este capítulo) si la obstrucción no se evita quirúrgicamente (consulte el Cuadro clínico "Derivaciones portosistémicas" en este capítulo).

CLÍNICO CAJA

BAZO Y PÁNCREAS

Ruptura del bazo

Aunque está bien protegido por las costillas novena a duodécima (v. fig. 5.30B), el bazo es el órgano del abdomen que se lesiona con mayor frecuencia. Un traumatismo cerrado en el lado izquierdo o en otras regiones del abdomen que causa un aumento repentino y marcado de la presión intraabdominal (p. ej., por empalamiento en el manillar de una motocicleta) puede hacer que la delgada cápsula fibrosa y el peritoneo suprayacente del bazo se desgarren. romperse, rompiendo su pulpa blanda (bazo roto). Si se rompe, se produce un sangrado profuso (hemorragia intraperitoneal) y shock.

La estrecha relación del bazo con las costillas que normalmente lo protegen puede resultar perjudicial cuando hay fracturas costales. Los golpes fuertes en el lado izquierdo pueden fracturar una o más de estas costillas y romper el bazo subyacente, o fragmentos óseos afilados pueden lacer el bazo.

Esplenectomía y esplenomegalia

La reparación de una rotura del bazo es difícil; en consecuencia, a menudo se realiza una esplenectomía (extirpación del bazo) para evitar que la persona muera desangrada. Cuando es posible, la esplenectomía subtotal (parcial) va seguida de una rápida regeneración. Incluso la esplenectomía total no suele producir efectos graves, especialmente en adultos, porque la mayoría de sus funciones las asumen otros órganos reticuloendoteliales (p. ej., hígado y médula ósea), pero existe una mayor susceptibilidad a ciertas infecciones bacterianas.

Cuando el bazo está enfermo, como resultado de, por ejemplo, leucemia granulocítica (recuento elevado de leucocitos y glóbulos blancos), puede aumentar hasta 10 o más veces su tamaño y peso normales (esplenomegalia). La ingurgitación del bazo a veces acompaña a la hipertensión (presión arterial alta). El bazo no suele ser palpable en el adulto. Generalmente, si se puede detectar su borde inferior al palpar debajo del margen costal izquierdo al final de la inspiración (fig. B5.19A), aumenta aproximadamente tres veces su tamaño "normal". La esplenomegalia también ocurre en algunas formas de anemias hemolíticas o granulocíticas, en las que los eritrocitos o los glóbulos blancos (WBC), respectivamente, se destruyen en tasas anormalmente altas (fig. B5.19B). En tales casos, una esplenectomía puede salvar la vida.

Machine Translated by Google

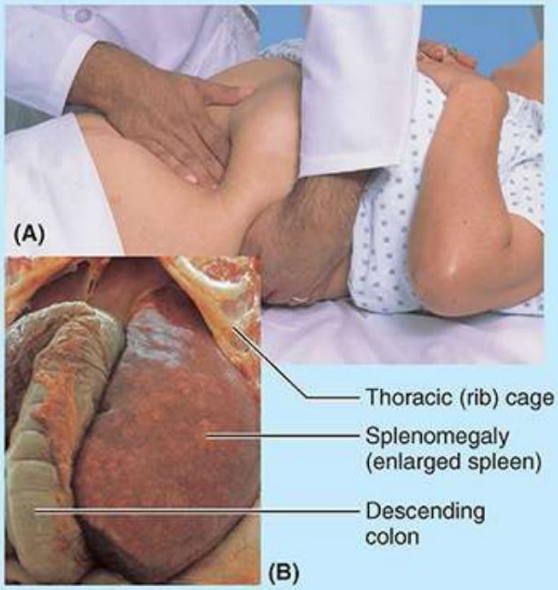

FIGURA B5.19. Examen del bazo. A. Palpación del bazo. B. Esplenomegalia. Este bazo de 4.200 g fue visto en la autopsia.

Bazo(s) accesorio(es) y esplenosis

Prenatalmente pueden desarrollarse uno o más pequeños bazos accesorios cerca del hilio esplénico. Pueden estar incrustados parcial o totalmente en la cola del páncreas, entre las capas del ligamento gastroesplénico, en el compartimento infracólico, en el mesenterio, o muy cerca de un ovario o testículo (fig. B5.20). En la mayoría de los individuos afectados, sólo está presente un bazo accesorio. Los bazos accesorios son relativamente comunes, suelen ser pequeños (aproximadamente 1 cm de diámetro y varían de 0,2 a 10 cm) y pueden parecerse a un ganglio linfático. Es importante ser consciente de la posible presencia de un bazo accesorio porque, si no se extirpa durante una esplenectomía, los síntomas que exigieron la extirpación del bazo (p. ej., anemia esplénica) pueden persistir. La esplenosis (autoimplantación generalizada de tejido esplénico ectópico en el peritoneo, el epiplón o los mesenterios) a veces sigue a una rotura esplénica.

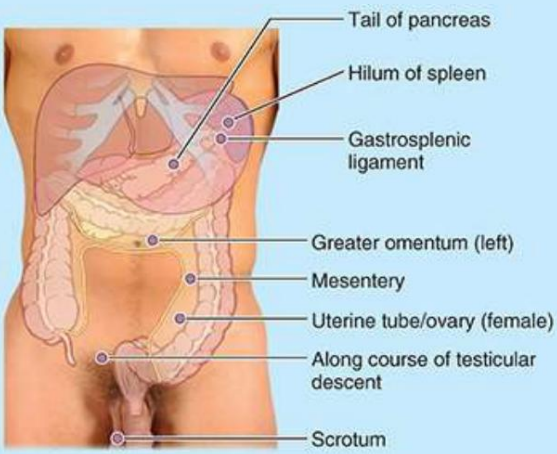

FIGURA B5.20. Sitios potenciales de bazos accesorios. Los puntos indican dónde pueden estar pequeños bazos accesorios.

LGRAWANY
Machine Translated by Google

situado.

Biopsia con aguja esplénica y esplenoportografía

La relación del receso costodiafragmático de la cavidad pleural con el bazo es clínicamente importante (v. fig. 5.39A, B). Este espacio potencial desciende hasta el nivel de la décima costilla en la línea media axilar. Se debe tener en cuenta su existencia a la hora de realizar una biopsia con aguja esplénica o al inyectar material radiopaco en el bazo para visualizar la vena porta hepática (esplenoportografía). Si no se tiene cuidado, este material puede ingresar a la cavidad pleural y causar pleuritis (inflamación de la pleura).

Bloqueo de la ampolla hepatopancreática y pancreatitis

Debido a que el conducto pancreático principal se une al conducto biliar para formar la ampolla hepatopancreática y perfora la pared duodenal, un cálculo biliar que pasa a lo largo de los conductos biliares extrahepáticos puede alojarse en el extremo distal constreñido de la ampolla, donde se abre en la cima de la papila duodenal mayor. (ver figura 5.59A, B). En este caso, tanto el sistema de conductos biliares como el pancreático están bloqueados y ni la bilis ni el jugo pancreático pueden ingresar al duodeno. Sin embargo, la bilis puede retroceder y entrar en el conducto pancreático, lo que suele provocar pancreatitis (inflamación del páncreas). A veces se produce un reflujo similar de bilis por espasmos del esfínter hepatopancreático. Normalmente, el esfínter del conducto pancreático impide el reflujo de bilis hacia el conducto pancreático; sin embargo, si la ampolla hepatopancreática está obstruida, es posible que el esfínter débil del conducto pancreático no pueda soportar la presión excesiva de la bilis en la ampolla hepatopancreática. Si un conducto pancreático accesorio se conecta con el conducto pancreático principal y se abre hacia el duodeno, puede compensar una obstrucción del conducto pancreático principal o un espasmo del esfínter hepatopancreático.

Colangiopancreatografía

La colangiopancreatografía por resonancia magnética (CPRM), un tipo de examen de resonancia magnética, se ha convertido en el procedimiento estándar para el diagnóstico de enfermedades pancreáticas y biliares. Esta técnica produce imágenes detalladas de los sistemas hepatobiliar y pancreático, incluidos el hígado, la vesícula biliar, los conductos biliares, el páncreas y el conducto pancreático (v . B5.28 en “Cálculos biliares” en este cuadro clínico para ver un ejemplo de una imagen de CPRM). Si bien esta nueva tecnología no invasiva ha reemplazado en gran medida al antiguo procedimiento estándar, la colangiopancreatografía retrógrada endoscópica (CPRE) para el diagnóstico de enfermedades pancreáticas y biliares, la CPRE se utiliza cuando se requieren intervenciones (biopsia, extracción de cálculos o colocación de stent) (fig. B5.21). . Primero, se pasa un endoscopio de fibra óptica a través de la boca, el esófago y el estómago. Luego se ingresa al duodeno y se inserta una cánula en la papila duodenal mayor y se avanza bajo control fluoroscópico hacia el conducto elegido (conducto biliar o conducto pancreático) para inyectar medio de contraste radiográfico. Utilizando la visualización fluoroscópica proporcionada por el medio de contraste, los instrumentos operados a través del endoscopio

Machine Translated by Google

Luego se utilizan para la intervención.

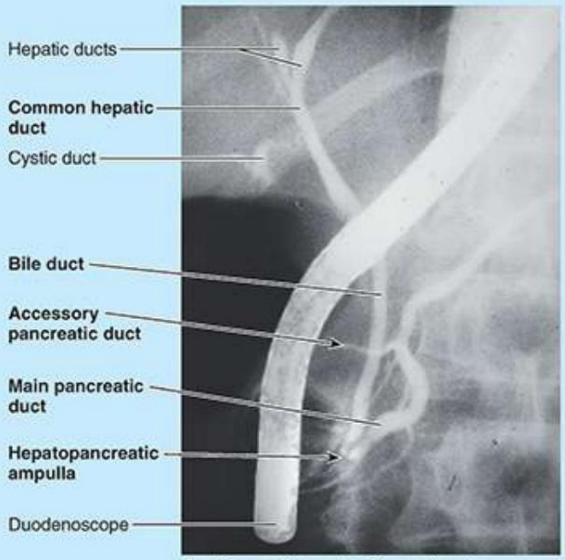

FIGURA B5.21. Colangiopancreatograma retrógrado endoscópico (CPRE).

Tejido pancreático accesorio

No es inusual que se desarrolle tejido pancreático accesorio ectópico en el estómago, el duodeno, el íleon o un divertículo ileal; sin embargo, el estómago y el duodeno son los sitios más comunes. El tejido pancreático accesorio puede contener células de los islotes pancreáticos que producen glucagón e insulina.

Ruptura del páncreas

El páncreas está ubicado centralmente dentro del cuerpo. En consecuencia, no es palpable y está bien protegido contra todos los traumatismos penetrantes, salvo los más graves. El páncreas, al igual que el hígado, tiene una reserva funcional considerable. Por todas estas razones, el páncreas, como órgano exocrino, no suele ser la causa principal de problemas clínicos (sin contar la diabetes, un trastorno endocrino de las células de los islotes). La mayoría de los problemas pancreáticos exocrinos son secundarios a problemas biliares. La lesión pancreática puede ser el resultado de una compresión repentina, grave y contundente del abdomen, como la fuerza del empalamiento con un volante en un accidente automovilístico. Como el páncreas se encuentra transversalmente, la columna vertebral actúa como un yunque y la fuerza traumática puede romper el páncreas friable.

La rotura del páncreas con frecuencia desgarra su sistema de conductos, lo que permite que el jugo pancreático entre en el parénquima de la glándula e invada los tejidos adyacentes. La digestión del páncreas y otros tejidos por el jugo pancreático es muy dolorosa.

Pancreatectomía subtotal

LGRAWANY
Machine Translated by Google

La pancreatectomía, extirpación quirúrgica parcial o completa del páncreas, se realiza con mayor frecuencia cuando se detectan tumores de páncreas (consulte el recuadro clínico "Cáncer de páncreas" a continuación). Sin embargo, la pancreatectomía subtotal o parcial también se utiliza para extirpar partes lesionadas del páncreas y para el tratamiento de la pancreatitis crónica después de que las opciones no quirúrgicas han fallado. La pancreatitis es una enfermedad en la que el páncreas se inflama. El daño pancreático ocurre cuando las enzimas digestivas se activan antes de que se liberen en el intestino delgado y comiencen a atacar el páncreas. La pancreatectomía subtotal reduce la secreción pancreática al reducir el tamaño del páncreas. Si bien la extirpación quirúrgica del cuerpo y la cola es menos difícil, las relaciones anatómicas y el suministro de sangre de la cabeza del páncreas, el conducto biliar y el duodeno hacen imposible extirpar toda la cabeza del páncreas sin extirpar el duodeno y el conducto biliar terminal (Skándalakis, 2021). Por lo general, se retiene un borde del páncreas a lo largo del borde medial del duodeno para preservar el suministro de sangre duodenal.

Cáncer de páncreas

El cáncer que afecta la cabeza pancreática representa la mayoría de los casos de obstrucción extrahepática de los conductos biliares. Debido a las relaciones posteriores del páncreas, el cáncer de cabeza a menudo comprime y obstruye el conducto biliar y/o la ampolla hepatopancreática. La obstrucción de las vías biliares, generalmente el colédoco o la ampolla, produce retención de pigmentos biliares, agrandamiento de la vesícula biliar e ictericia obstructiva. La ictericia (p. jaune, amarillo) es la tinción amarilla de la mayoría de los tejidos corporales, la piel, las membranas mucosas y la conjuntiva debido a los pigmentos biliares circulantes.

La mayoría de las personas con cáncer de páncreas tienen adenocarcinoma ductular. Con frecuencia se presenta dolor intenso en la espalda. El cáncer del cuello y del cuerpo del páncreas puede causar obstrucción de la vena porta hepática o de la vena cava inferior porque el páncreas se superpone a estas venas grandes (v. fig. 5.60B). El drenaje extenso del páncreas a los ganglios linfáticos relativamente inaccesibles y el hecho de que el cáncer de páncreas típicamente hace metástasis en el hígado temprano a través de la vena porta hepática hacen que la detección temprana sea poco probable y la resección quirúrgica del páncreas canceroso sea difícil.

El procedimiento de Whipple para el cáncer de páncreas y vías biliares (pancreatoduodenectomía) es el que se realiza con más frecuencia para los tumores de páncreas. Se trata de una operación compleja para extirpar parte de la cabeza del páncreas, parte del duodeno y la vesícula biliar. Los tumores que crecen en el cuerpo y la cola del páncreas se extirpan mediante un procedimiento subtotal llamado pancreatectomía distal.

HÍGADO, CONDUCTOS BILIARES Y VESÍCULA BILIAR

Palpación del hígado

El hígado puede palparse en una persona en decúbito supino debido al movimiento inferior del diafragma y del hígado que acompaña a la inspiración profunda (v . fig. 5.62). Uno

Machine Translated by Google

El método para palpar el hígado consiste en colocar la mano izquierda en la parte posterior, detrás de la caja torácica inferior (fig. B5.22). Luego, coloque la mano derecha en el cuadrante superior derecho de la persona, lateral al recto abdominal e inferior al margen costal. Se pide a la persona que respire profundamente mientras el examinador presiona posterosuperiormente con la mano derecha y tira anteriormente con la mano izquierda (Bickley, 2021).

FIGURA B5.22. Palpación del margen inferior del hígado.

Abscesos subfrénicos

La peritonitis puede provocar la formación de abscesos localizados (acumulaciones de exudado purulento o pus) en varias partes de la cavidad peritoneal. Un sitio común para que se acumule pus es en el espacio o receso subfrénico derecho o izquierdo. Los abscesos subfrénicos son más común en el lado derecho debido a la frecuencia de ruptura de apéndices y úlceras duodenales perforadas. Debido a que los recesos subfrénicos derecho e izquierdo son continuos con el receso hepatorrenal (las partes más bajas [más dependientes de la gravedad] de la cavidad peritoneal en posición supina), el pus de un absceso subfrénico puede drenar hacia el receso hepatorrenal (v. fig. 5.64E). especialmente cuando los pacientes están postrados en cama.

Un absceso subfrénico a menudo se drena mediante una incisión inferior o a través del lecho del 12.ª costilla (Ellis & Mahadevan, 2019), por lo que no es necesario crear una abertura en la pleura o el peritoneo. Un absceso subfrénico anterior a menudo se drena a través de una incisión subcostal ubicada inferior y paralela al margen costal derecho. Muchos ahora se drenan por vía percutánea, bajo guía ecográfica o tomográfica.

Lobectomías hepáticas y segmentectomía

Cuando se descubrió que las arterias y conductos hepáticos derecho e izquierdo, así como las ramas de las venas porta hepáticas derecha e izquierda, no se comunican, fue posible realizar lobectomías hepáticas, extirpación de la derecha o la izquierda (parte de) hígado, sin sangrado excesivo.

Más recientemente, especialmente desde la llegada del bisturí cauterizador y la cirugía láser,

LCRAWANY
Machine Translated by Google

Ha sido posible realizar segmentectomías hepáticas. Este procedimiento permite extirpar (resecar) solo aquellos segmentos afectados por un tumor. Las venas hepáticas derecha, intermedia e izquierda sirven como guías para los planos (fisuras) entre las divisiones hepáticas (fig. B5.23); sin embargo, también constituyen una fuente importante de hemorragia con la que debe lidiar el cirujano. Si bien el patrón de ramificación que se muestra en la figura 5.67A es el más común, los segmentos varían considerablemente en tamaño y forma como resultado de la variación individual en la ramificación de los vasos hepáticos y portales. Cada resección hepática es empírica y requiere ecografía, inyección de tinte u oclusión del catéter con balón para establecer el patrón segmentario del paciente (Cheng et al., 1997).

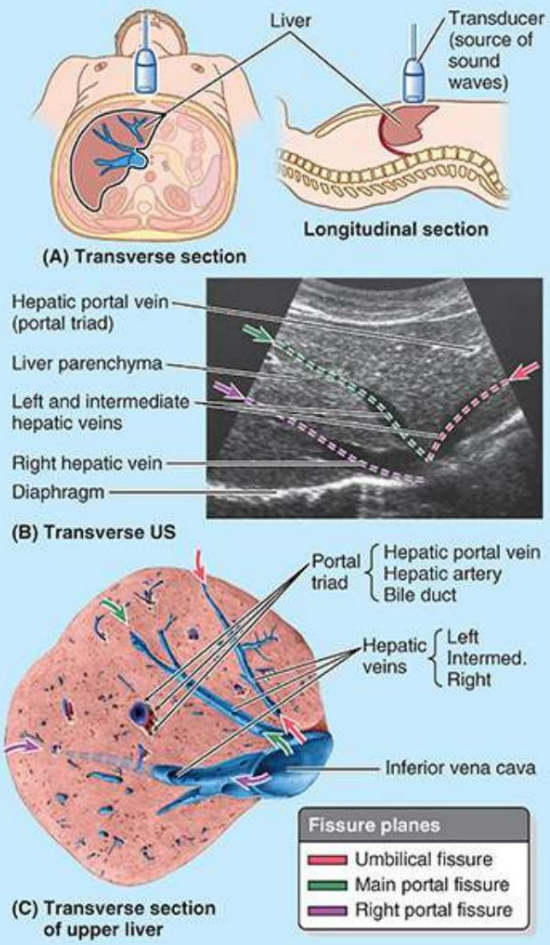

FIGURA B5.23. Ultrasonografía (US) de venas hepáticas.

Ruptura del hígado

El hígado se daña fácilmente porque es grande, está fijo en su posición y es friable (se desmorona fácilmente). A menudo, una costilla fracturada que perfora el diafragma desgarra el hígado. Debido a la gran vascularización y friabilidad del hígado, las laceraciones hepáticas a menudo causan hemorragia considerable y dolor en el cuadrante superior derecho. Estas lesiones generalmente se tratan eliminando el material extraño y empacando o embolizando (bloqueo deliberado de la sangre).

Machine Translated by Google

vasos sanguíneos para controlar el sangrado) cuando sea necesario. Se hace todo lo posible para evitar la resección del hígado por traumatismo; la resección es el último recurso. En tales casos, el cirujano debe decidir si realiza una segmentectomía o una lobectomía. La mayoría de las lesiones del hígado afectan al hígado derecho. Una lesión más extensa que probablemente deje grandes áreas del hígado desvascularizadas puede requerir lobectomía.

Arterias hepáticas aberrantes

La variedad más común de arteria hepática derecha o izquierda que surge como una rama terminal de la arteria hepática propiamente dicha (fig. B5.24A) puede ser reemplazada en parte o en su totalidad por una arteria aberrante (accesoria o reemplazada) que surge de otra fuente. lo mas La fuente común de una arteria hepática derecha aberrante es la AMS (fig. B5.24B). La fuente más común de una arteria hepática izquierda aberrante es la arteria gástrica izquierda (fig. B5.24C).

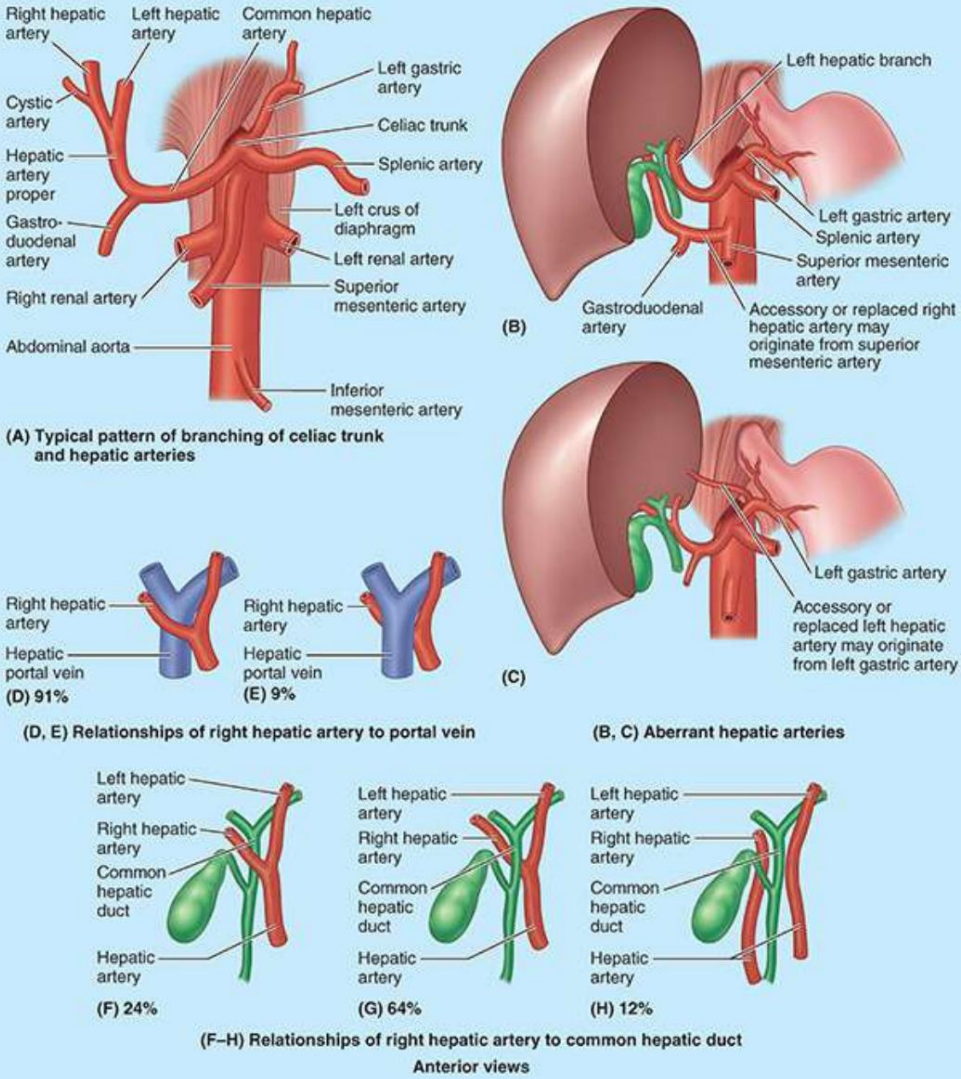

FIGURA B5.24. Variaciones de las arterias hepáticas derecha e izquierda.

LGRAWANY
Machine Translated by Google

Variaciones en las relaciones de las arterias hepáticas

En la mayoría de las personas, la arteria hepática derecha cruza por delante de la vena porta hepática (fig. B5.24D); sin embargo, en algunas personas, la arteria cruza por detrás de la vena porta hepática (fig. B5.24E). En la mayoría de las personas, la arteria hepática derecha discurre posterior a el conducto hepático común (fig. B5.24G). En algunos individuos, la arteria hepática derecha cruza por delante del conducto hepático común (fig. B5.24F), o la arteria hepática derecha surge de la AMS y, por lo tanto, no cruza el conducto hepático común en absoluto (fig. B5.24H). . Estas variaciones anatómicas son principalmente importantes cuando se realizan procedimientos quirúrgicos en la región.

hepatomegalia

El hígado es un órgano blando y muy vascularizado que recibe una gran cantidad de sangre inmediatamente antes de ingresar al corazón. Tanto la VCI como las venas hepáticas carecen de válvulas. Cualquier aumento de la presión venosa central se transmite directamente al hígado, que aumenta de tamaño a medida que se llena de sangre. La ingurgitación temporal marcada estira la cápsula fibrosa del hígado, produciendo dolor alrededor de las costillas inferiores, particularmente en el hipocondrio derecho. Esta congestión, particularmente junto con una actividad diafragmática aumentada o sostenida, puede ser una causa subyacente del "punto de corredor", lo que tal vez explique por qué es un fenómeno del lado derecho.

Además de las enfermedades que producen ingurgitación hepática como la insuficiencia cardíaca congestiva, las enfermedades bacterianas y virales como la hepatitis provocan hepatomegalia (agrandamiento del hígado). Cuando el hígado está muy agrandado, su borde inferior puede palparse fácilmente debajo del margen costal derecho e incluso puede alcanzar el borde pélvico en el cuadrante inferior derecho del abdomen.

Los tumores también agrandan el hígado. El hígado es un sitio común de carcinoma metastásico (cánceres secundarios que se diseminan desde órganos drenado por el sistema porta de venas, por ejemplo, el intestino grueso). Las células cancerosas también pueden pasar al hígado desde el tórax, especialmente desde la mama derecha, debido a las comunicaciones entre los ganglios linfáticos torácicos y los vasos linfáticos que drenan el área desnuda del hígado. Los tumores metastásicos forman nódulos duros y redondeados dentro del parénquima hepático que pueden ser palpables en el examen físico.

Cirrosis del hígado

El hígado es el sitio principal para la desintoxicación de sustancias absorbidas por el tracto gastrointestinal; por tanto, es vulnerable al daño celular y la consiguiente cicatrización, acompañada de nódulos regenerativos. Hay una destrucción progresiva de hepatocitos (v. fig. 5.69) en la cirrosis hepática y sustitución de estas células por tejido adiposo y fibroso. Aunque muchos disolventes industriales, como el tetracloruro de carbono, producen cirrosis, la afección se desarrolla con mayor frecuencia en personas que padecen alcoholismo crónico.

Machine Translated by Google

La cirrosis alcohólica, la más común de muchas causas de hipertensión portal, se caracteriza por hepatomegalia y una apariencia en “clava” de la superficie del hígado (v . B5.31B en el cuadro clínico “Derivaciones portosistémicas”) resultantes de cambios grasos y fibrosis. El hígado tiene gran reserva funcional; por lo tanto, las pruebas metabólicas de insuficiencia hepática tardan en aparecer. El tejido fibroso rodea los vasos sanguíneos intrahepáticos y los conductos biliares, endureciendo el hígado e impidiendo la circulación de la sangre a través de él (hipertensión portal). El tratamiento preferido de la cirrosis hepática avanzada es el trasplante de hígado. Con menos frecuencia, se puede crear una derivación portosistémica o portocava por vía percutánea o quirúrgica, anastomosando los sistemas venoso portal y sistémico (consulte el recuadro clínico “Derivaciones portosistémicas”).

Biopsia hepatica

Se puede obtener tejido hepático con fines de diagnóstico mediante una biopsia hepática. Debido a que el hígado está ubicado en la región hipocondríaca derecha, donde recibe protección de la caja torácica suprayacente, la aguja comúnmente se dirige a través del décimo espacio intercostal derecho en la línea axilar media. Antes de que el médico tome la biopsia, se le pide a la persona que contenga la respiración durante la espiración completa para reducir el receso costodiafragmático y disminuir la posibilidad de dañar el pulmón y contaminar la cavidad pleural.

Vesícula biliar móvil

En la mayoría de las personas, la vesícula biliar está estrechamente unida a la fosa de la vesícula biliar en la superficie visceral del hígado (v. fig. 5.72). Sin embargo, en aproximadamente el 4% de las personas, la vesícula biliar está suspendida del hígado por un mesenterio corto, lo que aumenta su movilidad. Las vesículas biliares móviles están sujetas a torsión vascular e infarto (insuficiencia repentina del suministro de sangre arterial o venosa).

Variaciones en los conductos quísticos y hepáticos.

Ocasionalmente, el conducto cístico discurre junto al conducto hepático común y se adhiere estrechamente a él. El conducto cístico puede ser corto o incluso estar ausente. En algunas personas, hay una unión baja de los conductos hepáticos cístico y común (fig. B5.25A). Como resultado, el conducto biliar es corto y se encuentra posterior a la parte superior del duodeno, o incluso inferior a él. Cuando hay baja unión, los dos conductos pueden estar unidos por tejido fibroso, dificultando el pinzamiento quirúrgico del conducto cístico sin lesionar el conducto hepático común.

LGRAWANY
Machine Translated by Google

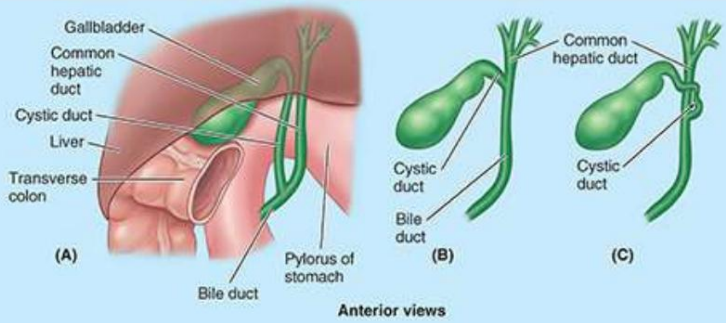

FIGURA B5.25. Unión de conductos hepáticos císticos y comunes. A. Baja unión. B. Alta unión. C. Curso de viraje.

Ocasionalmente, hay unión alta de los conductos hepáticos cístico y común cerca de la porta. hepatitis (fig. B5.25B). En otros casos, el conducto cístico forma una espiral anterior sobre el conducto hepático común antes de unirse a él en el lado izquierdo (fig. B5.25C). El conocimiento de las variaciones en la formación de las arterias y los conductos biliares es importante para los cirujanos cuando ligan el conducto cístico durante la colecistectomía (extirpación quirúrgica de la vesícula biliar).

Conductos hepáticos accesorios

Los conductos hepáticos accesorios (aberrantes) son comunes y se encuentran en posiciones de peligro durante la colecistectomía. Un conducto accesorio es un conducto segmentario normal que se une al sistema biliar fuera del hígado en lugar de dentro de él (fig. B5.26). Porque drena un segmento normal del hígado, pierde bilis si se corta inadvertidamente durante la cirugía (Skandalakis, 2021). De 95 vesículas biliares y conductos biliares estudiados, 7 tenían conductos accesorios: 4 se unían al conducto hepático común cerca de los conductos císticos, 2 se unían al conducto cístico y 1 era un conducto anastomosante que conectaba el conducto cístico con el conducto hepático común (Agur & Dalley, 2021).

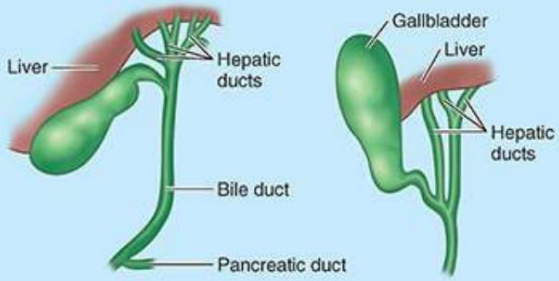

FIGURA B5.26. Conductos hepáticos accesorios.

cálculos biliares

Un cálculo biliar es una concreción en la vesícula biliar, el conducto cístico o el conducto biliar compuesta principalmente de cristales de colesterol (fig. B5.27A, B). Los cálculos biliares (colelitiasis) son mucho más comunes en las mujeres y su incidencia aumenta con la edad. Sin embargo, en aproximadamente el 50% de las personas, los cálculos biliares son “silenciosos” (asintomáticos). Durante un período de 20 años, dos tercios de las personas asintomáticas con cálculos biliares permanecen libres de síntomas. El mas largo

Machine Translated by Google

Mientras los cálculos permanezcan inactivos, es menos probable que se desarrollen síntomas. Para que los cálculos biliares causen síntomas clínicos, deben adquirir un tamaño suficiente como para producir lesión mecánica en la vesícula biliar u obstrucción del tracto biliar (Townsend et al., 2022).

FIGURA B5.27. Cálculos biliares. A. Ecografía de la vesícula biliar con cálculos ecogénicos (cálculos biliares). B. Cálculos biliares (colelitiasis). La vesícula biliar se abrió para revelar numerosos cálculos biliares de colesterol.

El extremo distal del conducto biliar común es una parte estrecha de los conductos biliares y es una lugar común de impactación de cálculos biliares (fig. B5.28). Los cálculos biliares también pueden alojarse en los conductos hepático y cístico. Un cálculo alojado en el conducto cístico provoca cólico biliar (dolor intenso y espasmódico). Cuando la vesícula biliar se relaja, el cálculo puede regresar a la vesícula biliar. Si el cálculo bloquea el conducto cístico, se produce colecistitis (inflamación de la vesícula biliar) debido a la acumulación de bilis, lo que provoca un agrandamiento de la vesícula biliar.

Otro sitio común de impactación de cálculos biliares es una saculación (bolsa de Hartmann) que Puede aparecer en la unión del cuello de la vesícula biliar y el conducto cístico. Cuando esta bolsa es grande, el conducto cístico surge de su cara superior izquierda, no de lo que parece ser el vértice de la vesícula biliar. Los cálculos biliares comúnmente se acumulan en la bolsa. Si una úlcera duodenal péptica se rompe, se puede formar un pasaje falso entre la bolsa y la parte superior del duodeno, permitiendo que los cálculos biliares ingresen al duodeno. (Consulte el siguiente cuadro clínico “Cálculos biliares en el duodeno” a continuación).

LGRAWANY
Machine Translated by Google

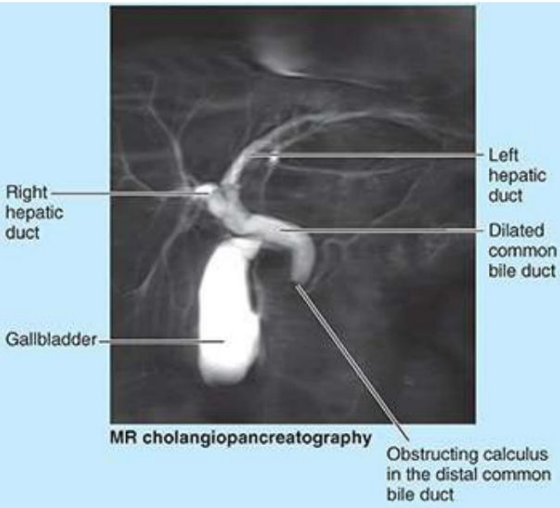

FIGURA B5.28. Colangiopancreatografía por resonancia magnética. La dilatación del conducto biliar común se ha producido como consecuencia de un cálculo alojado en el conducto distal. Obsérvese el contorno cóncavo del extremo distal del conducto visible en el margen superior del cálculo.

El dolor por impactación de la vesícula biliar se desarrolla en la región epigástrica y luego se desplaza a la región hipocondríaca derecha en la unión del noveno cartílago costal y el borde lateral de la vaina del recto. La inflamación de la vesícula biliar puede causar dolor en la pared torácica posterior o en el hombro derecho debido a la irritación del diafragma. Si la bilis no puede salir de la vesícula biliar, ingresa a la sangre y puede causar ictericia (consulte el recuadro clínico "Cáncer de páncreas"). La ecografía y la tomografía computarizada son técnicas no invasivas comunes para localizar cálculos.

Cálculos biliares en el duodeno

Una vesícula biliar dilatada e inflamada debido a un cálculo biliar impactado en su conducto puede desarrollar adherencias con las vísceras adyacentes. La inflamación continuada puede romper (ulcerar) los límites del tejido entre la vesícula biliar y una parte del tracto gastrointestinal adherida a ella, lo que produce una fístula colecistoentérica (fig. B5.29). Debido a su proximidad a la vesícula biliar, la parte superior del duodeno y el colon transverso son los más propensos a desarrollar una fístula de este tipo. La fístula permitiría que un cálculo biliar grande, incapaz de pasar a través del conducto cístico, ingrese al tracto gastrointestinal. Un cálculo biliar grande que ingresa al intestino delgado de esta manera puede quedar atrapado en la válvula ileocecal (el siguiente estrechamiento del tracto gastrointestinal), produciendo una obstrucción intestinal (íleo biliar). Una fístula colecistoentérica también permite que el gas del tracto gastrointestinal ingrese a la vesícula biliar, lo que proporciona un signo radiológico de diagnóstico.

Machine Translated by Google

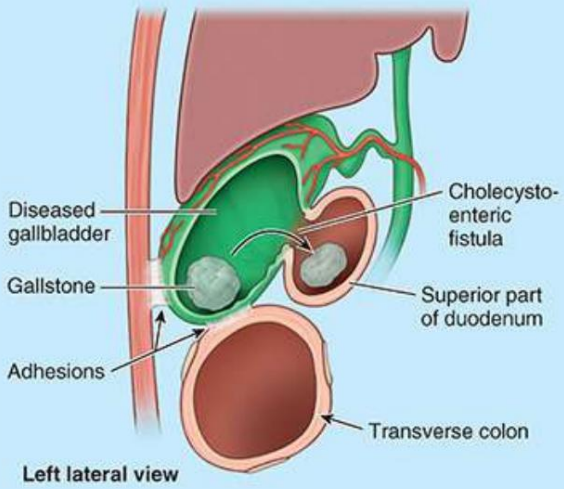

FIGURA B5.29. Cálculos biliares en el duodeno.

colecistectomía

A las personas con cólico biliar severo generalmente se les extirpa la vesícula biliar. La colecistectomía laparoscópica a menudo reemplaza el método quirúrgico de incisión abierta. La arteria cística surge con mayor frecuencia de la arteria hepática derecha en el triángulo cistohepático (triángulo de Calot) (véanse las figuras 5.72 y 5.74A). En el uso clínico actual, el triángulo cistohepático se define inferiormente por el conducto cístico, medialmente por el conducto hepático común y superiormente por la superficie inferior del hígado. La disección cuidadosa del triángulo cistohepático al principio de la colecistectomía protege estas importantes estructuras en caso de que haya variaciones anatómicas. Los errores durante la cirugía de la vesícula biliar comúnmente resultan de no apreciar las variaciones comunes en la anatomía del sistema biliar, especialmente su suministro de sangre. Antes de dividir cualquier estructura y extirpar la vesícula biliar, los cirujanos identifican los tres conductos biliares, así como las arterias cística y hepática. Generalmente es la arteria hepática derecha la que está en peligro durante la cirugía y debe localizarse antes de ligar la arteria cística.

Hipertensión portal

Cuando las cicatrices y la fibrosis de la cirrosis obstruyen la vena porta hepática en el hígado, la presión aumenta en la vena y sus afluentes, lo que produce hipertensión portal. El gran volumen de sangre que fluye desde el sistema portal al sistema sistémico en los sitios de anastomosis portal-sistémicas pueden producir venas varicosas, especialmente en la parte inferior del esófago. Las venas pueden dilatarse tanto que sus paredes se rompen, provocando una hemorragia (v . fig. B5.7).

El sangrado de las várices esofágicas (venas anormalmente dilatadas) en el extremo distal del esófago suele ser grave y puede ser mortal. En casos graves de obstrucción portal, las venas de la pared abdominal anterior (normalmente afluentes de la cava) que se anastomosan con la para-

LCRAWANY
Machine Translated by Google

Las venas umbilicales (normalmente afluentes portales) pueden volverse varicosas y parecerse a pequeñas serpientes que irradian debajo de la piel alrededor del ombligo. Esta condición se conoce como caput medusae debido a su parecido con las serpientes en la cabeza de Medusa, un personaje de la mitología griega (Fig. B5.30).

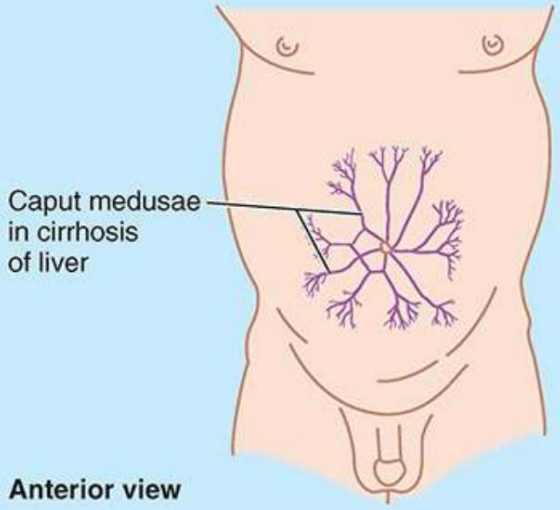

FIGURA B5.30. Cabeza de medusa.

Derivaciones portosistémicas

Un método común para reducir la hipertensión portal es desviar sangre del sistema venoso porta al sistema venoso sistémico creando una comunicación entre la vena porta hepática y la VCI. Inicialmente, las anastomosis portocavas o derivaciones portosistémicas eran procedimientos de laparotomía en los que las dos venas se conectaban quirúrgicamente, generalmente donde se encuentran cerca una de la otra por detrás del hígado (fig. B5.31A, B). Otra forma de reducir la presión portal fue unir la vena esplénica a la vena renal izquierda, después de la esplenectomía (anastomosis o derivación esplenorrenal) (fig. B5.31C) (Skandalakis, 2021). Estos métodos han sido reemplazados casi por completo por la realización de trasplantes de hígado, a veces precedidos por un procedimiento de derivación portosistémica intrahepática transyugular (TIPS) mientras se obtiene un hígado de donante. Un radiólogo intervencionista realiza un procedimiento TIPS introduciendo un catéter con un stent no expandido en la punta de la vena yugular interna derecha y dirigiéndolo bajo guía fluoroscópica hacia una de las venas hepáticas principales a través de la vena braquiocefálica derecha, la vena cava superior, la aurícula derecha y vena cava inferior. Una vez en la vena hepática, el stent sin abrir se empuja a través del parénquima del hígado hasta la vena porta. Se expande el stent, colocándolo en su lugar y proporcionando la derivación portosistémica (anastomosis) (fig. 5.31D). Luego se retira el catéter.

Machine Translated by Google

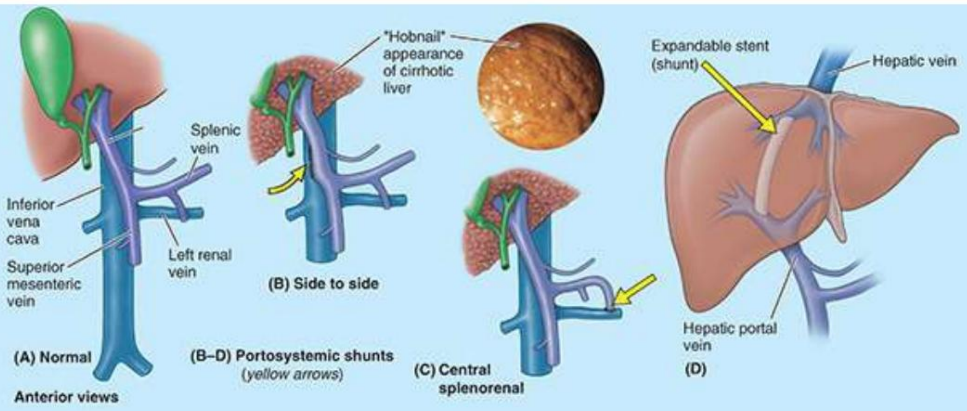

FIGURA B5.31. Derivaciones portosistémicas (flechas amarillas).

La línea de fondo

Bazo y páncreas Bazo: El bazo es una masa pulposa muy vascularizada (sinusoidal) rodeada por una delicada cápsula fibroelástica. ■ El bazo está completamente cubierto por peritoneo, excepto en el hilio esplénico, donde se unen el ligamento esplenorrenal (que transporta los vasos esplénicos al bazo) y el ligamento gastroesplénico (que transporta los vasos gástricos cortos y el gastroomental izquierdo al estómago). ■ El bazo promedio es aproximadamente del tamaño de un puño, dentro de un rango considerable de variación normal. ■ El bazo es el más grande de los linfoides. órganos, pero no es vital. ■ Como reservorio de sangre, normalmente es capaz de expandirse y contraerse temporalmente de manera considerable, pero puede sufrir un agrandamiento crónico mucho más marcado cuando está enfermo. ■ Aunque recibe protección de las costillas izquierdas 9.ª a 11.ª, el bazo, relativamente delicado, es el órgano abdominal más vulnerable a la agresión indirecta. trauma. ■Los golpes fuertes en el abdomen pueden provocar un aumento repentino de la presión intraabdominal que puede romper el bazo y provocar una hemorragia intraperitoneal profusa.

Páncreas: El páncreas es a la vez una glándula exocrina, que produce jugo pancreático que se secreta en el duodeno para la digestión, y una glándula endocrina, que produce insulina y glucagón que se liberan como hormonas en la sangre. ■ La región secundariamente retroperitoneal El páncreas consta de una cabeza, un proceso uncinado, cuello, cuerpo y cola. ■ La cabeza, a la derecha de la AMS, está abrazada por el duodeno en forma de C y atravesada por la terminación del conducto biliar, mientras que su extensión, la apófisis uncinada, pasa por detrás de la AMS. ■ El cuello pasa por delante de la SMA y la SMV; esta última se fusiona allí con la vena esplénica para formar la vena porta hepática. ■ El cuerpo se encuentra a la izquierda de la AMS, discurriendo transversalmente a través de la pared posterior de la bolsa omental y cruzando anteriormente

LGRAWANY
Machine Translated by Google

sobre el cuerpo vertebral L2 y la aorta abdominal. ■ La cola entra en el ligamento esplenorrenal.
a medida que se acerca al hilio esplénico. ■ La vena esplénica discurre paralela y posterior a la cola y el cuerpo del
páncreas a medida que discurre desde el bazo hasta la vena porta hepática. ■ El conducto pancreático principal
sigue un recorrido similar dentro del páncreas y continúa transversalmente a través de la cabeza para fusionarse
con el conducto biliar y formar la ampolla hepatopancreática, que ingresa en la parte descendente del duodeno.
■ Como glándula endocrina, el páncreas recibe una
Abundante suministro de sangre procedente de las arterias pancreaticoduodenal y esplénica. ■ Aunque recibe
fibras nerviosas simpáticas vasomotoras y parasimpáticas secretomotoras, la regulación
de la secreción pancreática es principalmente hormonal. ■ El páncreas está bien protegido por su ubicación
central en el abdomen. El páncreas exocrino rara vez es la causa de problemas clínicos, aunque la diabetes,
que afecta al páncreas endocrino, se ha vuelto cada vez más
común.

Hígado, conductos biliares, vesícula biliar y vena porta

Hígado: El hígado tiene múltiples funciones. ■ Es nuestro principal órgano metabólico y recibe inicialmente
todos los alimentos absorbidos, excepto las grasas. ■ También es nuestra glándula más grande y funciona como
una glándula intestinal extrínseca en la producción de bilis. ■ El hígado ocupa prácticamente toda la cúpula
derecha del diafragma y se extiende hasta el vértice de la cúpula izquierda. En consecuencia,
disfruta de protección de la caja torácica inferior y se mueve con excursiones respiratorias. ■ El hígado está
dividido superficialmente por el ligamento falciforme y un surco para el ligamento venoso en un
lóbulo derecho anatómico grande y uno izquierdo mucho más pequeño;
Las formaciones en su superficie visceral demarcan los lóbulos caudados y cuadrados. ■ El hígado está
cubierto de peritoneo excepto la zona desnuda, delimitada por reflejos peritoneales que comprenden los
ligamentos coronarios. ■ Según las ramificaciones interdigitadas de la tríada porta (vena porta hepática,
arteria hepática y conductos biliares intrahepáticos) y las venas hepáticas, el parénquima continuo del hígado se
puede dividir en hígados derecho e izquierdo (más el lóbulo caudado). ■ El hígado se puede subdividir en
cuatro divisiones y luego en ocho
Segmentos hepáticos resecables quirúrgicamente. ■ El hígado, al igual que los pulmones, recibe un doble
suministro de sangre: entre el 75% y el 80% de la sangre llega a través de la vena porta hepática, lo
que satisface las necesidades nutricionales del parénquima hepático; 20 a 25% llega a través de la arteria
hepática, dirigida principalmente a los elementos no parenquimatosos. La vena porta hepática y la arteria
hepática ingresan al hígado a través de la porta hepatis, de donde salen los conductos hepáticos. ■ Tres grandes
Las venas hepáticas drenan directamente a la VCI ya que está incrustada en el área desnuda del hígado. ■ El
hígado es también el órgano productor de linfa más grande del cuerpo. La cara visceral del hígado drena por
vía abdominal y su cara diafragmática drena por vía torácica.

Conductos biliares y vesícula biliar: los conductos hepáticos derecho e izquierdo drenan la bilis producida por
los hígados derecho e izquierdo hacia el conducto hepático común, que así transporta toda la bilis desde el

Machine Translated by Google

hígado. ■ El conducto hepático común se fusiona con el conducto cístico para formar el conducto biliar, que Transporta la bilis a la parte descendente del duodeno. ■ Cuando se cierra el esfínter del conducto biliar, la bilis regresa a los conductos biliares y císticos, llenando la vesícula biliar, donde se almacena y concentra entre las comidas. ■ Aunque la inervación parasimpática puede abrir el esfínter del conducto biliar (y el esfínter más débil de la ampolla hepatopancreática) y contraer la vesícula biliar, por lo general, estas son respuestas reguladas hormonalmente a la grasa que ingresa al duodeno, vaciando la bilis acumulada en el duodeno. ■ La vesícula biliar en forma de pera está unida a la superficie visceral del hígado, con su fondo de ojo proyectándose desde el borde inferior del hígado contra la pared abdominal anterior en la intersección del plano transpilórico y el MCL derecho. ■ La vesícula biliar, el conducto cístico y el conducto biliar superior están irrigados por la arteria cística, una rama que surge de la arteria hepática derecha dentro del triángulo cistohepático. ■ Además del drenaje a través de las venas císticas que acompañan a la arteria cística y entran en la vena porta hepática, las venas del fondo y del cuerpo forman un sistema miniportal que drena directamente en los sinusoides hepáticos profundos hasta la superficie visceral del hígado.

Vena porta hepática: la vena porta hepática, grande pero corta, formada detrás del cuello del páncreas por la fusión de la SMV y la vena esplénica, transporta toda la sangre venosa y los nutrientes transmitidos por la sangre desde el tracto gastrointestinal hasta el hígado. ■ La vena porta hepática termina en la porta hepatis y se bifurca en las venas porta derecha e izquierda, distribuidas en un patrón segmentario hacia los hígados derecho e izquierdo. ■ La vena porta hepática atraviesa el ligamento hepatoduodenal (borde libre del epiplón menor y límite anterior del agujero omental) como parte de una tríada portal extrahepática (vena porta hepática, arteria hepática, conducto biliar). ■ Las anastomosis portal-sistémicas proporcionan una vía colateral potencial por la cual la sangre puede regresar al corazón cuando hay una obstrucción de la vena porta hepática o una enfermedad del hígado. Sin embargo, cuando las vías colaterales deben transportar grandes volúmenes, pueden desarrollarse várices esofágicas potencialmente letales.

Riñones, uréteres y glándulas suprarrenales

Los riñones producen orina que los uréteres transportan a la vejiga urinaria en la pelvis.
La cara superomedial de cada riñón normalmente contacta con una glándula suprarrenal. Un tabique fascial débil separa las glándulas de los riñones; por tanto, en realidad no están unidos entre sí (figura 5.76). Las glándulas suprarrenales funcionan como parte del sistema endocrino, con una función completamente separada de los riñones. Los órganos urinarios superiores (riñones y uréteres), sus vasos y las glándulas suprarrenales son estructuras retroperitoneales primarias en la pared abdominal posterior, es decir, originalmente se formaron como vísceras retroperitoneales y siguen siendo.

Machine Translated by Google

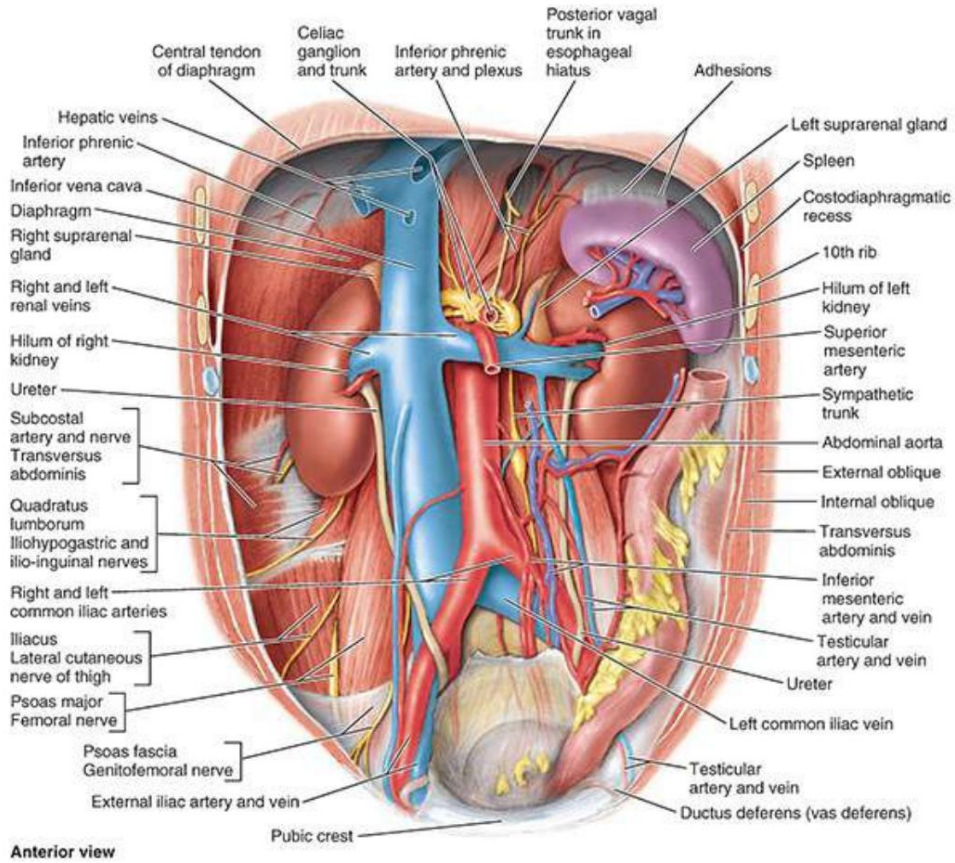

FIGURA 5.76. Pared abdominal posterior que muestra grandes vasos, riñones y glándulas suprarrenales. En esta vista se ha eliminado la mayor parte de la fascia. El uréter cruza la arteria ilíaca externa justo más allá de la bifurcación ilíaca común. Las arterias gonadales (arterias testiculares, como en este hombre, o arterias ováricas, en las mujeres) cruzan por delante de los uréteres y les proporcionan ramas ureterales. Las arterias renales no se ven aquí porque se encuentran detrás de las venas renales. La arteria mesentérica superior surge por encima de la vena renal izquierda y la cruza anteriormente, comprimiendo la vena contra la aorta abdominal en dirección posterior.

La grasa perinéfrica (cápsula de grasa perirrenal) rodea los riñones y sus vasos a medida que se extiende hacia sus centros huecos, los senos renales (fig. 5.77B). Los riñones, las glándulas suprarrenales y la grasa que los rodea están rodeados (excepto en la parte inferior) por una capa membranosa condensada de fascia renal, que continúa envolviendo medialmente los vasos renales, mezclándose con las vainas vasculares de estos últimos. Inferomedialmente, una delicada extensión de la fascia renal se prolonga a lo largo del uréter como fascia periureteral. Externa a la fascia renal se encuentra la grasa paranéfrica (cuerpo graso pararrenal), la grasa extraperitoneal de la región lumbar que es más evidente detrás del riñón. La fascia renal envía haces de colágeno a través de la grasa paranéfrica.

Machine Translated by Google

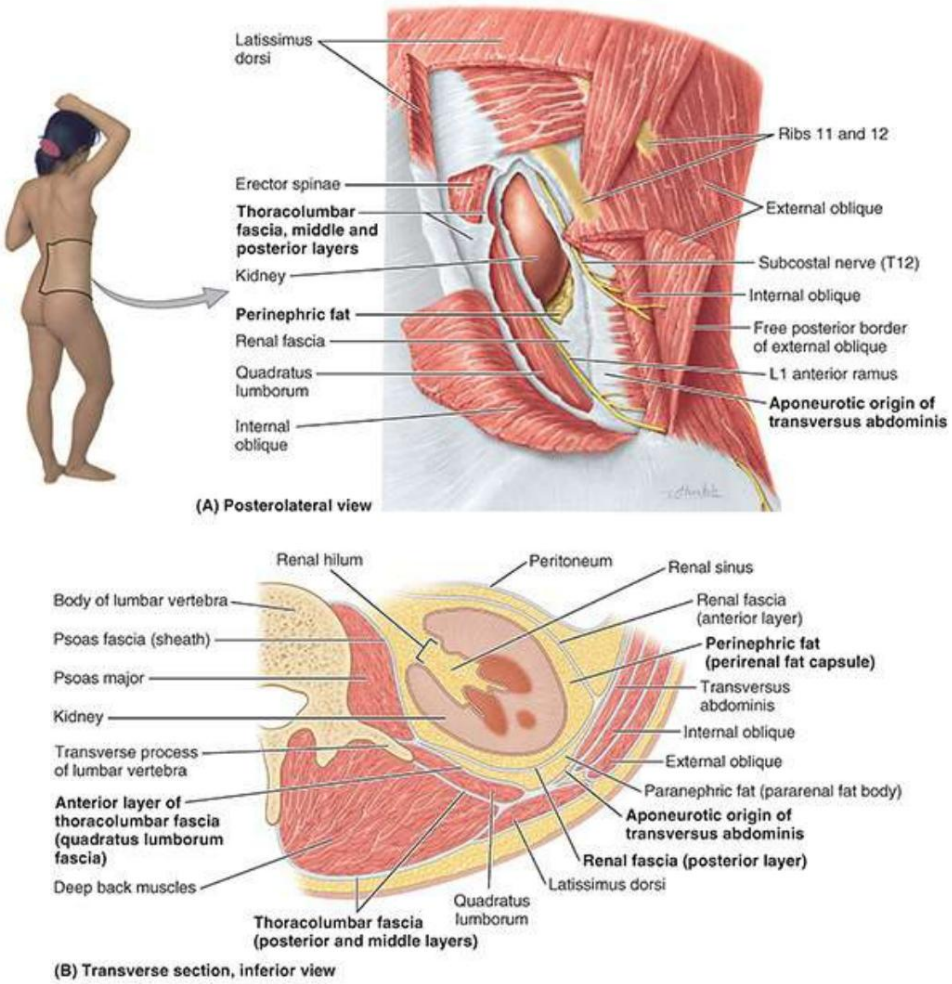

FIGURA 5.77. Abordaje lumbar del riñón y relaciones musculofasciales del riñón. A. Disección. Se ha realizado una incisión en la pared abdominal posterolateral derecha entre los músculos de la pared abdominal anterolateral y los músculos de la espalda. El riñón y la grasa perirrenal que lo rodea dentro de la fascia renal quedan expuestos. Consulte la Figura 5.95 para ver una etapa anterior de esta disección. B. Relación del riñón con los músculos y la fascia. Debido a que la fascia renal rodea el riñón como una vaina separada, se debe realizar una incisión en cualquier operación quirúrgica en el riñón, ya sea desde un abordaje anterior o posterior.

Los haces de colágeno, la fascia renal y la grasa perinéfrica y paranéfrica, junto con la fijación proporcionada por los vasos renales y el uréter, mantienen los riñones en una posición relativamente fija. Sin embargo, el movimiento de los riñones se produce durante la respiración y al cambiar de la posición supina a la erguida, y viceversa. La movilidad renal normal es de aproximadamente 3 cm, aproximadamente la altura de un cuerpo vertebral. Superiormente, la fascia renal se continúa con la fascia de la superficie inferior del diafragma (fascia diafragmática); por tanto, la principal unión de las glándulas suprarrenales es el diafragma. Inferiormente, las capas anterior y posterior de la fascia renal están unidas sólo de manera laxa, si es que están unidas. (Consulte los recuadros clínicos “Absceso perinéfrico” y “Nefroptosis” en este capítulo).

RIÑONES

Los riñones ovoides eliminan de la sangre el exceso de agua, sales y desechos del metabolismo de las proteínas.

LGRAWANY
Machine Translated by Google

mientras devuelve nutrientes y sustancias químicas a la sangre. Se encuentran en posición retroperitoneal en la pared abdominal posterior, uno a cada lado de la columna vertebral al nivel de las vértebras T12-L3 (figs. 5.76 y 5.78).

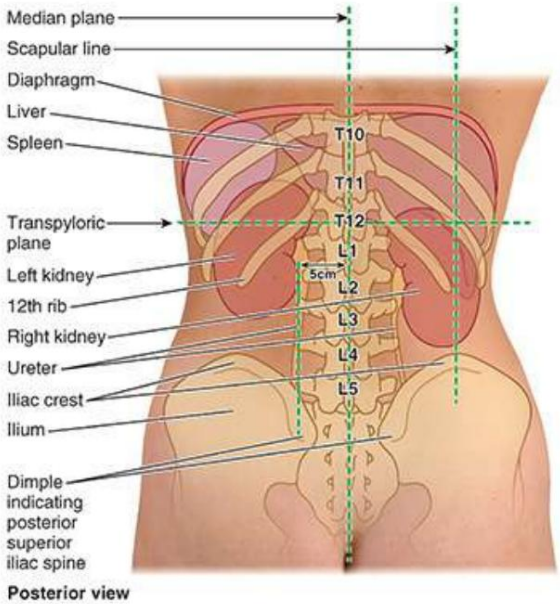

FIGURA 5.78. Proyección superficial de los riñones y la parte abdominal de los uréteres.

En el margen medial cóncavo de cada riñón hay una hendidura vertical, el hilio renal (figs. 5.76). y 5.77B). El hilio renal es la entrada a un espacio dentro del riñón, el seno renal.
Las estructuras que sirven a los riñones (vasos, nervios y estructuras que drenan la orina del riñón) entran y salen del seno renal a través del hilio renal. El hilio del riñón izquierdo se encuentra cerca del plano transpilórico, aproximadamente a 5 cm del plano medio (fig. 5.78). El plano transpilórico pasa por el polo superior del riñón derecho, que está aproximadamente 5,5 cm más bajo que el polo izquierdo, probablemente debido a la presencia del hígado. Posteriormente, las partes superiores de los riñones se encuentran profundas hasta las costillas 11 y 12. Los niveles de los riñones cambian durante la respiración y con los cambios de postura. Cada riñón se mueve de 2 a 3 cm en dirección vertical durante el movimiento del diafragma que se produce con la respiración profunda. Debido a que el abordaje quirúrgico habitual de los riñones es a través de la pared abdominal posterior, es útil saber que el polo inferior del riñón derecho está aproximadamente a un dedo por encima de la cresta ilíaca.

Durante la vida, los riñones son de color marrón rojizo y miden aproximadamente 10 cm de largo, 5 cm de ancho y 5,5 cm de espesor. Superiormente, las caras posteriores de los riñones están asociadas con el diafragma, que los separa de las cavidades pleurales y del duodécimo par de costillas (figs. 5.76 y 5.78). Más abajo, las superficies posteriores del riñón están relacionadas medialmente con los músculos psoas mayores y con el músculo cuadrado lumbar (figs. 5.76 y 5.77). (Ver el Cuadro Clínico “Dolor en la Región Pararrenal” en este capítulo). El nervio y los vasos subcostales y los nervios iliohipogástrico e ilioinguinal descienden en diagonal a través de la superficie posterior de la fascia renal que recubre los riñones. El hígado, el duodeno y el colon ascendente se encuentran por delante del riñón derecho (figs. 5.75B y 5.79). Este riñón está separado del hígado por la vía hepatorrenal.

Machine Translated by Google

receso. El riñón izquierdo está relacionado con el estómago, el bazo, el páncreas, el yeyuno y el colon descendente.

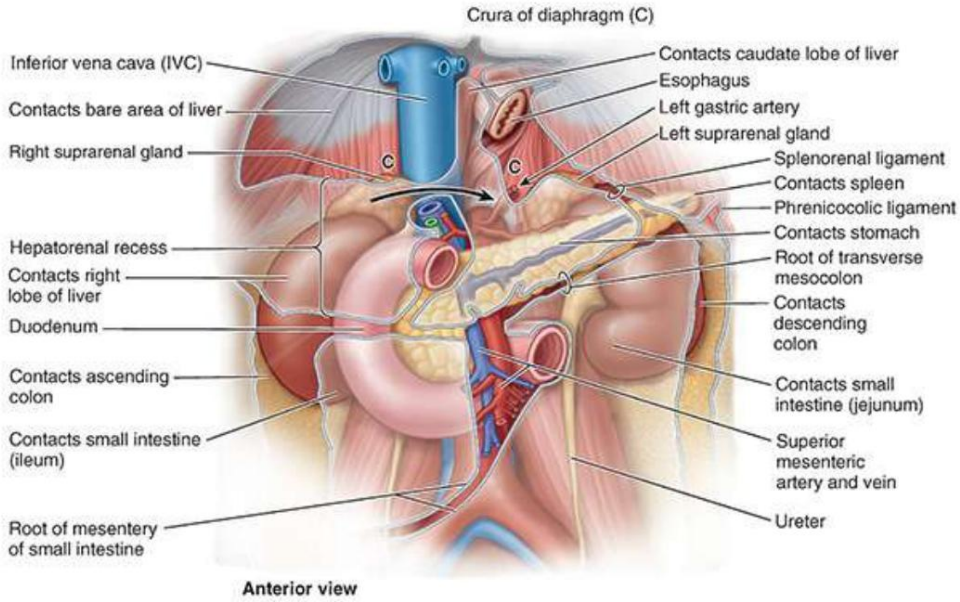

FIGURA 5.79. Relaciones de riñones, glándulas suprarrenales, páncreas y duodeno. La glándula suprarrenal derecha está al nivel del agujero omental (flecha negra).

En el hilio, la vena renal está anterior a la arteria renal, que a su vez está anterior a la pelvis renal (figs. 5.76 y 5.80A). Dentro del riñón, el seno renal está ocupado por la pelvis renal, los cálices, los vasos y los nervios y una cantidad variable de grasa (fig. 5.80C, D). Cada riñón tiene superficies anterior y posterior, márgenes medial y lateral y polos superior e inferior. Sin embargo, debido a la protrusión de la columna vertebral lumbar hacia la cavidad abdominal, los riñones están colocados oblicuamente, formando un ángulo entre sí (fig. 5.77B). En consecuencia, el diámetro transversal de los riñones se acorta en las vistas anteriores (fig. 5.76) y en las radiografías anteriores (fig. 5.81). El margen lateral de cada riñón es convexo y el margen medial es cóncavo donde se encuentran el seno renal y la pelvis renal. El margen medial dentado le da al riñón una apariencia algo parecida a un frijol.

LGRAWANY
Machine Translated by Google

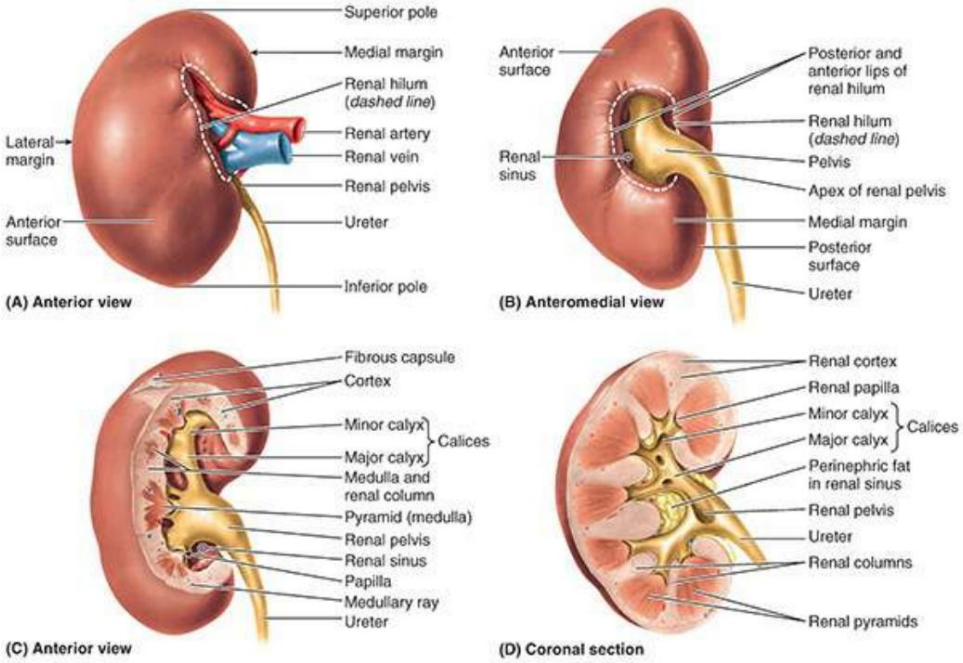

FIGURA 5.80. Características externas e internas de los riñones. A. Características externas del riñón derecho. B. Seno renal, visto a través del hilio renal. C. Pelvis renal y cálices dentro del seno renal. D. Características internas. Las pirámides renales contienen los túbulos colectores y forman la médula del riñón. La corteza renal contiene los corpúsculos renales.

La pelvis renal es la expansión aplanada y en forma de embudo del extremo superior del uréter (figs. 5.80B-D, 5.81 y 5.82). El vértice de la pelvis renal se continúa con el uréter. La pelvis renal recibe dos o tres cálices mayores (cálices), cada uno de los cuales se divide en dos o tres cálices menores. Cada cáliz menor está marcado por una papila renal, el vértice de la pirámide renal, desde donde se excreta la orina. En personas vivas, la pelvis renal y sus cálices suelen estar colapsados (vacíos). Las pirámides y su corteza asociada forman los lóbulos del riñón. Los lóbulos son visibles en las superficies externas de los riñones en los fetos y la evidencia de los lóbulos puede persistir durante algún tiempo después del nacimiento.

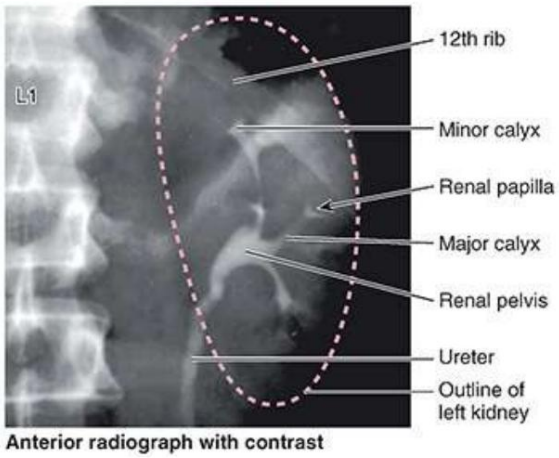

FIGURA 5.81. Urografía intravenosa (pielograma). El medio de contraste se inyectó por vía intravenosa y se concentró y excretó por los riñones. Esta proyección anterior muestra los cálices, la pelvis renal y el uréter delineados por el medio de contraste que llena su luz.

Machine Translated by Google

URÉTERES

Los uréteres son conductos musculares (de 25 a 30 cm de largo) con luces estrechas que transportan la orina desde los riñones hasta la vejiga urinaria (figs. 5.76 y 5.82). Corren hacia abajo desde los ápices de las pelvis renales en los hilios de los riñones, pasando sobre el borde pélvico en la bifurcación de las arterias ilíacas comunes. Luego corren a lo largo de la pared lateral de la pelvis y entran en la vejiga urinaria.

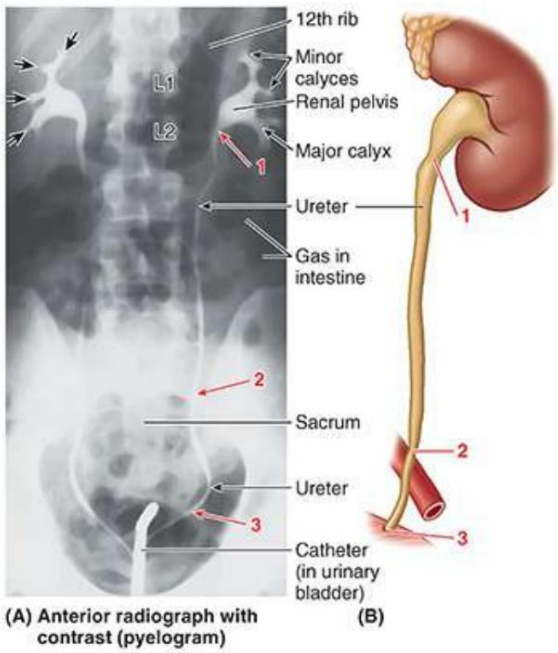

FIGURA 5.82. Constricciones normales de los uréteres. A. Pielografía retrógrada. Se inyectó medio de contraste en los uréteres desde un endoscopio flexible (uretroscopio) ubicado en la vejiga. Las flechas representan papilas que sobresalen hacia los cálices menores. B. Sitios en los que normalmente aparecen constricciones relativas en los uréteres: en la unión ureteropélvica (1), cruzando la arteria ilíaca externa y/o el borde pélvico (2), y cuando el uréter atraviesa la pared de la vejiga (3).

Las partes abdominales de los uréteres se adhieren estrechamente al peritoneo parietal y son retroperitoneales en todo su recorrido. Desde atrás, la marca superficial del uréter es una línea que une un punto 5 cm lateral a la apófisis espinosa L1 y la espina ilíaca posterosuperior (Fig. 5.78). Los uréteres ocupan un plano sagital que cruza las puntas de las apófisis transversas de las vértebras lumbares. Cuando se examinan radiográficamente los uréteres utilizando un medio de contraste (figs. 5.81 y 5.82), los uréteres normalmente muestran constricciones relativas en tres lugares: (1) en la unión de los uréteres y la pelvis renal, (2) donde los uréteres cruzan el borde del entrada pélvica y (3) durante su paso a través de la pared de la vejiga urinaria (fig. 5.82). Estas áreas constreñidas son sitios potenciales de obstrucción por cálculos ureterales (cálculos).

Las anomalías congénitas de los riñones y los uréteres son bastante comunes. (Consulte el recuadro clínico "Anomalías congénitas de los riñones y los uréteres" en este capítulo).

SUPRARENAL GLANDS

Las glándulas suprarrenales (adrenales), de color amarillento en las personas vivas, se encuentran entre las

LGRAWANY
Machine Translated by Google

Caras superomediales de los riñones y el diafragma (fig. 5.83), donde están rodeados por tejido conjuntivo que contiene una cantidad considerable de grasa perirrenal. Las glándulas suprarrenales están rodeadas por una fascia renal mediante la cual se unen a los pilares del diafragma. Aunque el nombre "suprarrenal" implica que los riñones son su relación principal, su principal unión es con los pilares diafragmáticos. Están separados de los riñones por un tabique delgado (parte de la fascia renal; consulte el recuadro clínico "Trasplante renal" en este capítulo).

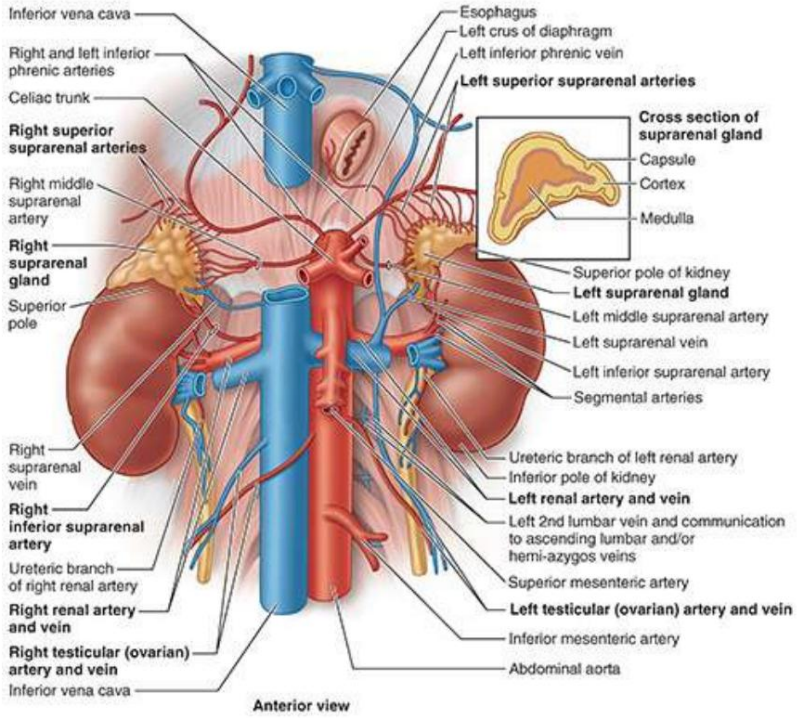

FIGURA 5.83. Vasos sanguíneos de glándulas suprarrenales, riñones y partes superiores de los uréteres. Se ha extirpado el plexo celíaco de nervios y ganglios que rodea el tronco celíaco. Se ha seccionado la vena cava inferior y se ha elevado su parte superior desde su posición normal para revelar las arterias que pasan por detrás de ella. Se cortaron las venas renales para que los riñones pudieran moverse lateralmente. Para conocer las relaciones normales de los riñones y las glándulas suprarrenales con los grandes vasos, consulte la figura 5.76. Una sección transversal de la glándula suprarrenal (recuadro) muestra que está compuesta de dos partes distintas: la corteza y la médula, que son dos glándulas endocrinas separadas que se relacionaron estrechamente durante el desarrollo embrionario.

La forma y las relaciones de las glándulas suprarrenales difieren en ambos lados. La glándula piramidal derecha es más apical (situada sobre el polo superior) en relación con el riñón izquierdo, se encuentra anterolateral al pilar derecho del diafragma y hace contacto con la VCI en dirección anteromedial (fig. 5.79) y con el hígado en dirección anterolateral. La glándula izquierda en forma de media luna está medial a la mitad superior del riñón izquierdo y está relacionada con el bazo, el estómago, el páncreas y el pilar izquierdo del diafragma.

Cada glándula tiene un hilio, donde las venas y los vasos linfáticos salen de la glándula, mientras que las arterias y los nervios ingresan a las glándulas en múltiples sitios. Los bordes mediales de las glándulas suprarrenales están separados por 4 a 5 cm. En esta zona, de derecha a izquierda, se encuentran la VCI, el pilar derecho del diafragma, el ganglio celíaco, el tronco celíaco, la AMS y el pilar izquierdo del diafragma.

Each suprarenal gland has two parts: the suprarenal cortex and suprarenal medulla (Fig. 5.83, recuadro); estas partes tienen diferentes orígenes embriológicos y diferentes funciones.

Machine Translated by Google

La corteza suprarrenal deriva del mesodermo y secreta corticosteroides y andrógenos.
Estas hormonas hacen que los riñones retengan sodio y agua en respuesta al estrés, aumentando el volumen sanguíneo y la presión arterial. También afectan músculos y órganos como el corazón y los pulmones.

La médula suprarrenal es una masa de tejido nervioso impregnada de capilares y sinusoides.
que deriva de las células de la cresta neural asociadas con el sistema nervioso simpático (ver Fig. 5.87). Las células cromafines de la médula están relacionadas con las neuronas ganglionares simpáticas (postsinápticas) tanto en la derivación (células de la cresta neural) como en su función. Estas células secretan catecolaminas (principalmente epinefrina) al torrente sanguíneo en respuesta a señales de las neuronas presinápticas. Las poderosas hormonas medulares, la epinefrina (adrenalina) y la norepinefrina (noradrenalina), activan el cuerpo a un estado de huida o lucha en respuesta al estrés traumático. También aumentan la frecuencia cardíaca y la presión arterial, dilatan los bronquiolos y cambian los patrones del flujo sanguíneo, preparándolos para el esfuerzo físico.

VASOS Y NERVIOS DE RIÑONES, URÉTERES Y SUPRARENALES GLÁNDULAS

Arterias y venas renales. Las arterias renales surgen al nivel del disco IV entre L1 y
Vértebras L2 (figs. 5.83 y 5.84). La arteria renal derecha, más larga , pasa por detrás de la VCI.
Por lo general, cada arteria se divide cerca del hilio en cinco arterias segmentarias que son arterias terminales (es decir, no se anastomosan significativamente con otras arterias segmentarias, de modo que el área irrigada por cada arteria segmentaria es una unidad o segmento renal independiente y resecable quirúrgicamente).
Las arterias segmentarias se distribuyen a los segmentos renales de la siguiente manera (fig. 5.85):

- El segmento superior (apical) está irrigado por la arteria segmentaria superior (apical); el
  los segmentos anterosuperior y anteroinferior son irrigados por las arterias segmentaria anterosuperior y segmentaria anteroinferior; y el segmento inferior es irrigado por la arteria segmentaria inferior. Estas arterias se originan en la rama anterior de la arteria renal. • La arteria segmentaria posterior, que se origina a partir de una continuación de la rama posterior.
  de la arteria renal, irriga el segmento posterior del riñón.

LGRAWANY
Machine Translated by Google

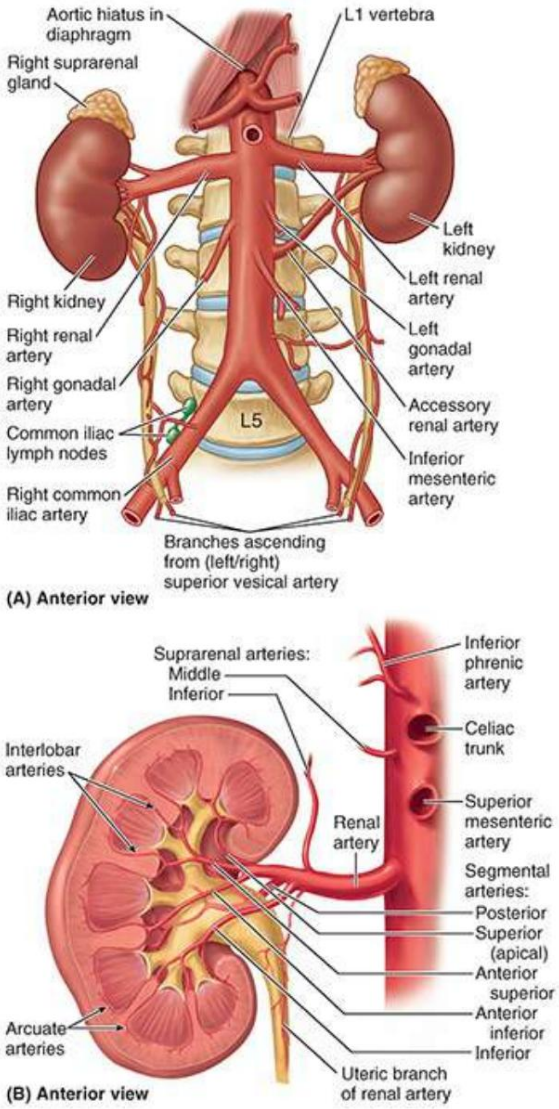

FIGURA 5.84. Irrigación arterial de riñones y uréteres. A. Arterias renales. La aorta abdominal se encuentra anterior a los cuerpos vertebrales L1-L4, por lo general inmediatamente a la izquierda de la línea media. Hay una arteria renal izquierda accesoria. B. Distribución interna de la arteria renal.

Machine Translated by Google

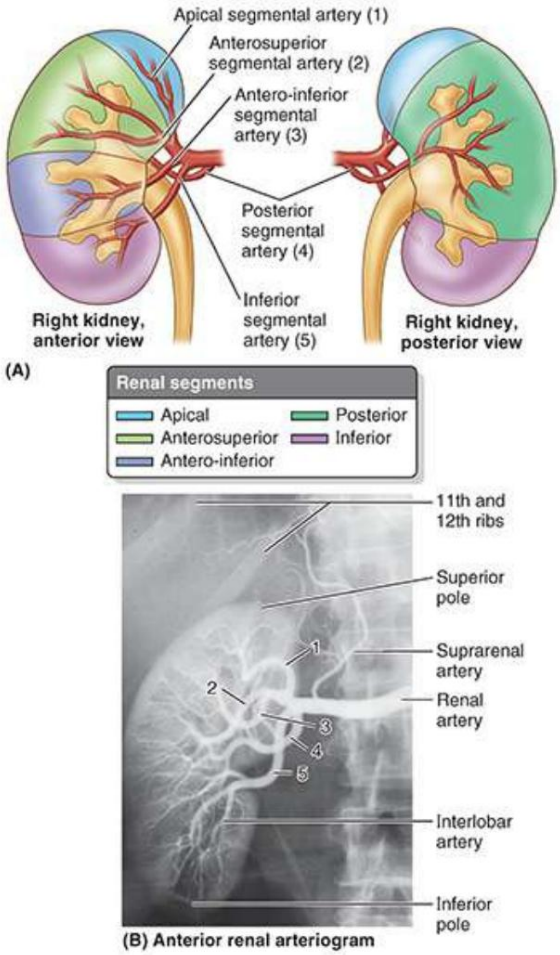

FIGURA 5.85. Segmentos renales y arterias segmentarias. A. Segmentos renales y arterias renales segmentarias. Los números entre paréntesis identifican las arterias en la parte B. B. Arteriografía renal. 1 a 5, arterias renales segmentarias. Aunque las venas del riñón se anastomosan libremente, las arterias segmentarias son arterias terminales.

Son frecuentes las arterias renales múltiples que suelen entrar en el hilio del riñón (fig. 5.84). Las arterias renales extrahiliares de la arteria renal o la aorta pueden ingresar a la superficie externa del riñón, comúnmente en sus polos (“arterias polares”; consulte el recuadro clínico “Vasos renales accesorios” en este capítulo).

Varias venas renales drenan cada riñón y se unen de forma variable para formar las venas renales derecha e izquierda; estas venas se encuentran por delante de las arterias renales derecha e izquierda. La vena renal izquierda más larga recibe la vena suprarrenal izquierda, la vena gonadal izquierda (testicular u ovárica) y una comunicación con la vena lumbar ascendente; luego atraviesa el ángulo agudo entre la AMS por delante y la aorta por detrás (consulte el recuadro clínico “Síndrome de atrapamiento de la vena renal” en este capítulo). Cada vena renal desemboca en la VCI.

Irrigación arterial y drenaje venoso de los uréteres. Las ramas arteriales que llegan a la porción abdominal del uréter surgen consistentemente de las arterias renales, con ramas menos constantes que surgen de las arterias testiculares u ováricas, la aorta abdominal y las arterias ilíacas comunes (Fig. 5.84). Las ramas se acercan a los uréteres medialmente y se dividen en ramas ascendentes y descendentes, formando una anastomosis longitudinal en la pared ureteral. Sin embargo, las ramas ureterales

Machine Translated by Google

son pequeños y relativamente delicados, y la rotura puede provocar isquemia a pesar del canal anastomótico continuo formado. En las operaciones en la región abdominal posterior, los cirujanos prestan especial atención a la ubicación de los uréteres y tienen cuidado de no retraerlos lateralmente o innecesariamente. Las arterias que irrigan la porción pélvica del uréter se analizan en el Capítulo 6, Pelvis y perineo.

Las venas que drenan la parte abdominal de los uréteres drenan en las venas renal y gonadal (testicular u ovárica) (fig. 5.83).

Arterias y venas suprarrenales. La función endocrina de las glándulas suprarrenales hace que su necesario abundante suministro de sangre. Las arterias suprarrenales se ramifican libremente antes de entrar en cada glándula, de modo que entre 50 y 60 ramas penetran en la cápsula que cubre toda la superficie de las glándulas. Las arterias suprarrenales surgen de tres fuentes (fig. 5.83):

• Arterias suprarrenales superiores (6–8) de las arterias frénicas inferiores • Arterias suprarrenales medias (L1) de la aorta abdominal cerca del nivel de origen de la AME

• Arterias suprarrenales inferiores (L1) de las arterias renales

El drenaje venoso de las glándulas suprarrenales se produce a través de grandes venas suprarrenales. La vena suprarrenal derecha corta desemboca en la VCI, mientras que la vena suprarrenal izquierda más larga, a menudo unida por la vena frénica inferior, desemboca en la vena renal izquierda.

Linfáticos de riñones, uréteres y glándulas suprarrenales. Los vasos linfáticos renales siguen las venas renales y drenan en los ganglios linfáticos lumbares (cavos y aórticos) derechos e izquierdos (fig. 5.86). Los vasos linfáticos de la parte superior del uréter pueden unirse a los del riñón o pasar directamente a los ganglios lumbares. Los vasos linfáticos de la parte media del uréter generalmente drenan hacia los ganglios linfáticos ilíacos comunes, mientras que los vasos de su parte inferior drenan hacia los ganglios linfáticos ilíacos comunes, externos o internos.

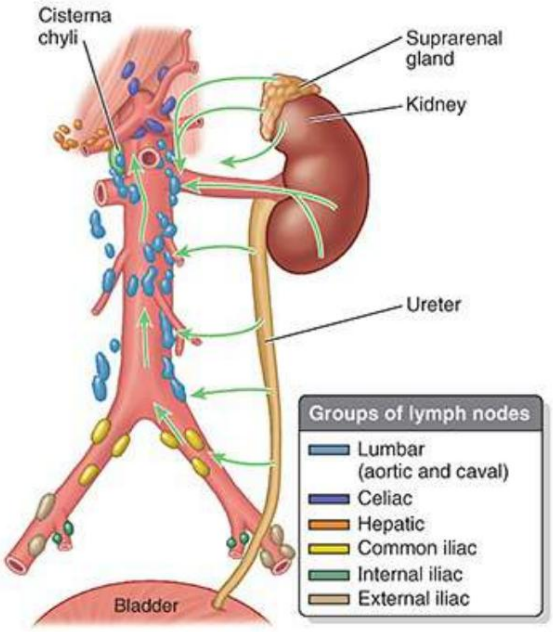

FIGURA 5.86. Linfáticos de riñones y glándulas suprarrenales. Los vasos linfáticos de los riñones forman tres.

Machine Translated by Google

plexos: uno en la sustancia del riñón, otro debajo de la cápsula fibrosa y otro en la grasa perirrenal. Cuatro o cinco troncos linfáticos salen del hilio renal y se unen a los vasos de la cápsula (flechas). Los vasos linfáticos siguen la vena renal hasta los ganglios linfáticos lumbares (cavos y aórticos). La linfa de las glándulas suprarrenales también drena hacia los ganglios lumbares. También se ilustra el drenaje linfático de los uréteres. Los ganglios linfáticos lumbares drenan a través de los troncos linfáticos lumbares hasta la cisterna del quilo.

Los vasos linfáticos suprarrenales surgen de un plexo profundo a la cápsula de la glándula y de uno en su médula. La linfa pasa a los ganglios linfáticos lumbares. Muchos vasos linfáticos salen de las glándulas suprarrenales.

Nervios de riñones, uréteres y glándulas suprarrenales. Los nervios que van a los riñones surgen del plexo nervioso renal y están formados por fibras simpáticas y parasimpáticas (fig. 5.87A). El plexo del nervio renal está inervado por fibras de los nervios esplácnicos abdominopélvicos (especialmente los menos). Los nervios de la parte abdominal de los uréteres derivan de los plexos renal, aórtico abdominal y hipogástrico superior (fig. 5.87A). Las fibras aferentes viscerales que transmiten sensación de dolor (p. ej., como resultado de una obstrucción y la consiguiente distensión) siguen a las fibras simpáticas retrógradas hacia los ganglios espinales y los segmentos de la médula T11-L2. El dolor ureteral suele referirse al cuadrante inferior ipsilateral de la pared abdominal anterior y especialmente a la ingle (consulte el recuadro clínico “Cálculos renales y ureterales” en este capítulo).

LGRAWANY
Machine Translated by Google

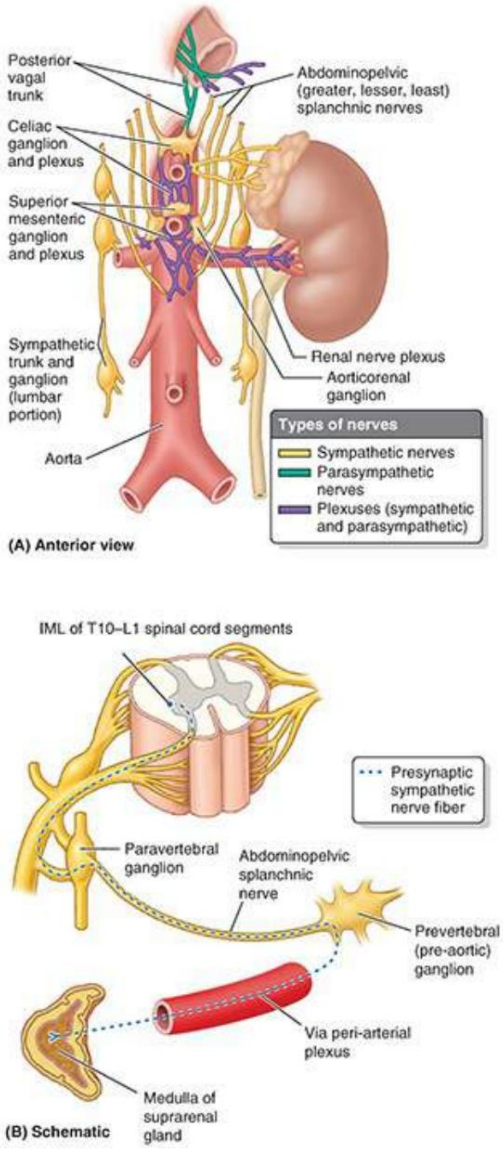

FIGURA 5.87. Nervios de riñones y glándulas suprarrenales. A. Descripción general. Los nervios se derivan del plexo celíaco, los nervios esplácnicos abdominopélvicos (menores y menores) y el ganglio aorticorrenal. La principal inervación eferente del riñón son los nervios vasomotores y autónomos que irrigan las arteriolas aferentes y eferentes. B. Glándulas suprarrenales. Exclusivamente en el caso de la médula suprarrenal, las fibras simpáticas presinápticas atraviesan tanto los ganglios paravertebrales como los prevertebrales sin hacer sinapsis para terminar directamente en las células secretoras de la médula suprarrenal. IML: columna de células intermediolateral.

La rica inervación de las glándulas suprarrenales proviene del plexo celíaco y de los nervios esplácnicos abdominopélvicos (mayor, menor y menor). Las fibras simpáticas presinápticas mielinizadas, derivadas principalmente de la columna celular intermediolateral (IML), o asta lateral, de la sustancia gris de los segmentos T10-L1 de la médula espinal, atraviesan los ganglios paravertebrales y prevertebrales, sin sinapsis, para distribuirse a las células cromafines. células de la médula suprarrenal (fig. 5.87B).

CLÍNICO

Machine Translated by Google

CAJA

RIÑONES, URÉTERES Y GLANDULAS SUPRARENALES

Palpación de los riñones

Los riñones suelen estar impalpables. En adultos delgados, el polo inferior del riñón derecho se palpa mediante la exploración bimanual como una masa firme, lisa y algo redondeada que desciende durante la inspiración. La palpación del riñón derecho suele ser más fácil que la del izquierdo porque está 1 a 2 cm por debajo del izquierdo. Para palpar los riñones, presione el flanco (lado del tronco entre las costillas 11.ª y 12.ª y la cresta ilíaca) anteriormente con una mano mientras palpa profundamente el margen costal con la otra (Fig. B5.32). El riñón izquierdo no suele ser palpable a menos que esté agrandado o una masa retroperitoneal lo haya desplazado hacia abajo.

FIGURA B5.32. Palpación del riñón derecho.

Absceso perinéfrico

Las inserciones de la fascia renal determinan la vía de extensión de un absceso perinéfrico (pus alrededor del riñón). Por ejemplo, la fascia del hilio renal se une a los vasos renales y al uréter, impidiendo generalmente la diseminación de pus al órgano contralateral. lado. Sin embargo, el pus de un absceso (o sangre de un riñón lesionado) puede abrirse paso hacia la pelvis entre las capas anterior y posterior de la fascia renal, que están ligeramente unidas.

Nefroptosis

Debido a que las capas de la fascia renal no se fusionan firmemente en la parte inferior para ofrecer resistencia, los riñones con movilidad anormal pueden descender más de los 3 cm normales cuando el cuerpo está erecto. Cuando los riñones descienden, las glándulas suprarrenales permanecen en su lugar porque se encuentran en un compartimento fascial separado y están firmemente adheridas al diafragma. La nefroptosis (riñón caído) se distingue de un riñón ectópico (riñón mal colocado congénito) por un uréter de longitud normal que tiene espirales sueltas o torceduras debido a la distancia a la vejiga

GRAWANY
Machine Translated by Google

ha sido reducido. Los problemas no parecen tener importancia. Los síntomas de dolor intermitente en la región renal, que se alivia al acostarse, parecen ser el resultado de la tracción de los vasos renales. La falta de soporte inferior para los riñones en la región lumbar es una de las razones por las que los riñones trasplantados se colocan en la fosa ilíaca de la pelvis mayor. Otras razones para esta colocación son la disponibilidad de vasos sanguíneos importantes y el acceso conveniente a la vejiga cercana.

Trasplante Renal

El trasplante renal es el tratamiento preferido para casos seleccionados de insuficiencia renal crónica. El riñón se puede extraer del donante sin dañar la glándula suprarrenal debido al débil tabique de la fascia renal que separa el riñón de esta glándula. El sitio para trasplantar un riñón es la fosa ilíaca de la pelvis mayor. Este sitio sostiene el riñón trasplantado, de modo que no se ejerce tracción sobre los vasos anastomizados quirúrgicamente. La arteria y la vena renales se unen a la arteria y la vena ilíacas externas, respectivamente, y el uréter se sutura a la vejiga urinaria.

Quistes Renales

Los quistes en el riñón, múltiples o solitarios, son hallazgos comunes durante los exámenes de ultrasonido y la disección de cadáveres. La poliquistosis renal en adultos es una causa importante de insuficiencia renal; se hereda como un rasgo autosómico dominante. Los riñones están notablemente agrandados y deformados por quistes de hasta 5 cm (fig. B5.33).

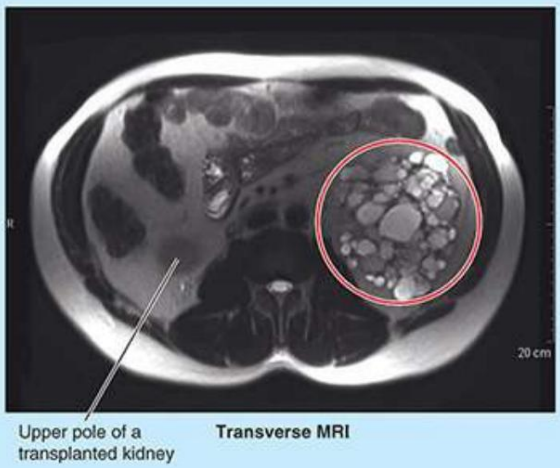

FIGURA B5.33. Enfermedad renal poliquística del adulto. El riñón izquierdo gravemente quístico está dentro del círculo. El paciente se sometió previamente a una nefrectomía derecha debido a complicaciones que se desarrollaron en el riñón derecho y la insuficiencia renal avanzada ha sido tratada con trasplante renal.

Dolor en la región pararenal

La estrecha relación de los riñones con los músculos psoas mayores explica por qué la extensión de

Machine Translated by Google

las articulaciones de la cadera pueden aumentar el dolor resultante de la inflamación en las áreas pararrenales.

Estos músculos flexionan los muslos en las articulaciones de la cadera.

Vasos renales accesorios

Durante su "ascenso" a su sitio final, los riñones embrionarios reciben su suministro de sangre y drenaje venoso de vasos sucesivamente más superiores. Generalmente los vasos inferiores degeneran a medida que los superiores asumen el control.

La falta de degeneración de estos vasos da lugar a arterias y venas renales accesorias (v . fig. 5.84) . Algunas arterias accesorias ("arterias polares") entran/salen de los polos de los riñones. Una arteria polar inferior cruza el uréter y puede obstruirlo. Las variaciones en el número y posición de estos vasos ocurren en aproximadamente el 30% de las personas.

Síndrome de atrapamiento de la vena renal

Al cruzar la línea media para llegar a la VCI, la vena renal izquierda más larga atraviesa un ángulo agudo entre la AMS por delante y la aorta abdominal por detrás (fig. B5.34).

La tracción descendente sobre la AMS puede comprimir la vena renal izquierda (y quizás la vena renal izquierda). tercera parte del duodeno) que resulta en un síndrome de atrapamiento de la vena renal (compresión mesoaórtica de la vena renal izquierda), también conocido como "síndrome del cascanueces" basado en la apariencia de la vena en el ángulo arterial agudo en una vista angiográfica sagital. El síndrome puede incluir hematuria o proteinuria (sangre o proteína en la orina), dolor abdominal (flanco izquierdo), náuseas y vómitos (que indican compresión del duodeno) y dolor testicular izquierdo en los hombres (relacionado con la vena testicular izquierda que drena en el vena renal izquierda proximal a la compresión). Con poca frecuencia, puede ocurrir un varicocele del lado izquierdo.

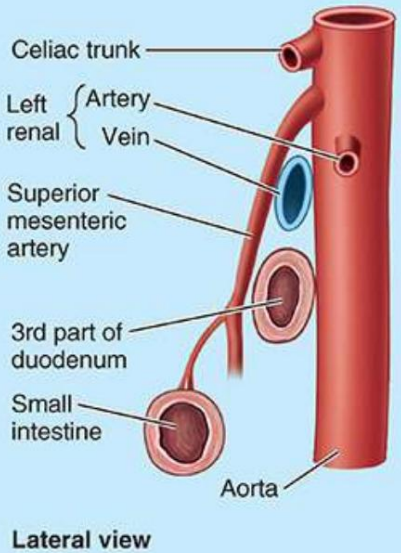

FIGURA B5.34. Atrapamiento de vena renal.

LGRAWANY
Machine Translated by Google

Anomalías congénitas de riñones y uréteres

La pelvis renal y el uréter bífidos son bastante frecuentes (fig. B5.35A, B). Estas anomalías resultan de la división de la yema ureteral (divertículo metanéfrico), el primordio de la pelvis renal y el uréter. El grado de duplicación ureteral depende de la integridad de la división embrionaria de la yema ureteral. La pelvis renal y/o el uréter bífidos pueden ser unilaterales o bilaterales; sin embargo, las aberturas separadas hacia la vejiga son poco comunes.
La división incompleta de la yema ureteral produce un uréter bífido; la división completa da como resultado un riñón supernumerario (Moore et al., 2020).

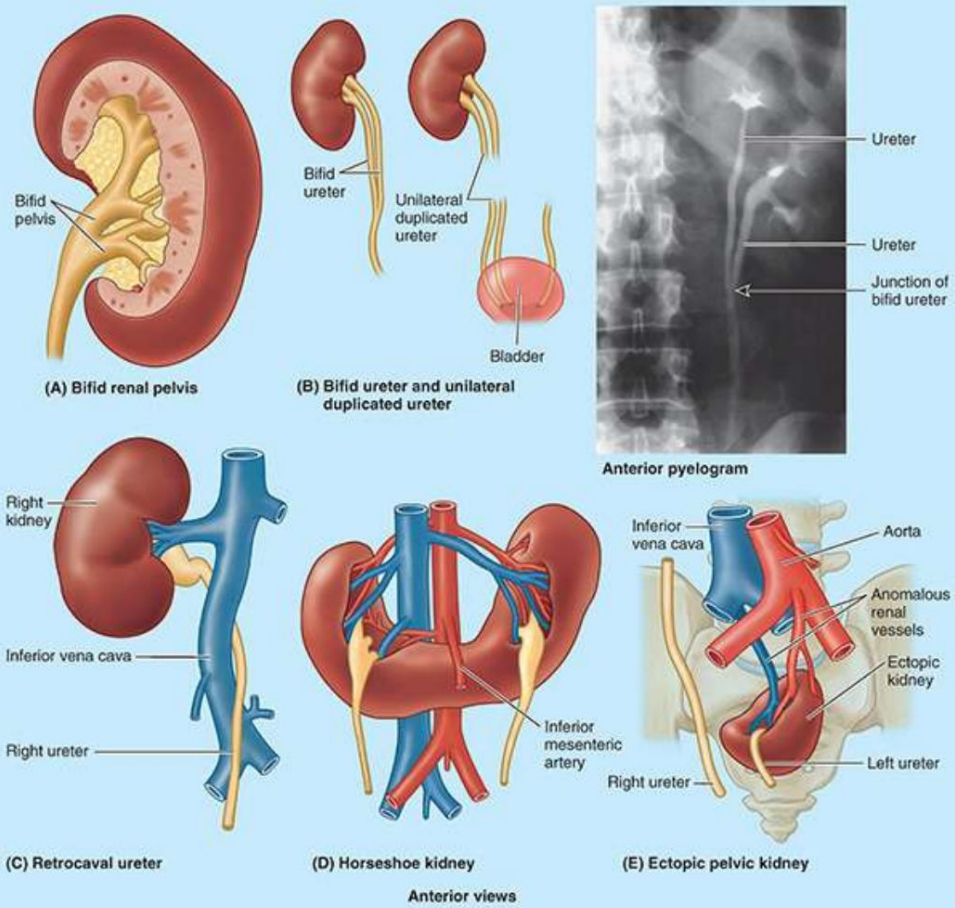

FIGURA B5.35. Anomalías de riñones y uréteres.

Una anomalía poco común es un uréter retrocavo (fig. B5.35C), que sale del riñón y pasa por detrás de la VCI.

Los riñones están muy juntos en la pelvis embrionaria. En aproximadamente 1 de cada 600 fetos, los polos inferiores (rara vez, los polos superiores) de los riñones se fusionan para formar un riñón en herradura (fig. B5.35D). Este riñón en forma de U generalmente se encuentra al nivel de las vértebras L3-L5 porque la raíz de la arteria mesentérica inferior impidió la reubicación normal de los riñones. El riñón en herradura no suele producir síntomas; sin embargo, pueden presentarse anomalías asociadas del riñón y la pelvis renal, que obstruyen el uréter.

Machine Translated by Google

A veces, el riñón embrionario de uno o ambos lados no logra entrar en el abdomen y queda anterior al sacro. Aunque es poco común, el conocimiento de la posibilidad de un riñón pélvico ectópico (fig. B5.35E) debería evitar que se confunda con un tumor pélvico y se extirpe. El riñón pélvico de una mujer también puede lesionarse o causar obstrucción durante el parto. Los riñones pélvicos suelen recibir su riego sanguíneo de la bifurcación aórtica o de una arteria ilíaca común.

Cálculos renales y ureterales

Los cálculos (L. guijarros) están compuestos de sales de ácidos inorgánicos u orgánicos o de otros materiales. Pueden formarse y localizarse en los cálices de los riñones, los uréteres o la vejiga urinaria (fig. B5.36). Un cálculo renal (cálculo renal) puede pasar del riñón a la pelvis renal y luego al uréter. Si el cálculo es puntiagudo o más grande que la luz normal del uréter (aproximadamente 3 mm), provoca una distensión excesiva de este tubo muscular; El cálculo ureteral causará un dolor intenso e intermitente (cólico ureteral) a medida que las ondas de contracción lo empujan gradualmente hacia el uréter. El cálculo puede causar una obstrucción completa o intermitente del flujo urinario. Dependiendo del nivel de obstrucción, que cambia, el dolor puede referirse a la región lumbar o inguinal o a los genitales externos y/o testículos.

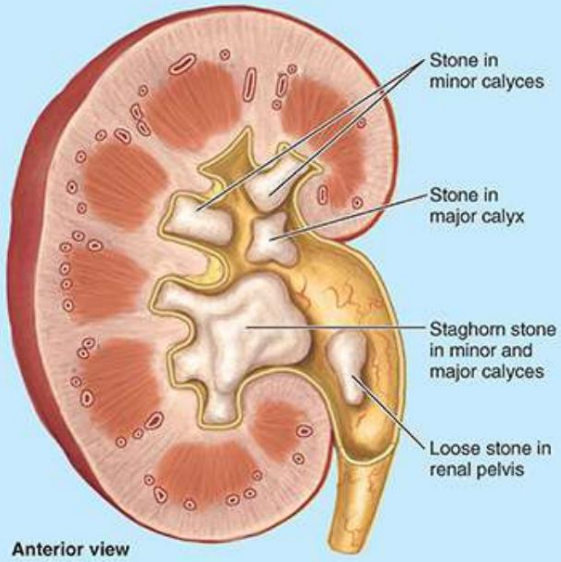

FIGURA B5.36. Cálculo renal.

El dolor se refiere a las áreas cutáneas inervadas por segmentos de la médula espinal y ganglios sensitivos, que también reciben aferencias viscerales del uréter, principalmente T11-L2. El dolor pasa inferoanteriormente “desde el lomo hasta la ingle” a medida que el cálculo avanza a través del uréter. (El lomo es la región lumbar y la ingle es la región inguinal). El dolor puede extenderse a la cara anterior proximal del muslo mediante proyección a través del nervio genitofemoral (L1, L2), el escroto en los hombres y los labios mayores en los hombres. hembras. El dolor extremo puede ir acompañado de un marcado malestar digestivo (náuseas, vómitos, calambres,

LGRAWANY
Machine Translated by Google

y diarrea) y una respuesta simpática generalizada que puede enmascarar en diversos grados los síntomas más específicos.

Los cálculos ureterales se pueden observar y eliminar con un nefroscopio, un instrumento que insertado a través de una pequeña incisión. Otra técnica, la litotricia, enfoca una onda de choque a través del cuerpo que rompe el cálculo en pequeños fragmentos que pasan con la orina.

Conclusión: vísceras retroperitoneales y sus Neurovasculatura

Riñones: Los órganos urinarios abdominales y las glándulas suprarrenales son estructuras retroperitoneales primarias, incrustadas dentro de la grasa perinéfrica que está separada de la grasa paranéfrica extraperitoneal circundante por una condensación membranosa, la capa renal. fascia. ■ Los riñones son estructuras con forma de frijol ubicadas entre los niveles vertebrales T12 y L3, profundos (anteriores) a la duodécima costilla. ■ Estrechamente relacionado con el diafragma, el los riñones se mueven con sus excursiones. ■ Las glándulas suprarrenales se encuentran superomedialmente a los riñones pero no están adheridos a ellos. ■ Los riñones están huecos. El seno renal central está ocupado por los cálices renales y la pelvis renal, las arterias segmentarias y las venas renales que están incrustadas en la grasa perinéfrica. ■ Las papilas de las pirámides renales, de las que La orina se excreta, se evagina y está rodeada de cálices menores. ■ Los cálices menores se fusionan para formar cálices mayores que a su vez se fusionan para formar la pelvis renal. ■ Las estructuras vasculares y la pelvis renal salen del seno renal por el hilio dirigido medialmente.

Uréteres: las porciones abdominales de los uréteres descienden sobre la superficie anterior de los músculos psoas desde el vértice de la pelvis renal hasta el borde de la pelvis. ■ Los uréteres normalmente tienen tres sitios de relativa constricción, donde pueden alojarse los cálculos renales: la unión ureteropélvica, el borde pélvico y la pared de la vejiga. ■ Las porciones abdominales de los uréteres reciben múltiples ramas ureterales relativamente delicadas de las arterias renal, testicular u ovárica e ilíaca común y de la aorta abdominal, que se acercan a los uréteres medialmente. ■ Una línea vertical 5 cm lateral a las apófisis espinosas lumbares, que cruza la espina ilíaca posterosuperior, se aproxima a la posición del uréter.

Glándulas suprarrenales: las glándulas suprarrenales están ubicadas superomedialmente a los riñones, pero están unidas principalmente a los pilares diafragmáticos por la fascia renal circundante. ■ Cada glándula suprarrenal es en realidad dos glándulas endocrinas de diferente origen y función: corteza suprarrenal y médula suprarrenal (esta última rodeada por la primera). ■ La corteza suprarrenal deriva del mesodermo y secreta corticosteroides y andrógenos; la médula suprarrenal deriva de las células de la cresta neural y secreta catecolaminas (principalmente epinefrina). ■ La glándula suprarrenal derecha tiene forma más piramidal y apical en

Machine Translated by Google

posición relativa al riñón derecho, mientras que la glándula izquierda es más semilunar y se encuentra más medial a la mitad superior del riñón.

Neurovasculatura: las arterias renales surgen de la aorta abdominal al nivel del disco IV L1-L2. Se encuentran por delante de las venas renales, siendo la arteria renal derecha más larga que la izquierda y la vena renal izquierda más larga que la derecha. ■ Ambas venas renales reciben las venas renal y ureteral superior y drenan en la VCI, pero la vena larga izquierda también recibe la vena suprarrenal izquierda, la vena gonadal izquierda y una comunicación con la vena lumbar ascendente izquierda. ■ Cerca del hilio, las arterias renales se dividen en anterior y posterior.

ramas, las ramas anteriores dan lugar a cuatro arterias renales segmentarias. ■ Las arterias renales segmentarias son arterias terminales y cada una irriga un segmento renal quirúrgicamente resecable.

Las arterias suprarrenales surgen de tres fuentes: arterias suprarrenales superiores de las arterias frénicas inferiores, arterias suprarrenales medias de la aorta abdominal y arterias suprarrenales inferiores de las arterias renales. ■ Las glándulas suprarrenales drenan a través de una vena suprarrenal grande; la derecha ingresa a la VCI y la izquierda ingresa a la vena renal izquierda.

Los linfáticos de las glándulas suprarrenales, los riñones y los uréteres superiores siguen el drenaje venoso hacia los ganglios linfáticos lumbares (cavos o aórticos) derechos o izquierdos.

Las fibras aferentes viscerales (que acompañan a las fibras simpáticas) conducen la sensación de dolor. desde los uréteres hasta los segmentos T11-L2 de la médula espinal, con sensación referida a los dermatomas correspondientes que recubren el lomo y la ingle. Las glándulas suprarrenales reciben una rica inervación a través de fibras simpáticas presinápticas que se originan en las IML de los segmentos de la médula espinal T10-L1. Estas fibras atraviesan los ganglios paravertebrales (troncos simpáticos) y prevertebrales (celíacos) sin hacer sinapsis. Terminan directamente en las células cromafines de la médula suprarrenal.

Inervación de las vísceras abdominales

Para la inervación autónoma de las vísceras abdominales, varios nervios esplácnicos diferentes y un par craneal (el vago, X par) llevan fibras presinápticas simpáticas y parasimpáticas, respectivamente, al plexo aórtico abdominal y sus ganglios simpáticos asociados (figs. 5.88 y 5.89; tabla 5.11). Las extensiones periarteriales de estos plexos llevan fibras simpáticas postsinápticas y las continuaciones de fibras parasimpáticas a las vísceras abdominales, donde se encuentran los ganglios parasimpáticos intrínsecos.

LGRAWANY
Machine Translated by Google

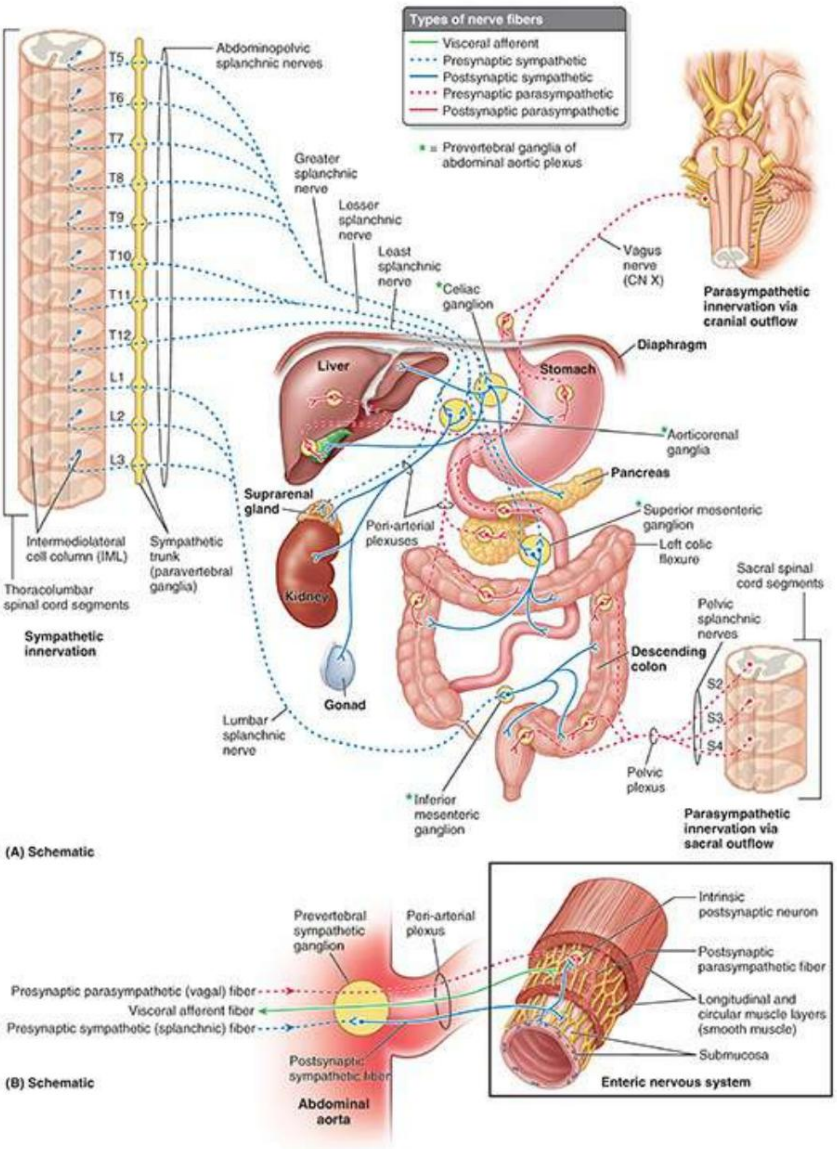

FIGURA 5.88. Nervios autónomos de la pared abdominal posterior. A. Origen y distribución de las fibras y ganglios simpáticos y parasimpáticos presinápticos y postsinápticos implicados en el suministro de vísceras abdominales. B. Sistema nervioso entérico. Se muestran las fibras nerviosas que pasan hacia y desde los plexos intrínsecos de las vísceras abdominales.

TABLA 5.11. INERVACIÓN AUTONÓMICA DE LAS VÍSCERAS ABDOMINALES (NERVIOS ESPLÁNCNICOS)

esplácnico Nervios	Autonómico Tipo de fibraa	Sistema	Origen	Destino
A. abdominopélvico	presináptico	Simpático	Tronco simpático torácico inferior y abdominopélvico:	Cavidad abdominopélvica (ganglios prevertebrales que sirven a las vísceras y glándulas suprarrenales inferiores al nivel del diafragma)
1. Torácico inferior a. Mayor que b. Menor C. El menos			1. Tronco simpático torácico: a. Nivel T5-T9 o T10 b. Nivel T10-T11	1. Ganglios prevertebrales abdominales: a. Ganglios celíacos b. Ganglios aorticorrenales c. y 2. Otros abdominopélvicos

Machine Translated by Google

			C. nivel T12	ganglios prevertebrales (mesentéricos superior e inferior y de plexos intermesentéricos/hipogástricos/ pélvicos)
2. lumbares			2. abdominales tronco simpático	
3. sacro			3. Tronco simpático pélvico (sacro)	3. Ramos anteriores que forman el plexo sacro.
B. pélvica	presináptico	Ramas anteriores para	simpáticas de los nervios espinales S2-S4	Ganglios intrínsecos del colon descendente y sigmoideo, recto y vísceras pélvicas

aLos nervios esplácnicos también transmiten fibras aferentes viscerales, que no forman parte del sistema nervioso autónomo.

INERVACIÓN SIMPÁTICA

La parte simpática de la inervación autónoma de las vísceras abdominales consta de lo siguiente:

• Nervios esplácnicos abdominopélvicos de los troncos simpáticos torácico y abdominal • Ganglios simpáticos prevertebrales • Plexo aórtico abdominal y sus extensiones, los plexos periarteriales

Los plexos nerviosos son mixtos, compartidos con el sistema nervioso parasimpático y las fibras aferentes viscerales.

Los nervios esplácnicos abdominopélvicos transportan fibras simpáticas presinápticas a la cavidad abdominopélvica. Las fibras surgen de cuerpos celulares en las IML (o astas laterales) de la sustancia gris de los segmentos T5-L2 o L3 de la médula espinal. Las fibras pasan sucesivamente a través de las raíces anteriores, los ramos anteriores y las ramas comunicantes blancas de los nervios espinales torácicos y lumbares superiores para llegar a los troncos simpáticos. Pasan a través de los ganglios paravertebrales de los troncos sin hacer sinapsis para ingresar a los nervios esplácnicos abdominopélvicos, que los conducen a los ganglios prevertebrales de la cavidad abdominal. Los nervios esplácnicos abdominopélvicos incluyen:

• Nervios esplácnicos torácicos inferiores (mayor, menor y menor): de la parte torácica de los troncos simpáticos

• Nervios esplácnicos lumbares: de la parte lumbar de los troncos simpáticos

Los nervios esplácnicos torácicos inferiores son la principal fuente de fibras simpáticas presinápticas que sirven a las vísceras abdominales. El nervio esplácnico mayor (desde el tronco simpático en los niveles vertebrales T5 hasta T9 o T10), el nervio esplácnico menor (desde los niveles T10 y T11) y el nervio menos esplácnico (desde el nivel T12) son los nervios esplácnicos abdominopélvicos específicos que surgen de la parte torácica de los troncos simpáticos. Perforan el pilar correspondiente del diafragma para transportar fibras simpáticas presinápticas a los ganglios simpáticos celíaco, mesentérico superior y aorticorrenal (prevertebral), respectivamente.

Los nervios esplácnicos lumbares surgen de la parte abdominal de los troncos simpáticos. Medialmente, los troncos simpáticos lumbares emiten de tres a cuatro nervios esplácnicos lumbares, que

LGRAWANY
Machine Translated by Google

pasan a los plexos intermesentérico, mesentérico inferior e hipogástrico superior, transportando fibras simpáticas presinápticas a los ganglios prevertebrales asociados de esos plexos.

Los cuerpos celulares de las neuronas simpáticas postsinápticas constituyen los principales ganglios prevertebrales. que se agrupan alrededor de las raíces de las ramas principales de la aorta abdominal: los ganglios celíaco, aorticorrenal, mesentérico superior y mesentérico inferior. Los ganglios prevertebrales menores, sin nombre, se encuentran dentro de los plexos intermesentérico e hipogástrico superior. Con excepción de la inervación de la médula suprarrenal, la sinapsis entre las neuronas simpáticas presinápticas y postsinápticas se produce en los ganglios prevertebrales (fig. 5.88B). Las fibras nerviosas simpáticas postsinápticas pasan desde los ganglios prevertebrales hasta las vísceras abdominales por medio de los plexos periarteriales asociados con las ramas de la aorta abdominal. La inervación simpática en el abdomen, como en otros lugares, participa principalmente en la producción de vasoconstricción.

En lo que respecta al tracto gastrointestinal, actúa inhibiendo (ralentizando o deteniendo) el peristaltismo.

INERVACIÓN PARASIMPÁTICA

La parte parasimpática de la inervación autónoma de las vísceras abdominales (figs. 5.88 y 5.89) consta de lo siguiente:

• Troncos vagales anterior y posterior • Nervios esplácnicos pélvicos • Plexos autónomos abdominales (paraaórticos) y sus extensiones, los plexos periarteriales • Ganglios parasimpáticos intrínsecos (entéricos), componentes de los plexos entéricos intrínsecos del sistema nervioso entérico

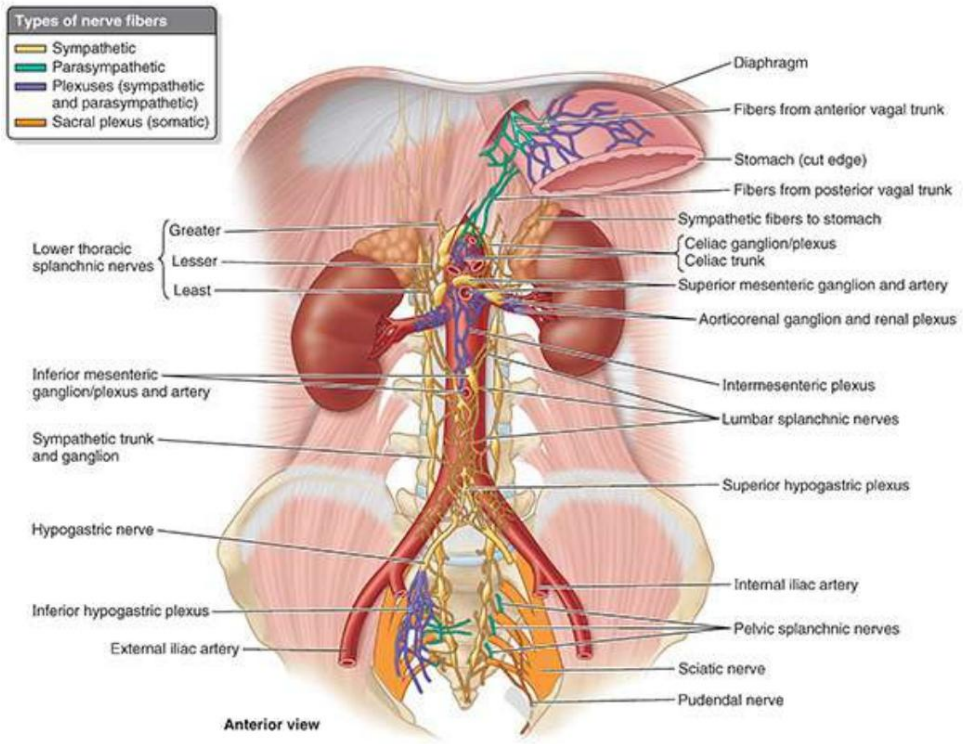

FIGURA 5.89. Nervios esplácnicos, plexos nerviosos y ganglios simpáticos en el abdomen.

Machine Translated by Google

Los plexos nerviosos son mixtos, compartidos con el sistema nervioso simpático y las fibras aferentes viscerales.

Los troncos vagales anterior y posterior son la continuación de los nervios vagos izquierdo y derecho que emergen del plexo esofágico y pasan a través del hiato esofágico en las caras anterior y posterior del esófago y el estómago (fig. 5.88A; véase la figura 5.35). . Los nervios vagos transportan fibras aferentes viscerales y parasimpáticas presinápticas (principalmente para sensaciones inconscientes asociadas con reflejos) a los plexos aórticos abdominales y a los plexos periarteriales, que se extienden a lo largo de las ramas de la aorta.

Los nervios esplácnicos pélvicos se diferencian de otros nervios esplácnicos (tabla 5.11) en que

• no tienen nada que ver con los troncos simpáticos • derivan directamente de las ramas anteriores de los nervios espinales S2-S4 • transportan fibras parasimpáticas presinápticas al plexo hipogástrico (pélvico) inferior

Las fibras presinápticas terminan en cuerpos celulares aislados y ampliamente dispersos de neuronas postsinápticas que se encuentran sobre o dentro de las vísceras abdominales y constituyen ganglios intrínsecos (o, en el caso del tracto gastrointestinal, entéricos) (fig. 5.88B).

Las fibras reflejas aferentes viscerales y parasimpáticas presinápticas transportadas por los nervios vagos se extienden hasta los ganglios intrínsecos de la parte inferior del esófago, el estómago y el intestino delgado, incluidos el duodeno, el colon ascendente y la mayor parte del colon transverso (fig. 5.88A). Las fibras transportadas por los nervios esplácnicos pélvicos inervan las partes descendente y sigmoidea del colon, el recto y los órganos pélvicos. Así, en términos del tracto gastrointestinal, los nervios vagos proporcionan inervación parasimpática del músculo liso y las glándulas del intestino hasta el ángulo cólico izquierdo; los nervios esplácnicos pélvicos proporcionan el resto. La inervación parasimpática en el abdomen participa principalmente en la promoción del peristaltismo (restaurándolo después de la inhibición por una respuesta simpática) y la secreción.

PLEXOS AUTONÓMICOS EXTRÍNSECOS

Los plexos autónomos abdominales extrínsecos son redes nerviosas formadas por fibras simpáticas y parasimpáticas que rodean la aorta abdominal y sus ramas principales (figs. 5.88 y 5.89). Los plexos celíaco, mesentérico superior y mesentérico inferior están interconectados. Los ganglios simpáticos prevertebrales se encuentran dispersos entre los plexos celíaco y mesentérico.

El plexo celíaco, que rodea la raíz del tronco celíaco (arterial), contiene ganglios celíacos derecho e izquierdo irregulares (de aproximadamente 2 cm de largo) que unen la parte superior e inferior del tronco celíaco (figs. 5.88A y 5.89). La raíz parasimpática del plexo celíaco es una rama del tronco vagal posterior, que contiene fibras de los nervios vagos derecho e izquierdo. Las raíces simpáticas del plexo son los nervios esplácnicos mayor y menor.

El plexo mesentérico superior y el ganglio o ganglios rodean el origen de la AMS. El plexo tiene una raíz mediana y dos laterales. La raíz mediana es una rama del plexo celíaco y las raíces laterales surgen de los nervios menores y menos esplácnicos, a veces con una

LGRAWANY
Machine Translated by Google

Contribución del primer ganglio lumbar del tronco simpático.

El plexo mesentérico inferior rodea la arteria mesentérica inferior y da ramificaciones a sus ramas. Recibe una raíz medial del plexo intermesentérico y raíces laterales de los ganglios lumbares de los troncos simpáticos. También puede aparecer un ganglio mesentérico inferior justo por encima de la raíz de la arteria mesentérica inferior.

El plexo intermesentérico es parte del plexo aórtico de nervios entre el superior y el arterias mesentéricas inferiores. Da origen a los plexos renal, testicular u ovárico y ureteral.

El plexo hipogástrico superior se continúa con el plexo intermesentérico y el plexo mesentérico inferior y se encuentra anterior a la parte inferior de la aorta abdominal y se extiende hacia abajo a través de su bifurcación (tabla 5.11). Los nervios hipogástricos derecho e izquierdo unen el plexo hipogástrico superior al plexo hipogástrico inferior. El plexo hipogástrico superior irriga los plexos ureteral y testicular y un plexo en cada arteria ilíaca común.

Los plexos hipogástricos inferiores son plexos simpáticos y parasimpáticos mixtos que se forman a cada lado cuando los nervios hipogástricos del plexo hipogástrico superior se fusionan con los nervios esplácnicos pélvicos. Los plexos derecho e izquierdo están situados a los lados del recto, el cuello uterino y la vejiga urinaria. Los plexos reciben pequeñas ramas de los ganglios simpáticos sacros superiores y la salida parasimpática sacra de los nervios espinales sacros S2 a S4 (nervios esplácnicos pélvicos [parasimpáticos]). Las extensiones del plexo hipogástrico inferior envían fibras autónomas a lo largo de los vasos sanguíneos, que forman plexos viscerales en las paredes de las vísceras pélvicas (p. ej., plexos rectal y vesical).

PLEXOS INTRÍNSECOS: EL SISTEMA NERVIOSO ENTÉRICO

Los plexos ganglionares intrínsecos del tracto gastrointestinal, que se extienden desde el medio del esófago a través del esfínter anal interno y a lo largo del sistema de conductos pancreatobiliares, constituyen el sistema nervioso entérico (SNE). El ENS consta de dos plexos interconectados (fig. 5.88B; véase fig. 5.48A): (1) el plexo mientérico (Auerbach), ubicado entre las capas musculares de la pared intestinal y principalmente relacionado con la motilidad y vasomoción de las capas musculares de la pared intestinal (aunque ubicado en el estómago, también se ocupa de la secreción), y (2) el plexo submucoso (Meissner), ubicado en la submucosa del intestino (más prominente en el intestino delgado, relativamente escaso en el esófago y el estómago), que se ocupa de la secreción exocrina y endocrina, vasomoción, micromotilidad y actividad inmune (inflamación e inmunomodulación) de la mucosa. La vasomoción (control del flujo sanguíneo) a este nivel influye en el movimiento del agua y los electrolitos. Los plexos correspondientes con ganglios más pequeños y dispersos se extienden hasta el páncreas, la vesícula biliar y los conductos biliares principales y císticos.

Las neuronas motoras de estos plexos son ganglios intrínsecos o entéricos que sirven nominalmente como neuronas postsinápticas para el sistema parasimpático. Además de funcionar como neuronas de relevo, recibiendo y transmitiendo impulsos eferentes enviados por neuronas parasimpáticas presinápticas, también reciben información de fibras simpáticas postsinápticas (lo que las convierte en una neurona de tercer orden en ese sistema). Tienen una amplia interconectividad con las neuronas eferentes circundantes, tanto directamente como a través de interneuronas, así como con los axones que terminan en el músculo liso y las glándulas (fig. 5.90A). Las fibras aferentes viscerales extrínsecas transmiten reflejos largos (hambre, saciedad y náuseas) y dolor.

Machine Translated by Google

sensaciones al SNC a través de los ganglios sensoriales vagales (nódulos) y los ganglios sensoriales espinales torácicos, lumbares superiores y sacros medios (fig. 5.90B). Además, hay neuronas aferentes intrínsecas con cuerpos celulares en los plexos que monitorean las condiciones mecánicas y químicas en el intestino y se comunican con las neuronas eferentes proporcionando circuitos reflejos locales (cortos), además de enviar información de manera centralizada. Por tanto, los haces de nervios interconectados de los plexos incluyen fibras simpáticas postsinápticas, fibras parasimpáticas pre y postsinápticas, fibras interneuronales y fibras aferentes viscerales largas y cortas.

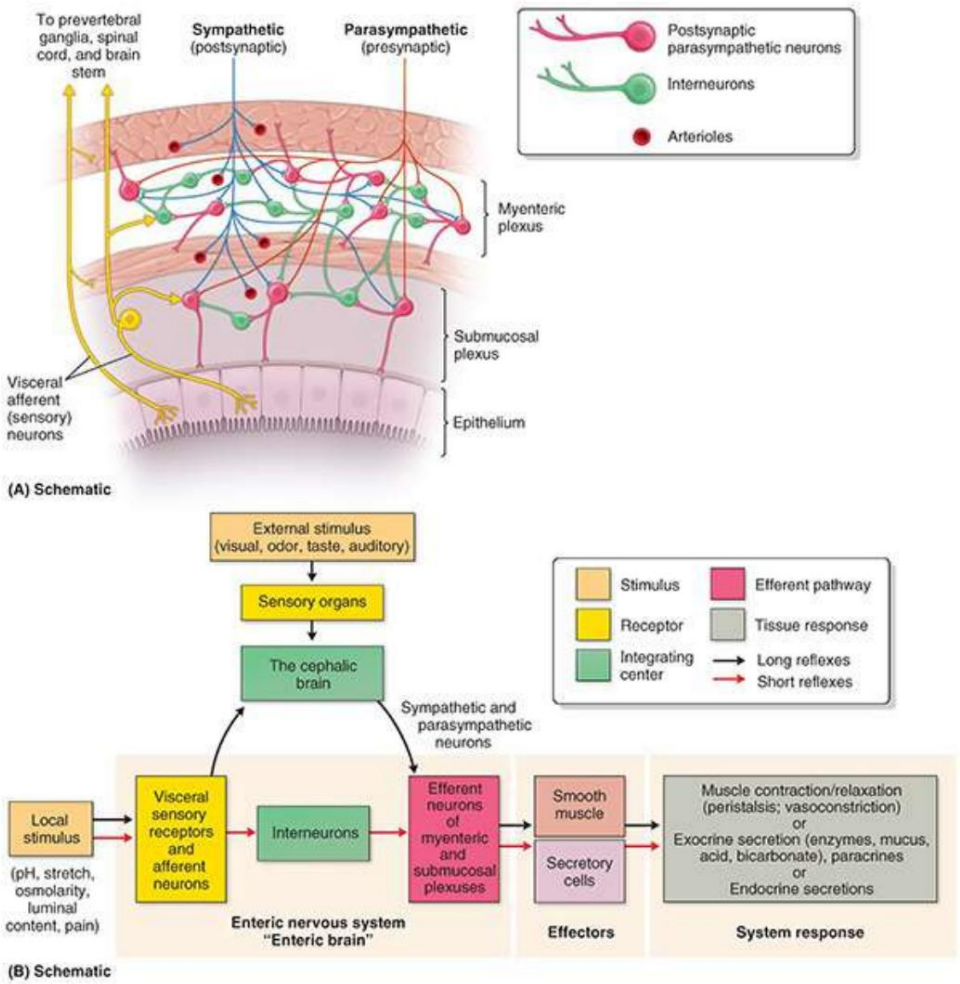

FIGURA 5.90. Sistema nervioso entérico. A. Organización del sistema nervioso entérico dentro de la pared intestinal. B. Reflejos largos (extrínsecos) y cortos (intrínsecos) que afectan al sistema nervioso entérico.

Estas neuronas intrínsecas y los complejos plexos entéricos en los que están enredadas integran y controlan la función gastrointestinal con notable independencia, manteniendo las actividades viscerales con mecanismos reflejos locales. La entrada del SNC a través del ANS simplemente modula la actividad del ENS, donde el sistema parasimpático promueve principalmente y el sistema simpático inhibe principalmente su actividad motora y secretora en respuesta a las demandas generales impuestas al cuerpo por factores ambientales y circunstanciales. Con respecto a los esfínteres del músculo liso, las funciones de los sistemas simpático y parasimpático se invierten, siendo el sistema simpático

LGRAWANY
Machine Translated by Google

manteniendo el tono y el sistema parasimpático inhibiéndolo. El ENS puede funcionar de forma bastante autónoma, sin intervención de ninguno de los sistemas; El intestino extraído para trasplante no está desnervado en el sentido habitual.

Se estima que el ENS incluye hasta 500 millones de neuronas (más de las que se encuentran en toda la médula espinal) y emplea más de 40 neurotransmisores y neuromoduladores, incluida la mitad de la dopamina del cuerpo y el 95% de toda la serotonina. Las células de soporte de las neuronas intrínsecas del ENS se parecen más a las células gliales (astroglia) del cerebro que a las células de Schwann del sistema nervioso periférico. Los capilares relativamente impermeables asociados con los ganglios proporcionan una barrera de difusión que se asemeja a la barrera hematoencefálica de los vasos sanguíneos cerebrales. Estos hechos, combinados con la complejidad y la función autónoma, explican por qué el ENS ha llegado a ser considerado un "segundo cerebro" o al menos un tercer componente del sistema nervioso visceral. Su integridad y funcionamiento adecuado es vital.

INERVACIÓN SENSORIAL VISCERAL

Las fibras aferentes viscerales que transmiten sensaciones de dolor acompañan a las fibras simpáticas (motoras viscerales). Los impulsos dolorosos pasan retrógradamente a los de las fibras motoras a lo largo de los nervios esplácnicos hasta el tronco simpático, a través de ramas comunicantes blancas hasta las ramas anteriores de los nervios espinales. Luego pasan a la raíz posterior hasta los ganglios sensoriales espinales y la médula espinal. Los ganglios sensitivos espinales progresivamente inferiores y los segmentos de la médula espinal participan en la inervación de las vísceras abdominales a medida que el tracto avanza caudalmente. El estómago (intestino anterior) recibe inervación desde los niveles T6 a T9, el intestino delgado a través del colon transverso (intestino medio) desde los niveles T8 a T12 y el colon descendente (intestino posterior) desde los niveles T12 a L2 (fig. 5.91). A partir del punto medio del colon sigmoide, las fibras del dolor visceral discurren con fibras parasimpáticas y los impulsos sensoriales se conducen a los ganglios sensoriales S2-S4 y a los niveles de la médula espinal. Estos son los mismos segmentos de la médula espinal involucrados en la inervación simpática de esas porciones del tracto alimentario.

Machine Translated by Google

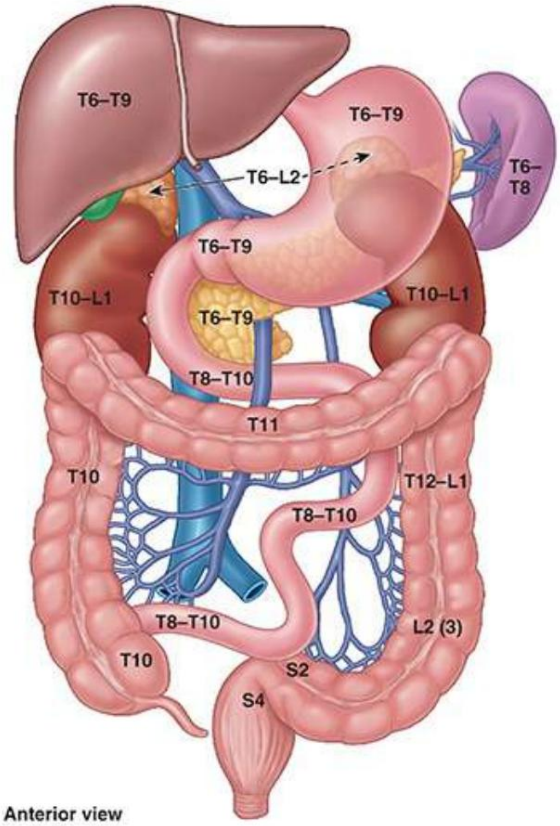

FIGURA 5.91. Inervación segmentaria de las vísceras abdominales. Se muestran segmentos aproximados de la médula espinal y ganglios sensoriales espinales implicados en la inervación aferente (dolor) simpática y visceral de las vísceras abdominales.

Fibras aferentes viscerales que transmiten sensaciones reflejas (que generalmente no alcanzan niveles de conciencia) acompañan a las fibras parasimpáticas (motoras viscerales).

Conclusión: inervación de las vísceras abdominales

Inervación simpática: las fibras nerviosas simpáticas presinápticas involucradas en la inervación de las vísceras abdominales surgen de los cuerpos celulares en los dos tercios inferiores de las IML (niveles de la médula espinal de T5-T6 a L2-L3) y viajan a través de los nervios espinales, las ramas anteriores y las ramas comunicantes blancas hasta los troncos simpáticos. ■ Las fibras atraviesan los ganglios paravertebrales de los troncos sin hacer sinapsis y continúan como componentes de los nervios esplácnicos abdominopélvicos. Estos nervios los transportan al plexo aórtico abdominal, donde se unen mediante fibras parasimpáticas presinápticas entregadas por el nervio vago. ■ Las fibras simpáticas pasan a los ganglios prevertebrales, la mayoría de los cuales se agrupan alrededor de las ramas principales de la aorta abdominal. Después de hacer sinapsis dentro de los ganglios, las fibras simpáticas postsinápticas se unen a las fibras parasimpáticas presinápticas y viajan a través de plexos periarteriales alrededor de las ramas de la aorta abdominal para llegar a las vísceras. ■ Una continuación del plexo aórtico abdominal inferior a la bifurcación aórtica (el plexo aórtico

LGRAWANY
Machine Translated by Google

y plexos hipogástricos inferiores) transmite inervación simpática a la mayor parte de las vísceras pélvicas. Las fibras simpáticas inervan principalmente los vasos sanguíneos de las vísceras abdominales y inhiben la estimulación parasimpática. ■ Las fibras parasimpáticas hacen sinapsis sobre o dentro de las paredes de las vísceras con neuronas parasimpáticas postsinápticas intrínsecas, que terminan en el músculo liso o las glándulas de las vísceras.

Inervación parasimpática: los nervios vagos suministran fibras parasimpáticas al tracto digestivo desde el esófago hasta el colon transverso. ■ Pélvica esplácnica Los nervios irrigan el colon descendente y sigmoideo y el recto. ■ La estimulación parasimpática promueve el peristaltismo y la secreción (aunque gran parte de esta última suele estar regulada hormonalmente).

Sistema nervioso entérico: el ENS está formado por el plexo mientérico de la musculatura de la pared intestinal y el plexo submucoso, que se encuentra en la profundidad y sirve al revestimiento o mucosa intestinal. ■ Además de las neuronas motoras parasimpáticas postsinápticas, que están ampliamente interconectadas directamente y a través de interneuronas, el plexo incluye neuronas aferentes primarias intrínsecas que reciben información local y estimulan las neuronas motoras, formando circuitos reflejos locales, además de informar al SNC. ■ El ENS integra intrínsecamente la secreción exocrina y endocrina, la vasomoción, la macro y micromotilidad y la actividad inmune del intestino. ■ La información procedente del SNC a través de fibras parasimpáticas y simpáticas extrínsecas sólo modula esta actividad local.

Inervación sensorial: las fibras aferentes viscerales siguen a las fibras autónomas retrógradas hacia los ganglios sensoriales. ■ Las fibras aferentes que transmiten la sensación de dolor desde las vísceras abdominales orad (proximales) hasta la mitad del colon sigmoide corren con las fibras simpáticas hasta los ganglios sensoriales espinales toracolumbares; todas las demás fibras aferentes viscerales corren con las fibras parasimpáticas. Por tanto, las fibras aferentes viscerales que transportan información refleja desde el intestino hasta la mitad del colon sigmoide pasan a los ganglios sensoriales vagales; Las fibras que transmiten información tanto del dolor como de los reflejos desde el intestino en el extremo exterior (distal) hasta la mitad del colon sigmoide pasan a los ganglios sensoriales espinales S2-S4.

DIAFRAGMA

El diafragma es una partición musculotendinosa de doble cúpula que separa las cavidades torácica y abdominal. Su superficie superior principalmente convexa mira hacia la cavidad torácica y su superficie inferior cóncava mira hacia la cavidad abdominal (fig. 5.92A, B). El diafragma es el principal músculo de la inspiración (en realidad, de la respiración en general, porque la espiración es en gran medida pasiva). Desciende durante la inspiración; sin embargo, sólo se mueve su parte central porque su periferia, como origen fijo del músculo, se inserta en el margen inferior de la caja torácica y las vértebras lumbares superiores.

Machine Translated by Google

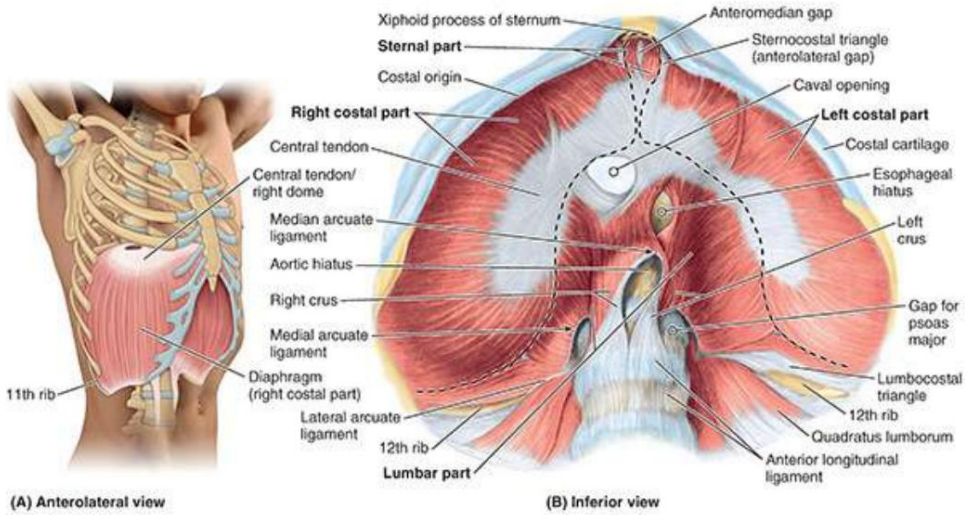

FIGURA 5.92. Adjuntos y características de la cara abdominal del diafragma. A. Cúpula derecha del diafragma. Se ha retirado la caja torácica para demostrar las inserciones y la convexidad. B. Partes del diafragma. Las partes carnosas esternal, costal y lumbar del diafragma (delineadas con líneas discontinuas) se unen centralmente al tendón central, la inserción aponeurótica de las fibras musculares diafragmáticas.

El pericardio, que contiene el corazón, se encuentra en la parte central del diafragma, deprimiéndolo ligeramente (fig. 5.92A). El diafragma se curva superiormente en cúpulas derecha e izquierda; normalmente, la cúpula derecha es más alta que la izquierda debido a la presencia del hígado. Durante la espiración, la cúpula derecha llega hasta la quinta costilla y la cúpula izquierda asciende hasta el quinto espacio intercostal. El nivel de las cúpulas del diafragma varía según la

• fase de la respiración (inspiración o espiración) • postura (p. ej., en decúbito supino o de pie) • tamaño y grado de distensión de las vísceras abdominales

La parte muscular del diafragma está situada periféricamente con fibras que convergen radialmente en la parte aponeurótica central trifoliada, el tendón central (fig. 5.92). El tendón central no tiene inserciones óseas y está dividido de forma incompleta en tres hojas, asemejándose a una amplia hoja de trébol (fig. 5.92B). Aunque se encuentra cerca del centro del diafragma, el tendón central está más cerca de la parte anterior del tórax.

La abertura de la cava (vena cava), a través de la cual pasa la parte terminal de la VCI hacia Entra en el corazón y perfora el tendón central. La parte muscular circundante del diafragma forma una lámina continua; sin embargo, a efectos descriptivos, se divide en tres partes, en función de los accesorios periféricos:

• Parte esternal: consta de dos láminas musculares que se insertan en la cara posterior del xifoides. proceso; esta parte no siempre está presente.
• Parte costal: formada por amplias láminas musculares que se adhieren a las superficies internas de la seis cartílagos costales inferiores y sus costillas contiguas a cada lado; las partes costales forman las cúpulas derecha e izquierda. • Parte lumbar: surge de dos arcos aponeuróticos, los ligamentos arqueados medial y lateral y las tres vértebras lumbares superiores; la parte lumbar forma pilares musculares derecho e izquierdo

LGRAWANY
Machine Translated by Google

que ascienden al tendón central.

Los pilares del diafragma son bandas musculotendinosas que surgen de las superficies anteriores. de los cuerpos de las tres vértebras lumbares superiores, el ligamento longitudinal anterior y los discos IV. El pilar derecho, más grande y más largo que el pilar izquierdo, surge de las primeras tres o cuatro vértebras lumbares. El pilar izquierdo surge de las dos o tres primeras vértebras lumbares. Debido a que se encuentra a la izquierda de la línea media, sorprende descubrir que el hiato esofágico es una formación en el pilar derecho; sin embargo, si las fibras musculares que delimitan cada lado del hiato se trazan hacia abajo, se verá que pasan a la derecha del hiato aórtico.

Los pilares derecho e izquierdo y el ligamento arqueado mediano fibroso, que los une cuando se arquea sobre la cara anterior de la aorta, forman el hiato aórtico. El diafragma también está unido a cada lado a los ligamentos arqueados medial y lateral. El ligamento arqueado medial es un engrosamiento de la fascia que cubre el psoas mayor y se extiende entre los cuerpos vertebrales lumbares y la punta de la apófisis transversa de L1. El ligamento arqueado lateral cubre los músculos cuadrado lumbar y continúa desde la apófisis transversa L12 hasta la punta de la duodécima costilla.

La cara superior del tendón central del diafragma está fusionada con la superficie inferior del el pericardio fibroso, la parte externa y fuerte del saco pericárdico fibroseroso que encierra el corazón.

Vasos y nervios del diafragma

Las arterias del diafragma forman un patrón en forma de rama tanto en su superficie superior (torácica) como en su inferior (abdominal). Las arterias que irrigan la superficie superior del diafragma (Fig. 5,93; Tabla 5.12) son las arterias pericardiacofrénica y musculofrénica, ramas de la arteria torácica interna y las arterias frénicas superiores, que surgen de la aorta torácica. Las arterias que irrigan la superficie inferior del diafragma son las arterias frénicas inferiores, que típicamente son las primeras ramas de la aorta abdominal; sin embargo, pueden surgir del tronco celíaco.

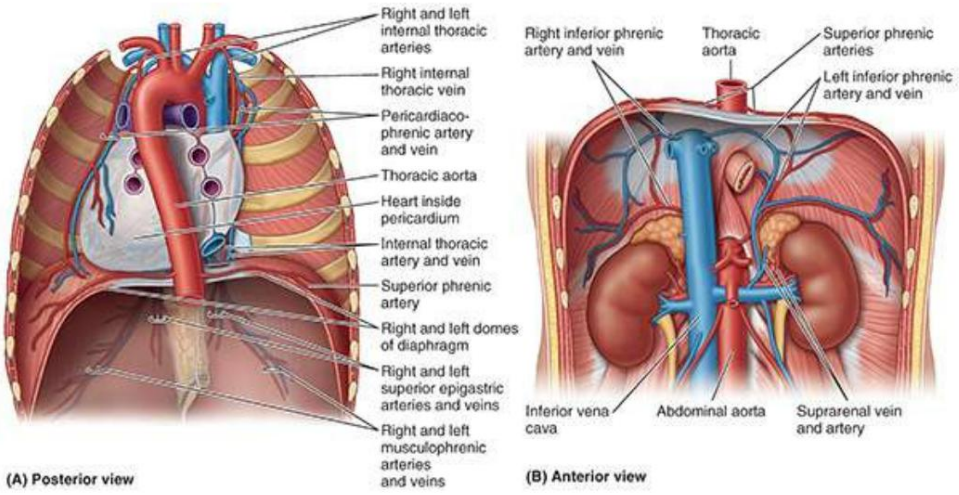

FIGURA 5.93. Vasos sanguíneos del diafragma. A. Arterias y venas de la superficie superior del diafragma. B. Arterias y venas de la superficie inferior del diafragma.

Machine Translated by Google

TABLA 5.12. ESTRUCTURAS NEUROVASCULARES DEL DIAFRAGMA

Vasos y nervios	Superficie superior del diafragma	Superficie inferior del diafragma
Suministro arterial	Arterias frénicas superiores de la aorta torácica Arterias musculofrénicas y pericardiofrénicas de las arterias torácicas internas.	Arterias frénicas inferiores del abdomen. aorta
Drenaje venoso	Las venas musculofrénicas y pericardiacofrénicas drenan en las venas torácicas internas; La vena frénica superior (lado derecho) drena en la VCI.	Venas frénicas inferiores; la vena derecha drena en la VCI; La vena izquierda se duplica y drena en la VCI y la vena suprarrenal.
Drenaje linfático	De los ganglios linfáticos diafragmáticos a los ganglios frénicos y luego a los ganglios paraesternales y mediastínicos posteriores.	Ganglios linfáticos lumbares superiores; Los plexos linfáticos en las superficies superior e inferior se comunican libremente.
Inervación	Suministro sensorial: centralmente por nervios frénicos. (C3-C5), periféricamente por los nervios intercostales (T5-T11) y nervios subcostales (T12)	Inervación motora: nervios frénicos (C3-C5) Suministro sensorial: centralmente por nervios frénicos. (C3-C5), periféricamente por los nervios intercostales (T5-T11) y nervios subcostales (T12)

IVC, inferior vena cava.

Las venas que drenan la superficie superior del diafragma son las venas pericardiacofrénica y musculofrénica, que desembocan en las venas torácicas internas y, en el lado derecho, una vena frénica superior, que drena en la VCI. Algunas venas de la curvatura posterior del diafragma drenan en las venas ácigos y hemiácigos (consulte el Capítulo 4, Tórax). Las venas que drenan la superficie inferior del diafragma son las venas frénicas inferiores. La vena frénica inferior derecha suele desembocar en la VCI, mientras que la vena frénica inferior izquierda suele ser doble, con una rama que pasa anterior al hiato esofágico para terminar en la VCI y la otra rama, más posterior, que suele unirse a la vena suprarrenal izquierda. Las venas frénicas derecha e izquierda pueden anastomosarse entre sí.

Los plexos linfáticos de las superficies superior e inferior del diafragma se comunican libremente (figura 5.94A). Los ganglios linfáticos diafragmáticos anterior y posterior se encuentran en la superficie superior del diafragma. La linfa de estos ganglios drena hacia los ganglios linfáticos paraesternales, mediastínicos posteriores y frénicos. Los vasos linfáticos de la superficie inferior del diafragma drenan hacia los ganglios linfáticos diafragmáticos anteriores, frénicos y lumbares superiores (cavos/aórticos). Los capilares linfáticos son densos en la superficie inferior del diafragma y constituyen el medio principal para la absorción del líquido peritoneal y de las sustancias introducidas mediante inyección intraperitoneal (IP).

LGRAWANY
Machine Translated by Google

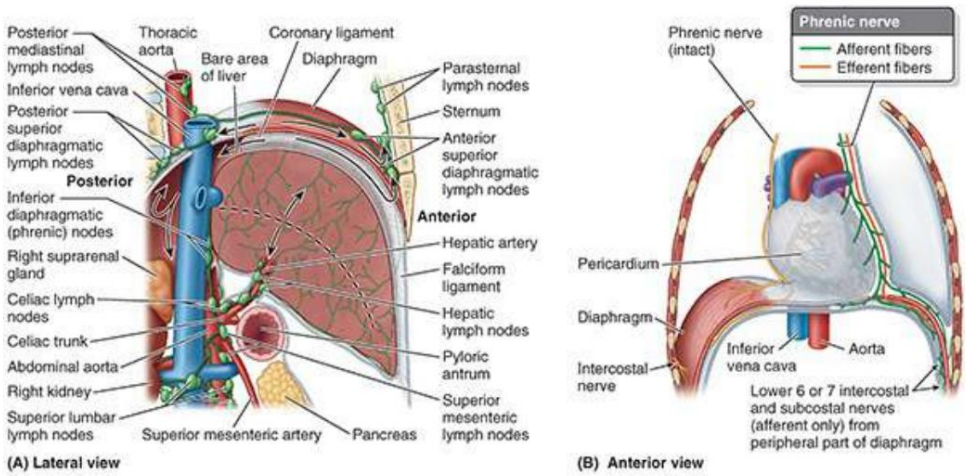

FIGURA 5.94. Drenaje linfático e inervación del diafragma. A. Drenaje linfático. Los vasos linfáticos se forman en dos plexos, uno en la superficie superior del diafragma y otro en su superficie inferior; los plexos se comunican libremente. B. Inervación. Los nervios frénicos suministran toda la inervación motora y la mayor parte de la sensorial al diafragma. Los nervios intercostales y subcostales inferiores 6 o 7 proporcionan inervación sensorial periféricamente.

Toda la inervación motora del diafragma proviene de los nervios frénicos derecho e izquierdo, cada uno de los cuales surge de las ramas anteriores de los segmentos C3-C5 de la médula espinal y se distribuye a la mitad ipsilateral del diafragma desde su superficie inferior (Fig . 5.94B). La inervación sensorial (dolor y propiocepción) del diafragma también proviene principalmente de los nervios frénicos. Las partes periféricas del diafragma reciben su inervación sensorial de los nervios intercostales (seis o siete inferiores) y los nervios subcostales.

Aperturas diafragmáticas

Las aberturas diafragmáticas (aberturas, hiatos) permiten el paso de estructuras (vasos, nervios y linfáticos) entre el tórax y el abdomen (figs. 5.92, 5.93 y 5.95). Hay tres aberturas grandes para la VCI, el esófago y la aorta y varias pequeñas.

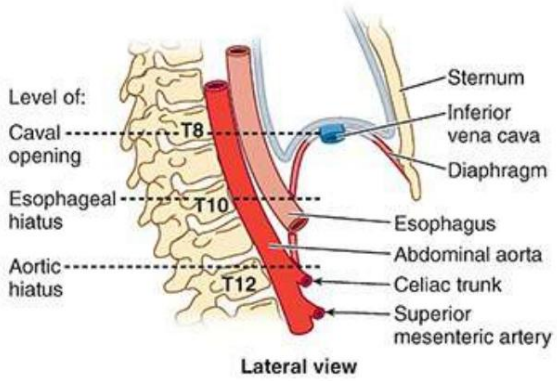

FIGURA 5.95. Aberturas del diafragma. “8-10-12” es un práctico dispositivo de memoria que se refiere a los niveles vertebrales torácicos en los que la vena cava inferior, el esófago y la aorta penetran en el diafragma.

APERTURA DE CAVAL

Machine Translated by Google

La abertura de la cava es una abertura en el tendón central principalmente para la VCI. También pasan a través de la abertura de la cava ramas terminales del nervio frénico derecho y algunos vasos linfáticos en su camino desde el hígado hasta los ganglios linfáticos frénicos medios y mediastínicos. La abertura de la cava se encuentra a la derecha del plano medio en la unión de las hojas derecha y media del tendón central. La más superior de las tres grandes aberturas diafragmáticas, la abertura cava, se encuentra al nivel del disco IV entre las vértebras T8 y T9. La VCI está adherida al margen de la apertura; en consecuencia, cuando el diafragma se contrae durante la inspiración, amplía la abertura y dilata la VCI. Estos cambios facilitan el flujo sanguíneo a través de esta gran vena hasta el corazón.

HIato ESOFÁGICO

El hiato esofágico es una abertura ovalada para el esófago en el músculo de la columna derecha del diafragma al nivel de la vértebra T10. El hiato esofágico también transmite los troncos vagales anterior y posterior, las ramas esofágicas de los vasos gástricos izquierdos y algunos vasos linfáticos. Las fibras del pilar derecho del diafragma se decusan (se cruzan entre sí) por debajo del hiato, formando un esfínter muscular para el esófago que lo contrae cuando el diafragma se contrae. El hiato esofágico está por encima y a la izquierda del hiato aórtico. En la mayoría de los individuos (70%), ambos márgenes del hiato están formados por haces de músculos del pilar derecho. En otros (30%), un haz muscular superficial del pilar izquierdo contribuye a la formación del margen derecho del hiato.

HIato aórtico

El hiato aórtico es la abertura posterior del diafragma para la aorta descendente (figs. 5.92 y 5.95). Debido a que la aorta no perfora el diafragma, los movimientos del diafragma no afectan el flujo sanguíneo a través de la aorta durante la respiración. La aorta pasa entre los pilares del diafragma por detrás del ligamento arqueado mediano, que se encuentra al nivel del borde inferior de la vértebra T12. El hiato aórtico también transmite el conducto torácico y, a veces, las venas ácigos y hemiacigos.

PEQUEÑAS ABERTURAS EN DIAFRAGMA

Además de las tres aberturas principales, hay una pequeña abertura, el triángulo esternocostal (agujero), entre las inserciones esternal y costal del diafragma (fig. 5.92). Este triángulo transmite vasos linfáticos desde la superficie diafragmática del hígado y los vasos epigástricos superiores. Los troncos simpáticos pasan profundos al ligamento arqueado medial, acompañados por los nervios menos esplácnicos. Hay dos pequeñas aberturas en cada pilar del diafragma; uno transmite el nervio esplácnico mayor y el otro el nervio esplácnico menor.

Acciones del diafragma

Cuando el diafragma se contrae, sus cúpulas se tiran hacia abajo de modo que la convexidad del diafragma quede algo aplanada (consulte la figura 4.10F en el capítulo 4, Tórax). Aunque este movimiento

LGRAWANY
Machine Translated by Google

A menudo se describe como el “descenso del diafragma”, sólo descienden las cúpulas del diafragma. La periferia del diafragma permanece unida a las costillas y cartílagos de las seis costillas inferiores. A medida que el diafragma desciende, empuja las vísceras abdominales hacia abajo. Esto aumenta el volumen de la cavidad torácica y disminuye la presión intratorácica, lo que hace que el aire ingrese a los pulmones. Además, el volumen de la cavidad abdominal disminuye ligeramente y la presión intraabdominal aumenta ligeramente.

Los movimientos del diafragma también son importantes en la circulación porque el aumento de la presión intraabdominal y la disminución de la presión intratorácica ayudan a devolver la sangre venosa al corazón. Cuando el diafragma se contrae, comprimiendo las vísceras abdominales, la sangre de la VCI es impulsada hacia arriba hacia el corazón.

El diafragma está en su nivel más superior cuando una persona está en decúbito supino (con la parte superior del cuerpo bajada, posición de Trendelenburg). En esta posición, las vísceras abdominales empujan el diafragma hacia arriba en la cavidad torácica. Cuando una persona se acuesta de lado, el hemidiafragma se eleva a un nivel más superior debido al mayor empuje de las vísceras de ese lado. Por el contrario, el diafragma asume un nivel inferior cuando una persona está sentada o de pie. Por este motivo, las personas con disnea (dificultad para respirar) prefieren sentarse, no acostarse; El volumen pulmonar no corriente (de reserva) aumenta y el diafragma trabaja con la gravedad en lugar de oponerse a ella.

PARED ABDOMINAL POSTERIOR

La pared abdominal posterior (figs. 5.96, 5.97 y 5.98) está compuesta principalmente por los siguientes estructuras:

• Cinco vértebras lumbares y discos intravenosos asociados (en el centro) • Músculos de la pared abdominal posterior, incluidos el psoas, el cuadrado lumbar, el ilíaco, el transverso del abdomen y los músculos oblicuos (en el lateral)
• Diafragma, que contribuye a la parte superior de la pared posterior • Fascia, incluida la fascia toracolumbar • Plexo lumbar, compuesto por las ramas anteriores de los nervios espinales lumbares • Grasa, nervios, vasos (p. ej., aorta y VCI) y ganglios linfáticos

Machine Translated by Google

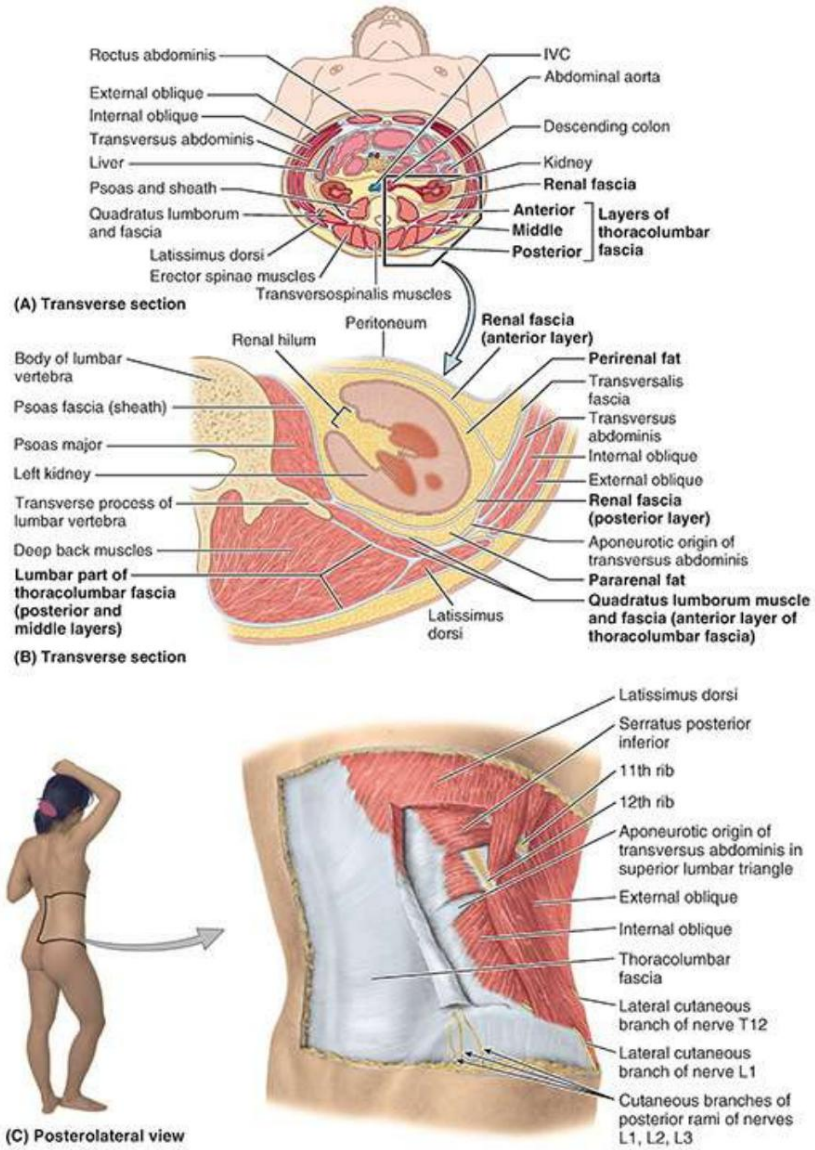

FIGURA 5.96. Fascia y aponeurosis de la pared abdominal a nivel de los hilios renales. A. Relaciones de músculos, aponeurosis y fascia de la pared abdominal. Los tres músculos abdominales planos que forman las paredes laterales se extienden entre formaciones aponeuróticas anteriores y posteriores complejas que envuelven músculos dispuestos verticalmente. Las delgadas paredes anterolaterales (que aquí parecen desproporcionadamente gruesas) son distensibles. Aunque flexible, la pared abdominal posterior soporta peso y, por lo tanto, está reforzada por la columna vertebral y los músculos que actúan sobre ella; por tanto, no es distensible. VCI, vena cava inferior. B. Capas aponeuróticas y fasciales de la pared abdominal posterior. Para obtener detalles sobre los de la pared abdominal anterior, consulte la Figura 5.5B. C. Disección superficial.

Si se observa la anatomía de la pared abdominal posterior únicamente en diagramas bidimensionales, como la figura 5.98, sería fácil suponer que es plana. Al observar un cadáver disecado o una sección transversal como la de las figuras 5.96A, B, es evidente que la columna vertebral lumbar es una prominencia central marcada en la pared posterior, que crea dos “canalones” paravertebrales a cada lado. La parte más profunda (más posterior) de estos canalones está ocupada por los riñones y la grasa que los rodea. La aorta abdominal se encuentra en la cara anterior de la columna vertebral que sobresale anteriormente. Generalmente resulta sorprendente descubrir qué tan cerca se encuentra la aorta abdominal inferior del

LGRAWANY
Machine Translated by Google

pared abdominal anterior en individuos delgados (ver Fig. B5.40C). Por supuesto, muchas estructuras se encuentran por delante de la aorta (AMS, partes del duodeno, páncreas y vena renal izquierda, etc.), por lo que estas "estructuras abdominales posteriores" pueden acercarse a la pared abdominal anterior más de lo que se podría esperar en personas delgadas. , especialmente cuando están en posición supina.

Fascia de la pared abdominal posterior

La pared abdominal posterior está cubierta por una capa continua de fascia endoabdominal que se encuentra entre el peritoneo parietal y los músculos (fig. 5.96B). La fascia que recubre la pared abdominal posterior se continúa con la fascia transversal que recubre el músculo transverso del abdomen. Se acostumbra denominar a la fascia según la estructura que recubre.

La fascia del psoas que cubre el músculo psoas mayor (vaina del psoas) está unida medialmente a las vértebras lumbares y al borde pélvico. La fascia (vaina) del psoas se engrosa superiormente para formar el ligamento arqueado medial (fig. 5.92). La fascia del psoas se fusiona lateralmente con el cuadrado lumbar y las fascias toracolumbar (fig. 5.96B). Por debajo de la cresta ilíaca, la fascia del psoas se continúa con la parte de la fascia ilíaca que cubre el ilíaco.

La fascia toracolumbar es un extenso complejo fascial adherido medialmente a la columna vertebral que, en la región lumbar, tiene capas posterior, media y anterior con músculos encerrados entre ellas (fig. 5.96B, C). Es delgado y transparente donde cubre las partes torácicas de los músculos profundos, pero es grueso y fuerte en la región lumbar. El encierro de los músculos verticales profundos de la espalda (erector de la columna) por las capas posterior y media de la fascia toracolumbar en la cara posterior del tronco es comparable al encierro del recto abdominal por la vaina del recto en la cara anterior (fig. 5.96). A). Sin embargo, esta vaina posterior es incluso más formidable que la vaina del recto debido al grosor de su capa posterior y la unión central a las vértebras lumbares, a diferencia de las vainas del recto, que carecen de soporte óseo donde se fusionan entre sí en la parte superior. línea alba. La parte lumbar de esta vaina posterior, que se extiende entre la duodécima costilla y la cresta ilíaca, se inserta lateralmente a los músculos oblicuo interno y transverso del abdomen, al igual que la vaina del recto. Sin embargo, a diferencia de la vaina del recto, la fascia toracolumbar no está unida al oblicuo externo; está adherido al dorsal ancho (fig. 5.96B, C).

La capa anterior de la fascia toracolumbar (fascia del cuadrado lumbar), que cubre la superficie anterior del cuadrado lumbar (una capa más delgada y transparente que las otras dos capas), se adhiere a las superficies anteriores de las apófisis transversas de las vértebras lumbares, las ilíacas. cresta y la duodécima costilla (figs. 5.96B y 5.98). La capa anterior se continúa lateralmente con el origen aponeurótico del músculo transverso del abdomen. Se espesa hacia arriba para formar el ligamento arqueado lateral y se adhiere hacia abajo a los ligamentos iliolumbares (fig. 5.98).

Músculos de la pared abdominal posterior

Los principales pares de músculos de la pared abdominal posterior (fig. 5.97; tabla 5.13) son los siguientes:

Machine Translated by Google

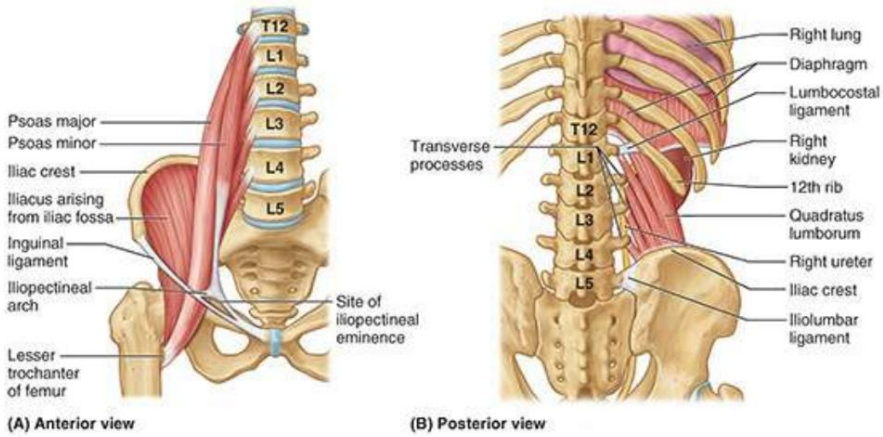

FIGURA 5.97. Músculos de la pared abdominal posterior.

• Psoas mayor: pasa en dirección inferolateral •

Ilíaco: se encuentra a lo largo de los lados laterales de la parte inferior del psoas mayor •

Cuadrado lumbar: se encuentra adyacente a las apófisis transversas de las vértebras lumbares y lateral a las partes superiores del psoas mayor

TABLA 5.13. MÚSCULOS DE LA PARED ABDOMINAL POSTERIOR

Músculo	Adjunto Superior	Inferior Adjunto	Inervación	Acción principal
Psoas mayora	Apófisis transversales de las vértebras lumbares; lados de los cuerpos de las vértebras T12-L5 y los discos intervertebrales intermedios	Por un tendón fuerte al trocánter menor del fémur	ramas anteriores de nervios lumbares L1, L2 y L3	Actuando inferiormente con el ilíaco, flexiona el muslo; actuando superiormente, flexiona la columna vertebral lateralmente; se utiliza para equilibrar el tronco; al sentarse, actúa inferiormente con el ilíaco para flexionar el tronco
Iliacusa	Dos tercios superiores de la fosa ilíaca, ala del sacro y ligamentos sacroilíaca anterior	trocánter menor de fémur y diáfisis inferior a ella y a tendón del psoas mayor	nervio femoral (L2–L4)	Flexiona el muslo y estabiliza la articulación de la cadera; actúa con psoas mayor
lumbar cuadrado	Mitad medial de inferior borde de la duodécima costilla y puntas de la transversa lumbar procesos	iliolumbar ligamento y labio interno del ilíaco cresta	Ramas anteriores de T12 y L1-L4 nervios	Extiende y flexiona lateralmente la columna vertebral; repara la duodécima costilla durante la inspiración

aLos músculos psoas menor e ilíaco se fusionan hacia abajo; en conjunto forman el músculo iliopsoas.

Las inserciones, la inervación y las acciones principales de estos músculos se resumen en la tabla 5.13.

PSOAS MAYOR

El psoas mayor , largo, grueso y fusiforme, se encuentra lateral a las vértebras lumbares (figs. 5.97A y 5.98).

Psoas es una palabra griega que significa "músculo del lomo". (Los carniceros se refieren al psoas de los animales como

LGRAWANY
Machine Translated by Google

el lomo.) El psoas mayor pasa inferolateralmente, profundo al ligamento inguinal para alcanzar el trocánter menor del fémur. El plexo lumbar de nervios está incrustado en la parte posterior del psoas mayor, anterior a las apófisis transversas lumbares.

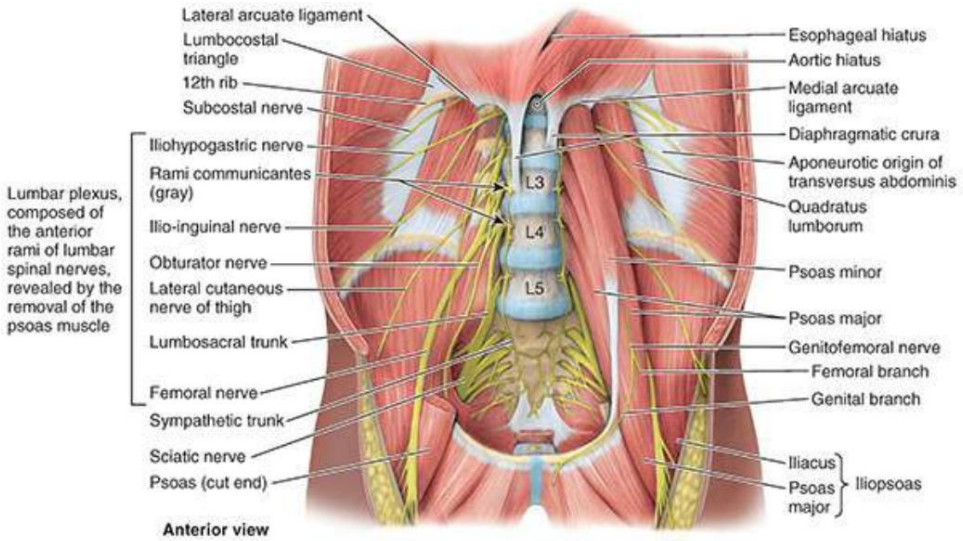

FIGURA 5.98. Músculos y nervios de la pared abdominal posterior. Se ha extirpado la mayor parte del psoas mayor derecho para mostrar que el plexo nervioso lumbar está formado por las ramas anteriores de los primeros cuatro nervios espinales lumbares y que se encuentra en la sustancia del psoas mayor.

ILIACO

El ilíaco es un músculo triangular grande que se encuentra a lo largo del lado lateral de la parte inferior del psoas mayor. La mayoría de sus fibras se unen al tendón del psoas mayor. Juntos, el psoas y el ilíaco forman el iliopsoas, el principal flexor del muslo. También es un estabilizador de la articulación de la cadera y ayuda a mantener la postura erguida en esta articulación. El psoas y el ilíaco participan en la flexión de la cadera; sin embargo, sólo el psoas puede producir movimiento (flexión o flexión lateral) de la columna vertebral lumbar.

CUADRADO LUMBORUM El cuadrado

lumbar forma una lámina muscular gruesa en la pared abdominal posterior (figs. 5.96A, B; 5.97B; y 5.98). Se encuentra adyacente a las apófisis transversas lumbares y es más ancho en dirección inferior. Cerca de la duodécima costilla, el ligamento arqueado lateral cruza el cuadrado lumbar. El nervio subcostal pasa por detrás de este ligamento y discurre inferolateralmente sobre el cuadrado lumbar. Las ramas del plexo lumbar corren hacia abajo en la superficie anterior de este músculo.

Nervios de la pared abdominal posterior

Los componentes del sistema nervioso somático y autónomo (visceral) están asociados con la pared abdominal posterior.

Los nervios subcostales (ramos anteriores de T12) surgen en el tórax y pasan por detrás del nervio lateral. ligamentos arqueados en el abdomen y corren inferolateralmente en la superficie anterior del

Machine Translated by Google

cuadrado lumbar (fig. 5.98). Pasan a través del músculo transverso del abdomen y el oblicuo interno para inervar el oblicuo externo y la piel de la pared abdominal anterolateral.

Los nervios espinales lumbares (L1-L5) pasan desde la médula espinal a través de los agujeros IV inferiores a las vértebras correspondientes, donde se dividen en ramas anterior y posterior. Cada rama contiene fibras sensoriales y motoras. Las ramas posteriores pasan en sentido posterior para inervar los músculos de la espalda y la piel suprayacente, mientras que las ramas anteriores pasan en sentido lateral e inferior para inervar la piel y los músculos del tronco más inferior y de las extremidades inferiores. Las porciones iniciales de las ramas anteriores de los nervios espinales L1, L2 y ocasionalmente L3 dan lugar a ramas comunicantes blancas (L. rami communicantes), que transportan fibras simpáticas presinápticas a los troncos simpáticos lumbares.

La parte abdominal de los troncos simpáticos (troncos simpáticos lumbares), que consta de cuatro ganglios simpáticos paravertebrales lumbares y las ramas interganglionares que los conectan, se continúa con la parte torácica de los troncos en la profundidad de los ligamentos arqueados mediales del diafragma. Los troncos lumbares descienden sobre las caras anterolaterales de los cuerpos de las vértebras lumbares en un surco formado por el psoas mayor adyacente. Inferiormente, cruzan el promontorio sacro y continúan inferiormente hacia la pelvis como parte sacra de los troncos.

Para la inervación de la pared abdominal y las extremidades inferiores, se realizan sinapsis entre los presinápticos. y las fibras postsinápticas se encuentran en los troncos simpáticos. Las fibras simpáticas postsinápticas viajan desde la cara lateral de los troncos a través de ramas comunicantes grises hasta las ramas anteriores. Se convierten en los nervios toracoabdominales y subcostales y en el plexo lumbar (nervios somáticos) que estimulan la vasomoción, la sudomoción y la pilomoción en el tronco y las extremidades inferiores.
Los nervios esplácnicos lumbares que surgen de la cara medial de los troncos simpáticos lumbares transportan fibras simpáticas presinápticas para la inervación de las vísceras pélvicas.

El plexo lumbar de nervios se forma anterior a las apófisis transversas lumbares, dentro de la inserción proximal del psoas mayor. Esta red nerviosa está compuesta por las ramas anteriores de los nervios L1 a L4. Los siguientes nervios son ramas del plexo lumbar; los tres más grandes aparecen primero:

- El nervio femoral (L2-L4) emerge del borde lateral del psoas mayor e inerva el ilíaco y pasa profundamente hasta el ligamento inguinal/haz iliopúbico hasta la parte anterior del muslo, inervando los flexores de la cadera y los extensores de la rodilla. • El nervio obturador (L2-L4) emerge del borde medial del psoas mayor y pasa hacia la pelvis menor, pasando por debajo de la rama púbica superior (a través del agujero obturador) hasta la parte medial del muslo, inervando los músculos aductores. • El tronco lumbosacro (L4, L5) pasa sobre el ala (ala) del sacro y desciende hacia la pelvis para participar en la formación del plexo sacro con las ramas anteriores de S1-S4.

nervios.

- Los nervios ilioinguinal e iliohipogástrico (L1) surgen de la rama anterior de L1, entra en el abdomen por detrás del ligamento arqueado medial y pasa en dirección inferolateral, por delante del cuadrado lumbar. Corren superiores y paralelos a la cresta ilíaca, perforando el transverso del abdomen cerca de la EIAS. Luego pasan a través de los oblicuos internos y externos para inervar los músculos abdominales y la piel de las regiones inguinal y púbica. El

LGRAWANY
Machine Translated by Google

La división de la rama anterior de L1 puede ocurrir tan distalmente como la EIAS, de modo que a menudo sólo un nervio (L1) cruza la pared abdominal posterior en lugar de dos.

- El nervio genitofemoral (L1, L2) perfora el psoas mayor y discurre inferiormente en su superficie anterior, profundo a la fascia del psoas; se divide lateralmente a las arterias ilíacas común y externa en ramas femoral y genital.
- El nervio cutáneo lateral del muslo, o nervio cutáneo femoral lateral (L2, L3), discurre inferolateralmente en el iliaco y entra en el muslo profundo hasta el ligamento inguinal/tracto iliopúbico, justo medial a la EIAS; irriga la piel de la superficie anterolateral del muslo.
- Un nervio obturador accesorio (L3, L4) está presente casi el 10% de las veces. Es paralelo al borde medial del psoas, anterior al nervio obturador, cruzando por encima de la rama púbica superior en estrecha proximidad a la vena femoral.

Aunque las ramas más grandes (tronco femoral, obturador y lumbosacro) son consistentes en su ubicación, se deben anticipar variaciones en la disposición de las ramas más pequeñas del plexo lumbar.

Vasos de la pared abdominal posterior

El haz neurovascular principal del tronco inferior, que incluye la aorta abdominal, la vena cava inferior y el plexo nervioso periarterial aórtico, discurre en la línea media de la pared abdominal posterior, anterior a los cuerpos de las vértebras lumbares (v . 5,70B y 5,89).

AORTA ABDOMINAL

La mayoría de las arterias que irrigan la pared abdominal posterior surgen de la aorta abdominal (fig. 5,99A; Cuadro 5.14). Las arterias subcostales surgen de la aorta torácica y se distribuyen por debajo de la duodécima costilla. La aorta abdominal mide aproximadamente 13 cm de longitud. Comienza en el hiato aórtico en el diafragma al nivel de la vértebra T12 y termina al nivel de la vértebra L4 dividiéndose en las arterias ilíacas comunes derecha e izquierda. La aorta abdominal puede estar representada en la pared abdominal anterior por una banda (de aproximadamente 2 cm de ancho) que se extiende desde un punto mediano, aproximadamente 2,5 cm por encima del plano transpilórico hasta un punto ligeramente (2 a 3 cm) inferior y hacia la izquierda. del ombligo al nivel del plano supracristal (plano de los puntos más altos de las crestas ilíacas) (fig. 5.99B). En niños y adultos delgados, la aorta abdominal inferior está suficientemente cerca de la pared abdominal anterior para que sus pulsaciones puedan detectarse o ser evidentes cuando la pared está relajada (consulte el recuadro clínico “Pulsaciones de la aorta y el aneurisma de la aorta abdominal” en este capítulo).

Machine Translated by Google

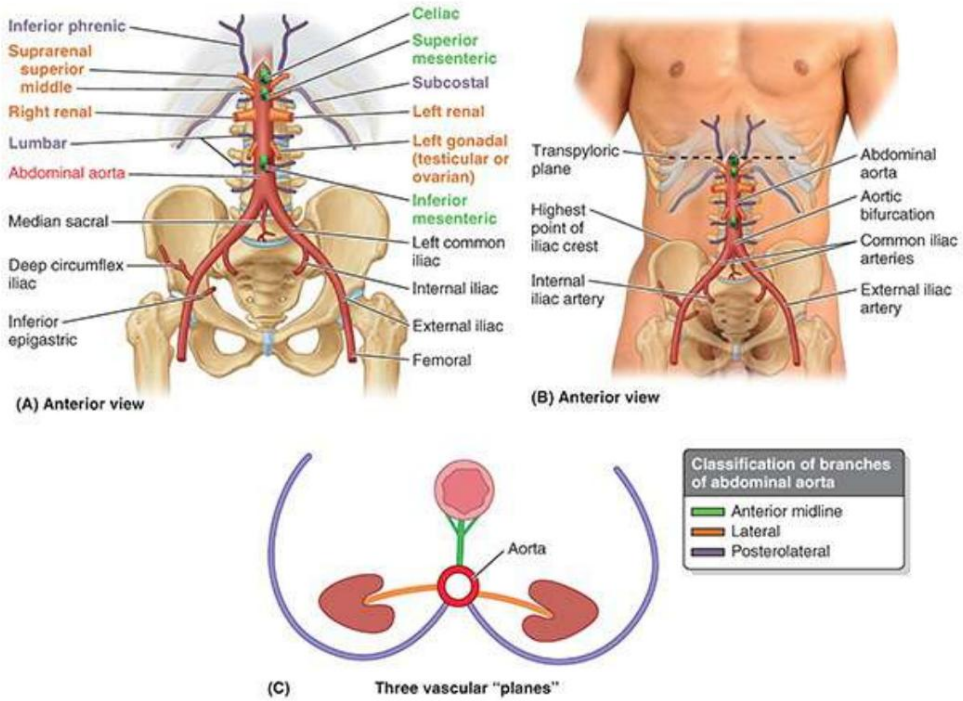

FIGURA 5.99. Ramas de la aorta abdominal. A. Descripción general. B. Proyección de superficie. C. Planos vasculares.

TABLA 5.14. RAMAS DE LA AORTA ABDOMINAL

Vascular Avión	Clase	Distribución	Ramas abdominales (arterias)	vertebrales Nivel
1. anterior línea media	visceral no apareado	Tubo digestivo	Celíaco	T12
			mesentérico superior	L1
			mesentérico inferior	L3
2. laterales	visceral emparejado	Urogenitales y órganos endocrinos	Suprarrenal	L1
			Renal	L1
			Gonadal (testicular u ovárico)	L2
3. Posterolateral	parietal emparejado (segmentario)	Diafragma; pared del cuerpo	subcostal	T12
			frénico inferior	T12
			Lumbar	L1-L4

Las arterias ilíacas comunes divergen y corren en dirección inferolateral, siguiendo el borde medial de la músculos psoas hasta el borde pélvico. Aquí, cada arteria ilíaca común se divide en las arterias interna y arterias ilíacas externas. La arteria ilíaca interna ingresa a la pelvis. (Su curso y ramas son descrito en el Capítulo 6, Pelvis y perineo.) La arteria ilíaca externa sigue el iliopsoas músculo. Justo antes de salir del abdomen, la arteria ilíaca externa da origen a la arteria inferior. Arterias epigástrica y circunfleja ilíaca profunda, que irrigan la pared abdominal anterolateral.

Relaciones de la Aorta Abdominal. De superior a inferior, las importantes relaciones anteriores de la aorta abdominal son los siguientes:

LGRAWANY
Machine Translated by Google

• Plexo y ganglio celíacos (véanse las figuras 5.55B y 5.70) •
Cuerpo del páncreas y vena esplénica (véanse la figura 5.71) •
Parte horizontal del duodeno • Espirales
del intestino delgado

La aorta abdominal desciende por delante de los cuerpos de las vértebras T12-L4 (fig. 5.99A).
Las venas lumbares izquierdas pasan por detrás de la aorta para llegar a la VCI (fig. 5.100). A la derecha, la aorta está relacionada con la vena ácigos, la cisterna del quilo, el conducto torácico, el pilar derecho del diafragma y el ganglio celíaco derecho. A la izquierda, la aorta está relacionada con el pilar izquierdo del diafragma y el ganglio celíaco izquierdo.

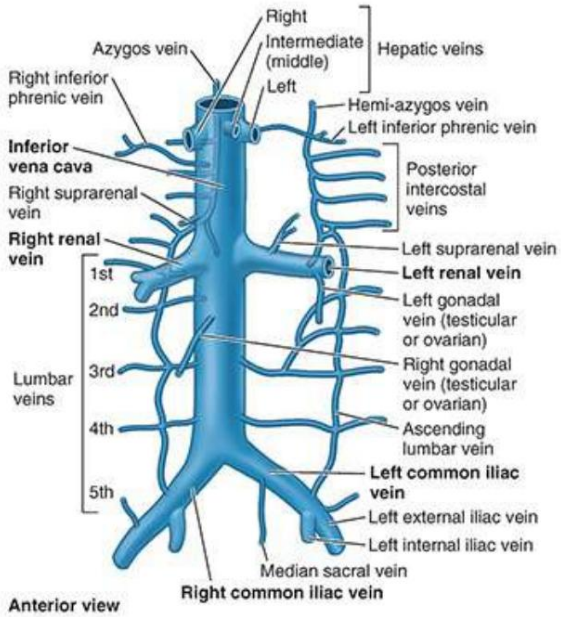

FIGURA 5.100. Vena cava inferior (VCI) y sus afluentes. La asimetría en las venas renal y ilíaca común refleja la ubicación de la VCI a la derecha de la línea media.

Ramas de la aorta abdominal. Las ramas de la aorta descendente (torácica y abdominal) pueden describirse como que surgen y discurren en tres “planos vasculares” y pueden clasificarse como viscerales o parietales y pareadas o no (fig. 5.99A, C; tabla 5.14). Las ramas parietales pareadas de la aorta sirven al diafragma y a la pared abdominal posterior.

Se puede decir que la arteria sacra mediana, una rama parietal no apareada, ocupa un cuarto plano (posterior) porque surge de la cara posterior de la aorta, justo proximal a su bifurcación. Aunque notablemente más pequeña, también podría considerarse una “continuación” de la línea media de la aorta, en cuyo caso sus ramas laterales, las pequeñas arterias lumbares y las ramas sacras laterales, también se incluirían como parte de las ramas parietales pareadas.

VENAS DE LA PARED ABDOMINAL POSTERIOR

Las venas de la pared abdominal posterior son afluentes de la VCI, excepto la vena testicular izquierda u ovárica, que ingresa a la vena renal izquierda en lugar de ingresar a la VCI (fig. 5.100). La VCI, la vena más grande del cuerpo, no tiene válvulas excepto una variable y no funcional en su extremo.

Machine Translated by Google

orificio en la aurícula derecha del corazón. La VCI devuelve sangre pobremente oxigenada de las extremidades inferiores, la mayor parte de la espalda, las paredes abdominales y las vísceras abdominopélvicas. La sangre de las vísceras abdominales pasa a través del sistema venoso portal y el hígado antes de ingresar a la VCI a través de las venas hepáticas.

La vena cava inferior (VCI) comienza anterior a la vértebra L5 por la unión de la vena común venas ilíacas. La unión se produce aproximadamente 2,5 cm a la derecha del plano medio, inferior a la bifurcación aórtica y posterior a la parte proximal de la arteria ilíaca común derecha (v . 5.76). La VCI asciende por el lado derecho de los cuerpos de las vértebras L3-L5 y por el psoas mayor derecho, a la derecha de la aorta. La VCI sale del abdomen pasando a través de la abertura de la cava en el diafragma y entra al tórax en el nivel vertebral T8. Debido a que se forma un nivel vertebral inferior a la bifurcación aórtica y atraviesa el diafragma cuatro niveles vertebrales superiores al hiato aórtico, la longitud total de la VCI es 7 cm mayor que la de la aorta abdominal, aunque la mayor parte de la longitud adicional es intrahepática. . La VCI recolecta sangre poco oxigenada de las extremidades inferiores y sangre no portal del abdomen y la pelvis.

Casi toda la sangre del tracto gastrointestinal es recolectada por el sistema portal hepático y pasa a través de las venas hepáticas hasta la VCI.

Los afluentes de la VCI corresponden a las ramas visceral y parietal pareadas de la aorta abdominal. Las venas que corresponden a las ramas viscerales impares de la aorta son, en cambio, afluentes de la vena porta hepática. La sangre que transportan finalmente ingresa a la VCI a través de las venas hepáticas, después de atravesar el hígado.

Las ramas correspondientes a las ramas viscerales pareadas de la aorta abdominal incluyen la la vena suprarrenal derecha, las venas renales derecha e izquierda y la vena gonadal derecha (testicular u ovárica). Las venas suprarrenal y gonadal izquierdas drenan indirectamente en la VCI porque son tributarias de la vena renal izquierda.

Las ramas parietales pareadas de la VCI incluyen las venas frénicas inferiores, las venas lumbares tercera (L3) y cuarta (L4) y las venas ilíacas comunes. Las venas lumbar ascendente y ácigos conectan la VCI y la VCS, proporcionando directa o indirectamente vías colaterales (consulte el recuadro clínico “Vías colaterales para la sangre venosa abdominopélvica” en este capítulo).

VASOS LINFÁTICOS Y NÓDULOS LINFÁTICOS POSTERIORES PARED ABDOMINAL

Los vasos linfáticos y los ganglios linfáticos se encuentran a lo largo de la aorta, la VCI y los vasos ilíacos (fig. 5.101A). Los ganglios linfáticos ilíacos comunes reciben linfa de los ganglios linfáticos ilíacos externos e internos. La linfa de los ganglios linfáticos ilíacos comunes pasa a los ganglios linfáticos lumbares derecho e izquierdo. La linfa del tracto alimentario, el hígado, el bazo y el páncreas pasa a lo largo de las arterias celíaca y mesentérica superior e inferior hasta los ganglios linfáticos preaórticos (celíacos y ganglios mesentéricos superior e inferior) dispersos alrededor de los orígenes de estas arterias desde la aorta. Los vasos eferentes de estos ganglios forman los troncos linfáticos intestinales, que pueden ser únicos o múltiples, y participan en la confluencia de troncos linfáticos que da origen al conducto torácico (Fig. 5.101B).

LGRAWANY
Machine Translated by Google

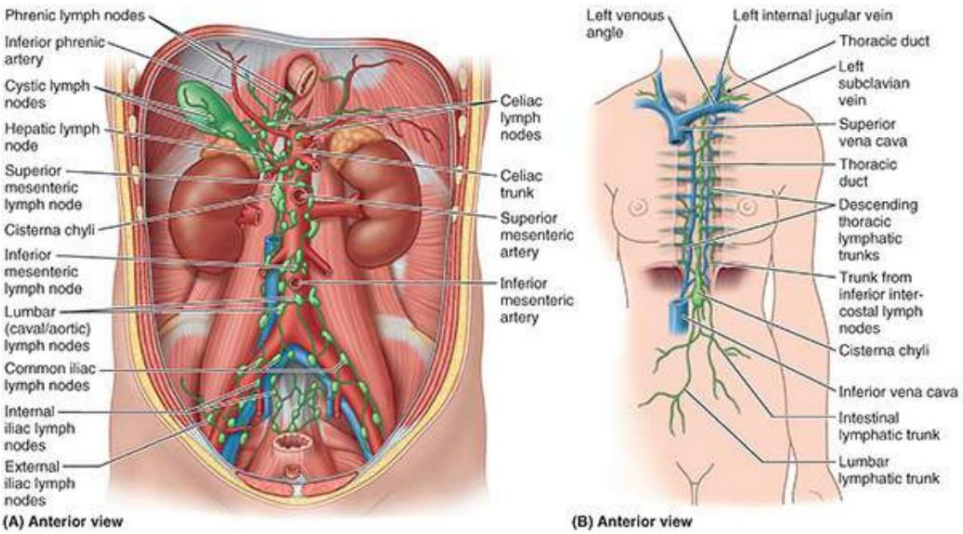

FIGURA 5.101. Drenaje linfático de la pared abdominal posterior. A. Vasos linfáticos y ganglios linfáticos. B. Troncos linfáticos abdominales. Todo el drenaje linfático de la mitad inferior del cuerpo converge en el abdomen para ingresar al inicio del conducto torácico.

Los ganglios linfáticos lumbares (cavos y aórticos) derechos e izquierdos se encuentran a ambos lados de la VCI y la aorta. Estos ganglios reciben linfa directamente de la pared abdominal posterior, riñones, uréteres, testículos u ovarios, útero y trompas uterinas. También reciben linfa del colon descendente, la pelvis y las extremidades inferiores a través de los ganglios linfáticos mesentéricos inferiores e ilíacos comunes.
Los vasos linfáticos eferentes de los grandes ganglios linfáticos lumbares forman los troncos linfáticos lumbares derecho e izquierdo.

El extremo inferior del conducto torácico se encuentra anterior a los cuerpos de las vértebras L1 y L2. entre la columna derecha del diafragma y la aorta. El conducto torácico comienza con la convergencia de los principales conductos linfáticos del abdomen, que sólo en una pequeña proporción de individuos toma la forma del saco o dilatación de paredes delgadas comúnmente representado, la cisterna del quilo (fig. 5.101). B). Cisterna chyli varía mucho en tamaño y forma. Más a menudo, hay simplemente una convergencia simple o plexiforme a este nivel de los troncos linfáticos lumbares derecho e izquierdo, el tronco linfático intestinal y un par de troncos linfáticos torácicos descendentes, que transportan linfa desde los seis espacios intercostales inferiores. cada lado. En consecuencia, esencialmente todo el drenaje linfático de la mitad inferior del cuerpo (drenaje linfático profundo inferior al nivel del diafragma y todo drenaje superficial inferior al nivel del ombligo) converge en el abdomen para ingresar al inicio del conducto torácico.

El conducto torácico asciende a través del hiato aórtico en el diafragma hacia el mediastino posterior, donde recoge más drenaje parietal y visceral, en particular del cuadrante superior izquierdo del cuerpo. En última instancia, el conducto termina ingresando al sistema venoso en la unión de las venas subclavia izquierda y yugular interna (el ángulo venoso izquierdo).

CLÍNICO CAJA

Machine Translated by Google

DIAFRAGMA

Hipo

El hipo (hipo) son contracciones espasmódicas e involuntarias del diafragma que provocan inhalaciones repentinas que se interrumpen rápidamente por el cierre espasmódico de la glotis (abertura de la laringe) que controla la entrada de aire y produce el sonido característico. El hipo resulta de la irritación de las terminaciones nerviosas aferentes o eferentes, o de los centros medulares en el tronco del encéfalo que controlan los músculos de la respiración, particularmente el diafragma. El hipo tiene muchas causas, como indigestión, irritación del diafragma, alcoholismo, lesiones cerebrales y lesiones torácicas y abdominales, todas las cuales alteran los nervios frénicos.

Sección de un nervio frénico

La sección de un nervio frénico en el cuello produce parálisis completa y eventual atrofia de la parte muscular de la mitad correspondiente del diafragma, excepto en personas que tienen un nervio frénico accesorio (consulte el Capítulo 8, Cabeza). parálisis de un El hemidiafragma puede reconocerse radiológicamente por su elevación permanente y movimiento paradójico. Consulte el recuadro clínico “Parálisis del diafragma” en el Capítulo 4, Tórax.

Dolor referido desde el diafragma

El dolor del diafragma se irradia a dos áreas diferentes debido a la diferencia en la inervación de los nervios sensoriales del diafragma (consulte la tabla 5.11). El dolor resultante de la irritación de la pleura diafragmática o del peritoneo diafragmático se refiere a la región del hombro, el área de piel inervada por los segmentos C3 a C5 de la médula espinal (consulte el recuadro clínico “ Dolor visceral referido” anteriormente en este capítulo). Estos segmentos también aportan ramas anteriores a los nervios frénicos. La irritación de las regiones periféricas del diafragma, inervadas por los nervios intercostales inferiores, es más localizada y se refiere a la piel sobre los márgenes costales de la pared abdominal anterolateral.

Rotura de diafragma y hernia de vísceras

La rotura del diafragma y la hernia de las vísceras pueden deberse a un gran aumento repentino de la presión intratorácica o intraabdominal. La causa común de esta lesión es un traumatismo grave en el tórax o el abdomen durante un accidente automovilístico. La mayoría de las roturas diafragmáticas ocurren en el lado izquierdo (95%) porque la masa sustancial del hígado, íntimamente asociada con el diafragma en el lado derecho, proporciona una barrera física.

Suele aparecer un área no muscular de tamaño variable llamada triángulo lumbocostal.

LGRAWANY
Machine Translated by Google

entre las partes costal y lumbar del diafragma (véanse las figuras 5.92 y 5.98). Esta parte del diafragma normalmente se forma sólo por la fusión de las fascias superior e inferior del diafragma. Cuando se produce una hernia diafragmática traumática, el estómago, el intestino delgado y el mesenterio, el colon transverso y el bazo pueden herniarse a través de esta área hacia el tórax.

La hernia de hiato, una protrusión de parte del estómago hacia el tórax a través del hiato esofágico, se analizó anteriormente en este capítulo. Las estructuras que pasan a través del hiato esofágico (troncos vagales, vasos frénicos inferiores izquierdos, ramas esofágicas de los vasos gástricos izquierdos) pueden lesionarse en procedimientos quirúrgicos en el hiato esofágico (p. ej., reparación de una hernia de hiato).

Hernia diafragmática congénita

En la hernia diafragmática congénita (CDH), parte del estómago y el intestino se hernian a través de un gran defecto posterolateral (agujero de Bochdalek) en la región del trígono lumbocostal del diafragma (fig. B5.37). La hernia casi siempre ocurre en el lado izquierdo debido a la presencia del hígado en el lado derecho. Este tipo de hernia resulta del complejo desarrollo del diafragma. El defecto posterolateral del diafragma es la única anomalía congénita relativamente común del diafragma y ocurre aproximadamente una vez en 2200 recién nacidos (Moore et al., 2020). Con las vísceras abdominales en el espacio limitado de la cavidad pulmonar prenatal, un pulmón (generalmente el izquierdo) no tiene espacio para desarrollarse normalmente ni para inflarse después del nacimiento. Debido a la consiguiente hipoplasia pulmonar, la tasa de mortalidad en estos lactantes es alta (aproximadamente 76%).

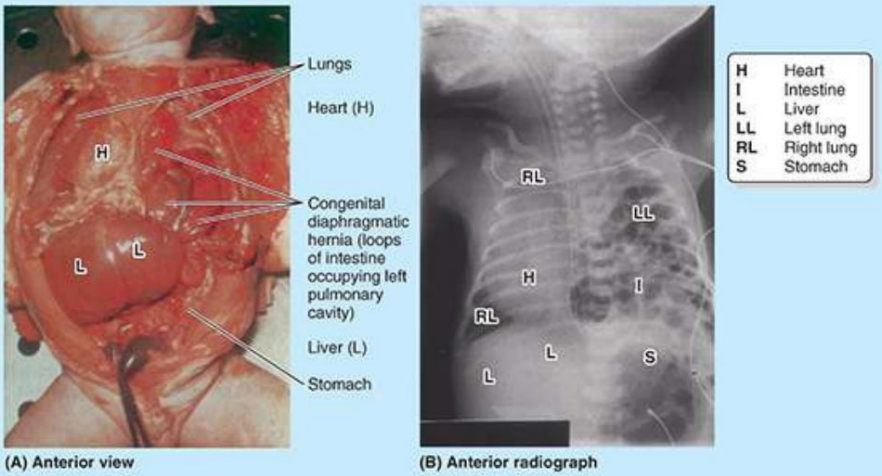

FIGURA B5.37. Hernia diafragmática congénita (HDC). R. Como se ve en la autopsia. B. Como se ve radiográficamente en un recién nacido.

PARED ABDOMINAL POSTERIOR

Absceso del psoas

Aunque la prevalencia de la tuberculosis (TB) se ha reducido considerablemente, actualmente existe una

Machine Translated by Google

resurgimiento de la tuberculosis, especialmente en África y Asia, a veces en proporciones pandémicas, debido al SIDA y la resistencia a los medicamentos. La tuberculosis de la columna vertebral es bastante común. Una infección puede propagarse a través de la sangre hasta las vértebras (propagación hematógena), especialmente durante la infancia. Un absceso resultante de tuberculosis en la región lumbar tiende a extenderse desde las vértebras hasta la fascia (vaina) del psoas, donde produce un absceso del psoas (fig. B5.38). Como consecuencia, la fascia del psoas se espesa hasta formar un tubo fuerte parecido a una media. El pus del absceso del psoas pasa hacia abajo a lo largo del músculo psoas dentro de este tubo fascial sobre el borde pélvico y profundo hasta el ligamento inguinal. El pus suele aparecer en la parte superior del muslo. El pus también puede llegar a la fascia del psoas pasando desde el mediastino posterior cuando las vértebras torácicas están enfermas.

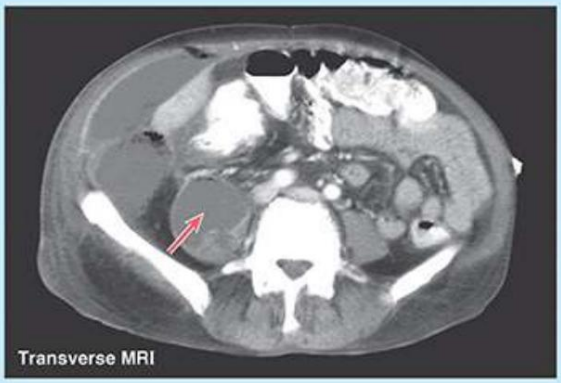

FIGURA B5.38. Absceso del psoas (flecha).

La parte inferior de la fascia ilíaca suele estar tensa y forma un pliegue que pasa hacia la cara interna de la cresta ilíaca. La parte superior de esta fascia está suelta y puede formar una bolsa, la fosa ilíacosubfascial, posterior al pliegue mencionado anteriormente. Parte del intestino grueso, como el ciego y/o el apéndice del lado derecho y el colon sigmoide del lado izquierdo, pueden quedar atrapados en esta fosa, provocando un dolor considerable.

Dolor abdominal posterior

El músculo iliopsoas tiene relaciones extensas y clínicamente importantes con los riñones, los uréteres, el ciego, el apéndice, el colon sigmoide, el páncreas, los ganglios linfáticos lumbares y los nervios de la pared abdominal posterior. Cuando alguna de estas estructuras está enferma, el movimiento del iliopsoas suele causar dolor. Cuando se sospecha inflamación intraabdominal, se realiza la prueba del iliopsoas. Se pide a la persona que se acueste sobre el lado no afectado y extienda el muslo flexionado del lado afectado contra la resistencia del examinador (Bickley, 2021). La provocación de dolor con esta maniobra es un signo positivo del psoas. Por ejemplo, un apéndice con inflamación aguda producirá un signo positivo del psoas derecho (fig. B5.39).

LGRAWANY
Machine Translated by Google

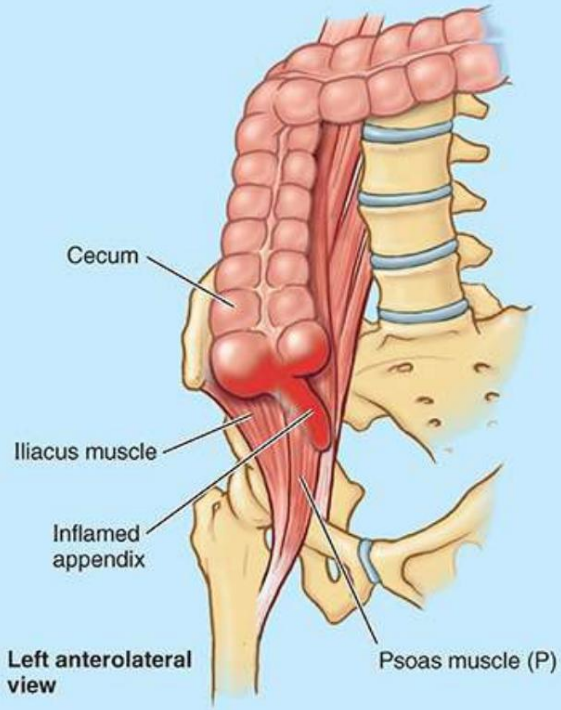

FIGURA B5.39. Bases anatómicas del signo del psoas.

Debido a que el psoas se encuentra a lo largo de la columna vertebral y el ilíaco cruza la articulación sacroilíaca, la enfermedad de las articulaciones intervertebral y sacroilíaca puede causar espasmo del iliopsoas, un reflejo protector. El adenocarcinoma de páncreas en etapas avanzadas invade los músculos y nervios de la pared abdominal posterior, produciendo un dolor insoportable debido a la estrecha relación del páncreas con la pared abdominal posterior.

Pulsaciones de la aorta y aneurisma de la aorta abdominal

Debido a que la aorta se encuentra posterior al páncreas y al estómago, un tumor de estos órganos puede transmitir pulsaciones de la aorta que podrían confundirse con un aneurisma de la aorta abdominal, un agrandamiento localizado de la aorta (fig. B5.40A, B). Palpación profunda de el abdomen medio puede detectar un aneurisma, que suele ser el resultado de una debilidad congénita o adquirida de la pared arterial (fig. B5.40C). Se pueden detectar pulsaciones de un gran aneurisma a la izquierda de la línea media; la masa pulsátil se puede mover fácilmente de un lado a otro.
Las imágenes médicas pueden confirmar el diagnóstico en casos dudosos.

Machine Translated by Google

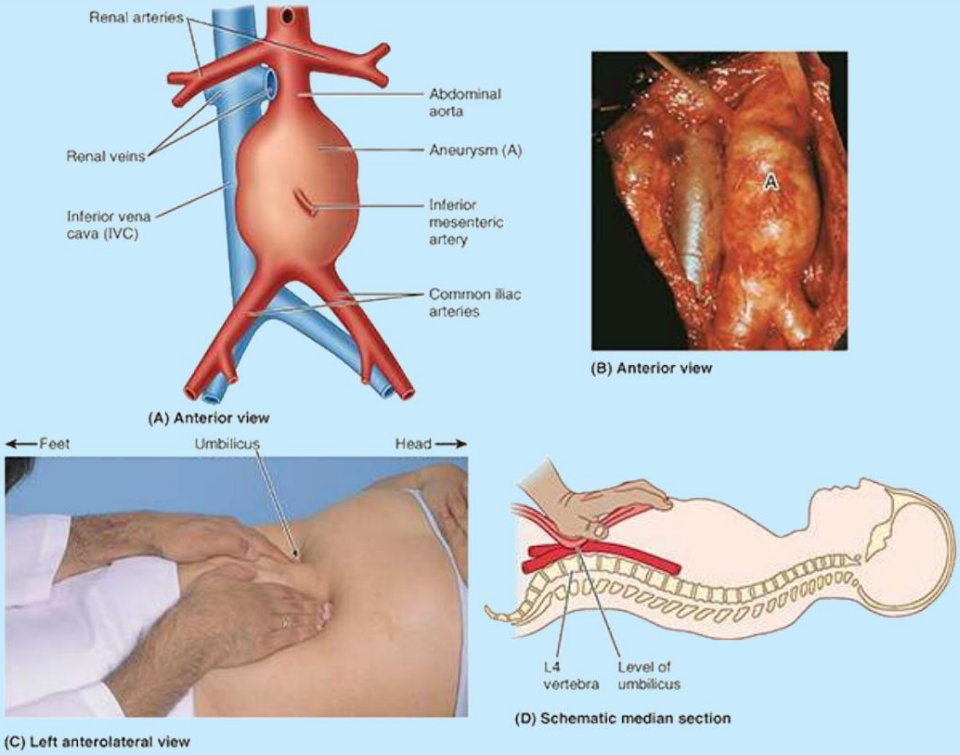

FIGURA B5.40. Pulsaciones de aorta y aneurisma de aorta abdominal. A y B. Aneurisma aórtico. C. Palpación de la aorta abdominal (pulso aórtico). D. Compresión de la aorta abdominal.

La rotura aguda de un aneurisma aórtico abdominal se asocia con dolor intenso en el abdomen o la espalda. Si no se reconoce, un aneurisma de este tipo tiene una tasa de mortalidad de casi el 90 % debido a la gran pérdida de sangre (Swartz, 2021). Los cirujanos pueden reparar un aneurisma abriéndolo, insertando un injerto protésico y cosiendo la pared de la aorta aneurismática sobre el injerto para protegerlo. Muchos problemas vasculares que antes se trataban con reparación abierta, incluida la reparación de aneurismas, ahora se tratan mediante procedimientos de cateterismo endovascular.

Cuando la pared abdominal anterior está relajada, especialmente en niños y adultos delgados, la parte inferior de la aorta abdominal puede comprimirse contra el cuerpo de la vértebra L4 mediante una presión firme sobre la pared abdominal anterior, sobre el ombligo (fig. B5.40D).). Esta presión se puede aplicar para controlar el sangrado en la pelvis o las extremidades inferiores.

Rutas colaterales de la sangre venosa abdominopélvica

Hay tres rutas colaterales, formadas por venas sin válvulas del tronco, disponibles para que la sangre venosa regrese al corazón cuando la VCI está obstruida o ligada. Dos de estas vías (una que involucra las venas epigástricas superior e inferior y otra que involucra la vena toracoepigástrica) se analizaron anteriormente en este capítulo con la pared abdominal anterior. La tercera vía colateral implica el plexo venoso epidural dentro de la columna vertebral (ilustrado y analizado en el Capítulo 2, Atrás), que se comunica con las venas lumbares del sistema de la cava inferior y los afluentes del sistema de venas ácigos, que forma parte de el sistema de caballería superior.

LGRAWANY
Machine Translated by Google

La parte inferior de la VCI tiene una historia de desarrollo complicada porque se forma a partir de partes de tres conjuntos de venas embrionarias (Moore et al., 2020). Por lo tanto, las anomalías de la VCI son relativamente comunes y la mayoría de ellas, como una VCI izquierda persistente, ocurren por debajo de las venas renales (fig. B5.41). Estas anomalías resultan de la persistencia de venas embrionarias en el lado izquierdo, que normalmente desaparecen. Si hay una VCI izquierda, puede cruzar hacia el lado derecho al nivel de los riñones.

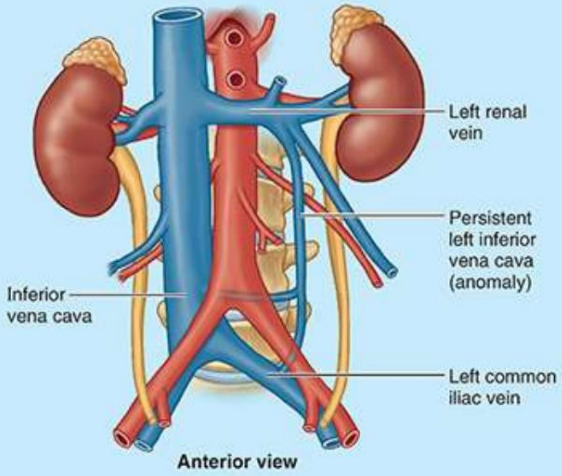

FIGURA B5.41. Vena cava inferior izquierda persistente.

Conclusión: diafragma y posterior

Pared abdominal

El diafragma es la partición musculotendinosa de doble cúpula que separa las cavidades torácica y abdominal y es el principal músculo de la inspiración. ■ La porción muscular surge de la abertura torácica inferior en forma de anillo desde donde el diafragma se eleva abruptamente.

invaginando la caja torácica y formando un tendón central común. ■ La cúpula derecha (más alta debido al hígado subyacente) se eleva casi hasta el nivel del pezón, mientras que la cúpula izquierda es ligeramente más baja. ■ La porción central del diafragma está ligeramente hundida por el corazón dentro del pericardio y está fusionada con la superficie mediastínica del tendón central. En la posición respiratoria neutra, el tendón central se encuentra al nivel del disco IV T8-T9 y la articulación xifosternal. ■ Cuando son estimuladas por los nervios frénicos, las cúpulas son empujadas hacia abajo (descienden), comprimiendo las vísceras abdominales. Cuando cesa la estimulación y el diafragma se relaja, el diafragma es empujado hacia arriba (asciende) por la descompresión combinada de las vísceras y el tono de los músculos de la pared abdominal anterolateral.

■ El diafragma está perforado por la VCI y los nervios frénicos a nivel vertebral T8. ■ Las fibras del pilar derecho del diafragma forman un hiato esfintérico para el esófago en

Machine Translated by Google

el nivel vertebral T10. ■ La aorta descendente y el conducto torácico pasan por detrás del diafragma en el nivel vertebral T12, en la línea media entre los pilares, superpuestos por el ligamento arqueado mediano que los conecta. ■ Las arterias y venas frénicas superiores e inferiores irrigan la mayor parte del diafragma, y el drenaje adicional se produce a través de las venas musculofrénicas y ácigos/hemiacigos. ■ Además de la inervación motora exclusiva, los nervios frénicos irrigan la mayor parte de la pleura y el peritoneo que cubren el diafragma. ■Las partes periféricas del diafragma reciben inervación sensorial del

Nervios intercostales y subcostales inferiores. ■ El triángulo lumbocostal izquierdo y el hiato esofágico son sitios potenciales de hernias adquiridas a través del diafragma. Los defectos del desarrollo en la región lumbocostal izquierda representan la mayoría de las hernias diafragmáticas congénitas.

Fascia y músculos: formaciones aponeuróticas grandes y complejas cubren las partes centrales de el tronco tanto por delante como por detrás, formando densas vainas en el centro que albergan los músculos verticales y se unen lateralmente a los músculos planos de la pared abdominal anterolateral. ■ La fascia toracolumbar es la formación aponeurótica posterior. Además de envolver el erector de la columna entre sus capas posterior y media, encierra el cuadrado lumbar entre sus capas media y anterior. ■ La capa anterior, parte de la fascia endoabdominal, se continúa medialmente con la fascia del psoas (que encierra el psoas) y lateralmente con la fascia transversal (que recubre el transverso del abdomen). ■ La fascia del psoas en forma de tubo proporciona una vía potencial para la propagación de infecciones entre los

columna vertebral y articulación de la cadera. ■ La fascia endoabdominal que cubre las caras anteriores del cuadrado lumbar y del psoas está engrosada en las caras superiores de los músculos, formando los ligamentos arqueados lateral y medial, respectivamente. ■ Una capa muy variable de grasa extraperitoneal se interpone entre la fascia endoabdominal y el peritoneo. Es especialmente espesa en los canalones paravertebrales de la región lumbar, que comprenden la grasa paranéfrica (cuerpo graso pararrenal). ■ Los músculos de la pared abdominal posterior son el cuadrado lumbar, el psoas mayor y el ilíaco.

Nervios: los troncos simpáticos lumbares entregan fibras simpáticas postsinápticas al plexo lumbar para su distribución con nervios somáticos y fibras parasimpáticas presinápticas.

al plexo aórtico abdominal, este último inerva en última instancia las vísceras pélvicas. ■ Con excepción del nervio subcostal (T12) y el tronco lumbosacro (L4-L5), los nervios somáticos de la pared abdominal posterior son productos del plexo lumbar, formado por el nervio anterior.

ramas de L1-L4 profundas al psoas. ■ Sólo el nervio subcostal y los derivados de la rama anterior de L1 (nervios iliohipogástrico e ilioinguinal) tienen distribución abdominal, hasta los músculos y la piel de las regiones inguinal y púbica. Todos los demás nervios pasan a los músculos y la piel de las extremidades inferiores.

Arterias: A excepción de las arterias subcostales, las arterias que irrigan la parte posterior. pared abdominal surgen de la aorta abdominal. ■ La aorta abdominal desciende desde la

LGRAWANY
Machine Translated by Google

hiato aórtico, discurre en las caras anteriores de la vértebra T12-L4, inmediatamente a la izquierda de la línea media, y se bifurca en las arterias ilíacas comunes al nivel del plano supracristal. ■ Las ramas de la aorta surgen y discurren en tres planos vasculares: anterior (no apareado ramas viscerales), lateral (ramas viscerales pareadas) y posterolateral (parietal pareada). ■ La arteria sacra mediana puede considerarse una continuación diminuta de la aorta, que continúa dando origen a pares de ramas parietales hacia las vértebras lumbares inferiores y sagrado

Venas: Las venas de la pared abdominal posterior son en su mayoría afluentes directos de la VCI, aunque algunas ingresan indirectamente a través de la vena renal izquierda. La VCI: ■ es la vena más grande y carece de válvulas; ■ se forma a nivel vertebral L5 por la unión de las venas ilíacas comunes; ■ asciende hasta el nivel vertebral T8, pasando a través de la abertura cava de la diafragma y entrando al corazón casi simultáneamente; ■ drenajes mal oxigenados sangre del cuerpo inferior al diafragma; y ■ recibe el drenaje venoso del vísceras abdominales indirectamente a través de la vena porta hepática, el hígado y las venas hepáticas. ■ A excepción de las venas hepáticas, las afluentes de la VCI corresponden principalmente a las ramas parietales visceral lateral y parietal posterolateral de la aorta abdominal. ■ Hay tres vías colaterales (dos que involucran la pared abdominal anterior y una que involucra el canal vertebral) para devolver la sangre al corazón cuando la VCI está obstruida.

Vasos linfáticos y ganglios linfáticos: el drenaje linfático de las vísceras abdominales discurre retrógrado a lo largo de las ramificaciones de las tres ramas viscerales impares de la aorta abdominal. ■ El drenaje linfático de la pared abdominal se fusiona con el de las extremidades inferiores, y ambas vías siguen el suministro arterial retrógrado desde esas partes. ■ En última instancia, todo el drenaje linfático de las estructuras inferiores al diafragma, más el que drena desde los seis espacios intercostales inferiores a través de los troncos linfáticos torácicos descendentes, ingresa al inicio del conducto torácico en el nivel T12, posterior a la aorta. ■ El origen del conducto torácico puede tomar la forma de una cisterna del quilo sacular (cisterna del quilo).

IMAGEN MÉDICA SECCIONAL DEL ABDOMEN

Para examinar las vísceras abdominales se utilizan ecografía, tomografía computarizada (TC) y resonancia magnética (MRI) (figs. 5.102, 5.103, 5.104 y 5.105). Debido a que las resonancias magnéticas proporcionan una mejor diferenciación entre los tejidos blandos, sus imágenes son más reveladoras. Una vez finalizado el escaneo, se puede reconstruir una imagen en prácticamente cualquier plano. Actualmente también se pueden realizar estudios angiográficos abdominales mediante angiografía por resonancia magnética (ARM) (fig. 5.105C).

Machine Translated by Google

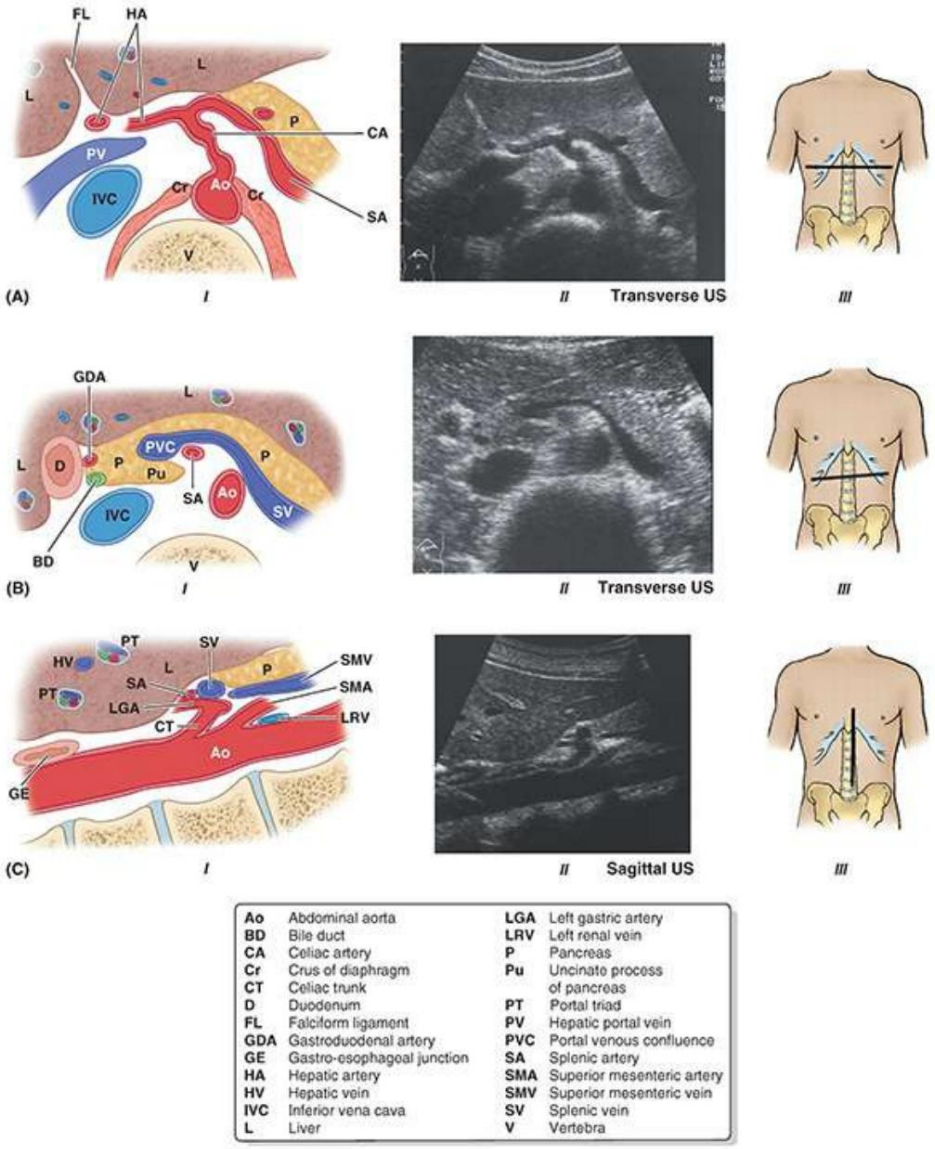

Ao	Abdominal aorta	**LGA**	Left gastric artery
BD	Bile duct	**LRV**	Left renal vein
CA	Celiac artery	**P**	Pancreas
Cr	Crus of diaphragm	**Pu**	Uncinate process of pancreas
CT	Celiac trunk	**PT**	Portal triad
D	Duodenum	**PV**	Hepatic portal vein
FL	Falciform ligament	**PVC**	Portal venous confluence
GDA	Gastroduodenal artery	**SA**	Splenic artery
GE	Gastro-esophageal junction	**SMA**	Superior mesenteric artery
HA	Hepatic artery	**SMV**	Superior mesenteric vein
HV	Hepatic vein	**SV**	Splenic vein
IVC	Inferior vena cava	**V**	Vertebra
L	Liver		

FIGURA 5.102. Exploraciones por ultrasonido (EE.UU.) del abdomen. A. Imagen transversal del tronco celíaco. B. Exploración transversal a través del páncreas. C. Exploración sagital a través de la aorta.

Machine Translated by Google

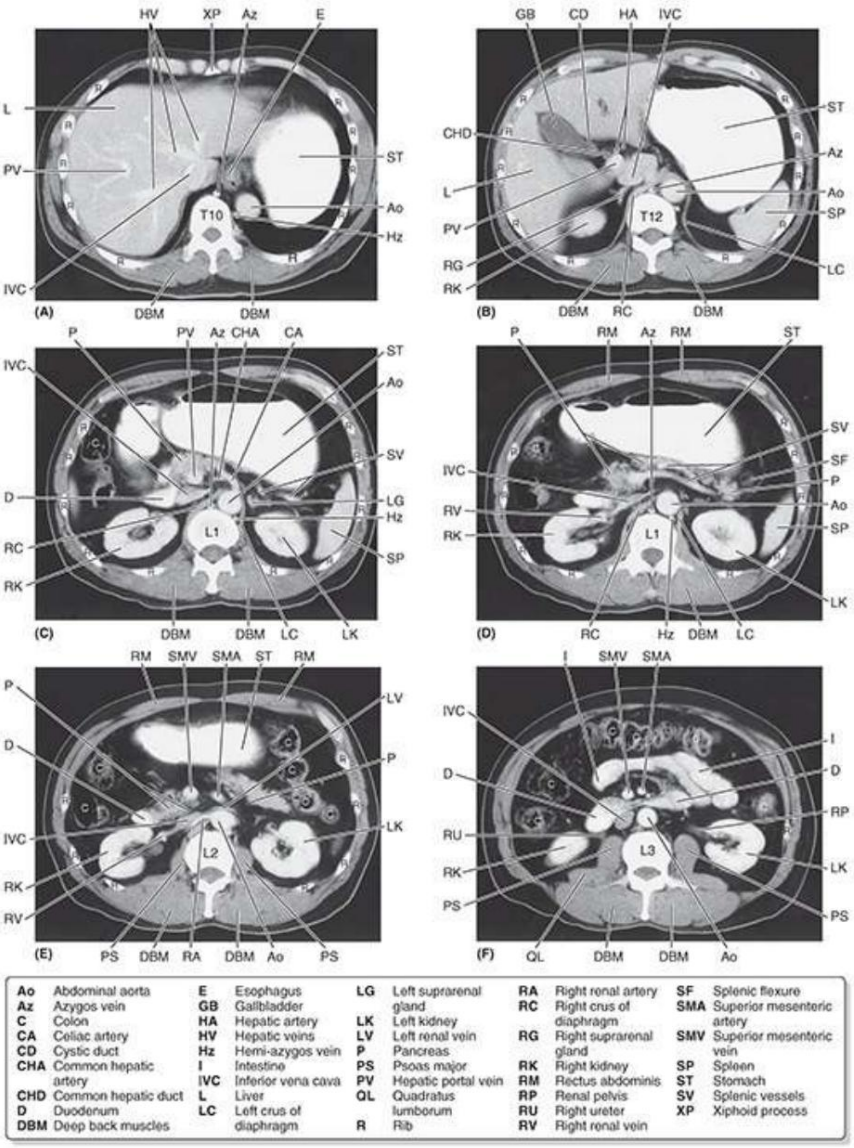

Ao	Abdominal aorta	**E**	Esophagus	**LG**	Left suprarenal gland	**RA**	Right renal artery	**SF**	Splenic flexure
Az	Azygos vein	**GB**	Gallbladder	**LK**	Left kidney	**RC**	Right crus of diaphragm	**SMA**	Superior mesenteric artery
C	Colon	**HA**	Hepatic artery	**LV**	Left renal vein	**RG**	Right suprarenal gland	**SMV**	Superior mesenteric vein
CA	Celiac artery	**HV**	Hepatic veins	**P**	Pancreas	**RK**	Right kidney	**SP**	Spleen
CD	Cystic duct	**Hz**	Hemi-azygos vein	**PS**	Psoas major	**RM**	Rectus abdominis	**ST**	Stomach
CHA	Common hepatic artery	**I**	Intestine	**PV**	Hepatic portal vein	**RP**	Renal pelvis	**SV**	Splenic vessels
CHD	Common hepatic duct	**IVC**	Inferior vena cava	**QL**	Quadratus lumborum	**RU**	Right ureter	**XP**	Xiphoid process
D	Duodenum	**L**	Liver	**R**	Rib	**RV**	Right renal vein		
DBM	Deep back muscles	**LC**	Left crus of diaphragm						

FIGURA 5.103. Imágenes de TC transversal (axial) del abdomen. A-F. Las exploraciones en niveles progresivamente inferiores muestran la pared corporal, las vísceras y los vasos sanguíneos.

Machine Translated by Google

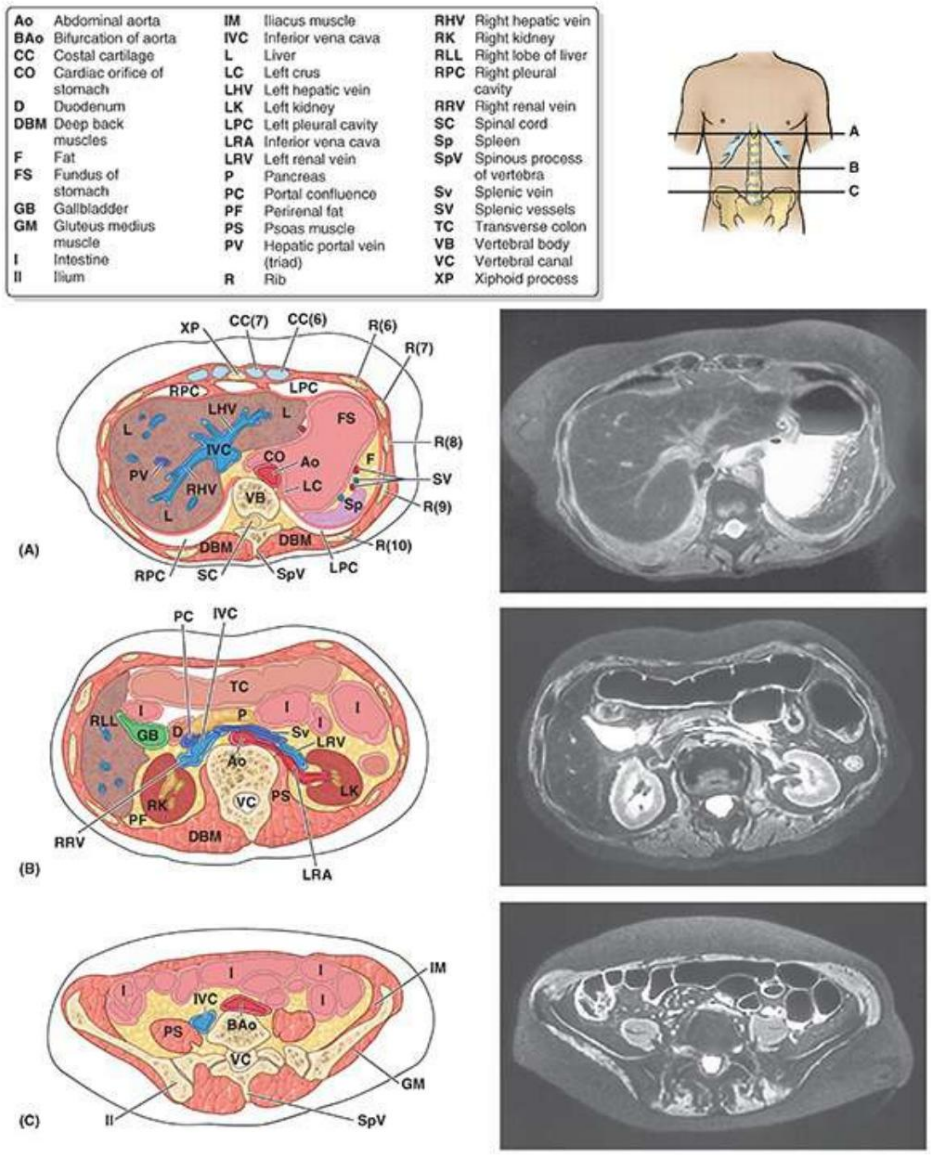

FIGURA 5.104. Imágenes de resonancia magnética (MRI) transversales de abdomen. A. Nivel de la vértebra T10 y del hiato esofágico. B. Nivel de las vértebras L1-L2 y de los vasos y hilio renales. C. Nivel de la vértebra L5 y bifurcación de la aorta.

GRAWANY
Machine Translated by Google

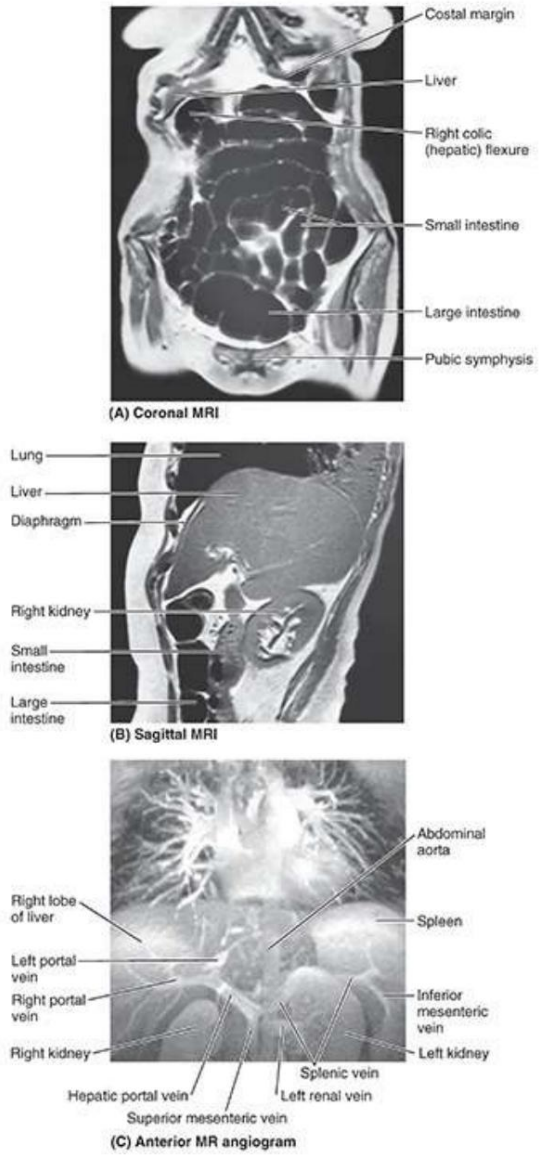

FIGURA 5.105. Imágenes por resonancia magnética (MRI) y angiografía por resonancia magnética (MR) de abdomen. A. Exploración coronal a través de vísceras (casi todo intestino) de la cavidad abdominal anterior. B. Exploración sagital en la línea medioclavicular derecha. C. Angiografía por RM que muestra los grandes vasos del tórax, la aorta y la vena porta en el abdomen.

Machine Translated by Google

6

pelvis y Perineo

INTRODUCCIÓN A LA PELVIS Y EL PERINEO

CINTURA PÉLVICA

Huesos y características de la cintura pélvica

TABLA 6.1. Comparación de pelves óseas masculinas y femeninas

Orientación de la cintura pélvica

Diferencias sexuales de la cintura pélvica

Articulaciones y ligamentos de la cintura pélvica

CUADRO CLÍNICO: Faja Pélvica

CAVIDAD PÉLVICA

Paredes y suelo de la cavidad pélvica.

TABLA 6.2. Músculos de las paredes y el suelo pélvicos.

Peritoneo y cavidad peritoneal de la pelvis

TABLA 6.3. Reflejos peritoneales en la pelvis

Fascia pélvica

RECUADRO CLÍNICO: Cavidad Pélvica

ESTRUCTURAS NEUROVASCULARES DE LA PELVIS

Arterias pélvicas

TABLA 6.4. Arterias de la pelvis

Venas pélvicas

Ganglios linfáticos de la pelvis

Nervios pélvicos

TABLA 6.5. Nervios somáticos de la pelvis

RECUADRO CLÍNICO: Estructuras neurovasculares de la pelvis

VÍSCERAS PÉLVICAS

Órganos urinarios

Bien

TABLA 6.6. Partes de la uretra masculina

RECUADRO CLÍNICO: Órganos Urinarios y Recto

Órganos genitales internos masculinos

RECUADRO CLÍNICO: Órganos genitales internos masculinos

LGRAWANY
Machine Translated by Google

Órganos genitales internos femeninos
RECUADRO CLÍNICO: Órganos genitales internos femeninos
Drenaje linfático de las vísceras pélvicas TABLA
6.7. Drenaje Linfático de Estructuras de Pelvis y Perineo PERINEO

Fascias y bolsas del triángulo urogenital Características
del triángulo anal TABLA 6.8.
Arterias del perineo
CUADRO CLÍNICO: Perineo
Triángulo urogenital masculino
TABLA 6.9. Músculos del perineo
RECUADRO CLÍNICO: Triángulo urogenital masculino
Triángulo urogenital femenino
TABLA 6.10. Nervios del perineo
RECUADRO CLÍNICO: Triángulo Urogenital Femenino
IMAGEN SECCIONAL DE PELVIS Y PERINEO
Imagen de resonancia magnética

INTRODUCCIÓN A LA PELVIS Y EL PERINEO

En el uso común, la pelvis (L., cuenca) es la parte del tronco del cuerpo que es inferoposterior al abdomen y es el área de transición entre el tronco y las extremidades inferiores. La cavidad pélvica es la parte más inferior de la cavidad abdominopélvica. Anatómicamente, la pelvis es la parte del cuerpo rodeada por la cintura pélvica (pelvis ósea), parte del esqueleto apendicular del miembro inferior (fig. 6.1).

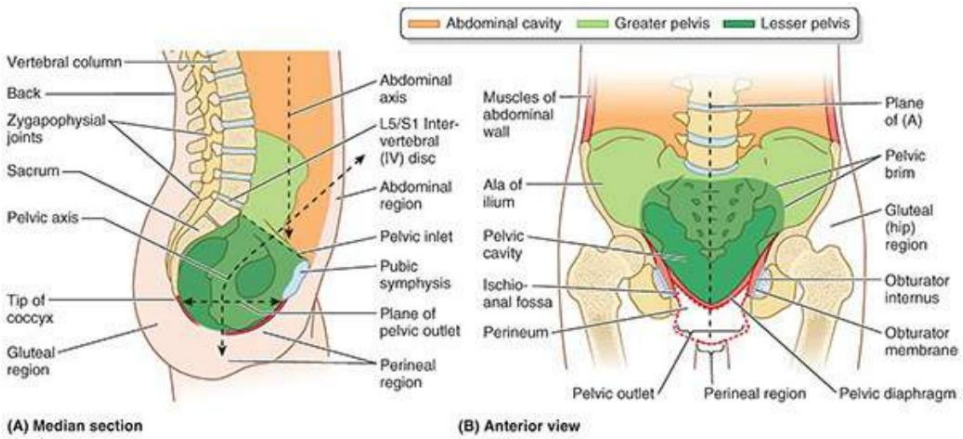

Machine Translated by Google

FIGURA 6.1. Pelvis y perineo dentro del tronco. A. Sección mediana del tronco inferior, mitad izquierda. B. Mitad posterior del tronco inferior seccionado coronalmente. La pelvis (verde) es el espacio dentro de la cintura pélvica, superpuesto externamente por las regiones abdominal y glútea, el perineo y la zona lumbar. En consecuencia, la pelvis no tiene superficie externa. La pelvis mayor (verde claro) es pélvica en virtud de sus límites óseos pero abdominal en términos de su contenido. La pelvis menor (verde oscuro) proporciona la estructura ósea (esqueleto) para la cavidad pélvica y el perineo profundo.

La pelvis se subdivide en pelvis mayor y menor. La pelvis mayor está rodeada por la cintura pélvica superior. La pelvis mayor está ocupada por las vísceras abdominales inferiores, lo que les brinda una protección similar a la forma en que las vísceras abdominales superiores están protegidas por la caja torácica inferior. La pelvis menor está rodeada por la cintura pélvica inferior, que proporciona el marco esquelético tanto para la cavidad pélvica como para el perineo, compartimentos del tronco separados por el diafragma pélvico musculofascial. Externamente, la pelvis está cubierta o superpuesta por la pared abdominal anterolateral inferior en sentido anterior, la región glútea del miembro inferior en sentido posterolateral y el perineo en sentido inferior.

El término perineo1 se refiere tanto al área de la superficie del tronco entre los muslos y las nalgas, que se extiende desde el cóccix hasta el pubis, como al compartimento poco profundo que se encuentra profundo (superior) a esta área pero inferior al diafragma pélvico. El perineo incluye el ano y los genitales externos: el pene y el escroto del hombre y la vulva de la mujer.

CINTURA PÉLVICA

La cintura pélvica es un anillo de huesos en forma de cuenca que conecta la columna vertebral con los dos fémures. Las funciones principales de la cintura pélvica son

• soportar el peso de la parte superior del cuerpo al estar sentado y de pie
• transferir ese peso del esqueleto axial al apendicular inferior para estar de pie y caminar • proporcionar inserción para los poderosos músculos de la locomoción y la postura y los de la pared abdominal, soportando las fuerzas generadas por sus acciones

En consecuencia, la cintura pélvica es fuerte y rígida, especialmente en comparación con la pectoral. (cintura escapular. Otras funciones de la cintura pélvica son

• contener y proteger las vísceras pélvicas (partes inferiores de las vías urinarias y los órganos reproductores internos) y las vísceras abdominales inferiores (p. ej., intestinos) al tiempo que permiten el paso de sus partes terminales (y, en las mujeres, un feto a término) a través de el perineo
• Proporcionar apoyo a las vísceras abdominopélvicas y al útero grávido (embarazado) • Proporcionar unión a los cuerpos eréctiles de los genitales externos. • Proporcionar unión a los músculos y membranas que ayudan a las funciones enumeradas anteriormente mediante formar el suelo pélvico y llenar los huecos que existen en él o alrededor de él

Huesos y características de la cintura pélvica

En las personas maduras, la cintura pélvica está formada por tres huesos (fig. 6.2A):

• Huesos de la cadera derecha e izquierda (huesos coxales o pélvicos): huesos grandes y de forma irregular, cada uno de los cuales

LGRAWANY
Machine Translated by Google

que se desarrolla a partir de la fusión de tres huesos (ilion, isquion y pubis) • Sacro: formado por la fusión de cinco vértebras sacras, originalmente separadas

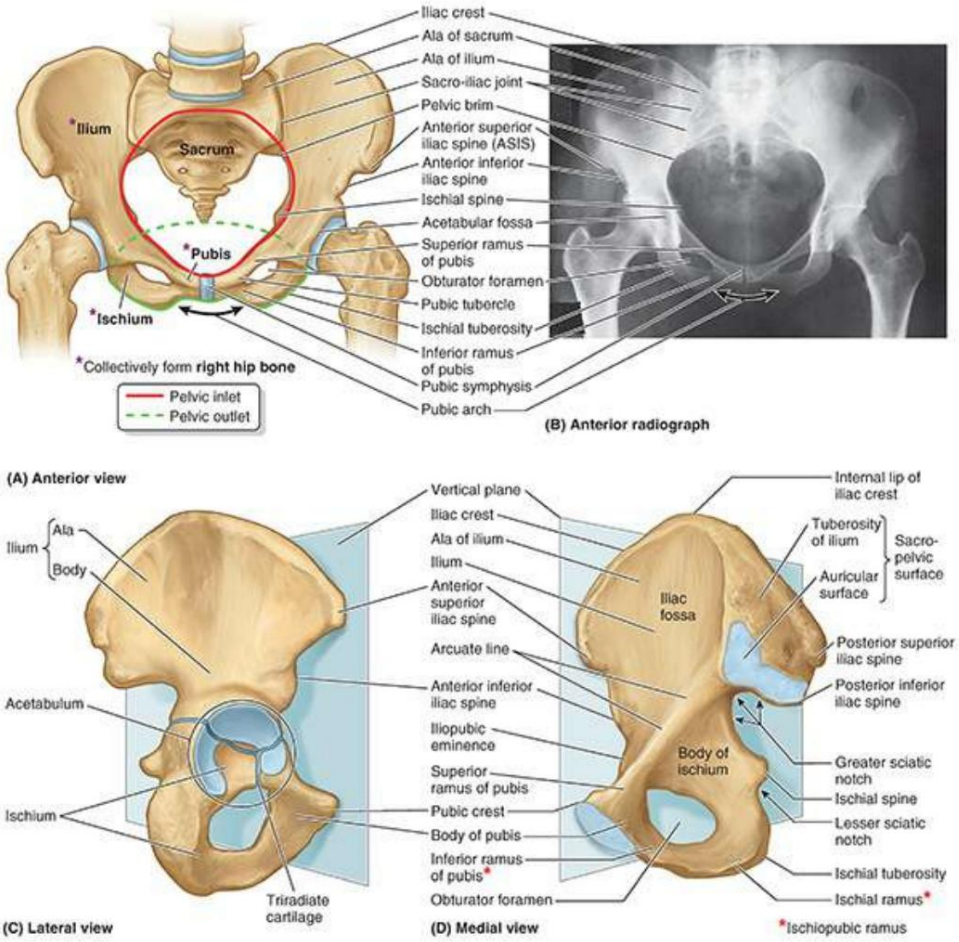

FIGURA 6.2. Cintura pélvica. A. Características de la cintura pélvica. B. Radiografía de la cintura pélvica. La cintura pélvica está formada por dos huesos de la cadera (del esqueleto inferior) anteriormente y lateralmente y el sacro (del esqueleto axial) posteriormente. C. Hueso de la cadera derecha del niño. El hueso de la cadera está en posición anatómica cuando la espina ilíaca anterosuperior (EIAS) y la cara anterior del pubis se encuentran en el mismo plano vertical. El hueso de la cadera preadolescente está compuesto por tres huesos (ilíaco, isquion y pubis) que se unen en el acetábulo en forma de copa. Antes de su fusión, los huesos están unidos por un cartílago trirradiado a lo largo de una línea en forma de Y (azul). D. Hueso coxal derecho de un adulto en posición anatómica. Los huesos están fusionados.

Las caras internas (medial o pélvica) de los huesos de la cadera unen la pelvis, formando sus paredes laterales; Estos aspectos de los huesos se enfatizan aquí. Sus aspectos externos, implicados principalmente en proporcionar inserción a los músculos de las extremidades inferiores, se analizan en el Capítulo 7, Miembros inferiores. Como parte de la columna vertebral, el sacro y el cóccix se analizan en detalle en el Capítulo 2, Espalda.

En bebés y niños, cada hueso de la cadera consta de tres huesos separados unidos por un hueso trirradiado. cartílago en el acetábulo, la depresión en forma de copa en la superficie lateral del hueso de la cadera que se articula con la cabeza del fémur (fig. 6.2C). Después de la pubertad, el ilion, el isquion y el pubis se fusionan para formar el hueso de la cadera. Los huesos de la cadera derecha e izquierda se unen anteriormente en la sínfisis púbica, una articulación cartilaginosa secundaria. Los huesos de la cadera se articulan posteriormente con el sacro en las articulaciones sacroilíacas para formar la cintura pélvica.

Machine Translated by Google

El ilion es la parte superior del hueso de la cadera, con forma de abanico (fig. 6.2B, C). El ala (ala) del ilion representa la extensión del abanico, y el cuerpo del ilion, el mango del abanico. En su cara externa, el cuerpo participa en la formación del acetábulo. La cresta ilíaca, el borde del abanico, tiene una curva que sigue el contorno del ala entre las espinas ilíacas anterosuperiores y posteriores. La superficie cóncava anteromedial del ala forma la fosa ilíaca. Posteriormente, la superficie sacropélvica del ilion presenta una superficie auricular y una tuberosidad ilíaca, para la articulación sinovial y sindesmótica con el sacro, respectivamente.

El isquion tiene cuerpo y rama (L., rama). El cuerpo del isquion ayuda a formar el acetábulo y la rama del isquion forma parte del agujero obturador. La gran protuberancia posteroinferior del isquion es la tuberosidad isquiática. La pequeña proyección posteromedial puntiaguda cerca de la unión de la rama y el cuerpo es la espina isquiática. La concavidad entre la espina isquiática y la tuberosidad isquiática es la escotadura ciática menor. La concavidad mayor, la escotadura ciática mayor, es superior a la espina isquiática y está formada en parte por el ilion.

El pubis es un hueso angulado con una rama superior, que ayuda a formar el acetábulo, y una rama inferior, que contribuye a los bordes óseos del agujero obturador. Un engrosamiento en la parte anterior del cuerpo del pubis es la cresta púbica, que termina lateralmente como una hinchazón prominente, el tubérculo púbico. La parte lateral de la rama púbica superior tiene una cresta oblicua, el pecten pubis (línea pectínea del pubis).

La pelvis se divide en pelvis mayor (falsa) y menor (verdadera) por el plano oblicuo de la entrada pélvica (abertura pélvica superior) (figs. 6.1A y 6.2A). El borde óseo (borde) que rodea y define la entrada pélvica es el borde pélvico, formado por el

- promontorio y ala del sacro (superficie superior de su parte lateral, adyacente al cuerpo de el sacro)
- una línea terminal derecha e izquierda (línea terminal) juntas forman una cresta oblicua continua que consiste en:
  - línea arqueada en la superficie interna del ilion
  - pecten pubis (línea pectínea) y cresta púbica, que forma el borde superior de la rama superior y el cuerpo del pubis

El arco púbico está formado por las ramas isquiopúbicas derecha e izquierda (ramas inferiores unidas de el pubis y el isquion; Figura 6.2A, C). Estos ramos se encuentran en la sínfisis del pubis y sus bordes inferiores definen el ángulo subpúbico (fig. 6.3). El ancho del ángulo subpúbico está determinado por la distancia entre las tuberosidades isquiáticas derecha e izquierda. Esto se puede medir con los dedos enguantados en la vagina durante un examen pélvico.

LGRAWANY
Machine Translated by Google

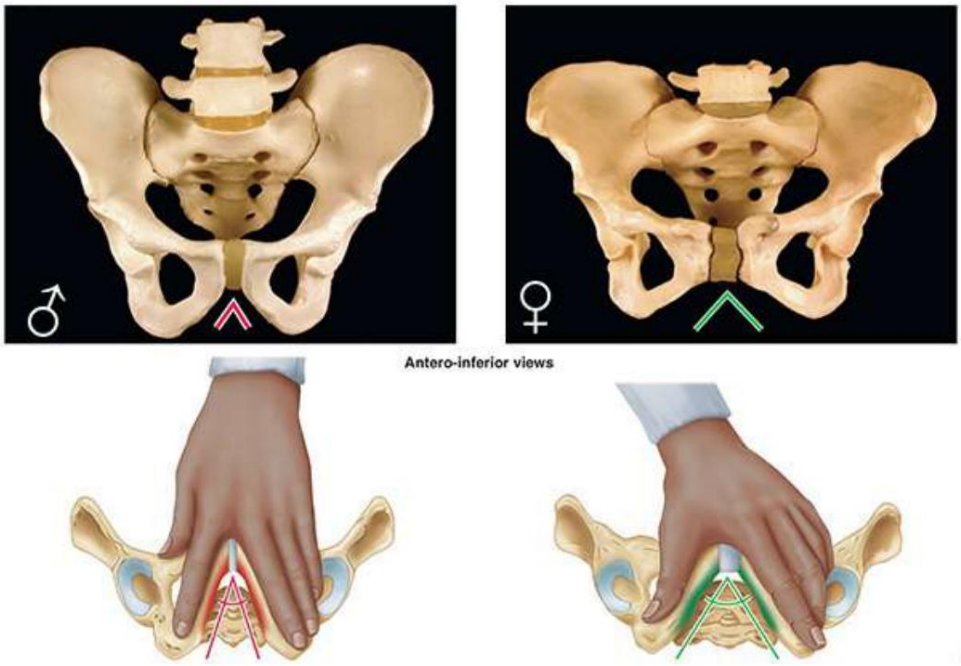

FIGURA 6.3. Fajas pélvicas masculinas y femeninas. Los arcos púbicos o ángulos subpúbicos típicos de cada género (masculino = rojo; femenino = verde) se pueden aproximar separando los dedos índice y medio (lo que demuestra un ángulo subpúbico estrecho de la pelvis masculina) o el pulgar y el índice (lo que demuestra un ángulo subpúbico más amplio de la pelvis femenina).).

La salida pélvica (abertura pélvica inferior) está limitada por (Figs. 6.1A y 6.2A).

• arco púbico anteriormente
• tuberosidades isquiáticas
lateralmente • margen inferior del ligamento sacrotuberoso (que corre entre el cóccix y la tuberosidad isquiática) posterolateralmente
• punta del cóccix posteriormente

La pelvis mayor (falsa pelvis) es la parte de la pelvis (Fig. 6.1)

• superior a la entrada pélvica •
limitado por las alas ilíacas posterolateralmente y la cara anterosuperior de la vértebra S1 posteriormente
• ocupada por vísceras abdominales (p. ej., el íleon y el colon sigmoide)

La pelvis menor (pelvis verdadera) es la parte de la pelvis

• entre la entrada y la salida de la pelvis • delimitado
por las superficies pélvicas de los huesos de la cadera, el sacro y el cóccix • que
incluye la verdadera cavidad pélvica y las partes profundas del perineo (compartimento perineal), específicamente las fosas isquioanales (Fig. .6.1B) • que sea de gran
importancia obstétrica y ginecológica

La superficie superior cóncava del diafragma pélvico musculofascial forma el suelo del verdadera cavidad pélvica, que por tanto es más profunda en el centro. La superficie inferior convexa del diafragma pélvico forma el techo del perineo, que por lo tanto es poco profundo en el centro y profundo.

Machine Translated by Google

periféricamente. Sus partes laterales (fosas isquioanales) se extienden hasta la pelvis menor. Los términos pelvis, pelvis menor y cavidad pélvica comúnmente se usan incorrectamente, como si fueran términos sinónimos.

Orientación de la cintura pélvica

Cuando una persona está en posición anatómica, las espinas ilíacas anterosuperiores derecha e izquierda (ASIS) y la cara anterior de la sínfisis púbica se encuentran en el mismo plano vertical (Fig. 6.2B, C). Cuando se observa una cintura pélvica en esta posición anteriormente (Fig. 6.2A), la punta del cóccix Aparece cerca del centro de la entrada pélvica y de los huesos púbicos y la sínfisis púbica. constituyen más un suelo que soporta peso que una pared anterior. En la vista mediana (Fig. 6.1A), El promontorio sacro se encuentra directamente superior al centro de la salida pélvica (sitio de la cuerpo perineal). En consecuencia, el eje curvo de la pelvis cruza el eje del abdomen. Cavidad en ángulo oblicuo.

Diferencias sexuales de la cintura pélvica

La distinción entre esqueletos masculinos y femeninos es más evidente en la cintura pélvica. la pelvis Las fajas de hombres y mujeres difieren en varios aspectos (Fig. 6.3; Tabla 6.1). estos sexuales Las diferencias se relacionan principalmente con la constitución más pesada y los músculos más grandes de la mayoría de los hombres y con la Adaptación de la pelvis (particularmente la pelvis menor) en las mujeres para el parto. Las diferencias sexuales aparecen durante la gestación respecto al arco púbico. Mayor volumen de La cavidad pélvica y las mayores dimensiones de la cintura en los varones aparecen durante la infancia, con el Las mayores distinciones se desarrollan después de la pubertad. Ver el Cuadro Clínico "Variaciones en Hombres y Pelves femeninos" en este capítulo. Los cambios en la forma pélvica continúan durante toda la vida (ver Huseynov et al., 2016, que proporciona animaciones de cambios en la vida de hombres y mujeres).

TABLA 6.1. COMPARACIÓN DE PELVES HUESAS MASCULINAS Y FEMENINAS

Pelvis ósea	Masculino (♂)	Mujer (♀)
Estructura general	Grueso y pesado	Delgado y ligero
Pelvis mayor (falsa pelvis)	Profundo	Poco profundo
Pelvis menor (pelvis verdadera)	Estrecho y profundo, ahusado	Ancha y poco profunda, cilíndrica.
Entrada pélvica (abertura pélvica superior)	En forma de corazón, estrecha	Ovalada y redondeada; ancho
Salida pélvica (apertura pélvica inferior)	Comparativamente pequeña	Comparativamente grande
Arco púbico y ángulo subpúbico.	Estrecho (<70°)	Ancho (>80°)
agujero obturador	Redondo	Oval
un plato	Grande	Pequeño
muesca ciática mayor	Estrecho (~70°); V invertida	Casi 90°

LGRAWANY
Machine Translated by Google

Articulaciones y ligamentos de la cintura pélvica

Las articulaciones principales de la cintura pélvica son las articulaciones sacroilíacas y la sínfisis del pubis (fig. 6.4A). Las articulaciones sacroilíacas unen el esqueleto axial (esqueleto del tronco, compuesto por la columna vertebral a este nivel) y el esqueleto apendicular inferior (esqueleto del miembro inferior). Las articulaciones lumbosacra y sacrococcígea, aunque son articulaciones del esqueleto axial, están directamente relacionadas con la cintura pélvica. Los ligamentos fuertes sostienen y fortalecen estas articulaciones.

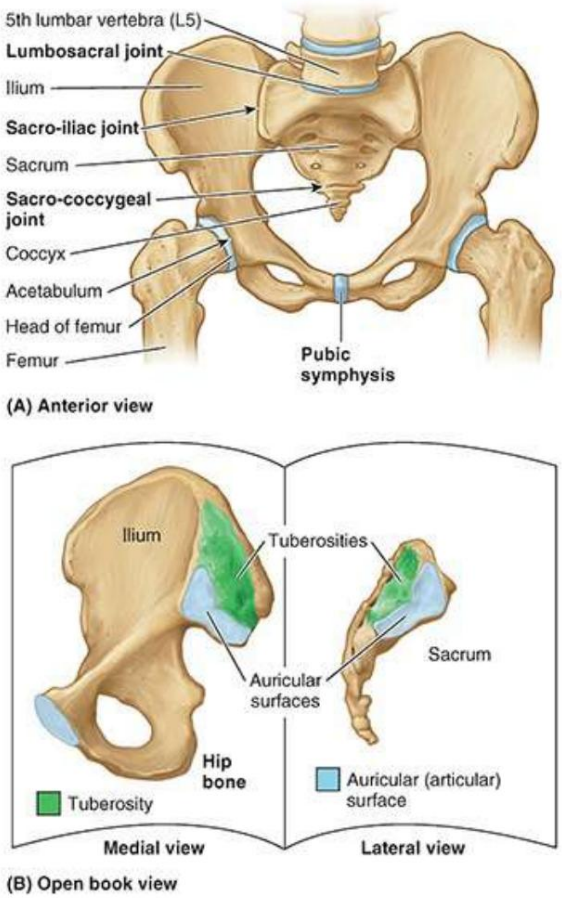

FIGURA 6.4. Articulaciones de la cintura pélvica. A. Descripción general. Las articulaciones sacroilíacas unen los esqueletos axial y apendicular inferior. Las articulaciones lumbosacra y sacrococcígea son articulaciones del esqueleto axial directamente relacionadas con la cintura pélvica. B. Vista en libro abierto de las superficies articuladas de la articulación sacroilíaca.

ARTICULACIONES SACRILOLIACAS

Las articulaciones sacroilíacas son articulaciones compuestas fuertes que soportan peso y constan de una articulación sinovial anterior (entre las superficies auriculares en forma de oreja del sacro y el ilion, cubierta por cartílago articular) y una sindesmosis posterior (una articulación fibrosa entre las tuberosidades de estos huesos) (Fig. 6.4B). Las superficies auriculares de la articulación sinovial tienen elevaciones y depresiones irregulares pero congruentes que se entrelazan (fig. 6.5A-C). Las articulaciones sacroilíacas se diferencian de la mayoría de las articulaciones sinoviales en que sólo permiten una movilidad muy limitada, una consecuencia necesaria de su función de transmitir el peso de la mayor parte del cuerpo a los huesos de la cadera.

Machine Translated by Google

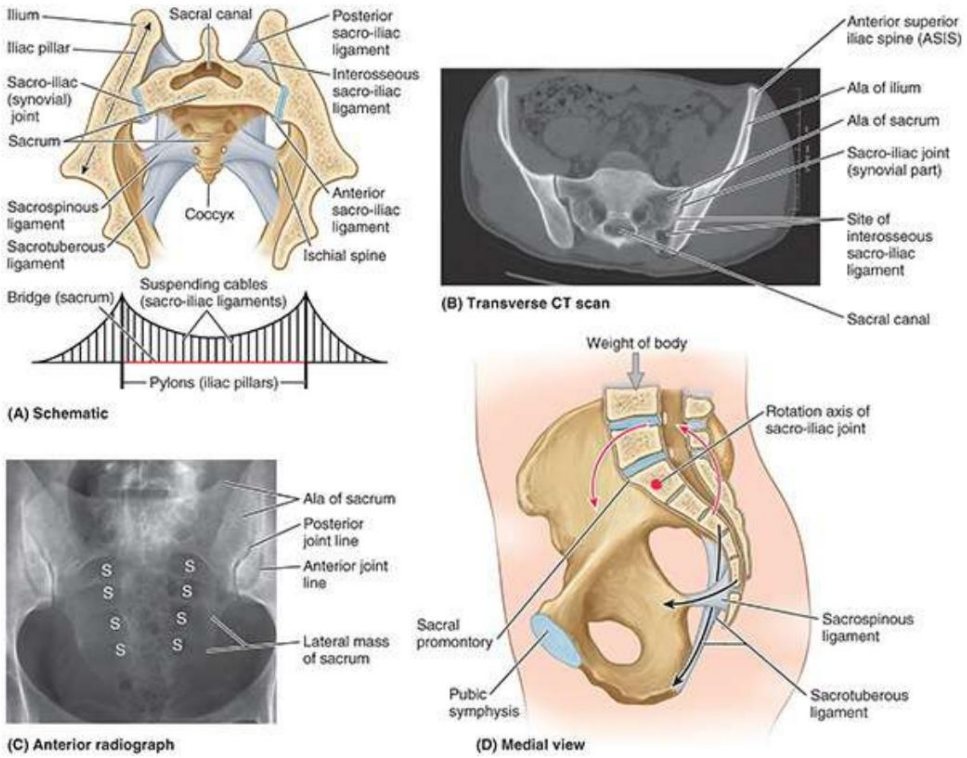

FIGURA 6.5. Articulaciones sacroilíacas y sínfisis púbica con ligamentos asociados. A. Transferencia de peso del sacro a los ilíacos. Los fuertes ligamentos sacroilíacos interóseos se encuentran profundos (anteroinferiores) a los ligamentos sacroilíacos posteriores y constan de fibras más cortas que conectan la tuberosidad del sacro con la tuberosidad del ilion. El sacro está suspendido del ilion (ilíaco izquierdo y derecho) como la porción central de un puente colgante suspendido de los pilones en cada extremo. B. Tomografía computarizada de las porciones sinovial y sindesmótica de la articulación sacroilíaca. C. Aspecto radiológico de las articulaciones sacroilíacas. Debido a que las superficies articulares son irregulares y ligeramente oblicuas, las partes anterior y posterior de la articulación aparecen por separado. S, agujeros sacros. D. Transferencia de peso al sacro. El peso corporal se transmite al sacro anterior al eje de rotación en la articulación sacroilíaca. La tendencia al aumento de peso o fuerza para rotar el sacro superior hacia delante e inferior es resistida por los fuertes ligamentos sacrotuberosos y sacroespinosos que anclan el sacro inferior y el cóccix al isquion.

El peso se transfiere desde el esqueleto axial al ilíaco (plural de ilion) a través de los ligamentos sacroilíacos (fig. 6.4A), luego a los fémures al estar de pie y a las tuberosidades isquiáticas al sentarse. Mientras se mantenga una aposición estrecha entre las superficies articulares, las articulaciones sacroilíacas permanecen estables. A diferencia de una piedra angular en la parte superior de un arco, el sacro en realidad está suspendido entre los huesos ilíacos y está firmemente unido a ellos mediante ligamentos sacroilíacos posteriores e interóseos (fig. 6.5A).

Los delgados ligamentos sacroilíacos anteriores son simplemente la parte anterior de la cápsula fibrosa de la parte sinovial de la articulación (figs. 6.5A y 6.6). Los abundantes ligamentos interóseos sacroilíacos (que se encuentran profundamente entre las tuberosidades del sacro y el ilion y ocupan un área de aproximadamente 10 cm2) son las estructuras primarias involucradas en la transferencia del peso de la parte superior del cuerpo desde el esqueleto axial a los dos ilia del esqueleto apendicular (Fig. 6.5A).

LGRAWANY
Machine Translated by Google

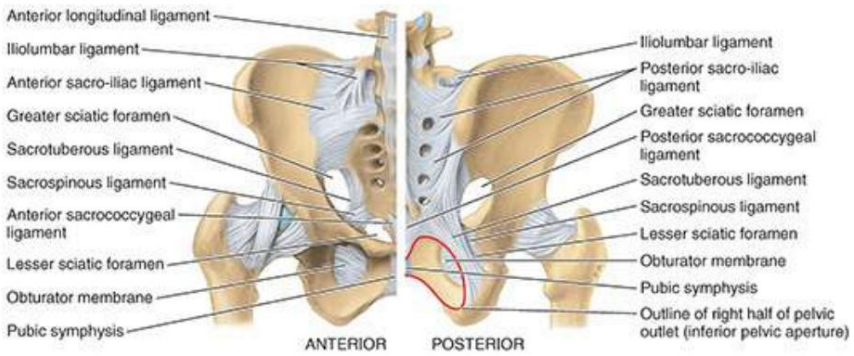

FIGURA 6.6. Ligamentos de la cintura pélvica. Los ligamentos de la articulación de la cadera (mostrados pero no etiquetados) se identifican en el Capítulo 7, Miembro inferior.

Los ligamentos sacroilíacos posteriores son la continuación externa posterior de la misma masa de tejido fibroso (figs. 6.5A y 6.6). Debido a que las fibras de los ligamentos interóseo y sacroilíaco posterior corren oblicuamente hacia arriba y hacia afuera desde el sacro, el peso axial que empuja hacia abajo el sacro en realidad tira de los ilíacos hacia adentro (medialmente) de modo que comprimen el sacro entre ellos, bloqueando los irregulares pero superficies congruentes de las articulaciones sacroilíacas juntas. Los ligamentos iliolumbares son ligamentos accesorios de este mecanismo (fig. 6.6).

Inferiormente, los ligamentos sacroilíacos posteriores están unidos por fibras que se extienden desde la parte posterior. margen del ilion (entre las espinas ilíacas posterosuperior y posteroinferior) y la base del cóccix para formar el ligamento sacrotuberoso masivo (fig. 6.6). Este ligamento pasa desde el ilion posterior y el sacro lateral y el cóccix hasta la tuberosidad isquiática, transformando la escotadura ciática del hueso de la cadera en un gran agujero ciático. El ligamento sacroespinoso, que pasa desde el sacro lateral y el cóccix hasta la columna isquiática, subdivide este agujero en agujeros ciáticos mayores y menores.

Por lo general, el movimiento en la articulación sacroilíaca está limitado por el entrelazamiento de los huesos de la articulación y los ligamentos sacroilíacos a ligeros movimientos de deslizamiento y rotación (fig. 6.5D). Al aterrizar después de un salto de altura o al levantar pesas en posición de pie, se transmite una fuerza excepcional a través de los cuerpos de las vértebras lumbares hasta el extremo superior del sacro. Debido a que esta transferencia de peso se produce por delante del eje de las articulaciones sacroilíacas, el extremo superior del sacro se empuja hacia abajo y hacia delante. Sin embargo, la rotación del sacro superior está contrarrestada por los fuertes ligamentos sacrotuberoso y sacroespinoso, que anclan el extremo inferior del sacro al isquion, impidiendo su rotación superior y posterior (Figs. 6.5D y 6.6). Al permitir sólo un ligero movimiento hacia arriba del extremo inferior del sacro en relación con los huesos de la cadera, se proporciona resiliencia a la región sacroilíaca cuando la columna vertebral sufre aumentos repentinos de fuerza o peso.

SÍNFISIS PÚBICA

La sínfisis púbica consta de un disco interpúbico fibrocartilaginoso y ligamentos circundantes que unen los cuerpos de los huesos púbicos en el plano medio (fig. 6.7). El disco interpúbico suele ser más ancho en las mujeres. Los ligamentos que unen los huesos se engrosan en los márgenes superior e inferior de la sínfisis, formando ligamentos púbicos superiores e inferiores. El superior

Machine Translated by Google

El ligamento púbico conecta las caras superiores de los cuerpos púbicos y el disco interpúbico y se extiende lateralmente hasta los tubérculos púbicos. El ligamento púbico inferior (arqueado) es un arco grueso de fibras que conecta las caras inferiores de los componentes de la articulación, redondeando el ángulo subpúbico al formar el vértice del arco púbico (fig. 6.3). Las fibras decusantes de las inserciones tendinosas del recto abdominal y los músculos oblicuos externos también fortalecen la sínfisis púbica en dirección anterior (véase el Capítulo 5, Abdomen).

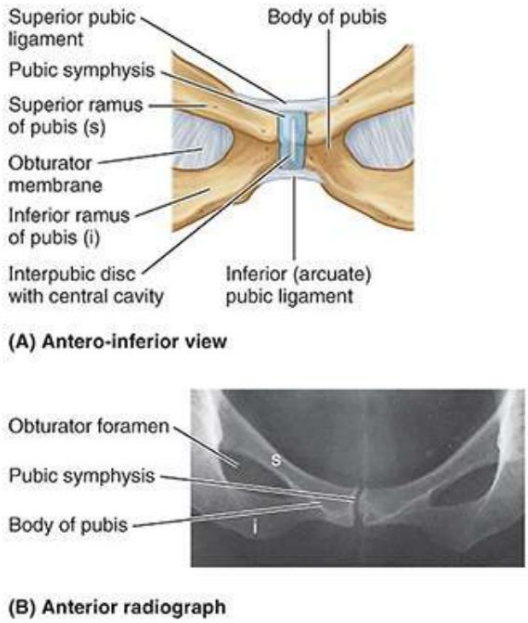

FIGURA 6.7. Huesos púbicos y sínfisis púbica. A. Sínfisis púbica. La sínfisis púbica es una articulación cartilaginosa secundaria entre los cuerpos de los huesos púbicos. B. Aspecto radiológico de la sínfisis púbica en posición anatómica. Los cuerpos de los huesos púbicos están casi horizontales y la articulación parece escorzada en esta posición.

ARTICULACIONES LUMBOSACRAS

Las vértebras L5 y S1 se articulan en la articulación intervertebral anterior (IV) formada por el disco L5/S1 IV entre sus cuerpos (Fig. 6.4A) y en dos articulaciones cigapofisarias posteriores (articulaciones facetarias) entre las apófisis articulares de estas vértebras (Fig. 6.1). Las carillas de la vértebra S1 miran posteromedialmente, entrelazándose con las carillas articulares inferiores de la vértebra L5 que miran anterolateralmente, evitando que la vértebra lumbar se deslice anteriormente hacia abajo por la inclinación del sacro.

Estas articulaciones están reforzadas aún más por ligamentos iliolumbares en forma de abanico que se irradian desde las apófisis transversas de la vértebra L5 hasta los ilíacos (fig. 6.6).

ARTICULACIÓN SACROCÓCÍGEA

La articulación sacrococcígea es una articulación cartilaginosa secundaria (fig. 6.4A) con un disco intravenoso.

El fibrocartílago y los ligamentos unen el vértice del sacro con la base del cóccix. Los ligamentos sacrococcígeos anterior y posterior son hebras largas que refuerzan la articulación (fig. 6.6).

CLÍNICO

LGRAWANY
Machine Translated by Google

CAJA

CINTURA PÉLVICA

Variaciones en la pelvis masculina y femenina

Aunque las diferencias anatómicas entre la pelvis masculina y femenina suelen ser distintas, la pelvis de cualquier persona puede tener algunas características del sexo opuesto. Los tipos de pelvis que se muestran en la Figura B6.1A y C son más comunes en hombres, B y A en mujeres blancas y B y C en mujeres negras, mientras que D es poco común en ambos sexos. La pelvis ginecoide es del tipo femenino normal (fig. B6.1B); su entrada pélvica suele tener una forma ovalada redondeada y un diámetro transversal amplio. Una pelvis platipoide o marcadamente androide (masculina o en forma de embudo) en una mujer puede presentar riesgos para el éxito del parto vaginal del feto (fig. B6.1A).

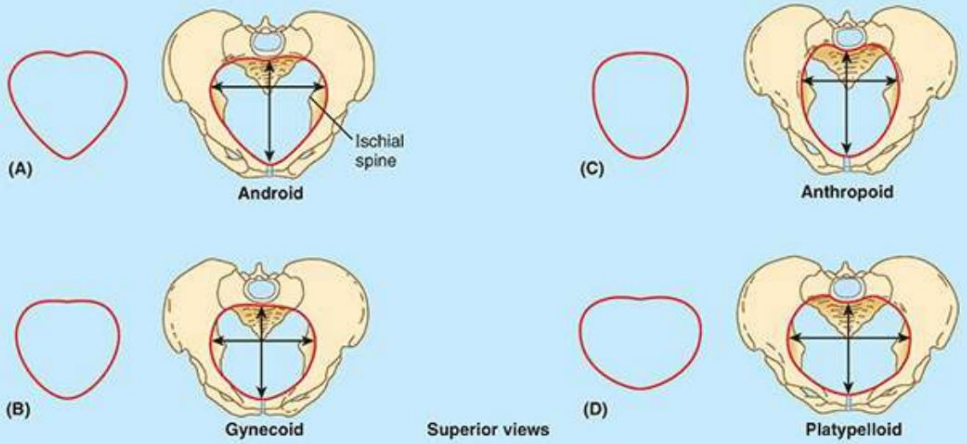

FIGURA B6.1. Variaciones en la forma de la entrada pélvica.

En medicina forense (la aplicación de los conocimientos médicos y anatómicos a los efectos de la ley), la identificación de restos óseos humanos suele implicar el diagnóstico del sexo. Un foco primordial de atención es la cintura pélvica porque las diferencias sexuales suelen ser claramente visibles. Incluso fragmentos de la cintura pélvica son útiles para determinar el sexo.

Diámetros pélvicos (conjugados)

El tamaño de la pelvis menor es particularmente importante en obstetricia porque es el canal óseo a través del cual pasa el feto durante el parto normal. Para determinar la capacidad de la pelvis femenina para tener hijos, se tienen en cuenta los diámetros de la pelvis menor. se observan radiográficamente o manualmente durante un examen pélvico. El diámetro anteroposterior (AP) mínimo de la pelvis menor, el conjugado verdadero (obstétrico) desde la mitad del promontorio sacro hasta el margen posterosuperior (punto más cercano) de la sínfisis púbica (Fig. B6.2A, B), es el más estrecho. Distancia fija que debe recorrer la cabeza del bebé en un parto vaginal. Sin embargo, esta distancia no se puede medir directamente durante

Machine Translated by Google

un examen pélvico debido a la presencia de la vejiga. En consecuencia, el conjugado diagonal (Fig. B6.2B) se mide palpando el promontorio sacro con la punta del dedo medio, usando la otra mano para marcar el nivel del margen inferior de la sínfisis púbica en la mano examinadora (Fig. B6.2C). Después de retirar la mano examinadora, se mide la distancia entre la punta del dedo índice (1,5 cm más corto que el dedo medio) y el nivel marcado de la sínfisis púbica para estimar el verdadero conjugado, que debe ser de 11,0 cm o más.

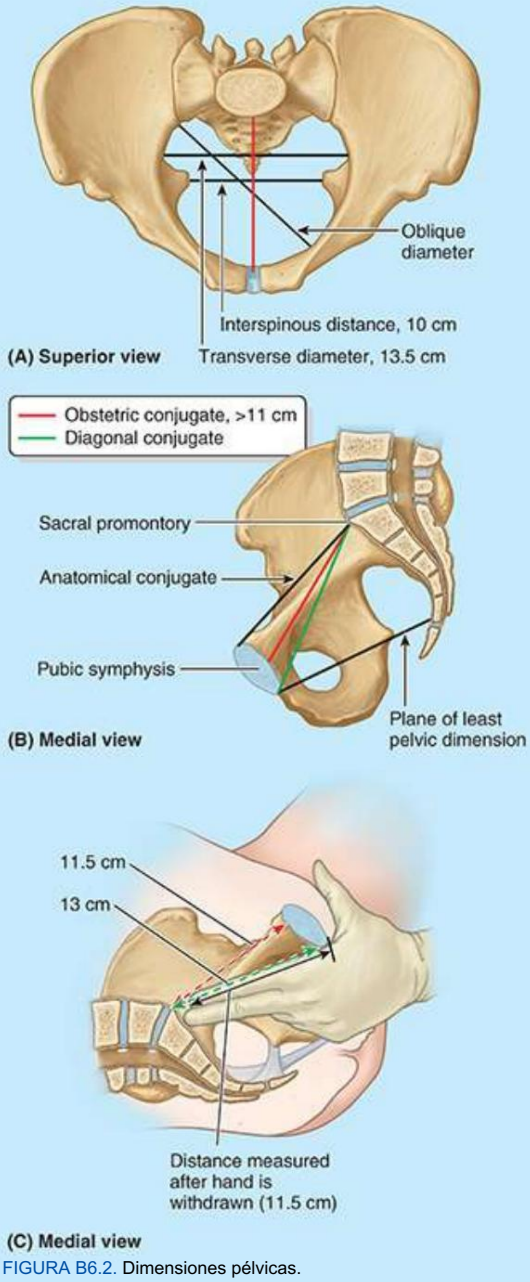

FIGURA B6.2. Dimensiones pélvicas.

En todas las cinturas pélvicas, las espinas isquiáticas se extienden una hacia la otra y la distancia interespinosa entre ellas normalmente es la parte más estrecha del canal pélvico (el conducto

LGRAWANY
Machine Translated by Google

a través de la entrada pélvica, la pelvis menor y la salida pélvica) a través de la cual debe pasar la cabeza del bebé al nacer (Fig. B6.2B), pero no es una distancia fija (consulte el recuadro clínico "Relajación de los ligamentos pélvicos y aumento de la movilidad de las articulaciones"). al final del embarazo" a continuación). Durante un examen pélvico, si las tuberosidades isquiáticas están lo suficientemente separadas como para permitir que tres dedos entren en la vagina uno al lado del otro, el ángulo subpúbico se considera lo suficientemente ancho como para permitir el paso de una cabeza fetal promedio a término.

Fracturas pélvicas

La compresión anteroposterior de la pelvis ocurre durante accidentes por aplastamiento (p. ej., cuando un objeto pesado cae sobre la pelvis; figura B6.3A). Este tipo de traumatismo produce comúnmente fracturas de las ramas del pubis. Cuando la pelvis se comprime lateralmente, el acetábulo y el ilíaco se comprimen uno hacia el otro y pueden romperse.

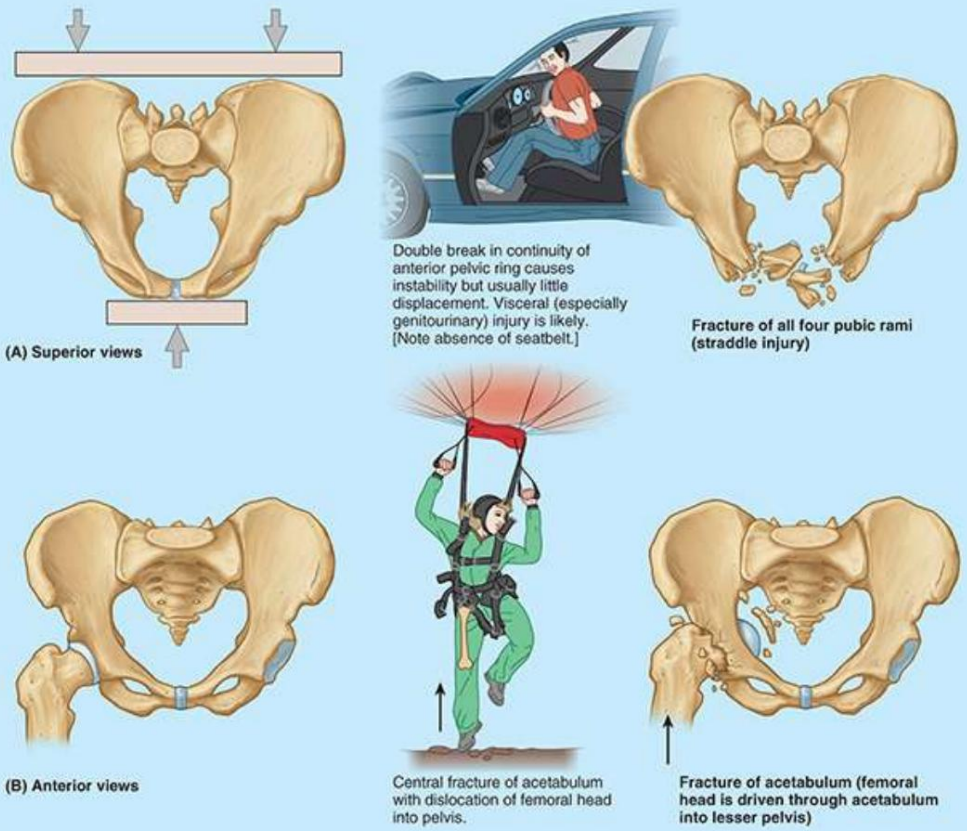

FIGURA B6.3. Fracturas pélvicas.

Las fracturas del anillo pélvico óseo casi siempre son fracturas múltiples o una fractura combinada con una luxación articular. Para ilustrar esto, intente romper un anillo de pretzel en un solo punto. Algunas fracturas pélvicas son el resultado del desgarro del hueso por parte de los fuertes ligamentos asociados con las articulaciones sacroilíacas. (Estos ligamentos se muestran en las figuras 6.3 y 6.4A.)

Las fracturas pélvicas pueden deberse a un traumatismo directo de los huesos pélvicos, como ocurre durante un accidente automovilístico (fig. B6.3A). También pueden ser causados por fuerzas transmitidas a la

Machine Translated by Google

huesos pélvicos de las extremidades inferiores durante caídas sobre los pies (Fig. B6.3B). Las áreas débiles de la pelvis, donde a menudo ocurren fracturas, son las ramas púbicas, los acetábulos (o el área que los rodea inmediatamente), la región de las articulaciones sacroilíacas y las alas del ilion.

Las fracturas pélvicas pueden causar lesiones a los tejidos blandos, vasos sanguíneos, nervios y órganos de la pelvis. Las fracturas en el área pubobturatriz son relativamente comunes y a menudo complicadas debido a su relación con la vejiga urinaria y la uretra, que pueden romperse o desgarrarse.

Las caídas sobre los pies o las nalgas desde una escalera alta pueden empujar la cabeza del fémur a través del acetábulo hacia la cavidad pélvica, dañando las vísceras, los nervios y los vasos pélvicos. En personas menores de 17 años, el acetábulo puede fracturarse a través del cartílago trirradiado en sus tres partes de desarrollo (v. fig. 6.2C) o los márgenes acetabulares óseos pueden desprenderse.

Relajación de los ligamentos pélvicos y aumento de las articulaciones. Movilidad al final del embarazo

La cavidad más grande del disco interpúbico en las mujeres (ver Fig. 6.3) aumenta de tamaño durante el embarazo. Este cambio aumenta la circunferencia de la pelvis menor y contribuye a una mayor flexibilidad de la sínfisis púbica. Aumento de los niveles de sexo.
Las hormonas y la presencia de la hormona relaxina hacen que los ligamentos pélvicos se relajen durante la segunda mitad del embarazo, lo que permite un mayor movimiento en las articulaciones pélvicas.
La relajación de las articulaciones sacroilíacas y la sínfisis púbica permite un aumento de hasta 10 a 15% en los diámetros (principalmente transversales, incluida la distancia interespinosa; figura B6.2A), lo que facilita el paso del feto a través del canal pélvico. El cóccix también puede moverse hacia atrás.

El único diámetro que no se ve afectado es el diámetro verdadero (obstétrico) entre el promontorio sacro y la cara posterosuperior de la sínfisis púbica (fig. B6.2A, B).
La relajación de los ligamentos sacroilíacos hace que el mecanismo de bloqueo de la articulación sacroilíaca se vuelva menos efectivo, lo que permite una mayor rotación de la pelvis y contribuye a la postura lordótica (espalda hueca, espalda en silla de montar) que a menudo se asume durante el embarazo con el cambio en el centro. de gravedad. La relajación de los ligamentos no se limita a la pelvis y la posibilidad de dislocación de las articulaciones aumenta durante la última etapa del embarazo.

Espondilolisis y espondilolistesis

La espondilólisis es un defecto que permite separar parte de un arco vertebral (la proyección posterior del cuerpo vertebral que rodea el canal espinal y soporta las apófisis articulares, transversales y espinales) de su cuerpo. La espondilólisis de la vértebra L5 produce la separación del cuerpo vertebral de la parte de su arco vertebral que soporta las apófisis articulares inferiores (fig. B6.4A). Las apófisis articulares inferiores de L5.

LGRAWANY
Machine Translated by Google

normalmente se entrelazan con las apófisis articulares del sacro. Cuando el defecto es bilateral, el cuerpo de la vértebra L5 puede deslizarse anteriormente sobre el sacro (espondilolistesis) de modo que se superponga al promontorio sacro (fig. B6.4B, C). La intrusión del cuerpo L5 en la entrada pélvica reduce el diámetro AP de la entrada pélvica, lo que puede interferir con el parto. También puede comprimir los nervios espinales, provocando dolor en la espalda baja o en las extremidades inferiores.

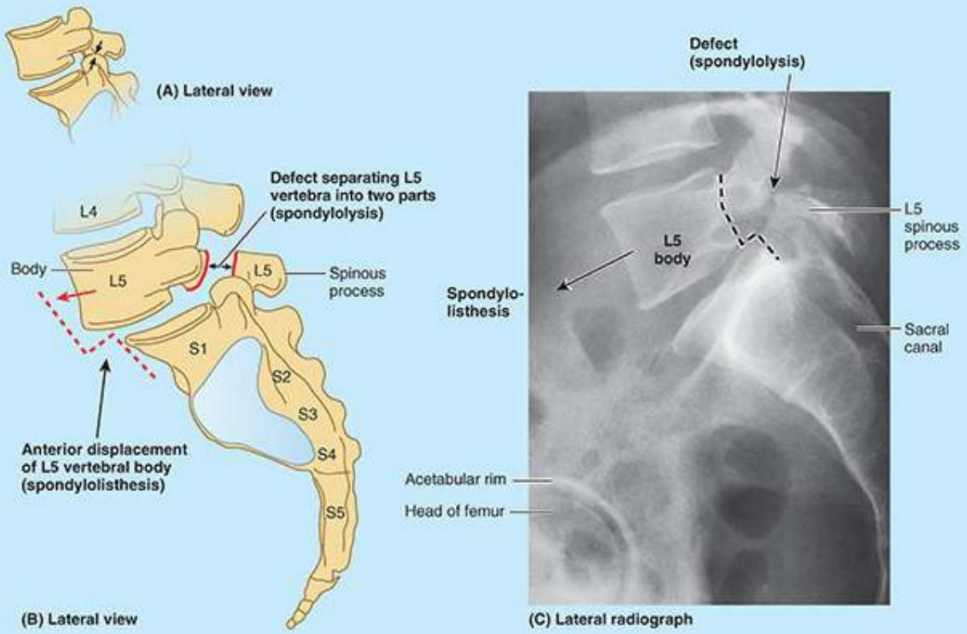

FIGURA B6.4. Espondilolisis y espondilolistesis. A. Vértebra L5 normal con apófisis articulares intactas. B. Esquemático. C. Radiografía. La línea discontinua sigue los márgenes vertebrales posteriores de L5 y el sacro.

Los obstetras prueban la espondilolistesis pasando los dedos a lo largo de la espinosa lumbar. procesos. Una apófisis de L5 anormalmente prominente indica que la parte anterior de la vértebra L5 y la columna vertebral superior a ella pueden haberse movido anteriormente en relación con el sacro y el arco vertebral de L5. Se toman imágenes médicas, como la resonancia magnética (MRI) sagital, para confirmar el diagnóstico y medir el diámetro AP de la entrada pélvica.

Conclusión: pelvis y cintura pélvica

Pelvis: La pelvis es el espacio encerrado por la cintura pélvica, que se subdivide en pelvis mayor (la parte inferior de la cavidad abdominal, que recibe la protección de las alas de los iliares) y pelvis menor (el espacio dentro de la cavidad ósea). anillo de la pelvis inferior al borde pélvico). ■ La pelvis menor proporciona el marco esquelético tanto para la cavidad pélvica como para el perineo, que están separados por el diafragma pélvico musculofascial. ■ El término perineo se refiere tanto a la región que incluye el ano como

Machine Translated by Google

genitales externos y a un compartimento poco profundo y profundo en esa área. ■ La pared abdominal anterolateral inferior, la región glútea y el perineo se superponen a la pelvis.

Cintura pélvica: la cintura pélvica es un anillo óseo articulado compuesto por el sacro y dos huesos de la cadera. Mientras que la cintura pélvica es parte del esqueleto apendicular del miembro inferior, el sacro también es parte del esqueleto axial, que se continúa con las vértebras lumbares por arriba y el cóccix por abajo. ■ Los huesos de la cadera se forman por la fusión del ilion, isquion y pubis. ■ Las funciones principales de la cintura pélvica son soportar y transferir peso; Las funciones secundarias incluyen protección y soporte de las vísceras abdominopélvicas y alojamiento y unión de las estructuras de los sistemas genital y urinario. ■ La cintura pélvica está en posición anatómica cuando sus tres puntos más anteriores (EIAS derecha e izquierda y cara anterior de la sínfisis púbica) se encuentran en el mismo plano vertical. ■ Las pelusas masculinas y femeninas son distintas. Los rasgos característicos de la pelvis femenina normal (ginecoide) reflejan el hecho de que el feto debe atravesar el canal pélvico durante el parto. ■ Debido a que las pelvis femeninas atípicas pueden no ser propicias para un parto vaginal, la determinación de los diámetros pélvicos es de importancia clínica.

Articulaciones de la pelvis: Las articulaciones sacroilíacas son articulaciones sinoviales y sindesmóticas compuestas especializadas, cuyas estructuras reflejan tanto las funciones primarias (soporte de peso/transferencia de peso y estabilidad) como las secundarias (parto) de la pelvis. ■ Los fuertes ligamentos interóseos y sacroilíacos posteriores suspenden el sacro entre los iliacos, transfiriendo peso y estabilizando el anillo óseo de la pelvis. ■ Las articulaciones sinoviales permiten un movimiento ligero pero significativo durante el parto, cuando las hormonas ablandan la sínfisis púbica y los ligamentos. ■ Para contrarrestar el peso de la parte superior del cuerpo y las fuerzas adicionales generadas por actividades, como saltar y soportar cargas, que son recibidas por el sacro superior anterior al eje de rotación de las articulaciones sacroilíacas, se ancla el extremo inferior del sacro. al isquion por los importantes ligamentos sacrotuberoso y sacroespinoso.

CAVIDAD PÉLVICA

La cavidad abdominopélvica se extiende hacia arriba hasta la caja torácica y hacia abajo hasta la pelvis, de modo que sus partes superior e inferior están relativamente protegidas (fig. 6.8A). Por lo tanto, las heridas perforantes en el tórax o la pelvis pueden afectar la cavidad abdominopélvica y su contenido.

LGRAWANY
Machine Translated by Google

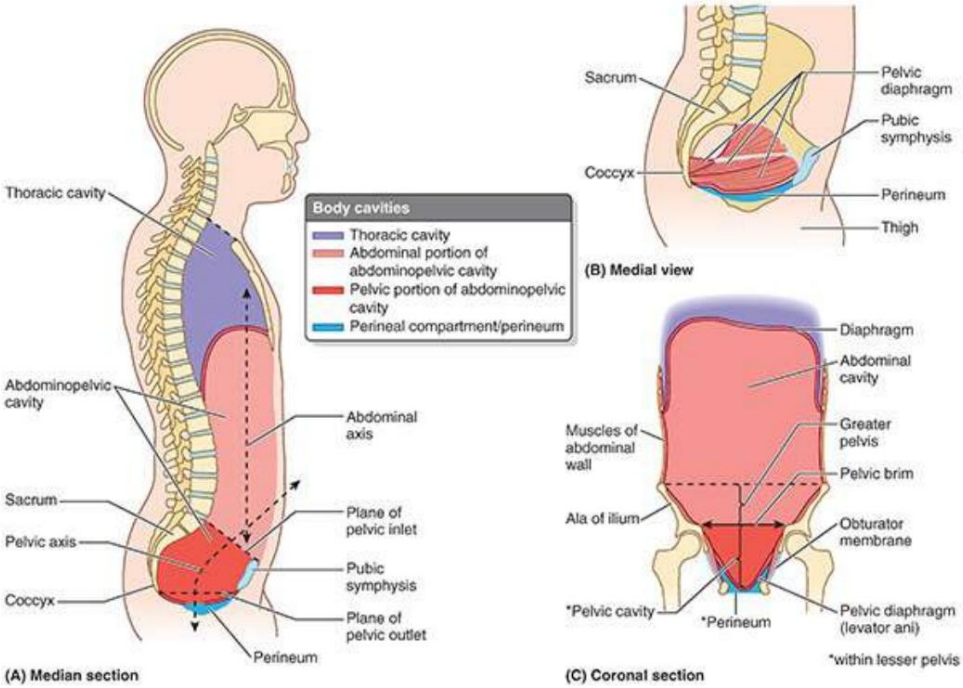

FIGURA 6.8. Cavidades torácica y abdominopélvica. A. Descripción general. Aunque la pelvis mayor y la cavidad pélvica son en realidad continuas, están delimitadas por el plano de la entrada pélvica (definido por el borde pélvico). B. Diafragma pélvico que separa la pelvis menor y el perineo. C. Cavidad abdominopélvica.

La cavidad pélvica en forma de embudo (el espacio delimitado periféricamente por las paredes y el suelo pélvicos óseos, ligamentosos y musculares) es la parte inferoposterior de la cavidad abdominopélvica. La cavidad pélvica se continúa con la cavidad abdominal en la entrada de la pelvis, pero está angulada posteriormente desde ella (fig. 6.8A, C). Aunque continuas, las cavidades abdominal y pélvica se describen por separado con fines descriptivos, lo que facilita el abordaje regional.

La cavidad pélvica contiene las partes terminales de los uréteres, la vejiga urinaria, el recto, la pelvis. órganos genitales, vasos sanguíneos, linfáticos y nervios. Además de estas vísceras claramente pélvicas, también contiene lo que podría considerarse un exceso de vísceras abdominales: asas del intestino delgado (principalmente íleon) y, frecuentemente, del intestino grueso (apéndice y colon transverso y/o sigmoide).

La cavidad pélvica está limitada inferiormente por el diafragma pélvico musculofascial, que está suspendido por encima (pero desciende centralmente hasta el nivel de) la salida pélvica, formando un suelo pélvico en forma de cuenco. La cavidad pélvica está limitada posteriormente por el cóccix y el sacro más inferior, con la parte superior del sacro formando un techo sobre la mitad posterior de la cavidad (Fig. 6.8A, B).

Los cuerpos de los huesos púbicos y la sínfisis púbica que los une forman un hueso anteroinferior. pared que es mucho menos profunda (más corta) que la pared posterosuperior y el techo formado por el sacro y el cóccix. En consecuencia, el eje de la pelvis (una línea en el plano medio definida por el punto central de la cavidad pélvica en cada nivel) está curvado y gira alrededor de la sínfisis púbica (fig. 6.8A). La forma curva del eje pélvico y la disparidad en profundidad entre las paredes anterior y posterior de la cavidad son factores importantes en el mecanismo del paso fetal a través del canal pélvico.

Machine Translated by Google

Paredes y suelo de la cavidad pélvica.

La cavidad pélvica tiene una pared anteroinferior, dos paredes laterales, una pared posterior y un piso (Fig. 6.9A). En la figura 6.10 se muestran los músculos que forman las paredes y el suelo de la cavidad pélvica . Las inserciones proximales y distales, la inervación y las acciones principales de los músculos se describen en la tabla 6.2.

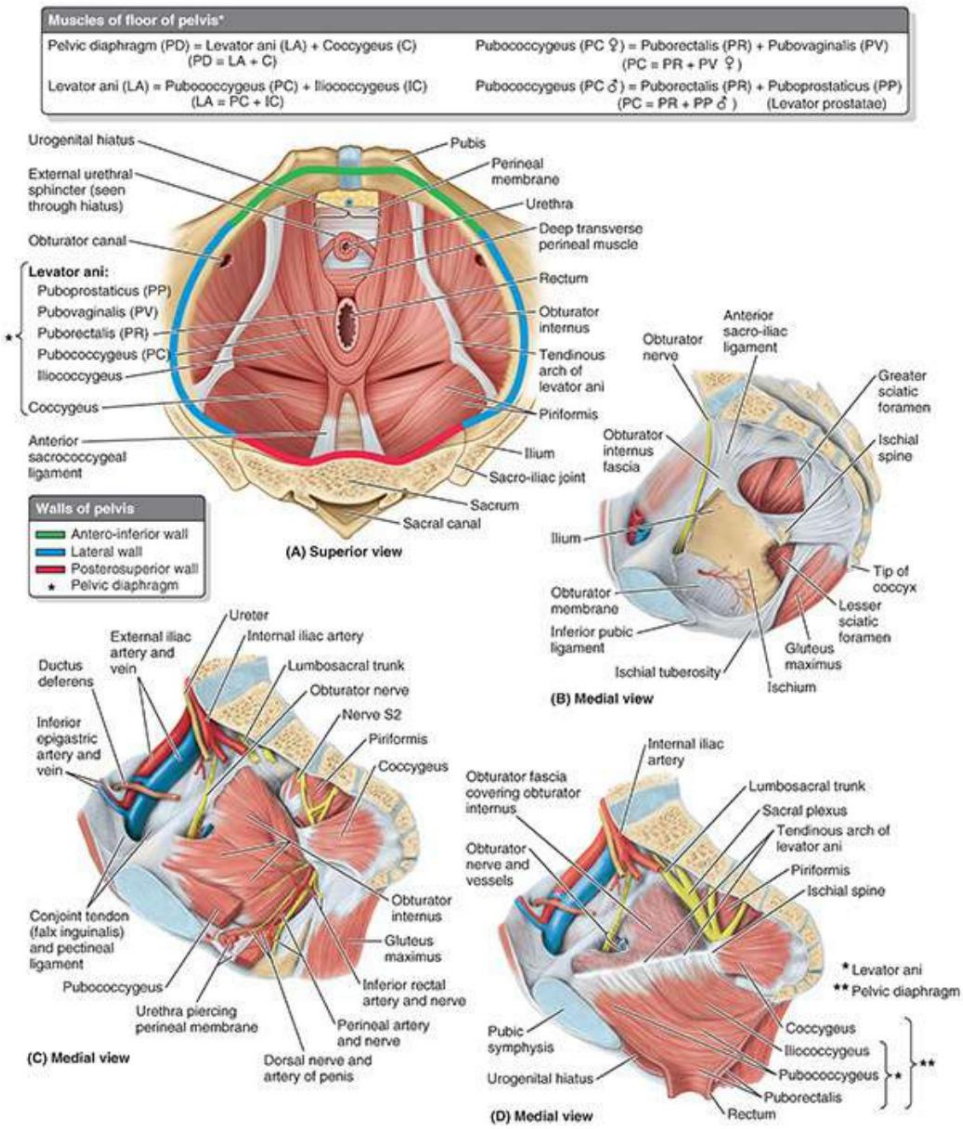

FIGURA 6.9. Suelo y paredes de pelvis. A. Suelo de la pelvis. El suelo pélvico está formado por el diafragma pélvico, rodeado y suspendido en parte de la sínfisis y los huesos del pubis por delante, los iliares por fuera y el sacro y el cóccix por detrás. B-D. Reconstrucción seriada de estructuras parietales de hemipelvis derecha. B. Pared osteoligamentosa. Posterolateralmente, el cóccix y la parte inferior del sacro están unidos a la tuberosidad isquiática por el ligamento sacrotuberoso y a la columna isquiática por el ligamento sacroespinoso. La membrana obturatriz, compuesta de fuertes fibras entrelazadas, llena el agujero obturador. C. Pared muscular. Los músculos de la pelvis menor se agregan a la parte B. El obturador interno protege la pared lateral de la pelvis y sus fibras convergen para escapar posteriormente a través del agujero ciático menor (ver parte B). D. Suelo muscular. Se agrega el elevador del ano a la parte C. Está suspendido de un engrosamiento en la fascia obturatriz (el arco tendinoso), que se extiende desde el cuerpo púbico hasta la columna isquiática.

LGRAWANY
Machine Translated by Google

TABLA 6.2. MÚSCULOS DE LAS PAREDES Y DEL SUELO PÉLVICO

Perímetro	Músculo	proximal Adjunto	distal Adjunto	Inervación	Acción principal
pared lateral	Obturador interno	Superficies pélvicas de la ilion e isquion; tapón de membrana	Trocánter mayor del fémur	Nervio al obturador interno (L5, S1, S2)	Gira la articulación de la cadera lateralmente; ayuda a sostener la cabeza del fémur en plato
Póster de pared superior	piriforme	Superficie pélvica de S2–segmentos S4; margen superior de la escotadura ciática mayor y sacrotuberoso ligamento	Trocánter mayor del fémur	ramas anteriores de S1 y S2	Gira la articulación de la cadera lateralmente y la abduce; ayuda a sostener la cabeza del fémur en el plato
Piso	Coccígeo (isquiococcígeo)	Espina ciática	extremo inferior del sacro y cóccix	Ramas de la columna vertebral S4 y S5. nervios	Forma una pequeña parte del diafragma pélvico que sostiene las vísceras pélvicas; flexiona el cóccix
	elevador del ano (puborrectal, pubococcígeo e iliococcígeo)	Cuerpo del pubis; arco tendinoso de fascia obturadora; espina ciática	Cuerpo perineal; cóccix; ligamento anococcígeo; paredes de la próstata o la vagina, el recto y el canal anal	Nervio al elevador ani (ramas de S4), nervio anal (rectal) inferior y plexo coccígeo	Forma la mayor parte de diafragma pélvico que ayuda a sostener las vísceras pélvicas y resiste los aumentos de intraabdominal presión

PARED PÉLVICA ANTERO-INFERIOR

La pared pélvica anteroinferior (más un suelo que soporta peso que una pared anterior en la posición anatómica) está formada principalmente por los cuerpos y ramas de los huesos púbicos y la sínfisis del pubis (figs. 6.7 y 6.9B-D). Participa en soportar el peso de la vejiga urinaria.

PAREDES PÉLVICAS LATERALES

Las paredes pélvicas laterales están formadas por los huesos de la cadera derecha e izquierda, cada uno de los cuales incluye un agujero obturador cerrado por una membrana obturadora (figs. 6.8C y 6.9B). Las inserciones carnosas de los músculos obturadores internos cubren y, por tanto, protegen la mayor parte de las paredes pélvicas laterales (figs. 6.9C y 6.10A). Las fibras carnosas de cada músculo obturador interno convergen posteriormente, se vuelven tendinosas y giran bruscamente lateralmente para pasar desde la pelvis menor a través del agujero ciático menor para insertarse en el trocánter mayor del fémur. Las superficies mediales de estos músculos están cubiertas por una fascia obturadora, engrosada centralmente como un arco tendinoso que proporciona inserción al diafragma pélvico (fig. 6.9D).

Machine Translated by Google

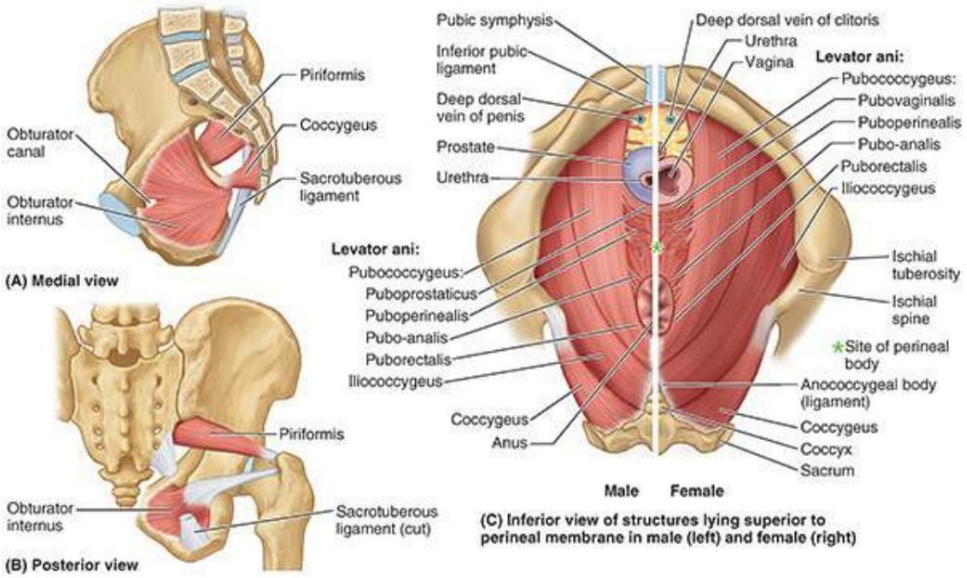

FIGURA 6.10. Músculos de las paredes y suelo pélvicos. A y B. Paredes pélvicas. El obturador interno y el piriforme son músculos que actúan sobre el miembro inferior pero también son componentes de las paredes pélvicas. C. Suelo pélvico. Los músculos del elevador del ano y el coccígeo forman el diafragma pélvico que forma el suelo de la cavidad pélvica. La fascia que cubre la superficie inferior del diafragma pélvico forma el "techo" del perineo.

PARED POSTERIOR (PARED POSTEROLATERAL Y TECHO)

En la posición anatómica, la pared pélvica posterior consta de una pared ósea y un techo en la línea media (formada por el sacro y el cóccix) y paredes musculoligamentosas posterolaterales, formadas por ligamentos asociados con las articulaciones sacroilíacas y los músculos piriformes (fig. 6.9A). -C). Los ligamentos incluyen los ligamentos sacroilíaco anterior, sacroespinoso y sacrotuberoso.

Los músculos piriformes surgen del sacro superior, lateral a sus agujeros pélvicos (Figs. 6.9A y 6.10A). Los músculos pasan lateralmente, saliendo de la pelvis menor a través del agujero ciático mayor para insertarse en el borde superior del trocánter mayor del fémur (fig. 6.10B). Los músculos piriformes ocupan gran parte del agujero ciático mayor y forman las paredes posterolaterales de la cavidad pélvica (fig. 6.9A). Inmediatamente por debajo (anteromedial) de estos músculos (a menudo incrustados en las fibras carnosas) se encuentran los nervios del plexo sacro (fig. 6.9D). Un espacio en el borde inferior de cada músculo piriforme permite el paso de estructuras neurovasculares entre la pelvis y el perineo y la extremidad inferior (región de los glúteos).

SUELO PÉLVICO

El suelo pélvico está formado por el diafragma pélvico en forma de cuenco o embudo , que consta de los músculos coccígeo y elevador del ano y las fascias (L. fasciae) que cubren las caras superior e inferior de estos músculos (figs. 6.9A, 6.10C) . y 6.11; Tabla 6.2) . El diafragma pélvico se encuentra dentro de la pelvis menor, separando la cavidad pélvica del perineo, del que forma el techo.

Machine Translated by Google

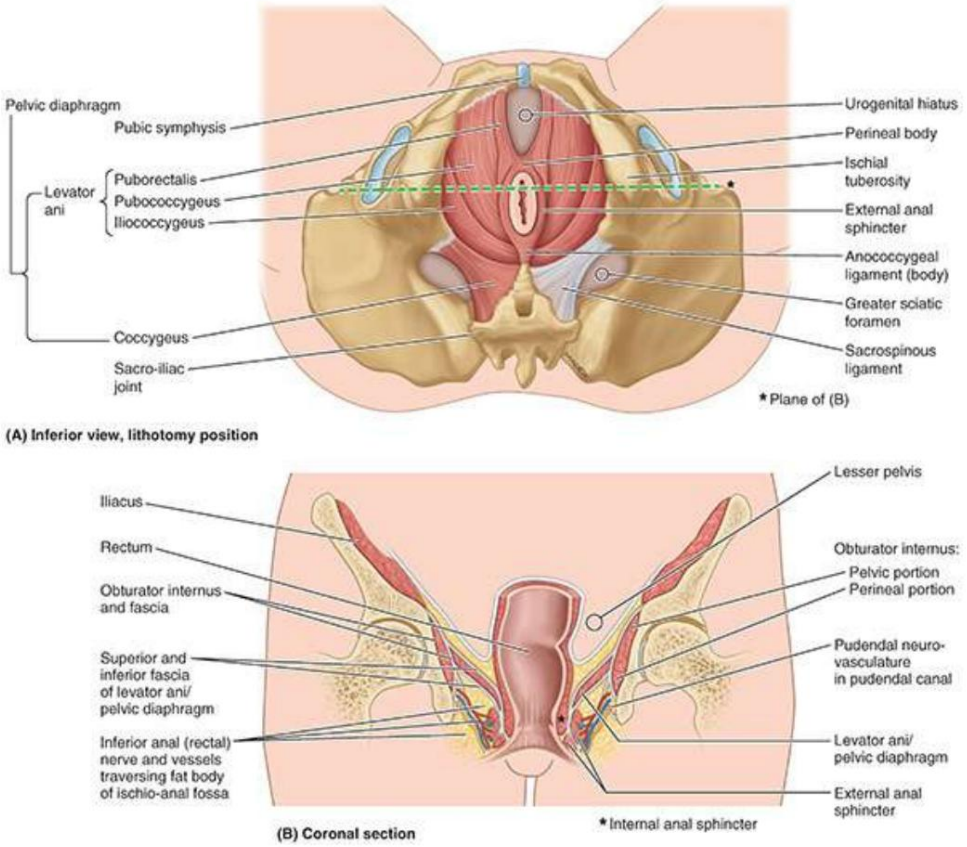

FIGURA 6.11. Diafragma pélvico. A. Componentes del diafragma pélvico. B. Sección coronal esquemática del anorrecto. La naturaleza de cuenca que dio nombre a la pelvis es evidente en esta sección coronal. Las fosas isquioanales del perineo, llenas de grasa, también se encuentran dentro del anillo óseo de la pelvis menor.

La inserción del diafragma a la fascia obturatriz suprayacente divide los músculos obturadores internos en una porción pélvica superior y una porción perineal inferior (fig. 6.11B). Mediales a las porciones pélvicas de los músculos obturadores internos se encuentran los nervios y vasos obturadores y otras ramas de los vasos ilíacos internos.

Los músculos coccígeos surgen de las caras laterales del sacro inferior y del cóccix, y sus fibras carnosas se encuentran sobre la superficie profunda del ligamento sacroespinoso y se unen a ella (fig. 6.9B, C). El elevador del ano (una amplia lámina muscular) es la parte más grande e importante del suelo pélvico. Está adherido a los cuerpos de los huesos púbicos por delante, a las espinas isquiáticas por detrás y a un engrosamiento de la fascia obturatriz (el arco tendinoso del elevador del ano) entre los dos sitios óseos de cada lado.

De este modo, el diafragma pélvico se extiende entre las paredes anterior, lateral y posterior de la pelvis menor, dándole la apariencia de una hamaca suspendida de estas uniones, cerrando gran parte del anillo de la cintura pélvica. Un espacio anterior entre los bordes mediales de los músculos elevadores del ano de cada lado (el hiato urogenital) da paso a la uretra y, en las mujeres, a la vagina (fig. 6.10A).

El elevador del ano consta de tres partes, a menudo mal delimitadas pero designadas según inserciones y recorrido de las fibras (figs. 6.9A, D; 6.10C; y 6.11):

Machine Translated by Google

• Puborrectal: la parte medial, más gruesa y estrecha del elevador del ano, que consta de fibras musculares que se continúan entre las caras posteriores de los cuerpos de los huesos púbicos derecho e izquierdo. Forma un cabestrillo muscular en forma de U (cabestrillo puborrectal) que pasa por detrás de la unión anorrectal (figs. 6.11A y 6.12), limitando el hiato urogenital. Esta parte juega un papel importante en el mantenimiento de la continencia fecal. • Pubococcígeo: la parte intermedia más ancha pero más delgada del elevador del ano, que surge lateral al puborrectal desde la cara posterior del cuerpo del pubis y el arco tendinoso anterior (figs. 6.9A, D; 6.10C; y 6.11). Pasa posteriormente en un plano casi horizontal; sus fibras laterales se unen al cóccix y sus fibras mediales se fusionan con las del músculo contralateral para formar un rafe fibroso o placa tendinosa, parte del cuerpo anococcígeo o ligamento entre el ano y el cóccix (a menudo denominado clínicamente "placa elevadora").). Las láminas musculares más cortas del pubococcígeo se extienden medialmente y se fusionan con la fascia alrededor de las estructuras de la línea media y reciben el nombre de la estructura cercana a su terminación: pubovaginal (hembras), puboprostaticus (machos), puboperineal y puboanal. • Iliococcígeo: la parte posterolateral del elevador del ano, que surge del arco tendinoso posterior y la espina isquiática. Es delgado y a menudo poco desarrollado (parece más aponeurótico que musculoso) y también se fusiona con el cuerpo anococcígeo en su parte posterior.

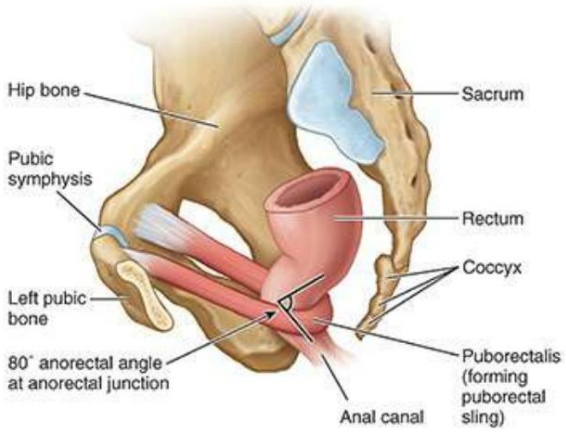

FIGURA 6.12. Músculo puborrectal. Se ha extirpado la mayor parte del hueso de la cadera izquierda para demostrar que esta parte del elevador del ano está formada por fibras musculares continuas que siguen un recorrido en forma de U alrededor de la unión anorrectal. El puborrectal forma así un cabestrillo puborrectal, cuyo tono es responsable de mantener el ángulo anorrectal (flexión perineal).

El elevador del ano forma un piso dinámico para sostener las vísceras abdominopélvicas (p. ej., los intestinos). Se contrae tónicamente la mayor parte del tiempo para sostener las vísceras abdominopélvicas y ayudar a mantener la continencia urinaria y fecal. Se contrae activamente durante actividades como la espiración forzada, tos, estornudos, vómitos y fijación del tronco durante movimientos fuertes de las extremidades superiores (p. ej., al levantar objetos pesados), principalmente para aumentar el soporte de las vísceras durante los períodos de aumento intravascular. -presión abdominal y quizás secundariamente para contribuir al aumento de la presión (p. ej., para ayudar a la expulsión).

Penetrado centralmente por el canal anal, el elevador del ano tiene forma de embudo, con el extremo en forma de U

LGRAWANY
Machine Translated by Google

puborrectal dando vueltas alrededor del “pico del embudo”; su contracción tónica dobla el anorrecto hacia delante. La contracción activa de la porción puborrectal (voluntaria) es importante para mantener la continencia fecal inmediatamente después del llenado rectal o durante el peristaltismo cuando el recto está lleno y el músculo del esfínter involuntario está inhibido (relajado).

El elevador del ano debe relajarse para permitir la micción y la defecación. El aumento de la presión intraabdominal para la defecación se produce mediante la contracción del diafragma (torácico) y los músculos de la pared abdominal anterolateral. Actuando en conjunto, las partes del elevador del ano elevan el suelo pélvico tras su relajación y el consiguiente descenso del diafragma pélvico que se produce durante la micción y la defecación.

Peritoneo y cavidad peritoneal de la pelvis

El peritoneo parietal que recubre la cavidad abdominal continúa inferiormente hacia la cavidad pélvica pero no llega al suelo pélvico. En cambio, se refleja en las vísceras pélvicas y permanece separada del suelo pélvico por las vísceras pélvicas y la fascia pélvica circundante (tabla 6.3).

Las vísceras pélvicas no están completamente envueltas por el peritoneo y se encuentran por debajo de él en su mayor parte. Sólo sus superficies superior y superolateral están cubiertas de peritoneo. Sólo las trompas uterinas (a excepción de sus ostia, que están abiertos) son intraperitoneales y están suspendidas por un mesenterio. Los ovarios, aunque suspendidos en la cavidad peritoneal por un mesenterio, no están cubiertos por un peritoneo brillante; en cambio, los cubre un epitelio especial, relativamente opaco, de células cúbicas (epitelio germinal).

TABLA 6.3. REFLEJOS PERITONEALES EN PELVIS [a]

Machine Translated by Google

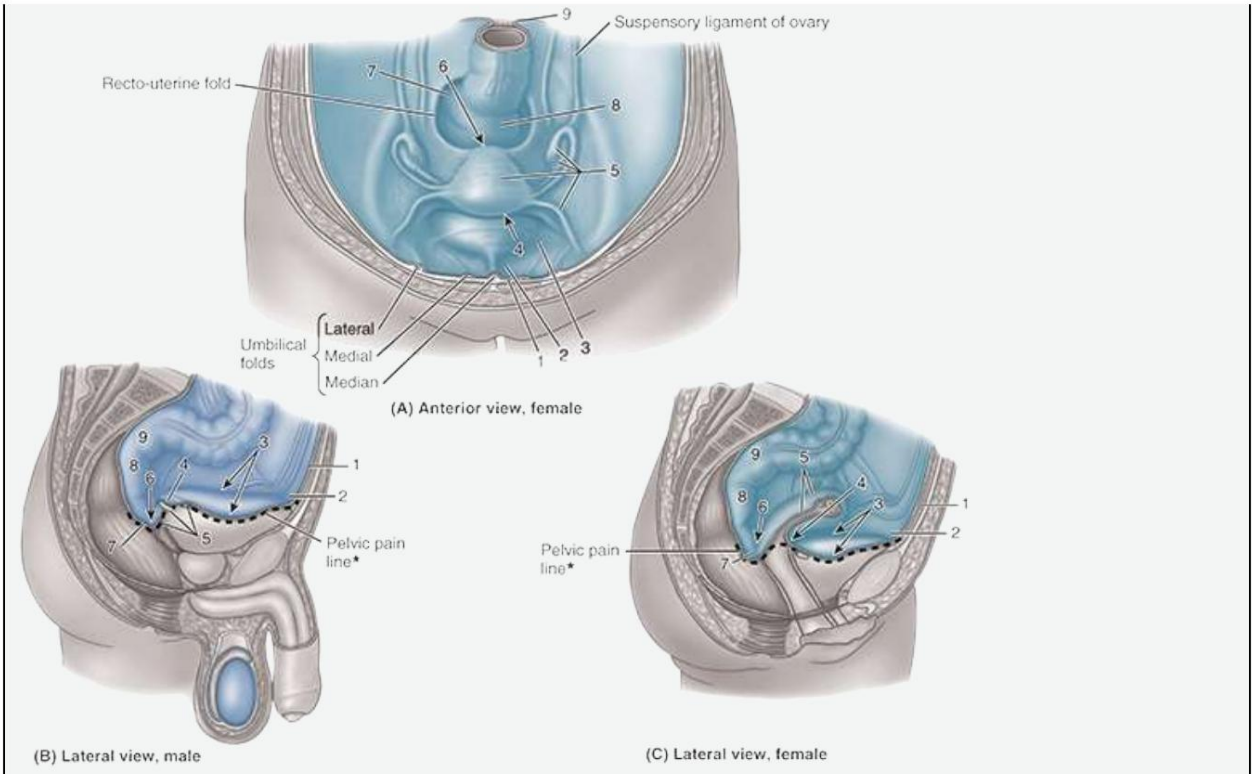

Macho (Figura B)	Hembra (Figs. A y C)
1. Desciende por la pared abdominal anterior (la fijación suelta permite inserción de la vejiga a medida que se llena)	1. Desciende por la pared abdominal anterior (la fijación suelta permite inserción de la vejiga a medida que se llena)
2. Se refleja en la superficie superior de la vejiga, creando fosa supravesical	2. Se refleja en la superficie superior de la vejiga, creando fosa supravesical
3. Cubre la superficie superior convexa de la vejiga y las pendientes. Bajar por los lados del techo para ascender la pared lateral de la pelvis, creando una fosa paravesical a cada lado.	3. Cubre la superficie superior convexa de la vejiga y las pendientes. Bajar por los lados del techo para ascender la pared lateral de la pelvis, creando una fosa paravesical a cada lado.
4. Desciende por la superficie posterior de la vejiga hasta 2 cm.	4. Se refleja desde el techo de la vejiga hacia el cuerpo del útero formando bolsa vesicouterina
5. Lateralmente, forma el pliegue sobre los uréteres (pliegue ureteral), el conducto deferente y los extremos superiores de las glándulas seminales.	5. Cubre el cuerpo y el fondo del útero y el fondo de saco posterior de la vagina; Se extiende lateralmente desde el útero como doble pliegue o mesenterio: ligamento ancho que envuelve las trompas uterinas y los ligamentos redondos del útero y suspende los ovarios.
6. Se refleja desde la vejiga y las glándulas seminales hacia el recto, formando una bolsa rectovesical.	6. Se refleja desde la vagina hacia el recto, formando recto-uterino. bolsa
7. La bolsa rectovesical se extiende lateral y posteriormente para formar una fosa pararrectal a cada lado del recto.	7. La bolsa rectouterina se extiende lateral y posteriormente para formar una fosa pararrectal a cada lado del recto.
8. Asciende por el recto; De inferior a superior, el recto es subperitoneal y luego retroperitoneal.	8. Asciende por el recto; De inferior a superior, el recto es subperitoneal y luego retroperitoneal.
9. Envuelve el colon sigmoide comenzando en la unión rectosigmoidea	9. Envuelve el colon sigmoide comenzando en la unión rectosigmoidea

aLos números en cifras se refieren a elementos de la tabla correspondiente.

LGRAWANY
Machine Translated by Google

*La línea del dolor pélvico corresponde a la extensión más baja del peritoneo y delimita la inervación del dolor visceral y somático.

Una capa areolar (grasa) suelta entre la fascia transversal y el peritoneo parietal de la parte inferior de la pared abdominal anterior permite que la vejiga se expanda entre estas capas a medida que se distiende con la orina. La región superior a la vejiga (1 en la tabla 6.3) es el único sitio donde el peritoneo parietal no está firmemente unido a las estructuras subyacentes.
En consecuencia, el nivel al que el peritoneo se refleja sobre la superficie superior de la vejiga, creando la fosa supravesical (2 en la tabla 6.3), es variable, dependiendo de la plenitud de la vejiga. Cuando el peritoneo se refleja desde la pared abdominopélvica hacia las vísceras y la fascia pélvicas, se crea una serie de pliegues y fosas (2 a 7 en la tabla 6.3).

En las mujeres, cuando el peritoneo en o cerca de la línea media alcanza el borde posterior del techo de la vejiga, se refleja en la cara anterior del útero en el istmo del útero (consulte "Órganos genitales internos femeninos" en este capítulo); por lo tanto, no está relacionado con el fondo de saco vaginal anterior, que tiene una ubicación subperitoneal. El peritoneo pasa sobre el fondo del útero y desciende por toda la cara posterior del útero hasta la pared vaginal posterior antes de reflejarse hacia arriba sobre la pared anterior del recto inferior (ampolla rectal). La "bolsa" así formada entre el útero y el recto es la bolsa rectouterina (callejón sin salida de Douglas) (6 en la tabla 6.3, figura C). La bolsa rectouterina mediana a menudo se describe como la extensión más inferior de la cavidad peritoneal en la mujer, pero a menudo sus extensiones laterales a cada lado del recto, las fosas pararrectales, son más profundas.

Las crestas peritoneales prominentes, los pliegues rectouterinos, formados por ligamentos fasciales subyacentes, delimitan los límites laterales de las fosas pararrectales (tabla 6.3, figura A). A medida que el peritoneo pasa por encima del útero en el medio de la cavidad pélvica, un doble pliegue peritoneal, el ligamento ancho del útero, se extiende entre el útero y la pared pélvica lateral a cada lado, formando una partición que separa las fosas paravesicales. y fosas pararrectales de cada lado. Las trompas uterinas, los ovarios, los ligamentos de los ovarios y los ligamentos redondos del útero están encerrados dentro de los ligamentos anchos. Más adelante en este capítulo se analizan las subdivisiones del ligamento ancho relacionadas con estas estructuras con el útero. Recuerde que en las mujeres, la cavidad peritoneal pélvica se comunica con el ambiente externo a través de las trompas uterinas, el útero y la vagina.

En los hombres, y en las mujeres a las que se les ha realizado una histerectomía (extirpación del útero), el peritoneo central desciende una distancia corta (hasta 2 cm) por la superficie posterior (base) de la vejiga y luego se refleja hacia arriba sobre la superficie anterior. del recto inferior, formando la bolsa rectovesical. La bolsa rectouterina femenina normalmente es más profunda (se extiende más caudalmente) que la bolsa rectovesical masculina (7 en la tabla 6.3).

En los hombres, se forma un pliegue o cresta peritoneal suave, el pliegue ureteral, a medida que el peritoneo pasa hacia arriba y sobre el uréter y el conducto deferente (conducto secretor del testículo) a cada lado de la vejiga posterior, separando las vías paravesical y fosas pararrectales (v. fig. 6.30). En este sentido, es el equivalente masculino del ligamento ancho del útero. Por detrás de los pliegues ureterales y lateral a la bolsa rectovesical central, el peritoneo a menudo desciende lo suficientemente caudalmente como para cubrir los extremos superiores o las superficies posteriores superiores de las glándulas seminales (vesículas) y las ampollas del conducto deferente (véanse las figuras 6.36 y 6.37). . Excepto por estos sitios (y los testículos en

Machine Translated by Google

su túnica vaginal, que se deriva del peritoneo), los órganos reproductores masculinos no están en contacto con el peritoneo.

En ambos sexos, el tercio inferior del recto está por debajo de los límites inferiores del peritoneo (es decir, es subperitoneal); el tercio medio está cubierto de peritoneo sólo en su superficie anterior; y el tercio superior está cubierto tanto en su superficie anterior como lateral. La unión rectosigmoidea, cerca del borde pélvico, es intraperitoneal.

Fascia pélvica

La fascia pélvica es tejido conectivo que ocupa el espacio entre el peritoneo membranoso y las paredes musculares y el suelo de la pelvis no ocupado por las vísceras pélvicas. Esta “capa” es una continuación de la fascia endoabdominal comparativamente delgada (excepto alrededor de los riñones) que se encuentra entre las paredes abdominales musculares y el peritoneo en la parte superior. Tradicionalmente, se ha descrito que la fascia pélvica tiene componentes parietales y viscerales (fig. 6.13).

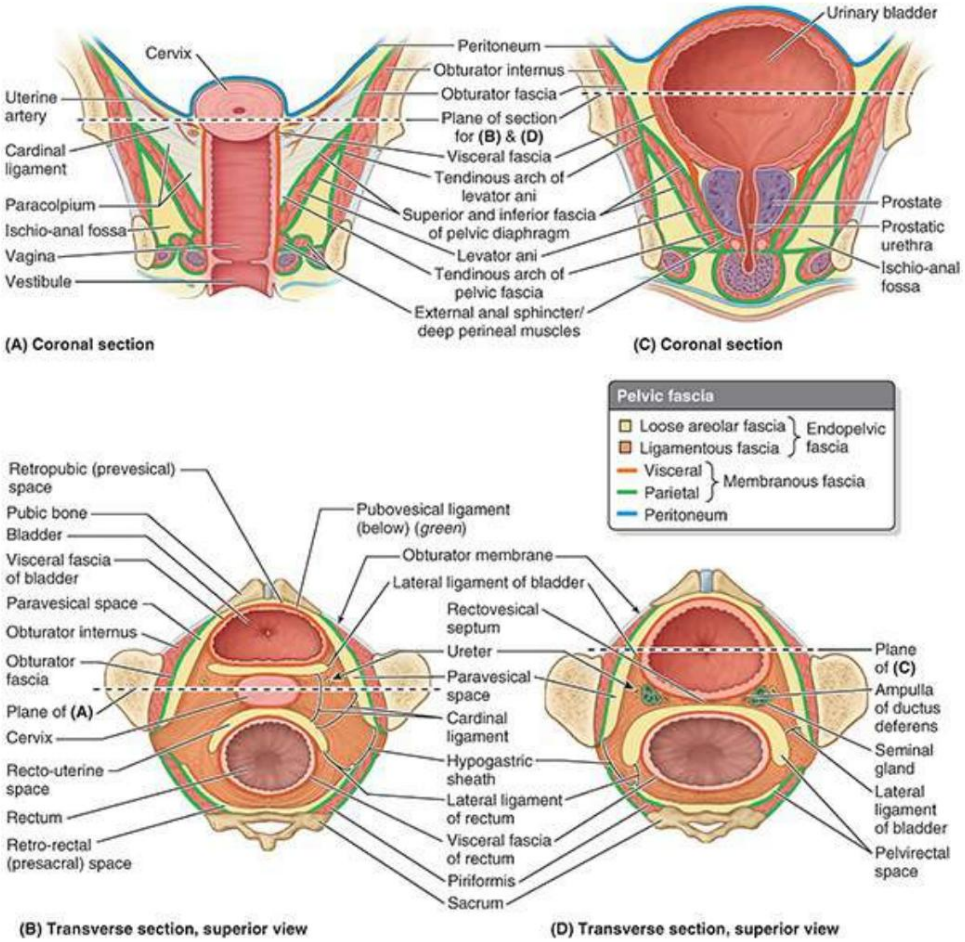

FIGURA 6.13. Fascia pélvica: fascia endopélvica y ligamentos fasciales. A y B. Secciones de pelvis femenina. C y D. Secciones de pelvis masculina. Se muestran la fascia pélvica parietal y visceral y la fascia endopélvica entre ellas, con sus componentes ligamentosos y areolares laxos.

FASCIA PÉLVICA MEMBRANOSA: PARIETAL Y VISCERAL

LGRAWANY
Machine Translated by Google

La fascia pélvica parietal es una capa membranosa de espesor variable que recubre la cara interna (profunda o pélvica) de los músculos que forman las paredes y el suelo de la pelvis: el obturador interno, el piriforme, el coccígeo, el elevador del ano y parte del esfínter uretral. músculos. Partes específicas de la fascia parietal reciben el nombre del músculo que está cubierto (p. ej., fascia obturatriz). Esta capa se continúa superiormente con las fascias transversalis y iliopsoas.

La fascia pélvica visceral incluye la fascia membranosa que envuelve directamente la pelvis. órganos, formando la capa adventicial de cada uno. Las capas membranosas parietal y visceral se vuelven continuas donde los órganos penetran el suelo pélvico (figs. 6.13A, C y 6.14). Aquí, la fascia parietal se engrosa, formando el arco tendinoso de la fascia pélvica, una banda bilateral continua que va desde el pubis hasta el sacro a lo largo del suelo pélvico adyacente a las vísceras (fig. 6.14A, B). La parte más anterior de este arco tendinoso (ligamento puboprostático en los hombres; ligamento pubovesical en las mujeres) conecta la próstata con el pubis en los hombres o el fondo (base) de la vejiga con el pubis en las mujeres. La parte más posterior de la banda discurre como ligamentos sacrogenitales desde el sacro alrededor del costado del recto para unirse a la próstata en el hombre o a la vagina en la mujer. En las mujeres, la conexión lateral de la fascia visceral de la vagina con el arco tendinoso de la fascia pélvica es el paracolpio (fig. 6.13A). La paracolpia suspende la vagina entre los arcos tendinosos, ayudando a la vagina a soportar el peso del fondo de la vejiga.

Machine Translated by Google

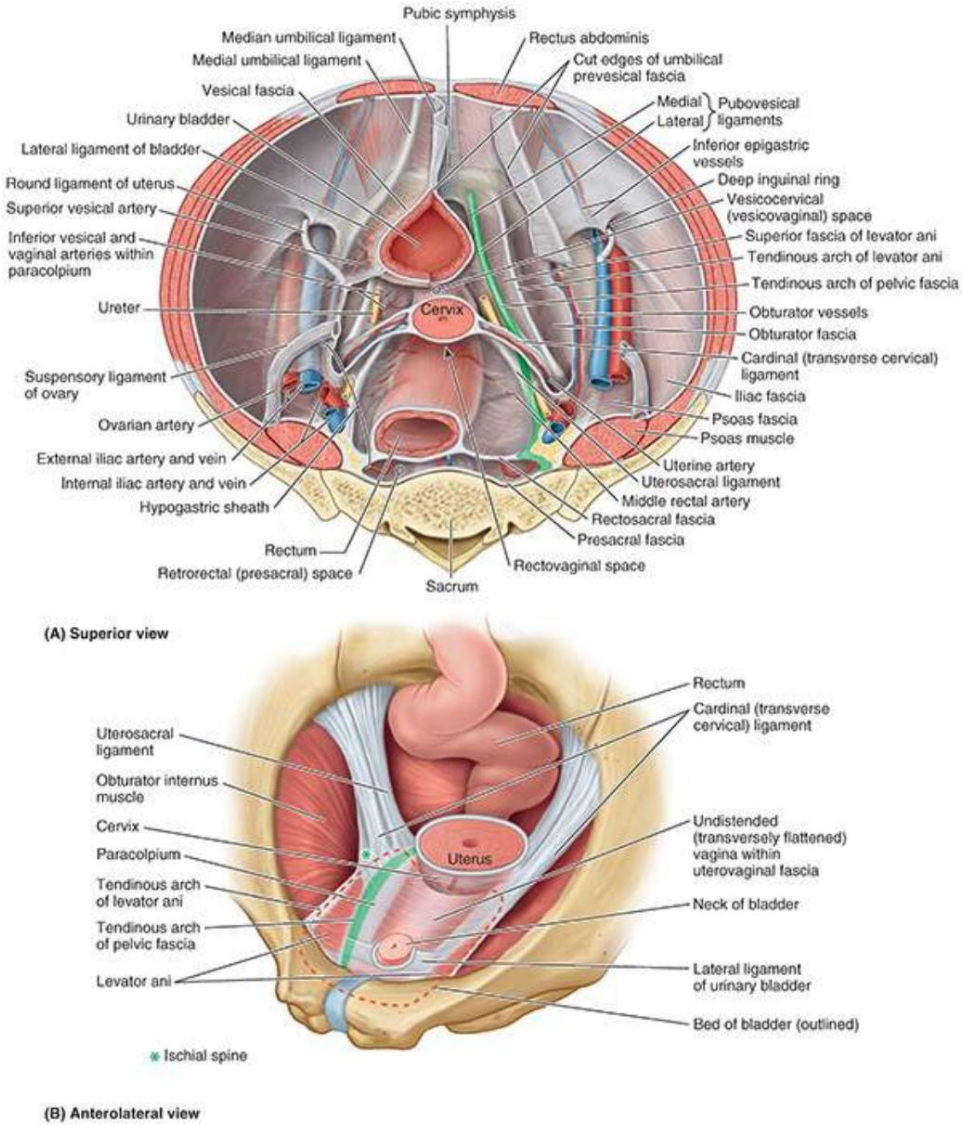

FIGURA 6.14. Ligamentos fasciales pélvicos. A. Descripción general. Se extirparon el peritoneo y la fascia endopélvica areolar laxa para demostrar los ligamentos fasciales pélvicos ubicados por debajo del peritoneo pero por encima del piso pélvico femenino (diafragma pélvico). El arco tendinoso del elevador del ano es un engrosamiento de la fascia obturadora (parietal), que proporciona la inserción anterolateral del elevador del ano. El arco tendinoso de la fascia pélvica (resaltado en verde) es un engrosamiento en el punto de reflexión de la fascia membranosa parietal sobre las vísceras pélvicas, donde se convierte en fascia membranosa visceral. B. Ligamentos fasciales que sostienen la vagina y el cuello uterino del útero. Dado que la parte posterior de la vejiga urinaria descansa sobre la pared anterior de la vagina, el paracolpio sostiene la vagina y contribuye al soporte de la vejiga.

FASCIA ENDOPELVICA: SUELTA Y CONDENSADA

A menudo, el abundante tejido conectivo que queda entre las capas membranosas parietal y visceral se considera parte de la fascia visceral, pero a veces se denomina fascia parietal.

Probablemente sea más realista considerar esta fascia remanente simplemente como fascia endopélvica extraperitoneal o subperitoneal (fig. 6.13A, C), que se encuentra adyacente a las fascias membranosas parietal y visceral. Esta fascia forma una matriz de tejido conectivo o material de empaquetamiento para las vísceras pélvicas (fig. 6.13B, D). Varía notablemente en densidad y contenido.

Parte de él es un tejido areolar (graso) extremadamente laxo, relativamente desprovisto de todo, excepto linfáticos y nutrientes m

LGRAWANY
Machine Translated by Google

vasos. Durante la disección o cirugía, los dedos pueden introducirse en este tejido suelto con facilidad, creando espacios reales mediante disección roma, por ejemplo, entre el pubis y la vejiga en la parte anterior y entre el sacro y el recto en la parte posterior. Estos espacios potenciales, que normalmente consisten sólo en una capa de tejido adiposo laxo, son los espacios retropúbico (o prevesical, extendido posterolateralmente como paravesical) y retrorrectal (o presacro) , respectivamente. La presencia de tejido conectivo laxo aquí se adapta a la expansión de la vejiga urinaria y la ampolla rectal a medida que se llenan.

Aunque los tipos de fascia endopélvica no difieren mucho en su apariencia general, otras partes de la fascia endopélvica tienen una consistencia mucho más fibrosa y contienen abundante colágeno y fibras elásticas y una dispersión de fibras de músculo liso. Estas partes a menudo se describen como “condensaciones fasciales” o “ligamentos” pélvicos. Por ejemplo, durante la disección, si inserta los dedos de una mano en el espacio retropúbico y los dedos de la otra mano en el espacio presacro e intenta juntarlos a lo largo de la pared pélvica lateral, encontrará que no se juntan ni pasar de un espacio a otro. Se encuentran con la llamada vaina hipogástrica, una gruesa banda de fascia pélvica condensada. Esta condensación fascial no es simplemente una barrera que separa los dos espacios potenciales. Da paso a prácticamente todos los vasos y nervios que pasan desde la pared lateral de la pelvis hasta las vísceras pélvicas, junto con los uréteres y, en el hombre, el conducto deferente.

A medida que se extiende medialmente desde la pared lateral, la vaina hipogástrica se divide en tres láminas. (capas) que pasan hacia o entre los órganos pélvicos, transportando estructuras neurovasculares y brindando soporte. Debido a esta última función, también se les conoce como ligamentos. La lámina más anterior, el ligamento lateral de la vejiga, pasa a la vejiga y conduce las arterias y venas vesicales superiores. La lámina más posterior (ligamento rectal lateral) pasa al recto y transporta la arteria y la vena rectales medias.

En el varón, la lámina media forma una partición fascial relativamente delgada, el tabique rectovesical (fig. 6.13D), entre la superficie posterior de la vejiga y la próstata por delante y el recto por detrás. En la mujer, la lámina media es notablemente más sustancial que las otras dos y pasa medialmente al cuello uterino y la vagina como ligamento cardinal (ligamento cervical transverso) (figs. 6.13B y 6.14A, B).

En su porción más superior, en la base del ligamento ancho peritoneal, la arteria uterina discurre medialmente hacia el cuello uterino, mientras que los uréteres pasan inmediatamente por debajo de ellos. Los uréteres pasan a cada lado del cuello uterino en dirección anterior hacia la vejiga. Esta relación (“agua que pasa bajo el puente”) es especialmente importante para los cirujanos (consulte el recuadro clínico “Lesión iatrogénica de los uréteres” en este capítulo). El ligamento cardinal, y la forma en que el útero normalmente "descansa" sobre la vejiga, proporciona el principal soporte pasivo del útero.
Los músculos perineales brindan soporte dinámico al útero al contraerse durante los momentos de aumento de la presión intraabdominal (estornudos, tos, etc.). Los soportes pasivos y dinámicos resisten juntos la tendencia del útero a caer o ser empujado a través del tubo hueco formado por la vagina (prolapso uterino). El ligamento cardinal tiene suficiente contenido fibroso para anclar bucles anchos de sutura durante las reparaciones quirúrgicas.

Además de las fosas isquioanales inferiores al diafragma pélvico (es decir, en el perineo)

Machine Translated by Google

(Fig. 6.13A, C), hay un espacio pelvirrectal potencial de importancia quirúrgica en el tejido conectivo extraperitoneal laxo superior al diafragma pélvico (Fig. 6.13D). Se divide en espacios rectouterino anterior (femenino) o rectovesical (masculino) y espacios retrorrectales posteriores (presacros) por los ligamentos rectosacros (rectales laterales) , que son las láminas posteriores de las vainas hipogástricas. Estos ligamentos conectan el recto con la fascia pélvica parietal en los niveles S2-S4 (fig. 6.13B, D). Las arterias rectales medias y los plexos nerviosos rectales están incrustados en los ligamentos rectales laterales.

CLÍNICO

CAJA

CAVIDAD PÉLVICA

Lesión del suelo pélvico

Durante el parto, el suelo pélvico sostiene la cabeza del feto mientras el cuello uterino se dilata para permitir el nacimiento del feto. El perineo, el elevador del ano y los ligamentos de la fascia pélvica pueden lesionarse durante el parto (fig. B6.5A). El pubococcígeo y el puborrectal, las partes principal y más medial del elevador del ano, son los músculos que se desgarran con mayor frecuencia (fig. B6.5B). Estas partes del músculo son importantes porque rodean y sostienen la uretra, la vagina y el canal anal. El debilitamiento del elevador del ano y la fascia pélvica (p. ej., desgarro del paracolpio), debido al estiramiento o desgarro durante el parto, puede disminuir el soporte de la vagina, la vejiga, el útero o el recto o alterar la posición del cuello de la vejiga y la uretra. . Estos cambios pueden causar incontinencia urinaria de esfuerzo, caracterizada por goteo de orina cuando la presión intraabdominal aumenta al toser y levantar objetos, por ejemplo, o provocar el prolapso de uno o más órganos pélvicos (consulte los recuadros clínicos “ Cistocele, uretrocele y Incontinencia urinaria” y “Prolapso de órganos pélvicos” en este capítulo). Es probable que el desgarro del puborrectal, que produce el ángulo anorrectal y aumenta el ángulo para mantener la continencia fecal, produzca diversos grados de incontinencia fecal.

LGRAWANY
Machine Translated by Google

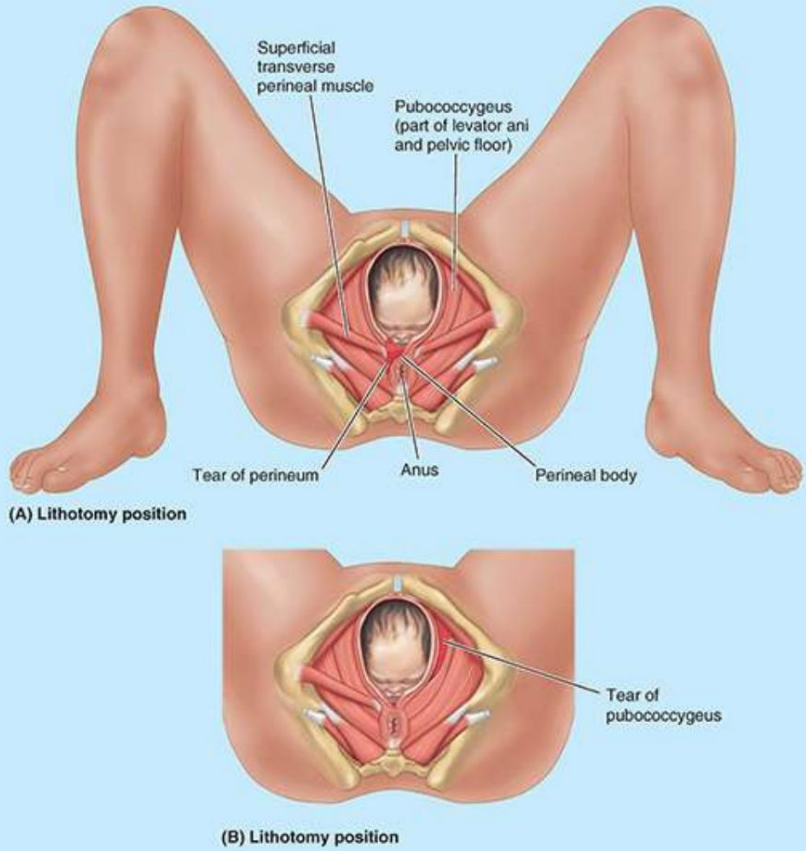

FIGURA B6.5. Laceraciones obstétricas.

Conclusión: cavidad pélvica, peritoneo pélvico, y fascia pélvica

Cavidad pélvica: la cavidad pélvica, entre la entrada pélvica superiormente y el diafragma pélvico inferiormente, contiene las partes terminales de los sistemas urinario y alimentario, los órganos genitales internos, las estructuras vasculares asociadas y los nervios que irrigan la pelvis y las extremidades inferiores. ■ La sínfisis púbica y los huesos de la pelvis menor unen la cavidad; lo hacen directamente en la región de la línea media anterior y posterosuperiormente. ■ Las paredes laterales están acolchadas por los músculos obturadores internos. ■ Los ligamentos sacrotuberoso y sacroespinoso forman los agujeros ciáticos mayor y menor en las paredes posterolaterales. Estos agujeros están llenos de las estructuras que los atraviesan, como el músculo piriforme. ■ El suelo dinámico de la cavidad pélvica es el diafragma pélvico en forma de hamaca, Compuesto por los músculos elevador del ano y coccígeo. ■ El elevador del ano es una lámina muscular tripartita en forma de embudo formada por los músculos puborrectal, pubococcígeo e iliococcígeo. ■ Además de la función general del elevador de apoyar

Machine Translated by Google

Las vísceras abdominopélvicas como parte del diafragma pélvico, el puborrectal participan particularmente en el mantenimiento de la continencia fecal. ■ La capacidad del suelo pélvico musculofascial para relajarse y distenderse es fundamental para las funciones de defecación y parto.

Peritoneo: el peritoneo que recubre la cavidad abdominal continúa hacia la cavidad pélvica, reflejándose en las caras superiores de la mayoría de las vísceras pélvicas (solo la longitud de las trompas uterinas, pero no sus extremos libres, son completamente intraperitoneales y tienen un mesenterio). Al hacerlo, el peritoneo crea una serie de pliegues y fosas. ■ Debido a que el peritoneo no está firmemente unido a la pared abdominal suprapúbica, la vejiga puede expandirse entre el peritoneo y la pared abdominal anterior a medida que se llena, elevando las fosas supravesicales. ■ La bolsa rectovesical y sus extensiones laterales, las fosas pararrectales, son el

Extensión más inferior de la cavidad peritoneal en los machos. ■ En las mujeres, el útero se encuentra entre la vejiga y el recto, creando bolsas uterovesicales y recto-uterinas. ■ Las extensiones laterales del pliegue peritoneal que envuelve el fondo uterino forman el ligamento ancho, una duplicación transversal del peritoneo que separa las fosas paravesical y pararrectal. ■ La fosa rectouterina y sus extensiones laterales, las fosas pararrectales, son la extensión más inferior de la cavidad peritoneal en las mujeres.

Fascia pélvica: fascia pélvica parietal membranosa, que se continúa con la fascia que recubre la cavidad abdominal, recubre las paredes pélvicas y se refleja en las vísceras pélvicas como fascia visceral. ■ Las líneas de reflexión derecha e izquierda se engrosan formando bandas fasciales paramedianas que se extienden desde el pubis hasta el cóccix, los arcos tendinosos de la fascia pélvica. ■ El espacio subperitoneal entre las fascias pélvicas parietal y visceral está ocupado por una fascia endopélvica grasa. Esta matriz fascial tiene porciones areolares sueltas, que ocupan espacios potenciales, y tejido fibroso condensado, que rodea las estructuras neurovasculares en tránsito hacia las vísceras y al mismo tiempo sujeta (sostiene) las vísceras. ■ Las dos porciones de endopélvico

Las fascias tienen una apariencia indistinta pero tienen texturas claramente diferentes. ■ El principal

Las condensaciones fasciales forman las vainas hipogástricas a lo largo de las paredes pélvicas posterolaterales. ■ A medida que estas vainas fasciales se extienden hacia las vísceras, se forman tres láminas, incluido el ligamento lateral de la vejiga por delante y los ligamentos rectales laterales por detrás. ■ En las mujeres, la lámina media es el ligamento cardinal que sostiene pasivamente la vagina y el cuello uterino, al tiempo que transmite su neurovasculatura. ■ En los hombres, la lámina media es el tabique rectovesical.

ESTRUCTURAS NEUROVASCULARES DE LA PELVIS

Las principales estructuras neurovasculares de la pelvis se encuentran extraperitonealmente contra las paredes posterolaterales. Los nervios somáticos se encuentran lateralmente (adyacentes a las paredes), con las estructuras vasculares mediales a ellos. Generalmente, las venas están laterales a las arterias (fig. 6.15). Los ganglios linfáticos pélvicos son en su mayoría

LGRAWANY
Machine Translated by Google

agrupados alrededor de las venas pélvicas, el drenaje linfático a menudo es paralelo al flujo venoso. Al disecar desde la cavidad pélvica hacia las paredes pélvicas, primero se encuentran las arterias pélvicas, seguidas de las venas pélvicas asociadas y luego los nervios somáticos de la pelvis.

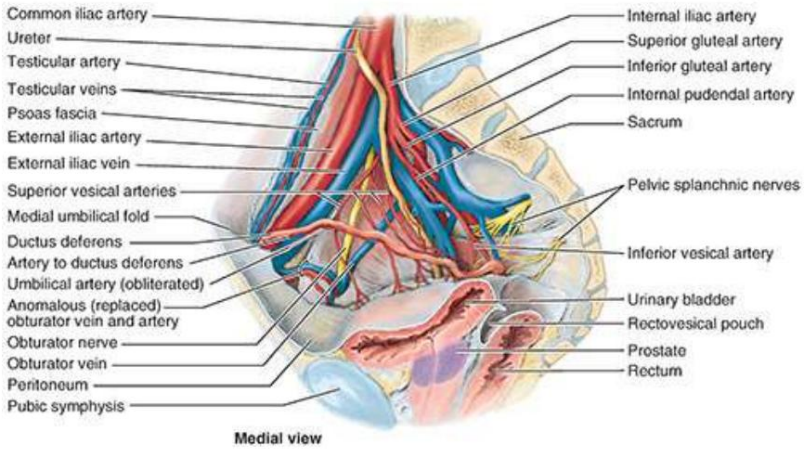

FIGURA 6.15. Relaciones neurovasculares de la pelvis. Se muestran las estructuras neurovasculares de la pelvis masculina. Generalmente, las venas pélvicas se encuentran entre las arterias pélvicas (que se encuentran medial o internamente) y los nervios somáticos (que se encuentran lateralmente o externamente).

Arterias pélvicas

La pelvis está ricamente irrigada por arterias, entre las cuales se producen múltiples anastomosis, lo que proporciona una circulación colateral extensa. En la figura 6.16 y la tabla 6.4 se proporciona información sobre el origen, curso, distribución y anastomosis de las arterias de la pelvis . El siguiente texto proporciona información adicional que no se proporciona en la tabla.

Machine Translated by Google

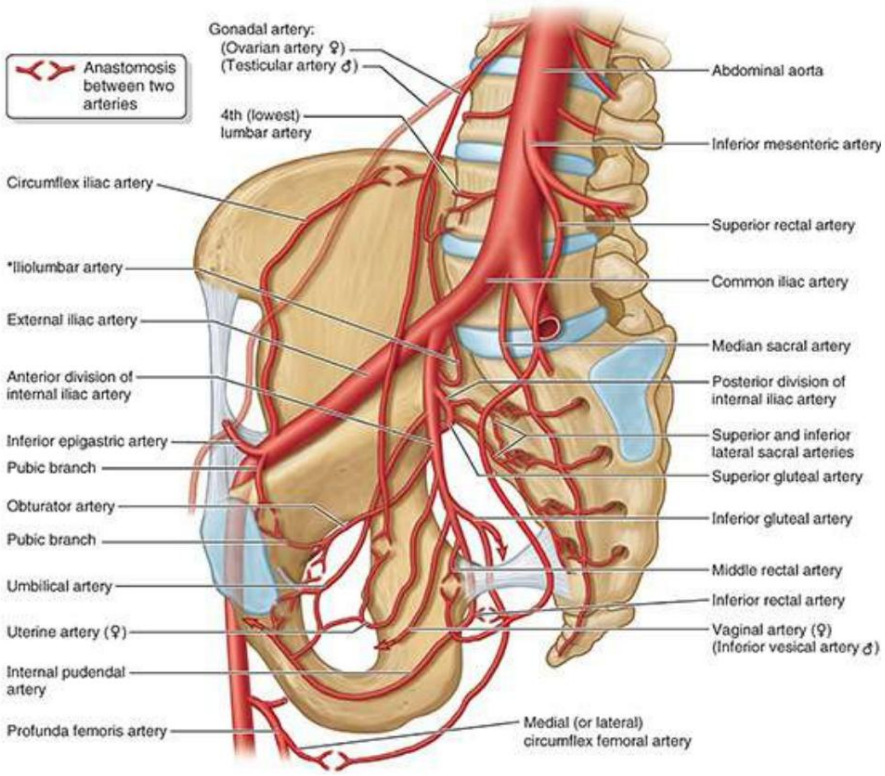

FIGURA 6.16. Arterias y anastomosis arteriales en pelvis. Los orígenes, cursos y distribución de las arterias y las anastomosis arteriales formadas se describen en la tabla 6.4. La ramificación de la arteria ilíaca interna es muy variable. Por ejemplo, la arteria iliolumbar (asterisco) a menudo surge de la división posterior en lugar de directamente de la arteria ilíaca interna como se muestra, y el 50% de las arterias glúteas inferiores surgen de la división posterior.

TABLA 6.4. ARTERIAS DE LA PELVIS

Artería	Origen	Curso	Distribución	Anastomosis
gonadal	Aorta abdominal desciende	retroperitonealmente		
Testicular (♂)		Atraviesa el canal inguinal y entra. escroto	Uréter abdominal, testículo y epidídimo.	Arteria cremastérica y arteria del conducto deferente.
Ovárico (♀)		Cruza el borde pélvico y desciende en el ligamento suspensorio del ovario.	Uréter abdominal y/o pélvico, ovario y extremo ampular de la trompa uterina.	Arteria uterina a través de ramas tubáricas y ováricas.
recto superior	Continuación de mesentérico inferior artería	Cruza la ilíaca común izquierda vasos y desciende a pelvis entre las capas del mesocolon sigmoideo	parte superior de la bien	Arteria rectal media; arteria rectal inferior (pudenda interna)
sacro mediano	Cara posterior de la aorta abdominal	Desciende cerca de la línea media sobre las vértebras L4 y L5, el sacro y el cóccix	Vértebras lumbares inferiores, sacro y cóccix.	Arteria sacra lateral (a través de ramas sacras mediales)
Ilíaca interna	ilíaco común artería	Pasa medialmente sobre el borde pélvico y desciende hacia la cavidad pélvica; a menudo	Principal suministro de sangre a los órganos pélvicos, los músculos de los glúteos y el perineo.	

LGRAWANY
Machine Translated by Google

		forma anterior y divisiones posteriores		
división anterior de ilíaca interna	Arteria ilíaca interna	Pasa anteriormente a lo largo de la pared lateral de la pelvis y se divide en arterias visceral, obturadora y pudenda interna.	Vísceras pélvicas, músculos de la parte superior medial del muslo y periné.	
Umbilical	división anterior de la arteria ilíaca interna (o de la rama específica de la arteria ilíaca anterior) división indicada)	Sigue un trayecto pélvico corto, emite arterias vesicales superiores y luego se oblitera, convirtiéndose en ligamento umbilical medial.	Cara superior de la vejiga urinaria y, en algunos hombres, conducto deferente (a través de las arterias vesicales superiores y la arteria hasta el conducto deferente)	(Ocasionalmente la parte permeable de la arteria umbilical)
vesical superior	(Arteria umbilical proximal permeable)	Generalmente múltiples; pasar a la cara superior de la vejiga urinaria	Cara superior de la vejiga urinaria; en algunos hombres, conducto deferente (a través de la arteria hasta el conducto deferente)	vesical inferior (♂); arteria vaginal (♀)
Obturador		Corre anteroinferiormente sobre la fascia obturatriz de la pared pélvica lateral y sale de la pelvis a través del canal obturador.	Músculos pélvicos, arteria nutricia del ilion, cabeza del fémur y músculos del compartimento medial del muslo.	Epigástrico inferior (a través de la rama púbica); arteria umbilical
Inferior vesical(♂)		Pasa por vía subperitoneal en el ligamento lateral de la vejiga, dando lugar a la arteria prostática (♂) y ocasionalmente a la arteria del conducto deferente.	Cara inferior de la vejiga urinaria masculina, parte pélvica del uréter; próstata y glándulas seminales; ocasionalmente conducto deferente	arteria vesical superior
Arteria al conducto deferente (♂)	(Arteria vesical superior o inferior)	Corre subperitonealmente hasta el conducto deferente.	Espermático	Arteria testicular; arteria cremastérica
Prostático ramas (♂)	(Arteria vesical inferior)	desciende sobre caras posterolaterales de la próstata	Próstata y uretra prostática	Perineal profundo (pudendal interno)
uterino (♀)		Corre anteromedialmente en la base del ligamento ancho/ligamento cardinal superior, da origen a la arteria vaginal y luego cruza el uréter en dirección superior para alcanzar la cara lateral del cuello uterino.	Útero, ligamentos del útero, partes mediales de la trompa uterina y el ovario, y vagina superior a través de la rama vaginal.	Arteria ovárica (a través de ramas tubáricas y ováricas); arteria vaginal
Arteria vaginal (♀)	uterina	Desciende a arborizar alrededor de la vagina, pasando una o más ramas hacia la vejiga urinaria	Vagina, bulbo vestibular y recto adyacente; vesical inferior rama(s) base [a] : fondo de ojo o y cuello de la vejiga urinaria	Rama vaginal de la arteria uterina y de la arteria vesical superior.

Machine Translated by Google

Interno pudendo		Sale de la pelvis por el agujero ciático mayor, inferior a piriforme, entra en el perineo (fosa isquioanal) a través del agujero ciático menor y pasa a través del canal pudendo hasta el triángulo UG.	Arteria principal del perineo, incluidos los músculos y la piel de los triángulos anal y urogenital y los cuerpos eréctiles.	(Arteria umbilical; ramas prostáticas de la arteria vesical inferior en hombres)
rectal medio	división anterior de ilíaca interna artería	Desciende por la pelvis hasta la parte inferior del recto.	Parte inferior del recto, glándulas seminales, próstata (vagina)	Arterias rectales superiores e inferiores.
Inferior glúteo		Sale de la pelvis por el agujero ciático mayor, inferior a piriforme	Diafragma pélvico (coccígeo y elevador del ano), piriforme, cuadrado femoral, isquiotibiales superiores, glúteo mayor y ciático. nervio	Arteria femoral profunda (a través de las arterias femorales circunflejas medial y lateral)
división posterior de ilíaca interna	Arteria ilíaca interna Pasa hacia atrás y da origen a ramas parietales.		Pared pélvica y región glútea.	
iliolumbar		Asciende por delante de la articulación sacroilíaca y por detrás de los vasos ilíacos comunes psoas mayor, que se divide en ramas ilíaca y lumbar	músculos lumbares psoas mayor, ilíaco y cuadrado; la cola de un caballo en el canal vertebral	Arteria ilíaca circunfleja y cuarta arteria lumbar (y la más baja)
sacro lateral (superiores e inferiores)	división posterior de ilíaca interna artería	Corre en anteromedial cara del piriforme para enviar ramas hacia los agujeros sacros pélvicos	Piriforme, estructuras en el canal sacro, erectores de la columna y piel suprayacente.	Arterias sacras mediales (de la arteria sacra mediana)
glúteo superior		Pasa entre tronco lumbosacro y rama anterior del nervio espinal S1 para salir de la pelvis a través del agujero ciático mayor superior al piriforme	Piriforme, los tres músculos de los glúteos y tensor de la fascia lata.	Sacro lateral, glúteo inferior, pudendo interno, femoral circunflejo profundo, femoral circunflejo lateral

aUna arteria vesical inferior a menudo ocurre como una rama independiente de la arteria ilíaca interna. bSurge como rama terminal de la división posterior de la arteria ilíaca interna aproximadamente el 50% de las veces. A menudo surge directamente de la arteria ilíaca interna, proximal a las divisiones.

Seis arterias principales ingresan a la pelvis menor de las mujeres: las arterias ilíaca interna y ovárica emparejadas y las arterias sacra mediana y rectal superior no emparejadas. Dado que las arterias testiculares no entran en la pelvis menor, sólo cuatro arterias principales entran en la pelvis menor de los hombres.

ARTERIA ILÍACA INTERNA

La arteria ilíaca interna es la arteria principal de la pelvis y suministra la mayor parte de la sangre a las vísceras pélvicas y algo a la parte musculoesquelética de la pelvis; sin embargo, también suministra

Machine Translated by Google

se ramifica hacia la región de los glúteos, las regiones mediales del muslo y el perineo (fig. 6.15).

Cada arteria ilíaca interna, de aproximadamente 4 cm de largo, comienza como arteria ilíaca común y se bifurca en las arterias ilíacas interna y externa al nivel del disco IV entre las vértebras L5 y S1. El uréter cruza la arteria ilíaca común o sus ramas terminales en la bifurcación o inmediatamente distal a ella. La arteria ilíaca interna está separada de la articulación sacroilíaca por la vena ilíaca interna y el tronco lumbosacro. Desciende posteromedialmente hacia la pelvis menor, medial a la vena ilíaca externa y al nervio obturador y lateral al peritoneo.

División anterior de la arteria ilíaca interna. Son típicas las variaciones en el patrón de ramificación de la arteria ilíaca interna; el patrón más común (descrito aquí y representado en las figuras 6.15, 6.16 y 6.17) ocurre menos de la mitad del tiempo. En última instancia, la identidad de las arterias medianas y pequeñas se basa en su distribución, que es muy consistente, más que en sus orígenes variables.

La arteria ilíaca interna generalmente termina en el borde superior del agujero ciático mayor dividiéndose en divisiones anterior y posterior (troncos). Las ramas de la división anterior de la arteria ilíaca interna incluyen no sólo ramas viscerales (que van a la vejiga, el recto y los órganos reproductores), sino también ramas parietales que pasan al muslo y las nalgas (fig. 6.17A, B). La disposición de las ramas es muy variable.

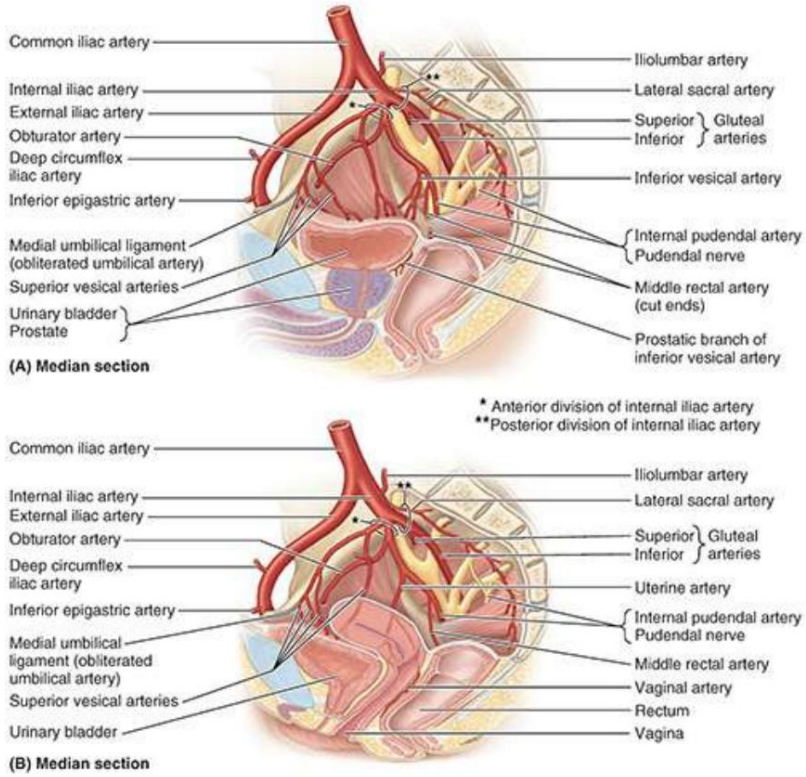

FIGURA 6.17. Arterias de la pelvis. A. Pelvis masculina. B. Pelvis femenina. Las divisiones anteriores de las arterias ilíacas internas suelen suministrar la mayor parte de la sangre a las vísceras pélvicas.

Arteria umbilical. Antes del nacimiento, las arterias umbilicales son la continuación principal de las arterias ilíacas internas, pasan a lo largo de la pared pélvica lateral y luego ascienden por la pared abdominal anterior hasta el anillo umbilical y a través de él hasta el cordón umbilical. el prenatal

Machine Translated by Google

Las arterias umbilicales son grandes y conducen sangre fetal deficiente en oxígeno y nutrientes a la placenta para su reposición. Cuando se corta el cordón umbilical, las partes distales de estos vasos ya no funcionan y se ocluyen distalmente a las ramas que pasan a la vejiga. Las partes ocluidas forman cordones fibrosos, los ligamentos umbilicales mediales (figs. 6.16 y 6.17A, B). Los ligamentos elevan los pliegues del peritoneo (pliegues umbilicales mediales) en la superficie profunda de la pared abdominal anterior (v . fig. 5.13).

Las partes permeables de las arterias umbilicales posnatales disminuidas corren anteroinferiormente entre la vejiga urinaria y la pared lateral de la pelvis, proporcionando generalmente múltiples arterias vesicales superiores a la vejiga superior y luego terminan inmediatamente después en el punto de obliteración en ligamentos.

Arteria obturadora. El origen de la arteria obturadora es variable; por lo general, surge cerca del origen de la arteria umbilical, donde la cruza el uréter. Discurre anteroinferiormente sobre la fascia obturatriz en la pared lateral de la pelvis y pasa entre el nervio y la vena obturadores (figs. 6.16 y 6.17A, B).

Dentro de la pelvis, la arteria obturadora emite ramas musculares, una arteria que nutre el ilion y una rama púbica. La rama púbica surge justo antes de que la arteria obturadora abandone la pelvis. Asciende por la superficie pélvica del pubis para anastomosarse con su homólogo del lado opuesto y la rama púbica de la arteria epigástrica inferior, una rama de la arteria ilíaca externa.

En una variación común (>20%), una arteria obturadora aberrante o accesoria surge de la arteria epigástrica inferior y desciende hacia la pelvis a lo largo de la ruta habitual de la rama púbica (figs. 6.15 y 6.16). Los cirujanos que realizan reparaciones de hernias deben tener en cuenta esta variación común.

La distribución extrapélvica de la arteria obturadora hasta la parte medial del muslo se describe con la miembro inferior (consulte el Capítulo 7, Miembro inferior).

Arteria Vesical Inferior. La arteria vesical inferior se presenta sistemáticamente como una rama directa de la división anterior sólo en los varones (figs. 6.16 y 6.17A). En las mujeres, puede ocurrir (con casi la misma frecuencia) como una rama directa de la arteria ilíaca interna o como una rama de la arteria uterina (figs. 6.16 y 6.17B).

Arteria uterina. La arteria uterina es una rama adicional de la arteria ilíaca interna en las mujeres y normalmente surge por separado y directamente de la arteria ilíaca interna (figs. 6.16 y 6.17B). Puede surgir de la arteria umbilical. Desde el punto de vista del desarrollo, es el homólogo de la arteria del conducto deferente en los hombres. Es importante destacar que las arterias uterinas se agrandan notablemente durante el embarazo cuando son la fuente de sangre materna para la placenta, suministrando oxígeno y nutrientes a través de la placenta al feto en desarrollo. Desciende sobre la pared lateral de la pelvis, anterior a la arteria ilíaca interna, y pasa medialmente para alcanzar la unión del útero y la vagina, donde el cuello uterino sobresale hacia la vagina superior (fig. 6.18A). B).
A medida que pasa medialmente, la arteria uterina pasa directamente por encima del uréter. La relación entre el uréter y la arteria a menudo se recuerda con la frase "el agua (orina) pasa por debajo del puente (arteria uterina)". Sin embargo, la arteria en realidad gira en espiral hasta la mitad o más alrededor del uréter descendente, pasando tanto por arriba como por delante del uréter. Al llegar al lado del cuello uterino, la arteria uterina se divide en una rama vaginal descendente más pequeña, que irriga el cuello uterino y la vagina.

LGRAWANY
Machine Translated by Google

y una rama ascendente más grande, que recorre el margen lateral del útero, irrigandolo.
La rama ascendente se bifurca en ramas ovárica y tubárica, que continúan irrigando los extremos mediales del ovario y la trompa uterina y se anastomosan con las ramas ovárica y tubárica de la arteria ovárica.

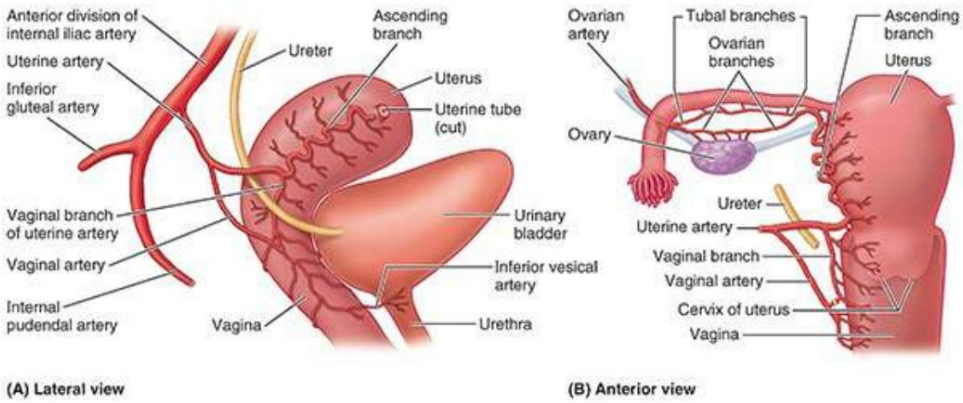

FIGURA 6.18. Arterias uterinas y vaginales. A. Origen de las arterias desde la división anterior de la arteria ilíaca interna y distribución al útero y la vagina. B. Anastomosis entre las ramas ováricas y tubáricas de las arterias ováricas y uterinas y entre la rama vaginal de la arteria uterina y la arteria vaginal. Estas comunicaciones se producen, y los trayectos de las ramas ascendentes, entre las capas del ligamento ancho.

Arteria vaginal. La arteria vaginal es homóloga de la arteria vesical inferior en los hombres. A menudo surge de la parte inicial de la arteria uterina en lugar de surgir directamente de la división anterior. La arteria vaginal irriga numerosas ramas a las superficies anterior y posterior de la vagina y al fondo y cuello de la vejiga (figs. 6.16, 6.17B y 6.18).

Arteria rectal media. La arteria rectal media puede surgir independientemente de la arteria interna. arteria ilíaca, o puede surgir en común con la arteria vesical inferior o la arteria pudenda interna (figs. 6.16 y 6.17).

Arteria pudenda interna. La arteria pudenda interna, más grande en hombres que en mujeres, Pasa en dirección inferolateral, anterior al músculo piriforme y al plexo sacro. Sale de la pelvis entre los músculos piriforme y coccígeo pasando por la parte inferior del agujero ciático mayor. La arteria pudenda interna luego pasa alrededor de la cara posterior de la columna isquiática o el ligamento sacroespinoso y entra en la fosa isquioanal a través del agujero ciático menor.

La arteria pudenda interna, junto con las venas pudendos internas y las ramas del nervio pudendo, pasa a través del canal pudendo en la pared lateral de la fosa isquioanal (v. fig. 6.11B). Al salir del canal, medial a la tuberosidad isquiática, la arteria pudenda interna se divide en sus ramas terminales, la arteria perineal y las arterias dorsales del pene o del clítoris.

Arteria glútea inferior. La arteria glútea inferior es la rama terminal más grande de la división anterior de la arteria ilíaca interna (fig. 6.18A), pero aproximadamente la mitad de las veces es una rama terminal de la división posterior (fig. 6.17). Pasa posteriormente entre los nervios sacros (normalmente S2 y S3) y sale de la pelvis a través de la parte inferior del agujero ciático mayor, por debajo del músculo piriforme (fig. 6.16). Inerva los músculos y la piel de las nalgas y la superficie posterior del muslo.

Machine Translated by Google

División posterior de la arteria ilíaca interna. Cuando la arteria ilíaca interna se divide en divisiones anterior y posterior, la división posterior típicamente da lugar a las siguientes tres arterias parietales (fig. 6.17A, B):

- Arteria iliolumbar: esta arteria corre superolateralmente de manera recurrente (girando bruscamente hacia atrás en relación con su origen) hasta la fosa ilíaca. Dentro de la fosa, la arteria se divide en una rama ilíaca, que irriga el músculo ilíaco y el ilion, y una rama lumbar, que irriga los músculos psoas mayor y cuadrado lumbar.
- Arterias sacras laterales: las arterias sacras laterales superior e inferior pueden surgir como ramas independientes o a través de un tronco común. Las arterias sacras laterales pasan medialmente y descienden por delante de las ramas anteriores del sacro, dando ramas espinales, que pasan a través de los agujeros sacros anteriores e irrigan las meninges espinales que encierran las raíces de los nervios sacros. Algunas ramas de estas arterias pasan desde el canal sacro a través de los agujeros sacros posteriores e irrigan los músculos erectores de la columna de la espalda y la piel que recubre el sacro.
- Arteria glútea superior: la rama más grande de la división posterior, la arteria glútea superior. La arteria pasa entre el tronco lumbosacro y la rama ventral S1 para irrigar los músculos glúteos superiores de las nalgas.

ARTERIA OVÁRICA

La arteria ovárica nace de la aorta abdominal por debajo de la arteria renal pero considerablemente por encima de la arteria mesentérica inferior (fig. 6.16). A medida que pasa hacia abajo, la arteria ovárica se adhiere al peritoneo parietal y corre anterior al uréter en la pared abdominal posterior, generalmente dándole ramas. Cuando la arteria ovárica ingresa a la pelvis menor, cruza el origen de los vasos ilíacos externos. Luego discurre medialmente y se divide en una rama ovárica y una rama tubárica, que irrigan el ovario y la trompa uterina, respectivamente (fig. 6.18B). Estas ramas se anastomosan con las ramas correspondientes de la arteria uterina.

ARTERIA SACRA MEDIANA

La arteria sacra mediana es una pequeña arteria no apareada que normalmente surge de la superficie posterior de la aorta abdominal, justo por encima de su bifurcación, pero puede surgir de su superficie anterior (fig. 6.16). Este vaso desciende en o cerca de la línea media anterior a los cuerpos de las últimas una o dos vértebras lumbares y el sacro y el cóccix. Durante los procedimientos laparoscópicos pélvicos, proporciona una indicación útil de la línea media en la pared posterior de la pelvis. Sus ramas terminales participan en una serie de bucles anastomóticos. Antes de que la arteria sacra mediana entre en la pelvis menor, a veces da lugar a un par de arterias L5.

A medida que desciende sobre el sacro, la arteria sacra mediana emite pequeñas ramas parietales (sacras laterales) que se anastomosan con las arterias sacras laterales. También da lugar a pequeñas ramas viscerales en la parte posterior del recto, que se anastomosan con las arterias rectales superior y media. La arteria sacra mediana representa el extremo caudal de la aorta dorsal embrionaria, que se redujo de tamaño a medida que desapareció la eminencia caudal en forma de cola del embrión.

LGRAWANY
Machine Translated by Google

ARTERIA RECTAL SUPERIOR

La arteria rectal superior es la continuación directa de la arteria mesentérica inferior (fig. 6.16).
Cruza los vasos ilíacos comunes izquierdos y desciende por el mesocolon sigmoideo hasta la pelvis menor.
A nivel de la vértebra S3, la arteria rectal superior se divide en dos ramas, que descienden a cada lado del recto y lo irrigan hasta el esfínter anal interno.

Venas pélvicas

Los plexos venosos pélvicos están formados por las venas interconectadas que rodean las vísceras pélvicas (Fig. 6.19B, C). Estas redes de venas intercomunicadas son clínicamente importantes. Los diversos plexos dentro de la pelvis menor (rectal, vesical, prostático, uterino y vaginal) se unen y drenan principalmente por afluentes de las venas ilíacas internas, pero algunos de ellos drenan a través de la vena rectal superior hacia la vena mesentérica inferior de la vena hepática. sistema portal (fig. 6.19A) o a través de las venas sacras laterales hasta el plexo venoso vertebral interno (consulte el Capítulo 2, Atrás).
Otras vías relativamente menores de drenaje venoso desde la pelvis menor incluyen la vena sacra mediana parietal y, en las mujeres, las venas ováricas.

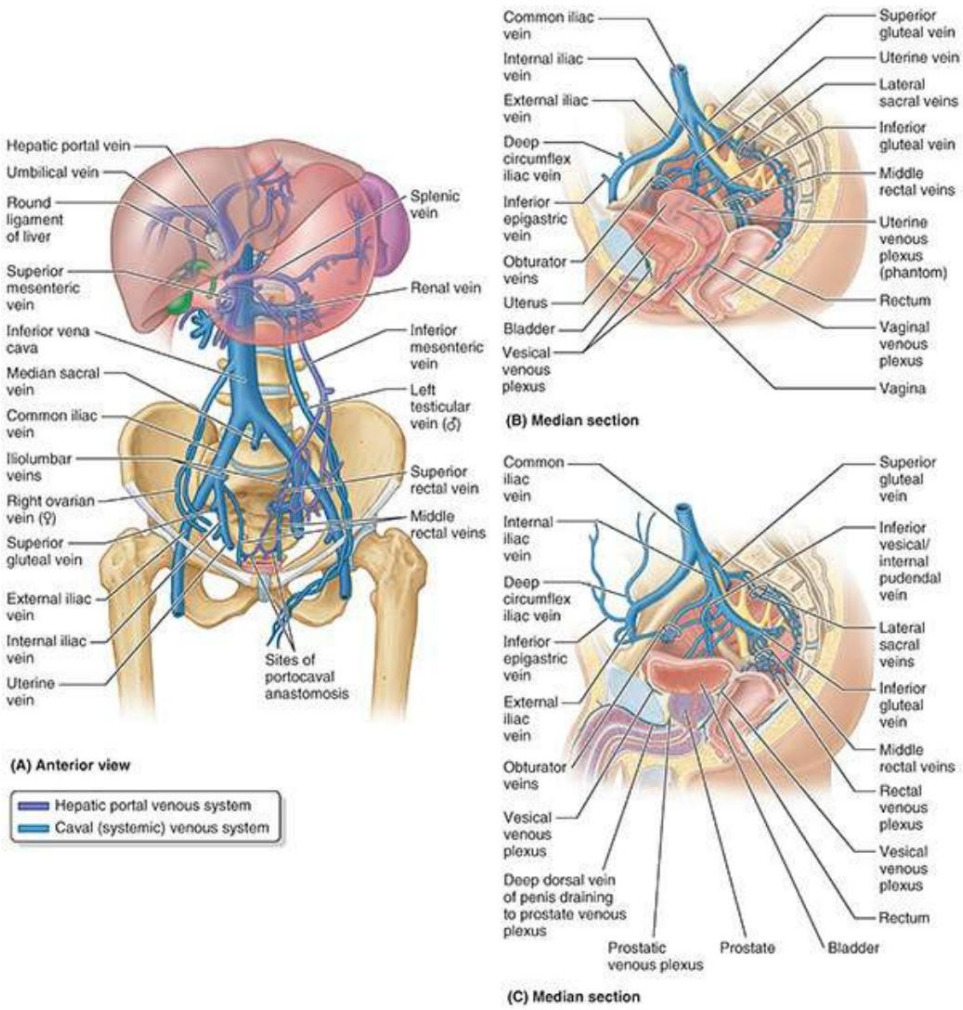

Machine Translated by Google

FIGURA 6.19. Venas pélvicas. A. Sistema venoso portal caval y hepático de la cavidad abdominopélvica. B. Venas de la pelvis femenina. C. Venas de la pelvis masculina. El drenaje venoso de los órganos pélvicos fluye principalmente hacia el sistema de la cava a través de las venas ilíacas internas. El recto superior normalmente drena en el sistema porta hepático, aunque las venas rectales superiores se anastomosan con las venas rectales media e inferior, que son tributarias de las venas ilíacas internas.

Las venas ilíacas internas se forman por encima del agujero ciático mayor y se encuentran posteroinferiores a las arterias ilíacas internas (fig. 6.19A, B). Los afluentes de las venas ilíacas internas son más variables que las ramas de la arteria ilíaca interna con las que comparten nombres, pero las acompañan aproximadamente y drenan los mismos territorios que irrigan las arterias. Sin embargo, no hay venas que acompañen a las arterias umbilicales entre la pelvis y el ombligo, y las venas iliolumbares de las fosas ilíacas de la pelvis mayor generalmente drenan en las venas ilíacas comunes. Las venas ilíacas internas se fusionan con las venas ilíacas externas para formar las venas ilíacas comunes, que se unen al nivel de las vértebras L4 o L5 para formar la vena cava inferior (Fig. 6.19A).

Las venas glúteas superiores, las venas acompañantes (L. venae comitantes) de las arterias glúteas superiores de la región glútea, son las afluentes más grandes de las venas ilíacas internas, excepto durante el embarazo, cuando las venas uterinas se agrandan. Las venas testiculares atraviesan la pelvis mayor a medida que pasan desde el anillo inguinal profundo hacia sus terminaciones abdominales posteriores, pero por lo general no drenan las estructuras pélvicas.

Las venas sacras laterales a menudo aparecen desproporcionadamente grandes en las angiografías. Se anastomosan con el plexo venoso vertebral interno (consulte el Capítulo 2, Atrás), proporcionando una vía colateral alternativa para llegar a la vena cava inferior o superior. También puede proporcionar una vía para la metástasis de células cancerosas de próstata u ovario a sitios vertebrales o craneales.

Ganglios linfáticos de la pelvis

Los ganglios linfáticos que reciben drenaje linfático de los órganos pélvicos son variables en número, tamaño y ubicación. Dividirlos en grupos definidos suele ser algo arbitrario. En la pelvis o junto a ella se encuentran cuatro grupos principales de ganglios, que reciben su nombre de los vasos sanguíneos a los que están asociados (fig. 6.20):

- Ganglios linfáticos ilíacos externos: se encuentran por encima del borde pélvico, a lo largo de los vasos ilíacos externos. Reciben linfa principalmente de los ganglios linfáticos inguinales; sin embargo, reciben linfa de las vísceras pélvicas, especialmente de las partes superiores de los órganos pélvicos medios a anteriores. Mientras que la mayor parte del drenaje linfático desde la pelvis tiende a seguir rutas paralelas al drenaje venoso, el drenaje linfático hacia los ganglios ilíacos externos no lo hace. Estos ganglios drenan en los ganglios ilíacos comunes.
- Ganglios linfáticos ilíacos internos: agrupados alrededor de las divisiones anterior y posterior de la arteria ilíaca interna y los orígenes de las arterias glúteas. Reciben drenaje de las vísceras pélvicas inferiores, el perineo profundo y la región glútea y drenan hacia los ganglios ilíacos comunes.
- Ganglios linfáticos sacros: se encuentran en la concavidad del sacro, adyacentes a los vasos sacros medianos. Reciben linfa de las vísceras pélvicas posteroinferiores y drenan hacia el interior o hacia el interior.

LGRAWANY
Machine Translated by Google

ganglios ilíacos comunes.

• Ganglios linfáticos ilíacos comunes: se encuentran por encima del borde pélvico, a lo largo de la sangre ilíaca común. vasos (Fig. 6.20) y reciben drenaje de los tres grupos principales enumerados anteriormente. Estos ganglios inician una ruta común de drenaje desde la pelvis que pasa junto a los ganglios lumbares (cavos/aórticos). Desde algunos órganos pélvicos (p. ej., desde el cuello de la vejiga y la parte inferior de la vagina) se produce un drenaje directo inconstante a los ganglios ilíacos comunes.

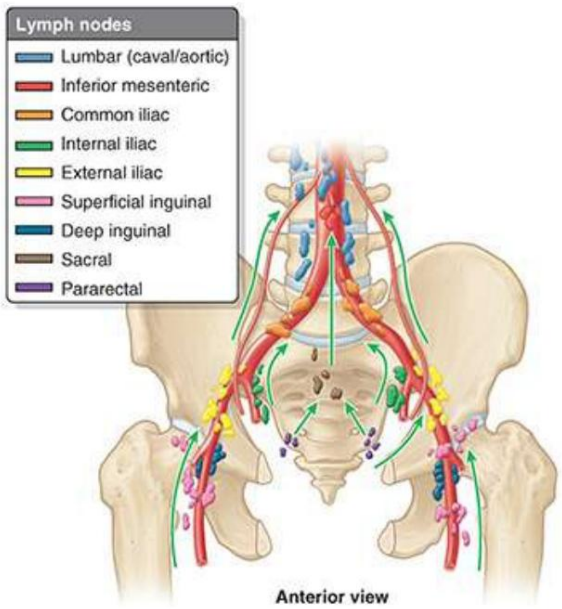

FIGURA 6.20. Ganglios linfáticos de la pelvis.

Otros grupos menores de ganglios linfáticos (p. ej., los ganglios pararrectales) ocupan el tejido conectivo a lo largo de las ramas de los vasos ilíacos internos.

Tanto los grupos primarios como los menores de ganglios pélvicos están altamente interconectados, de modo que muchos ganglios se pueden extirpar sin alterar el drenaje. Las interconexiones también permiten que el cáncer se propague prácticamente en cualquier dirección, a cualquier víscera pélvica o abdominal. Si bien el drenaje linfático tiende a ser paralelo al drenaje venoso (excepto el de los ganglios ilíacos externos, donde la proximidad proporciona una guía aproximada), el patrón no es lo suficientemente predecible como para permitir anticipar o estadificar el progreso del cáncer metastásico de los órganos pélvicos. de una manera comparable a la del cáncer de mama que progresa a través de los ganglios axilares. El drenaje linfático de los órganos pélvicos específicos se describe siguiendo la descripción de las vísceras pélvicas.

Nervios pélvicos

La pelvis está inervada principalmente por los nervios espinales sacro y coccígeo y la parte pélvica del sistema nervioso autónomo. Los músculos piriforme y coccígeo forman un lecho para los plexos nerviosos sacro y coccígeo (fig. 6.21). Las ramas anteriores de los nervios S2 y S3 emergen entre las digitaciones de estos músculos.

Machine Translated by Google

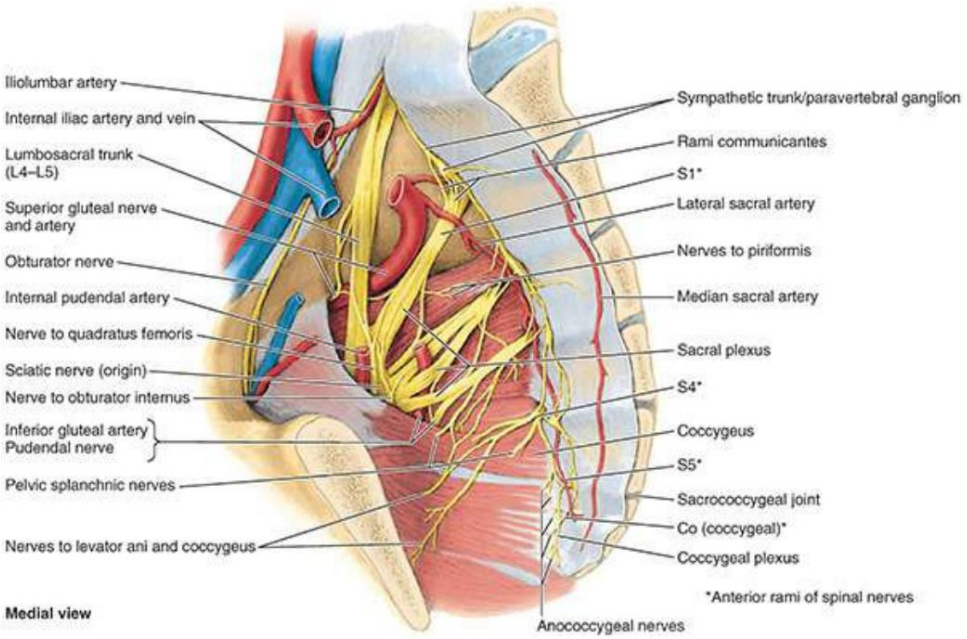

FIGURA 6.21. Nervios y plexos nerviosos de la pelvis. Nervios somáticos (plexos nerviosos sacro y coccígeo) y parte pélvica (sacra) del tronco simpático. Aunque están ubicados en la pelvis, la mayoría de los nervios que se ven aquí están involucrados en la inervación de las extremidades inferiores más que en las estructuras pélvicas.

NERVIO OBTURADOR

El nervio obturador surge de las ramas anteriores de los nervios espinales L2 a L4 del plexo lumbar en el abdomen (pelvis mayor) y entra en la pelvis menor. Corre en la grasa extraperitoneal a lo largo de la pared lateral de la pelvis hasta el canal obturador, una abertura en la membrana obturadora que de otro modo llena el agujero obturador. A medida que pasa por el canal y entra en el muslo, se divide en partes anterior y posterior que inervan los músculos mediales del muslo. El nervio obturador no inerva ninguna estructura pélvica.

TRONCO LUMBOSACRO

En el borde pélvico o inmediatamente por encima de él, la parte descendente del nervio L4 se une con la rama anterior del nervio L5 para formar el tronco lumbosacro grueso, similar a un cordón (figs. 6.21 y 6.22; véase la figura 6.9D). El tronco pasa inferiormente, sobre la superficie anterior del ala del sacro, y se une al plexo sacro.

LGRAWANY
Machine Translated by Google

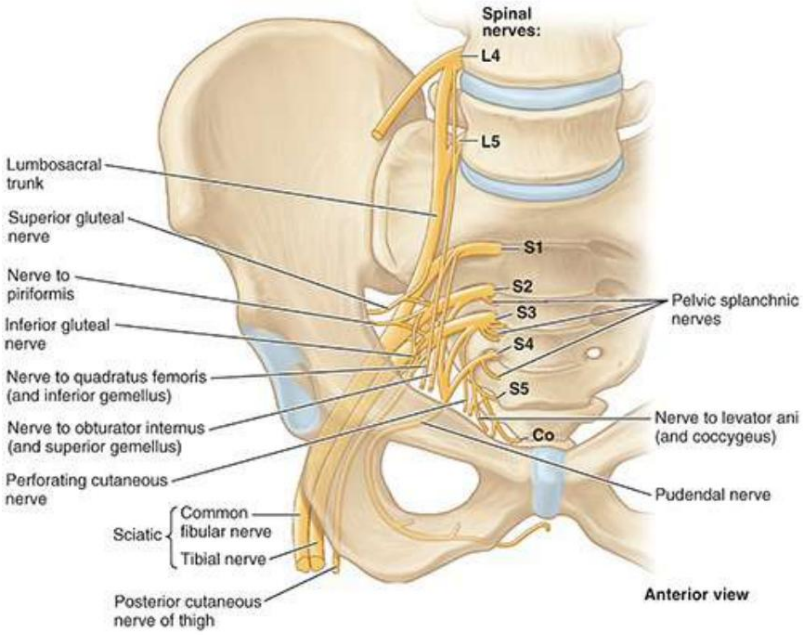

FIGURA 6.22. Nervios somáticos de la pelvis: plexo sacro.

PLEXO SACRA

Este plexo se demuestra en la Figura 6.22, y la composición y distribución segmentaria de los nervios que se derivan de él se enumeran en la tabla 6.5. El siguiente texto proporciona información adicional información sobre la formación de los nervios y sus cursos.

TABLA 6.5. NERVIOS SOMÁTICOS DE LA PELVIS

Nervio	Origen	Distribución
Ciático	L4, L5, S1, S2, S3	Ramas articulares a la articulación de la cadera y ramas musculares a flexores de la rodilla en el muslo y todos los músculos de la pierna y pie
glúteo superior	L4, L5, S1	Glúteo medio, glúteo menor y tensor de la fascia lata músculos
Nervio del cuadrado femoral (y gemelo inferior)	L4, L5, S1	Músculo cuadrado femoral y cuádriceps inferior
glúteo inferior	L5, S1, S2	Glúteo mayor
Nervio al obturador interno (y gemelo superior)	L5, S1, S2	Obturador interno y músculos del hilo superior.
Nervio piriforme	S1, S2	Músculo piriforme
Nervio cutáneo posterior del muslo	S2, S3	Ramas cutáneas a las nalgas y medial superior y superficies posteriores del muslo
Perforante cutáneo	S2, S3	Ramas cutáneas a la parte medial de las nalgas.
pudendo	S2, S3, S4	Estructuras en el perineo: ramas sensoriales a los genitales externos; ramas musculares a los músculos perineales, uretral externa esfínter y esfínter anal externo

Machine Translated by Google

esplácnica pélvica	S2, S3, S4	Vísceras pélvicas a través de los plexos hipogástrico y pélvico inferior.
Nervios del elevador del ano y del coccígeo	T3, T4	Músculos elevadores del ano y coccígeos.

El plexo sacro se encuentra en la pared posterolateral de la pelvis menor. Los dos nervios principales que surgen del plexo sacro, el ciático y el pudendo, se encuentran fuera de la fascia pélvica parietal. La mayoría de las ramas del plexo sacro salen de la pelvis a través del agujero ciático mayor.

El nervio ciático es el nervio más grande del cuerpo. Se forma cuando las grandes ramas anteriores de los nervios espinales L4-S3 convergen en la superficie anterior del piriforme (figs. 6.21 y 6.22). A medida que se forma, el nervio ciático pasa a través del agujero ciático mayor, generalmente inferior al piriforme, para ingresar a la región glútea. Luego desciende a lo largo de la cara posterior del muslo para irrigar la cara posterior del muslo y toda la pierna y el pie.

El nervio pudendo es el nervio principal del perineo y el principal nervio sensorial de los genitales externos. Acompañado de la arteria pudenda interna, sale de la pelvis a través del agujero ciático mayor entre los músculos piriforme y coccígeo. Luego se engancha alrededor de la columna isquiática y el ligamento sacroespinoso y entra en el perineo a través del agujero ciático menor (fig. 6.22).

El nervio glúteo superior sale de la pelvis a través del agujero ciático mayor, superior a el piriforme para inervar los músculos de la región glútea (figs. 6.21 y 6.22).

El nervio glúteo inferior sale de la pelvis a través del agujero ciático mayor (fig. 6.22), inferior al piriforme y superficial al nervio ciático, acompañando a la arteria glútea inferior. Tanto el nervio como la arteria se dividen en varias ramas que ingresan a la superficie profunda del músculo glúteo mayor suprayacente.

PLEXO COCÍGEO

El plexo coccígeo es una pequeña red de fibras nerviosas formada por las ramas anteriores de S4 y S5 y los nervios coccígeos (fig. 6.21). Se encuentra en la superficie pélvica del coccígeo e inerva este músculo, parte del elevador del ano y la articulación sacrococcígea. Los nervios anococcígeos que surgen de este plexo perforan el coccígeo y el ligamento anococcígeo para irrigar una pequeña área de piel entre la punta del cóccix y el ano.

NERVIOS AUTÓNÓMICOS PÉLVICOS

Los nervios autónomos entran en la cavidad pélvica a través de cuatro rutas (fig. 6.23):

- Troncos simpáticos sacros: proporcionan principalmente inervación simpática a las extremidades inferiores.
- Plexos periarteriales: fibras postsinápticas, simpáticas y vasomotoras a las fibras rectales superiores, ováricas y y arterias ilíacas internas y sus ramas derivadas
- Plexos hipogástricos: ruta más importante por la que se transportan las fibras simpáticas al vísceras pélvicas
- Nervios pélvicos esplácnicos: vía de inervación parasimpática de las vísceras pélvicas y colon descendente y sigmoide

Machine Translated by Google

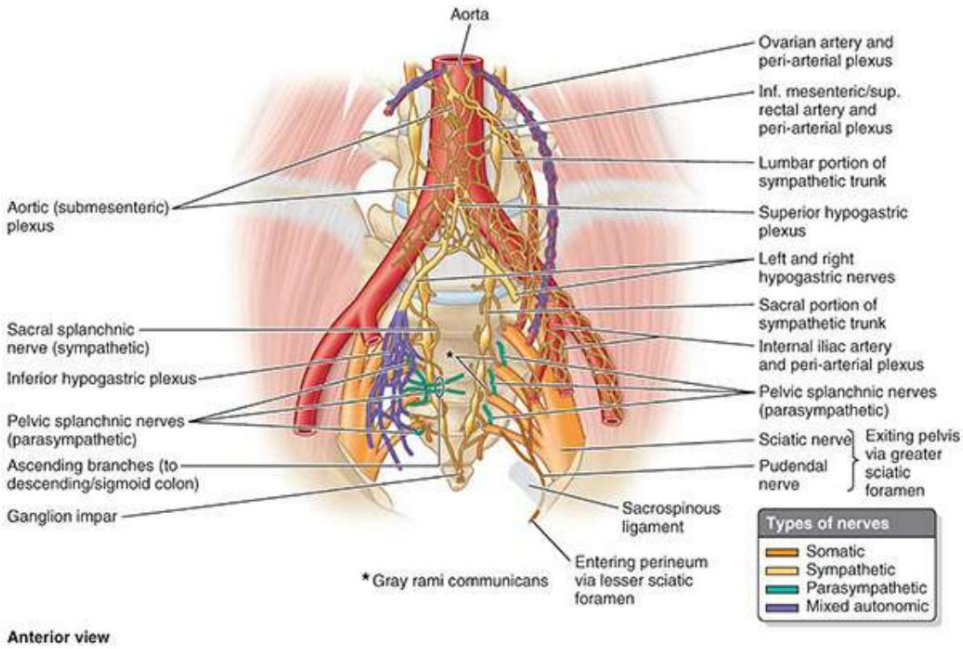

FIGURA 6.23. Nervios autónomos de la pelvis. El plexo hipogástrico superior es una continuación del plexo aórtico que se divide en los nervios hipogástricos izquierdo y derecho cuando ingresa a la pelvis. Los nervios esplácnicos hipogástrico y pélvico se fusionan para formar los plexos hipogástricos inferiores, que por tanto constan de fibras simpáticas y parasimpáticas. Las fibras autónomas (simpáticas) también ingresan a la pelvis a través de los troncos simpáticos y los plexos periarteriales.

Los troncos simpáticos sacros son la continuación inferior de los troncos simpáticos lumbares. (Figuras 6.21 y 6.23). Cada uno de los troncos sacros tiene un tamaño menor que el de los troncos lumbares y suele incluir cuatro ganglios simpáticos. Los troncos sacros descienden sobre la superficie pélvica del sacro justo medial a los agujeros sacros pélvicos y convergen para formar el pequeño ganglio mediano impar (ganglio coccígeo) anterior al cóccix. Los troncos simpáticos sacros descienden por detrás del recto en el tejido conectivo extraperitoneal y envían ramas comunicantes (ramos comunicantes grises) a cada uno de los ramos anteriores de los nervios sacro y coccígeo. También envían pequeñas ramas a la arteria sacra mediana y al plexo hipogástrico inferior. La función principal de los troncos simpáticos sacros es proporcionar fibras postsinápticas al plexo sacro para la inervación simpática (vasomotora, pilomotora y sudomotora) de la extremidad inferior.

Los plexos periarteriales de las arterias ovárica, rectal superior e ilíaca interna son rutas menores por las que las fibras simpáticas ingresan a la pelvis. Su función principal es la vasomoción de las arterias que acompañan.

Los plexos hipogástricos (superior e inferior) son redes de fibras nerviosas aferentes simpáticas y viscerales. La parte principal del plexo hipogástrico superior es una prolongación del plexo intermesentérico (v. capítulo 5, Abdomen), que se encuentra por debajo de la bifurcación de la aorta (fig. 6.23). Transporta fibras transportadas hacia y desde el plexo intermesentérico por los nervios esplácnicos L3 y L4. El plexo hipogástrico superior ingresa a la pelvis y se divide en los nervios hipogástricos derecho e izquierdo, que descienden sobre la superficie anterior del sacro. Estos nervios descienden lateralmente al recto dentro de las vainas hipogástricas y luego se extienden en forma de abanico a medida que se fusionan con los nervios esplácnicos pélvicos para formar los nervios hipogástricos inferiores derec

Machine Translated by Google

plexos.

Por tanto, los plexos hipogástricos inferiores contienen fibras simpáticas y parasimpáticas, así como fibras aferentes viscerales, que continúan a través de la lámina de la vaina hipogástrica hasta las vísceras pélvicas, sobre las cuales forman subplexos denominados colectivamente plexos pélvicos. En ambos sexos, los subplexos están asociados con las caras laterales del recto y las superficies inferolaterales de la vejiga. Además, los subplexos en el hombre también están asociados con la próstata y las glándulas seminales. En las mujeres, los subplexos también están asociados con el cuello uterino del útero y los fondos de saco laterales de la vagina.

Los nervios pélvicos esplácnicos surgen en la pelvis desde las ramas anteriores de los nervios espinales S2-S4 de el plexo sacro (figs. 6.21, 6.22 y 6.23). Transportan fibras parasimpáticas presinápticas derivadas de los segmentos de la médula espinal S2-S4, que forman la salida sacra del sistema nervioso parasimpático (craneosacro), y fibras aferentes viscerales de los cuerpos celulares de los ganglios espinales de los nervios espinales correspondientes. El mayor aporte de estas fibras suele ser del nervio S3.

El sistema de plexos hipogástrico/pélvico, que recibe fibras simpáticas a través de los nervios esplácnicos lumbares y fibras parasimpáticas a través de los nervios esplácnicos pélvicos, inerva las vísceras pélvicas. Aunque el componente simpático produce en gran medida vasomoción como en otros casos, aquí también inhibe la contracción peristáltica del recto y estimula la contracción de los órganos genitales internos durante el orgasmo, lo que produce la eyaculación en el hombre.

Como la pelvis no incluye un área cutánea, las fibras simpáticas pélvicas no producen funciones de pilomoción o vasomoción. Las fibras parasimpáticas distribuidas dentro de la pelvis estimulan la contracción del recto y la vejiga para defecar y orinar, respectivamente.
Las fibras parasimpáticas del plexo prostático penetran el suelo pélvico para llegar a los cuerpos eréctiles de los genitales externos, produciendo la erección.

INERVACIÓN AFERENTE VISCERAL EN PELVIS

Las fibras aferentes viscerales viajan con fibras nerviosas autónomas, aunque los impulsos sensoriales se conducen centralmente, retrógrados a los impulsos eferentes transmitidos por las fibras autónomas. Todas las fibras aferentes viscerales que conducen sensaciones reflejas (información que no llega a la conciencia) viajan con fibras parasimpáticas. Por lo tanto, en el caso de la pelvis, viajan a través de los plexos pélvico e hipogástrico inferior y los nervios esplácnicos pélvicos hasta los ganglios sensoriales espinales de los nervios espinales S2-S4.

Los caminos seguidos por las fibras aferentes viscerales que conducen el dolor desde las vísceras pélvicas difieren en términos de curso y destino, dependiendo de si la víscera o parte de la víscera de la que emana el dolor se sitúa superior o inferior a la línea del dolor pélvico. Excepto en el caso del tubo digestivo, la línea del dolor pélvico corresponde al límite inferior del peritoneo (ver Tabla 6.3, Figs. B y C). Las vísceras abdominopélvicas intraperitoneales, o aspectos de las estructuras viscerales que están en contacto con el peritoneo, están por encima de la línea del dolor.
Las vísceras pélvicas subperitoneales o porciones de vísceras están por debajo de la línea del dolor. En el caso del tracto alimentario (intestino grueso), la línea del dolor no se correlaciona con el peritoneo; la línea del dolor ocurre en el medio del colon sigmoide.

LGRAWANY
Machine Translated by Google

Fibras aferentes viscerales que conducen impulsos de dolor desde las vísceras abdominopélvicas superiores a las La línea del dolor sigue las fibras simpáticas retrógradas y asciende a través de los plexos hipogástrico/aórtico, los nervios esplácnicos abdominopélvicos, los troncos simpáticos lumbares y los ramos comunicantes blancos para alcanzar los cuerpos celulares de los ganglios espinales torácicos inferiores/lumbares superiores. Las fibras aferentes que conducen impulsos de dolor desde las vísceras o porciones de vísceras inferiores a la línea del dolor siguen a las fibras parasimpáticas retrógradas a través de los plexos pélvico e hipogástrico inferior y los nervios esplácnicos pélvicos para llegar a los cuerpos celulares de los ganglios sensitivos espinales de S2-S4.

CLÍNICO

CAJA

ESTRUCTURAS NEUROVASCULARES DE LA PELVIS

Lesión iatrogénica de los uréteres

LESIÓN DURANTE LA LIGACIÓN DE LA ARTERIA UTERINA

El hecho de que el uréter sea atravesado por la arteria uterina cerca de la parte lateral del fondo de saco de la vagina es clínicamente importante. Como se indica en la descripción de la arteria uterina, las descripciones de la relación de la arteria con el uréter tienden a simplificarse demasiado como "que pasa por encima del uréter". De hecho, la arteria recorre el 50% o más del recorrido alrededor del uréter, pasando al menos tanto por encima como por delante del uréter. El uréter corre el peligro de ser pinzado (aplastado), ligado o seccionado inadvertidamente durante una histerectomía (escisión del útero) cuando la arteria uterina se liga y se corta para extirpar el útero. El punto en el que se cruzan la arteria uterina y el uréter se encuentra aproximadamente 2 cm por encima de la columna isquiática.

LESIÓN DURANTE LA LIGACIÓN DE LA ARTERIA OVÁRICA

Los uréteres son vulnerables a sufrir lesiones cuando los vasos ováricos se ligan durante una ooforectomía (escisión del ovario) porque estas estructuras están cerca unas de otras cuando cruzan el borde pélvico.

Ligadura de la arteria ilíaca interna y circulación colateral en pelvis

En ocasiones, la arteria ilíaca interna se vuelve estenótica (la luz se estrecha) debido al depósito aterosclerótico de colesterol (fig. B6.6) o se liga quirúrgicamente para controlar la hemorragia pélvica. Debido a las numerosas anastomosis entre las ramas de la arteria y las arterias adyacentes (ver Fig. 6.16; Tabla 6.4), la ligadura no detiene el flujo sanguíneo pero sí reduce la presión arterial, lo que permite que se produzca la hemostasia (detención del sangrado).

Machine Translated by Google

ocurrir. Ejemplos de vías colaterales a la arteria ilíaca interna incluyen los siguientes pares de arterias anastomosantes: lumbar e iliolumbar, sacra mediana (media) y sacra lateral, rectal superior y rectal media, y arteria glútea inferior y femoral profunda.

El flujo sanguíneo en la arteria se mantiene, aunque puede invertirse en la rama anastomótica. Las vías colaterales pueden mantener el suministro de sangre a las vísceras pélvicas, la región glútea y los órganos genitales.

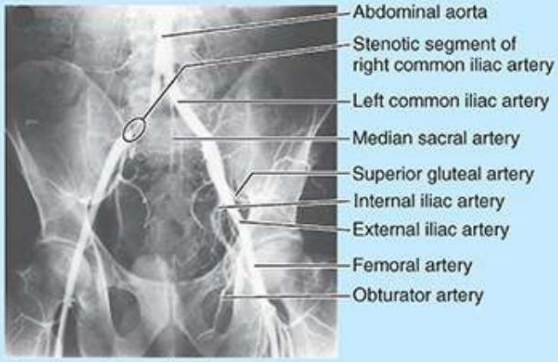

FIGURA B6.6. Arteriografía ilíaca. Se inyectó un tinte radiopaco en la aorta abdominal en la región lumbar. Hay un sitio de estrechamiento (estenosis) de la arteria ilíaca común derecha (área rodeada por un círculo).

Lesión de los nervios pélvicos

Durante el parto, la cabeza fetal puede comprimir los nervios del plexo sacro de la madre, produciendo dolor en las extremidades inferiores. El nervio obturador es vulnerable a sufrir lesiones durante la cirugía (p. ej., durante la extirpación de ganglios linfáticos cancerosos de la pared pélvica lateral). La lesión de este nervio puede causar espasmos dolorosos de los músculos aductores del muslo y déficits sensoriales en la región medial del muslo. La lesión del nervio del elevador del ano, incluidas sus ramas del pubococcígeo y/o puborrectal, debido al estiramiento del nervio durante un parto vaginal, puede provocar una pérdida de soporte de las vísceras pélvicas e incontinencia urinaria o fecal similar a la resultante del desgarro del músculo.

Conclusión: estructuras neurovasculares de la pelvis

Progresando desde la cavidad pélvica hacia afuera, como cuando se diseca la pelvis, se encuentran primero los plexos nerviosos autónomos hipogástrico/pélvico retroperitoneal (más cercanos a las vísceras), luego las arterias pélvicas, las venas pélvicas y, finalmente, los nervios somáticos pélvicos y los troncos simpáticos, estos dos últimos. estando adyacente a las paredes pélvicas.

Arterias pélvicas: múltiples arterias anastomosadas proporcionan un sistema circulatorio colateral que ayuda a asegurar un suministro de sangre adecuado a los pélvicos mayores y menores. La mayor parte de la sangre arterial llega a la pelvis menor a través de las arterias ilíacas internas, que comúnmente se bifurcan en una división anterior (que proporciona todas las ramas viscerales) y una posterior.

LGRAWANY
Machine Translated by Google

división (generalmente exclusivamente parietal). ■ Después del nacimiento, las arterias umbilicales se ocluyen distalmente al origen de las arterias vesicales superiores y, en el hombre, de las arterias que van al conducto deferente. ■ Las arterias vesical inferior (hombres) y uterina (mujeres) irrigan la vejiga inferior y la uretra pélvica. La arteria vesical inferior también irriga la próstata. La arteria vaginal irriga la vagina superior. ■ La arteria uterina es exclusivamente femenina, pero ambos sexos tienen arterias rectales medias.

Las ramas parietales de la división anterior de la ilíaca interna en ambos sexos incluyen las arterias obturadora, glútea inferior y pudenda interna, cuyas ramas principales surgen fuera de la pelvis menor. ■ Una arteria obturadora aberrante clínicamente significativa surge de los vasos epigástricos inferiores en aproximadamente el 20% de la población. ■ Las arterias iliolumbar, glútea superior y sacra lateral son ramas parietales de la división posterior de la arteria ilíaca interna, distribuidas fuera de la pelvis menor. ■ La arteria iliolumbar es una Principal proveedor de estructuras de las fosas ilíacas (pelvis mayor). ■ Las arterias gonadales de ambos sexos descienden a la pelvis mayor desde la aorta abdominal, pero sólo las arterias ováricas ingresan a la pelvis menor.

Venas pélvicas: los plexos venosos asociados y nombrados en honor a las diversas vísceras pélvicas se intercomunican entre sí y con los plexos venosos vertebrales internos (epidurales) del canal vertebral. Sin embargo, la mayor parte de la sangre venosa sale de la pelvis a través de las venas ilíacas internas.

Drenaje linfático pélvico y ganglios: el drenaje linfático de la pelvis sigue un patrón que principalmente, pero no completamente, sigue el patrón de drenaje venoso a través de grupos variables menores y mayores de ganglios linfáticos, estos últimos incluyen el sacro y el ilíaco interno, externo y común. nodos. ■ Aspectos de los órganos pélvicos anteriores a medios, aproximadamente al nivel (e incluido) del techo de la vía urinaria no distendida.

vejiga, drenan a los ganglios ilíacos externos, independientemente del drenaje venoso. ■ Los ganglios linfáticos pélvicos están altamente interconectados, de modo que el drenaje linfático (y las células cancerosas metastásicas) pueden pasar en casi cualquier dirección, a cualquier órgano pélvico o abdominal.

Nervios pélvicos: los nervios somáticos dentro de la pelvis forman el plexo sacro, y se ocupan principalmente de la inervación de las extremidades inferiores y el perineo. ■ Las porciones pélvicas de la Los troncos simpáticos también se ocupan principalmente de la inervación de las extremidades inferiores. ■ Los nervios autónomos llegan principalmente a la pelvis a través del plexo hipogástrico superior (fibras simpáticas) y los nervios esplácnicos pélvicos (fibras parasimpáticas); ambos se fusionan para formar los plexos hipogástrico inferior y pélvico. ■ Las fibras simpáticas de la pelvis producen vasomoción y contracción de los órganos genitales internos durante el orgasmo; también inhiben el peristaltismo rectal. ■ Las fibras parasimpáticas pélvicas estimulan la vejiga y el recto.

vaciándose y extendiéndose a los cuerpos eréctiles de los genitales externos para producir la erección. ■ Las fibras aferentes viscerales viajan retrógradamente a lo largo de las fibras nerviosas autónomas. ■ viscerales

Machine Translated by Google

Las aferencias que transmiten sensaciones reflejas inconscientes siguen el curso de las fibras parasimpáticas hasta los ganglios sensoriales espinales de S2-S4, al igual que aquellas que transmiten sensaciones de dolor desde las vísceras inferiores a la línea de dolor pélvico (estructuras que no entran en contacto con el peritoneo más el colon sigmoide distal). y recto). ■ Las fibras aferentes viscerales que conducen el dolor desde las estructuras superiores a la línea de dolor pélvico (estructuras en contacto con el peritoneo, excepto el colon sigmoide distal y el recto) siguen a las fibras simpáticas en sentido retrógrado hasta los ganglios espinales torácicos inferiores y lumbares superiores.

VÍSCERAS PÉLVICAS

Las vísceras pélvicas incluyen las partes distales del sistema urinario, el tracto gastrointestinal y el sistema reproductivo. Aunque el colon sigmoide y partes del intestino delgado se extienden hacia la cavidad pélvica, son vísceras abdominales más que pélvicas. La vejiga y el recto (verdaderas vísceras pélvicas) son continuaciones inferiores de los sistemas que se encuentran en el abdomen. Excepto por las características relacionadas con el hecho de que los tractos urinario y reproductivo comparten la uretra masculina, y las relaciones físicas con los respectivos órganos reproductivos, existen relativamente pocas distinciones entre los órganos pélvicos, urinarios y gastrointestinales masculinos y femeninos.

Órganos urinarios

Los órganos urinarios pélvicos (fig. 6.24A) son los siguientes:

- porciones pélvicas de los uréteres, que transportan la orina desde los riñones
- vejiga urinaria, que almacena temporalmente la orina
- uretra, que conduce la orina desde la vejiga hacia el exterior

LGRAWANY
Machine Translated by Google

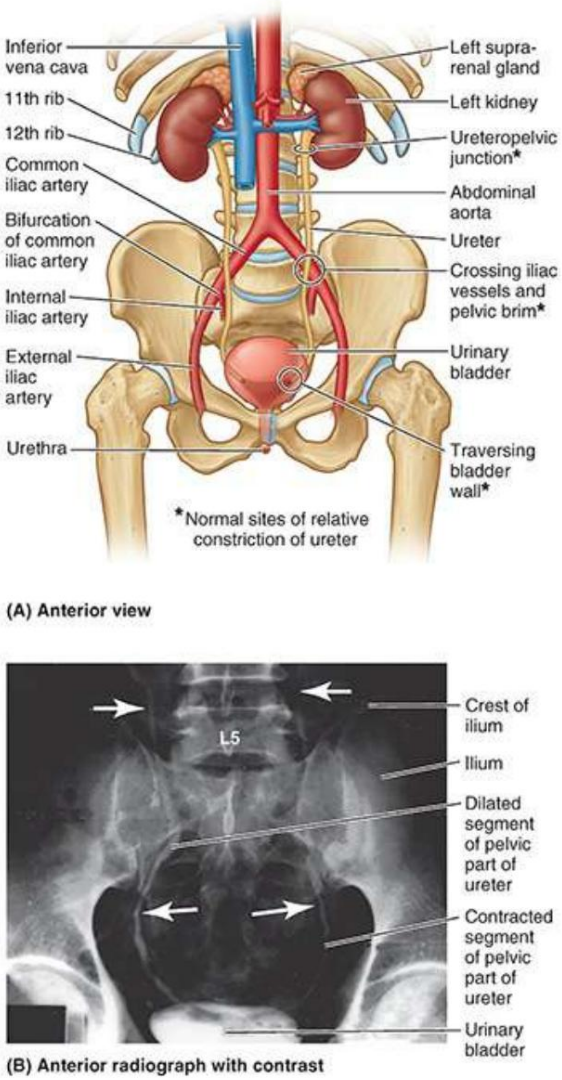

FIGURA 6.24. Vísceras genito-urinarias. A. Curso y sitios normales de constricción relativa de los uréteres. B. Urografía intravenosa normal. Las flechas indican un estrechamiento transitorio de la luz de los uréteres como resultado de la contracción peristáltica.

URÉTERES

Los uréteres son tubos musculares de 25 a 30 cm de largo que conectan los riñones con la vejiga urinaria. Los uréteres son retroperitoneales; sus porciones abdominales superiores se describen en el Capítulo 5, Abdomen. Cuando los uréteres cruzan la bifurcación de la arteria ilíaca común (o el comienzo de la arteria ilíaca externa), pasan sobre el borde pélvico, abandonando así el abdomen y entrando en la pelvis menor (fig. 6.24A, B). Las partes pélvicas de los uréteres discurren sobre las paredes laterales de la pelvis, paralelas al margen anterior de la escotadura ciática mayor, entre el peritoneo pélvico parietal y las arterias ilíacas internas. Opuesto a la espina isquiática, se curvan anteromedialmente, por encima del elevador del ano, y entran en la vejiga urinaria. Los extremos inferiores de los uréteres están rodeados por el plexo venoso vesical (v . fig. 6.19B, C).

Los uréteres pasan oblicuamente a través de la pared muscular de la vejiga urinaria en dirección inferomedial. dirección, entrando en la superficie exterior de la vejiga a aproximadamente 5 cm de distancia, pero sus internas

Machine Translated by Google

las aberturas hacia la luz de la vejiga vacía están separadas sólo por la mitad de esa distancia. Este paso oblicuo a través de la pared de la vejiga forma una "válvula de aleta" unidireccional; la presión interna de la vejiga que se llena hace que el paso intramural colapse. Además, las contracciones de la musculatura de la vejiga actúan como un esfínter impidiendo el reflujo de orina hacia los uréteres cuando la vejiga se contrae, aumentando la presión interna durante la micción. La orina baja por los uréteres mediante contracciones peristálticas, transportándose unas pocas gotas a intervalos de 12 a 20 segundos (fig. 6.24B).

En los varones, la única estructura que pasa entre el uréter y el peritoneo es el conducto deferente (v. fig. 6.34); cruza el uréter dentro del pliegue ureteral del peritoneo. El uréter se sitúa posterolateral al conducto deferente y entra en el ángulo posterosuperior de la vejiga, justo por encima de la glándula seminal.

En las mujeres, el uréter pasa medial al origen de la arteria uterina y continúa hasta el nivel de la espina isquiática, donde es atravesado superiormente por la arteria uterina (consulte el recuadro clínico "Lesión iatrogénica de los uréteres" en este capítulo). Luego pasa cerca de la parte lateral del fondo de saco de la vagina y entra en el ángulo posterosuperior de la vejiga.

Irrigación arterial y drenaje venoso de la porción pélvica de los uréteres. El suministro arterial a las partes pélvicas de los uréteres es variable, con ramas ureterales que se extienden desde las arterias ilíaca común, ilíaca interna y ovárica (fig. 6.25; tabla 6.4). Las ramas ureterales se anastomosan a lo largo del uréter formando un suministro de sangre continuo, aunque no necesariamente vías colaterales efectivas. Las arterias más constantes que irrigan las partes terminales del uréter en las mujeres son ramas de las arterias uterinas. La fuente de ramas similares en los hombres son las arterias vesicales inferiores. El suministro de sangre a los uréteres es motivo de gran preocupación para los cirujanos que operan en la región (consulte el recuadro clínico "Compromiso iatrogénico del suministro de sangre ureteral" en este capítulo).

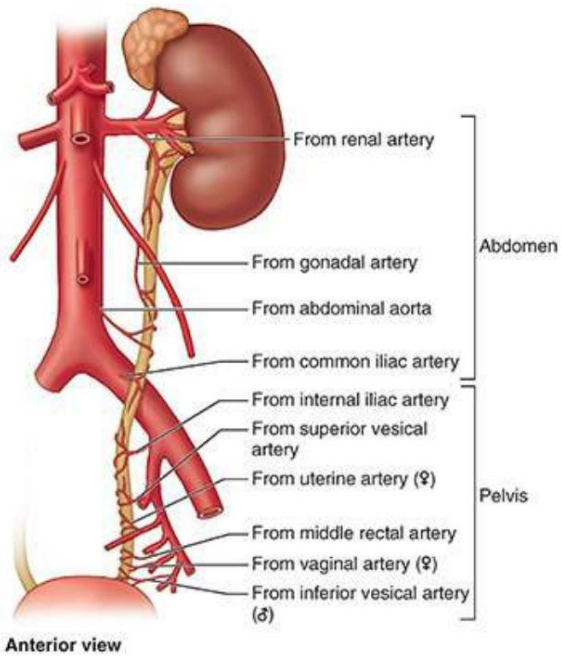

FIGURA 6.25. Suministro de sangre al uréter. Las ramas que irrigan la mitad abdominal del uréter se dirigen medialmente, mientras que

LGRAWANY
Machine Translated by Google

los que irrigan la mitad pélvica se acercan lateralmente. Durante la cirugía, se evitan los uréteres y se dejan tranquilos cuando sea posible. Si es necesario, se aplica tracción de los uréteres suavemente y sólo hacia el suministro de sangre para evitar la interrupción de las ramas pequeñas.

El drenaje venoso de las partes pélvicas de los uréteres generalmente es paralelo al suministro arterial. drenando a venas con nombres correspondientes. Los vasos linfáticos pasan principalmente a los ganglios ilíacos comunes e internos (v . fig. 6.20).

Inervación de los uréteres. Los nervios de los uréteres derivan de plexos autónomos adyacentes (renal, aórtico, hipogástrico superior e inferior; fig. 6.26). Los uréteres se encuentran principalmente por encima de la línea de dolor pélvico. Las fibras aferentes (dolor) de los uréteres siguen a las fibras simpáticas en dirección retrógrada para alcanzar los ganglios espinales y los segmentos de la médula espinal de T10-L2 o L3. El dolor ureteral suele referirse al cuadrante inferior ipsilateral del abdomen, especialmente a la ingle (región inguinal) (consulte el recuadro clínico "Cálculos ureterales" en este capítulo).

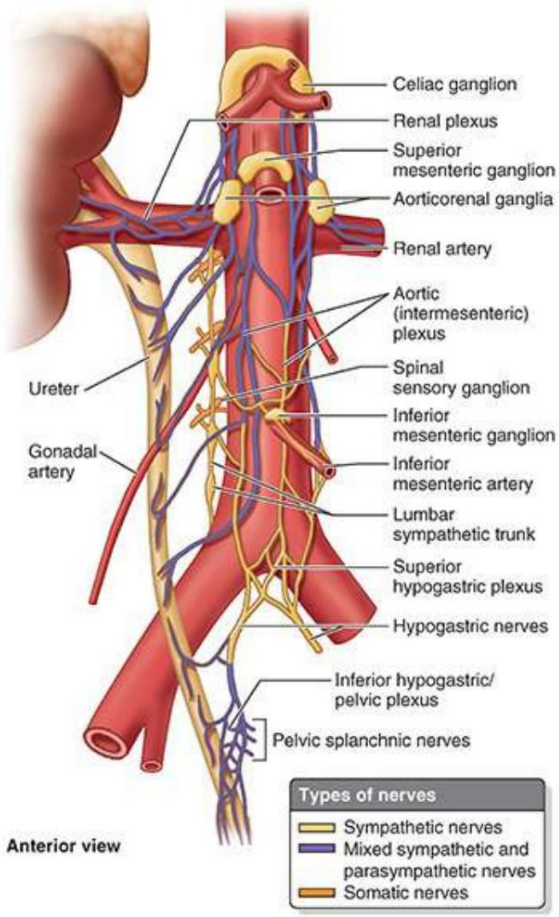

FIGURA 6.26. Inervación de los uréteres. Las fibras nerviosas de los plexos renal, aórtico y hipogástrico superior e inferior se extienden hasta el uréter y transportan fibras aferentes viscerales y simpáticas hasta los ganglios sensitivos espinales T10-L2(3) y los segmentos de la médula. Las fibras parasimpáticas, de los segmentos S2-S4 de la médula espinal, se distribuyen hasta la parte pélvica del uréter. Las fibras extrínsecas del SNA no son esenciales para el inicio y la propagación de la peristalsis ureteral.

Vejiga urinaria. La vejiga urinaria, una víscera hueca con fuertes paredes musculares, se caracteriza por su distensibilidad (fig. 6.27A). La vejiga es un reservorio temporal de orina y

Machine Translated by Google

varía en tamaño, forma, posición y relaciones según su contenido y el estado de las vísceras vecinas. Cuando está vacía, la vejiga urinaria del adulto se encuentra en la pelvis menor, parcialmente superior y parcialmente posterior a los huesos púbicos (fig. 6.27B). Está separado de estos huesos por el espacio retropúbico potencial (de Retzius) y se encuentra en su mayor parte inferior al peritoneo, descansando sobre los huesos púbicos y la sínfisis púbica por delante y la próstata (hombres) o la pared anterior de la vagina (mujeres) por detrás (Fig. 6.27A, B). La vejiga está relativamente libre dentro del tejido adiposo subcutáneo extraperitoneal, excepto su cuello, que está sostenido firmemente por los ligamentos laterales de la vejiga y el arco tendinoso de la fascia pélvica, especialmente su componente anterior, el ligamento puboprostático en los hombres y el ligamento pubovesical. en mujeres (ver Fig. 6.14A). En las mujeres, dado que la cara posterior de la vejiga descansa directamente sobre la pared anterior de la vagina, la unión lateral de la vagina al arco tendinoso de la fascia pélvica, el paracolpio, es un factor indirecto pero importante para sostener la vejiga urinaria. ver Fig. 6.14B) (DeLancey, 1992; Ashton-Miller & DeLancey, 2007).

Machine Translated by Google

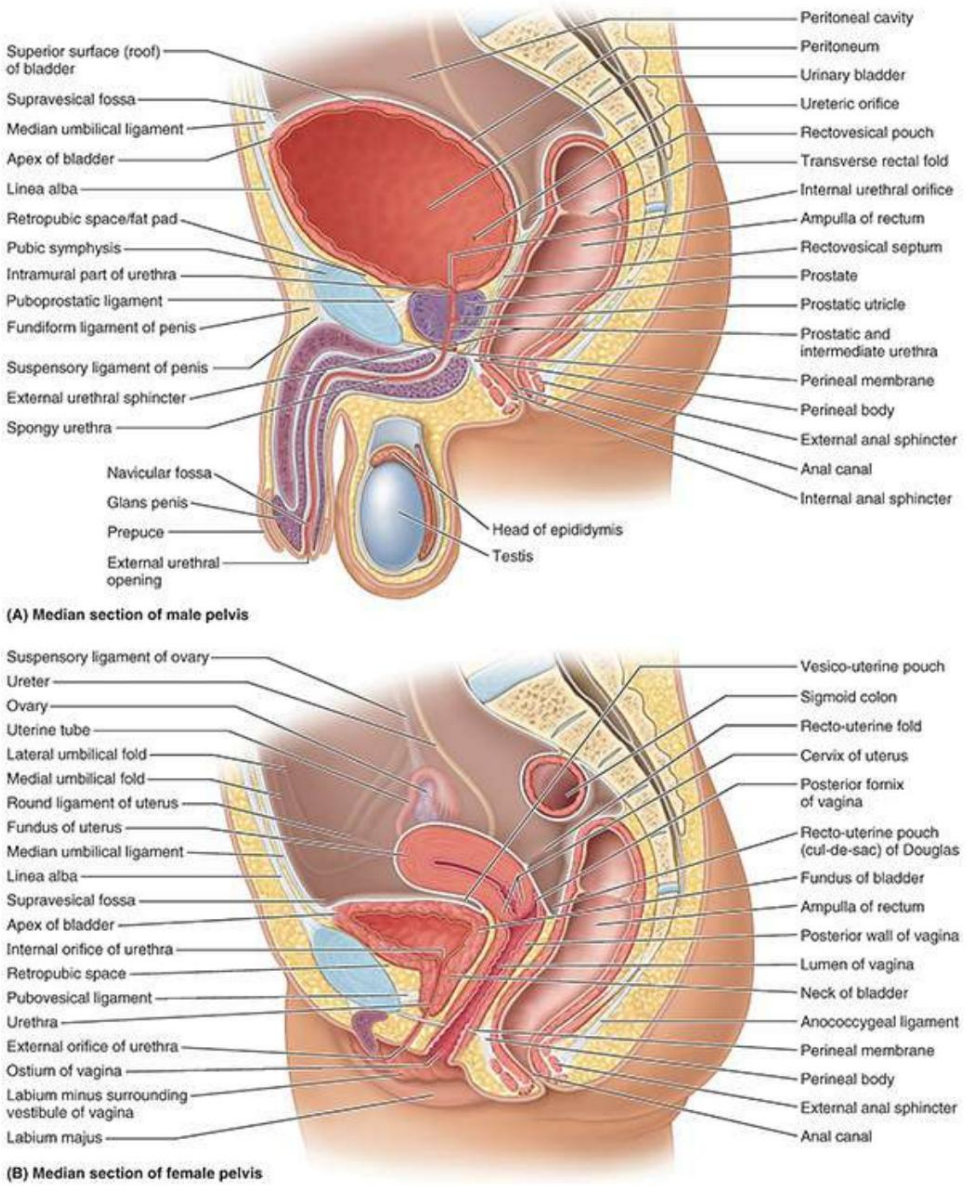

FIGURA 6.27. Vísceras en pelves masculinas y femeninas hemisectadas. A. Pelvis masculina. La vejiga urinaria está distendida, como cuando está llena. Compare su relación con la pared abdominal anterior, la sínfisis púbica y el nivel de la fosa supravesical con la de la vejiga no distendida (vacía) en la parte B. B. Pelvis femenina, el útero fue seccionado en su propio plano medio y se representa como si coincidió con el plano medio del cuerpo, lo que rara vez ocurre. Con la vejiga vacía, la disposición normal del útero que se muestra aquí (doblado sobre sí mismo (anteflexión) en la unión del cuerpo y el cuello uterino e inclinado hacia delante (antevertido) hace que su peso recaiga principalmente en la vejiga. La uretra se encuentra anterior y paralela a la mitad inferior de la vagina.

En los bebés y niños pequeños, la vejiga urinaria se encuentra casi por completo en el abdomen, incluso cuando está vacío (Fig. 6.28A). La vejiga suele entrar en la pelvis mayor a los 6 años de edad; sin embargo, no se localiza completamente dentro de la pelvis menor hasta después de la pubertad. La vejiga vacía en los adultos se encuentra casi por completo en la pelvis menor, su superficie superior al nivel del margen superior de la sínfisis púbica (fig. 6.28B). A medida que la vejiga se llena, ingresa a la pelvis mayor a medida que asciende en el tejido adiposo extraperitoneal de la pared abdominal anterior (fig. 6.27A). En algunas personas, la vejiga llena puede ascender hasta el nivel del ombligo.

Machine Translated by Google

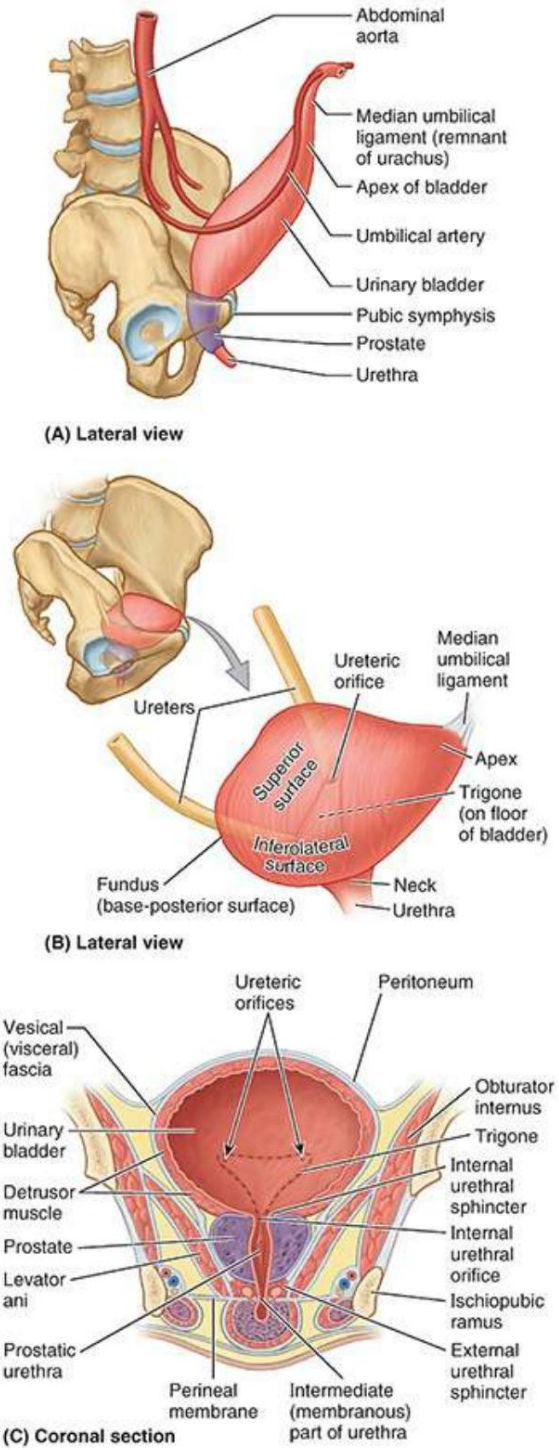

FIGURA 6.28. Vejiga urinaria y uretra prostática. A. Vejiga de un bebé. La vejiga se encuentra casi por completo en la cavidad abdominal. B. Superficies de la vejiga. C. Sección coronal de la vejiga urinaria y la próstata de un adulto en el plano de la uretra prostática.

Al final de la micción (orinar), la vejiga de un adulto normal prácticamente no contiene orina. Cuando está vacía, la vejiga es algo tetraédrica (fig. 6.28B) y externamente tiene un ápice, cuerpo,

LGRAWANY
Machine Translated by Google

fondo de ojo y cuello. Las cuatro superficies de la vejiga (superior, dos inferolaterales y posterior) son más evidentes cuando se observa una vejiga vacía y contraída que ha sido extraída de un cadáver, cuando la vejiga parece tener forma de barco.

El vértice de la vejiga apunta hacia el borde superior de la sínfisis púbica cuando el la vejiga está vacía. El fondo de la vejiga está opuesto al ápice, formado por la pared posterior algo convexa. El cuerpo de la vejiga es la porción principal de la vejiga entre el ápice y el fondo. El fondo de ojo y las superficies inferolaterales se encuentran inferiormente en el cuello de la vejiga.

El lecho vesical está formado por las estructuras que contactan directamente con él. A cada lado, los huesos púbicos y la fascia que cubren el elevador del ano y el músculo obturador interno superior están en contacto con las superficies inferolaterales de la vejiga (fig. 6.28C). Sólo la superficie superior está cubierta por peritoneo. En consecuencia, en los varones, el fondo de ojo está separado del recto centralmente sólo por el tabique rectovesical fascial (fig. 6.27A) y lateralmente por las glándulas seminales y las ampollas del conducto deferente (v . fig. 6.34). En las mujeres, el fondo de ojo está directamente relacionado con la pared anterior superior de la vagina (fig. 6.27B). La vejiga está envuelta por una fascia visceral de tejido conectivo laxo.

Las paredes de la vejiga están compuestas principalmente por el músculo detrusor. hacia el cuello de En la vejiga masculina, las fibras musculares forman el esfínter uretral interno involuntario. Este esfínter se contrae durante la eyaculación para prevenir la eyaculación retrógrada (reflujo eyaculatorio) del semen hacia la vejiga. Algunas fibras discurren radialmente y ayudan a abrir el orificio uretral interno. En los hombres, las fibras musculares del cuello de la vejiga se continúan con el tejido fibromuscular de la próstata, mientras que en las mujeres, estas fibras se continúan con las fibras musculares de la pared de la uretra.

Los orificios ureterales y el orificio uretral interno están en los ángulos del trígono de la vejiga (fig. 6.28C). Los orificios ureterales están rodeados por bucles de musculatura del detrusor que se tensan cuando la vejiga se contrae para ayudar a prevenir el reflujo de orina hacia los uréteres. La úvula de la vejiga es una ligera elevación del trígono. Suele ser más prominente en hombres mayores debido al agrandamiento del lóbulo posterior de la próstata (v . fig. 6.30A).

Irrigación arterial y drenaje venoso de la vejiga. Las principales arterias que irrigan la vejiga. son ramas de las arterias ilíacas internas (ver tabla 6.4). Las arterias vesicales superiores irrigan las partes anterosuperiores de la vejiga. En los hombres, las arterias vesicales inferiores irrigan el fondo y el cuello de la vejiga. En las mujeres, las arterias vaginales reemplazan a las arterias vesicales inferiores del hombre y envían pequeñas ramas a las partes posteroinferiores de la vejiga (v. fig. 6.17B). Las arterias obturatriz y glútea inferior también irrigan pequeñas ramas a la vejiga.

Las venas que drenan sangre de la vejiga corresponden a las arterias y son afluentes de la venas ilíacas internas. En los hombres, el plexo venoso vesical se continúa con el plexo venoso prostático (v. fig. 6.19C), y el complejo del plexo combinado envuelve el fondo de la vejiga y la próstata, las glándulas seminales, el conducto deferente y los extremos inferiores de los uréteres. También recibe sangre de la vena dorsal profunda del pene, que drena hacia el plexo venoso prostático. El plexo venoso vesical es la red venosa que está más directamente asociada con la propia vejiga. Drena principalmente a través de las venas vesicales inferiores hacia las venas ilíacas internas;

Machine Translated by Google

sin embargo, puede drenar a través de las venas sacras hacia los plexos venosos vertebrales internos. En las mujeres, el plexo venoso vesical envuelve la parte pélvica de la uretra y el cuello de la vejiga, recibe sangre de la vena dorsal del clítoris y se comunica con el plexo venoso vaginal o uterovaginal (fig. 6.19B).

Inervación de la vejiga. Las fibras simpáticas se transportan desde la zona torácica inferior y superior. niveles de la médula espinal lumbar hasta los plexos vesicales (pélvicos) principalmente a través de los plexos y nervios hipogástricos, mientras que las fibras parasimpáticas de los niveles de la médula espinal sacra son transportadas por los nervios esplácnicos pélvicos y el plexo hipogástrico inferior (fig. 6.29). Las fibras parasimpáticas son motoras para el músculo detrusor e inhibidoras del esfínter uretral interno de la vejiga masculina. En consecuencia, cuando las fibras aferentes viscerales se estimulan mediante estiramiento, la vejiga se contrae de manera refleja, el esfínter uretral interno se relaja (en los hombres) y la orina fluye hacia la uretra. Con el entrenamiento para ir al baño, aprendemos a suprimir este reflejo cuando no deseamos orinar. La inervación simpática que estimula la eyaculación provoca simultáneamente la contracción del esfínter uretral interno para evitar el reflujo del semen hacia la vejiga. Una respuesta simpática en momentos distintos de la eyaculación (p. ej., timidez al estar parado en el urinario frente a una fila de espera) puede hacer que el esfínter interno se contraiga, lo que dificulta la capacidad de orinar hasta que se produce la inhibición parasimpática del esfínter.

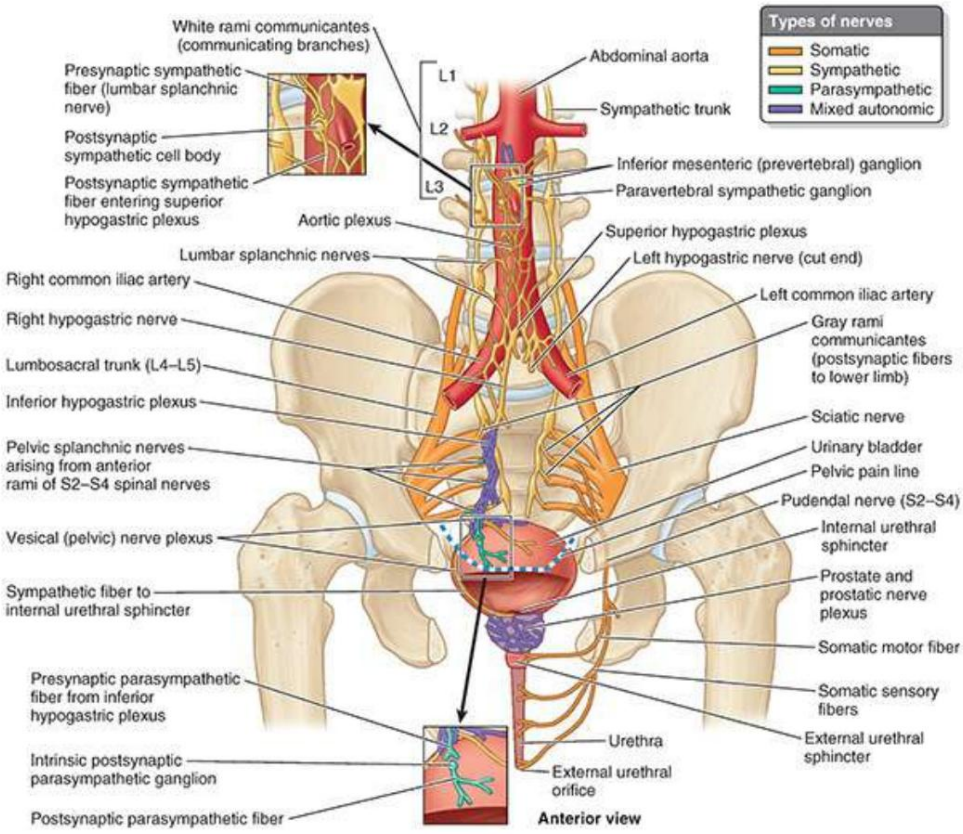

FIGURA 6.29. Inervación de vejiga y uretra. Las fibras simpáticas presinápticas de los niveles de la médula espinal T11-L2 o L3 involucradas en la inervación de la vejiga, la próstata y la uretra proximal pasan a través de los nervios esplácnicos lumbares hasta el sistema de plexos aórtico/hipogástrico, haciendo sinapsis en los plexos en su camino hacia las vísceras pélvicas. Las fibras parasimpáticas presinápticas que van a la vejiga surgen de neuronas en los segmentos S2-S4 de la médula espinal y pasan desde las ramas anteriores de los nervios espinales S2-S4 a través de los nervios pélvicos esplácnicos y los plexos hipogástrico inferior y vesical (pélvico) hasta la vejiga.

LGRAWANY
Machine Translated by Google

vejiga. Hacen sinapsis con neuronas postsinápticas ubicadas en o cerca de la pared de la vejiga. Las fibras aferentes viscerales que transmiten información refleja y sensación de dolor desde las vísceras subperitoneales (inferiores a la línea de dolor pélvico) siguen a las fibras parasimpáticas retrógradamente hasta los ganglios espinales S2-S4, mientras que las que conducen el dolor desde el techo de la vejiga (superiores a la línea de dolor pélvico) siguen a las fibras simpáticas. fibras retrógradamente a los ganglios espinales T11-L2 o L3. El tronco simpático pélvico (sacro) sirve principalmente al miembro inferior. Los nervios somáticos que se muestran aquí se distribuyen hasta el perineo.

Las fibras sensoriales de la mayor parte de la vejiga son viscerales; Las aferencias reflejas siguen el curso de la fibras parasimpáticas, al igual que aquellas que transmiten sensaciones de dolor (p. ej., como resultado de una sobredistensión) desde la parte inferior de la vejiga. La superficie superior de la vejiga está cubierta de peritoneo y, por tanto, es superior a la línea de dolor pélvico (ver Tabla 6.3, Figs. B y C). En consecuencia, las fibras del dolor de la vejiga superior siguen a las fibras simpáticas en sentido retrógrado hasta los ganglios espinales torácicos inferiores y lumbares superiores (T11-L2 o L3).

URETRA MASCULINA PROXIMAL (PÉLVICA) La uretra masculina es un tubo muscular (de 18 a 22 cm de largo) que transporta la orina desde el orificio uretral interno de la vejiga urinaria hasta el orificio uretral externo, ubicado en la punta del glande (fig. 6.27). A). La uretra también proporciona una salida para el semen (espermatozoides y secreciones glandulares). Con fines descriptivos, la uretra se divide en cuatro partes, como se muestra en las figuras 6.27A y 6.30 y se describe en la tabla 6.6. La parte intermedia distal y la uretra esponjosa se describen con más detalle junto con el perineo.

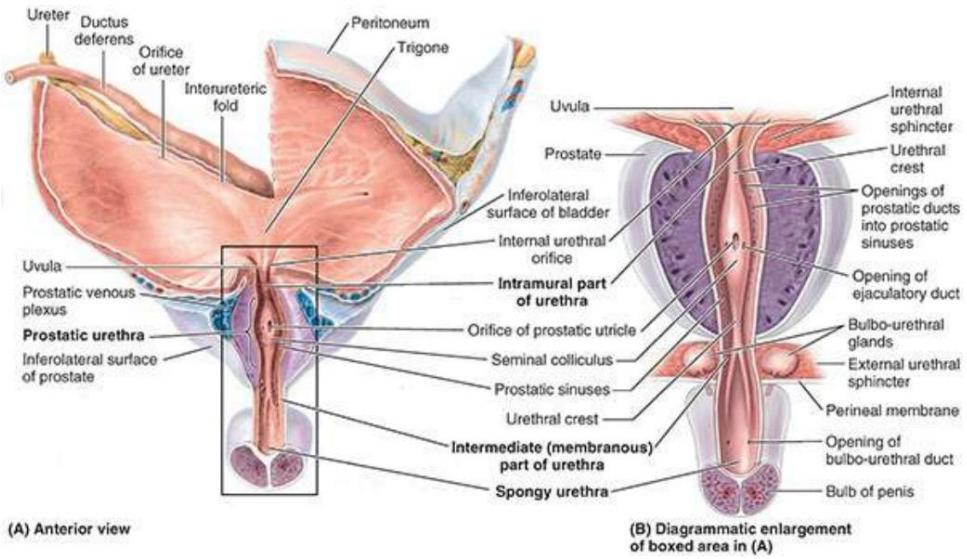

FIGURA 6.30. Interior de la vejiga y la uretra masculinas. A. Interior de la vejiga. Se cortan las partes anteriores de la vejiga, la próstata y la uretra. Se ha extirpado una porción de la pared posterior de la vejiga para revelar la parte intramural del uréter y el conducto deferente posterior a la vejiga. El pliegue interureteral discurre entre las entradas de los uréteres a la luz de la vejiga, demarcando el límite superior del trígono de la vejiga. La prominencia de la pared posterior del orificio uretral interno (en la punta de la línea guía que indica este orificio), cuando se exagera, se convierte en la úvula de la vejiga. Esta pequeña proyección es producida por el lóbulo medio de la próstata. La fascia prostática encierra el plexo venoso prostático. B. Características de la uretra. Ampliación del área del recuadro en la parte A. Obsérvese que las glándulas bulbouretrales están incrustadas en la sustancia del esfínter uretral externo.

TABLA 6.6. PARTES DE LA URETRA MASCULINA

Machine Translated by Google

Parte	Longitud [a]	Ubicación/Disposición	Características
intramuros parte (preprostática)	0,5–1,5 cm	Se extiende casi verticalmente a través del cuello de la vejiga	Rodeado por el esfínter uretral interno; El diámetro y la longitud varían, dependiendo de si la vejiga se está llenando o vaciando.
Uretra prostática	3,0 a 4,0 cm	Desciende a través de la parte anterior de la próstata, formando una curva suave anteriormente cóncava; Está limitado anteriormente por una parte vertical en forma de canal (rabdoesfínter) del esfínter uretral externo.	Parte más ancha y dilatable; presenta cresta uretral con colículo seminal, flanqueada por senos prostáticos en los que se abren los conductos prostáticos; los conductos eyaculadores se abren hacia el colículo; por lo tanto, los tractos urinario y reproductivo se fusionan en esta parte.
Intermedio parte (membranosa)	1,0 a 1,5 cm	Pasa a través de una bolsa perineal profunda, rodeada por fibras circulares del esfínter uretral externo; penetra la membrana perineal	Parte más estrecha y menos distensible (excepto el orificio uretral externo)
Uretra esponjosa	~15cm	Discurre a través del cuerpo esponjoso; el ensanchamiento inicial ocurre en el bulbo del pene; se ensancha nuevamente distalmente como fosa navicular (en el glande del pene)	Parte más larga y móvil; las glándulas bulbouretrales se abren hacia la parte bulbosa; distalmente, las glándulas uretrales se abren en pequeñas lagunas uretrales que ingresan a la luz de esta parte

aLas longitudes se proporcionan con fines de comparación; los estudiantes no deben memorizar estas longitudes.

La parte intramural (preprostática) de la uretra varía en diámetro y longitud, dependiendo de si la vejiga se está llenando. Durante el llenado, el cuello de la vejiga se contrae tónicamente, de modo que el orificio uretral interno es pequeño y alto. Durante el vaciado, el cuello de la vejiga se relaja de modo que el orificio es ancho y bajo. La característica más destacada de la uretra prostática es la cresta uretral, una cresta mediana entre surcos bilaterales, los senos prostáticos (fig. 6.30). Los conductos prostáticos secretores desembocan en los senos prostáticos. El colículo seminal es una eminencia redondeada en el medio de la cresta uretral con un orificio en forma de hendidura que se abre hacia un pequeño callejón sin salida, el utrículo prostático. El utrículo es el remanente vestigial del canal uterovaginal embrionario, cuyas paredes circundantes, en la mujer, constituyen el primordio del útero y una parte de la vagina. Los conductos eyaculadores se abren hacia la uretra prostática a través de diminutas aberturas en forma de hendiduras ubicadas adyacentes al orificio del utrículo prostático y, en ocasiones, justo dentro del mismo. Por tanto, los tractos urinario y reproductivo se fusionan en este punto.

Irrigación arterial y drenaje venoso de la uretra masculina proximal. Las partes intramural y prostática de la uretra están irrigadas por ramas prostáticas de las arterias vesical inferior y rectal media (véanse figuras 6.15, 6.16 y 6.17A). Las venas de las dos partes proximales de la uretra drenan en el plexo venoso prostático (v . fig. 6.19C).

Inervación de la uretra masculina proximal. Los nervios derivan del plexo prostático (fibras aferentes mixtas simpáticas, parasimpáticas y viscerales) (fig. 6.29). El plexo prostático es uno de los plexos pélvicos (una extensión inferior del plexo vesical) que surge como extensiones específicas de órganos del plexo hipogástrico inferior.

URETRA FEMENINA

LGRAWANY
Machine Translated by Google

La uretra femenina (aproximadamente 4 cm de largo y 6 mm de diámetro) pasa anteroinferiormente desde el orificio uretral interno de la vejiga urinaria (fig. 6.27B), posterior y luego inferior a la sínfisis púbica, hasta el orificio uretral externo. La musculatura que rodea el orificio uretral interno de la vejiga femenina no está organizada en un esfínter interno. El orificio uretral externo femenino está ubicado en el vestíbulo de la vagina, la hendidura entre los labios menores de los genitales externos, directamente anterior al orificio vaginal (ostium). La uretra se encuentra anterior a la vagina (formando una elevación en la pared vaginal anterior; véase la figura 6.39B). Su eje es paralelo al de la vagina (fig. 6.27B). La uretra pasa con la vagina a través del diafragma pélvico, el esfínter uretral externo y la membrana perineal.

Las glándulas uretrales están presentes, particularmente en la parte superior de la uretra. Un grupo de glándulas a cada lado, las glándulas parauretrales, son homólogas de la próstata. Estas glándulas tienen un conducto parauretral común, que se abre (uno a cada lado) cerca del orificio uretral externo. El esfínter uretral externo está ubicado en el perineo y se analiza en la sección "Periné".

Irrigación arterial y drenaje venoso de la uretra femenina. Se suministra sangre a la hembra. uretra por las arterias pudenda interna y vaginal (véanse las figuras 6.16, 6.17B y 6.18A). Las venas siguen a las arterias y tienen nombres similares (v . fig. 6.19B).

Inervación de la uretra femenina. Los nervios que van a la uretra surgen del plexo vesical (nervioso) y del nervio pudendo. El patrón es similar al de los varones (fig. 6.29), dada la ausencia de plexo prostático y de esfínter uretral interno. Las aferencias viscerales de la mayor parte de la uretra discurren por los nervios esplácnicos pélvicos, pero su terminación recibe aferencias somáticas del nervio pudendo. Tanto las fibras aferentes viscerales como las somáticas se extienden desde los cuerpos celulares de los ganglios espinales S2 a S4.

Bien

El recto es la parte pélvica del tracto digestivo y se continúa proximalmente con el colon sigmoide (fig. 6.31) y distalmente con el canal anal. La unión rectosigmoidea se encuentra anterior a la vértebra S3. En este punto, las tenias coli del colon sigmoide se diseminan para formar una capa longitudinal externa continua de músculo liso y los apéndices grasos del epiplón se discontinuan (v. fig. 6.56).

Machine Translated by Google

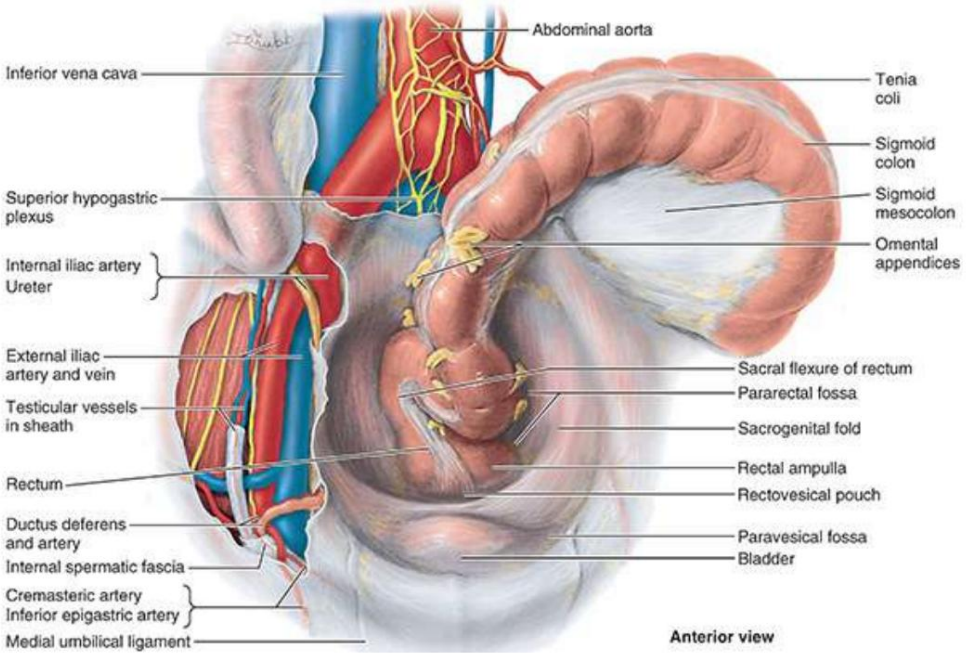

FIGURA 6.31. El colon sigmoide ingresa a la pelvis menor y se convierte en recto. El colon sigmoide es intraperitoneal y está suspendido por el mesocolon sigmoideo. El recto se vuelve retroperitoneal y luego subperitoneal a medida que desciende. Se ha extirpado el peritoneo por encima del promontorio sacro y la fosa ilíaca derecha, revelando el plexo hipogástrico superior situado en la bifurcación de la aorta abdominal y la arteria ilíaca interna, el uréter y el conducto deferente cruzando el borde pélvico para entrar en la pelvis menor.

Aunque el nombre del recto se deriva del término latino para "recto" (rectus), el término fue acuñado durante estudios antiguos en animales para describir la parte distal del colon. El recto humano se caracteriza por una serie de flexiones. El recto sigue la curva del sacro y el cóccix, formando el ángulo sacro del recto. El recto termina anteroinferior a la punta del cóccix, inmediatamente antes de un ángulo posteroinferior agudo (la flexión anorrectal del canal anal) que se produce cuando el intestino perfora el diafragma pélvico (elevador del ano). La flexión anorrectal de aproximadamente 80° es un mecanismo importante para la continencia fecal, que se mantiene durante el estado de reposo por el tono del músculo puborrectal y por su contracción activa durante las contracciones peristálticas si no se va a defecar. Con las flexiones de la unión rectosigmoidea hacia arriba y la unión anorrectal hacia abajo, el recto tiene forma de S cuando se ve lateralmente.

Cuando se observa el recto en dirección anterior, se observan tres flexiones laterales marcadas (superior e inferior en el lado izquierdo e intermedia en el derecho) (fig. 6.32). Las flexiones se forman en relación a tres pliegues internos (pliegues rectales transversales): dos en el lado izquierdo y uno en el lado derecho. Los pliegues se superponen a partes engrosadas de la capa muscular circular de la pared rectal. La parte terminal dilatada del recto, situada directamente encima y sostenida por el diafragma pélvico (elevador del ano) y el ligamento anococcígeo, es la ampolla del recto (figs. 6.27 y 6.31; véase la figura 6.34). La ampolla recibe y retiene la masa fecal acumulada hasta que es expulsada durante la defecación. La capacidad de la ampolla para relajarse para acomodar las llegadas iniciales y posteriores de materia fecal es otro elemento esencial para mantener la continencia fecal.

LGRAWANY
Machine Translated by Google

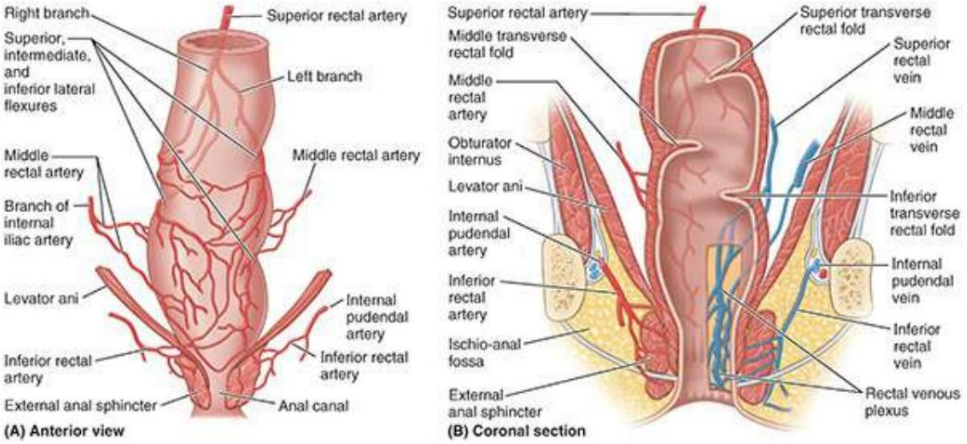

FIGURA 6.32. Arterias y venas del recto y canal anal. A. Suministro arterial. A pesar de su nombre, las arterias rectales inferiores, que son ramas de las arterias pudendos internas, irrigan principalmente el canal anal. B. Irrigación arterial y drenaje venoso del anorrecto dentro de la pelvis y el perineo. Los plexos venosos rectales interno y externo están más directamente relacionados con el canal anal. Las flexiones y los pliegues rectales transversales ayudan a soportar el peso de las heces.

El peritoneo cubre las superficies anterior y lateral del tercio superior del recto, sólo la superficie anterior del tercio medio y ninguna superficie del tercio inferior porque es subperitoneal (ver tabla 6.3). En los varones, el peritoneo se refleja desde el recto hasta la pared posterior de la vejiga, donde forma el suelo de la bolsa rectovesical. En las mujeres, el peritoneo se refleja desde el recto hasta la parte posterior del fondo de saco de la vagina, donde forma el suelo de la bolsa rectouterina. En ambos sexos, los reflejos laterales del peritoneo desde el tercio superior del recto forman fosas pararrectales (fig. 6.31), que permiten que el recto se distienda a medida que se llena de heces.

El recto se encuentra posteriormente contra las tres vértebras sacras inferiores y el cóccix, el ligamento anococcígeo, los vasos sacros medianos y los extremos inferiores de los troncos simpáticos y los plexos sacros. En los varones, el recto se relaciona anteriormente con el fondo de la vejiga urinaria, las partes terminales de los uréteres, el conducto deferente, las glándulas seminales y la próstata (véanse las figuras 6.13D y 6.34). El tabique rectovesical se encuentra entre el fondo de la vejiga y la ampolla del recto y está estrechamente asociado con las glándulas seminales y la próstata. En las mujeres, el recto está relacionado anteriormente con la vagina y está separado de la parte posterior del fondo de saco y del cuello uterino por la bolsa rectouterina (véanse las figuras 6.13D y 6.27B). Debajo de esta bolsa, el débil tabique rectovaginal separa la mitad superior de la pared posterior de la vagina del recto.

SUMINISTRO ARTERIAL Y DRENAJE VENOSO DEL RECTO

La arteria rectal superior, continuación de la arteria mesentérica inferior abdominal, irriga la parte proximal del recto (fig. 6.32). Las arterias rectales medias derecha e izquierda, que a menudo surgen de las divisiones anteriores de las arterias ilíacas internas en la pelvis, irrigan las partes media e inferior del recto. Las arterias rectales inferiores, que surgen de las arterias pudendas internas en el perineo, irrigan la unión anorrectal y el canal anal. Las anastomosis entre las arterias rectales superior e inferior pueden proporcionar circulación colateral potencial, pero las anastomosis con las arterias rectales medias son escasas.

Machine Translated by Google

La sangre del recto drena a través de las venas rectales superior, media e inferior (fig. 6.32B). Las anastomosis ocurren entre las venas porta y sistémicas en la pared del canal anal. Debido a que la vena rectal superior drena en el sistema venoso porta y las venas rectales media e inferior drenan en el sistema sistémico, estas anastomosis son áreas clínicamente importantes de la anastomosis portocava (v . fig. 5.75A). El plexo venoso rectal submucoso rodea el recto y se comunica con el plexo venoso vesical en los hombres y con el plexo venoso uterovaginal en las mujeres. El plexo venoso rectal consta de dos partes (fig. 6.32B): el plexo venoso rectal interno, justo por debajo de la mucosa de la unión anorrectal, y el plexo venoso rectal externo subcutáneo , externo a la pared muscular del recto. Aunque estos plexos llevan el término rectal, son principalmente “anales” en términos de ubicación, función e importancia clínica (consulte “Drenaje venoso y linfático del canal anal” en este capítulo).

INERVACIÓN DEL RECTO

La inervación del recto proviene de los sistemas simpático y parasimpático (fig. 6.33). La irrigación simpática proviene de la médula espinal lumbar, transmitida a través de los nervios esplácnicos lumbares y los plexos hipogástrico/pélvico y a través del plexo periarterial de las arterias mesentérica inferior y rectal superior. La irrigación parasimpática proviene del nivel de la médula espinal S2-S4 y pasa a través de los nervios esplácnicos pélvicos y los plexos hipogástricos inferiores izquierdo y derecho hasta el plexo rectal (pélvico). Debido a que el recto es inferior (distal) a la línea del dolor pélvico (consulte la tabla 6.3, figuras B y C), todas las fibras aferentes viscerales siguen a las fibras parasimpáticas retrógradamente hasta los ganglios sensoriales espinales S2-S4.

LGRAWANY
Machine Translated by Google

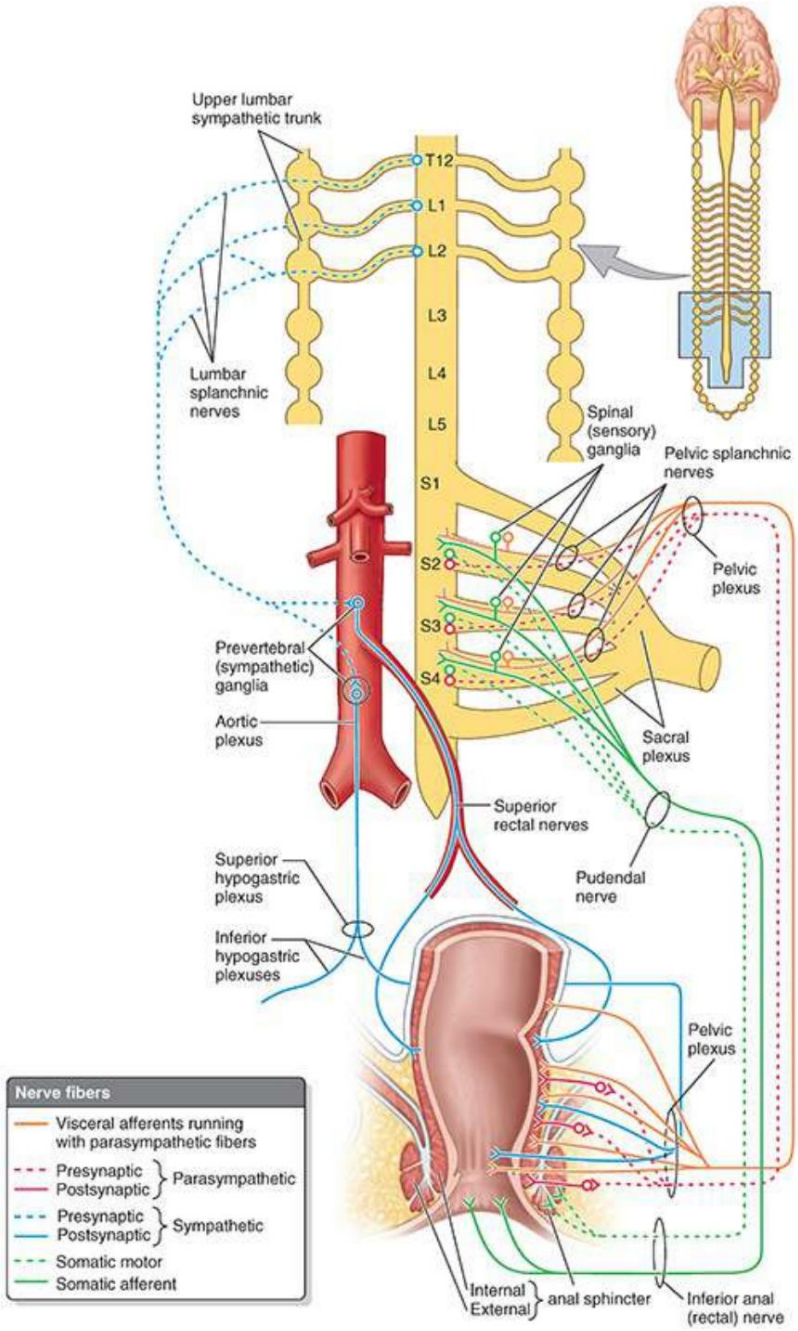

FIGURA 6.33. Inervación del recto y del canal anal. Los nervios esplácnicos lumbar y pélvico y los plexos hipogástricos se retraen lateralmente para mayor claridad.

CLÍNICO CAJA

ÓRGANOS URINARIOS Y RECTO

Machine Translated by Google

Compromiso iatrogénico del suministro de sangre ureteral

Los uréteres pueden lesionarse durante operaciones abdominales, retroperitoneales, pélvicas o ginecológicas como resultado de una interrupción inadvertida de su suministro de sangre. La identificación de los uréteres durante su recorrido completo a través de la pelvis es una medida preventiva importante. Los uréteres vermiculan (muestran un movimiento peristáltico similar al de un gusano) en respuesta a una suave presión. Esto ayuda al cirujano a confirmar su identidad durante la disección.

Las anastomosis longitudinales entre las ramas arteriales hasta el uréter suelen ser adecuadas para mantener el suministro de sangre a lo largo de los uréteres, pero en ocasiones no es así. La lesión del uréter durante la cirugía puede provocar una rotura tardía del uréter. El segmento ureteral desnudo se gangrena y presenta fugas o se rompe siete a 10 días después de la cirugía. Cuando es necesaria la tracción, se aplica suavemente dentro de un rango estrictamente limitado utilizando retractores romos y acolchados. Es útil tener en cuenta que, aunque el suministro de sangre al segmento abdominal del uréter se acerca desde una dirección medial, el del segmento pélvico se acerca desde una dirección lateral (v. fig. 6.25); los uréteres deben retraerse en consecuencia.

Cálculos ureterales

Los uréteres son tubos musculares expansivos que se dilatan (junto con el sistema colector intrarrenal: cálices y pelvis renal) si se obstruyen (fig. B6.7). La obstrucción aguda suele deberse a la presencia de un cálculo ureteral (L., guijarro). El Los síntomas y la gravedad dependen de la ubicación, el tipo y el tamaño del cálculo y de si es liso o puntiagudo. Aunque el paso de cálculos pequeños (piedras) generalmente causa poco o ningún dolor, los más grandes producen un dolor intenso. Los cálculos que descienden a lo largo del uréter causan dolor que se describe como una migración “de la región lumbar a la ingle” (desde la región abdominal lateral a la inguinal).

LGRAWANY
Machine Translated by Google

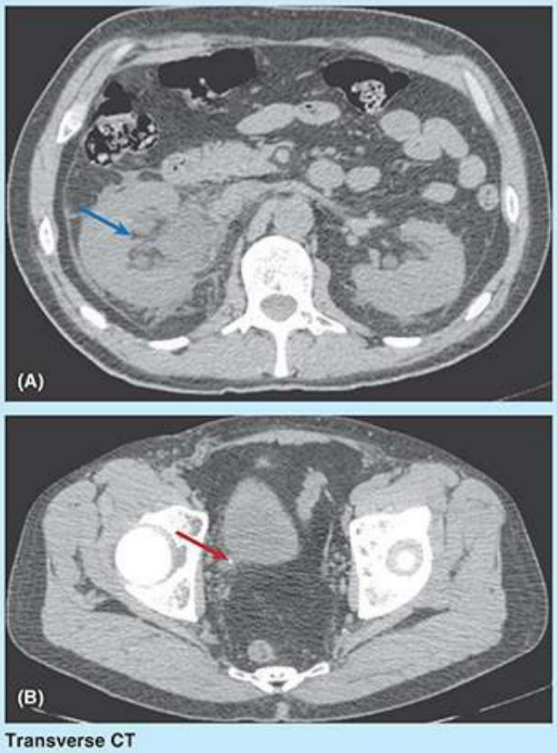

FIGURA B6.7. Obstrucción del cálculo ureteral. A. Esta imagen a nivel vertebral L1 muestra un riñón derecho agrandado con un sistema colector intrarrenal dilatado (flecha azul). B. En la pelvis menor, aparece una densidad calcificada en la unión ureterovesical (flecha roja) con dilatación del uréter.

El dolor causado por un cálculo es un dolor cólico (severo), que resulta de la hiperperistalsis en el uréter, superior al nivel de la obstrucción. Los cálculos ureterales pueden causar una obstrucción completa o intermitente del flujo urinario. La obstrucción puede ocurrir en cualquier parte del uréter, pero ocurre con mayor frecuencia en los tres sitios donde los uréteres normalmente están relativamente constreñidos (ver Fig. 6.24A): (1) en la unión de los uréteres y la pelvis renal, (2) donde cruzan la arteria ilíaca externa y el borde pélvico, y (3) durante su paso a través de la pared de la vejiga urinaria (fig. B6.7B).

La presencia de cálculos a menudo puede confirmarse mediante una radiografía abdominal o una urografía intravenosa. Actualmente, la tomografía computarizada (TC) es el método preferido. Los cálculos ureterales se pueden eliminar mediante cirugía abierta, endoscopia (endourología) o litotricia. La litotricia utiliza ondas de choque para romper un cálculo en pequeños fragmentos que se eliminan con la orina.

Cistocele, uretrocele e incontinencia urinaria

Daño al suelo pélvico durante el parto (p. ej., laceración de los músculos perineales [ver Fig. B6.5B]), una lesión de los nervios que los irrigan o ruptura del soporte fascial de la vagina (el paracolpio [ver Fig. 6.14B]) puede provocar una pérdida del soporte de la vejiga, lo que provoca el colapso de la vejiga sobre la pared vaginal anterior. Cuando la presión intraabdominal aumenta (como cuando se relaja el suelo pélvico y se “empuja hacia abajo” para

Machine Translated by Google

comprime la vejiga durante la micción), la base de la vejiga y la uretra superior son empujadas contra la pared anterior de la vagina, que, al carecer de soporte, a su vez sobresaldrá hacia la luz vaginal y puede sobresalir a través del orificio vaginal hacia el vestíbulo: cistocele (hernia). de la vejiga urinaria) (Fig. B6.8). Incluso en ausencia de un cistocele, el apoyo debilitado de la vagina o el suelo pélvico puede provocar una falta de apoyo de la uretra, que corre muy cerca de (esencialmente "incrustada contra") la pared vaginal anterior.

La falta de apoyo puede alterar la ubicación, dirección o ángulo normal de la uretra (uretrocele), disminuyendo la compresión pasiva habitual de la uretra que ayuda a mantener la continencia urinaria durante aumentos temporales de la presión intraabdominal en momentos fuera de la micción (p. ej. , durante el esfuerzo físico, toser, estornudar o reír) que produce chorros o goteo de orina: incontinencia de esfuerzo urodinámica. Los tratamientos no quirúrgicos incluyen ejercicios de los músculos del piso pélvico, pesarios (dispositivos que se colocan en la vagina para brindar soporte y resistencia) y farmacoterapia. El tratamiento quirúrgico implica volver a anclar la vagina y/o colocar soporte directamente en la uretra (p. ej., agentes de volumen uretral o cabestrillos fasciales) para restaurar su dirección y permitir la compresión pasiva.

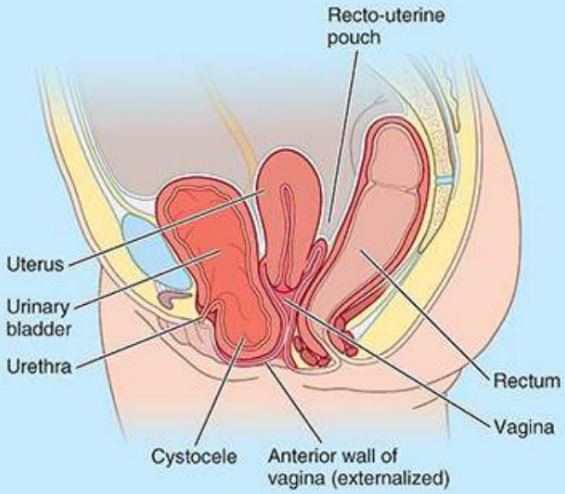

FIGURA B6.8. Prolapso de vejiga urinaria.

Cistostomía suprapúbica

Aunque la superficie superior de la vejiga vacía se encuentra al nivel del margen superior de la sínfisis púbica, a medida que la vejiga se llena, se extiende superiormente por encima de la sínfisis hacia el tejido areolar laxo entre el peritoneo parietal y el peritoneo anterior. pared abdominal (fig. B6.9). La vejiga queda entonces adyacente a la pared sin la intervención del peritoneo. En consecuencia, la vejiga distendida puede perforarse (cistostomía suprapúbica) o abordarse quirúrgicamente por encima de la sínfisis púbica para introducir catéteres o instrumentos permanentes sin atravesar el peritoneo y entrar en la cavidad peritoneal. Los cálculos urinarios, los cuerpos extraños y los tumores pequeños también se pueden extirpar de la vejiga a través de una incisión extraperitoneal suprapúbica.

GRAWANY
Machine Translated by Google

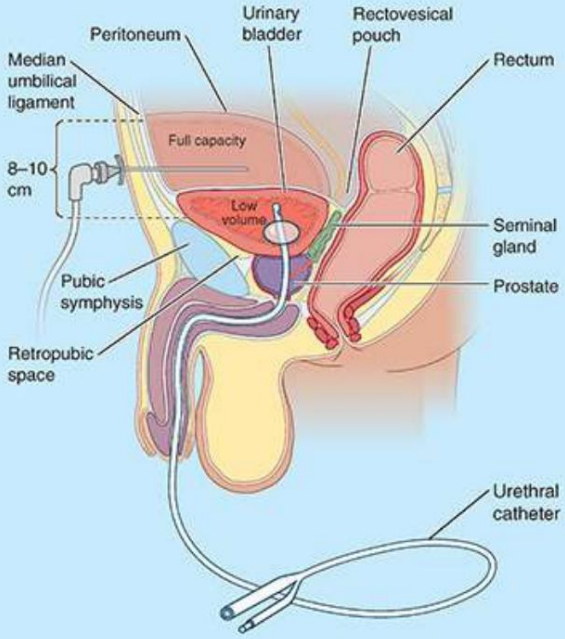

FIGURA B6.9. Vías de cateterismo urinario.

Ruptura de vejiga

Debido a la posición superior de la vejiga distendida, ésta puede romperse por lesiones en la parte inferior de la pared abdominal anterior o por fracturas de la pelvis. La rotura puede provocar el escape de orina por vía extraperitoneal o intraperitoneal. La rotura de la parte superior de la vejiga con frecuencia desgarra el peritoneo, lo que produce extravasación (paso) de orina hacia la cavidad peritoneal. La rotura posterior de la vejiga suele provocar el paso de la orina por vía extraperitoneal hacia el perineo.

cistoscopia

El interior de la vejiga y sus tres orificios se pueden examinar con un cistoscopio. Durante la resección transuretral de un tumor, el instrumento se pasa a la vejiga a través de la uretra (fig. B6.10). Utilizando una corriente eléctrica de alta frecuencia, el tumor se extirpa en pequeños fragmentos, que se lavan de la vejiga con agua.

Machine Translated by Google

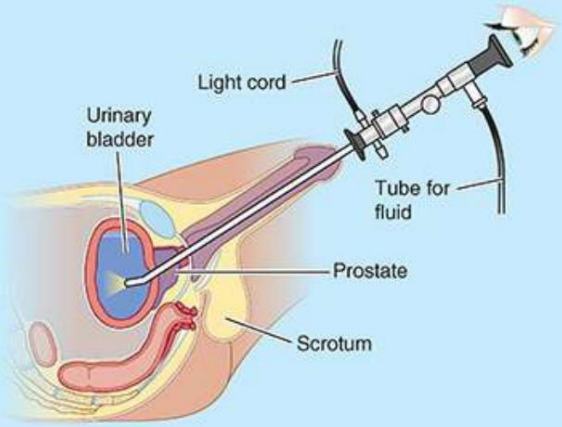

FIGURA B6.10. Cistoscopia.

Diferencias clínicamente significativas entre hombres y Uretra femenina

La uretra femenina es distensible porque contiene una cantidad considerable de tejido elástico, además de músculo liso. Puede dilatarse fácilmente sin lesionarse; en consecuencia, el paso de catéteres o cistoscopios es más fácil en las mujeres que en los hombres. Las infecciones de la uretra, y especialmente de la vejiga, son más comunes en las mujeres porque la uretra femenina es corta, más distensible y está abierta al exterior a través del vestíbulo de la vagina.

Examen rectal

Se pueden palpar muchas estructuras relacionadas con la parte anteroinferior del recto a través de sus paredes (p. ej., la próstata y las glándulas seminales en los hombres y el cuello uterino en las mujeres). En ambos sexos se pueden palpar las superficies pélvicas del sacro y el cóccix. También se pueden palpar las espinas isquiáticas y las tuberosidades. También se pueden palpar ganglios linfáticos ilíacos internos agrandados, engrosamiento patológico de los uréteres, inflamaciones en las fosas isquioanales (p. ej., abscesos isquioanales y contenido anormal en la bolsa rectovesical en el hombre o en la bolsa rectouterina en la mujer). .
La sensibilidad de un apéndice inflamado también se puede detectar por vía rectal si desciende a la pelvis menor (fosa pararr

La cara interna del recto puede examinarse con un proctoscopio y biopsias de Las lesiones pueden tomarse a través de este instrumento. Durante la inserción de un sigmoidoscopio, se deben tener en cuenta las curvaturas del recto y su flexión aguda en la unión rectosigmoidea para que el paciente no sufra molestias innecesarias. El operador también debe saber que los pliegues rectales transversales, que proporcionan puntos de referencia útiles para el procedimiento, pueden impedir temporalmente el paso de estos instrumentos.

Resección del recto

LGRAWANY
Machine Translated by Google

Cuando se reseca el recto en hombres (p. ej., durante el tratamiento del cáncer), el plano del tabique rectovesical (un tabique fascial que se extiende superiormente desde el cuerpo perineal) se ubica de manera que la próstata y la uretra puedan separarse del recto. De esta forma, estos órganos no resultan dañados durante la cirugía.

Conclusión: órganos pélvicos, urinarios y digestivos

Uréteres: Los uréteres transportan la orina desde la pelvis renal hasta la vejiga urinaria. ■ Los uréteres descienden subperitonealmente hacia la pelvis, pasando por debajo del conducto deferente en los hombres o de la arteria uterina en las mujeres, siendo esta última relación de particular importancia quirúrgica. ■ Los uréteres penetran la pared de la vejiga de manera oblicua desde su extremo posteroinferior. ángulo, creando una válvula unidireccional. ■ La porción pélvica de cada uréter está irrigada por la arteria vesical inferior (masculina) o vaginal (femenina), el plexo venoso vesical y las venas ilíacas internas. ■ Los cálculos, que probablemente queden atrapados donde el uréter cruza el borde pélvico o ingresa a la vejiga, producen dolor intenso en la ingle.

Vejiga urinaria: las porciones superior e inferior de la vejiga urinaria son bastante distintas desde el punto de vista anatómico y funcional. ■ El cuerpo de la vejiga es muy distensible, está incrustado en grasa extraperitoneal laxa y está cubierto en su cara superior por peritoneo. todo lo cual permite la expansión con el relleno. ■ Por el contrario, el cuello relativamente indistensible de la vejiga está anclado en su lugar mediante ligamentos pélvicos y el suelo de la vejiga que lo recubre (que incluye el trígono de la vejiga) y permanece relativamente sin cambios con relleno. ■ La mayor parte del cuerpo de la vejiga está irrigada por arterias y venas vesicales superiores. ■ El cuello y el cuerpo inferior adyacente son irrigados por las arterias vesicales inferiores y el plexo venoso vesical. ■ Las fibras simpáticas de los segmentos de la médula espinal torácica inferior y lumbar superior mantienen el tono del cuello de la vejiga y, en los hombres, durante la eyaculación, estimulan la contracción del esfínter uretral interno para prevenir el reflujo del semen. ■ Las fibras parasimpáticas transportadas por los nervios esplácnicos pélvicos desde los segmentos de la médula espinal S2 a S4 inhiben la musculatura del cuello y estimulan un aumento del tono del músculo detrusor de las paredes de la vejiga para orinar. ■ Las fibras aferentes viscerales que conducen la sensación de dolor desde el techo de la vejiga (superior a la línea del dolor pélvico) siguen a las fibras simpáticas en sentido retrógrado hasta los ganglios sensoriales espinales. Las fibras aferentes viscerales restantes siguen a las fibras parasimpáticas.

Uretra: La uretra masculina consta de cuatro partes, dos de las cuales son la intramural y la partes prostáticas. ■ La parte intramural varía en longitud y calibre, dependiendo de si la vejiga se está llenando o vaciando. ■ La uretra prostática se distingue tanto por su entorno y las estructuras que se abren a él. Está rodeado por la próstata. ■ El

Machine Translated by Google

Los conductos prostáticos se abren hacia los senos prostáticos a cada lado de la cresta uretral. ■ El utrículo vestigial es una abertura relativamente grande en el centro del colículo seminal, flanqueada por las pequeñas aberturas de los conductos eyaculadores. ■ Los tractos reproductivo y urinario se fusionan dentro de la uretra prostática.

La uretra femenina corre paralela a la vagina. Está firmemente adherido a la pared vaginal anterior y la indenta central y distalmente. ■ Dado que no se comparte con el tracto reproductivo, no se requiere un esfínter uretral interno en el cuello de la vejiga femenina.

Recto: El recto acumula y almacena temporalmente las heces. ■ El recto comienza en la unión rectosigmoidea a medida que las tenias del colon sigmoide se extienden y se unen en una capa longitudinal continua de músculo liso y los apéndices omentales cesan. ■ El recto termina en el ángulo anorrectal cuando el intestino penetra el diafragma pélvico y se convierte en el canal anal. ■ A pesar del término latino rectus (recto), el recto es cóncavo anteriormente como el ángulo sacro y tiene tres ángulos laterales formados en relación con el Pliegues rectales transversales internos. ■ El recto se agranda hasta llegar a la ampolla rectal directamente encima del suelo pélvico. ■ Las partes superior, media e inferior del recto son, respectivamente, intraperitoneal, retroperitoneal y subperitoneal. ■ La circulación arterial colateral y la anastomosis venosa portocava resultan de anastomosis de la porción superior. y vasos rectales inferiores. ■ Las fibras nerviosas simpáticas pasan al recto (especialmente a los vasos sanguíneos y al esfínter anal interno) desde los segmentos de la médula espinal lumbar a través de los plexos hipogástrico/pélvico y el plexo periarterial de la arteria rectal superior. ■ Las fibras aferentes parasimpáticas y viscerales involucran los segmentos sacros medios de la médula espinal y los ganglios espinales.

Órganos genitales internos masculinos

Los órganos genitales internos masculinos incluyen los testículos, los epidídimos (singular = epidídimo), los conductos deferentes (singular = conducto deferente), las glándulas seminales, los conductos eyaculadores, la próstata y las glándulas bulbouretrales (fig. 6.34). Los testículos y los epidídimos (descritos en el capítulo 5, Abdomen) se consideran órganos genitales internos según su posición de desarrollo y su homología con los ovarios femeninos internos. Sin embargo, debido a su posición externa posnatalmente y a que en la disección estos órganos se encuentran durante la disección de la región inguinal de la pared abdominal anterior, se los considera junto con el abdomen en el Capítulo 5, Abdomen.

GRAWANY
Machine Translated by Google

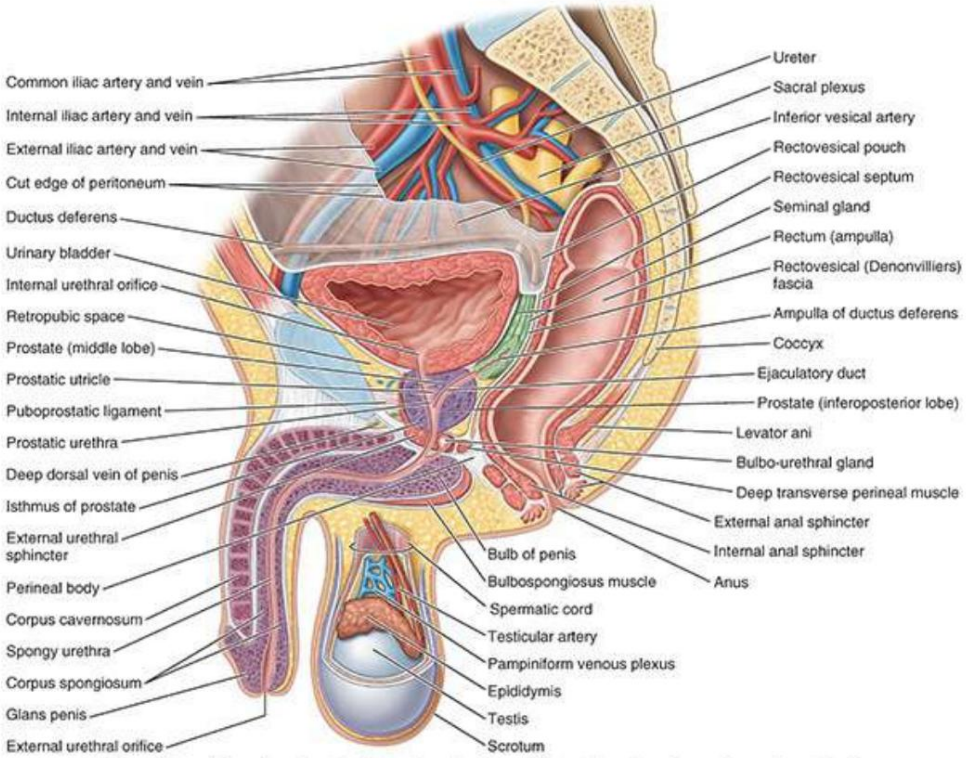

Schematic medial section of male pelvis and penis, stepped dissection of scrotum and coverings of testis

FIGURA 6.34. Pelvis y perineo masculinos hemiseccionados (mitad derecha). Se muestran los órganos genitales: testículo, epidídimo, conducto deferente, conducto eyaculador y pene, con las estructuras glandulares accesorias (glándula seminal, próstata y glándula bulbouretral). El cordón espermático conecta el testículo con la cavidad abdominal y el testículo se encuentra externamente en una bolsa musculocutánea, el escroto.

ESPERMÁTICO

El conducto deferente (conductos deferentes) es la continuación del conducto del epidídimo. El conducto deferente

• tiene paredes musculares relativamente gruesas y una luz diminuta, lo que le da una firmeza similar a la de un cordón • comienza en la cola del epidídimo, en el polo inferior del testículo (ver Fig. 5.21) • asciende por detrás del testículo y medial al testículo epidídimo • es el componente principal del cordón espermático • penetra la pared abdominal anterior a través del canal inguinal • cruza los vasos ilíacos externos y entra en la pelvis • pasa a lo largo de la pared lateral de la pelvis, donde se encuentra externo al peritoneo parietal • termina uniéndose al conducto de la glándula seminal para formar el conducto eyaculador

Durante la parte pélvica de su recorrido, el conducto deferente mantiene contacto directo con el peritoneo; ninguna otra estructura interviene entre ellos (Fig. 6.34). El conducto cruza por encima del uréter cerca del ángulo posterolateral de la vejiga urinaria, discurriendo entre el uréter y el peritoneo del pliegue ureteral para llegar al fondo de la vejiga. La relación del conducto deferente con el uréter en el hombre es similar, aunque de menor importancia clínica, a la de la arteria uterina con el uréter en la mujer. La base del desarrollo de esta relación es

Machine Translated by Google

se muestra en la Figura 6.35. Por detrás de la vejiga, el conducto deferente al principio se encuentra por encima de la glándula seminal y luego desciende medial al uréter y la glándula (fig. 6.36A, B). Aquí, el conducto deferente se agranda para formar la ampolla del conducto deferente antes de su terminación.

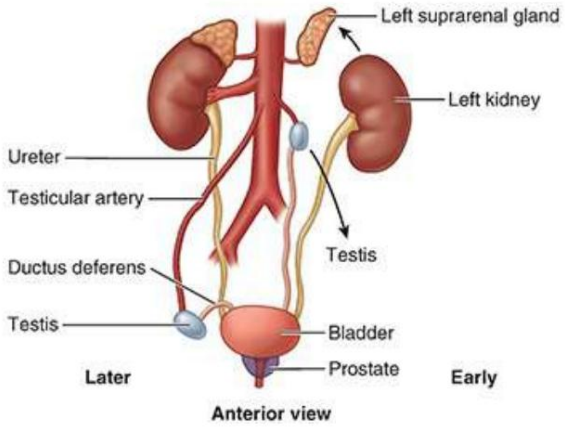

FIGURA 6.35. Estructuras que cruzan el uréter masculino en abdomen y pelvis. Durante el desarrollo, a medida que el testículo desciende inferior y lateralmente desde su posición original (medial al sitio de los riñones en la pared abdominal posterior) hacia el canal inguinal y luego a través de él, el uréter es atravesado por vasos testiculares en el abdomen y por el conducto. deferentes en la pelvis. Esta relación se mantiene durante toda la vida.

Irrigación arterial y drenaje venoso del conducto deferente. La pequeña arteria que va al conducto deferente suele surgir de una arteria vesical superior (a veces inferior) (fig. 6.37; véase la fig. 6,15; Tabla 6.4) y termina anastomosándose con la arteria testicular, posterior al testículo.
Las venas de la mayor parte del conducto drenan hacia la vena testicular, incluido el plexo pampiniforme distal. Su porción terminal desemboca en el plexo venoso vesicular/prostático.

GLÁNDULAS SEMINALES

Cada glándula seminal (vesícula) es una estructura alargada (de aproximadamente 5 cm de largo, pero a veces es mucho más corta) que se encuentra entre el fondo de la vejiga y el recto (figs. 6.34, 6.36 y 6.37). Las glándulas seminales están situadas oblicuamente por encima de la próstata y no almacenan espermatozoides (como indica el término “vesícula”). Secretan un líquido alcalino espeso con fructosa (una fuente de energía para los espermatozoides) y un agente coagulante que se mezcla con los espermatozoides a medida que pasan hacia los conductos eyaculadores y la uretra.

LGRAWANY
Machine Translated by Google

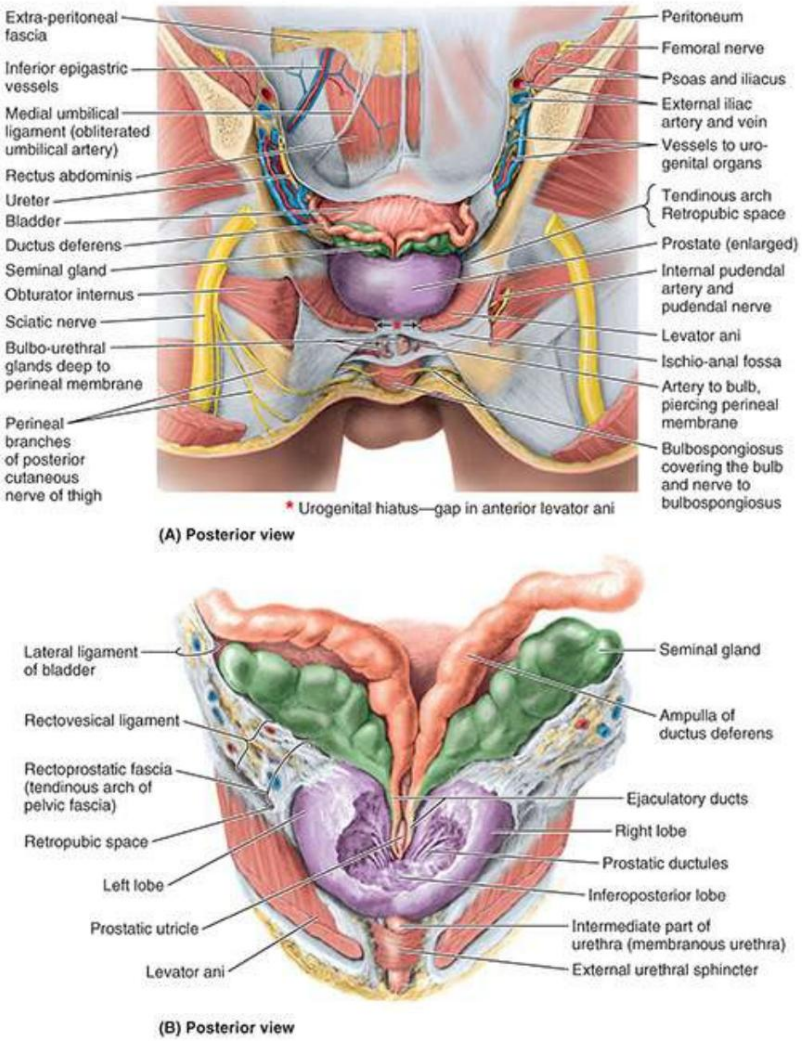

FIGURA 6.36. Cara posterior de las vísceras pélvicas masculinas. A. Descripción general. Se han extirpado la pared pélvica posterior, el recto y el tabique rectovesical. Los ligamentos umbilicales, al igual que la vejiga urinaria, están incluidos en la fascia extraperitoneal o subperitoneal (en su mayoría extraída en esta disección). B. Disección posterior de próstata. Los conductos eyaculadores se forman por la fusión del conducto de la glándula seminal y el conducto deferente. El utrículo prostático vestigial, que suele verse como una invaginación en una vista anterior, aparece en esta disección posterior como una evaginación situada entre los conductos eyaculadores.

Los extremos superiores de las glándulas seminales están cubiertos de peritoneo y se encuentran por detrás de la uréteres, donde el peritoneo de la bolsa rectovesical los separa del recto. Los extremos inferiores de las glándulas seminales están estrechamente relacionados con el recto y están separados de él sólo por el tabique rectovesical (fig. 6.34). El conducto de la glándula seminal se une al conducto deferente para formar el conducto eyaculador.

Irrigación arterial y drenaje venoso de las glándulas seminales. Las arterias que van a las glándulas seminales derivan de las arterias vesical inferior y rectal media (fig. 6.37; véanse figuras 6.15 y 6.17; tabla 6.4). Las venas acompañan a las arterias y tienen nombres similares (fig. 6.19C).

Machine Translated by Google

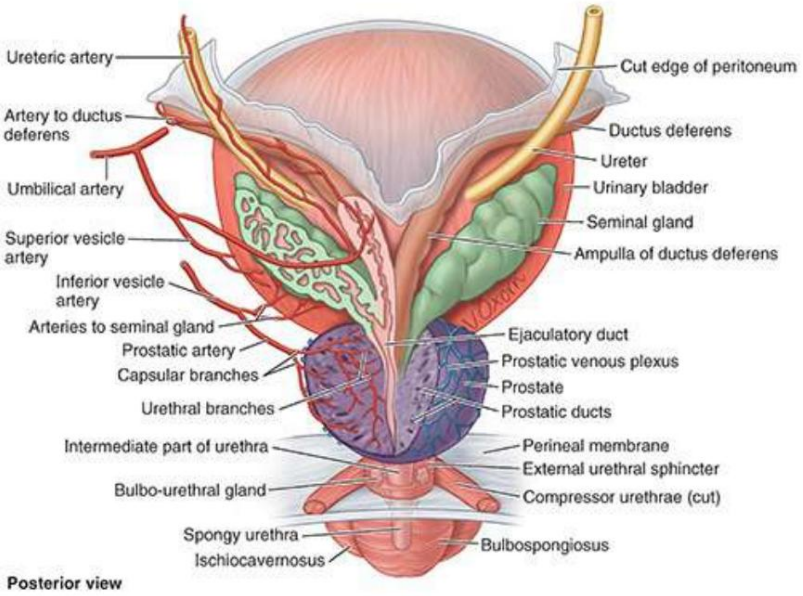

FIGURA 6.37. Parte pélvica de los uréteres, vejiga urinaria, glándulas seminales, partes terminales del conducto deferente y próstata. La glándula seminal izquierda y la ampolla del conducto deferente se diseccionan y se abren en rodajas. También se corta parte de la próstata para exponer el conducto eyaculador. La membrana perineal se encuentra entre los genitales externos y la parte profunda del perineo (receso anterior de la fosa isquioanal). Está atravesado por la uretra, los conductos de las glándulas bulbouretrales, las arterias dorsal y profunda del pene, los nervios cavernosos y el nervio dorsal del pene.

CONDUCTOS EYACULADORES

Los conductos eyaculadores son tubos delgados que surgen de la unión de los conductos de las glándulas seminales con los conductos deferentes (figs. 6.34, 6.36 y 6.37). Los conductos eyaculadores (de aproximadamente 2,5 cm de largo) surgen cerca del cuello de la vejiga y discurren muy juntos a medida que pasan anteroinferiormente a través de la parte posterior de la próstata y a lo largo de los lados del utrículo prostático. Los conductos eyaculadores convergen y se abren en el colículo seminal mediante pequeñas aberturas en forma de hendiduras en la abertura del utrículo prostático o justo dentro de ella (fig. 6.30). Aunque los conductos eyaculadores atraviesan la próstata glandular, las secreciones prostáticas no se unen al líquido seminal hasta que los conductos eyaculadores terminan en la uretra prostática.

Irrigación arterial y drenaje venoso de los conductos eyaculadores. Las arterias que van al conducto deferente, normalmente ramas de las arterias vesicales superiores (pero frecuentemente inferiores), irrigan los conductos eyaculadores (fig. 6.37). Las venas unen los plexos venosos prostático y vesical (Fig. 6.19C).

PRÓSTATA

La próstata (aproximadamente 3 cm de largo, 4 cm de ancho y 2 cm de profundidad anteroposterior [AP]) es la glándula accesoria más grande del sistema reproductor masculino (figs. 6.34, 6.36 y 6.37). La próstata firme, del tamaño de una nuez, rodea la uretra prostática. La parte glandular constituye aproximadamente dos tercios de la próstata; el otro tercio es fibromuscular.

La cápsula fibrosa de la próstata es densa y neurovascular e incorpora los plexos prostáticos de venas y nervios. Todo esto está rodeado por la capa visceral de la fascia pélvica, formando una vaina prostática fibrosa que es delgada anteriormente y se continúa anterolateralmente con el

LGRAWANY
Machine Translated by Google

ligamentos puboprostáticos y denso posteriormente donde se fusiona con el tabique rectovesical. La próstata tiene

• una base estrechamente relacionada con el cuello de la vejiga •
un vértice que está en contacto con la fascia en la cara superior del esfínter uretral y profundo
músculos perineales
• una superficie anterior muscular, que presenta fibras musculares en su mayoría orientadas transversalmente que forman una
hemisfinter vertical en forma de canal (rabdosfinter), que forma parte del esfínter uretral.
La superficie anterior está separada de la sínfisis púbica por la grasa retroperitoneal en el espacio retropúbico. • una
superficie posterior
que está relacionada con la ampolla del recto • superficies inferolaterales que están
relacionadas con el elevador del ano

Aunque no están claramente diferenciados anatómicamente, los siguientes lóbulos de la próstata son tradicionalmente descrito (figura 6.38A):

• El istmo de la próstata (comisura de la próstata; históricamente, el “lóbulo” anterior) se encuentra anterior a la uretra. Es
fibromuscular, las fibras musculares representan una continuación superior del músculo del esfínter uretral
externo hasta el cuello de la vejiga y contiene poco o nada de tejido glandular. • Los lóbulos derecho e izquierdo de la próstata,
separados anteriormente por el istmo
y posteriormente por un surco longitudinal central poco profundo, pueden subdividirse cada uno con fines descriptivos en cuatro
lóbulos indistintos definidos por su relación con la uretra y los conductos eyaculadores y, aunque menos aparente: por la
disposición de los conductos y el tejido conectivo: 1. Un lóbulo inferoposterior (posterior inferior) que se encuentra posterior a
la uretra e inferior a los conductos eyaculadores. Este lóbulo constituye la cara de la próstata palpable
mediante tacto rectal.

2. Un lóbulo inferolateral (lateral inferior) directamente lateral a la uretra, que forma la mayor parte del lóbulo derecho o
izquierdo.
3. Un lóbulo superomedial, profundo al lóbulo inferoposterior, que rodea el lóbulo ipsilateral.
ducto eyaculador
4. Un lóbulo anteromedial, profundo al lóbulo inferolateral, directamente lateral al lóbulo proximal.
uretra prostática

Machine Translated by Google

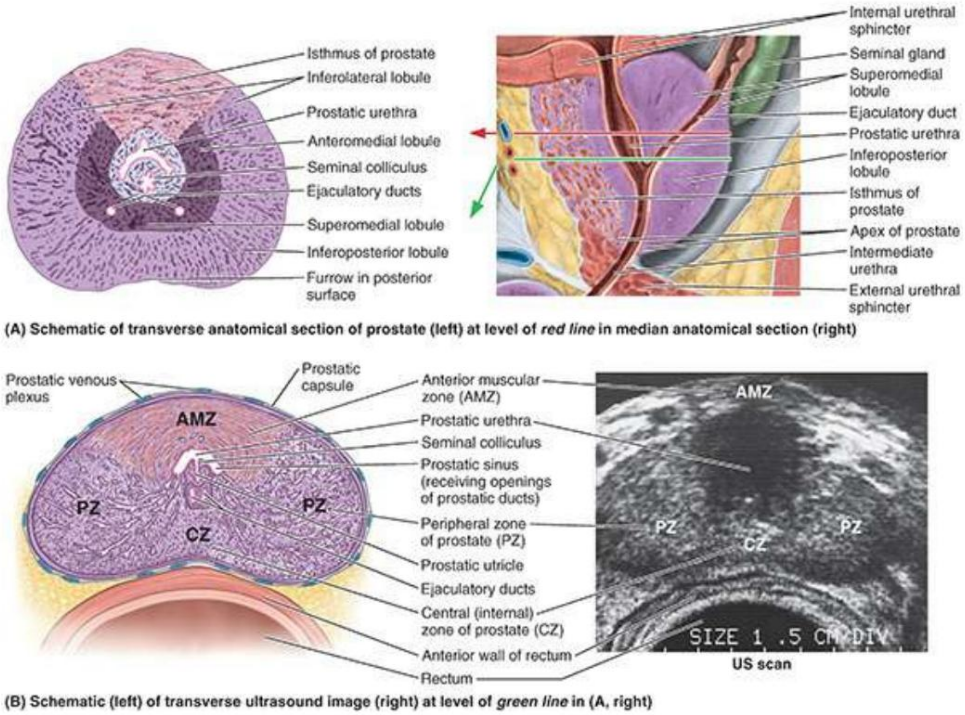

FIGURA 6.38. Lóbulos y zonas de la próstata. A. Secciones anatómicas. Los lóbulos están mal delimitados. B. Sección anatómica con ecografía (US) correlacionada. El transductor ecográfico se insertó en el recto para escanear la próstata ubicada anteriormente. Los conductos de las glándulas de la zona periférica desembocan en los senos prostáticos, mientras que los conductos de las glándulas de la zona central (interna) desembocan en los senos prostáticos y el colículo seminal.

Un lóbulo medio embrionario (mediano) da lugar a los puntos 3 y 4 anteriores. Esta región tiende a sufren hipertrofia inducida por hormonas en la edad avanzada, formando un lóbulo medio que se encuentra entre la uretra y los conductos eyaculadores y está estrechamente relacionado con el cuello de la vejiga. Se cree que el agrandamiento del lóbulo medio es, al menos parcialmente, responsable de la formación de la úvula (L. uva, una uva) que puede proyectarse hacia el orificio uretral interno (v. fig. 6.30).

Algunos médicos, especialmente urólogos y ecografistas, dividen la próstata en periféricas. y zonas centrales (internas) (figura 6.38B). La zona central es comparable al lóbulo medio.

Los conductos prostáticos (20-30) se abren principalmente hacia los senos prostáticos que se encuentran a ambos lados del colículo seminal en la pared posterior de la uretra prostática (fig. 6.37). El líquido prostático, un líquido ligero y lechoso, proporciona aproximadamente el 20% del volumen del semen (una mezcla de secreciones producidas por los testículos, las glándulas seminales, la próstata y las glándulas bulbouretrales que proporciona el vehículo por el cual se transportan los espermatozoides) y juega un papel en la activación de los espermatozoides.

Irrigación arterial y drenaje venoso de la próstata. Las arterias prostáticas son principalmente ramas de la arteria ilíaca interna (fig. 6.37; véase fig. 6.17A; tabla 6.4), especialmente las arterias vesicales inferiores, pero también las arterias pudenda interna y rectal media. Las venas se unen para formar un plexo alrededor de los lados y la base de la próstata (fig. 6.37; véase la figura 6.19C). Este plexo venoso prostático, entre la cápsula fibrosa de la próstata y la vaina prostática, drena en las venas ilíacas internas. El plexo venoso prostático se continúa superiormente con el plexo venoso vesical y se comunica posteriormente con el plexo venoso vertebral interno.

LGRAWANY
Machine Translated by Google

GLÁNDULAS BULBOURETRALES

Las dos glándulas bulbouretrales del tamaño de un guisante (glándulas de Cowper) se encuentran posterolaterales a la parte intermedia de la uretra, en gran medida incrustadas dentro del esfínter uretral externo (figs. 6.30B, 6.34, 6.36 y 6.37). Los conductos de las glándulas bulbouretrales pasan a través de la membrana perineal con la uretra intermedia y se abren a través de diminutas aberturas hacia la parte proximal de la uretra esponjosa en el bulbo del pene. Su secreción mucosa ingresa a la uretra durante la excitación sexual.

INERVACIÓN DE LOS ÓRGANOS GENITALES INTERNOS DE LA PELVIS MASCULINA

El conducto deferente, las glándulas seminales, los conductos eyaculadores y la próstata están ricamente inervados por fibras nerviosas simpáticas. Las fibras simpáticas presinápticas se originan a partir de cuerpos celulares en la columna celular intermediolateral de los segmentos de la médula espinal T12-L2 (o L3). Atraviesan los ganglios paravertebrales de los troncos simpáticos para convertirse en componentes de los nervios esplácnicos lumbares (abdominopélvicos) y de los plexos hipogástrico y pélvico (v. fig. 6.29).

Las fibras parasimpáticas presinápticas de los segmentos de la médula espinal S2 y S3 atraviesan los nervios esplácnicos pélvicos, que también se unen a los plexos hipogástrico/pélvico inferior. Las sinapsis con neuronas postsinápticas simpáticas y parasimpáticas se producen dentro de los plexos, en el camino hacia las vísceras pélvicas o cerca de ellas. Como parte de un orgasmo, el sistema simpático estimula la contracción del esfínter uretral interno para prevenir la eyaculación retrógrada. Simultáneamente, estimula contracciones rápidas de tipo peristáltico del conducto deferente y la contracción y secreción combinadas de las glándulas seminales y la próstata que proporcionan el vehículo (semen) y la fuerza expulsiva para descargar los espermatozoides durante la eyaculación. La función de la inervación parasimpática de los órganos genitales internos no está clara. Sin embargo, las fibras parasimpáticas que atraviesan el plexo nervioso prostático forman los nervios cavernosos que pasan a los cuerpos eréctiles del pene, que son responsables de producir la erección del pene (v . fig. 6.64).

CLÍNICO

CAJA

ÓRGANOS GENITALES INTERNOS MASCULINOS

Esterilización masculina

El método común para esterilizar a los machos es la deferentectomía, popularmente llamada vasectomía. Durante este procedimiento, se liga y/o extirpa parte del conducto deferente a través de una incisión en la parte superior del escroto (fig. B6.11). Por lo tanto, el líquido eyaculado posterior de las glándulas seminales, la próstata y las glándulas bulbouretrales no contiene espermatozoides. Los espermatozoides no expulsados degeneran en el epidídimo y en la parte proximal del conducto deferente.

Machine Translated by Google

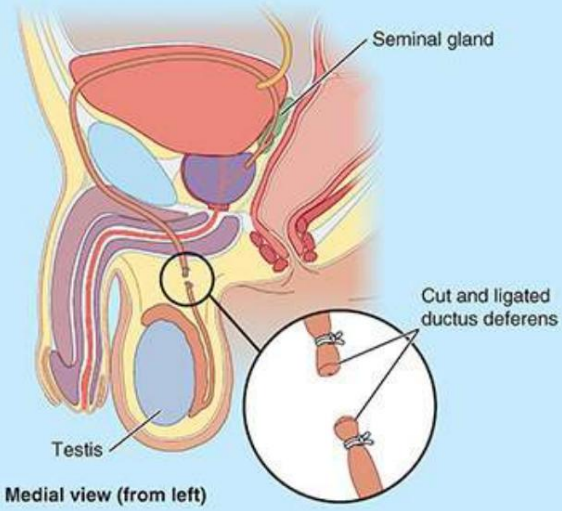

FIGURA B6.11. Vasectomía.

La reversión de una deferentectomía tiene éxito en casos favorables (pacientes <30 años de edad y <7 años después de la operación) en la mayoría de los casos. Los extremos de los conductos deferentes seccionados se vuelven a unir bajo un microscopio quirúrgico.

Abscesos en glándulas seminales

Las acumulaciones localizadas de pus (abscesos) en las glándulas seminales pueden romperse, permitiendo que el pus entre en la cavidad peritoneal. Las glándulas seminales se pueden palpar durante un tacto rectal, especialmente si están agrandadas o llenas. Se palpan más fácilmente cuando el la vejiga está moderadamente llena. También se les puede masajear para liberar sus secreciones y realizar un examen microscópico para detectar gonococos (organismos que causan gonorrea), por ejemplo.

Hipertrofia de la próstata

La próstata es de considerable interés médico porque el agrandamiento o la hipertrofia benigna de la próstata (BHP) es común después de la mediana edad y afecta prácticamente a todos los hombres que viven lo suficiente. Una próstata agrandada se proyecta hacia la vejiga urinaria e impide orinar al distorsionar la uretra prostática. El lóbulo medio suele ser el que más se agranda y obstruye el orificio uretral interno. Cuanto más se esfuerza la persona, más obstruye la uretra la masa prostática con forma de válvula.

El BHP es una causa común de obstrucción uretral, que provoca nicturia (necesidad de orinar durante la noche), disuria (dificultad y/o dolor al orinar) y urgencia (deseo repentino de orinar). BHP también aumenta el riesgo de infecciones de la vejiga (cistitis), así como de daño renal.

La próstata se examina en busca de agrandamiento y tumores (masas focales o asimetría) mediante tacto rectal (fig. B6.12). La palpabilidad de la próstata depende de la plenitud de la vejiga. Una vejiga llena ofrece resistencia, manteniendo la glándula en su lugar y

LGRAWANY
Machine Translated by Google

haciéndolo más fácilmente palpable. La próstata maligna se siente dura y a menudo irregular. En etapas avanzadas, las células cancerosas metastatizan tanto por vía linfática (inicialmente a los ganglios linfáticos ilíacos internos y sacros y luego a los ganglios distantes) como por vía venosa (a través del plexo venoso vertebral interno hasta las vértebras y el cerebro).

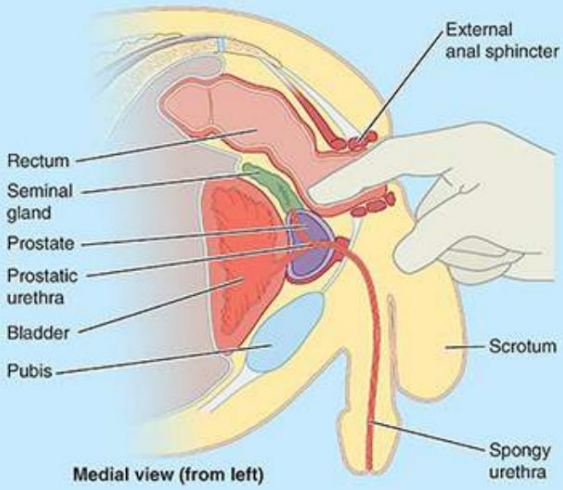

FIGURA B6.12. Examen prostático.

Debido a la estrecha relación de la próstata con la uretra prostática, las obstrucciones pueden aliviarse por vía endoscópica. El instrumento se inserta transuretralmente a través del orificio uretral externo y la uretra esponjosa hasta la uretra prostática. Se extirpa toda o parte de la próstata, o solo la parte hipertrofiada (resección transuretral de la próstata; RTUP). En casos más graves, se extirpa toda la próstata junto con las glándulas seminales, los conductos eyaculadores y las partes terminales de los conductos deferentes (prostatectomía radical).

La RTUP y las técnicas quirúrgicas abiertas mejoradas intentan preservar los nervios y vasos sanguíneos asociados con la cápsula de la próstata que pasan hacia y desde el pene, aumentando la posibilidad de que los pacientes conserven la función sexual después de la cirugía, así como también restableciendo el control urinario normal.

Conclusión: órganos genitales internos masculinos

Conducto deferente: El conducto deferente en forma de cordón es el componente principal del Cordón espermático, que conduce los espermatozoides desde el epidídimo hasta el conducto eyaculador. ■ La porción distal del conducto es superficial dentro del escroto (y, por lo tanto, fácilmente accesible para deferentectomía o vasectomía) antes de penetrar la región abdominal anterior. pared a través del canal inguinal. ■ La porción pélvica del conducto se encuentra inmediatamente externa al peritoneo, y su porción terminal se agranda externamente a medida que su luz se vuelve tortuosa internamente, formando la ampolla del conducto deferente.

Glándulas seminales, conductos eyaculadores y próstata: las glándulas seminales ubicadas oblicuamente convergen en la base de la vejiga, donde cada uno de sus conductos se fusiona con el ipsilateral.

Machine Translated by Google

conducto deferente para formar un conducto eyaculador. ■ Los dos conductos eyaculadores entran inmediatamente en la cara posterior de la próstata y corren muy paralelos a través de la glándula para abrirse en el colículo seminal. ■ Los conductos prostáticos desembocan en los senos prostáticos, adyacentes al colículo seminal. Así, las principales secreciones glandulares y los espermatozoides llegan a la uretra prostática. ■ Las glándulas seminales y la próstata producen, con diferencia, la mayor parte de el líquido seminal, indispensable para el transporte y entrega de los espermatozoides. ■ Estos órganos genitales internos, ubicados dentro de la pelvis masculina anterior, reciben sangre de la vesícula inferior y de las arterias rectales medias, que drenan en el plexo venoso prostático/vesicular continuo. ■ Las fibras simpáticas de los niveles lumbares estimulan la contracción y la secreción. resultando en la eyaculación. ■ La función de las fibras parasimpáticas desde S2-S4 hasta los órganos genitales internos no está clara; sin embargo, aquellos que atraviesan el plexo nervioso prostático para formar los nervios cavernosos producen la erección.

Órganos genitales internos femeninos

Los órganos genitales internos femeninos incluyen los ovarios, las trompas uterinas, el útero y la vagina.

OVARIOS

Los ovarios son gónadas femeninas con forma almendrada y tamaño almendrado en las que se desarrollan los ovocitos (gametos femeninos o células germinales). También son glándulas endocrinas que producen hormonas reproductivas. Cada ovario está suspendido por un pliegue peritoneal corto o mesenterio, el mesovario (fig. 6.39A). El mesovario es una subdivisión de un mesenterio más grande del útero, el ligamento ancho.

LGRAWANY
Machine Translated by Google

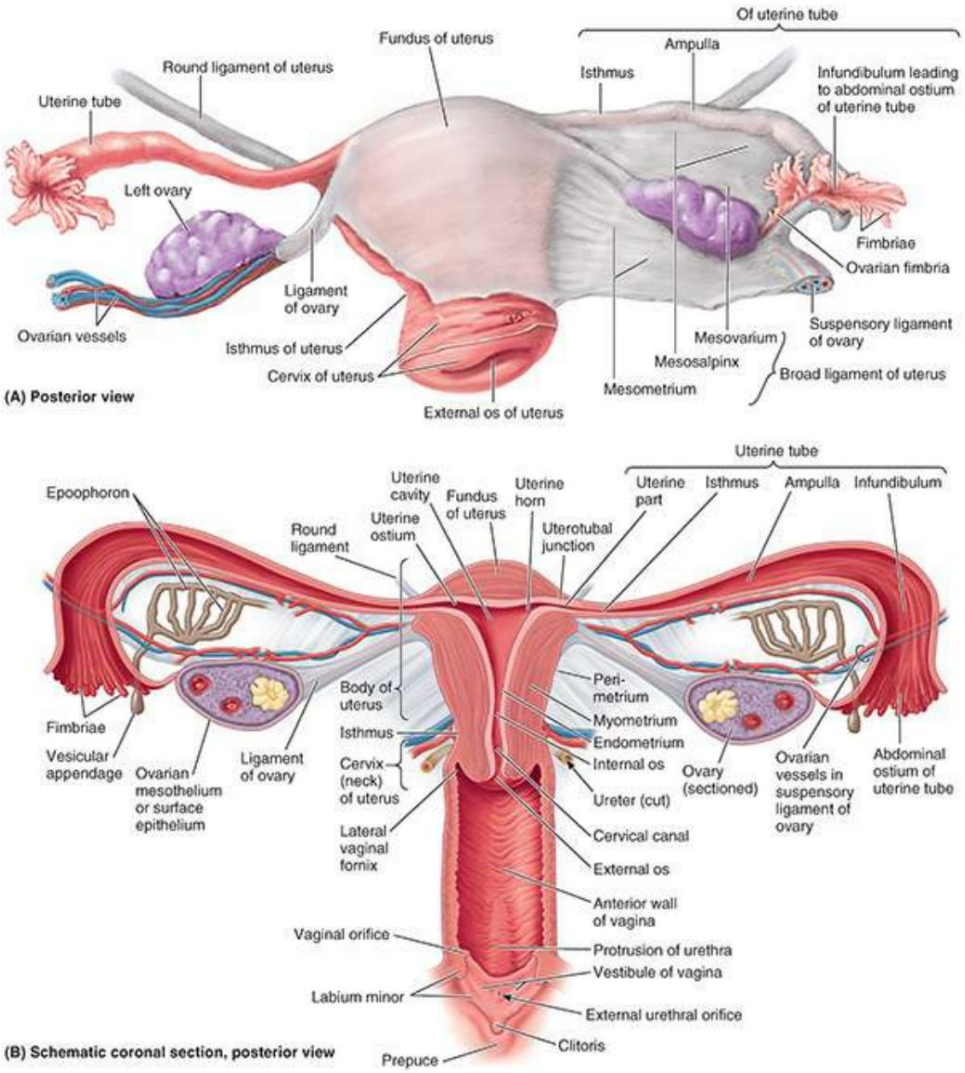

FIGURA 6.39. Órganos genitales femeninos internos. A. Partes del ligamento ancho. Se extrae el ligamento ancho del lado izquierdo para mostrar el ovario y la trompa uterina. B. Estructura interna de los órganos genitales femeninos. El epoóforo es un conjunto de túbulos rudimentarios en el mesosálpinx (mesenterio de la trompa uterina). El epoóforo y el apéndice vesicular son vestigios del mesonefros embrionario.

En las mujeres prepúberes, la cápsula de tejido conectivo (túnica albugínea del ovario) que comprende la superficie del ovario está cubierta por una capa lisa de mesotelio ovárico o epitelio superficial (germinal) , una sola capa de células cúbicas que le da a la superficie un aspecto opaco y opaco. Aspecto grisáceo que contrasta con la superficie brillante del mesovario peritoneal adyacente con el que se continúa (fig. 6.39B). Después de la pubertad, el epitelio de la superficie ovárica se cicatriza y distorsiona progresivamente debido a la rotura repetida de los folículos ováricos y la descarga de ovocitos durante la ovulación. Las cicatrices son menores en las mujeres que han estado tomando anticonceptivos orales que inhiben la ovulación.

Los vasos, linfáticos y nervios ováricos cruzan el borde pélvico, pasando hacia y desde la cara superolateral del ovario dentro de un pliegue peritoneal, el ligamento suspensorio del ovario, que se continúa con el mesovario del ligamento ancho. Medialmente dentro del mesovario, un ligamento corto del ovario une el ovario al útero. En consecuencia, los ovarios

Machine Translated by Google

normalmente se encuentran lateralmente entre el útero y la pared pélvica lateral durante un examen pélvico manual o ultrasónico (fig. 6.40). El ligamento del ovario es un remanente de la parte superior del gubernáculo ovárico del feto (v . fig. 5.17B). El ligamento del ovario conecta el extremo proximal (uterino) del ovario con el ángulo lateral del útero, justo debajo de la entrada de la trompa uterina (fig. 6.39A). Debido a que el ovario está suspendido en la cavidad peritoneal y su superficie no está cubierta por peritoneo, el ovocito expulsado durante la ovulación pasa a la cavidad peritoneal. Sin embargo, su vida intraperitoneal es corta porque normalmente queda atrapada por las fimbrias del infundíbulo de la trompa uterina y transportada hacia la ampolla, donde puede ser fecundada.

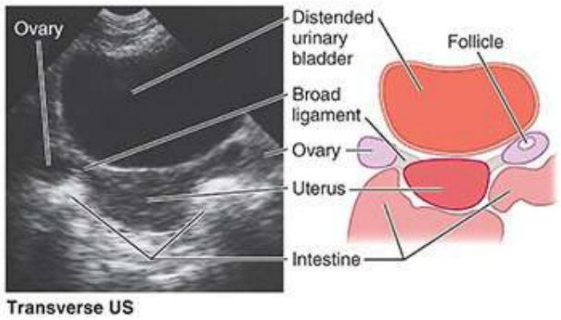

FIGURA 6.40. Ovarios y útero revelados por ecografía. El diagrama de la derecha es una interpretación gráfica de la imagen.

TROMPAS UTERINAS

Las trompas uterinas (anteriormente llamadas oviductos o trompas de Falopio) conducen el ovocito, descargado mensualmente de un ovario durante los años fértiles, desde la cavidad peritoneal periovárica hasta la cavidad uterina. También proporcionan el sitio habitual de fertilización. Las trompas se extienden lateralmente desde los cuernos uterinos y se abren hacia la cavidad peritoneal cerca de los ovarios (fig. 6.39A, B).

Las trompas uterinas (de aproximadamente 10 cm de largo) se encuentran en un mesenterio estrecho, el mesosálpinx, formando los bordes anterosuperiores libres de los ligamentos anchos. En la disposición “ideal”, como se ilustra típicamente, las trompas se extienden simétricamente posterolateralmente hasta las paredes pélvicas laterales, donde se arquean anterior y superior a los ovarios en el ligamento ancho dispuesto horizontalmente.
En realidad, como se ve en un examen de ultrasonido, las trompas comúnmente están dispuestas asimétricamente, con una u otra a menudo situada por encima e incluso por detrás del útero.

Las trompas uterinas se pueden dividir en cuatro partes, de lateral a medial:

1. Infundíbulo: extremo distal del tubo en forma de embudo que se abre hacia la cavidad peritoneal a través del ostium abdominal. Los procesos en forma de dedos del extremo fimbriado del infundíbulo (fimbrias) se extienden sobre la superficie medial del ovario; Una gran fimbria ovárica está unida al polo superior del ovario.

2. Ampolla: la parte más ancha y larga del tubo, que comienza en el extremo medial del infundíbulo; La fertilización del ovocito generalmente ocurre en la ampolla.
3. Istmo: la parte de pared gruesa de la trompa, que ingresa al cuerno uterino. 4. Parte uterina: el segmento intramural corto de la trompa que pasa a través de la pared del útero y se abre a través del ostium uterino hacia la cavidad uterina en el cuerno uterino

LGRAWANY
Machine Translated by Google

Irrigación arterial y drenaje venoso de ovarios y trompas uterinas. Las arterias ováricas surgen de la aorta abdominal (v. fig. 6.16; tabla 6.4) y descienden a lo largo de la pared abdominal posterior. En el borde pélvico, cruzan los vasos ilíacos externos y entran en los ligamentos suspensorios (fig. 6.39A), acercándose a las caras laterales de los ovarios y las trompas uterinas. Las ramas ascendentes de las arterias uterinas (ramas de las arterias ilíacas internas) discurren a lo largo de las caras laterales del útero para acercarse a las caras mediales de los ovarios y las trompas (fig. 6.41; véase la figura 6.18B). Tanto la arteria ovárica como la uterina ascendente terminan bifurcándose en ramas ováricas y tubáricas, que irrigan los ovarios y las trompas desde extremos opuestos y se anastomosan entre sí, proporcionando una circulación colateral desde fuentes abdominales y pélvicas a ambas estructuras.

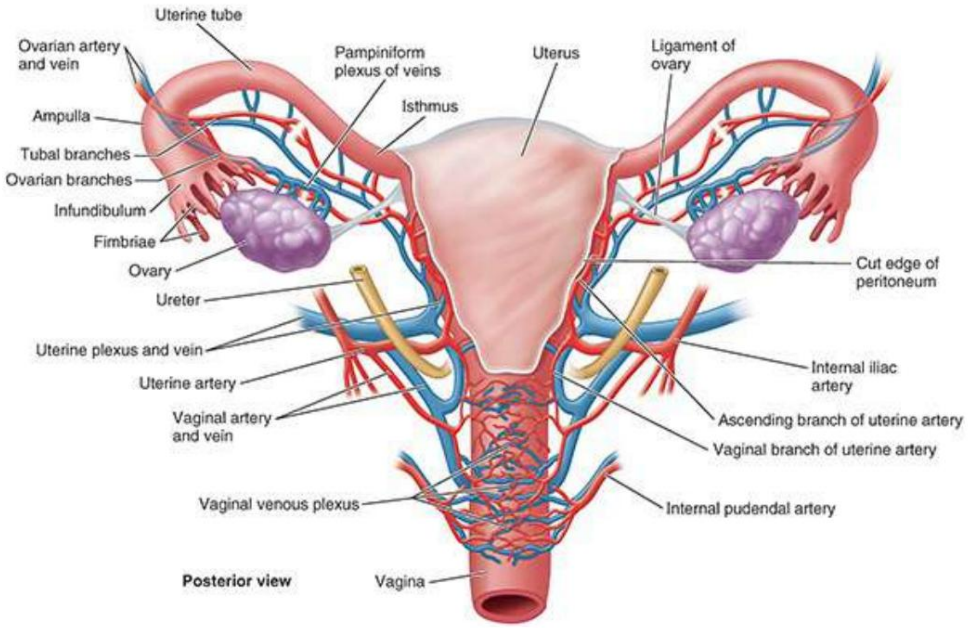

FIGURA 6.41. Suministro de sangre y drenaje venoso del útero, vagina y ovarios. El ligamento ancho del útero se extirpa a cada lado del útero y se muestran las ramas anastomosantes de la arteria ovárica de la aorta y la arteria uterina de la arteria ilíaca interna que irriga el ovario, la trompa uterina y el útero. Las venas siguen un patrón similar y fluyen retrógradamente hacia las arterias, pero son más plexiformes e incluyen un plexo pampiniforme relacionado con el ovario y plexos uterino y vaginal continuos (colectivamente, el plexo uterovaginal).

Las venas que drenan el ovario forman un plexo pampiniforme de venas en forma de vid en el ligamento ancho. cerca del ovario y la trompa uterina (fig. 6.41). Las venas del plexo suelen fusionarse para formar una vena ovárica singular, que sale de la pelvis menor con la arteria ovárica. La vena ovárica derecha asciende para entrar en la vena cava inferior; la vena ovárica izquierda drena en la vena renal izquierda (v . fig. 6.19). Las venas tubáricas drenan en las venas ováricas y en el plexo venoso uterino (uterovaginal) (fig. 6.41).

Inervación de ovarios y trompas uterinas. La inervación deriva en parte del plexo ovárico, que desciende con los vasos ováricos, y en parte del plexo uterino (pélvico) (fig. 6.42). Los ovarios y las trompas uterinas son intraperitoneales y, por tanto, están por encima de la línea del dolor pélvico (ver tabla 6.3). Así, las fibras aferentes del dolor visceral ascienden retrógradamente con las fibras simpáticas descendentes del plexo ovárico y los nervios esplácnicos lumbares hasta los cuerpos celulares.

Machine Translated by Google

en los ganglios sensoriales espinales T11-L1. Las fibras reflejas aferentes viscerales siguen retrógradamente a las fibras parasimpáticas a través de los plexos uterino (pélvico) e hipogástrico inferior y los nervios esplácnicos pélvicos hasta los cuerpos celulares de los ganglios sensoriales espinales S2-S4.

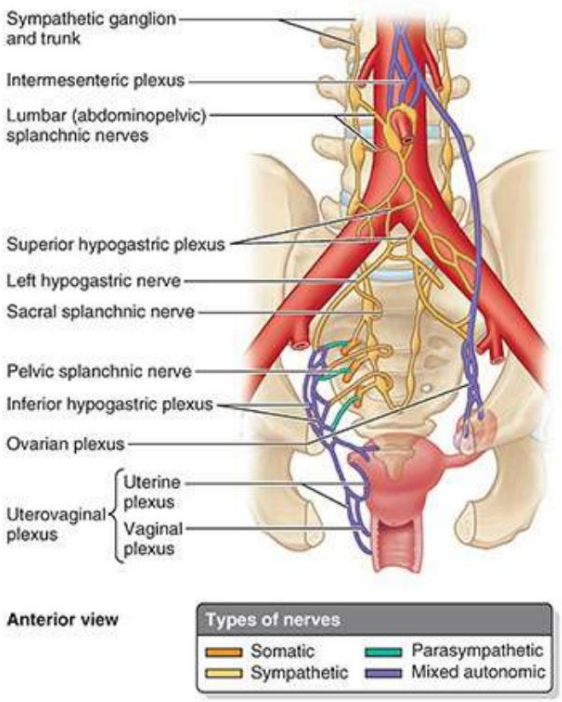

FIGURA 6.42. Inervación de los ovarios y órganos genitales internos femeninos. Además de las fibras autónomas (motoras viscerales), estos nervios transportan fibras aferentes viscerales desde estos órganos. La parte inferior de la vagina no se representa porque recibe inervación somática.

ÚTERO

El útero (matriz) es un órgano muscular hueco, con forma de pera y paredes gruesas. El embrión y el feto se desarrollan en el útero. Sus paredes musculares se adaptan al crecimiento del feto y luego proporcionan el poder para su expulsión durante el parto. El útero no grávido (no embarazada) suele encontrarse en la pelvis menor, con su cuerpo sobre la vejiga urinaria y su cuello uterino entre la vejiga urinaria y el recto (fig. 6.43A).

Machine Translated by Google

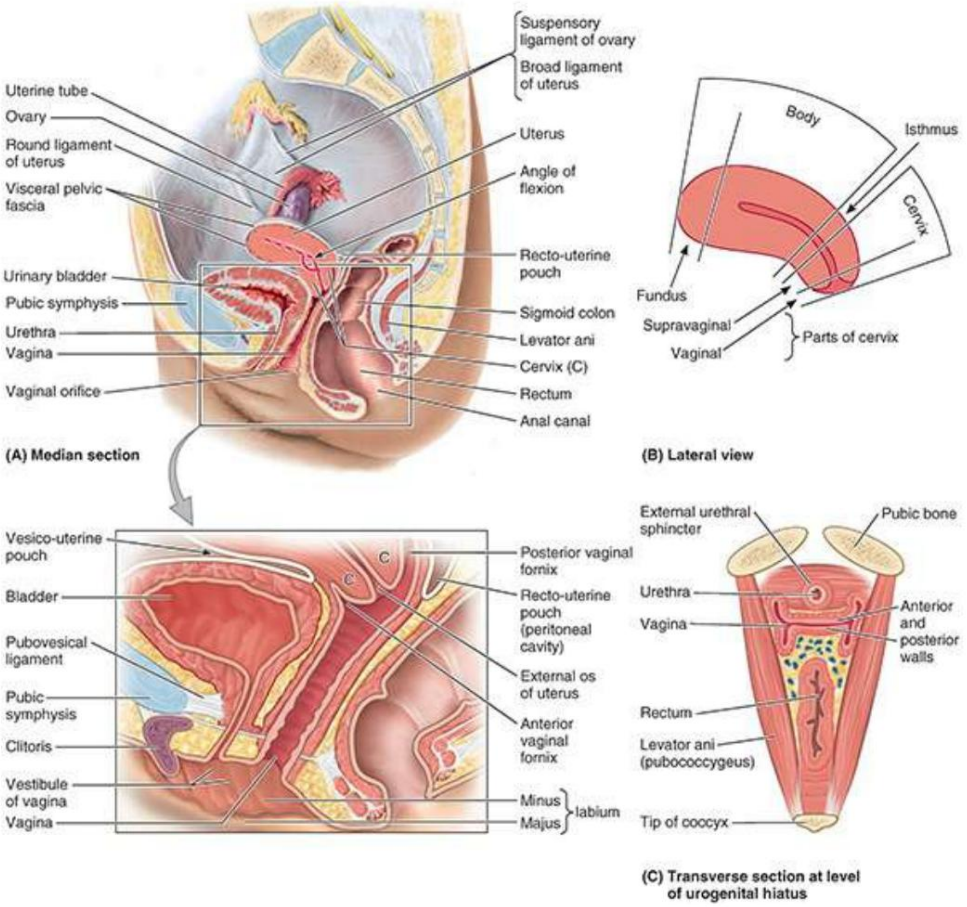

FIGURA 6.43. Útero y vagina. A. Disposición del útero. Tenga en cuenta que los ejes de la uretra y la vagina son paralelos y la uretra está adherida a la pared vaginal anterior. Colocar un dedo enguantado en la vagina puede ayudar a dirigir la inserción de un catéter a través de la uretra hasta la vejiga. Cuando la vejiga está vacía, el útero típico está en anteversión y anteflexión. B. Partes del útero. Las dos partes principales del útero, el cuerpo y el cuello uterino, están separadas por el istmo. Especialmente importante es el conocimiento de otras subdivisiones de las partes principales, por ejemplo para describir la localización de tumores y los puntos de unión de la placenta. C. Sección transversal de los órganos pélvicos femeninos inferiores. Los órganos penetran el suelo pélvico a través del hiato urogenital, apareciendo como el espacio entre los lados derecho e izquierdo del elevador del ano.

El útero es una estructura muy dinámica, cuyo tamaño y proporciones cambian durante los diversos cambios de la vida (consulte el recuadro clínico "Cambios en la anatomía del útero a lo largo de la vida" en este capítulo).

El útero adulto suele estar antevertido (inclinado anterosuperiormente con respecto al eje de la vagina) y anteflexionado (flexionado o doblado anteriormente con respecto al cuello uterino, creando el ángulo de flexión) de modo que su masa quede sobre la vejiga. En consecuencia, cuando la vejiga está vacía, el útero normalmente se encuentra en un plano casi transversal (figs. 6.43A, B y 6.44A). La posición del útero cambia según el grado de plenitud de la vejiga (fig. 6.44B) y del recto y la etapa del embarazo. Aunque su tamaño varía considerablemente, el útero no grávido mide aproximadamente 7,5 cm de largo, 5 cm de ancho y 2 cm de espesor y pesa aproximadamente 90 g. El útero se puede dividir en dos partes principales (fig. 6.43B): el cuerpo y el cuello uterino.

Machine Translated by Google

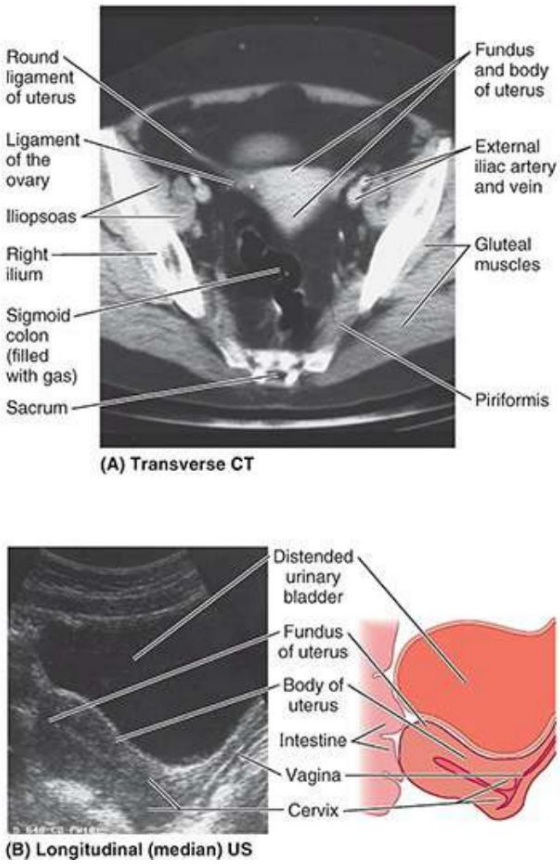

FIGURA 6.44. Imágenes de vísceras pélvicas femeninas. A. Útero. Debido a que el útero está dispuesto casi horizontalmente cuando está en anteversión y anteflexión sobre la vejiga, la mayor parte de su cuerpo, incluido el fondo de ojo, aparece en esta exploración. B. Vejiga urinaria distendida. La retroversión y la retroflexión temporales se producen cuando una vejiga urinaria completamente distendida retrovierte temporalmente el útero y disminuye su ángulo de flexión. (Compárese con la figura 6.43A.)

El cuerpo del útero, que forma los dos tercios superiores del órgano, incluye el fondo de el útero, la parte redondeada que se encuentra por encima de los ostium uterinos (fig. 6.39B). El cuerpo se encuentra entre las capas del ligamento ancho y se puede mover libremente (fig. 6.39A). Tiene dos superficies: vesical (relacionada con la vejiga) e intestinal. El cuerpo está delimitado del cuello uterino por el istmo del útero, un segmento relativamente estrecho, de aproximadamente 1 cm de largo (figs. 6.39A, B y 6.43B).

El cuello uterino es el tercio inferior cilíndrico y relativamente estrecho del útero, de aproximadamente 2,5 cm de largo en una mujer adulta no embarazada. Con fines descriptivos, se describen dos partes: una parte supravaginal, entre el istmo y la vagina, y una parte vaginal, que sobresale hacia la pared vaginal anterior superior (fig. 6.43B). La parte vaginal redondeada rodea el orificio externo del útero y está rodeada a su vez por un receso estrecho, el fondo de saco vaginal (figs. 6.39A, B y 6.43A [recuadro]). La porción supravaginal está separada de la vejiga por delante por tejido conjuntivo laxo y del recto por detrás por la bolsa rectouterina (fig. 6.43A).

La cavidad uterina en forma de hendidura tiene aproximadamente 6 cm de longitud desde el orificio externo hasta la pared del útero. el fondo de ojo (fig. 6.39B). Los cuernos uterinos (L. cornua) son las regiones superolaterales de la cavidad uterina, por donde entran las trompas uterinas. La cavidad uterina continúa hacia abajo a medida que

LGRAWANY
Machine Translated by Google

canal cervical. Este canal fusiforme se extiende desde un estrechamiento dentro del istmo del cuerpo uterino, el orificio interno anatómico, a través de las partes supravaginal y vaginal del cuello uterino, comunicándose con la luz de la vagina a través del orificio externo. La cavidad uterina (en particular, el canal cervical) y la luz de la vagina constituyen juntos el canal del parto, a través del cual pasa el feto al final de la gestación.

La pared del cuerpo del útero consta de tres capas (abrigos):

1. El perimetrio (la serosa o capa serosa externa) consiste en un peritoneo sostenido por una fina capa de tejido conectivo.
2. El miometrio (la capa media de músculo liso) se distiende mucho (más extenso pero mucho más delgado) durante el embarazo. En esta capa se encuentran las ramas principales de los vasos sanguíneos y los nervios del útero. Durante el parto, la contracción del miometrio se estimula hormonalmente a intervalos de longitud decreciente para dilatar el orificio cervical y expulsar al feto y la placenta. Durante la menstruación, las contracciones del miometrio pueden producir calambres.

3. El endometrio (la capa mucosa interna) está firmemente adherido al miometrio subyacente. El endometrio participa activamente en el ciclo menstrual y difiere en estructura con cada etapa del ciclo. Si se produce la concepción, el blastocisto se implanta en esta capa; Si no se produce la concepción, la superficie interna de esta capa se desprende durante la menstruación.

La cantidad de tejido muscular en el cuello uterino es notablemente menor que en el cuerpo del útero. El cuello uterino es mayoritariamente fibroso y está compuesto principalmente de colágeno con una pequeña cantidad de músculo liso y elastina.

Ligamentos del útero. Externamente, el ligamento del ovario se une al útero postero-inferior a la unión úterotubárica (fig. 6.39A, B). El ligamento redondo del útero (L. ligamentum teres uteri) se une anteroinferiormente a esta unión. Estos dos ligamentos son vestigios del gubernáculo ovárico, relacionados con la reubicación de la gónada desde su posición de desarrollo en la pared abdominal posterior (v. fig. 5.17A).

El ligamento ancho del útero es una doble capa de peritoneo (mesenterio) que se extiende desde los lados del útero hasta las paredes laterales y el suelo de la pelvis (fig. 6.39A). Este ligamento ayuda a mantener el útero en posición. Las dos capas del ligamento ancho se continúan entre sí en un borde libre que rodea la trompa uterina. Lateralmente, el peritoneo del ligamento ancho se prolonga superiormente sobre los vasos como el ligamento suspensorio del ovario.
Entre las capas del ligamento ancho a cada lado del útero, el ligamento del ovario se encuentra en posición posterosuperior y el ligamento redondo del útero se encuentra en posición anteroinferior. La trompa uterina se encuentra en el borde libre anterosuperior del ligamento ancho, dentro de un pequeño mesenterio llamado mesosálpinx. De manera similar, el ovario se encuentra dentro de un pequeño mesenterio llamado mesovario en la cara posterior del ligamento ancho. La parte más grande del ligamento ancho, inferior al mesosálpinx y al mesovario, que sirve como mesenterio para el propio útero, es el mesometrio.

El útero es una estructura densa ubicada en el centro de la cavidad pélvica. Los principales soportes del útero que lo mantienen en esta posición son tanto pasivos como activos o dinámicos. Dinámica

Machine Translated by Google

El soporte del útero lo proporciona el diafragma pélvico. Su tono al sentarse y al estar de pie y la contracción activa durante los períodos de aumento de la presión intraabdominal (estornudos, tos, etc.) se transmite a través de los órganos pélvicos circundantes y la fascia endopélvica en la que están incrustados. El soporte pasivo del útero lo proporciona su posición: la forma en que el útero, normalmente en anteversión y anteflexión, descansa sobre la vejiga (fig. 6.43A). Cuando aumenta la presión intraabdominal, el útero se presiona contra la vejiga. El cuello uterino es la parte menos móvil del útero debido al soporte pasivo que proporcionan las condensaciones adheridas de la fascia endopélvica (ligamentos), que también pueden contener músculo liso (véanse las figuras 6.13A, B y 6.14):

- Los ligamentos cardinales (cervicales transversos) se extienden desde el cuello uterino supravaginal y las partes laterales. del fondo de saco de la vagina hasta las paredes laterales de la pelvis (v. fig. 6.14).
- Los ligamentos uterosacros pasan en dirección superior y ligeramente posterior desde los lados del cuello uterino hasta la mitad del sacro; son palpables durante el tacto rectal.

Juntos, estos soportes pasivos y activos mantienen el útero centrado en la cavidad pélvica y resisten la tendencia del útero a caer o ser empujado a través de la vagina (consulte el recuadro clínico " Disposición del útero" en este capítulo).

Relaciones del útero. El peritoneo cubre el útero por delante y por arriba, excepto el cuello uterino (fig. 6.39A). El peritoneo se refleja anteriormente desde el útero hacia la vejiga y posteriormente sobre la parte posterior del fondo de saco de la vagina hasta el recto (fig. 6.43A).
Anteriormente, el cuerpo uterino está separado de la vejiga urinaria por la bolsa vesicouterina, donde el peritoneo se refleja desde el útero hacia el margen posterior de la superficie superior de la vejiga. Posteriormente, el cuerpo uterino y la parte supravaginal del cuello uterino están separados del colon sigmoide por una capa de peritoneo y la cavidad peritoneal y del recto por la bolsa rectouterina. Lateralmente, la arteria uterina cruza el uréter en dirección superior, cerca del cuello uterino (fig. 6.41).

A continuación se presenta un resumen de las relaciones del útero (fig. 6.45):

- Anteriormente (anteroinferior en su posición antevertida normal): la fosa supravesical y la bolsa vesicouterina de la cavidad peritoneal y la superficie superior de la vejiga. La parte supravaginal del cuello uterino está relacionada con la vejiga y está separada de ella únicamente por tejido conectivo fibroso.

- Posteriormente: la bolsa rectouterina que contiene las asas del intestino delgado y la superficie anterior del recto. Sólo la fascia pélvica visceral que une el recto y el útero resiste aquí el aumento de la presión intraabdominal. • Lateralmente: el ligamento ancho peritoneal

que flanquea el cuerpo uterino y la fascia cardinal.
ligamentos a cada lado del cuello uterino y la vagina. En la transición entre los dos ligamentos, los uréteres discurren en dirección anterior ligeramente superior a la parte lateral del fondo de saco vaginal e inferior a las arterias uterinas, por lo general aproximadamente 2 cm lateral a la parte supravaginal del cuello uterino (v. fig. 6.13A).

Machine Translated by Google

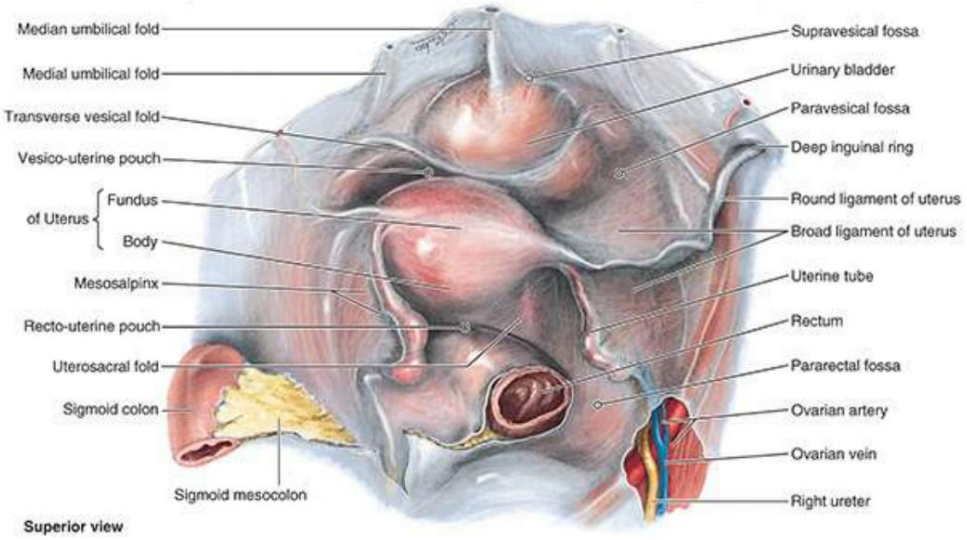

FIGURA 6.45. Relación de las vísceras pélvicas femeninas. El peritoneo está intacto, recubre la cavidad pélvica y cubre la cara superior de la vejiga, el fondo y el cuerpo del útero y gran parte del recto. En este cadáver en posición supina, la trompa uterina y el mesosálpinx de cada lado cuelgan hacia abajo, ocultando los ovarios de la vista. El útero suele estar colocado de forma asimétrica, como ocurre aquí. El ligamento redondo del útero sigue el mismo curso subperitoneal que el conducto deferente del varón.

Irrigación arterial y drenaje venoso del útero. El riego sanguíneo del útero deriva principalmente de las arterias uterinas, con un suministro colateral potencial de las arterias ováricas (fig. 6.41). Las venas uterinas ingresan a los ligamentos anchos con las arterias y forman un plexo venoso uterino a cada lado del cuello uterino. Las venas del plexo uterino drenan en las venas ilíacas internas.

VAGINA

La vagina, un tubo musculomembranoso distensible (de 7 a 9 cm de largo), se extiende desde la cara superior de la parte vaginal del cuello uterino hasta el orificio vaginal, la abertura en el extremo inferior de la vagina (figs. 6.39B y 6.43A). El orificio vaginal, el orificio uretral externo y los conductos de las glándulas vestibulares mayores y menores desembocan en el vestíbulo de la vagina, la hendidura entre los labios menores. La parte vaginal del cuello uterino se encuentra anteriormente en la vagina superior. la vagina

• sirve como canal para el fluido menstrual •
forma la parte inferior del canal del parto • recibe
el pene y la eyaculación durante las relaciones sexuales • se comunica
superiormente con el canal cervical e inferiormente con el vestíbulo de la vagina

La vagina suele estar colapsada. El orificio vaginal suele estar colapsado hacia la línea media, de modo que sus paredes laterales estén en contacto a cada lado de una hendidura anteroposterior. Sin embargo, por encima del orificio, las paredes anterior y posterior están en contacto a cada lado de una cavidad potencial transversal, con forma de H en sección transversal (fig. 6.43C), excepto en su extremo superior, donde el cuello uterino las mantiene separadas. La vagina se encuentra por detrás de la vejiga urinaria y la uretra; esta última se proyecta a lo largo de la línea media de su pared anterior inferior (fig. 6.39B). La vagina se encuentra anterior al recto,

Machine Translated by Google

pasando entre los márgenes mediales de los músculos elevadores del ano (puborrectales). El fondo de saco vaginal, el hueco que rodea el cuello uterino, tiene partes anterior, posterior y lateral (figs. 6.39A y 6.43A). El fondo de saco vaginal posterior es la parte más profunda y está estrechamente relacionado con la bolsa rectouterina. Cuatro músculos comprimen la vagina y actúan como esfínteres: pubovaginal, esfínter uretral externo, esfínter uretrovaginal y bulboesponjoso (fig. 6.46).

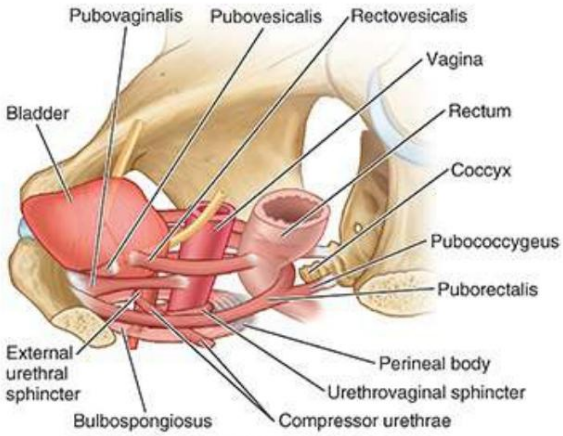

FIGURA 6.46. Músculos que comprimen la uretra y la vagina. Los músculos que comprimen la vagina y actúan como esfínteres incluyen el pubovaginal, el esfínter uretral externo (especialmente su parte del esfínter uretrovaginal) y el bulboesponjoso. La uretra compresora y el esfínter uretral externo comprimen la uretra.

La vagina está relacionada (ver Fig. 6.27B)

• anteriormente al fondo de la vejiga urinaria y la uretra • lateralmente al elevador del ano, fascia pélvica visceral y uréteres • posteriormente (de inferior a superior) al canal anal, recto y bolsa rectouterina

SUMINISTRO ARTERIAL Y DRENAJE VENOSO DE LA VAGINA

Las arterias que irrigan la parte superior de la vagina derivan de las arterias uterinas. Las arterias que irrigan las partes media e inferior de la vagina derivan de las arterias vaginal y pudenda interna (fig. 6.41; véase la figura 6.18).

Las venas vaginales forman plexos venosos vaginales a lo largo de los lados de la vagina y dentro del mucosa vaginal (fig. 6.41). Estas venas se continúan con el plexo venoso uterino como plexo venoso uterovaginal y drenan hacia las venas ilíacas internas a través de la vena uterina. Este plexo también se comunica con los plexos venosos vesical y rectal.

INERVACIÓN DE LA VAGINA Y EL ÚTERO

Sólo el quinto o cuarto inferior de la vagina es somático en términos de inervación.
La inervación de esta parte de la vagina proviene del nervio perineal profundo, una rama del nervio pudendo, que transporta fibras aferentes simpáticas y viscerales, pero no fibras parasimpáticas (fig. 6.47). Sólo esta parte somáticamente inervada es sensible al tacto y a la temperatura, aunque las fibras aferentes somáticas y viscerales tienen sus cuerpos celulares en los mismos ganglios espinales (S2-S4).

LGRAWANY
Machine Translated by Google

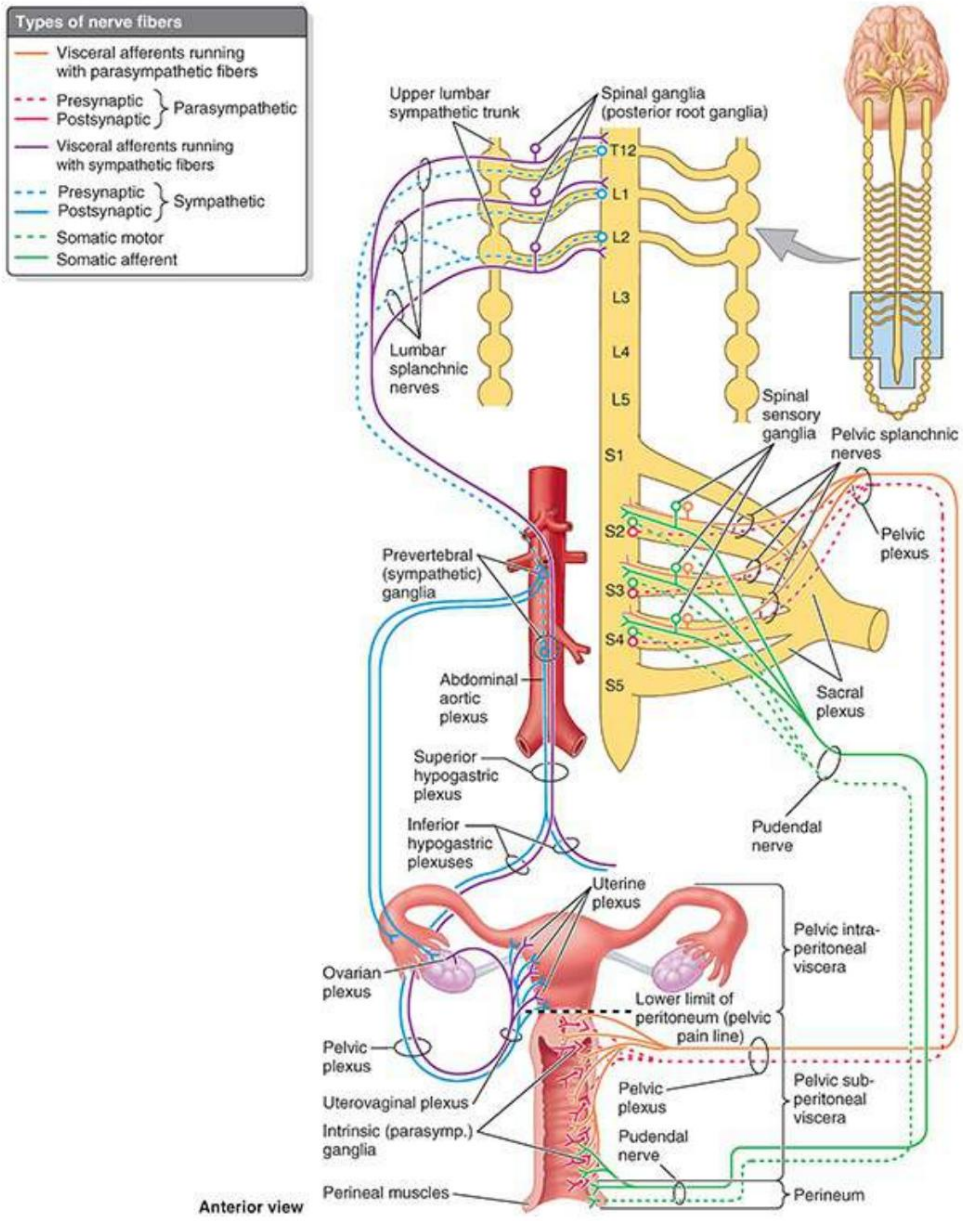

FIGURA 6.47. Inervación de los órganos genitales internos femeninos. Los nervios esplácnicos pélvicos, que surgen de las ramas anteriores S2-S4, suministran fibras motoras parasimpáticas al útero y la vagina (y fibras vasodilatadoras al tejido eréctil del clítoris y al bulbo del vestíbulo; no se muestran). Las fibras simpáticas presinápticas atraviesan el tronco simpático y pasan a través de los nervios esplácnicos lumbares para hacer sinapsis en los ganglios prevertebrales con fibras postsinápticas; estas últimas fibras viajan a través de los plexos hipogástricos superior e inferior para llegar a las vísceras pélvicas. Las fibras aferentes viscerales que conducen el dolor desde las estructuras intraperitoneales (como el cuerpo uterino) viajan con las fibras simpáticas hasta los ganglios espinales T12-L2.
Las fibras aferentes viscerales que conducen el dolor desde estructuras subperitoneales, como el cuello uterino y la vagina (es decir, el canal del parto), viajan con fibras parasimpáticas hasta los ganglios espinales S2-S4. La sensación somática procedente de la abertura de la vagina también pasa a los ganglios espinales S2-S4 a través del nervio pudendo. Además, las contracciones musculares del útero son inducidas hormonalmente.

La mayor parte de la vagina (tres cuartos a cuatro quintos superiores) es visceral en términos de inervación. Los nervios de esta parte de la vagina y del útero se derivan del plexo nervioso uterovaginal, que viaja con la arteria uterina en la unión de la base del ligamento ancho (peritoneal) y la parte superior del ligamento cervical transverso (fascial). . el úterovaginal

Machine Translated by Google

El plexo nervioso es uno de los plexos pélvicos que se extiende hasta las vísceras pélvicas desde el plexo hipogástrico inferior. A través de este plexo pasan fibras aferentes simpáticas, parasimpáticas y viscerales.

La inervación simpática se origina en los segmentos inferiores de la médula espinal torácica y pasa a través de los nervios esplácnicos lumbares y la serie de plexos intermesentéricos-hipogástrico-pélvicos.
La inervación parasimpática se origina en los segmentos S2-S4 de la médula espinal y pasa a través de los nervios esplácnicos pélvicos hasta el plexo hipogástrico-uterovaginal inferior. La inervación aferente visceral de las partes superior (intraperitoneal; fondo y cuerpo) e inferior (subperitoneal; cervical) del útero y la vagina difiere en términos de curso y destino. Las fibras aferentes viscerales que conducen impulsos de dolor desde el fondo y el cuerpo uterino intraperitoneal (superiores a la línea de dolor pélvico) siguen la inervación simpática retrógrada para alcanzar los cuerpos celulares en los ganglios espinales torácicos inferiores y lumbares superiores. Las fibras aferentes que conducen impulsos de dolor desde el cuello uterino subperitoneal y la vagina (inferior a la línea de dolor pélvico) siguen a las fibras parasimpáticas retrógradas a través de los plexos uterovaginal e hipogástrico inferior y los nervios esplácnicos pélvicos para llegar a los cuerpos celulares en los ganglios sensitivos espinales de S2-S4. Las dos rutas diferentes que siguen las fibras del dolor visceral son clínicamente significativas porque ofrecen a las madres una variedad de tipos de anestesia para el parto (consulte el recuadro clínico “Anestesia para el parto” en este capítulo). Todas las fibras aferentes viscerales del útero y la vagina que no están relacionadas con el dolor (las que transmiten sensaciones inconscientes) también siguen esta última ruta.

CLÍNICO

CAJA

ÓRGANOS GENITALES INTERNOS FEMENINOS

Infecciones del tracto genital femenino

Debido a que el tracto genital femenino se comunica con la cavidad peritoneal a través de los orificios abdominales de las trompas uterinas, las infecciones de la vagina, el útero y las trompas pueden provocar peritonitis. Por el contrario, la inflamación de una trompa (salpingitis) puede deberse a infecciones que se propagan desde la cavidad peritoneal. Una de las principales causas de infertilidad en las mujeres es la obstrucción de las trompas uterinas, a menudo como resultado de la salpingitis.

Permeabilidad de las trompas uterinas

HISTEROSALPINGOGRAFÍA

La permeabilidad de las trompas uterinas se puede determinar mediante un procedimiento radiográfico que implica la inyección de un material radiopaco soluble en agua o gas dióxido de carbono en el útero y las trompas a través del orificio externo del útero (histerosalpingografía).
El medio de contraste viaja a través de la cavidad uterina y las trompas (puntas de flecha en la Fig.

LGRAWANY
Machine Translated by Google

B6.13). La acumulación de líquido radiopaco o la aparición de burbujas de gas en la región de las fosas pararrectales (bolsa) de la cavidad peritoneal indica que las trompas están permeables.

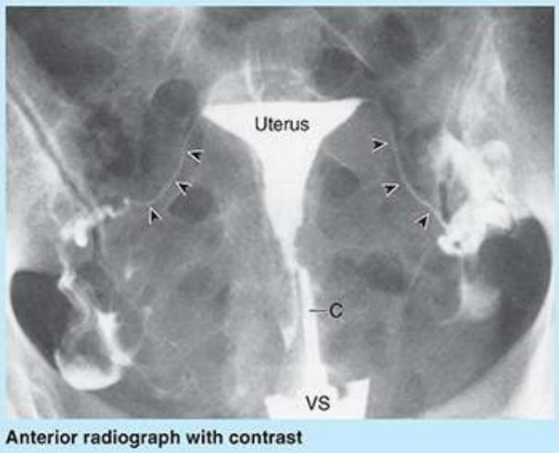

FIGURA B6.13. Histerosalpingografía. Radiografía con contraste. Puntas de flecha, trompas uterinas; C, catéter en el canal cervical; VS, espéculo vaginal.

ENDOSCOPIA

La permeabilidad de las trompas uterinas también se puede determinar mediante histeroscopia, examen del interior de las trompas utilizando un instrumento endoscópico estrecho (histeroscopio), que se introduce a través de la vagina y el útero.

Esterilización femenina

ESTERILIZACIÓN TUBÁRICA

La esterilización tubárica es un método anticonceptivo quirúrgico permanente. Los ovocitos liberados por los ovarios que ingresan a las trompas de estas pacientes se degeneran y pronto se absorben. Las esterilizaciones tubáricas quirúrgicas se realizan mediante un abordaje abdominal o laparoscópico. La esterilización tubárica abdominal abierta generalmente se realiza a través de una incisión suprapúbica corta realizada en la línea del vello púbico e implica la extirpación de un segmento o de la totalidad de la trompa uterina. Puede realizarse en el momento de la cesárea si no se desean más hijos. La esterilización tubárica laparoscópica se realiza con un laparoscopio de fibra óptica insertado a través de una pequeña incisión, generalmente cerca del ombligo (fig. B6.14). En este procedimiento, la continuidad tubárica se interrumpe mediante la aplicación de cauterio, anillos o clips.

Machine Translated by Google

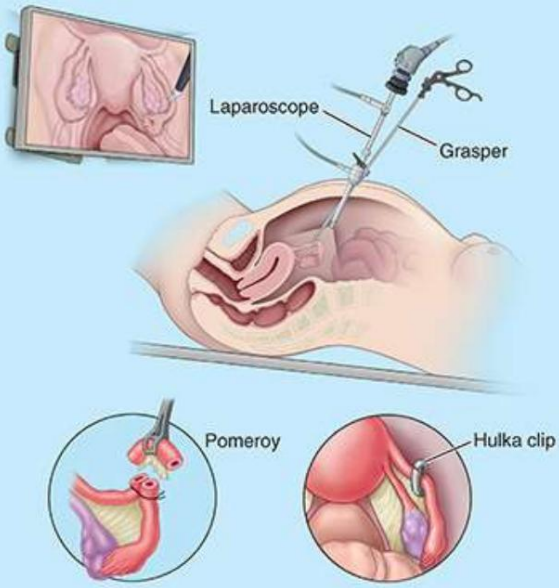

FIGURA B6.14. Ligadura de trompas laparoscópica.

ESTERILIZACIÓN HISTEROSCOPICA

Un método de esterilización no quirúrgico implica la colocación histeroscópica de insertos de aleación de níquel y titanio en las aberturas de cada trompa uterina. Se forma tejido cicatricial alrededor de los implantes, bloqueando las trompas uterinas. Este proceso dura aproximadamente 3 meses, aunque puede tardar más. Se realiza una histerosalpingografía después de 3 meses para garantizar que las trompas uterinas estén completamente ocluidas. Mientras tanto, se debe utilizar un método anticonceptivo de respaldo.

Embarazo tubárico ectópico

El embarazo tubárico es el tipo más común de gestación ectópica (implantación embrionaria e inicio del desarrollo gestacional fuera del cuerpo del útero); ocurre en aproximadamente 1 de cada 250 embarazos en América del Norte (Moore et al., 2020). Si no se diagnostica a tiempo, los embarazos tubáricos ectópicos pueden provocar la rotura de la trompa uterina y una hemorragia grave en la cavidad abdominopélvica durante las primeras 8 semanas de gestación. La rotura y hemorragia de trompas constituyen una amenaza para la vida de la madre y provocan la muerte del embrión.

En algunas mujeres, se pueden desarrollar acumulaciones de pus en la trompa uterina (piosalpinx) y la trompa puede quedar parcialmente ocluida por adherencias. En estos casos, es posible que la mórula (embrión temprano) no pueda pasar a lo largo de la trompa hasta el útero, aunque obviamente los espermatozoides sí lo han hecho. Cuando se forma el blastocisto, puede implantarse en la mucosa de la trompa uterina, produciendo un embarazo tubárico ectópico. Aunque la implantación ectópica puede ocurrir en cualquier parte de la trompa, el sitio común es la ampolla (fig. B6.15). Los embarazos ectópicos también ocurren de manera idiopática (sin razón demostrable o entendida) en las mujeres, y existe un mayor riesgo en casos de esterilización tubárica defectuosa.

LGRAWANY
Machine Translated by Google

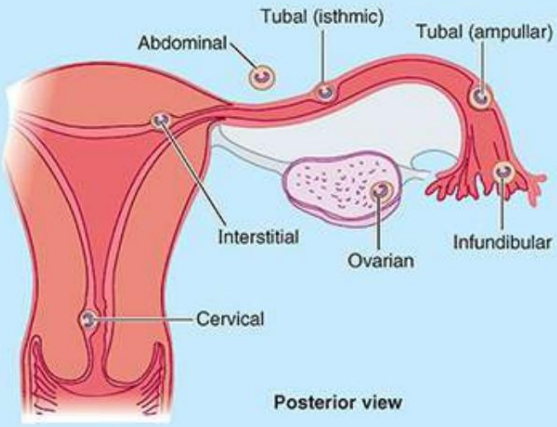

FIGURA B6.15. Sitios de embarazo ectópico.

En el lado derecho, el apéndice suele encontrarse cerca del ovario y la trompa uterina. Esta relación explica por qué la rotura de un embarazo tubárico y la peritonitis resultante pueden diagnosticarse erróneamente como apendicitis aguda. En ambos casos el peritoneo parietal se inflama en la misma zona general y el dolor se refiere al cuadrante inferior derecho del abdomen.

Restos de conductos embrionarios

En ocasiones, el mesosálpinx entre la trompa uterina y el ovario contiene restos embrionarios (v . fig. 6.39B). El epoóforo se forma a partir de restos de los túbulos mesonéfricos del mesonefros, el riñón embrionario transitorio (Moore et otros, 2020). También puede haber un conducto persistente del epoóforo (conducto de Gartner), un remanente del conducto mesonéfrico que forma el conducto deferente y el conducto eyaculador en el hombre. Se encuentra entre las capas del ligamento ancho a lo largo de cada lado del útero y/o la vagina. A veces se adjunta un apéndice vesicular al infundíbulo de la trompa uterina. Son los restos del extremo craneal del conducto mesonéfrico los que forman el conducto epidídimo. Aunque estas estructuras vestigiales son en su mayoría de interés embriológico y morfológico, en ocasiones acumulan líquido y forman quistes (p. ej., quistes del conducto de Gartner).

Útero bicorne

La fusión incompleta de los conductos paramesonéfricos embrionarios, a partir de los cuales se forma el útero, da como resultado una variedad de anomalías congénitas, que van desde la formación de un útero unicorne (que recibe un conducto uterino sólo desde la derecha o la izquierda) hasta duplicación en forma de útero bicorne (fig. B6.16A, B), cavidades uterinas duplicadas o útero completamente duplicado (útero didelfo).

Machine Translated by Google

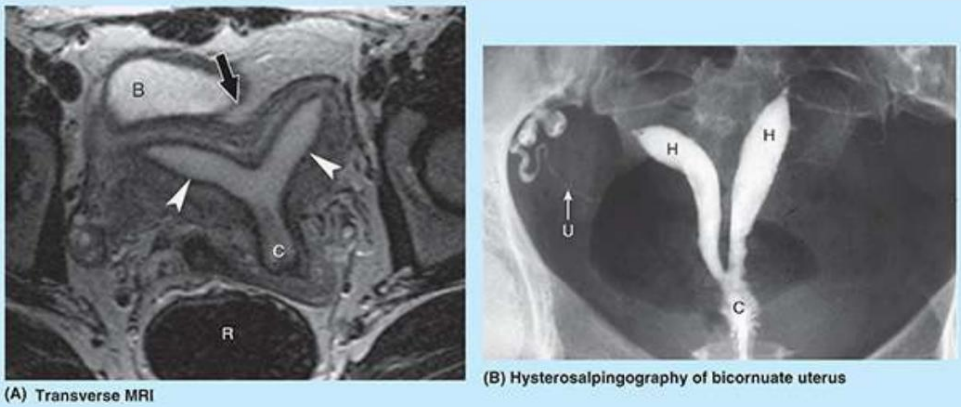

(A) Transverse MRI (B) Hysterosalpingography of bicornuate uterus

FIGURA B6.16. Útero bicorne. Flecha negra, superficie del fondo de ojo; puntas de flecha, dos cuernos separados del útero; B, vejiga; C, cuello uterino; H, cuernos del útero; R, recto; U, trompa uterina.

Disposición del útero

Normalmente, el útero está en anteversión y anteflexión, de modo que el cuerpo del útero descansa sobre la vejiga vacía, uno de los varios medios mediante los cuales se puede proporcionar soporte pasivo al útero (fig. B6.17A). Sin embargo, el útero puede adoptar otras disposiciones, incluida una anteflexión excesiva (fig. B6.17B), una anteflexión con retroversión (fig. B6.17C) y una retroflexión con retroversión (fig. B6.17D). Una vez marcada, se pensaba que la retroversión y/o la retroversión eran un posible factor predisponente al prolapso uterino o que presentaban una posible complicación en el embarazo; sin embargo, se ha demostrado que esto no está justificado.

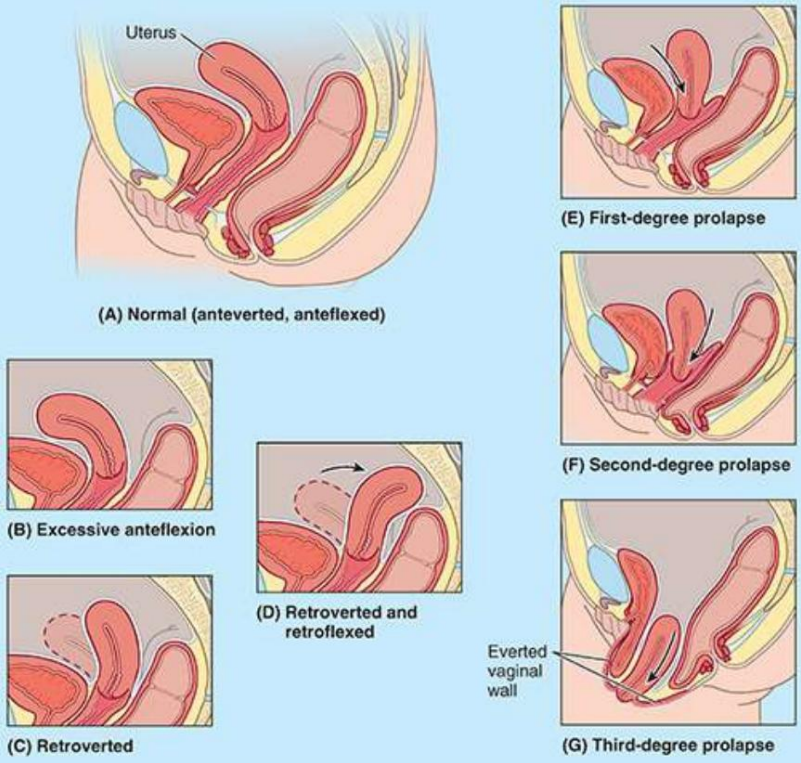

FIGURA B6.17. Disposición del útero.

LCRAWANY
Machine Translated by Google

Examen manual del útero

El tamaño y la disposición del útero pueden examinarse mediante palpación bimanual (Fig. B6.18A). Dos dedos enguantados de la mano dominante del examinador se pasan hacia arriba en la vagina, mientras que la otra mano se presiona inferoposteriormente sobre la región púbica de la pared abdominal anterior. De esta manera se pueden determinar el tamaño y otras características del útero (p. ej., si el útero está en su posición antevertida normal).

Cuando se produce un reblandecimiento del istmo uterino (signo de Hegar), el cuello uterino se siente como si estuviera separado del cuerpo del útero. El ablandamiento del istmo es un signo temprano de embarazo. El útero se puede estabilizar aún más mediante el examen rectovaginal, que se utiliza si el examen a través de la vagina por sí solo no arroja resultados claros (fig. B6.18B).

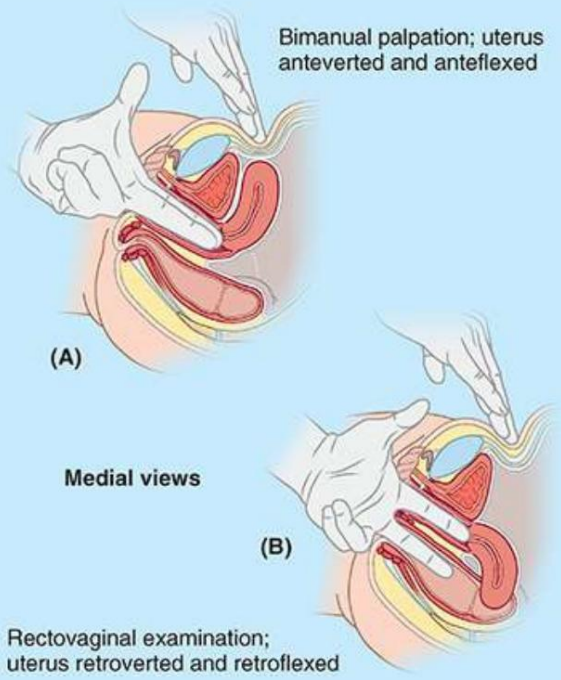

FIGURA B6.18. Examen pélvico bimanual para determinar la posición del útero.

Cambios a lo largo de la vida en la anatomía del útero

El útero es posiblemente la estructura más dinámica de la anatomía humana (fig. B6.19). Al nacer, el útero es relativamente grande y tiene proporciones adultas (relación entre el cuerpo y el cuello uterino = 2:1) debido a la influencia preparto (antes del parto) de la madre. hormonas (figura B6.19A). Varias semanas después del parto (después del parto), se obtienen las dimensiones y proporciones de la infancia: el cuerpo y el cuello uterino tienen aproximadamente la misma longitud (relación cuerpo-cuello = 1:1), siendo el cuello uterino de mayor diámetro (grosor). (Figura B6.19B). Debido al pequeño tamaño de la cavidad pélvica durante la infancia, el útero es principalmente un órgano abdominal. El cuello uterino sigue siendo relativamente grande (aproximadamente el 50% del útero total) durante toda la infancia. Durante la pubertad, el útero (especialmente su cuerpo) crece rápidamente en tamaño, asumiendo nuevamente proporciones adultas (fig. B6.19C). En la etapa pospuberal,

Machine Translated by Google

mujer premenopáusica, no embarazada, el cuerpo del útero tiene forma de pera; Los dos tercios superiores del útero, de paredes gruesas, se encuentran dentro de la cavidad pélvica (fig. B6.19D). Durante esta fase de la vida, el útero sufre cambios mensuales de tamaño, peso y densidad en relación con el ciclo menstrual.

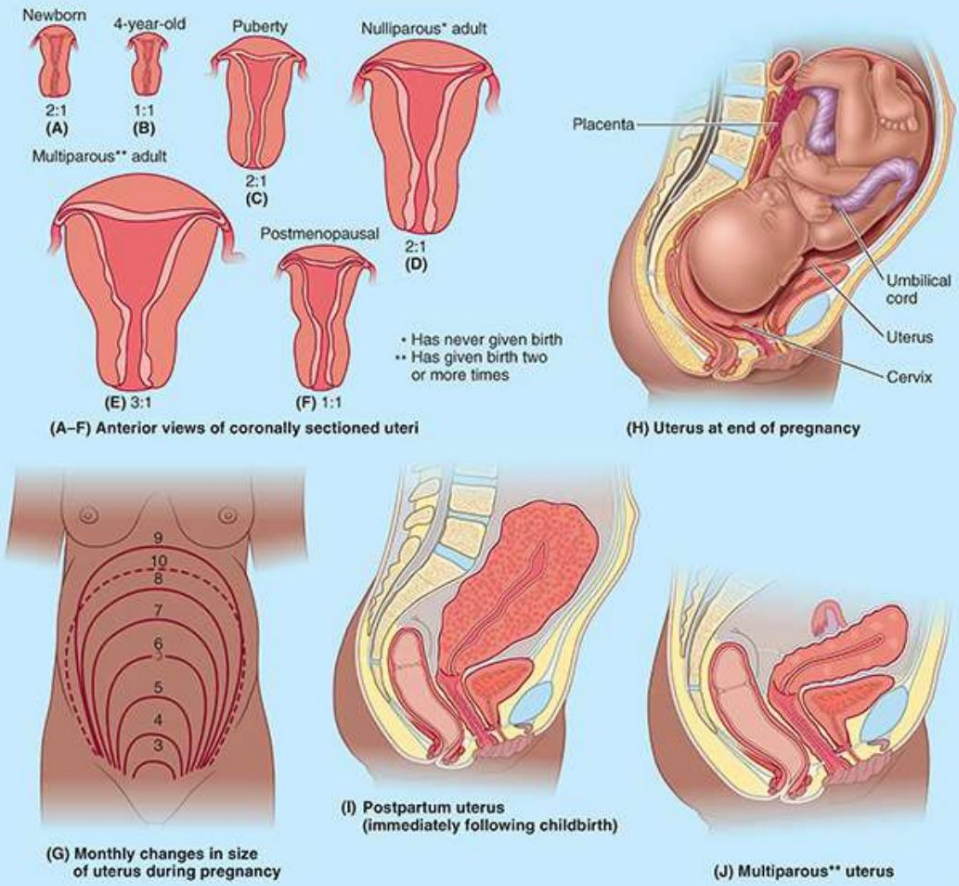

FIGURA B6.19. Cambios de por vida en el útero.

Durante los nueve meses de embarazo, el útero grávido se expande mucho para dar cabida al feto, volviéndose más grande y con paredes cada vez más delgadas (fig. B6.19G). Al final del embarazo (B6.19G, línea 10), el feto “cae”, cuando la cabeza queda atrapada en la pelvis menor. El útero se vuelve casi membranoso y el fondo de ojo desciende por debajo de su nivel más alto (alcanzado en el noveno mes), momento en el que se extiende superiormente hasta el margen costal, ocupando la mayor parte de la cavidad abdominopélvica (fig. B6.19H).

Inmediatamente después del parto, el útero grande adquiere paredes gruesas y edematosas (fig. B6.19I), pero su tamaño se reduce rápidamente. El útero multíparo no grávido tiene un cuerpo grande y nodular y generalmente se extiende hacia la cavidad abdominal inferior, provocando a menudo una ligera protrusión de la pared abdominal inferior en mujeres delgadas (fig. B6.19E, J; véase la fig. 6.73B).

Durante la menopausia (45 a 55 años), el útero (nuevamente, especialmente el cuerpo) disminuye en tamaño. Después de la menopausia, el útero involuciona y regresa a un tamaño notablemente más pequeño, asumiendo nuevamente proporciones infantiles (fig. B6.19F). Todas estas etapas representan normal

LCRAWANY
Machine Translated by Google

anatomía para la edad particular y el estado reproductivo de la mujer. Los cambios en la apariencia del cuello uterino asociados con el parto siguen siendo visibles durante el resto de la vida de la mujer, aunque probablemente no tengan importancia funcional.

Detección de cáncer de cuello uterino

Hasta 1940, el cáncer de cuello uterino era la principal causa de muerte entre las mujeres norteamericanas (Krebs, 2000). La disminución en la incidencia y el número de mujeres que mueren por cáncer de cuello uterino está relacionada con la accesibilidad del cuello uterino a la visualización directa y al estudio de células y tejidos mediante la citología cervical (inventada en 1946 por el Dr. George Papanicolaou; de ahí que esta prueba sea también llamada “prueba de Papanicolaou”). La citología cervical permite la detección y el tratamiento de afecciones cervicales premalignas (Hoffman et al., 2020). La vagina se puede distender con un espéculo vaginal para permitir la inspección del cuello uterino (fig. B6.20A, B). Se coloca una espátula en el orificio externo del útero (fig. B6.20A). Se gira la espátula para raspar el material celular de la mucosa del cuello uterino vaginal (Fig. B6.20C), seguido de la inserción de un citocepillo en el canal cervical que se rota para recolectar material celular de la mucosa cervical supravaginal. Luego, el material celular se coloca en un líquido conservante para su examen microscópico (fig. B6.20D). La detección actual preferida del cáncer de cuello uterino para mujeres de 30 a 65 años incluye tanto la citología cervical como la prueba del virus del papiloma humano (VPH) cada 5 años. El VPH es la principal causa de cáncer de cuello uterino en las mujeres. No se recomienda la prueba del VPH para mujeres de 21 a 29 años debido a la alta prevalencia del VPH en esta población. Para este grupo de mujeres, se recomienda solo la citología cervical cada 3 años.

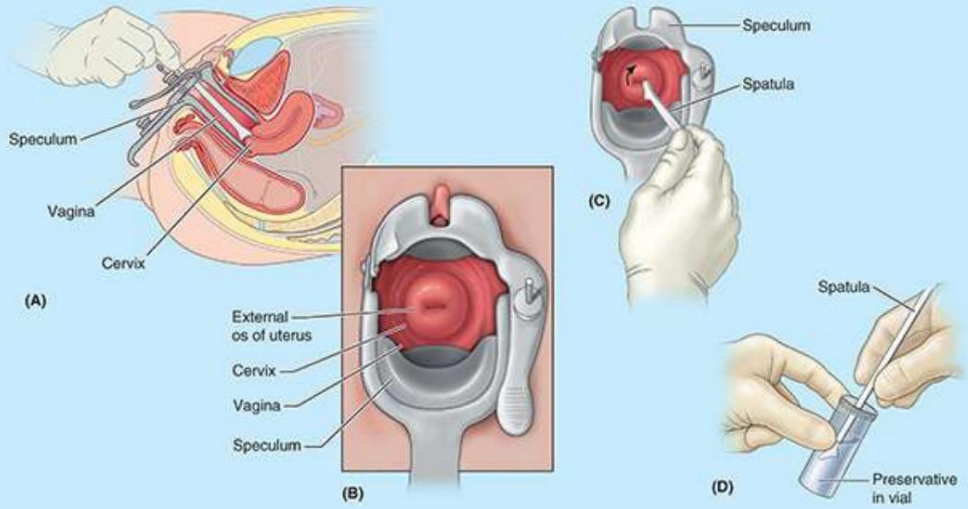

FIGURA B6.20. Citología cervical (prueba de Papanicolaou).

Debido a que no hay peritoneo entre la parte anterior del cuello uterino y la base de la vejiga, el cáncer de cuello uterino puede diseminarse por contigüidad a la vejiga. También puede diseminarse por metástasis linfógena (transmitida por linfa) a los ganglios ilíacos o sacros externos o internos.

Las metástasis hematógenas (transmitidas por la sangre) pueden ocurrir a través de las venas ilíacas o a través de la vía interna.

Machine Translated by Google

Plexo venoso vertebral.

Histerectomía

La histerectomía, escisión quirúrgica del útero (G. hystera), es un procedimiento relativamente común que se realiza principalmente en el caso de enfermedades uterinas, como fibromas uterinos grandes, endometriosis o cáncer de útero o cuello uterino. La incidencia de la histerectomía por razones no cancerosas ha disminuido notablemente a favor de explorar otras opciones. El procedimiento detiene el sangrado anormal pero también detiene los períodos menstruales y pone fin a la capacidad de concebir. La incidencia de histerectomía por motivos no cancerosos ha disminuido notablemente a favor de explorar otras opciones. El útero puede abordarse y extirparse quirúrgicamente a través de la pared abdominal anterior ("abordaje transabdominal") o a través de la vagina ("abordaje transvaginal") (fig. B6.21), mediante cirugía convencional o con asistencia laparoscópica o robótica. Dependiendo de la ubicación, extensión y naturaleza de la patología, se puede realizar una histerectomía subtotal (supracervical o cervical), total o radical, esta última implica la extirpación de los ovarios además del útero. En las histerectomías subtotales, el útero se divide por el istmo. Cuando se realizan histerectomías cervicales o totales, se realiza una incisión en los fondos de saco vaginales, rodeando el cuello uterino, para separar el útero de la vagina. Luego se cierra el extremo superior de la vagina con una sutura. La ligadura de la arteria uterina se realiza distal a la arteria vaginal y las ramas vaginales para permitir el máximo flujo sanguíneo hacia el extremo superior de la vagina para facilitar la curación.

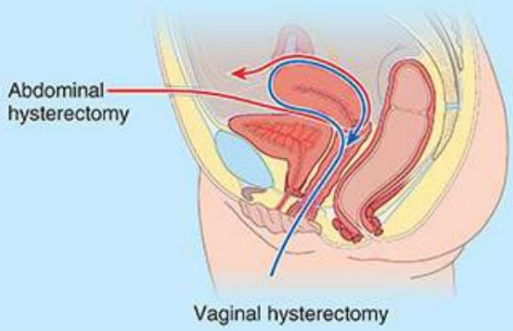

FIGURA B6.21. Vías quirúrgicas para la histerectomía.

Distensión de la vagina

La vagina adulta puede estar marcadamente distendida, particularmente en la región de la parte posterior del fondo de saco. Por ejemplo, la distensión de esta parte permite la palpación del promontorio sacro durante un examen pélvico (consulte el recuadro clínico "Diámetros pélvicos [conjugados]" en este capítulo). La distensión también acomoda el pene erecto durante las relaciones sexuales.

La vagina está especialmente distendida por el feto durante el parto, particularmente en dirección AP cuando el feto nace (fig. B6.22). La distensión lateral está limitada por las espinas isquiáticas, que se proyectan posteromedialmente, y los ligamentos sacroespinosos.

LGRAWANY
Machine Translated by Google

extendiéndose desde estas espinas hasta los márgenes laterales del sacro y el cóccix. Por tanto, el canal del parto es profundo anteroposteriormente y estrecho transversalmente en este punto, lo que hace que los hombros del feto roten hacia el plano AP.

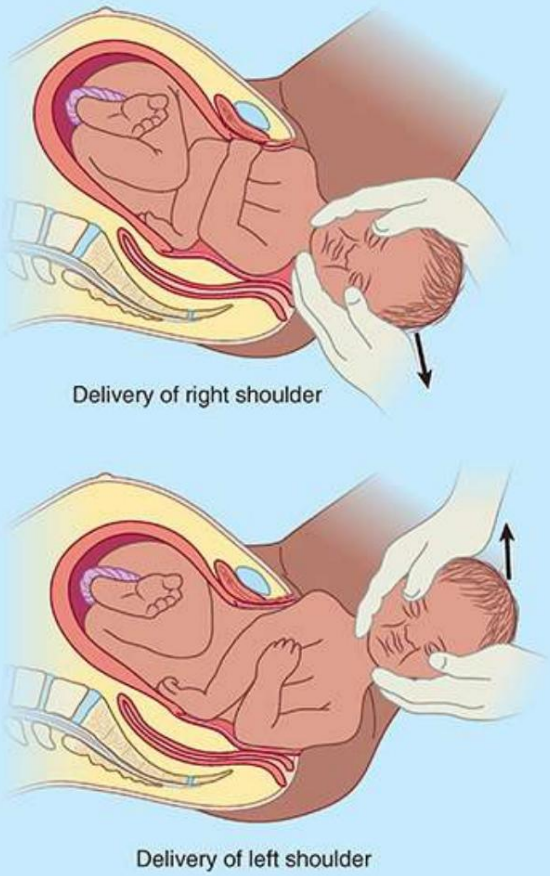

FIGURA B6.22. Paso del feto por la vagina. (Flechas, dirección de guía manual.)

Examen pélvico digital

Debido a sus paredes relativamente delgadas y distensibles y su ubicación central dentro de la pelvis, el cuello uterino, las espinas isquiáticas y el promontorio sacro pueden palparse con los dedos enguantados en la vagina y/o el recto (examen pélvico manual). También se pueden sentir pulsaciones de las arterias uterinas a través de las partes laterales del fondo de saco, al igual que irregularidades de los ovarios, como quistes (fig. B6.23). Se puede insertar una sonda de ultrasonido en la vagina para visualizar estructuras adyacentes, como los ovarios.

Machine Translated by Google

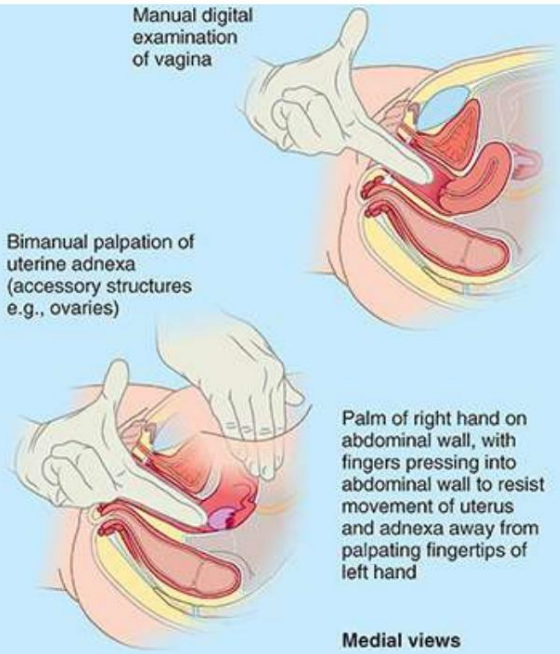

FIGURA B6.23. Examen pélvico digital de la vagina y los anexos del útero.

Fístulas vaginales

Debido a la estrecha relación de la vagina con los órganos pélvicos adyacentes, el trauma obstétrico durante un parto largo y difícil puede provocar debilidad, necrosis o desgarros en la pared vaginal y, a veces, más allá. El tratamiento con radiación para el cáncer pélvico, las complicaciones quirúrgicas y la enfermedad inflamatoria intestinal o diverticulitis también pueden afectar la vagina. Estas agresiones pueden formarse o desarrollarse posteriormente en conductos anormales (fístulas) entre la luz vaginal y la luz de la vejiga, el uréter, la uretra, el intestino o el recto adyacentes (fig. B6.24). La orina ingresa a la vagina a través de fístulas vesicovaginales, ureterovaginales y uretrovaginales. El flujo es continuo desde las fístulas vesico y ureterovaginales, pero ocurre sólo durante la micción desde las fístulas uretrovaginales. La vagina puede liberar materia fecal o gas cuando hay una fístula entero (intestino) o rectovaginal. Las fístulas se reparan quirúrgicamente.

LGRAWANY
Machine Translated by Google

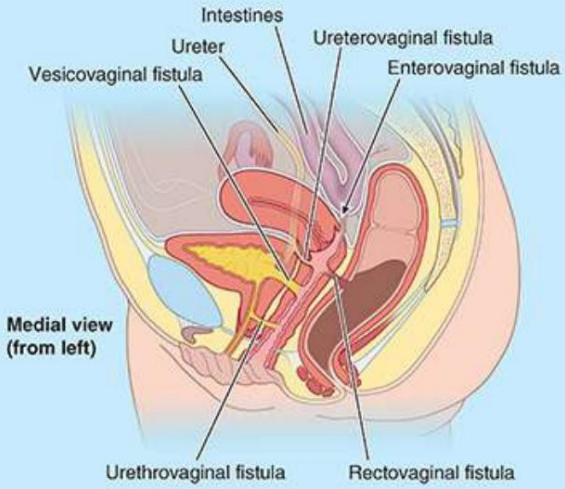

FIGURA B6.24. Fístulas vaginales.

culdocentesis

Un absceso pélvico en la bolsa recto-uterina se puede drenar a través de una incisión realizada en la parte posterior del fondo de saco vaginal (culdocentesis, “culdo-” que hace referencia al término “callejón sin salida”, un término utilizado históricamente para el recto-uterino). bolsa uterina [de Douglas]). De manera similar, mediante esta técnica se puede aspirar líquido de la cavidad peritoneal (p. ej., sangre) (fig. B6.25).

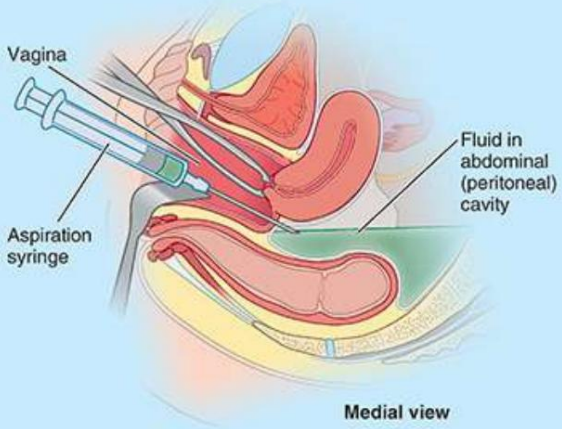

FIGURA B6.25. Culdocentesis.

Examen laparoscópico de vísceras pélvicas

El examen visual de las vísceras pélvicas es especialmente útil para diagnosticar muchas afecciones que afectan a las vísceras pélvicas, como quistes y tumores ováricos, endometriosis (la presencia de tejido endometrial funcional fuera del útero) y embarazos ectópicos. La laparoscopia implica insertar un laparoscopio en la cavidad peritoneal a través de una pequeña incisión (aproximadamente 2 cm) debajo del ombligo (fig. B6.26).

Machine Translated by Google

La insuflación de dióxido de carbono crea un neumoperitoneo para proporcionar espacio para visualizar, y la pelvis se eleva para que la gravedad empuje los intestinos hacia el abdomen. El útero se puede manipular externamente para facilitar la visualización, o se pueden hacer aberturas (puertos) adicionales para introducir otros instrumentos de manipulación o para permitir procedimientos terapéuticos (p. ej., ligadura de las trompas uterinas).

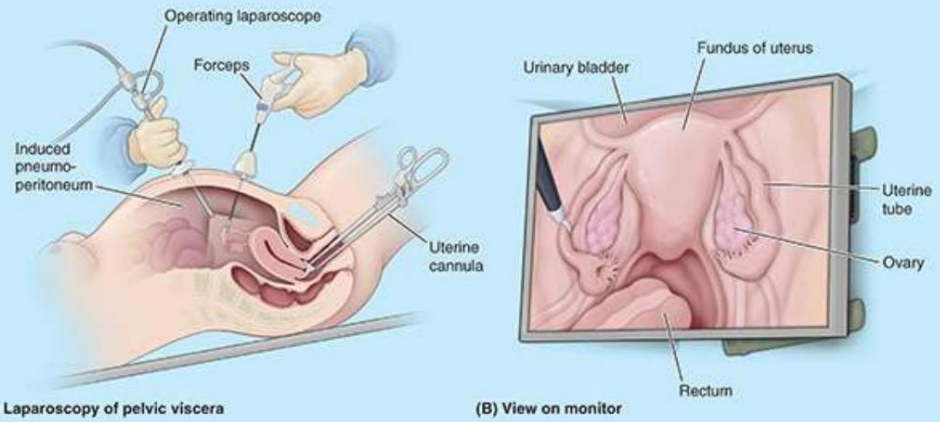

FIGURA B6.26. Examen laparoscópico.

Anestesia para el parto

Las mujeres tienen a su disposición varias opciones para reducir el dolor y las molestias que experimentan durante el parto. La anestesia general se utiliza para procedimientos de emergencia. La anestesia general deja a la madre inconsciente; ella desconoce el parto y entrega. Los médicos monitorean y regulan la respiración materna y la función cardíaca tanto materna como fetal. El parto se produce de forma pasiva bajo el control de las hormonas maternas con la ayuda de un obstetra.

La anestesia o analgesia regional, como un bloqueo epidural, espinal o pudendo, afecta un área del cuerpo. La cantidad de entumecimiento que se siente depende del tipo de agente utilizado. Con analgesia regional, la mujer es consciente de las contracciones uterinas y puede "empujar" o empujar para ayudar a las contracciones y expulsar al feto. La anestesia regional induce un bloqueo completo del dolor y la sensación y no permite que la mujer ayude con el parto.

El bloqueo epidural es una opción popular para el parto participativo (A en la figura B6.27). El agente anestésico se administra mediante un catéter permanente en el espacio epidural (un espacio lleno de grasa) en el nivel vertebral L3-L4, lo que permite la administración de más agente anestésico para una anestesia más profunda o más prolongada, si es necesario. La anestesia baña las raíces de los nervios espinales, incluidas las fibras dolorosas del cuello uterino y la vagina superior y las fibras aferentes del nervio pudendo. Por tanto, se anestesia todo el canal del parto, el suelo pélvico y la mayor parte del perineo, pero no suelen verse afectados los miembros inferiores. Las fibras del dolor del cuerpo uterino (superiores a la línea del dolor pélvico) ascienden hasta los niveles torácico inferior-lumbar superior. Éstas y las fibras superiores a ellas no se ven afectadas por el anestésico, por lo que la madre está consciente de sus contracciones uterinas. El espacio epidural espinal no continúa hacia la cavidad craneal (ver Fig. 8.28C en el Capítulo 8, Cabeza), por lo que el

LGRAWANY
Machine Translated by Google

El agente anestésico no puede ascender más allá del agujero magno.

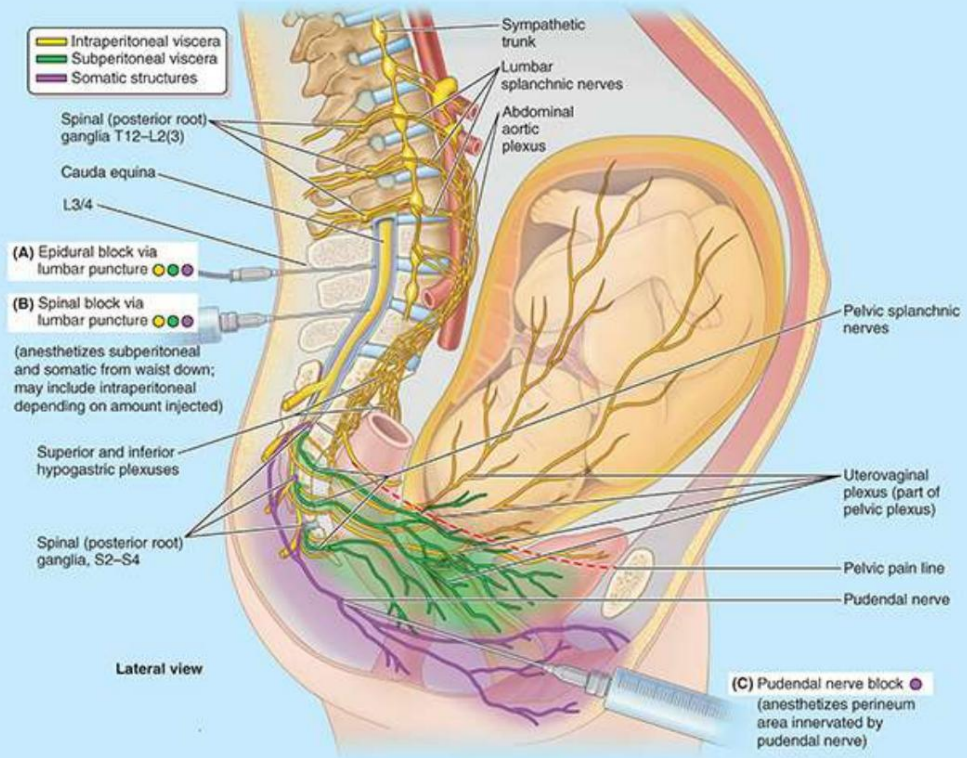

FIGURA B6.27. Anestesia obstétrica.

La anestesia espinal, en la que el agente anestésico se introduce a través de la duramadre y la aracnoides con una aguja en el espacio subaracnoideo espinal en el nivel vertebral L3-L4 (B en la figura B6.27), produce una anestesia completa por debajo aproximadamente del nivel de la cintura. . Se anestesian el perineo, el suelo pélvico y el canal del parto y se bloquean temporalmente las funciones motoras y sensoriales de todas las extremidades inferiores, así como la sensación de las contracciones uterinas. La anestesia espinal a menudo se usa para procedimientos de duración limitada, como la esterilización posparto o el parto con fórceps, o para la segunda etapa del trabajo de parto. Dependiendo del agente utilizado, sus efectos duran entre 30 y 250 minutos. Si el trabajo de parto se prolonga o el nivel de anestesia es inadecuado, puede resultar difícil o imposible volver a administrar la anestesia. Debido a que el agente anestésico es más pesado que el líquido cefalorraquídeo, permanece en el espacio subaracnoideo espinal inferior mientras el paciente está inclinado. El agente anestésico circula por el espacio subaracnoideo cerebral en la cavidad craneal cuando la paciente yace después del parto. En consecuencia, un “cefalea espinal” grave es una complicación potencial de la anestesia espinal que no puede ocurrir con la anestesia epidural.

Tanto con la anestesia epidural como con la espinal, existe el riesgo de que el líquido cefalorraquídeo se escape del espacio subaracnoideo. Con una epidural, esto sucede cuando la aguja perfora inadvertidamente la duramadre y la aracnoides. En el bloqueo espinal, la aguja perfora deliberadamente la duramadre y la aracnoides. A medida que el líquido cefalorraquídeo se escapa, disminuye la presión dentro del canal, lo que puede provocar un dolor de cabeza intenso. En casos graves, el dolor de cabeza se puede tratar con un parche de sangre autóloga, en el que se inyecta una pequeña cantidad de sangre del paciente.

Machine Translated by Google

en el espacio epidural para llenar el orificio hecho por la aguja.

Un bloqueo del nervio pudendo es un bloqueo de los nervios periféricos que proporciona anestesia local sobre los dermatomas S2-S4 (la mayor parte del perineo) y el cuarto inferior de la vagina (C en la figura B6.27). No bloquea el dolor del canal de parto superior (cuello uterino y vagina superior), por lo que la madre puede sentir las contracciones uterinas. Se puede volver a administrar; sin embargo, hacerlo puede resultar perjudicial e implicar el uso de un instrumento punzante muy cerca de la cabeza del bebé. La base anatómica de la administración de un bloqueo pudendo se proporciona en el recuadro clínico "Bloqueos de los nervios pudendo e ilioinguinal" de este capítulo.

Los bloqueos epidurales caudales (canal sacro) ya no se utilizan con frecuencia.

Conclusión: órganos genitales internos femeninos

Ovarios y trompas uterinas: Los ovarios están suspendidos por dos pliegues peritoneales: el mesovario de la cara posterosuperior del ligamento ancho y el ligamento suspensorio vascular del ovario de la pared lateral de la pelvis. ■ Están adjuntos al útero por los ligamentos de los ovarios. ■ El peritoneo termina en el propio ovario. Se reemplaza en la superficie del ovario por un epitelio cúbico más opaco.

Las trompas uterinas son los conductos y el lugar de fertilización de los ovocitos que se descargan en la cavidad peritoneal. ■ Cada trompa uterina, que transcurre en un pliegue peritoneal (mesosálpinx) que constituye el margen superior del ligamento ancho, tiene un infundíbulo fimbriado en forma de embudo, una ampolla ancha, un istmo estrecho y una porción uterina corta que atraviesa la pared uterina. para entrar en la cavidad.

Los ovarios y las trompas uterinas reciben un doble suministro de sangre (colateral) desde la aorta abdominal a través de las arterias ováricas y desde las arterias ilíacas internas a través de las arterias uterinas. arterias. ■ Esta circulación colateral permite que los ovarios se salven para suministrar estrógeno. cuando una histerectomía requiere la ligadura de las arterias uterinas. ■ Simpático y Las fibras aferentes del dolor visceral viajan con los vasos ováricos. ■ Las fibras reflejas aferentes parasimpáticas y viscerales atraviesan los plexos pélvicos y los nervios esplácnicos pélvicos.

Útero: Con forma de pera invertida, el útero es el órgano en el que el blastocisto (embrión temprano) se implanta y se desarrolla hasta convertirse en un embrión maduro y luego en un feto. ■ Aunque su tamaño y proporciones cambian durante las distintas fases de la vida, el útero no grávido consta de un cuerpo y un cuello uterino, delimitados por un istmo relativamente estrecho. ■ El útero tiene una pared trilaminar que consta de (1) un endometrio vascular y secretor interno, que sufre cambios cíclicos para prepararse para la implantación y, si no lo hace, se desprende con el flujo menstrual; (2) un miometrio de músculo liso intermedio estimulado hormonalmente, que dilata el canal cervical (salida) y expulsa al feto durante el parto; y (3)

LCRAWANY
Machine Translated by Google

Peritoneo visceral (perimetrio), que cubre la mayor parte del fondo y el cuerpo (excepto un área desnuda que linda con la vejiga) y continúa bilateralmente como ligamento ancho (mesometrio).

El útero normalmente está en anteversión y anteflexión, de modo que su peso lo soporta en gran medida la vejiga urinaria, aunque también recibe un apoyo pasivo significativo del cardinal. ligamentos y apoyo activo de los músculos del suelo pélvico. ■ La arteria uterina irriga el útero y, durante el embarazo, la placenta. ■ Las venas uterinas drenan hacia el plexo venoso uterovaginal.

Vagina: La vagina es un conducto musculomembranoso que conecta la cavidad uterina con el exterior, permitiendo la entrada/inserción del pene, la eyaculación, los tampones o la exploración de los dedos y la salida de un feto o del fluido menstrual. ■ La vagina se encuentra entre la uretra por delante y el recto por detrás, y está estrechamente relacionada con ellos, pero está separada de este último por la bolsa rectouterina peritoneal en la parte superior y el tabique rectovaginal fascial en la parte inferior. La vagina está invaginada anterosuperiormente por el cuello uterino de modo que un A su alrededor se forma una bolsa circundante o fondo de saco vaginal. ■ La mayor parte de la vagina se encuentra dentro de la pelvis y recibe sangre a través de las ramas pélvicas de las arterias ilíacas internas (arterias uterina y vaginal) y drena directamente al plexo venoso uterovaginal y, a través de rutas profundas (pélvicas), hasta los ganglios linfáticos ilíacos y sacros internos y externos. ■ La parte más inferior de la vagina se encuentra dentro del perineo, recibe sangre de la arteria pudenda interna y drena a través de rutas superficiales (perineales) hacia la arteria superficial. ganglios inguinales. ■ La vagina es capaz de tener una distensión notable, lo que permite el examen manual (palpación) de puntos de referencia pélvicos y vísceras (especialmente los ovarios), así como de patología (p. ej., quistes ováricos).

Inervación del útero y la vagina: la porción más inferior (perineal) de la vagina recibe inervación somática a través del nervio pudendo (S2-S4) y, por lo tanto, es sensible al tacto y la temperatura. ■ El resto de la vagina y el útero es pélvico y, por tanto, de ubicación visceral, y recibe inervación de fibras aferentes autónomas y viscerales. ■ Toda sensación inconsciente de tipo reflejo viaja retrógradamente a lo largo de las vías parasimpáticas hasta los ganglios sensoriales espinales S2-S4, al igual que la sensación de dolor que surge en el útero subperitoneal (principalmente el cuello uterino) y la vagina (inferior a la línea de dolor pélvico), es decir, desde el canal del parto. ■ Sin embargo, la sensación de dolor procedente del útero intraperitoneal (superior a la línea de dolor pélvico) viaja retrógradamente a lo largo de la vía simpática hasta el útero. ganglios espinales torácicos inferiores y lumbares superiores. ■ Se puede administrar anestesia epidural para aprovechar la discrepancia en las vías del dolor para facilitar métodos de parto participativos; Se sienten las contracciones uterinas, pero se anestesia el canal del parto.

Machine Translated by Google

Drenaje Linfático de Vísceras Pélvicas

En su mayor parte, los vasos linfáticos de la pelvis siguen el sistema venoso, siguiendo los afluentes de la vena ilíaca interna hasta los ganglios ilíacos internos, directamente o a través de los ganglios linfáticos sacros (fig. 6.48). Sin embargo, las estructuras ubicadas superiormente en la porción anterior de la pelvis drenan hacia los ganglios ilíacos externos, una vía linfática que no es paralela al drenaje venoso.

Desde los ganglios ilíacos externos e internos, la linfa fluye a través de los ganglios linfáticos ilíacos comunes y lumbares (cavos/aórticos), drenando a través de los troncos linfáticos lumbares hacia la cisterna del quilo.

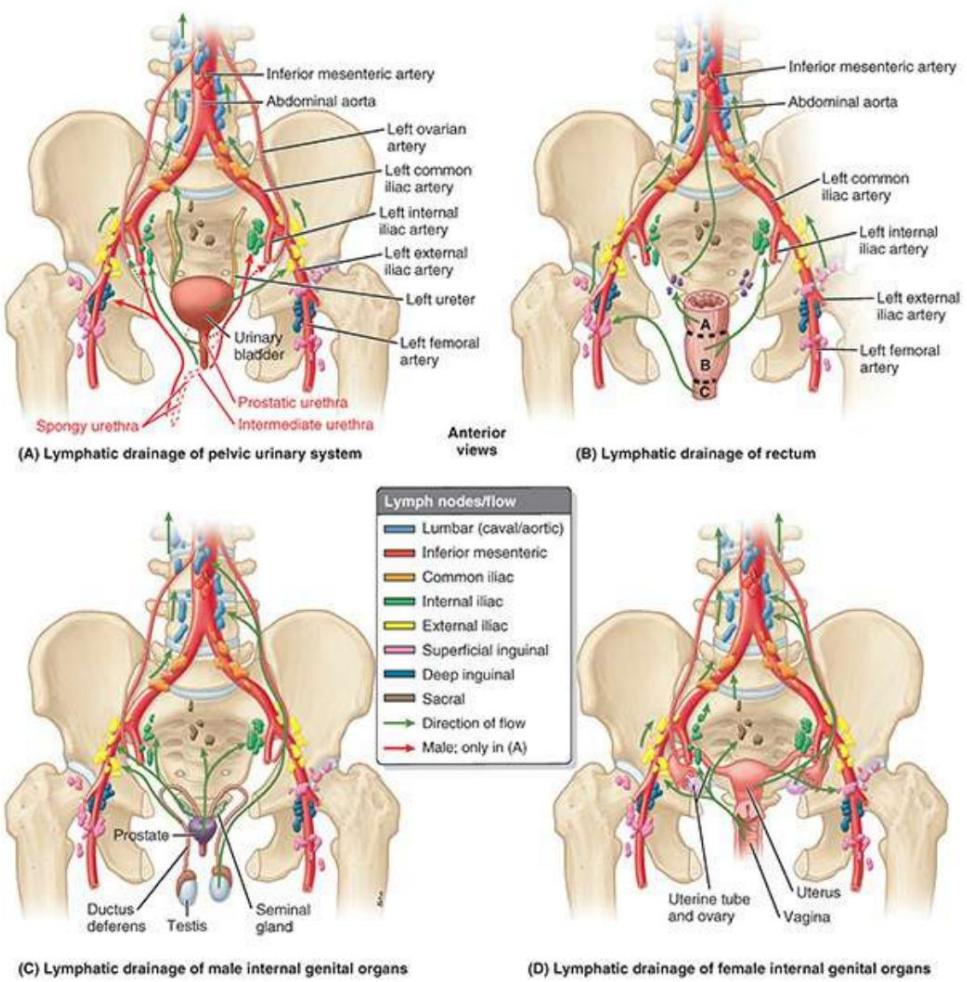

FIGURA 6.48. Drenaje linfático de vísceras pélvicas.

DRENAJE LINFÁTICO DEL SISTEMA URINARIO

La porción superior de la parte pélvica de los uréteres drena principalmente a los ganglios ilíacos externos, mientras que la porción inferior drena a los ganglios ilíacos internos (fig. 6.48A; tabla 6.7). Los vasos linfáticos de las caras superolaterales de la vejiga pasan a los ganglios linfáticos ilíacos externos, mientras que los del fondo de ojo y el cuello pasan a los ganglios linfáticos ilíacos internos. Algunos vasos del cuello de la vejiga drenan hacia los ganglios linfáticos sacros o ilíacos comunes. La mayoría de los vasos linfáticos de la uretra femenina y la parte proximal de la uretra masculina pasan a la ilíaca interna.

LGRAWANY
Machine Translated by Google

ganglio linfático. Sin embargo, algunos vasos de la uretra femenina también pueden drenar hacia los ganglios sacros y, desde la uretra femenina distal, hacia los ganglios linfáticos inguinales.

TABLA 6.7. DRENAJE LINFÁTICO DE ESTRUCTURAS DE PELVIS Y PERINEO

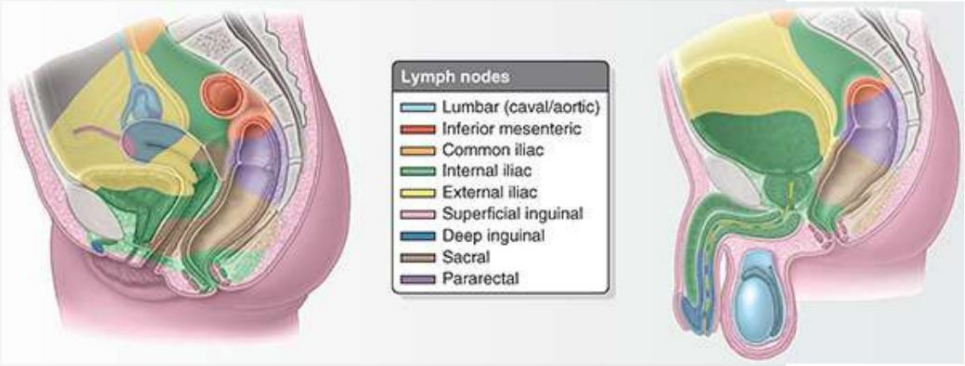

Grupo de ganglios linfáticos		Estructuras que normalmente drenan al grupo de ganglios linfáticos	
Lumbar Mujer: a lo largo de los vasos ováricos.		Gónadas y estructuras asociadas; ganglios ilíacos comunes	Mujer: ovario; trompa uterina (excepto istmo y partes intrauterinas); fondo de útero
	Macho: a lo largo de los vasos testiculares.		Uretra masculina: testículo; epidídimo
mesentérico inferior		Recto más superior; Colon sigmoide; colon descendente; ganglios pararrectales	
ilíaco común		Ganglios linfáticos ilíacos externos e internos.	
Ilíaca interna		Estructuras pélvicas inferiores; estructuras perineales profundas; ganglios sacros	Hembra: base de la vejiga; uréter pélvico inferior; canal anal (por encima de la línea pectinada); recto inferior; vagina media y superior; cuello uterino; cuerpo del útero
			Masculino: uretra prostática; próstata; base de la vejiga; uréter pélvico inferior; glándulas seminales inferiores; cuerpos cavernosos; canal anal (por encima de la línea pectinada); recto inferior
Ilíaca externa		Estructuras pélvicas anterosuperiores; ganglios inguinales profundos	Mujer: vejiga superior; uréter pélvico superior; vagina superior; cuello uterino; cuerpo inferior del útero
			Macho: vejiga superior; uréter pélvico superior; glándula seminal superior; parte pélvica del conducto deferente; Uretra intermedia y esponjosa (secundaria)
inguinales superficiales		Miembro inferior; Drenaje superficial del cuadrante inferolateral del tronco, incluida la pared abdominal anterior inferior al ombligo, la región glútea y las estructuras perineales superficiales.	Mujer: útero superolateral (cerca de la inserción del ligamento redondo); piel del perineo incluida la vulva; ostium de la vagina (inferior al himen); prepucio del clítoris; piel perianal; canal anal

Machine Translated by Google

		inferior a la línea pectinada
		Masculino: piel del perineo, incluida la piel y el prepucio del pene; escroto; piel perianal; canal anal inferior a la línea pectinada
inguinales profundos	Glande del clítoris o pene; ganglios inguinales superficiales	Femenino: glande del clítoris
		Masculino: glande del pene; uretra esponjosa distal
Sacro	Estructuras pélvicas posteroinferiores: recto inferior; vagina inferior	
pararrectal	recto superior	

DRENAJE LINFÁTICO DEL RECTO

Los vasos linfáticos del recto superior pasan a los ganglios linfáticos mesentéricos inferiores, y muchos de ellos pasan a través de ganglios linfáticos pararrectales (ubicados directamente en la capa muscular del recto) y/o ganglios linfáticos sacros en su camino (fig. 6.48B; tabla 6.7). Los ganglios mesentéricos inferiores drenan hacia los ganglios linfáticos lumbares (cavos/aórticos). Los vasos linfáticos de la mitad inferior del recto drenan directamente a los ganglios linfáticos sacros o, especialmente desde la ampolla distal, siguen los vasos rectales medios para drenar hacia los ganglios linfáticos ilíacos internos.

DRENAJE LINFÁTICO DE VÍSCERAS PÉLVICAS MASCULINAS

Los vasos linfáticos del conducto deferente, los conductos eyaculadores y las partes inferiores de las glándulas seminales drenan hacia los ganglios linfáticos ilíacos externos (fig. 6.48C; tabla 6.7). Los vasos linfáticos de las partes superiores de las glándulas seminales y la próstata terminan principalmente en los ganglios linfáticos ilíacos internos, pero parte del drenaje de estos últimos puede pasar a los ganglios sacros.

DRENAJE LINFÁTICO DE VÍSCERAS PÉLVICAS FEMENINAS

Los vasos linfáticos de los ovarios, unidos por los vasos de las trompas uterinas y la mayoría del fondo del útero, siguen las venas ováricas a medida que ascienden hacia los ganglios linfáticos lumbares (cavos/aórticos) derecho e izquierdo (fig. 6.48D; tabla 6.7) .).

Los vasos linfáticos del útero drenan en muchas direcciones, discurriendo a lo largo de los vasos sanguíneos que lo irrigan, así como de los ligamentos adheridos a él:

- La mayoría de los vasos linfáticos del fondo y del cuerpo uterino superior pasan a lo largo de los vasos ováricos hasta los ganglios linfáticos lumbares (cavos/aórticos), pero algunos vasos del fondo, en particular los que están cerca de la entrada de las trompas uterinas y las inserciones de los ligamentos redondos, corre a lo largo del ligamento redondo del útero hasta los ganglios linfáticos inguinales superficiales.
- Los vasos de la mayor parte del cuerpo uterino y algunos del cuello uterino pasan dentro del ligamento ancho hasta los ganglios linfáticos ilíacos externos.
- Los vasos del cuello uterino también pasan a lo largo de los vasos uterinos, dentro de los ligamentos cervicales transversos, hasta los ganglios linfáticos ilíacos internos y, a lo largo de los ligamentos uterosacros (sacrogenitales), hasta los ganglios linfáticos sacros.

LGRAWANY
Machine Translated by Google

Los vasos linfáticos de la vagina drenan desde las partes de la vagina de la siguiente manera:

• Parte superior: a los ganglios linfáticos ilíacos internos y externos •
Parte media: a los ganglios linfáticos ilíacos internos •
Parte inferior: a los ganglios ilíacos sacros y comunes (Fig. 6.48; Tabla 6.7) • Orificio externo: a la linfa inguinal superficial nodos

PERINEO

El perineo se refiere al compartimento poco profundo del cuerpo (compartimento perineal) delimitado por la salida pélvica y separado de la cavidad pélvica por la fascia que cubre la cara inferior del diafragma pélvico, que está formado por los músculos elevador del ano y coccígeo (Fig. 6.49).
En la posición anatómica, la superficie del perineo (la región perineal) es la región estrecha entre las partes proximales de los muslos. Sin embargo, cuando se abducen las extremidades inferiores, es un área en forma de diamante que se extiende desde el monte de Venus anteriormente en las mujeres, las superficies mediales (interiores) de los muslos lateralmente y los pliegues de los glúteos y el extremo superior de la hendidura interglútea (natal). posteriormente (Fig. 6.50).

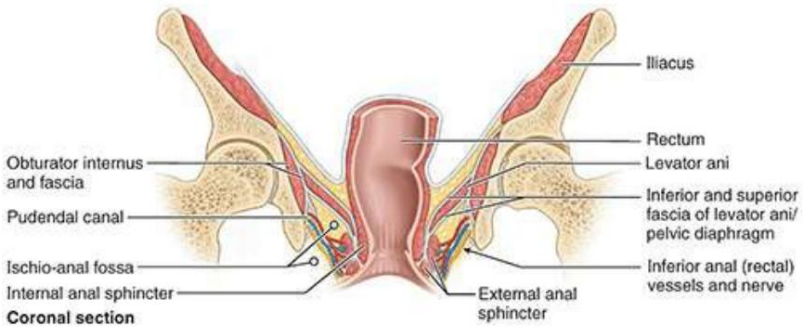

FIGURA 6.49. Límite que separa la pelvis del perineo. La fascia inferior del diafragma pélvico (músculo elevador del ano) es la demarcación.

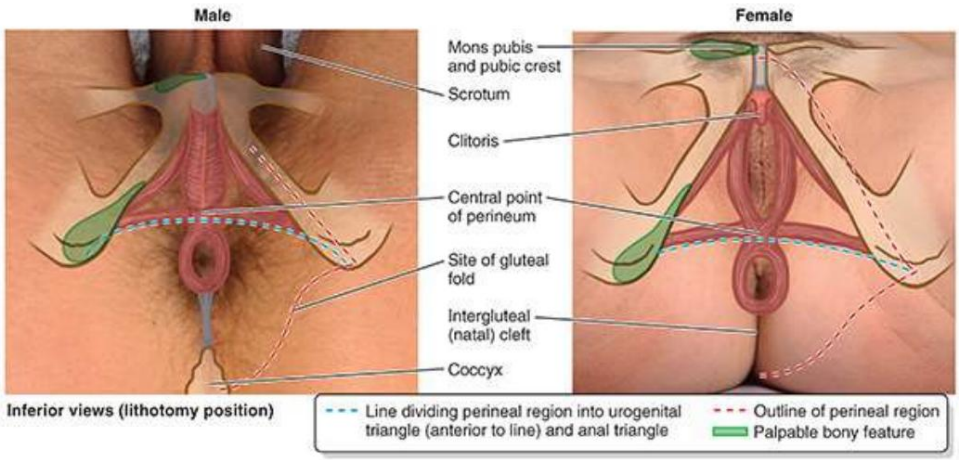

FIGURA 6.50. Regiones perineales masculinas y femeninas. Límites y características superficiales de la región perineal con proyecciones de los límites óseos y músculos de los músculos superficiales del perineo. El pene y parte del escroto (parte de la región perineal) están retraídos anteriormente y, por lo tanto, no se muestran.

Machine Translated by Google

Las estructuras osteofibrosas que marcan los límites del perineo (compartimento perineal) (Fig. 6.51A, B) son los

• sínfisis púbica, anteriormente • ramas isquiopúbicas (ramas púbicas inferiores y ramas isquiáticas combinadas), anterolateralmente • tuberosidades isquiáticas, lateralmente • ligamentos sacrotuberosos, posterolateralmente • sacro y cóccix más inferiores, posteriormente

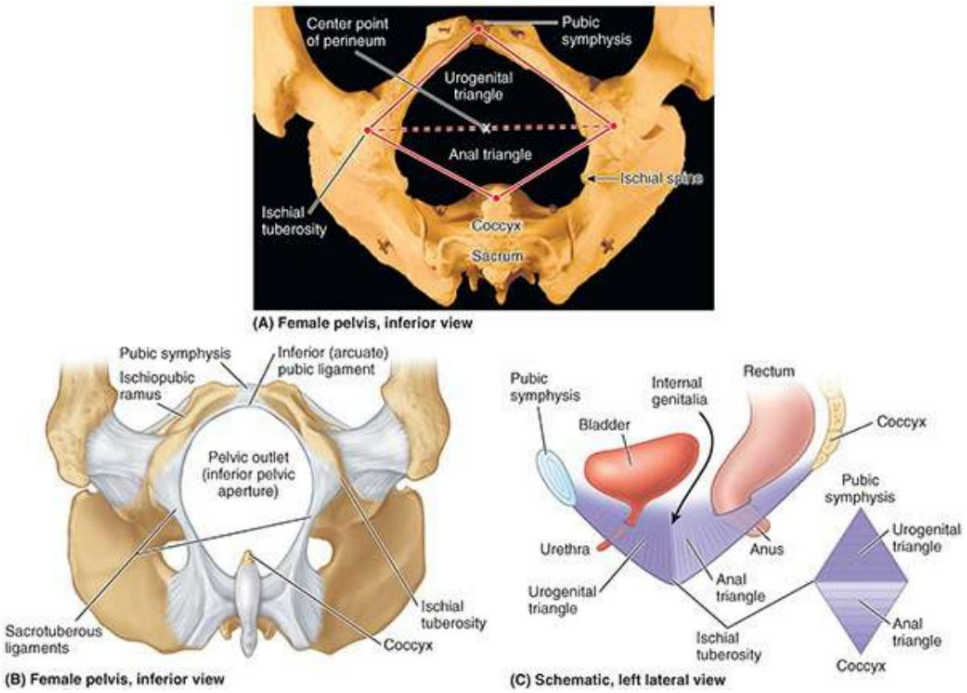

FIGURA 6.51. Límites y disposición del perineo. A. Cintura pélvica que muestra características óseas que delimitan el perineo. Los dos triángulos que componen el perineo en forma de diamante están superpuestos. B. Estructuras osteofibrosas que delimitan la salida pélvica y el perineo. Esta vista de la pelvis femenina es la que los obstetras visualizan cuando la paciente está en la mesa de exploración. C. Los dos triángulos (urogenital y anal) que juntos forman el perineo no ocupan el mismo plano. El plano entre la vejiga y el recto está ocupado por los genitales internos y un tabique formado durante el desarrollo embrionario cuando el seno urogenital se dividió en la vejiga urinaria y la uretra por delante y el anorrecto por detrás.

Una línea transversal que une los extremos anteriores de las tuberosidades isquiáticas divide el perineo en forma de diamante en dos triángulos, cuyos planos oblicuos se cruzan en la línea transversal (fig. 6.51A-C). El triángulo anal se encuentra posterior a esta línea. El canal anal y su orificio, el ano, constituyen las principales características profundas y superficiales del triángulo, y se encuentran rodeados centralmente por grasa isquioanal. El triángulo urogenital (UG) es anterior a esta línea. A diferencia del triángulo anal abierto, el triángulo UG está “cerrado” por una delgada lámina de fascia dura y profunda, la membrana perineal, que se extiende entre los dos lados del arco púbico y cubre la parte anterior de la salida pélvica (Fig. 6.52C). Por tanto, la membrana perineal llena el espacio anterior del diafragma pélvico (el hiato urogenital; fig. 6.52A) , pero está perforada por la uretra en ambos sexos y por la vagina de la mujer. La membrana y las ramas isquiopúbicas a las que se une proporcionan

LGRAWANY
Machine Translated by Google

una base para los cuerpos eréctiles de los genitales externos (el pene y el escroto de los hombres y el pudendo o vulva de las mujeres), que son las características superficiales del triángulo (fig. 6.50).

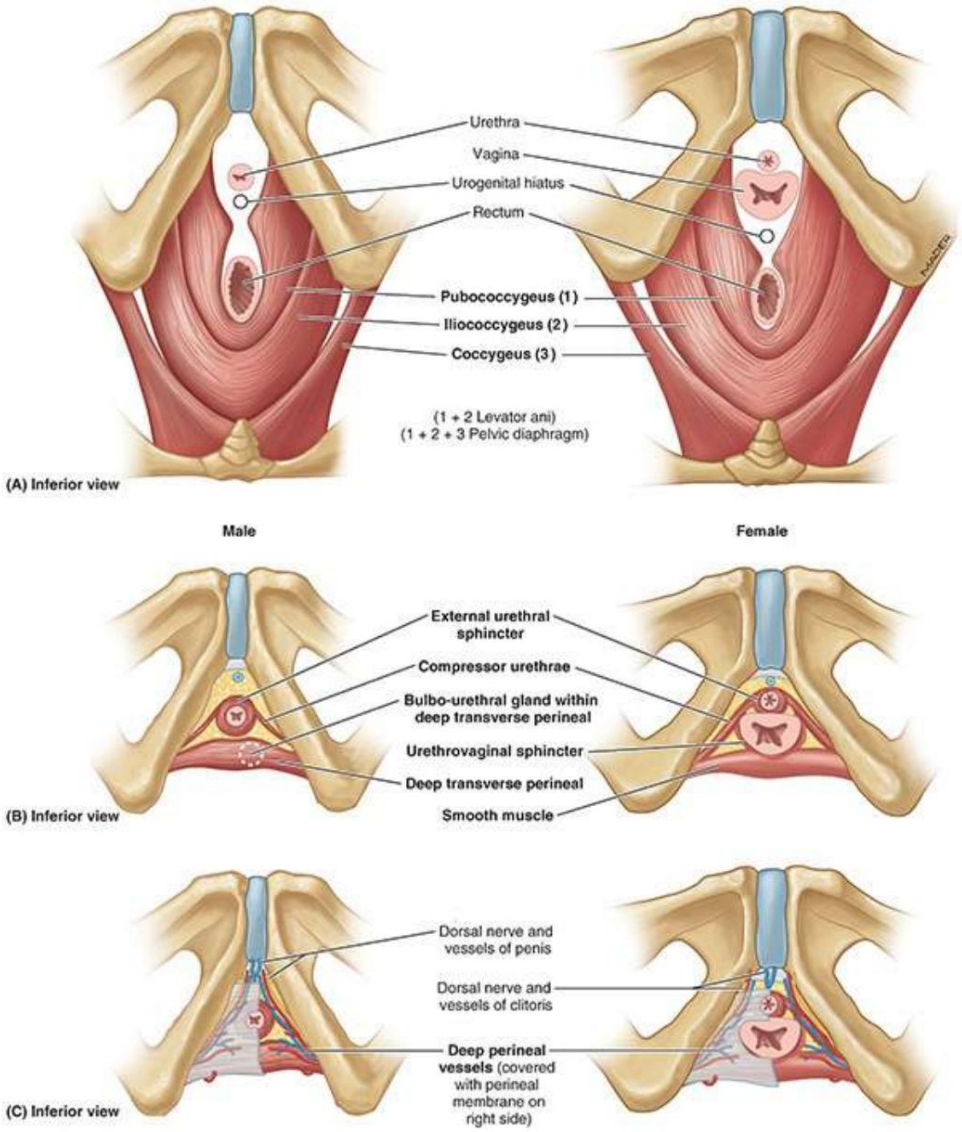

Machine Translated by Google

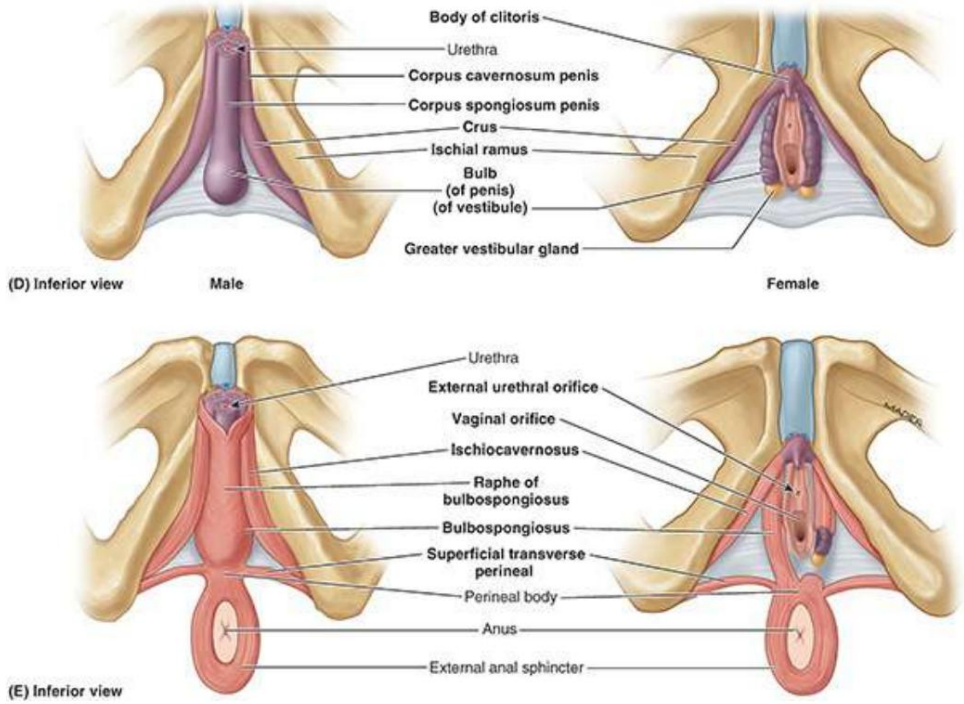

FIGURA 6.52. Capas de perineo de machos y hembras. Las capas se muestran formadas desde las capas profundas (A) hasta las superficiales (E) . A. La salida pélvica está casi cerrada por el diafragma pélvico (elevador del ano y músculos coccígeos), formando el suelo de la cavidad pélvica y, como se ve aquí, el techo del perineo. La uretra (y la vagina en las mujeres) y el recto pasan a través del hiato urogenital del diafragma pélvico. B y C. El esfínter uretral externo y el músculo perineal transverso profundo abarcan la región del hiato urogenital, que está cerrado inferiormente por la membrana perineal que se extiende entre las ramas isquiopúbicas. D y E. Inferior a la membrana perineal, la bolsa (espacio) perineal superficial contiene los cuerpos eréctiles y los músculos asociados con ellos.

El punto medio de la línea que une las tuberosidades isquiáticas es el punto central del perineo. Esta es la ubicación del cuerpo perineal (tendón central del perineo), el cual es una masa irregular, de tamaño y consistencia variable. Contiene fibras colágenas y elásticas y músculo liso y esquelético (fig. 6.52E). El cuerpo perineal se encuentra profundo a la piel, con relativamente poco tejido subcutáneo superpuesto, posterior al vestíbulo de la vagina o al bulbo del pene y anterior al ano y al canal anal. El cuerpo perineal es el sitio de convergencia y entrelazado de fibras de varios músculos, incluidos los siguientes:

• Bulboesponjoso •
Esfínter anal externo •
Músculos perineales transversos superficiales y profundos
• Deslizamientos musculares suaves y voluntarios desde el esfínter uretral externo, elevador del ano y capas musculares del recto

Por delante, el cuerpo perineal se fusiona con el borde posterior de la membrana perineal y por arriba con el tabique rectovesical o rectovaginal (fig. 6.53A, B).

LGRAWANY
Machine Translated by Google

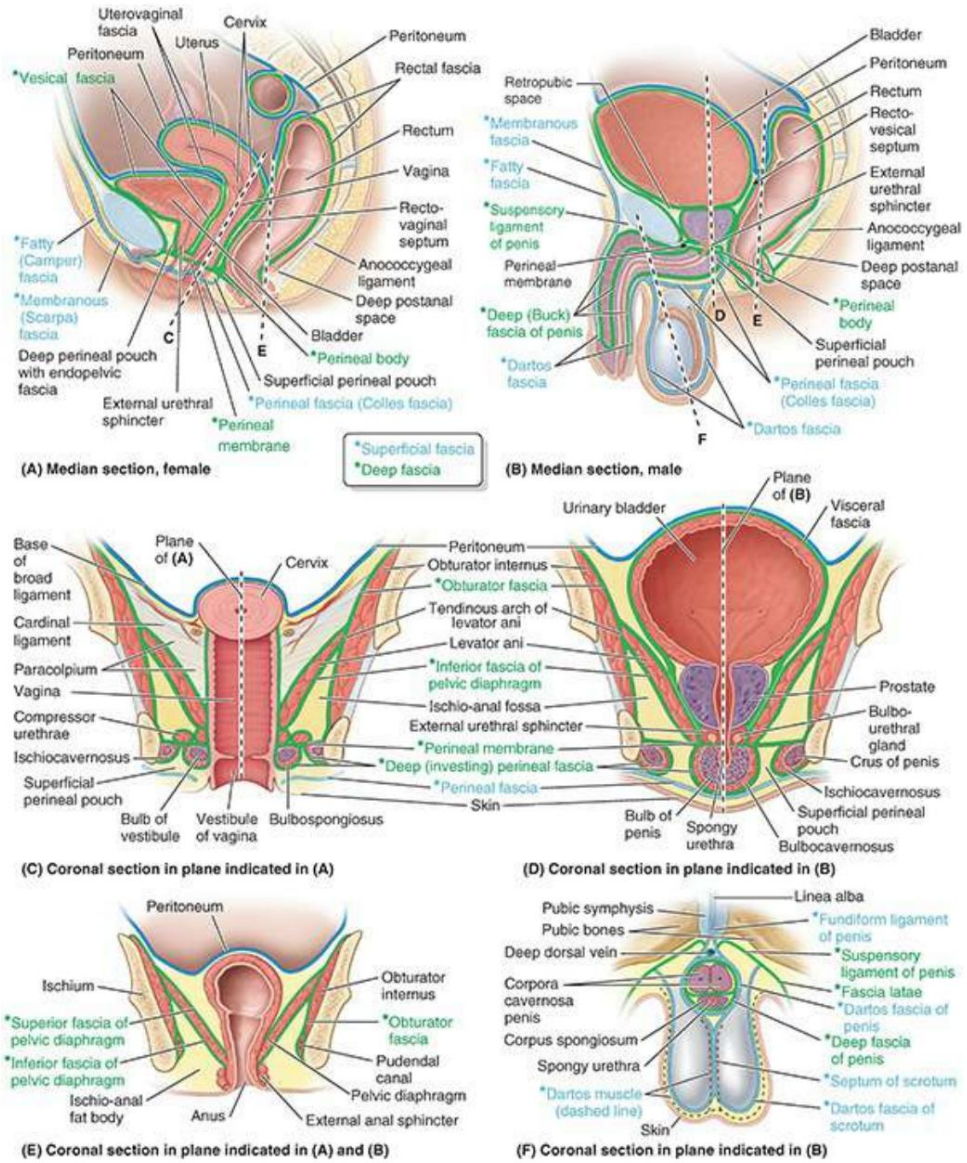

FIGURA 6.53. Fascias del perineo. Una mujer. B. Masculino. Se indican los planos de las secciones que se muestran en las partes C a F. C. Corte coronal del triángulo urogenital femenino en el plano de la vagina. Se muestran los componentes fibroareolares de la fascia endopélvica (ligamento cardinal y paracolpio). D. Corte coronal del triángulo urogenital masculino en el plano de la uretra prostática. E. Sección coronal del triángulo anal en el proto. Una vista ampliada de las capas del pene de los canales rectal y anal inferiores. F. En la figura 6.61C se muestra el tejido subcutáneo del pene proximal y sc .

Fascias y bolsas del triángulo urogenital.

FASCIA PERINEAL [2]

La fascia perineal consta de capas superficiales y profundas. El tejido subcutáneo del perineo, al igual que el de la pared abdominal anterior inferior, consta de una capa grasa superficial y una capa membranosa profunda, la fascia perineal (superficial) (fascia de Colles).

En las mujeres, la capa grasa del tejido subcutáneo del perineo constituye la sustancia de los labios mayores y el monte de Venus y se continúa anterior y superiormente con la grasa

Machine Translated by Google

capa de tejido subcutáneo del abdomen (fascia de Camper) (fig. 6.53A). En los hombres, la capa de grasa está muy disminuida en el triángulo urogenital, siendo reemplazada por completo en el pene y el escroto por músculo liso (dartos). Se continúa entre el pene o el escroto y los muslos con la capa grasa de tejido subcutáneo del abdomen (fig. 6.53B, F). En ambos sexos, la capa grasa de tejido subcutáneo del perineo se continúa posteriormente con el cuerpo adiposo isquioanal en la región anal (fig. 6.53E).

La fascia membranosa perineal no se extiende hasta el triángulo anal. Se inserta posteriormente al margen posterior de la membrana perineal y al cuerpo perineal (fig. 6.53A, B). Lateralmente, se une a la fascia lata (fascia profunda) de la cara medial superior del muslo (fig. 6.53C, E). Anteriormente, en los hombres, la fascia perineal se continúa con la fascia dartos del pene y el escroto; sin embargo, a cada lado y anterior al escroto, la fascia perineal se continúa con la capa membranosa de tejido subcutáneo del abdomen (fascia scarpa) (fig. 6.53B). En las mujeres, la fascia perineal pasa por encima de la capa de grasa que forma los labios mayores y se continúa con la capa membranosa de tejido subcutáneo del abdomen (fig. 6.53A, C).

La fascia perineal profunda (investidura o fascia de Gallaudet) recubre íntimamente los músculos perineal isquiocavernoso, bulboesponjoso y transverso superficial (fig. 6.53A, E). También está unido lateralmente a las ramas isquiopúbicas. Por delante, se fusiona con el ligamento suspensorio del pene (v. fig. 6.63) y se continúa con la fascia profunda que cubre el músculo oblicuo externo del abdomen y la vaina del recto. En las mujeres, la fascia perineal profunda está fusionada con el ligamento suspensorio del clítoris y, como en los hombres, con la fascia profunda del abdomen.

BOLSA PERINEAL SUPERFICIAL

La bolsa perineal superficial (espacio o compartimento) es un espacio potencial entre la fascia perineal y la membrana perineal, limitado lateralmente por las ramas isquiopubianas (figs. 6.52D, E y 6.53).

En los hombres, la bolsa perineal superficial contiene el

- raíz (bulbo y pilares) del pene y músculos asociados (isquiocavernoso y bulboesponjoso)
- parte proximal (bulbo) de la uretra esponjosa
- músculos perineales transversos superficiales
- ramas perineales profundas de los vasos pudendos internos y los nervios pudendos

En las mujeres, la bolsa perineal superficial contiene el

- clítoris y músculo asociado (isquiocavernoso)
- bulbos del vestíbulo y músculo circundante (bulbosesponjoso)
- glándulas vestibulares mayores
- músculos perineales transversos superficiales
- vasos y nervios relacionados (ramas perineales profundas de los vasos pudendos internos y nervios pudendos)

LGRAWANY
Machine Translated by Google

Las estructuras de la bolsa perineal superficial se analizan con mayor detalle, específicas para cada sexo, en "Periné masculino" y "Periné femenino", más adelante en este capítulo.

BOLSA PERINEAL PROFUNDA

La bolsa (espacio) perineal profunda está limitada inferiormente por la membrana perineal, superiormente por la fascia inferior del diafragma pélvico y lateralmente por la porción inferior de la fascia obturatriz (que cubre el músculo obturador interno) (fig. 6.53C, D). . Incluye los recesos anteriores llenos de grasa de las fosas isquioanales. El límite superior en la región del hiato urogenital es confuso.

En ambos sexos, la bolsa perineal profunda contiene

• parte de la uretra, en el centro • la
parte inferior del músculo del esfínter uretral externo, encima del centro del perineal
Membrana que rodea la uretra.
Extensiones anteriores de los cuerpos grasos isquioanales.

En los hombres, la bolsa perineal profunda contiene el

• parte intermedia de la uretra, la parte más estrecha de la uretra masculina •
músculos perineales transversos profundos, inmediatamente superiores a la membrana perineal (en su
superficie superior), que corren transversalmente a lo largo de su cara
posterior • glándulas bulbouretrales, incrustadas dentro del perineal profundo
musculatura • estructuras neurovasculares dorsales del pene

En las mujeres, la bolsa perineal profunda contiene el

• parte proximal de la uretra • una
masa de músculo liso en el lugar de los músculos perineales transversos profundos en el borde posterior de
la membrana perineal, asociada con el cuerpo perineal
• neurovasculatura dorsal del clítoris

Concepto pasado de bolsa perineal profunda y esfínter uretral externo. Tradicionalmente, se ha descrito que un diafragma UG triangular y trilaminar forma la bolsa perineal profunda.
Aunque las descripciones clásicas parecen justificadas cuando se observa sólo el aspecto superficial de las estructuras que ocupan la bolsa profunda (fig. 6.54A), el concepto mantenido durante mucho tiempo de un diafragma plano, esencialmente bidimensional, es erróneo. Según este concepto, un "diafragma UG" trilaminar constaba de la membrana perineal (fascia inferior del diafragma UG) en la parte inferior, una fascia superior del diafragma UG en la parte superior y músculos perineales profundos en el medio. La bolsa profunda era el espacio entre las dos membranas fasciales, ocupada por lo que se percibía como una lámina muscular plana que consistía en un esfínter uretral en forma de disco anterior o dentro de un músculo perineal transverso profundo, igualmente bidimensional y orientado transversalmente. En los machos, las glándulas bulbouretrales también se consideraban ocupantes de la bolsa. Sólo las descripciones de la membrana perineal y los músculos perineales transversos profundos del macho (con glándulas incrustadas) parecen estar respaldadas por evidencia, que incluye imágenes médicas de sujetos vivos (Myers et al., 1998). Muchos textos, atlas e ilustraciones médicas siguen presentando el modelo antiguo, y

Machine Translated by Google

Es probable que los estudiantes encuentren imágenes y conceptos obsoletos en la formación y la práctica clínica y deben ser conscientes de las imprecisiones a este respecto.

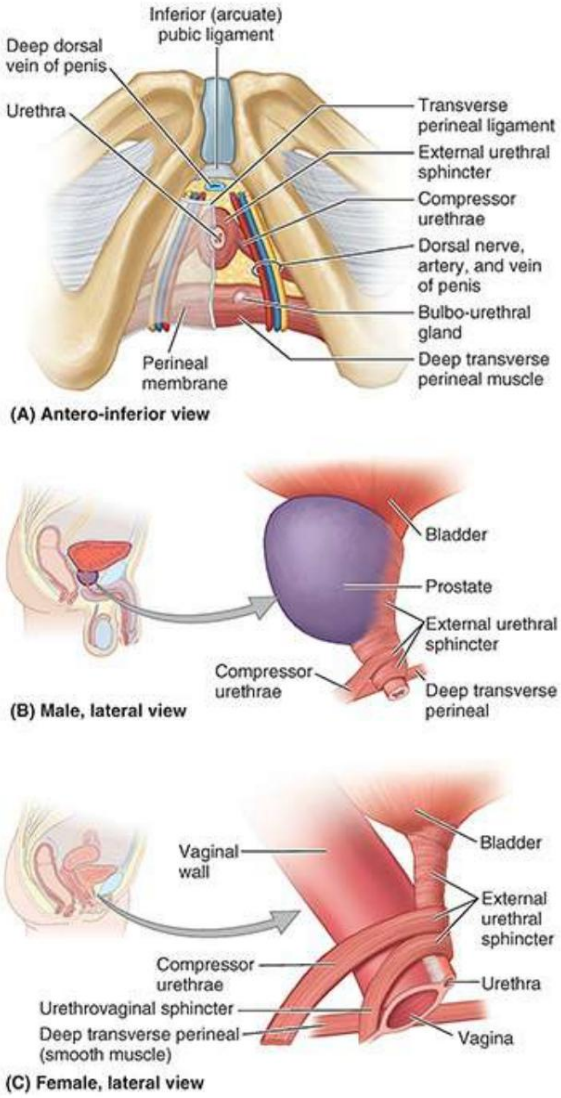

FIGURA 6.54. Bolsa perineal profunda y esfínteres uretrales externos masculinos y femeninos. A. Bolsa perineal profunda. La bolsa se ve a través (lado izquierdo) y después de retirar la membrana perineal (lado derecho). B. Complejo del esfínter uretral masculino. Las fibras en forma de canal del esfínter uretral externo superior ascienden hasta el cuello de la vejiga como parte del istmo de la próstata. El esfínter inferior incluye porciones cilíndricas y en forma de bucle (uretra compresora). C. Complejo esfinteriano uretral femenino.

Concepto actual de bolsa perineal profunda y esfínter uretral externo. En la mujer, el borde posterior de la membrana perineal suele estar ocupado por una masa de músculo liso en el lugar de los músculos perineales transversos profundos (Wendell-Smith, 1995). Inmediatamente superior a la mitad posterior de la membrana perineal, el músculo perineal transverso profundo, plano, en forma de lámina, cuando se desarrolla (típicamente solo en hombres), ofrece soporte dinámico para las vísceras pélvicas.
Sin embargo, como lo describe Oelrich (1980), el músculo del esfínter uretral no es una estructura plana y la única "fascia superior" es la fascia intrínseca del músculo del esfínter uretral externo. Las opiniones contemporáneas consideran que la fascia inferior del diafragma pélvico es la

LGRAWANY
Machine Translated by Google

límite superior de la bolsa profunda (fig. 6.53C-E). En ambas vistas, la fuerte membrana perineal es el límite inferior (piso) de la bolsa profunda, separándola de la bolsa superficial. De hecho, la membrana perineal es, junto con el cuerpo perineal, el soporte pasivo final de las vísceras pélvicas.

El esfínter uretral externo masculino se parece más a un tubo o canal que a un disco. En el macho, sólo la parte inferior del músculo forma una envoltura envolvente (un verdadero esfínter) para la parte intermedia de la uretra inferior a la próstata (fig. 6.54B). Su parte más grande, en forma de artesa, se extiende verticalmente hasta el cuello de la vejiga como parte del istmo de la próstata, desplazando el tejido glandular e invistiendo la uretra prostática sólo en sentido anterior y anterolateral (v. 6.38). Al parecer, el primordio muscular se establece a lo largo de toda la uretra antes del desarrollo de la próstata. A medida que la próstata se desarrolla a partir de las glándulas uretrales, el músculo posterior y posterolateral se atrofia o es desplazado por la próstata. Si esta parte del músculo comprime o dilata la uretra prostática es motivo de cierta controversia.

El esfínter uretral externo femenino es más propiamente un "esfínter urogenital" (Oelrich, 1983). Aquí también una parte forma un verdadero esfínter anular alrededor de la uretra (fig. 6.54C), del que se extienden varias partes adicionales: una parte superior, que se extiende hasta el cuello de la vejiga; una subdivisión que se describe como que se extiende inferolateralmente a la rama isquiática en cada lado (el músculo compresor de la uretra); y otra parte más en forma de banda, que rodea tanto la vagina como la uretra (esfínter uretrovaginal). Tanto en hombres como en mujeres, la musculatura descrita está orientada perpendicular a la membrana perineal, en lugar de estar en un plano paralelo a ella.

Características del triángulo anal

Fosas isquioanales

Las fosas isquioanales (fosas isquiorrectales) a cada lado del canal anal son grandes espacios en forma de cuña revestidos de fascia entre la piel de la región anal y el diafragma pélvico (figs. 6.53E; 6.55A, B; y 6.56).). El vértice de cada fosa se encuentra superiormente donde el músculo elevador del ano surge de la fascia obturatriz. Las fosas isquioanales, anchas inferiormente y estrechas superiormente, están llenas de grasa y tejido conectivo laxo. Las dos fosas isquioanales se comunican por medio del espacio postanal profundo sobre el ligamento anococcígeo (cuerpo), una masa fibrosa situada entre el canal anal y la punta del cóccix (figs. 6.53A, B y 6.55A).

Machine Translated by Google

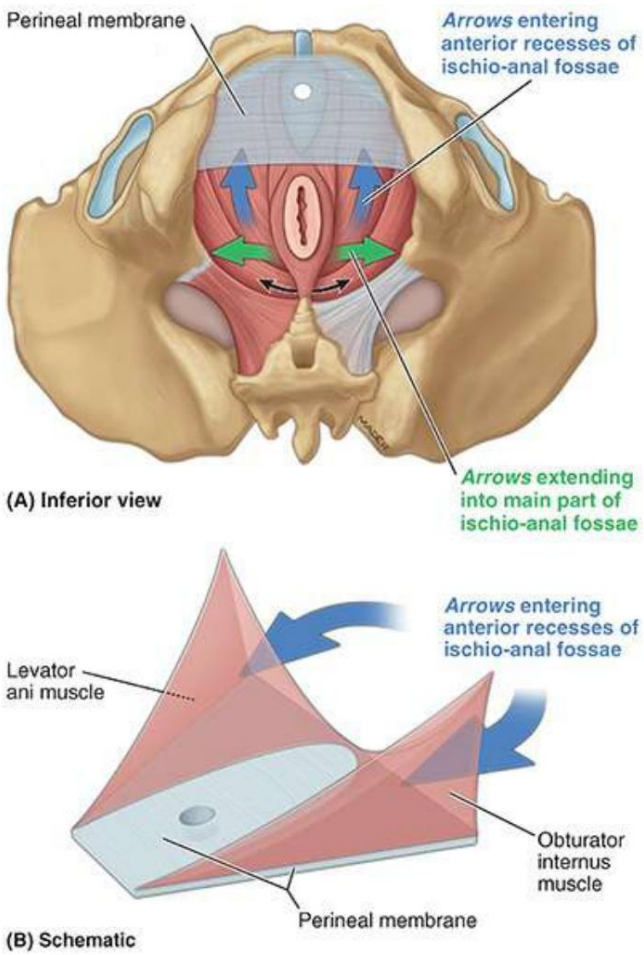

FIGURA 6.55. Diafragma pélvico y fosas isquioanales. A. Relaciones entre el diafragma pélvico, la membrana perineal y las fosas isquioanales. La fascia que cubre la cara inferior del diafragma pélvico (no mostrada) forma el techo de las fosas. Se ha eliminado el ligamento sacroespinoso izquierdo para revelar el coccígeo. Los abscesos de la fosa isquioanal derecha o izquierda pueden extenderse a la fosa contralateral a través del espacio postanal profundo (flecha de dos puntas). B. Esquema de los recesos anteriores de las fosas isquioanales. Los huecos son lo suficientemente grandes como para admitir la punta de un dedo durante la disección.

LGRAWANY
Machine Translated by Google

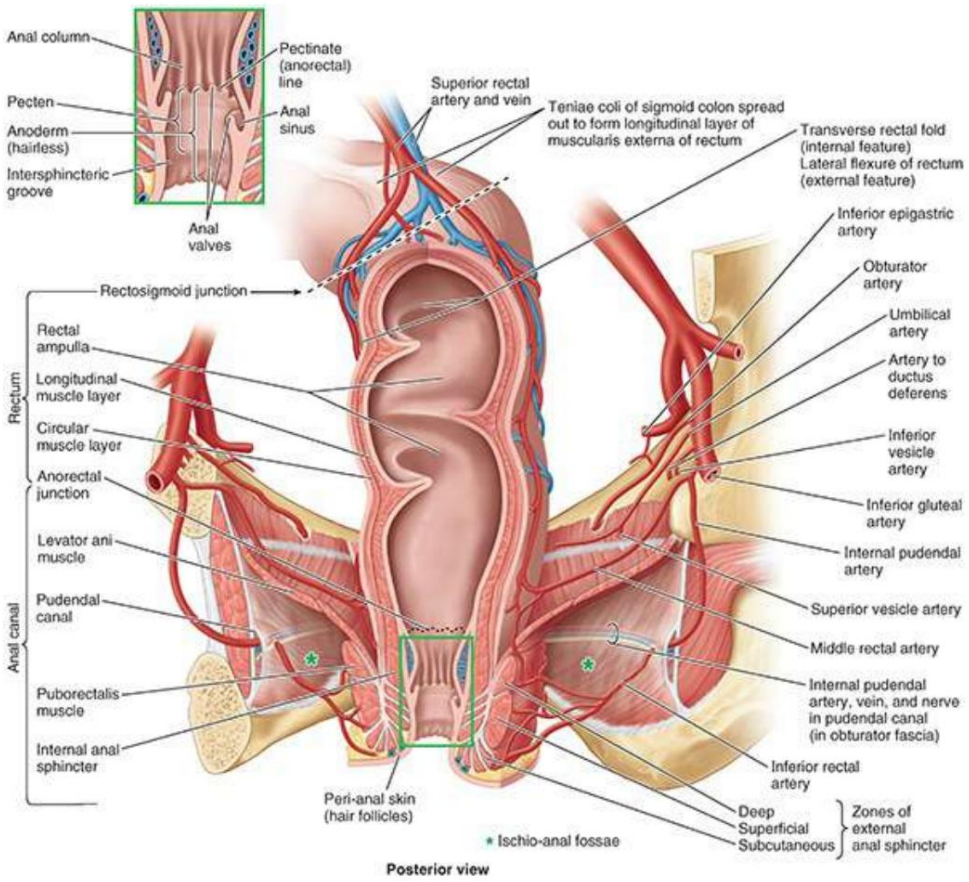

FIGURA 6.56. Recto y canal anal, elevador del ano y fosa isquioanal. Se extirparon el tercio posterolateral izquierdo del recto y el canal anal para demostrar las características luminales. Los vasos y nervios pudendos se transmiten a través del canal pudendo, un espacio dentro de la fascia obturatriz que cubre la superficie medial del obturador interno y recubre la pared lateral de la fosa isquioanal.

Cada fosa isquioanal está delimitada de la siguiente manera:

• Lateralmente por el isquion y la parte inferior superpuesta del obturador interno, cubierto con fascia obturatriz

• Medialmente por el esfínter anal externo, con una pared o techo medial superior inclinado formado por el elevador del ano a medida que desciende para mezclarse con el esfínter; ambas estructuras rodean el canal anal

• Posteriormente por el ligamento sacrotuberoso y el glúteo mayor. • Anteriormente por los cuerpos de los huesos púbicos, por debajo del origen del puborrectal. Estas partes de las fosas, que se extienden hacia el triángulo UG superior a la membrana perineal (y la musculatura de su superficie superior), se conocen como recesos anteriores de las fosas isquioanales (fig. 6.55B).

Cada fosa isquioanal está llena de un cuerpo adiposo de la fosa isquioanal (fig. 6.53E). Estos cuerpos grasos sostienen el canal anal, pero se desplazan fácilmente para permitir el descenso y la expansión del canal anal durante el paso de las heces. Los cuerpos grasos están atravesados por bandas fibrosas resistentes, así como por varias estructuras neurovasculares, incluidos los vasos anales/rectales inferiores.

Machine Translated by Google

y nervios y otros dos nervios cutáneos, la rama perforante de S2 y S3 y la rama perineal del nervio S4 (v. fig. 6.49).

CANAL PUDENDAL Y SU PAQUETE NEUROVASCULAR

El canal pudendo (canal de Alcock) es un conducto esencialmente horizontal dentro de la fascia obturatriz que cubre la cara medial del músculo obturador interno y reviste la pared lateral de la fosa isquioanal (fig. 6.56; véase la figura 6.49). La arteria y vena pudenda interna, el nervio pudendo y el nervio del obturador interno ingresan al canal pudendo en la escotadura ciática menor, por debajo de la columna isquiática. Los vasos pudendos internos y el nervio pudendo irrigan y drenan sangre desde e inervan la mayor parte del perineo. Cuando la arteria y el nervio entran en el canal, dan lugar a la arteria y el nervio rectal inferior, que pasan medialmente para irrigar el esfínter anal externo y la piel perianal (figs. 6.56, 6.57 y 6.58; tabla 6.8). Hacia el extremo distal (anterior) del canal pudendo, la arteria y el nervio se bifurcan, dando lugar al nervio y la arteria perineales, que se distribuyen principalmente en la bolsa superficial (inferior a la membrana perineal) y en la arteria dorsal y Nervio del pene o del clítoris, que discurre en la bolsa profunda (superior a la membrana). Cuando estas últimas estructuras alcanzan el dorso del pene o el clítoris, los nervios corren distalmente en el lado lateral de la continuación de la arteria pudenda interna mientras ambos avanzan hacia el glande del pene o el clítoris.

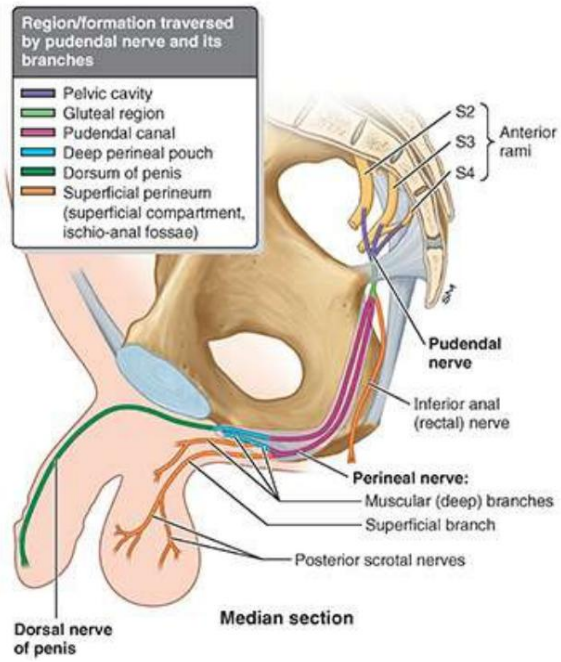

FIGURA 6.57. Distribución del nervio pudendo. Se muestran cinco regiones atravesadas por el nervio. El nervio pudendo inerva la piel, los órganos y los músculos del perineo; por lo tanto, se ocupa de la micción, la defecación, la erección, la eyaculación y, en la mujer, el parto. Aunque el nervio pudendo se muestra aquí en el hombre, su distribución es similar en la mujer porque las partes del perineo femenino son homólogas a las del hombre.

Machine Translated by Google

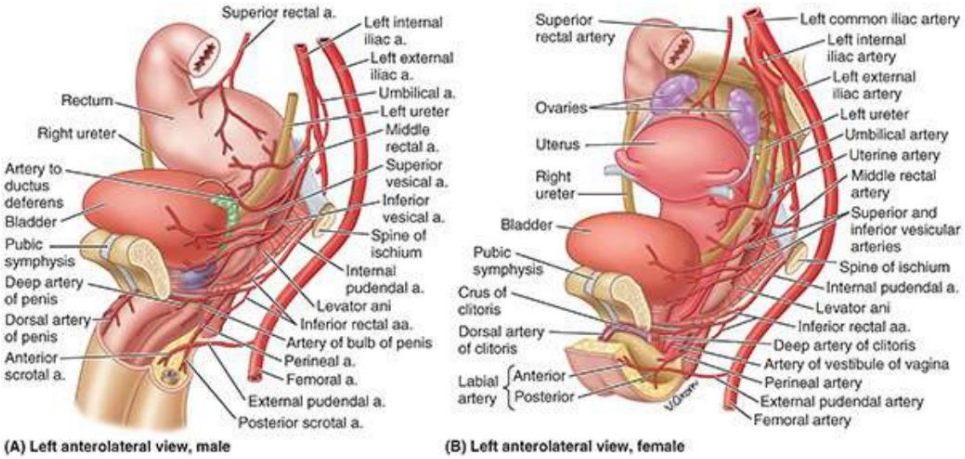

FIGURA 6.58. Arterias del perineo.

TABLA 6.8. ARTERIAS DEL PERINEO

Artería	Origen	Curso	Distribución en el perineo
Interno pudendo	división anterior de ilíaca interna artería	Sale de la pelvis a través del agujero ciático mayor; se engancha alrededor de la columna isquiática para entrar al perineo a través del agujero ciático menor; entra al canal pudendo	Arteria primaria del periné y genital externo. organos
rectal inferior	Arteria pudenda interna	Surge en la entrada al canal pudendo; Atraviesa la fosa isquioanal hasta el canal anal.	Canal anal inferior a la línea pectinada; esfínteres anales; piel perianal
perineal		Surge dentro del canal pudendo; pasa a la bolsa superficial (espacio) al salir	Inerva los músculos perineales superficiales y el escroto del hombre/vestíbulo de la mujer.
escroto posterior (♂) o labial (♀)	Ramas terminales de la arteria perineal.	Corre en la fascia superficial del escroto posterior o labios mayores.	Piel del escroto o labios mayores y menores.
Arteria del bulbo del pene (♂) o vestíbulo (♀)		Perfora la membrana perineal para alcanzar el bulbo del pene o el vestíbulo de la vagina.	Irriga el bulbo del pene (incluida la uretra bulbar) y la glándula bulbouretral (masculino) o el bulbo del vestíbulo y la glándula vestibular mayor (femenino)
Arteria profunda del pene (♂) o del clítoris (♀)	Sucursales terminales de interno arteria pudenda	Perfora la membrana perineal para entrar en los pilares de los cuerpos cavernosos del pene o del clítoris; Las ramas corren proximal y distalmente.	Irriga la mayor parte del tejido eréctil de los cuerpos cavernosos del pene o del clítoris a través de arterias helicinas.
Arteria dorsal del pene (♂) o del clítoris (♀)		Pasa a bolsa profunda; Atraviesa la membrana perineal y atraviesa el ligamento suspensorio del pene o del clítoris para pasar por el dorso del pene o del clítoris hasta el glande.	Bolsa perineal profunda; piel del pene; fascia del pene o del clítoris; cuerpo esponjoso distal del pene, incluida la uretra esponjosa; glande del pene o clítoris
Externo ramas pudenda, superficial y profunda	Arteria femoral	Pasa medialmente desde el muslo hasta alcanzar la cara anterior del triángulo urogenital del perineo.	Cara anterior del escroto y piel de la raíz del pene del hombre; Monte de Venus y cara anterior de los labios de la mujer.

Machine Translated by Google

El nervio perineal tiene dos ramas: el nervio perineal superficial da origen a las ramas escrotal posterior o labial (cutánea), y el nervio perineal profundo inerva los músculos de las bolsas perineales profunda y superficial, la piel del vestíbulo de la vagina y la mucosa de la parte más inferior de la vagina. El nervio rectal inferior se comunica con los nervios escrotal posterior o labial y perineal. El nervio dorsal del pene o del clítoris es el nervio sensorial principal que sirve al órgano masculino o femenino, especialmente al sensible glande en el extremo distal.

CANAL ANAL

El canal anal es la parte terminal del intestino grueso y de todo el tracto digestivo. Se extiende desde la cara superior del diafragma pélvico hasta el ano (fig. 6.56). El canal anal (2,5 a 3,5 cm de largo) comienza cuando la ampolla rectal se estrecha proximal al nivel del cabestrillo en forma de U formado por el músculo puborrectal (v . fig. 6.12). El canal anal termina en el ano, la salida externa del tracto alimentario. El canal anal, rodeado por esfínteres anales interno y externo, desciende posteroinferiormente entre el ligamento anococcígeo y el cuerpo perineal. El canal colapsa excepto durante el paso de las heces. Ambos esfínteres deben relajarse antes de que pueda ocurrir la defecación.

El esfínter anal interno (Fig. 6.56; ver Fig. 6.49) es un esfínter involuntario que rodea los dos tercios superiores del canal anal. Es un engrosamiento de la capa muscular circular. Su contracción (tono) es estimulada y mantenida por fibras simpáticas de los plexos rectal superior (periarterial) e hipogástrico. Su contracción es inhibida por la estimulación de las fibras parasimpáticas, tanto intrínsecamente en relación con el peristaltismo como extrínsecamente por las fibras transportadas por los nervios esplácnicos pélvicos. Este esfínter se contrae tónicamente la mayor parte del tiempo para evitar la fuga de líquido o flatos; sin embargo, se relaja (se inhibe) temporalmente en respuesta a la distensión de la ampolla rectal por las heces o el gas, lo que requiere la contracción voluntaria del músculo puborrectal y el esfínter anal externo si se quiere prevenir la defecación o la flatulencia. La ampolla se relaja después de la distensión inicial (cuando disminuye el peristaltismo) y el tono regresa hasta el siguiente peristaltismo, o hasta que se alcanza un nivel umbral de distensión, momento en el cual la inhibición del esfínter es continua hasta que se alivia la distensión.

El esfínter anal externo es un gran esfínter voluntario que forma una banda ancha a cada lado de los dos tercios inferiores del canal anal (figs. 6.52E y 6.56). Este esfínter está unido por delante al cuerpo perineal y por detrás al cóccix a través del ligamento anococcígeo. Se fusiona superiormente con el músculo puborrectal.

Se describe que el esfínter anal externo tiene partes subcutánea, superficial y profunda; se trata de zonas más que de vientres musculares y, a menudo, son confusas. El esfínter anal externo está inervado principalmente por S4 a través del nervio rectal inferior (fig. 6.57), aunque su parte profunda también recibe fibras del nervio al elevador del ano, al igual que el puborrectal, con el que se contrae al unísono para mantener la continencia. cuando el esfínter interno está relajado (excepto durante la defecación).

Internamente, la mitad superior de la membrana mucosa del canal anal se caracteriza por una serie de crestas longitudinales llamadas columnas anales (fig. 6.56), mejor definidas en niños que en adultos. Estas columnas contienen las ramas terminales de la arteria y la vena rectales superiores. El

LGRAWANY
Machine Translated by Google

La unión anorrectal, indicada por los extremos superiores de las columnas anales, es donde el recto se une al canal anal. En este punto, la amplia ampolla rectal se estrecha abruptamente a medida que atraviesa el diafragma pélvico. Los extremos inferiores de las columnas anales están unidos por válvulas anales. Por encima de las válvulas hay pequeños huecos llamados senos anales. Cuando los senos anales los comprimen con las heces, exudan moco, lo que ayuda a la evacuación de las heces del canal anal.

El límite inferior en forma de peine de las válvulas anales forma una línea irregular, la línea pectinada. (línea dentada) (Fig. 6.59), que indica la unión de la parte superior del canal anal (visceral; derivado del intestino posterior embrionario) y la parte inferior (somática; derivado del proctodeo embrionario).

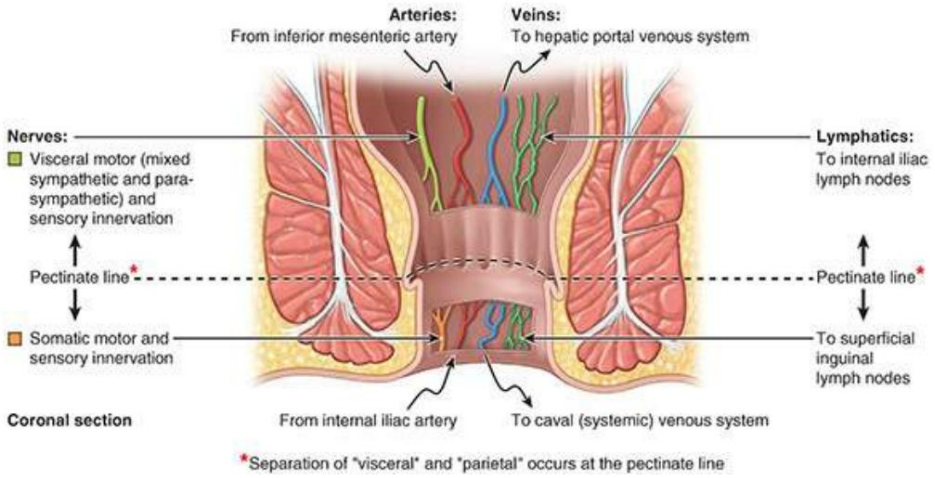

FIGURA 6.59. Transiciones que ocurren en la línea pectinada. Los vasos y nervios superiores a la línea pectinada son viscerales; los inferiores a la línea pectinada son parietales o somáticos. Esta transición refleja el desarrollo embriológico del anorrecto.

El canal anal superior a la línea pectinada se diferencia de la parte inferior a la línea pectinada en su histología, irrigación arterial, inervación y drenaje venoso y linfático (fig. 6.59). Estas diferencias resultan de los diferentes orígenes embriológicos de las partes superior e inferior del canal anal (Moore et al., 2020).

Irrigación arterial del canal anal. La arteria rectal superior irriga el canal anal superior a la línea pectinada (Fig. 6.59; ver Fig. 6.32A). Las dos arterias rectales inferiores irrigan el canal anal por debajo de la línea pectinada, así como los músculos circundantes y la piel perianal (figs. 6.58 y 6.59; véanse fig. 6.32; tabla 6.8). Las arterias rectales medias ayudan con el suministro de sangre al canal anal formando anastomosis con las arterias rectales superior e inferior.

Drenaje Venoso y Linfático del Canal Anal. El plexo venoso rectal interno drena en ambas direcciones desde el nivel de la línea pectinada. Por encima de la línea pectinada, el plexo rectal interno drena principalmente en la vena rectal superior (un afluente de la vena mesentérica inferior) y el sistema porta (fig. 6.59; véase la figura 6.32B). Por debajo de la línea pectinada, el plexo rectal interno drena en las venas rectales inferiores (afluentes del sistema venoso cava) alrededor del margen del esfínter anal externo. Las venas rectales medias (afluentes de las venas ilíacas internas) drenan principalmente la muscular externa de la ampolla y forman anastomosis con las venas rectales superior e inferior. Además de las abundantes anastomosis venosas, la rectal

Machine Translated by Google

Los plexos reciben múltiples anastomosis arteriovenosas (AVA) de las arterias rectales superior y media.

La submucosa normal de la unión anorrectal está marcadamente engrosada y en sección tiene la apariencia de un tejido cavernoso (eréctil), debido a la presencia de venas saculadas del plexo venoso rectal interno. La submucosa vascular está especialmente engrosada en las posiciones lateral izquierda, anterolateral derecha y posterolateral derecha, formando almohadillas anales o almohadillas de umbral en el punto de cierre del canal anal. Debido a que estos cojines contienen plexos de venas saculares capaces de recibir sangre arterial directamente a través de múltiples AVA, son variablemente flexibles y turgentes y forman una especie de válvula de aleteo que contribuye al cierre normalmente hermético del canal anal.

Por encima de la línea pectinada, los vasos linfáticos drenan profundamente hacia la linfa ilíaca interna. ganglios linfáticos y a través de ellos hasta los ganglios linfáticos ilíacos comunes y lumbares (fig. 6.59; véase la fig. 6.48B; Cuadro 6.7). Por debajo de la línea pectinada, los vasos linfáticos drenan superficialmente hacia los ganglios linfáticos inguinales superficiales, al igual que la mayor parte del perineo.

Inervación del canal anal. La inervación del canal anal superior a la línea pectinada. es la inervación visceral procedente del plexo hipogástrico inferior, que involucra fibras aferentes simpáticas, parasimpáticas y viscerales (fig. 6.59; véase la figura 6.33). Las fibras simpáticas mantienen el tono del esfínter anal interno. Las fibras parasimpáticas inhiben el tono del esfínter interno y provocan contracción peristáltica para la defecación. La parte superior del canal anal, al igual que el recto superior a él, está por debajo de la línea del dolor pélvico (ver Tabla 6.3). Todas las aferencias viscerales viajan con las fibras parasimpáticas a los ganglios sensoriales espinales S2-S4. Por encima de la línea pectinada, el canal anal es sensible sólo al estiramiento, lo que evoca sensaciones tanto a nivel consciente como inconsciente (reflejo). Por ejemplo, la distensión de la ampolla rectal inhibe (relaja) el tono del esfínter interno.

La inervación del canal anal inferior a la línea pectinada es inervación somática derivada de los nervios anales (rectales) inferiores, ramas del nervio pudendo. Por tanto, esta parte del canal anal es sensible al dolor, al tacto y a la temperatura. Las fibras eferentes somáticas estimulan la contracción del esfínter anal externo voluntario.

CLÍNICO

CAJA

PERINEO

Transición de género

La transición hacia una presentación de género femenina o masculina consiste en un amplio espectro de opciones que van desde asesoramiento y cambios en el estilo de vida hasta procedimientos no invasivos y cirugía de confirmación de género. Es importante destacar que el individuo es examinado por profesionales de la salud para garantizar que se pueda dar el consentimiento informado para la vía clínica elegida. Antes de cualquier procedimiento, el individuo generalmente se somete a hormonas.

LCRAWANY
Machine Translated by Google

terapia de reemplazo.

La cirugía de confirmación de género es compleja y puede implicar la extirpación de órganos que definen la anatomía masculina o femenina y un amplio espectro de procedimientos que remodelan los genitales para darles una forma y apariencia que permitan la expresión del rol de género. La confirmación de género puede incluir (1) orquiectomía, penectomía, vaginoplastia, clitoroplastia, labioplastia, mamoplastia de aumento, cirugía de feminización facial, cirugía de elevación del tono de voz; (2) histerectomía, salpingooforectomía, vaginectomía/colpectomía, uretroplastia, mastectomía/ reducción mamaria, metoidioplastia, faloplastia, escrotoplastia y/o colocación de prótesis testicular.

Prolapso de órganos pélvicos

El estiramiento o desgarro del elevador del ano y/o la fascia pélvica, que puede ocurrir durante el parto (analizado anteriormente; consulte el cuadro clínico "Lesión del piso pélvico" en este capítulo), o la alteración del cuerpo perineal, elimina el soporte del piso pélvico. .

El cuerpo perineal es una estructura importante, especialmente en las mujeres, porque es el soporte final de las vísceras pélvicas, uniendo los músculos que se extienden a lo largo de la salida pélvica, como vigas transversales que sostienen el diafragma pélvico suprayacente. El cuerpo perineal puede verse alterado por un traumatismo (incluida una episiotomía reparada inadecuadamente), una enfermedad inflamatoria o una infección, lo que puede dar lugar a la formación de una fístula (canal anormal) conectada al vestíbulo de la vagina (consulte el recuadro clínico "Fístulas vaginales"). " en este capítulo).

Como resultado, puede producirse un prolapso de las vísceras pélvicas. Sitios anatómicos que pueden verse afectados por prolapso incluyen los siguientes (Fig. B6.28):

• Uretrocele: prolapso de la pared vaginal anterior inferior que afecta sólo a la uretra. • Cistocele: prolapso de la pared vaginal anterior que afecta a la vejiga (consulte la sección anterior).

Cuadro clínico "Cistocele, uretrocele e incontinencia urinaria" en este capítulo)

• Prolapso uterovaginal: prolapso del útero, cuello uterino o parte superior de la vagina. • Rectocele: prolapso de la pared vaginal posterior inferior que afecta al recto. • Enterocele: prolapso de la pared vaginal posterior superior que afecta la bolsa rectovaginal.

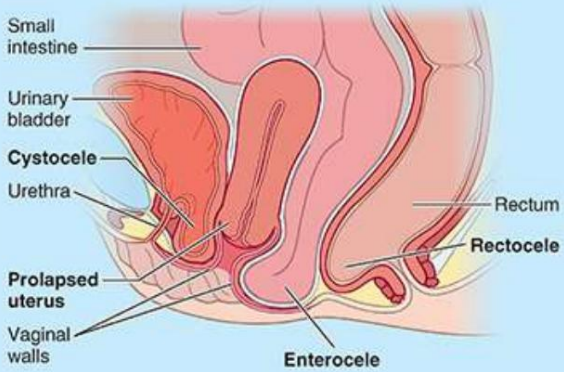

FIGURA B6.28. Prolapso de órganos pélvicos.

Machine Translated by Google

El sistema de cuantificación del prolapso de órganos pélvicos (POP-Q) es un método para cuantificar y describir el prolapso de órganos pélvicos. Se basa en medidas específicas de nueve puntos definidos, siendo el punto de referencia el anillo del himen. Según este sistema, existen cuatro grados de prolapso:

1. Prolapso del órgano hasta la mitad del himen 2.
Prolapso del órgano hasta el himen 3.
Prolapso del órgano más allá del himen 4.
Descenso máximo del órgano

El tratamiento para el prolapso de órganos pélvicos incluye ejercicios del suelo pélvico (p. ej., Kegel), pesarios (dispositivos que se insertan en la vagina para sostener los órganos prolapsados) y diversas intervenciones quirúrgicas.

Episiotomía

Durante la cirugía vaginal y el parto, se puede realizar una episiotomía (incisión quirúrgica del perineo y la pared vaginal inferoposterior) para agrandar el orificio vaginal, con la intención de disminuir el desgarro traumático excesivo del perineo y los desgarros irregulares incontrolados de los músculos perineales. Las episiotomías, que alguna vez se realizaron de forma rutinaria, ahora se realizan con mucha menos frecuencia en los partos vaginales en los Estados Unidos (Landon et al., 2021). En general, se acepta que la episiotomía está indicada cuando el descenso del feto se detiene o se prolonga, cuando es necesaria instrumentación (p. ej., uso de fórceps obstétricos) o para acelerar el parto cuando hay signos de sufrimiento fetal.

El cuerpo perineal es la estructura principal que se incide durante una episiotomía mediana (Fig. B6.29A, B). La razón de la incisión mediana es que la cicatriz producida a medida que cicatriza la herida no será muy diferente del tejido fibroso que la rodea. Debido a que la incisión se extiende sólo parcialmente dentro de este tejido fibroso, algunos cirujanos creen que es más probable que la incisión sea autolimitada y resista más desgarros. Sin embargo, cuando se produce un mayor desgarro, éste se dirige hacia el ano y el daño del esfínter o las fístulas anovaginales son posibles secuelas. Estudios recientes indican que las episiotomías medianas se asocian con una mayor incidencia de laceraciones graves, lo que a su vez se asocia con una mayor incidencia de incontinencia a largo plazo, prolapso pélvico y fístulas anovaginales.

Machine Translated by Google

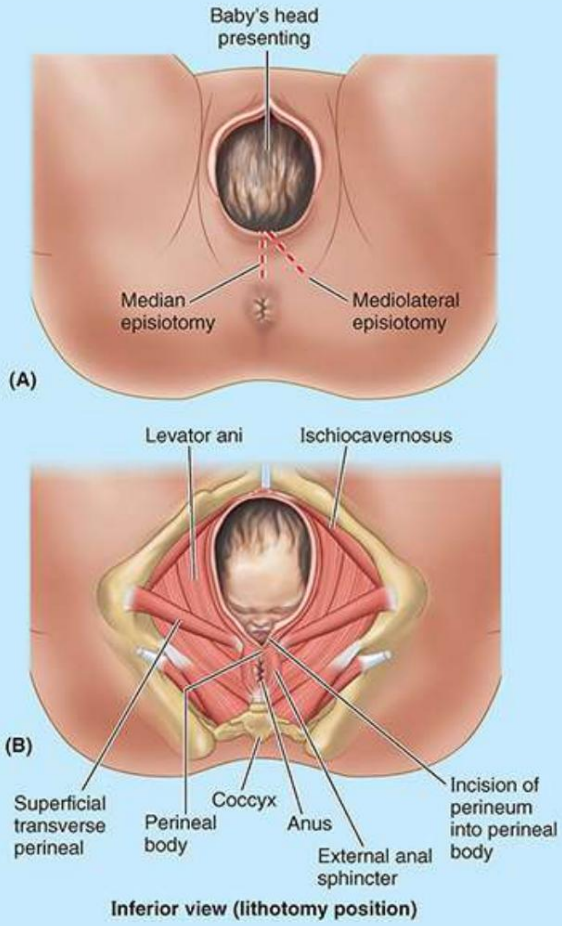

FIGURA B6.29. Episiotomía.

Las episiotomías mediolaterales (fig. B6.29A) parecen dar lugar a una menor incidencia de laceración grave y es menos probable que se asocien con daño a los esfínteres y el canal anales (v . fig. B6.5). La incisión es inicialmente una incisión mediana, que luego gira lateralmente a medida que avanza hacia atrás, rodeando el cuerpo perineal y dirigiendo un mayor desgarro desde el ano.

Rotura de uretra en hombres y extravasación de orina

Las fracturas de la cintura pélvica, especialmente las que resultan de la separación de la sínfisis del pubis y los ligamentos puboprostáticos, a menudo causan una ruptura de la parte intermedia de la uretra. La rotura de esta parte de la uretra provoca la extravasación (escape) de orina y sangre hacia la bolsa perineal profunda (fig. B6.30A); el líquido puede pasar superiormente a través del hiato urogenital y distribuirse extraperitonealmente alrededor de la próstata y la vejiga.

Machine Translated by Google

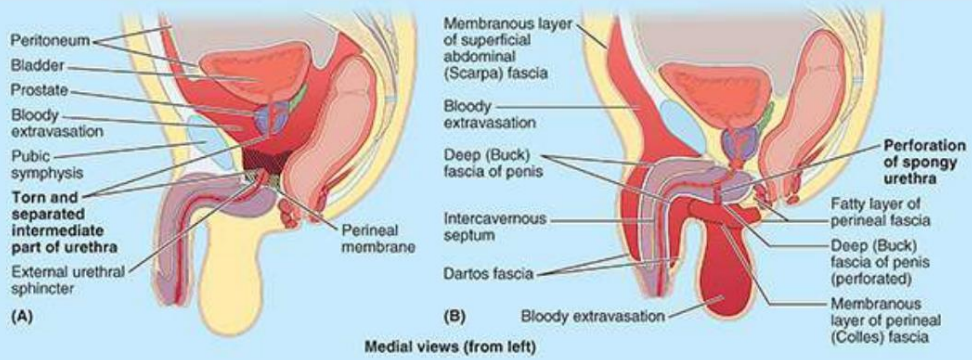

FIGURA B6.30. Rotura uretral con extravasación.

El sitio común de rotura de la uretra esponjosa y extravasación de orina es el bulbo del pene (fig. B6.30B). Esta lesión generalmente resulta de un golpe fuerte en el perineo (lesión a horcajadas), como una caída sobre una viga de metal, o, con menos frecuencia, del paso incorrecto (paso falso) de un catéter o dispositivo transuretral que no logra negociar el ángulo de la uretra en el bulbo del pene. La rotura del cuerpo esponjoso y la uretra esponjosa provoca que la orina pase desde allí (extravasación) hacia el espacio perineal superficial. Las inserciones de la fascia perineal determinan la dirección del flujo de la orina extravasada. La orina puede pasar al tejido conectivo laxo del escroto, alrededor del pene y, hacia arriba, profundamente hasta la capa membranosa de tejido conectivo subcutáneo de la pared abdominal anterior inferior.

La orina no puede penetrar mucho en los muslos porque la capa membranosa de la fascia perineal superficial se mezcla con la fascia lata, envolviendo los músculos del muslo, justo distal al ligamento inguinal. Además, la orina no puede pasar posteriormente al triángulo anal porque las capas superficial y profunda de la fascia perineal se continúan entre sí alrededor de los músculos perineales superficiales y con el borde posterior de la membrana perineal entre ellos. La rotura de un vaso sanguíneo en la bolsa perineal superficial resultante de un traumatismo daría como resultado una contención similar de sangre en la bolsa.

Inanición y prolapso rectal

Los cuerpos grasos de las fosas isquioanales se encuentran entre las últimas reservas de tejido graso que desaparecen con la inanición. En ausencia del soporte que proporciona la grasa isquioanal, el prolapso rectal es relativamente común.

Línea pectinato: un hito clínicamente importante

La línea pectinada (también llamada línea dentada o mucocutánea) es un punto de referencia particularmente importante porque es visible y se aproxima al nivel de cambios anatómicos importantes relacionados con la transición de visceral a parietal (v. fig. 6.59). afectando aspectos tales como los tipos de tumores que se producen y la dirección en la que metastatizan.

Machine Translated by Google

Fisuras anales; Abscesos isquio-anales y perianales

En ocasiones, las fosas isquioanales son sitios de infección, lo que puede dar lugar a la formación de abscesos isquioanales (fig. B6.31A). Estas acumulaciones de pus son dolorosas. Las infecciones pueden llegar a las fosas isquioanales de varias formas:

• Después de criptitis (inflamación de los senos anales) • Extensión de un absceso pelvirrectal • Después de un desgarro en la membrana mucosa anal • De una herida penetrante en la región anal

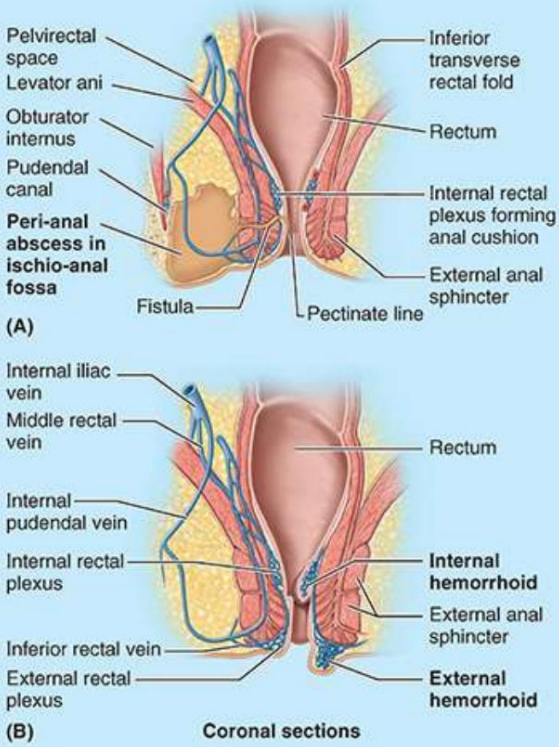

FIGURA B6.31. Hemorroides.

Los signos diagnósticos de un absceso isquioanal son plenitud y sensibilidad entre el ano y la tuberosidad isquiática. Un absceso perianal puede romperse espontáneamente y abrirse hacia el canal anal, el recto o la piel perianal. Debido a que las fosas isquioanales se comunican posteriormente a través del espacio postanal profundo, un absceso en una fosa puede extenderse a la otra y formar un absceso semicircular en "forma de herradura" alrededor de la cara posterior del canal anal.

En personas con estreñimiento crónico, las válvulas anales y la mucosa pueden resultar desgarradas por las heces duras. Una fisura anal (lesión en forma de hendidura) generalmente se ubica en la línea media posterior, por debajo de las válvulas anales. Es doloroso porque esta región está inervada por fibras sensoriales de los nervios rectales inferiores. Un absceso perianal puede seguir a la infección de una fisura anal, y la infección puede extenderse a las fosas isquioanales y formar abscesos isquioanales o extenderse hacia la pelvis.

Machine Translated by Google

y formar un absceso pelvirrectal.

Una fístula anal puede resultar de la propagación de una infección anal y criptitis. (inflamación del seno anal). Un extremo de este canal anormal (fístula) se abre hacia el canal anal y el otro extremo se abre hacia un absceso en la fosa isquioanal o hacia la piel perianal.

Hemorroides

Las hemorroides internas (almorranas) son prolapsos de la mucosa rectal (más específicamente de las “almohadillas anales”) que contienen las venas normalmente dilatadas del plexo venoso rectal interno (fig. B6.31B). Las hemorroides internas son el resultado de una rotura de la muscularis mucosae, una capa de músculo liso profunda en la mucosa. Las hemorroides internas que prolapsan hacia o a través del canal anal a menudo son comprimidas por los esfínteres contraídos, impidiendo el flujo sanguíneo. Como resultado, tienden a estrangularse y ulcerarse. Debido a la presencia de abundantes anastomosis arteriovenosas, el sangrado de las hemorroides internas es característico de color rojo brillante. La práctica actual es tratar únicamente las hemorroides internas ulceradas y prolapsadas. Las hemorroides externas son trombosis (coágulos de sangre) en las venas del plexo venoso rectal externo y están cubiertas por piel. Los factores predisponentes a las hemorroides incluyen el embarazo, el estreñimiento crónico, estar sentado durante mucho tiempo en el baño y hacer esfuerzos, y cualquier trastorno que impida el retorno venoso, incluido el aumento de la presión intraabdominal.

Las anastomosis entre las venas rectales superior, media e inferior se forman clínicamente. Comunicaciones importantes entre el sistema venoso portal y el sistema venoso sistémico (ver Fig. 5.75A). La vena rectal superior drena en la vena mesentérica inferior, mientras que las venas rectales media e inferior drenan a través del sistema sistémico en la vena cava inferior. Cualquier aumento anormal de la presión en el sistema portal sin válvulas o en las venas del tronco puede causar agrandamiento de las venas rectales superiores, lo que resulta en un aumento del flujo sanguíneo o estasis en el plexo venoso rectal interno. En la hipertensión portal que se produce en relación con la cirrosis hepática, la anastomosis portocava entre las venas rectales superior, media e inferior, junto con las anastomosis portocava en otros lugares, pueden volverse varicosas. Es importante señalar que las venas de los plexos rectales normalmente aparecen varicosas (dilatadas y tortuosas), incluso en los recién nacidos, y que las hemorroides internas ocurren con mayor frecuencia en ausencia de hipertensión portal.

Respecto al dolor y tratamiento de las hemorroides, es importante señalar que el canal anal superior a la línea pectinada es visceral; por tanto, está inervado por fibras dolorosas aferentes viscerales, de modo que una incisión o inserción de una aguja en esta región es indolora. Las hemorroides internas no son dolorosas y pueden tratarse sin anestesia. Inferior a la línea pectinada, el canal anal es somático y está irrigado por los nervios anales (rectales) inferiores que contienen fibras sensoriales somáticas. Por tanto, es sensible a estímulos dolorosos (p. ej., al pinchazo de una aguja hipodérmica). Las hemorroides externas pueden ser dolorosas pero suelen resolverse en unos pocos días.

Incontinencia anorrectal

LGRAWANY
Machine Translated by Google

El estiramiento de los nervios pudendos durante un parto traumático puede provocar daño al nervio pudendo e incontinencia anorrectal.

Conclusión: perineo y región perineal

El perineo es el compartimento en forma de diamante limitado periféricamente por la salida pélvica osteofibrosa y profundamente (superiormente) por el diafragma pélvico. ■ La superficie El área que recubre este compartimento es la región perineal. ■ El triángulo urogenital (UG) (anteriormente) y el triángulo anal (posteriormente) que juntos forman esta área en forma de diamante se encuentran en ángulos entre sí. ■ Los planos de intersección de los triángulos definen la línea transversal (que se extiende entre las tuberosidades isquiáticas) que es la base de cada triángulo. ■ A nivel central, el El triángulo UG está perforado por la uretra y, en las mujeres, por la vagina. ■ El triángulo anal Está perforado por el canal anal. ■ El cuerpo perineal es una masa musculofibrosa entre la UG y las estructuras perforantes anales, en el punto central del perineo.

Triángulo UG: el tejido subcutáneo del triángulo urogenital incluye una capa grasa superficial y una capa membranosa más profunda, la fascia perineal (fascia de Colles), que son continúa con las capas correspondientes de la pared abdominal anterior inferior. ■ En las mujeres, la capa de grasa es gruesa dentro del monte de Venus y los labios mayores, pero en los hombres es reemplazada por el músculo dartos liso en el pene y el escroto. ■ La fascia perineal se limita al triángulo UG y se fusiona con la fascia profunda en el borde posterior (base) del triángulo. ■ En los hombres, esta capa se extiende hasta el pene y el escroto, donde está estrechamente asociado con la piel suelta y móvil de estas estructuras. ■ La membrana perineal plana divide el triángulo urogenital del perineo en superficial y profundo.

bolsas perineales. ■ La bolsa perineal superficial se encuentra entre la capa membranosa de tejido subcutáneo del perineo y la membrana perineal y está limitada lateralmente por las ramas isquiopubianas. ■ La bolsa perineal profunda se encuentra entre la membrana perineal y la fascia inferior del diafragma pélvico y está limitada lateralmente por la fascia obturadora. ■ La bolsa perineal superficial contiene los cuerpos eréctiles de los genitales externos y los músculos asociados, el músculo perineal transverso superficial, los nervios y vasos perineales profundos y, en las mujeres, las glándulas vestibulares mayores. ■ La bolsa profunda incluye los recesos anteriores llenos de grasa de las fosas isquioanales (lateralmente), el músculo perineal profundo y la parte más inferior del esfínter uretral externo, la parte de la uretra que atraviesa la membrana perineal (la uretra intermedia de los hombres). , los nervios dorsales del pene/clítoris y, en los hombres, las glándulas bulbouretrales.

Triángulo anal: las fosas isquioanales son espacios en forma de cuña revestidos de fascia y ocupados

Machine Translated by Google

por cuerpos grasos isquio-anales. ■ Los cuerpos grasos proporcionan un embalaje de soporte que puede comprimirse o apartarse para permitir el descenso temporal y la expansión del canal anal o la vagina para el paso de las heces o del feto. ■ Los cuerpos grasos son atravesados por inferiores neurovasculatura anal/rectal. ■ El canal pudendo es un conducto importante en la pared lateral de la fosa, entre las capas de la fascia obturatriz, para la neurovasculatura que pasa hacia y desde el triángulo UG.

Canal anal: El canal anal es la parte terminal tanto del intestino grueso como del tracto digestivo, siendo el ano la salida externa. ■ El cierre (y por tanto la continencia fecal) se mantiene mediante la acción coordinada de los esfínteres anales internos involuntarios y externos voluntarios. ■ El tono del esfínter interno estimulado por el sistema simpático mantiene el cierre, excepto durante el llenado de la ampolla rectal y cuando se inhibe durante una contracción peristáltica del recto estimulada por el sistema parasimpático. ■ Durante estos momentos, el cierre se mantiene (a menos que se permita la defecación) mediante contracción voluntaria.

del puborrectal y del esfínter anal externo. ■Internamente, la línea pectinada demarca la transición del suministro y drenaje neurovascular visceral al somático. ■ El canal anal está rodeado por plexos venosos superficiales y profundos, cuyas venas normalmente tienen un aspecto varicoso. ■ Los trombos en el plexo superficial y el prolapso mucoso, incluidas porciones del plexo profundo, constituyen hemorroides externas dolorosas e internas insensibles, respectivamente.

Triángulo urogenital masculino

El triángulo urogenital masculino incluye los genitales externos y los músculos perineales. Los genitales externos masculinos incluyen la uretra distal, el escroto y el pene.

URETRA DISTAL MASCULINA

La uretra masculina se subdivide en cuatro partes: intramural (preprostática), prostática, intermedia y esponjosa. Las partes intramural y prostática se describen junto con la pelvis (anteriormente en este capítulo). En la tabla 6.6 se proporcionan y comparan detalles sobre las cuatro partes de la uretra masculina .

La parte intermedia (membranosa) de la uretra comienza en el vértice de la próstata y Atraviesa la bolsa perineal profunda, rodeada por el esfínter uretral externo. Luego penetra la membrana perineal y termina cuando la uretra ingresa al bulbo del pene (fig. 6.60). Posterolateral a esta parte de la uretra se encuentran las pequeñas glándulas bulbouretrales y sus delgados conductos, que se abren hacia la parte proximal de la uretra esponjosa en el bulbo del pene.

Machine Translated by Google

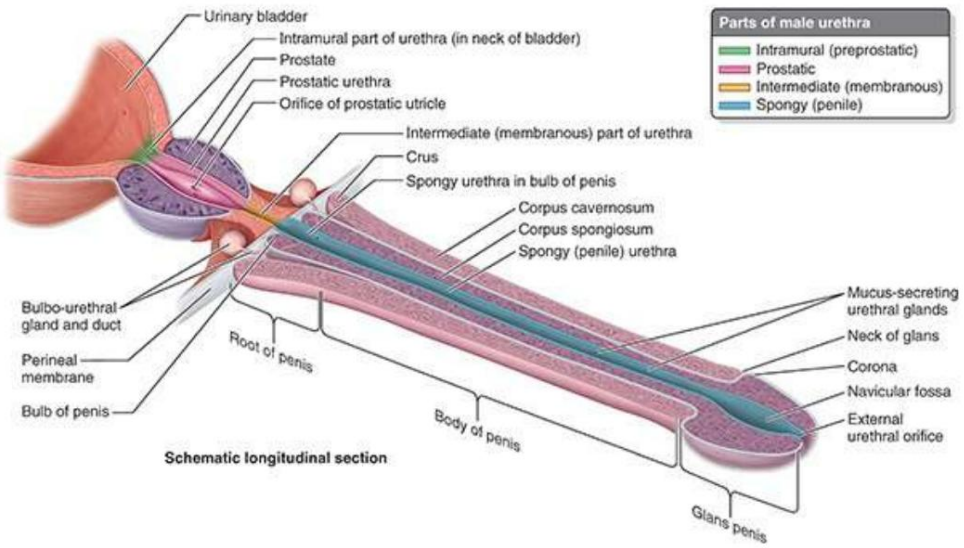

FIGURA 6.60. Uretra masculina y estructuras asociadas. La uretra tiene cuatro partes: la parte vesicular (en el cuello de la vejiga), la uretra prostática, la parte intermedia (uretra membranosa) y la uretra esponjosa (cavernosa). Los conductos de las glándulas bulbouretrales desembocan en la parte proximal de la uretra esponjosa. La uretra no es uniforme en su calibre: el orificio uretral externo y la parte intermedia son los más estrechos. Intentar acercarse lo más posible a esta posición de "línea recta" facilita el paso de un catéter u otro dispositivo transuretral.

La uretra esponjosa (pene) comienza en el extremo distal de la parte intermedia de la uretra y termina en el orificio uretral externo masculino, que es ligeramente más estrecho que cualquiera de las otras partes de la uretra. La luz de la uretra esponjosa tiene aproximadamente 5 mm de diámetro; sin embargo, se expande en el bulbo del pene para formar la fosa intrabulbar y en el glande para formar la fosa navicular. A cada lado, los conductos delgados de las glándulas bulbouretrales desembocan en la parte proximal de la uretra esponjosa; los orificios de estos conductos son extremadamente pequeños.
También hay muchas aberturas diminutas de los conductos de las glándulas uretrales secretoras de moco hacia la uretra esponjosa.

Irrigación arterial de la uretra masculina distal. El riego arterial de las partes intermedia y esponjosa de la uretra proviene de ramas de la arteria dorsal del pene (véanse figuras 6.52C y 6.58; tabla 6.8).

Drenaje venoso y linfático de la uretra masculina distal. Las venas acompañan a las arterias y tienen nombres similares. Los vasos linfáticos de la parte intermedia de la uretra drenan principalmente hacia los ganglios linfáticos ilíacos internos (tabla 6.7; ver Fig. 6.65), mientras que la mayoría de los vasos de la uretra esponjosa pasan a los ganglios linfáticos inguinales profundos, pero algo de linfa pasa a los ganglios linfáticos ilíacos externos. nodos.

Inervación de la uretra masculina distal. La inervación de la parte intermedia de la uretra es la misma que la de la parte prostática: inervación autónoma (eferente) a través del plexo nervioso prostático, que surge del plexo hipogástrico inferior. La inervación simpática proviene de los niveles de la médula espinal lumbar a través de los nervios esplácnicos lumbares, y la inervación parasimpática proviene de los niveles sacros a través de los nervios esplácnicos pélvicos. Las fibras aferentes viscerales siguen a las fibras parasimpáticas en sentido retrógrado hasta los ganglios sensoriales espinales sacros. El nervio dorsal del pene, una rama del nervio pudendo, proporciona inervación somática de la parte esponjosa de la uretra (v. fig. 6.57).

Machine Translated by Google

ESCROTO

El escroto es un saco fibromuscular cutáneo que contiene los testículos y las estructuras asociadas. Está situado posteroinferior al pene e inferior a la sínfisis púbica. La formación embrionaria bilateral del escroto está indicada por el rafe escrotal en la línea media (fig. 6.61A, E), que se continúa en la superficie ventral del pene con el rafe peneano y posteriormente a lo largo de la línea media del perineo con el rafe perineal. . Internamente, por debajo del rafe escrotal, el escroto se divide en dos compartimentos, uno para cada testículo, mediante una prolongación de la fascia dartos, el tabique del escroto (v . fig. 6.53F). Los testículos y los epidídimos y sus cubiertas se describen junto con el abdomen (consulte el Capítulo 5, Abdomen).

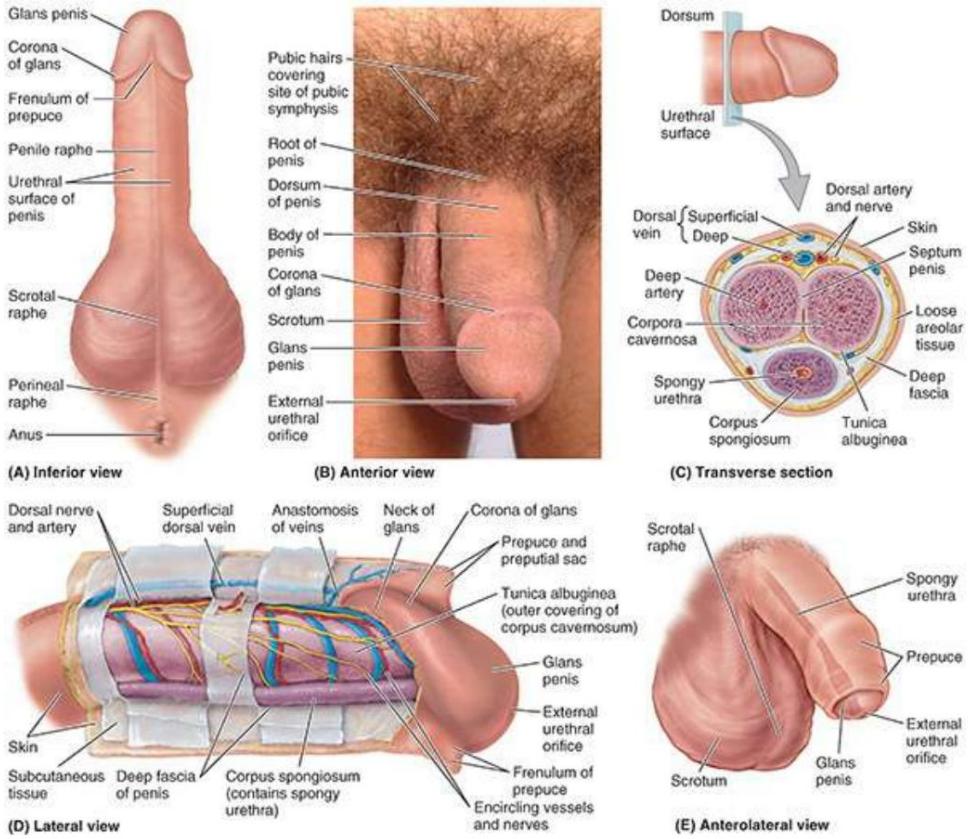

FIGURA 6.61. Pene y escroto. A. Superficie uretral del pene circuncidado. La uretra esponjosa se encuentra profunda al rafe cutáneo del pene. El escroto está dividido en mitades derecha e izquierda por el rafe escrotal cutáneo, que se continúa con los rafes peneano y perineal. B. Dorso del pene circuncidado y superficie anterior del escroto. El pene consta de raíz, cuerpo y glande. C. Cuerpos cavernosos y un cuerpo esponjoso. D. Disección. La piel del pene se extiende distalmente como el prepucio, superponiéndose al cuello y la corona del glande. E. Pene no circuncidado. Compárese con el pene circuncidado en las partes A y B.

Irrigación arterial del escroto. Las arterias escrotales anteriores, ramas terminales de las arterias pudendas externas (de la arteria femoral), irrigan la cara anterior del escroto. Las arterias escrotales posteriores, ramas terminales de las ramas perineales superficiales de las arterias pudendas internas, irrigan la cara posterior (v. fig. 6.58A; tabla 6.8). El escroto también recibe ramas de las arterias cremastéricas (ramas de las arterias epigástricas inferiores).

LGRAWANY
Machine Translated by Google

Drenaje Venoso y Linfático del Escroto. Las venas escrotales acompañan a las arterias y comparten el mismo nombre pero drenan principalmente a las venas pudendos externas. Los vasos linfáticos desde el escroto transportan linfa a los ganglios linfáticos inguinales superficiales (consulte la tabla 6.6).

Inervación del escroto. La cara anterior del escroto está irrigada por derivados del Plexo lumbar: nervios escrotales anteriores, derivados del nervio ilioinguinal, y la rama genital del nervio genitofemoral (ver tabla 6.10). La cara posterior del escroto está inervada por derivados del plexo sacro: nervios escrotales posteriores, ramas de las ramas perineales superficiales del nervio pudendo y la rama perineal del nervio cutáneo posterior del muslo (figs. 6.57 y 6.62A; véase Figura 6.64). Las fibras simpáticas transportadas por estos nervios ayudan en la termorregulación de los testículos, estimulando la contracción del músculo dartos liso en respuesta al frío o estimulando las glándulas sudoríparas escrotales mientras inhiben la contracción del músculo dartos en respuesta al calor excesivo.

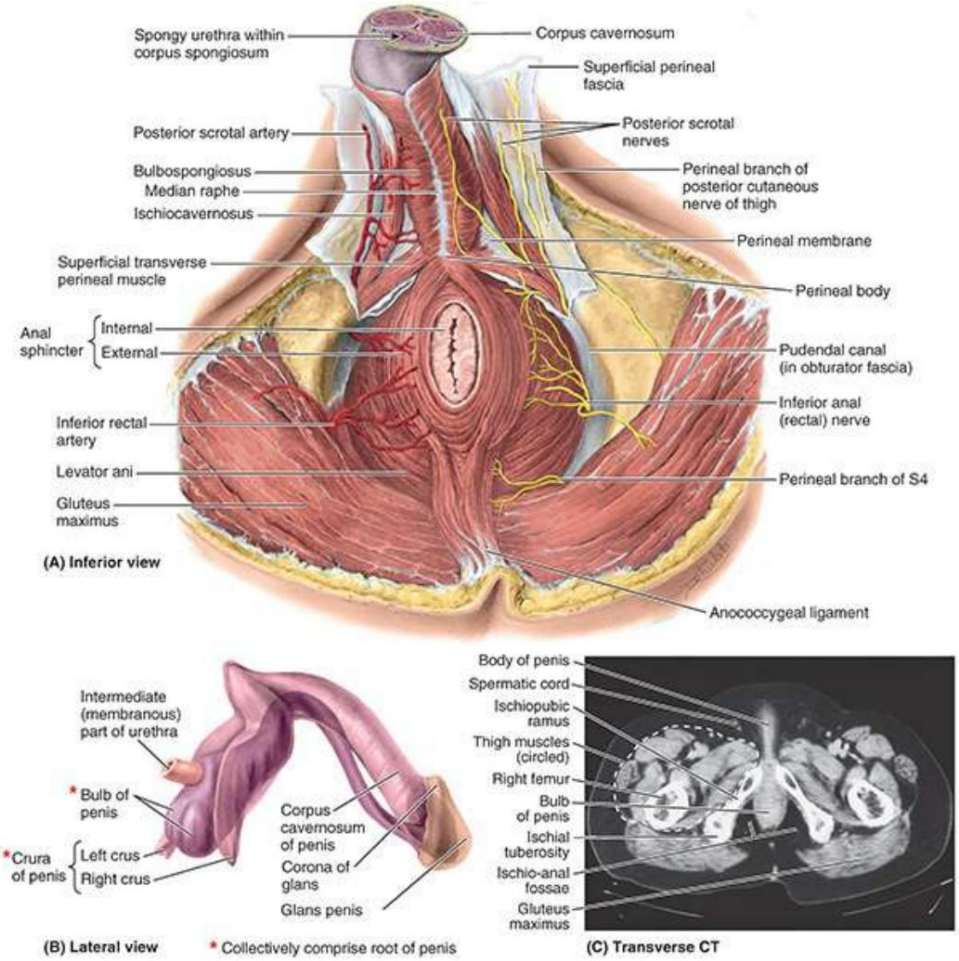

FIGURA 6.62. Perineo masculino y estructura del pene. A. Disección. El canal anal está rodeado por el esfínter anal externo, con una fosa isquioanal a cada lado. El nervio anal (rectal) inferior se ramifica desde el nervio pudendo en la entrada del canal pudendo y, con la rama perineal de S4, irriga el esfínter anal externo. B. Estructura del pene. El cuerpo esponjoso se ha separado de los cuerpos cavernosos. Se conservan las flexiones naturales del pene. El glande encaja como una gorra sobre los extremos romos de los cuerpos cavernosos. C. Tomografía computarizada a nivel de la bolsa superficial de un varón.

Machine Translated by Google

PENE

El pene es el órgano copulador masculino y, al conducir la uretra, proporciona la salida común para la orina y el semen (figs. 6.60, 6.61 y 6.62). El pene consta de raíz, cuerpo y glande. Se compone de tres cuerpos cavernosos cilíndricos de tejido eréctil: los cuerpos cavernosos pares dorsalmente y el cuerpo esponjoso único ventralmente. En posición anatómica, el pene está erecto; cuando el pene está flácido, su dorso se dirige hacia delante. Cada cuerpo cavernoso tiene una cubierta o cápsula fibrosa exterior, la túnica albugínea (fig. 6.61C). Superficial a la cubierta exterior se encuentra la fascia profunda del pene (fascia de Buck), la continuación de la fascia perineal profunda que forma una fuerte cubierta membranosa para los cuerpos cavernosos y el cuerpo esponjoso, uniéndolos (fig. 6.61C, D). El cuerpo esponjoso contiene la uretra esponjosa. Los cuerpos cavernosos están fusionados entre sí en el plano medio, excepto en la parte posterior, donde se separan para formar los pilares del pene (figs. 6.60 y 6.62B). Internamente, el tejido cavernoso de los cuerpos está separado (normalmente de forma incompleta) por el tabique del pene (fig. 6.61C).

La raíz del pene, la parte adjunta, consta de los pilares, el bulbo y el isquiocavernoso y músculos bulboesponjosos (figs. 6.60 y 6.62A, B). La raíz se encuentra en la bolsa perineal superficial, entre la membrana perineal en la parte superior y la fascia perineal profunda en la parte inferior (v. fig. 6.53B, D). Los pilares y el bulbo del pene están formados por tejido eréctil. Cada pilar está unido a la parte inferior de la superficie interna de la rama isquiática correspondiente (ver Fig. 6.52D), anterior a la tuberosidad isquiática. La parte posterior agrandada del bulbo del pene es penetrada hacia arriba por la uretra, continuando desde su parte intermedia (figs. 6.60 y 6.62B).

El cuerpo del pene es la parte libre y pendular que se suspende de la sínfisis púbica. A excepción de unas pocas fibras del músculo bulboesponjoso cerca de la raíz del pene y el músculo isquiocavernoso que abraza los pilares, el cuerpo del pene no tiene músculos (fig. 6.62).

El pene está formado por piel fina, tejido conjuntivo, vasos sanguíneos y linfáticos, fascia, cuerpos cavernosos y cuerpo esponjoso que contiene la uretra esponjosa (fig. 6.61C). Distalmente, el cuerpo esponjoso se expande para formar el glande cónico o cabeza del pene (figs. 6.61A, B, D y 6.62B). El margen del glande se proyecta más allá de los extremos de los cuerpos cavernosos para formar la corona del glande. La corona sobresale de una constricción con ranura oblicua, el cuello del glande, que separa el glande del cuerpo del pene. La abertura en forma de hendidura de la uretra esponjosa, el orificio uretral externo (meato), está cerca de la punta del glande.

La piel del pene es delgada, tiene una pigmentación oscura en relación con la piel adyacente y está conectada a la túnica albugínea mediante tejido conectivo laxo. En el cuello del glande, la piel y la fascia del pene se prolongan como una doble capa de piel, el prepucio (prepucio), que en los varones no circuncidados cubre el glande en extensión variable (fig. 6.61E). El frenillo del prepucio es un pliegue mediano que pasa desde la capa profunda del prepucio hasta la superficie uretral del glande (fig. 6.61A, D).

El ligamento suspensorio del pene es una condensación de fascia profunda que surge de la superficie anterior de la sínfisis púbica (fig. 6.63). El ligamento pasa hacia abajo y se divide para

GRAWANY
Machine Translated by Google

Forme un cabestrillo que se fija a la fascia profunda del pene en la unión de su raíz y su cuerpo. Las fibras del ligamento suspensorio son cortas y tensas y anclan los cuerpos eréctiles del pene a la sínfisis púbica.

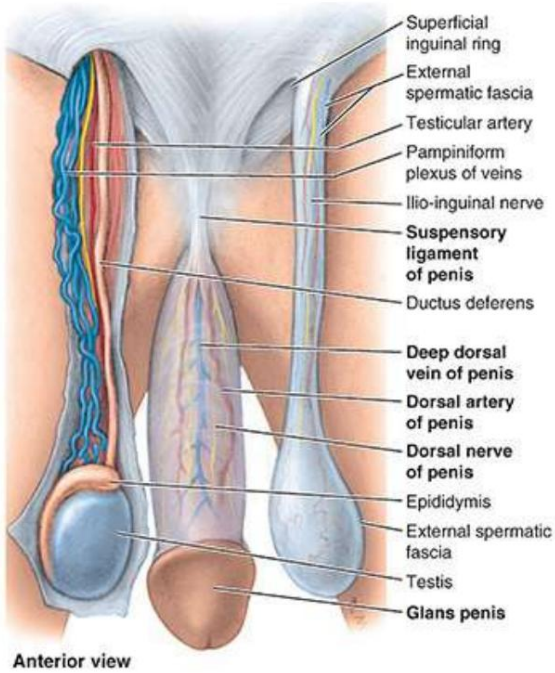

FIGURA 6.63. Vasos y nervios en el dorso del pene y contenido del cordón espermático. Se ha eliminado la piel del pene y del escroto. También se ha eliminado la fascia superficial (dartos) que cubre el pene para exponer la vena dorsal profunda en la línea media, flanqueada por arterias y nervios dorsales bilaterales.

El ligamento fundiforme del pene es una masa irregular o condensación de colágeno y fibras elásticas del tejido subcutáneo que desciende en la línea media desde la línea alba anterior a la sínfisis púbica (v . fig. 6.53F). El ligamento se divide para rodear el pene y luego se une y se mezcla inferiormente con la fascia dartos formando el tabique escrotal. Las fibras del ligamento fundiforme son relativamente largas y laxas y se encuentran superficiales (anteriores) al ligamento suspensorio.

Irrigación arterial del pene. El pene recibe irrigación principalmente de ramas de las arterias pudendos internas (v . fig. 6.58A; tabla 6.8):

• Las arterias dorsales del pene corren a cada lado de la vena dorsal profunda en el surco dorsal. entre los cuerpos cavernosos (figs. 6.61C, D y 6.63), que irriga el tejido fibroso que rodea los cuerpos cavernosos, el cuerpo esponjoso y la uretra esponjosa, y la piel del pene. • Las arterias profundas del pene perforan los pilares proximalmente y discurren distalmente cerca del centro de los cuerpos cavernosos, suministrando tejido eréctil a estas estructuras (fig. 6.61C; véase la fig. 6.58A).
• Las arterias del bulbo del pene irrigan la parte posterior (bulbosa) del cuerpo. esponjoso y la uretra en su interior, así como la glándula bulbouretral (v. fig. 6.58A).

Además, las ramas superficiales y profundas de las arterias pudendas externas irrigan el

Machine Translated by Google

piel del pene, anastomosándose con ramas de las arterias pudendos internas.

Las arterias profundas del pene son los vasos principales que irrigan los espacios cavernosos del tejido eréctil de los cuerpos cavernosos y, por lo tanto, participan en la erección del pene. Emiten numerosas ramas que se abren directamente a los espacios cavernosos. Cuando el pene está flácido, estas arterias se enrollan, restringiendo el flujo sanguíneo; se llaman arterias helicinas del pene (G. helix, una espiral).

Drenaje Venoso del Pene. La sangre de los espacios cavernosos se drena mediante un plexo venoso que se une a la vena dorsal profunda del pene en la fascia profunda (figs. 6.61C y 6.63). Esta vena pasa entre las láminas del ligamento suspensorio del pene, por debajo del ligamento púbico inferior y por delante de la membrana perineal, para entrar en la pelvis, donde drena en el plexo venoso prostático. La sangre de la piel y el tejido subcutáneo del pene drena hacia las venas dorsales superficiales, que a su vez drenan hacia la vena pudenda externa superficial. Algo de sangre también pasa a la vena pudenda interna.

Inervación del pene. Los nervios derivan de los segmentos S2-S4 de la médula espinal y de los ganglios espinales y pasan a través de los nervios pélvico esplácnico y pudendo, respectivamente (fig. 6.64). La inervación sensorial y simpática la proporciona principalmente el nervio dorsal del pene, una rama terminal del nervio pudendo, que surge en el canal pudendo y pasa anteriormente hacia la bolsa perineal profunda. Luego discurre hasta el dorso del pene, donde discurre lateral a la arteria dorsal (figs. 6.61C y 6.63). Irriga tanto la piel como el glande del pene. El pene está provisto de una gran variedad de terminaciones nerviosas sensoriales, especialmente el glande. Las ramas del nervio ilioinguinal irrigan la piel en la raíz del pene. Los nervios cavernosos, que transportan fibras parasimpáticas independientemente del plexo nervioso prostático, inervan las arterias helicinas del tejido eréctil.

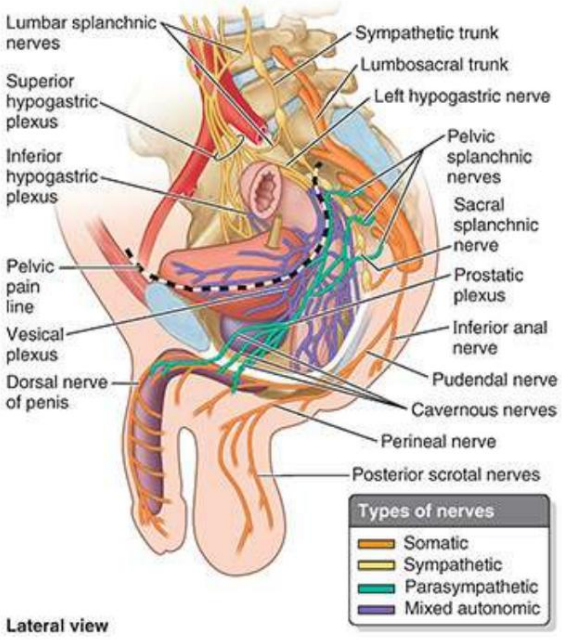

FIGURA 6.64. Nervios del perineo. El nervio pudendo transporta la mayoría de las fibras motoras sensitivas, simpáticas y somáticas al perineo. Aunque se originan en los mismos segmentos de la médula espinal de los que deriva el nervio pudendo, las fibras parasimpáticas de los nervios cavernosos discurren independientemente del nervio pudendo. Con el

LGRAWANY
Machine Translated by Google

A excepción de los nervios cavernosos, las fibras parasimpáticas no se encuentran fuera de la cabeza, el cuello o las cavidades del tronco. Los nervios cavernosos surgen del plexo prostático en los hombres y del plexo vesical en las mujeres. Terminan en las anastomosis arteriovenosas y las arterias helicinas de los cuerpos eréctiles que, cuando se estimulan, producen la erección del pene o la ingurgitación del clítoris y el bulbo vestibular en las mujeres.

DRENAJE LINFÁTICO DEL PERINEO MASCULINO

La linfa de la piel de todas las partes del perineo, incluida la piel sin pelo situada por debajo de la línea pectinada del anorrecto pero excluyendo el glande, drena hacia los ganglios inguinales superficiales (fig. 6.65).

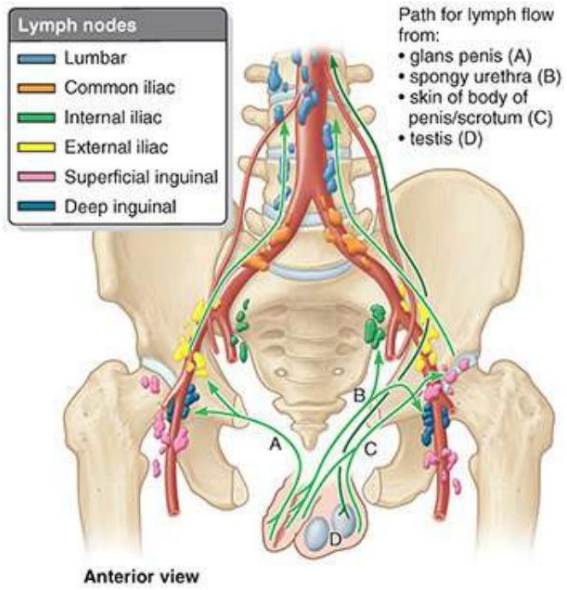

FIGURA 6.65. Drenaje linfático del triángulo urogenital masculino: pene, uretra esponjosa, escroto y testículo. Flechas, dirección del flujo linfático hacia los ganglios linfáticos.

Como reflejo de su origen abdominal, la linfa de los testículos sigue una ruta, independiente de la drenaje escrotal, a lo largo de las venas testiculares hasta la porción intermesentérica de los ganglios linfáticos lumbares (cavos/aórticos) y preaórticos.

El drenaje linfático de las partes intermedia y proximal de la uretra y los cuerpos cavernosos drena hacia los ganglios linfáticos ilíacos internos, mientras que la mayoría de los vasos de la uretra esponjosa distal y el glande pasan a los ganglios inguinales profundos, pero algo de linfa pasa a los ganglios inguinales externos.

MÚSCULOS PERINEALES DEL MASCULINO

Los músculos perineales superficiales, ubicados en la bolsa perineal superficial, incluyen los músculos perineal transverso superficial, bulboesponjoso e isquiocavernoso (figs. 6.62A y 6.66). En las tablas 6.9 y 6.10 se proporcionan detalles sobre las inserciones, inervación y acciones de estos músculos .

Machine Translated by Google

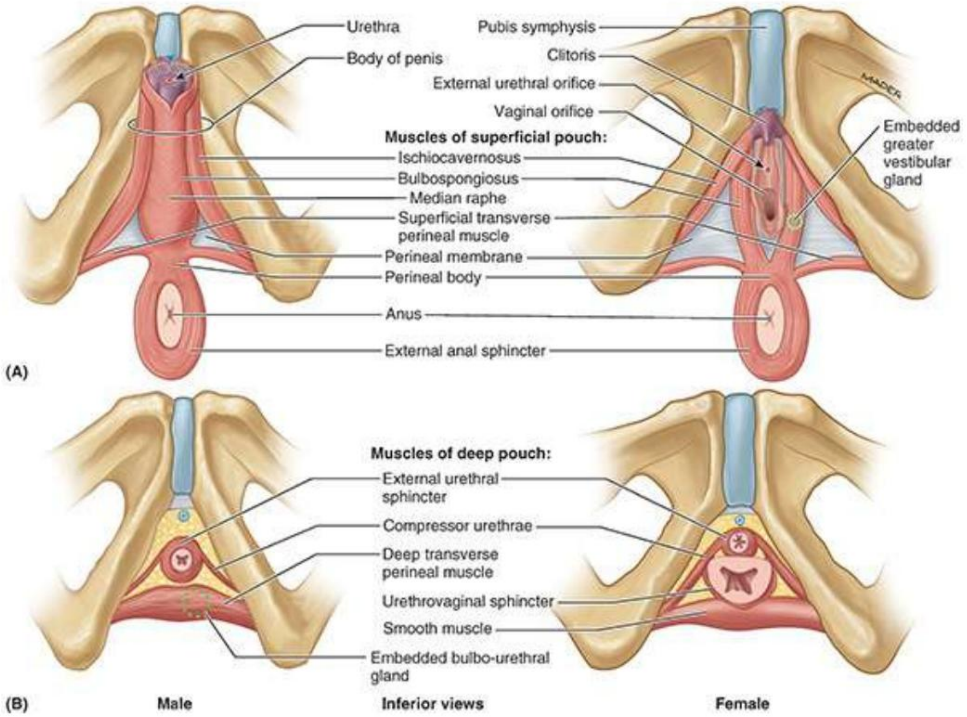

FIGURA 6.66. Músculos del perineo. A. Músculos de la bolsa perineal superficial. B. Músculos de la bolsa perineal profunda.

TABLA 6.9. MÚSCULOS DEL PERINEO

Músculo	Origen	Curso y Distribución	Acción principal de inervación	
Esfínter anal externo	Piel y fascia que rodean el ano; cóccix a través del ligamento anococcígeo	Pasa alrededor de las caras laterales del canal anal, inserción en el cuerpo perineal.	Anal inferior (rectal) nervio, una rama del nervio pudendo (S2–T4)	Contrae el canal anal durante el peristaltismo, resistiéndose a la defecación; Soporta y fija el cuerpo perineal y el suelo pélvico.
Bulbospongiosus	Macho: rafe mediano en la superficie ventral del bulbo de pene; cuerpo perineal	Masculino: rodea las caras laterales del bulbo del pene y la parte más proximal del cuerpo del pene, insertándose en la membrana perineal, la cara dorsal del cuerpo esponjoso y los cuerpos cavernosos y la fascia del bulbo del pene.	Muscular rama (profunda) de perineal nervio, una rama de nervio pudendo (S2–T4)	Masculino: sostiene y fija el cuerpo perineal/ suelo pélvico; comprime el bulbo del pene para expulsar las últimas gotas de orina/ semen; Ayuda a la erección comprimiendo el flujo de salida a través de la vena perineal profunda y empujando la sangre desde el bulbo hacia el cuerpo del pene.
	Femenino: cuerpo perineal	Femenino: pasa a cada lado de la parte inferior de la vagina y encierra el bulbo y la glándula vestibular mayor; Se inserta en el arco púbico y la fascia de los cuerpos cavernosos del clítoris.		Mujer: sostiene y fija el cuerpo perineal/suelo pélvico; “esfínter” de la vagina; ayuda a la erección del clítoris (y quizás del bulbo del vestíbulo); comprime la glándula vestibular mayor
Isquiocavernoso	Superficie interna de la rama isquiopúbica y la isquiática tuberosidad	Abraza el pilar del pene o el clítoris, insertándose en las caras inferior y medial del pilar y en la membrana perineal medial.	Muscular rama (profunda) de perineal	Mantiene la erección del pene o del clítoris comprimiendo las venas de salida y empujando la sangre desde la raíz del pene o del clítoris hacia el cuerpo del pene o

LGRAWANY
Machine Translated by Google

		a crus	nervio, una rama de	clítoris
transversal superficial músculo perineal		Pasa a lo largo de la cara inferior del borde posterior de la membrana perineal hasta el cuerpo perineal.	nervio pudendo (S2–T4)	Soporta y fija el cuerpo perineal/ suelo pélvico para soportar las vísceras abdominopélvicas y resistir el aumento de la presión intraabdominal.
Músculo perineal transverso profundo		Pasa a lo largo de la cara superior del borde posterior de la membrana perineal hasta el cuerpo perineal y el esfínter anal externo; en las mujeres, a menudo reemplazado por músculo liso que se fusiona con el cuerpo perineal		
Externo uretral esfínter	(Solo porción de uretra del compresor)	Rodea la uretra por encima de la membrana perineal; en los hombres, también asciende por la cara anterior de la próstata; En las mujeres, algunas fibras también encierran la vagina (esfínter uretrovaginal).	Nervio dorsal del pene o clítoris, el terminal rama de el nervio pudendo (S2–T4)	Comprime la uretra para mantener la continencia urinaria; En las mujeres, la porción del esfínter uretrovaginal también comprime la vagina.

TABLA 6.10. NERVIOS DEL PERINEO

Nervio	Origen	Curso	Distribución
labios anteriores nervios (♀); escroto anterior nervios (♂)	Parte terminal del nervio ilioinguinal (L1)	Surgen cuando ilio-inguinal sale del anillo inguinal superficial; pasa anterior e inferiormente	En las mujeres, sensorial del monte de Venus y de la parte anterior del labio mayor; en los hombres, sensitiva a la región púbica, la piel del pene proximal y la cara anterior del escroto y el muslo adyacente
rama genital de genitofemoral nervio	genitofemoral nervio (L1 y L2)	Emerge a través o cerca del anillo inguinal superficial.	En las mujeres, sensorial de los labios mayores anteriores; en los hombres, motor al músculo cremáster, sensitivo a la cara anterior del escroto y muslo adyacente
rama perineal del nervio cutáneo posterior del muslo	Posterior cutáneo nervio del muslo (T1-T3)	Surge profundo al borde inferior del glúteo mayor; Pasa medialmente sobre el ligamento sacrotuberoso hasta la rama isquiopúbica paralela.	Sensorial del perineo lateral (labios mayores en ♀, escroto en ♂), surco genitofemoral y muslo medial superior; Puede superponerse a las partes laterales del perineo irrigadas por el pudendo. nervio
cluneal inferior nervios	Posterior cutáneo nervio del muslo (T1-T3)	Surgen profundamente y emergen del borde inferior del glúteo mayor, ascendiendo en el tejido subcutáneo.	Piel de la región glútea inferior e inferolateral (nalgas): pliegue glúteo y área superior a él.
Nervio pudendo (T2-T4)	Plexo sacro (ramos anteriores de S2-S4)	Sale de la pelvis a través del agujero ciático mayor, inferior al piriforme; pasa por detrás del ligamento sacroespinoso; Entra en el perineo a través del agujero ciático menor y se divide inmediatamente en ramas al entrar en el canal pudendo.	Motor de los músculos del perineo y sensitivo de la mayor parte de la región perineal a través de sus ramas, los nervios rectal inferior y perineal y el nervio dorsal del clítoris o del pene.
anales inferiores nervio (rectal)	Nervio pudendo (T3-T4)	Pasa medialmente desde el área de la columna isquiática (entrada al canal pudendo), atravesando el cuerpo adiposo isquioanal.	Esfínter anal externo; participa en la inervación de la parte inferior y medial-más parte del elevador del ano (puborrectal);

Machine Translated by Google

			Sensorial al canal anal inferior a la línea pectinada y piel circumanal.
Nervio perineal	Nervio pudendo: surge	cerca de la entrada al canal pudendo, es paralelo al nervio principal hasta el final del canal y luego pasa medialmente.	Se divide en ramas superficial y profunda, el nervio labial posterior o escrotal y el nervio perineal profundo.
Nervios labiales posteriores (♀), nervios escrotales posteriores (♂)	terminales superficiales rama de nervio perineal	Surgen en el extremo anterior (terminal) del canal pudendo y pasan medial y superficialmente.	En las mujeres, los labios menores y todos los labios mayores excepto los anteriores; en los hombres, cara posterior del escroto
perineal profundo nervio	Rama terminal profunda de nervio perineal	Nace en el extremo anterior (terminal) del canal pudendo y pasa medialmente y luego profundamente en la bolsa perineal superficial.	Motor de los músculos de la bolsa perineal superficial (isquiocavernoso, bulboesponjoso y músculos perineales superficiales); en mujeres, sensorial al vestíbulo de la vagina y a la parte inferior de la vagina

Los músculos perineales transversos superficiales y los músculos bulboesponjosos se unen al esfínter anal externo para unirse centralmente al cuerpo perineal. Cruzan la salida pélvica como vigas que se cruzan, sosteniendo el cuerpo perineal para ayudar al diafragma pélvico a sostener las vísceras pélvicas. La contracción simultánea de los músculos perineales superficiales (más el músculo perineal transverso profundo) durante la erección del pene proporciona una base más firme para el pene.

Los músculos bulboesponjosos forman un constrictor que comprime el bulbo del pene y el cuerpo esponjoso, ayudando así a vaciar la uretra esponjosa de orina y/o semen residual. Las fibras anteriores del bulboesponjoso, que rodean la parte más proximal del cuerpo del pene, también ayudan a la erección al aumentar la presión sobre el tejido eréctil en la raíz del pene (fig. 6.62A). Al mismo tiempo, también comprimen la vena dorsal profunda del pene, impidiendo el drenaje venoso de los espacios cavernosos y ayudando a promover el agrandamiento y la turgencia del pene.

Los músculos isquiocavernosos rodean los pilares de la raíz del pene. fuerzan la sangre desde los espacios cavernosos de los pilares hasta las partes distales de los cuerpos cavernosos, lo que aumenta la turgencia (distensión firme) del pene durante la erección. La contracción de los músculos isquiocavernosos también comprime los afluentes de la vena dorsal profunda del pene que salen de la base del pene, restringiendo así el flujo venoso del pene y ayudando a mantener la erección.

Debido a su función durante la erección y a la actividad del bulboesponjoso posterior a la micción y la eyaculación para expulsar las últimas gotas de orina y semen, los músculos perineales generalmente están más desarrollados en los hombres que en las mujeres.

ERECCIÓN, EMISIÓN, EYACULACIÓN Y REMISIÓN

Cuando un hombre es estimulado eróticamente, se cierran las anastomosis arteriovenosas mediante las cuales la sangre normalmente puede evitar los espacios potenciales o senos “vacíos” de los cuerpos cavernosos. El músculo liso de las trabéculas fibrosas y de las arterias helicoidales enrolladas se relaja (se inhibe) como resultado de la estimulación parasimpática (S2-S4 a través de los nervios cavernosos del sistema prostático) .

LGRAWANY
Machine Translated by Google

plexo nervioso). En consecuencia, las arterias helicinas se enderezan, agrandan su luz y permiten que la sangre fluya y dilate los espacios cavernosos de los cuerpos del pene.

Los músculos bulboesponjoso e isquiocavernoso comprimen las venas que salen de los cuerpos cavernosos, impidiendo el retorno de la sangre venosa. Como resultado, los cuerpos cavernosos y el cuerpo esponjoso se llenan de sangre cerca de la presión arterial, lo que hace que los cuerpos eréctiles se vuelvan turgentes (agrandados y rígidos) y se produce una erección .

Durante la emisión, el semen (espermatozoides y secreciones glandulares) llega a la uretra prostática. a través de los conductos eyaculadores después del peristaltismo de los conductos deferentes y las glándulas seminales. El líquido prostático se agrega al líquido seminal a medida que el músculo liso de la próstata se contrae. La emisión es una respuesta simpática (nervios L1-L2). Durante la eyaculación, el semen es expulsado de la uretra a través del orificio uretral externo.

La eyaculación resulta de

• cierre del esfínter uretral interno en el cuello de la vejiga urinaria, una respuesta simpática (nervios L1–L2) • contracción del músculo uretral, una respuesta parasimpática (nervios S2–S4) • contracción de los músculos bulboesponjosos, del pudendo nervios (S2-S4)

Después de la eyaculación, el pene vuelve gradualmente a un estado flácido (remisión), resultante de la estimulación simpática, que provoca la constricción del músculo liso en las arterias helicinas enrolladas. Los músculos bulboesponjoso e isquiocavernoso se relajan, lo que permite que se drene más sangre de los espacios cavernosos de los cuerpos cavernosos hacia la vena dorsal profunda.

CLÍNICO CAJA

TRIÁNGULO UROGENITAL MASCULINO

Cateterismo uretral

El cateterismo uretral se realiza para extraer orina de una persona que no puede orinar. También se realiza para irrigar la vejiga y obtener una muestra de orina no contaminada. Al insertar catéteres y sondas uretrales (instrumentos ligeramente cónicos para explorar y dilatar una uretra constreñida), se deben considerar las curvas de la uretra masculina. Justo distal a la membrana perineal, la uretra esponjosa está bien cubierta inferior y posteriormente por tejido eréctil del bulbo del pene; sin embargo, un segmento corto de la parte intermedia de la uretra queda desprotegido (fig. B6.32).

Debido a que la pared uretral es delgada y el ángulo que se debe negociar para ingresar a la parte intermedia de la uretra esponjosa, la pared es vulnerable a romperse durante la inserción de catéteres y sondas uretrales. La parte intermedia, la parte menos distensible, corre en dirección inferoanterior a su paso por el esfínter uretral externo. Proximalmente, la parte prostática adopta una ligera curva que es cóncava anteriormente a medida que atraviesa la próstata.

Machine Translated by Google

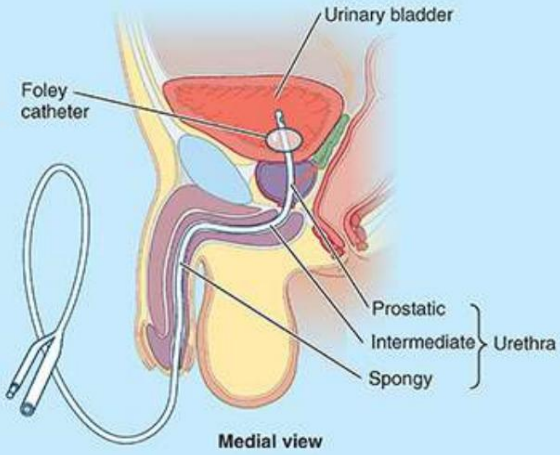

FIGURA B6.32. Cateterismo uretral en el varón.

La estenosis uretral puede deberse a un traumatismo externo del pene o una infección de la uretra. En tales casos, los sonidos uretrales se utilizan para dilatar la uretra constreñida. La uretra esponjosa se expandirá lo suficiente como para permitir el paso de un instrumento de aproximadamente 8 mm de diámetro.

El orificio uretral externo es la parte más estrecha y menos distensible de la uretra; por lo tanto, un instrumento que pasa a través de esta abertura normalmente atraviesa todas las demás partes de la uretra.

Distensión del escroto

El escroto se distiende fácilmente. En personas con grandes hernias inguinales indirectas, por ejemplo, el intestino puede entrar en el escroto, haciéndolo tan grande como un balón de fútbol.

De manera similar, la inflamación de los testículos (orquitis), asociada con paperas, sangrado en el tejido subcutáneo u obstrucción linfática crónica (como ocurre en la enfermedad parasitaria elefantiasis) puede producir un agrandamiento del escroto.

Palpación de los testículos

La piel suave y flexible del escroto facilita la palpación de los testículos y las estructuras relacionadas con ellos (p. ej., el epidídimo y el conducto deferente). La mayoría de los proveedores de atención médica coinciden en que el examen testicular debe ser parte de un examen físico de rutina.

Algunos médicos recomiendan que los hombres se realicen un autoexamen de los testículos mensualmente después de la pubertad e informen cualquier cambio testicular o escrotal. Es normal que un testículo sea un poco más grande que el otro. Lo más común es que el testículo izquierdo se encuentre en un nivel más inferior que el derecho.

Según la Sociedad Estadounidense del Cáncer, aunque el cáncer testicular puede ocurrir en cualquier edad, aproximadamente la mitad de todos los casos ocurren entre las edades de 20 y 34 años. El riesgo de desarrollar cáncer testicular a lo largo de la vida es de 1 en 263, lo que lo convierte en un tipo de cáncer relativamente poco común. El riesgo de morir por cáncer testicular es aproximadamente de 1 entre 5.000. El cáncer de testículo se puede tratar

LGRAWANY
Machine Translated by Google

y generalmente se cura, especialmente cuando se detecta temprano en el curso de la enfermedad.

hipospadias

El hipospadias es una anomalía congénita común del pene que ocurre en 1 de cada 300 recién nacidos. En la forma más simple y común, el hipospadias glanular, el orificio uretral externo está en la cara ventral del glande. En otros lactantes, el defecto se encuentra en el cuerpo del pene (hipospadias peneano) (fig. B6.33A) o en el perineo (hipospadias penoescrotal o escrotal) (fig. B6.33B). Por tanto, el orificio uretral externo está en la superficie uretral del pene. La base embriológica del hipospadias peneano y penoescrotal es la incapacidad de los pliegues urogenitales para fusionarse en la superficie ventral del pene, completando la formación de la uretra esponjosa. Se cree que el hipospadias está asociado con una producción inadecuada de andrógenos por parte de los testículos fetales. Las diferencias en el momento y el grado de insuficiencia hormonal probablemente expliquen los diferentes tipos de hipospadias (Moore et al., 2020).

Machine Translated by Google

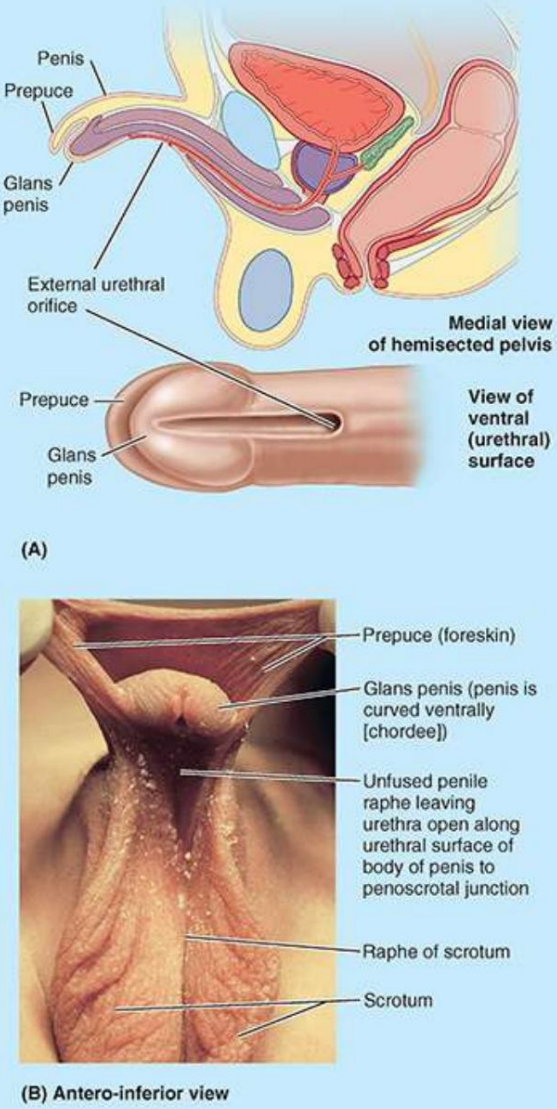

FIGURA B6.33. Hipospadias del pene.

Fimosis, parafimosis y circuncisión

En un pene no circuncidado, el prepucio cubre todo o la mayor parte del glande (v . fig. 6.61E). El prepucio suele ser suficientemente elástico para poder retraerse sobre el glande. En algunos hombres, se ajusta firmemente sobre el glande y no se puede retraer fácilmente (fimosis), en todo caso. Como hay glándulas sebáceas modificadas en el prepucio, sus secreciones aceitosas de consistencia cursi (esmegma) se acumulan en el saco prepucial, el espacio entre el glande y el prepucio, provocando irritación.

En algunos hombres, la retracción del prepucio sobre la corona del glande constriñe el cuello del glande hasta tal punto que interfiere con el drenaje de sangre y líquido tisular. En personas con esta afección (parafimosis), el glande puede agrandarse tanto que no se puede pasar el prepucio por encima de él. En tales casos se realiza comúnmente la circuncisión.

LGRAWANY
Machine Translated by Google

La circuncisión, escisión quirúrgica del prepucio, es la operación quirúrgica menor que se realiza con mayor frecuencia en los bebés varones. Después de la circuncisión, el glande queda expuesto (v. fig. 6.61B). Aunque es una práctica religiosa en el Islam y el judaísmo, en América del Norte a menudo se realiza de manera rutinaria por razones no religiosas (una preferencia generalmente explicada en términos de tradición o higiene). En los adultos, la circuncisión suele realizarse cuando se produce fimosis o parafimosis.

Impotencia y disfunción eréctil

La incapacidad para obtener una erección (impotencia) puede deberse a varias causas. Cuando una lesión del plexo prostático o de los nervios cavernosos resulta en la incapacidad de lograr una erección, una prótesis de pene semirrígida o inflable implantada quirúrgicamente puede asumir el papel de los cuerpos eréctiles, proporcionando la rigidez necesaria para insertar y mover el pene dentro del pene. vagina durante el coito.

La disfunción eréctil (DE) puede ocurrir en ausencia de una lesión nerviosa debido a una variedad de otras causas. Los trastornos del sistema nervioso central (hipotalámico) y endocrino (hipófisis o testicular) pueden provocar una reducción de la secreción de testosterona (hormona masculina). Es posible que las fibras nerviosas no logren estimular los tejidos eréctiles o que los vasos sanguíneos no respondan lo suficiente a la estimulación autónoma. En muchos de estos casos, la erección se puede lograr con la ayuda de medicamentos orales o inyecciones que aumentan el flujo sanguíneo hacia los sinusoides cavernosos al provocar la relajación del músculo liso.

Conclusión: Triángulo urogenital masculino

Uretra masculina distal: La uretra intermedia es la parte más corta y estrecha de la uretra masculina, siendo normalmente el límite de su distensión el mismo que el del orificio uretral externo. ■ Está rodeado por músculo voluntario de la parte inferior del músculo externo.

esfínter uretral antes de perforar la membrana perineal. ■Inmediatamente por debajo de la membrana, la uretra ingresa al cuerpo esponjoso y se convierte en la uretra esponjosa, la parte más larga de la uretra masculina. ■ La uretra esponjosa tiene expansiones en cada extremo, la

fosas intrabulbar y navicular. ■ Las partes intermedia y esponjosa de la uretra reciben irrigación y drenaje de los mismos vasos (sangre) dorsales del pene, pero difieren en términos de inervación y drenaje linfático. La parte intermedia sigue caminos viscerales y la parte esponjosa sigue caminos somáticos.

Escroto: El escroto es un saco cutáneo fibromuscular dinámico para los testículos y

epidídimos. ■ Su subdivisión interna por un tabique de la fascia dartos está demarcada

externamente por un rafe escrotal mediano. ■ La cara anterior del escroto está abastecida por vasos sanguíneos y nervios escrotales anteriores, continuaciones de los vasos sanguíneos pudendos externos,

Machine Translated by Google

y ramas del plexo nervioso lumbar. ■ La cara posterior del escroto está abastecida por vasos sanguíneos y nervios escrotales posteriores, continuaciones de los vasos sanguíneos pudendos internos y ramas del plexo nervioso sacro. ■ La inervación simpática del músculo dartos liso y las glándulas sudoríparas ayuda a la termorregulación de los testículos.

Pene: El pene es un órgano de copulación y excreción de orina y semen. ■ Está formado principalmente por piel fina y móvil que recubre tres cuerpos cilíndricos de tejido cavernoso eréctil, los pares de cuerpos cavernosos y un único cuerpo esponjoso que contiene la uretra esponjosa. ■ Los cuerpos eréctiles están unidos por la fascia profunda del pene,

excepto en la raíz donde se separan en los pilares y el bulbo del pene. ■ Los pilares se unen a las ramas isquiopúbicas, pero todas las partes de la raíz están unidas al perineal.

membrana. ■ En la unión de la raíz y el cuerpo, el pene está unido a la sínfisis púbica mediante el

ligamento suspensorio del pene. ■ Los músculos isquiocavernosos envuelven los pilares y el músculo bulboesponjoso envuelve el bulbo; sus fibras más anteriores rodean la parte más proximal del cuerpo del pene y los vasos dorsales profundos. ■ El glande es una expansión distal del cuerpo esponjoso, que tiene el orificio uretral externo en su punta y una corona saliente que sobresale del cuello del glande. ■ A menos que se extraiga mediante circuncisión, el cuello está cubierto por el prepucio (prepucio).

A excepción de la piel cercana a su raíz, el pene recibe irrigación principalmente de ramas de las arterias pudendos internas. ■ Las arterias dorsales irrigan la mayor parte del cuerpo y el glande. ■ Las arterias profundas irrigan el tejido cavernoso. Las arterias helicinas terminales se abren para ingurgitar el senos nasales con sangre a presión arterial, provocando la erección del pene. ■ Las estructuras superficiales drenan a través de la vena dorsal superficial hacia las venas pudendos externas, mientras que los cuerpos eréctiles drenan a través de la vena dorsal profunda hacia el plexo venoso prostático. ■ La inervación sensorial y simpática la proporciona principalmente el nervio dorsal del pene, pero las arterias helicoidales que producen la erección están inervadas por los nervios cavernosos, extensiones del plexo nervioso prostático.

Músculos perineales: además de sus orígenes óseos, los voluntarios superficiales y profundos Los músculos del perineo también están unidos a la membrana perineal (por la que están separados) y al cuerpo perineal. ■ Además de las funciones esfinterianas de los esfínteres anal externo y uretral para mantener la continencia fecal y urinaria, los músculos perineales masculinos funcionan como un grupo para proporcionar una base para el pene y soporte para el cuerpo perineal (que a su vez sostiene el diafragma pélvico).). ■ Los músculos isquiocavernoso y bulboesponjoso constriñen el flujo venoso de los cuerpos eréctiles para ayudar a la erección, empujando simultáneamente la sangre desde la raíz del pene hacia el cuerpo del pene. ■ Además, el músculo bulboesponjoso contrae el bulbo del pene para expresar la expresión final.

gotas de orina o semen. ■ Debido a estas múltiples funciones, los músculos perineales generalmente están relativamente bien desarrollados en los hombres. Los músculos perineales están inervados por

LGRAWANY
Machine Translated by Google

Ramas musculares del nervio pudendo.

Triángulo urogenital femenino

El triángulo urogenital femenino incluye los genitales externos femeninos, los músculos perineales y el canal anal.

GENITALES EXTERNOS FEMENINOS

Los genitales externos femeninos (fig. 6.67) incluyen el monte de Venus, los labios mayores (que encierran la hendidura pudenda), los labios menores (que encierran el vestíbulo de la vagina), el clítoris, los bulbos del vestíbulo y las glándulas vestibulares mayores y menores. Los términos sinónimos vulva y pudendo incluyen todas estas partes; el término pudendo se usa comúnmente en la clínica. la vulva sirve

• como tejido sensorial y eréctil para la excitación sexual y las relaciones sexuales • para dirigir el flujo de

orina • para prevenir la entrada de material extraño al tracto urogenital

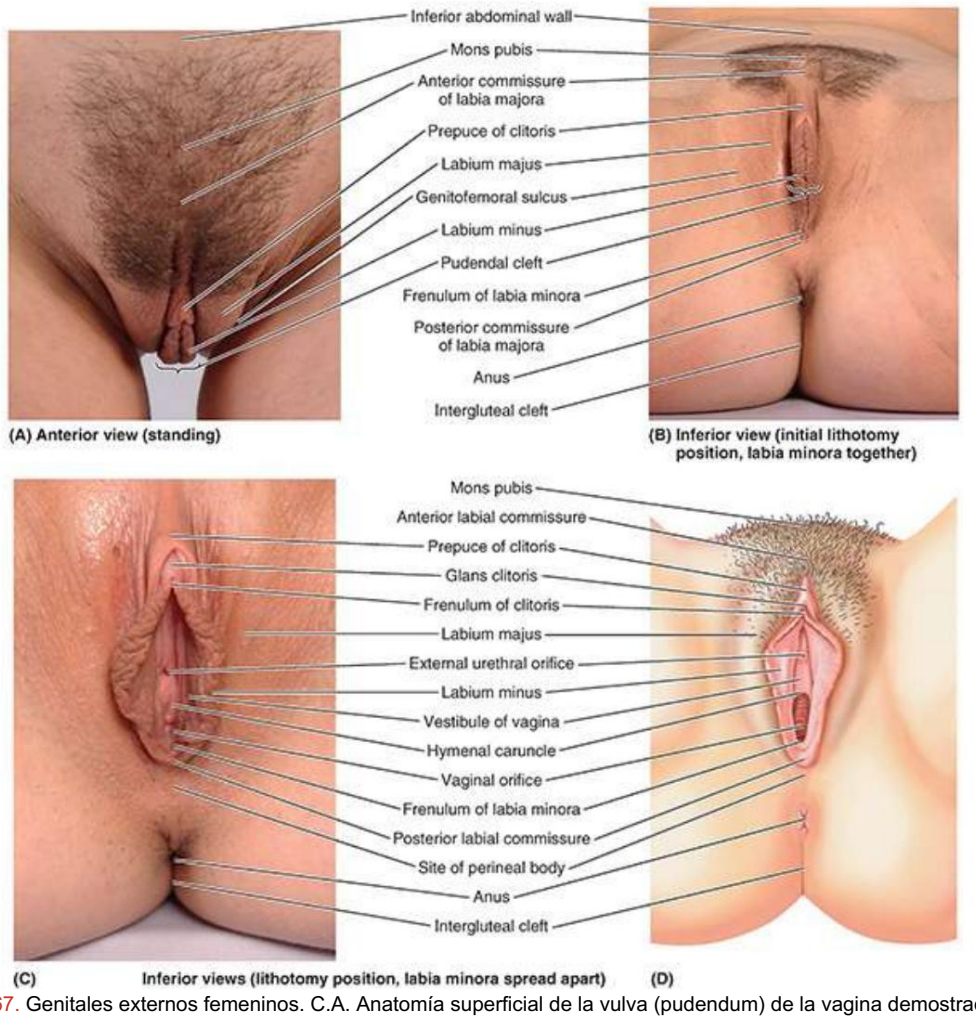

FIGURA 6.67. Genitales externos femeninos. C.A. Anatomía superficial de la vulva (pudendum) de la vagina demostrada en tres

Machine Translated by Google

posiciones. D. Ilustración de la vulva, similar a la parte C. La humedad generalmente mantiene los labios menores pasivamente apuestos, manteniendo el vestíbulo de la vagina cerrado (B) a menos que se separen como en la parte C.

Monte de Venus. El monte de Venus es la eminencia grasa redondeada anterior a la sínfisis del pubis, tubérculos púbicos y ramas púbicas superiores. La eminencia está formada por una masa de tejido graso subcutáneo. La cantidad de grasa aumenta en la pubertad y disminuye después de la menopausia. La superficie del monte de Venus se continúa con la pared abdominal anterior. Después de la pubertad, el monte de Venus se cubre de pelos púbicos ásperos.

Labios mayores. Los labios mayores son pliegues prominentes de piel que protegen indirectamente el clítoris y los orificios uretral y vaginal (fig. 6.67). Cada labio mayor está lleno en gran medida de una "apófisis digital" en forma de dedo de tejido subcutáneo laxo que contiene músculo liso y la terminación del ligamento redondo del útero (fig. 6.68). El labio mayor pasa en dirección inferoposterior desde el monte de Venus hacia el ano (fig. 6.67D).

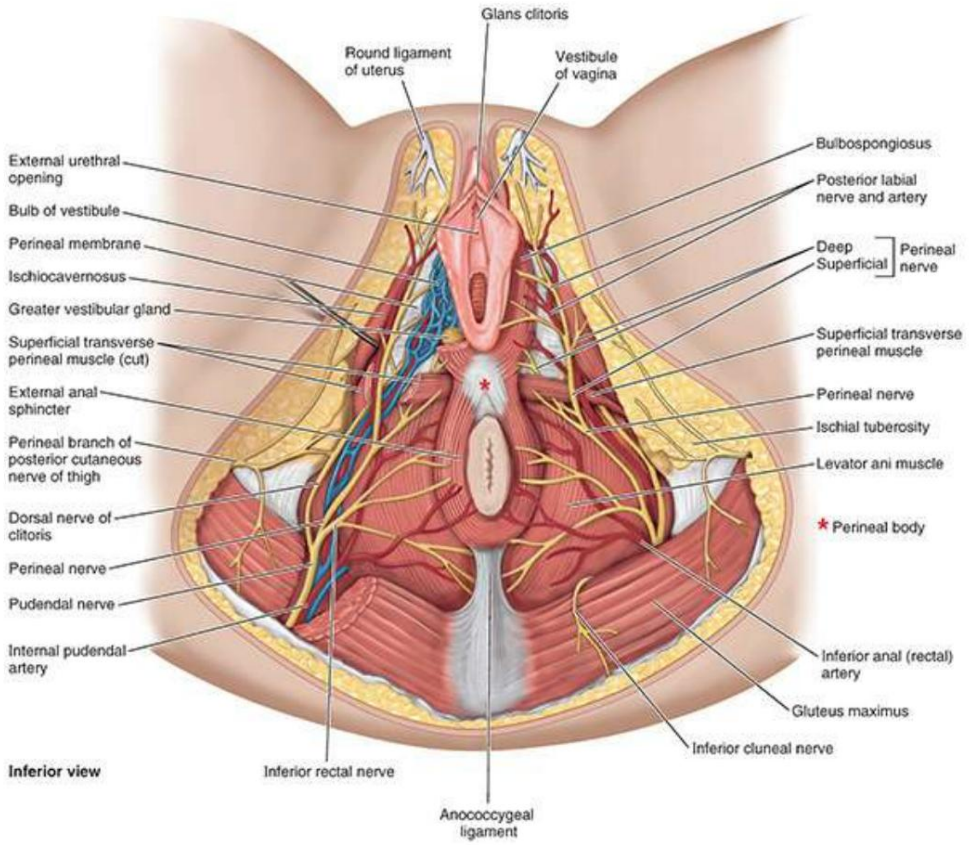

FIGURA 6.68. Perineo femenino. Se extirpan la piel, el tejido subcutáneo (incluida la fascia perineal y los cuerpos grasos isquioanales) y la fascia que recubre los músculos. En el lado derecho, se reseca el músculo bulboesponjoso para revelar el bulbo del vestíbulo. La disección más profunda de la bolsa superficial (lado derecho) revela los bulbos del vestíbulo y las glándulas vestibulares mayores (no se muestran).

Los labios mayores se encuentran a los lados de una depresión central (una hendidura estrecha cuando los muslos están en aducción) (fig. 6.67A), la hendidura pudenda, dentro de la cual se encuentran los labios menores y el vestíbulo (fig. 6,67C, D). Las caras externas de los labios mayores del adulto están cubiertas por piel pigmentada que contiene muchas glándulas sebáceas y cubiertas de vello púbico nítido. Los aspectos internos de

LGRAWANY
Machine Translated by Google

los labios son lisos, rosados y sin pelo.

Los labios mayores son más gruesos en la parte anterior donde se unen para formar la comisura anterior. Posteriormente, en las mujeres nulíparas (aquellas que nunca han tenido hijos), se fusionan para formar una cresta, la comisura posterior, que recubre el cuerpo perineal y es el límite posterior de la vulva. Esta comisura suele desaparecer tras el primer parto vaginal.

Labios menores. Los labios menores son pliegues redondeados de piel sin pelo y sin grasa. Están encerrados en la hendidura pudenda e inmediatamente rodean y cierran el vestíbulo de la vagina, en el que se abren los orificios uretral externo y vaginal. Tienen un núcleo de tejido conectivo esponjoso que contiene tejido eréctil en su base y muchos vasos sanguíneos pequeños.

Anteriormente, los labios menores forman dos láminas. Las láminas mediales de cada lado se unen formando el frenillo del clítoris. Las láminas laterales se unen por delante (o a menudo anterior e inferior, superponiéndose y oscureciendo así) el glande del clítoris, formando el prepucio (prepucio) del clítoris.

En las mujeres jóvenes, especialmente las vírgenes, los labios menores están conectados posteriormente por un pequeño pliegue transversal, el frenillo de los labios menores (fourchette). Aunque la superficie interna de cada labium minus está formada por piel fina y húmeda, tiene el color rosado típico de las membranas mucosas y contiene muchas glándulas sebáceas y terminaciones nerviosas sensitivas (consulte el recuadro clínico "Corte genital femenina" en este capítulo).

Clítoris. El clítoris es un órgano eréctil situado donde los labios menores se unen anteriormente (Figs. 6.67, 6.68 y 6.69A). El clítoris consta de una raíz, un cuerpo pequeño y cilíndrico, y el glande, la punta del cuerpo (fig. 6.69B, D). La raíz está compuesta por las dos porciones proximales o pilares ahusados y separados de los cuerpos eréctiles, los cuerpos cavernosos. Los pilares se unen firmemente a las ramas púbicas inferiores y a la membrana perineal y están cubiertos en su parte inferior por un músculo (isquiocavernoso) profundo hasta los labios (fig. 6.69B). Los pilares se unen entre sí formando un ángulo agudo profundo con respecto a la piel inferior al monte de Venus para convertirse en el cuerpo colgante (fig. 6.69A, D). El ángulo y el cuerpo proximal están unidos a la sínfisis del pubis mediante un ligamento suspensorio. A la unión de los pilares también se unen extensiones anteriores de los bulbos del vestíbulo, formando colectivamente un órgano eréctil bulboclitoral (Di Marino & Lepidi, 2014) (Figura 6.69B). Dentro del cuerpo, los cuerpos tienen una sección transversal ovoide y sus superficies opuestas forman un tabique central (fig. 6.69C). Están unidos por la fascia del clítoris circundante. El cuerpo distal y el glande suelen estar cubiertos por un pliegue suelto de piel, el prepucio o capuchón del clítoris (Kelling et al., 2020) (figs. 6.67, 6.68 y 6.69A). Juntos, el cuerpo y el glande del clítoris miden aproximadamente 2 cm de largo y <1 cm de diámetro. Las arterias dorsales y los grandes nervios dorsales fasciculados del clítoris discurren distalmente a lo largo del dorso del cuerpo hasta la piel del glande, flanqueando una gran vena dorsal central (fig. 6.69B, C).

Machine Translated by Google

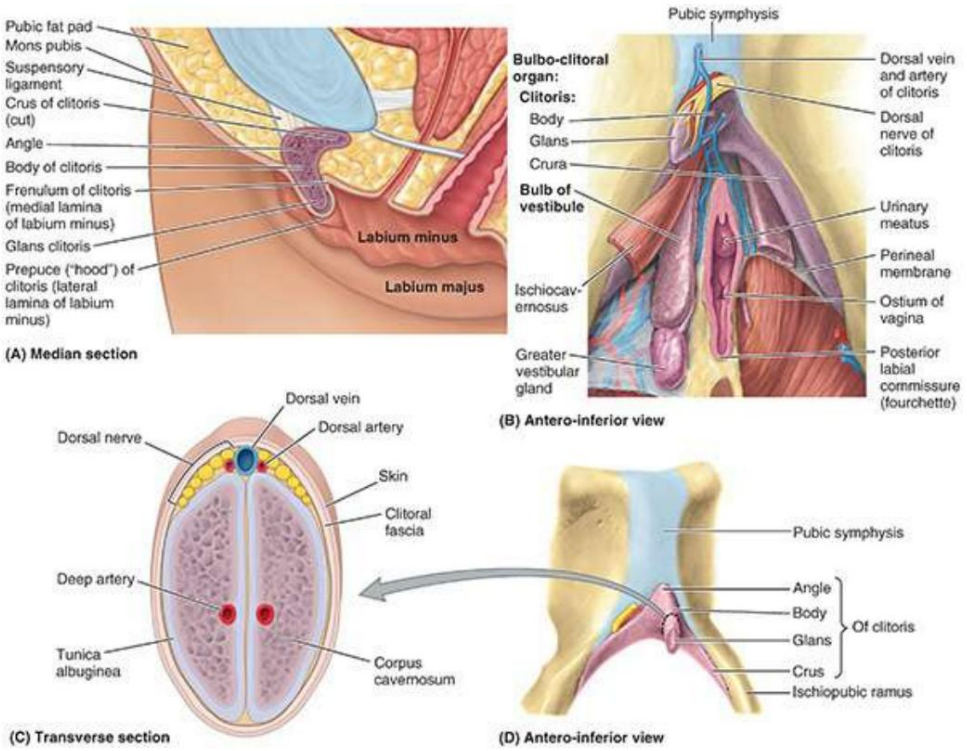

FIGURA 6.69. Clítoris. A. Clítoris en contexto de vulva. B. Disección profunda del triángulo urogenital. Se demuestran los componentes del órgano bulbo-clítoris eréctil. C. Sección transversal del cuerpo del clítoris, como se indica en la parte D. Los cuerpos cavernosos parecen ovoides con estructuras neurovasculares, incluidos grandes nervios dorsales fasciculados, que discurren a lo largo del dorso. D. Clítoris aislado. Se extirpan los tejidos blandos circundantes para revelar las partes del clítoris.

A diferencia del pene, el clítoris no está funcionalmente relacionado con la uretra ni con la micción. Él Funciona únicamente como un órgano de excitación sexual. El clítoris es muy sensible y se agranda con la estimulación táctil. El glande del clítoris es la parte más inervada del clítoris y está densamente provisto de terminaciones sensoriales.

Vestíbulo de la vagina. El vestíbulo de la vagina es el espacio rodeado por los labios menores en el que se abren los orificios de la uretra y la vagina y los conductos de las glándulas vestibulares mayores y menores (figs. 6.67C, D y 6.68). El orificio uretral externo se encuentra 2 a 3 cm posteroinferior al glande del clítoris y anterior al orificio vaginal. A cada lado del orificio uretral externo se encuentran las aberturas de los conductos de las glándulas parauretrales. Las aberturas de los conductos de las glándulas vestibulares mayores se encuentran en la cara medial superior de los labios menores, en las posiciones de las 5 y 7 en punto con respecto al orificio vaginal en la posición de litotomía.

El tamaño y la apariencia del orificio vaginal varían según la condición del himen, un pliegue anular delgado de membrana mucosa que ocluye parcial o totalmente el orificio vaginal. Después de su rotura, sólo son visibles los restos del himen, las carúnculas del himen (fig. 6.67C, D).
Estos restos delimitan la vagina del vestíbulo. El himen no tiene ninguna función fisiológica establecida. Se considera principalmente un vestigio del desarrollo. Sin embargo, su condición (y la del frenillo de los labios menores) a menudo proporciona evidencia crítica en casos de abuso y violación infantil.

Bombillas de Vestíbulo. Los bulbos del vestíbulo son masas pareadas de tejido eréctil alargado,

LGRAWANY
Machine Translated by Google

aproximadamente 3 cm de longitud (Fig. 6.68). Los bulbos se encuentran a lo largo de los lados del orificio vaginal, superiores o profundos (no dentro) de los labios menores, inmediatamente inferiores a la membrana perineal (v. fig. 6.52D, E). Están cubiertos inferior y lateralmente por los músculos bulboesponjosos que se extienden a lo largo de su longitud. Los bulbos del vestíbulo son homólogos al bulbo del pene.

Glándulas vestibulares. Las glándulas vestibulares mayores (glándulas de Bartolino), de aproximadamente 0,5 cm de diámetro, se encuentran en la bolsa perineal superficial. Se encuentran a cada lado del vestíbulo de la vagina, posterolateral al orificio vaginal e inferior a la membrana perineal; por tanto, se encuentran en la bolsa perineal superficial (v . fig. 6.52D). Las glándulas vestibulares mayores son redondas u ovaladas y están parcialmente superpuestas anteriormente por los bulbos del vestíbulo. Al igual que los bulbos, están parcialmente rodeados por los músculos bulboesponjosos. Los delgados conductos de estas glándulas pasan profundamente hasta los bulbos del vestíbulo y se abren hacia el vestíbulo a cada lado del orificio vaginal. Estas glándulas secretan moco hacia el vestíbulo de la vagina durante la excitación sexual (consulte el recuadro clínico "Infección de las glándulas vestibulares mayores" en este capítulo).

Las glándulas vestibulares menores son pequeñas glándulas a cada lado del vestíbulo de la vagina que abrirse entre los orificios uretral y vaginal. Estas glándulas secretan moco hacia el vestíbulo, que humedece los labios y el vestíbulo.

Irrigación arterial y drenaje venoso de la vulva. El abundante suministro arterial a la vulva. proviene de las arterias pudendas externa e interna (fig. 6.68; véase la figura 6.58B; tabla 6.8). La arteria pudenda interna irriga la mayor parte de la piel, los genitales externos y los músculos perineales. Las arterias labiales son ramas de la arteria pudenda interna, al igual que las del clítoris.

Las venas labiales son afluentes de las venas pudendas internas y de las venas acompañantes de la arteria pudenda interna. La ingurgitación del seno eréctil durante la fase de excitación de la respuesta sexual provoca un aumento en el tamaño y la consistencia del clítoris y los bulbos del vestíbulo de la vagina.

Inervación de la vulva. La cara anterior de la vulva (mons pubis, labios anteriores) está inervada por derivados del plexo lumbar: los nervios labiales anteriores, derivados del nervio ilioinguinal, y la rama genital del nervio genitofemoral.

La cara posterior de la vulva está inervada por derivados del plexo sacro: la rama perineal del nervio cutáneo posterior del muslo lateralmente y el nervio pudendo centralmente (figs. 6.68 y 6.70). Este último es el nervio primario del perineo. Sus nervios labiales posteriores (ramas superficiales terminales del nervio perineal) irrigan los labios. Las ramas profundas y musculares del nervio perineal irrigan el orificio de la vagina y los músculos perineales superficiales.
El nervio dorsal del clítoris proporciona sensación y músculos perineales profundos al clítoris (consulte el recuadro clínico "Bloqueos de los nervios pudendo e ilioinguinal" en este capítulo).

Machine Translated by Google

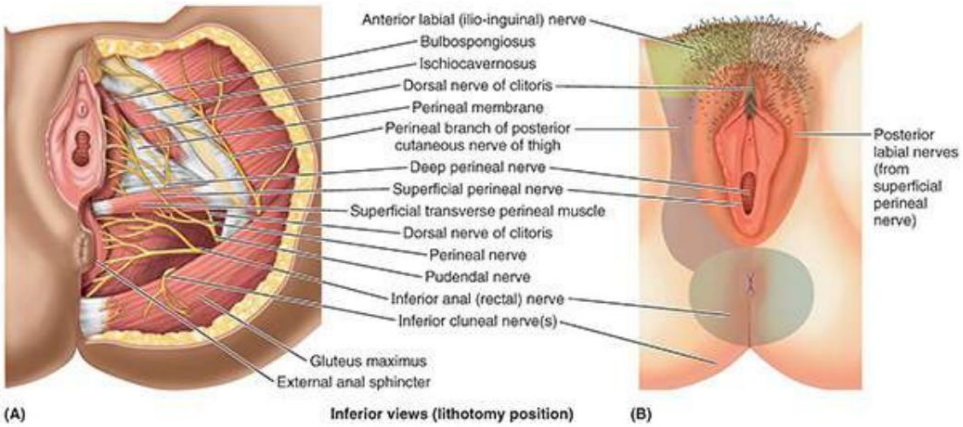

FIGURA 6.70. Nervios del perineo femenino. A. Disección de los nervios perineales. Se eliminan la piel, el tejido subcutáneo y los cuerpos grasos isquioanales. La mayor parte del área y la mayoría de las características del perineo están inervadas por ramas del nervio pudendo (S2-S4). B. Zonas cutáneas de inervación.

El bulbo del vestíbulo y los cuerpos eréctiles del clítoris reciben fibras parasimpáticas a través de Nervios cavernosos del plexo nervioso uterovaginal. La estimulación parasimpática produce aumento de la secreción vaginal, erección del clítoris e ingurgitación del tejido eréctil en los bulbos del vestíbulo.

DRENAJE LINFÁTICO DEL PERINEO FEMENINO

La vulva contiene una rica red de vasos linfáticos. La linfa de la piel del perineo, incluido el anodermo inferior a la línea pectinada del anorrecto y la vagina, el orificio vaginal y el vestíbulo más inferiores, drena inicialmente a los ganglios linfáticos inguinales superficiales. La linfa del clítoris, el bulbo vestibular y los labios menores anteriores drena a los ganglios linfáticos inguinales profundos, o directamente a los ganglios linfáticos ilíacos internos, y la de la uretra drena a los ganglios linfáticos ilíacos internos o sacros (fig. 6.71; ver tabla 6.7).

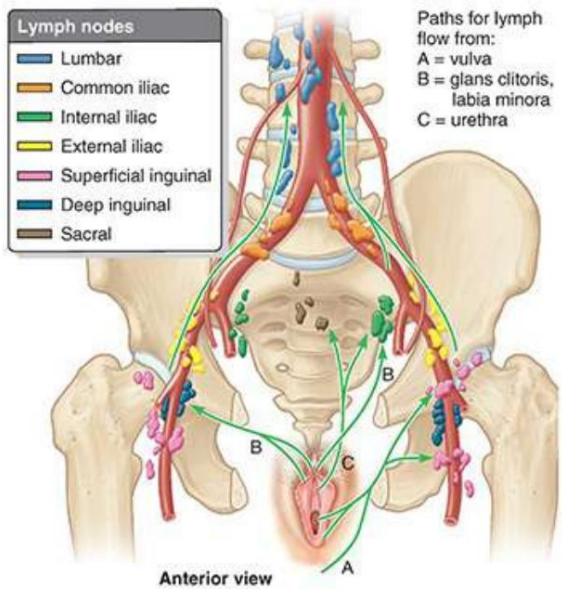

FIGURA 6.71. Drenaje linfático de la vulva. Flechas, dirección del flujo linfático hacia los ganglios linfáticos.

LGRAWANY
Machine Translated by Google

MÚSCULOS PERINEALES DE LA MUJER

Los músculos perineales superficiales incluyen los músculos perineal transverso superficial, isquiocavernoso y bulboesponjoso (v. fig. 6.66A, B). Los detalles de sus inserciones, inervación y acción se proporcionan en la Tabla 6.9 (consulte los recuadros clínicos "Ejercicios para el fortalecimiento de los músculos perineales femeninos" y "Vaginismo" en este capítulo).

CLÍNICO

CAJA

TRIÁNGULO UROGENITAL FEMENINO

Corte genital femenino

Aunque es ilegal y ahora se desaconseja activamente en la mayoría de los países, la ablación o mutilación genital femenina (incluida la "circuncisión") todavía se practica en algunas culturas. La operación, generalmente realizada durante la infancia, extirpa el prepucio.
del clítoris, pero a menudo también extirpa parte o la totalidad del clítoris y los labios menores y puede incluir la sutura del ostium vaginal. Se cree erróneamente que este procedimiento desfigurante inhibe la excitación y la gratificación sexual.

Trauma vulvar

Los bulbos, en su mayoría vasculares, del vestíbulo son susceptibles a la alteración de los vasos como resultado de un traumatismo (p. ej., lesiones deportivas como salto de vallas, agresión sexual y lesiones obstétricas). Estas lesiones suelen provocar dolor intenso, hematomas vulvares (acumulación localizada de sangre) en los labios mayores y cicatrices y, en algunos casos, puede provocar obstrucción del parto o formación de fístulas en el futuro.

Infección de las glándulas vestibulares mayores

Las glándulas vestibulares mayores no suelen ser palpables, pero sí lo son cuando están infectadas. La oclusión del conducto de la glándula vestibular puede predisponer al individuo a la infección de la glándula vestibular mayor. La glándula es el sitio u origen de la mayor parte de la vulva.
adenocarcinomas (cánceres). La bartolinitis, inflamación de las glándulas vestibulares mayores (de Bartolino), puede deberse a varios organismos patógenos. Las glándulas infectadas pueden aumentar de tamaño hasta un diámetro de 4 a 5 cm y afectar la pared del recto. La oclusión del conducto de la glándula vestibular sin infección puede provocar la acumulación de mucina (quiste de la glándula de Bartolino)
(Figura B6.34).

Machine Translated by Google

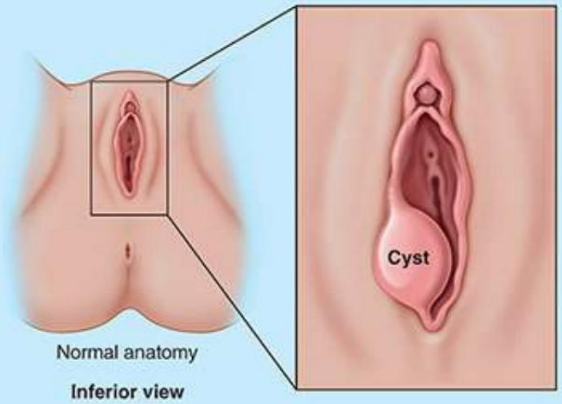

FIGURA B6.34. Quiste de la glándula de Bartolino.

Bloqueos de los nervios pudendo e ilioinguinal

Para aliviar el dolor perineal durante el parto, se puede realizar anestesia con bloqueo del nervio pudendo inyectando un agente anestésico local en los tejidos que rodean el nervio pudendo (fig. B6.35). La inyección se realiza donde el nervio pudendo cruza la cara lateral del ligamento sacroespinoso, cerca de su unión a la columna isquiática o en la parte inicial del canal pudendo. La aguja se puede pasar a través de la piel suprayacente (como se ilustra) o, quizás más comúnmente, a través de la vagina (ver Fig. B6.27) paralelo al dedo palpador. Debido a que la cabeza del feto generalmente se encuentra dentro de la pelvis menor en esta etapa, es importante que el dedo del médico siempre esté colocado entre la punta de la aguja y la cabeza del bebé durante el procedimiento.

LGRAWANY
Machine Translated by Google

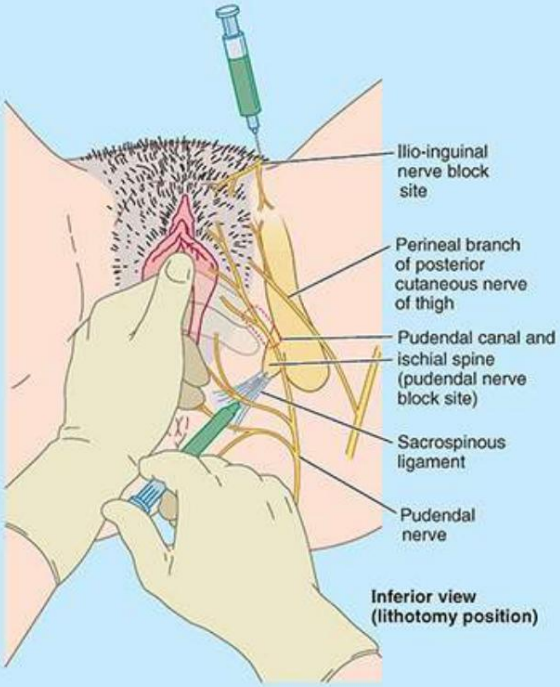

FIGURA B6.35. Bloqueo de los nervios pudendo e ilioinguinal.

Para abolir la sensación de la parte anterior del perineo, se realiza un bloqueo del nervio ilioinguinal. es interpretado. Cuando los pacientes continúan quejándose de sensación de dolor después de la administración adecuada de un bloqueo de los nervios pudendo o pudendo e ilioinguinal, generalmente es el resultado de la inervación superpuesta por la rama perineal en el nervio cutáneo posterior del muslo. Otros tipos de anestesia para el parto se explican y comparan en el recuadro clínico "Anestesia para el parto" (anteriormente en este capítulo).

Ejercicios para fortalecer los músculos perineales femeninos.

El músculo perineal transverso superficial, el bulboesponjoso y el esfínter anal externo, a través de su unión común al cuerpo perineal, forman haces cruzados sobre la salida pélvica para sostener el cuerpo perineal y el diafragma pélvico, como en los hombres. En ausencia de las demandas funcionales relacionadas con la micción, la erección del pene y la eyaculación en los hombres, los músculos suelen estar relativamente poco desarrollados en las mujeres. Sin embargo, cuando se desarrollan, contribuyen al soporte de las vísceras pélvicas y ayudan a prevenir la incontinencia urinaria de esfuerzo y el prolapso posparto de las vísceras pélvicas. Por ello, muchos ginecólogos, así como las clases preparto para el parto participativo, recomiendan que las mujeres practiquen los ejercicios de Kegel (llamados así por AH Kegel, un ginecólogo estadounidense del siglo XX) utilizando los músculos perineales, como la interrupción sucesiva del flujo de orina durante la micción. Algunas clases de preparación al parto enseñan que al aprender a contraer y relajar voluntariamente los músculos perineales, las mujeres pueden resistir la tendencia a contraer la musculatura durante las contracciones uterinas, lo que permite un paso menos obstruido para el feto y disminuye la probabilidad de desgarro de los músculos perineales. . La eficacia de este

Machine Translated by Google

es controvertido.

vaginismo

El vaginismo se define como espasmos musculares involuntarios (reflejos) que ocurren cuando se intenta la penetración vaginal (cuando los músculos perineales están distendidos). El vaginismo puede limitarse a situaciones específicas (p. ej., relaciones sexuales) o en todas las situaciones en las que se intenta la penetración vaginal (inserción de tampones, exámenes ginecológicos). Puede causar dispareunia (relaciones sexuales dolorosas); en formas graves, impide la entrada vaginal. El vaginismo es un trastorno físico que, para algunas mujeres, tiene un componente psicológico, como el miedo anticipado al dolor con la penetración. Para otras, el vaginismo puede estar relacionado con un trastorno ginecológico, una afección médica o un medicamento. El tratamiento suele implicar técnicas de relajación muscular y desensibilización con el uso de dilatadores vaginales de diámetro creciente.

IMAGEN SECCIONAL DE PELVIS Y PERINEO

Imagen de resonancia magnética

La resonancia magnética proporciona una excelente evaluación de las estructuras pélvicas en cualquier plano (fig. 6.72) y permite una excelente delimitación del útero y los ovarios (fig. 6.73). También permite la identificación de tumores (p. ej., un mioma o neoplasia benigna) y anomalías congénitas (p. ej., útero bicorne; véase la figura B6.16).

Machine Translated by Google

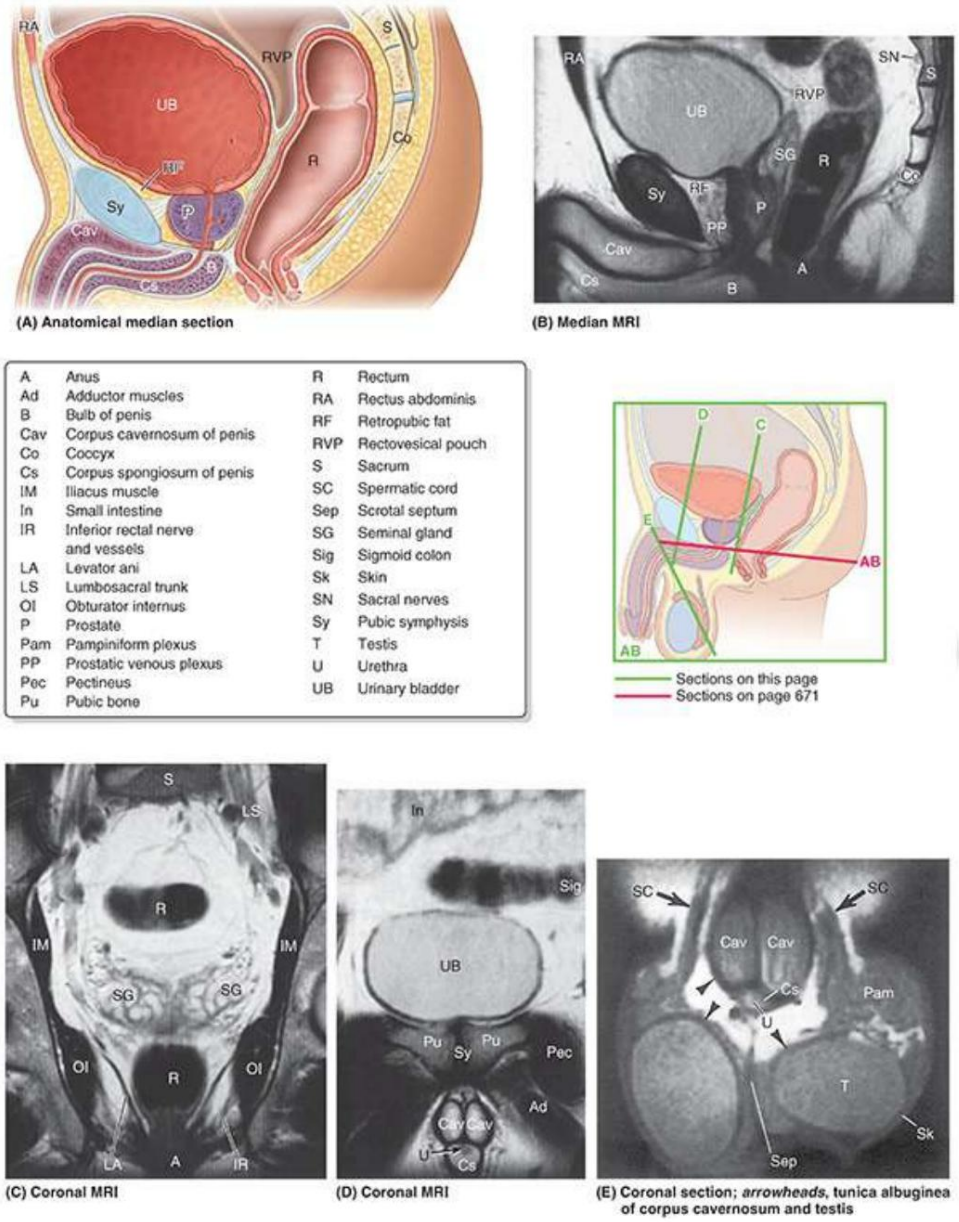

FIGURA 6.72. Imágenes por resonancia magnética de la pelvis masculina.

Machine Translated by Google

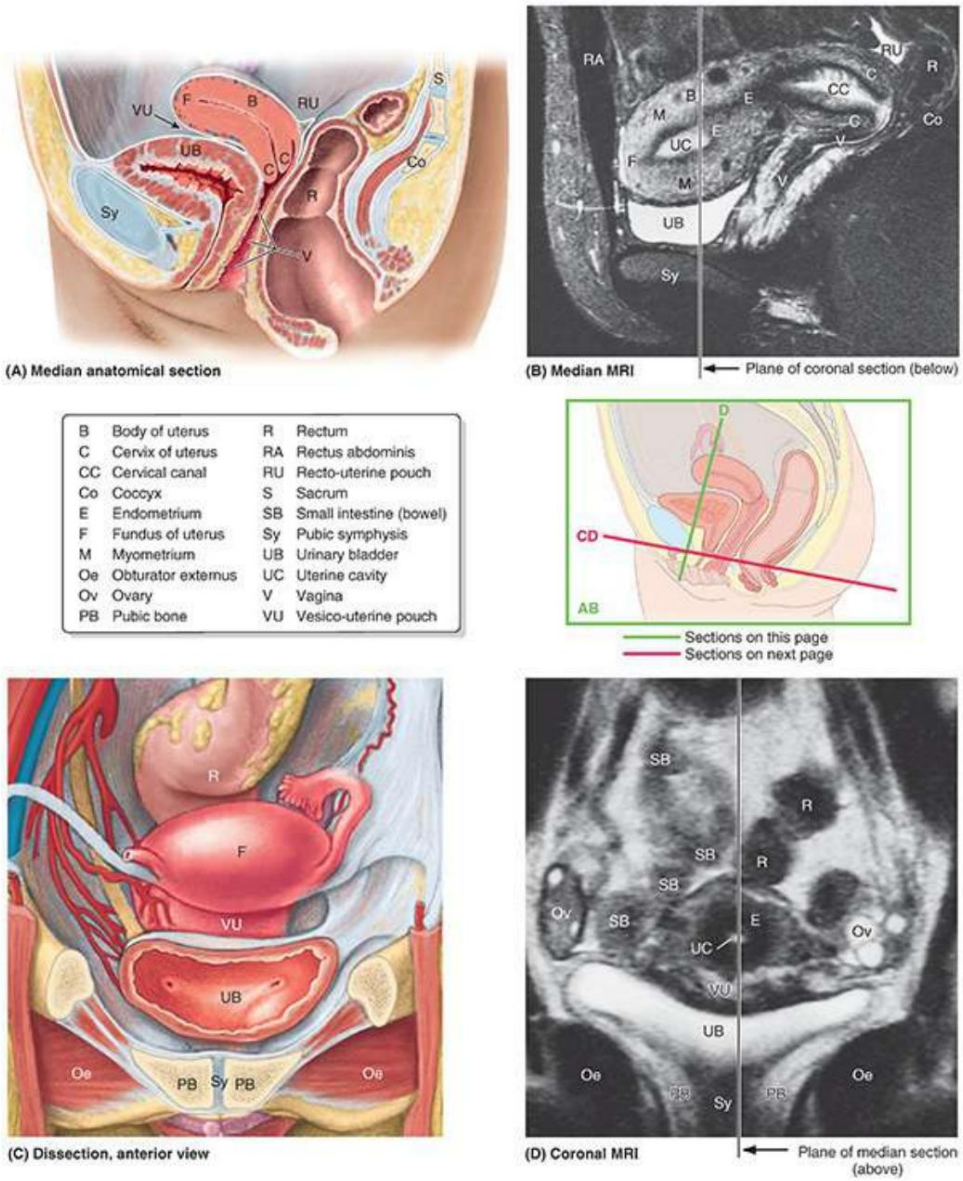

FIGURA 6.73. Estudios de resonancia magnética de la pelvis femenina.

Machine Translated by Google

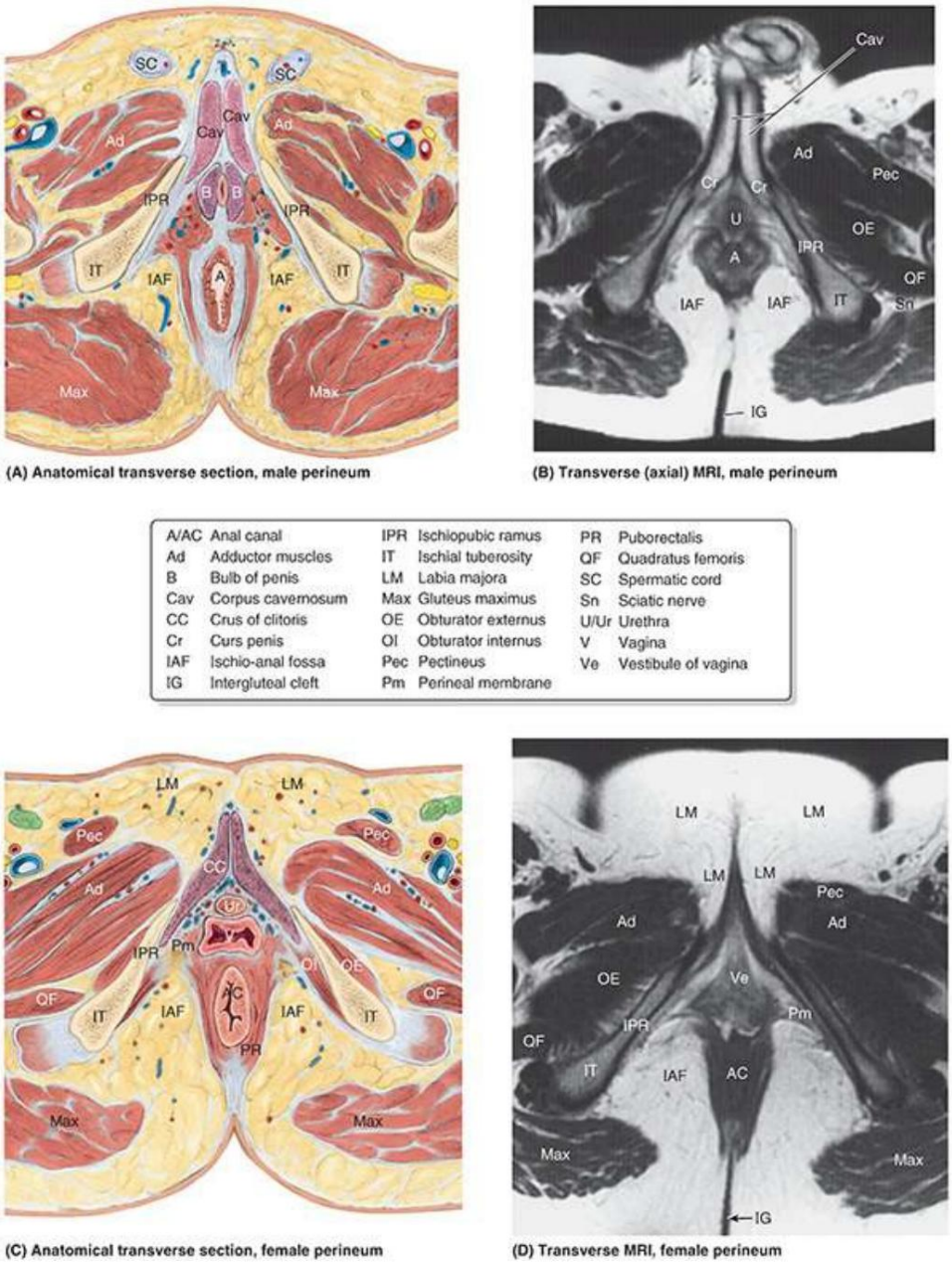

(A) Anatomical transverse section, male perineum

(B) Transverse (axial) MRI, male perineum

A/AC	Anal canal	IPR	Ischiopubic ramus	PR	Puborectalis
Ad	Adductor muscles	IT	Ischial tuberosity	QF	Quadratus femoris
B	Bulb of penis	LM	Labia majora	SC	Spermatic cord
Cav	Corpus cavernosum	Max	Gluteus maximus	Sn	Sciatic nerve
CC	Crus of clitoris	OE	Obturator externus	U/Ur	Urethra
Cr	Curs penis	OI	Obturator internus	V	Vagina
IAF	Ischio-anal fossa	Pec	Pectineus	Ve	Vestibule of vagina
IG	Intergluteal cleft	Pm	Perineal membrane		

(C) Anatomical transverse section, female perineum

(D) Transverse MRI, female perineum

FIGURA 6.74. Estudios de resonancia magnética del perineo masculino y femenino.

1El término perineo se ha utilizado de diferentes maneras, en diferentes idiomas y en diferentes circunstancias. En su sentido más restringido, y en obstetricia, se ha utilizado para referirse a la zona superficial al cuerpo perineal, entre la vulva o escroto y el ano o al propio cuerpo perineal. En un sentido intermedio, ha incluido sólo la región perineal, un área superficial limitada por los muslos lateralmente, el monte de Venus por delante y el cóccix por detrás. En su sentido más amplio, tal como se utiliza en Terminologia Anatomica (la terminología anatómica internacional), y en este libro, se refiere a la región del cuerpo que incluye todas las estructuras de los triángulos anal y urogenital, superficiales y profundas, extendiéndose tan superiormente como la fascia inferior del diafragma pélvico.

2La terminología utilizada en esta sección (en negrita) fue recomendada por el Comité Internacional Federativo de Terminología Anatómica (FICAT) en 1998; sin embargo, debido a que muchos médicos interesados en el perineo usan epónimos, los autores han colocado los términos de uso común entre paréntesis para que todos los lectores comprendan la terminología FICAT.

Machine Translated by Google

7

Más bajo

Miembro

DESCRIPCIÓN GENERAL DEL EXTREMO INFERIOR

DESARROLLO DEL MIEMBRO INFERIOR

HUESOS DEL MIEMBRO INFERIOR

Disposición de los huesos de las extremidades inferiores

Hueso de la cadera

Fémur

Rótula

Tibia y peroné

huesos del pie

RECUADRO CLÍNICO: Huesos del Miembro Inferior

FASCIA DEL MIEMBRO INFERIOR

Tejido subcutáneo

Fascia profunda

RESUMEN DE LOS VASOS Y NERVIOS DEL MIEMBRO INFERIOR

Suministro arterial de las extremidades inferiores

Drenaje venoso del miembro inferior

Drenaje Linfático del Miembro Inferior

Inervación cutánea del miembro inferior

TABLA 7.1. Nervios cutáneos de las extremidades inferiores

Inervación motora de las extremidades inferiores

Nervios periféricos de las extremidades inferiores

RECUADRO CLÍNICO: Descripción general de los vasos y nervios de las extremidades inferiores

POSTURA Y MARCHA

Estar tranquilo

Caminar: ciclo de marcha

TABLA 7.2. Acción muscular durante el ciclo de la marcha

REGIONES ANTERIOR Y MEDIAL DEL MUSLO

Organización de los músculos anteriores proximales del

muslo de las extremidades inferiores

TABLA 7.3.I. Músculos de la parte anterior del muslo que actúan en la articulación de la cadera

LGRAWANY
Machine Translated by Google

TABLA 7.3.II. Músculos de la parte anterior del muslo que actúan en la articulación de la rodilla Músculos mediales del muslo TABLA 7.4. Músculos del muslo medial
Estructuras y relaciones neurovasculares en la región anteromedial del muslo TABLA 7.5. Arterias de la superficie anterior y medial del muslo Anatomía de las regiones anterior y medial del muslo RECUADRO CLÍNICO: Regiones anterior y medial del muslo
REGIONES GLÚTEA Y POSTERIOR DEL MUSLO Región Glútea: Glúteos y Región de la Cadera Músculos de la Región Glútea TABLA 7.6. Músculos de la región glútea: abductores y rotadores del muslo
Región posterior del muslo
TABLA 7.7. Músculos de la parte posterior del muslo: extensores de la cadera y flexores de la rodilla
Estructuras neurovasculares de las regiones glútea y posterior del muslo TABLA CLAVE DEL RECUADRO CLÍNICO 7.8. Nervios de las regiones glútea y posterior del muslo TABLA 7.9. Arterias de las regiones glútea y posterior del muslo
Anatomía de la superficie de las regiones glútea y posterior del muslo
RECUADRO CLÍNICO: Regiones glúteas y posteriores del muslo
FOSA POPLITEA Y PIERNA
Región poplítea
Compartimento anterior de la pierna
TABLA 7.10. Músculos de los compartimentos anterior y lateral de la pierna
Compartimento lateral de la pierna
TABLA 7.11. Nervios de la pierna
RESUMEN DE LAS MIEMBROS INFERIORES TABLA 7.12.
Arterias de la pierna Compartimento posterior (extremidades) son extensiones del tronco especializadas para soportar el peso corporal, TABLA 7.13.I. Músculos
inferiores (extremidades) son extensiones del tronco especializadas para soportar el peso corporal, TABLA 7.13.I. Músculos
movespecíficas de un lugar a otro) y para mantener el equilibrio para la locomoción (capacidad de
Los miembros inferiores tienen seis regiones principales (Fig. 7.1): TABLA 7.13.II. Músculos posterior de la pierna
Superficie Anatomía de la pierna

1. La región glútea (G. gloutos, nalgas) es la región de transición entre el tronco y el libre RECUADRO CLÍNICO: Fosa poplítea y miembros inferiores de la pierna. Incluye dos partes de la extremidad inferior: la región posterior redondeada y prominente de las nalgas (L. nates, clunes) y la región lateral de la cadera , generalmente menos prominente (L. regio Piel y fascia de las coxas del pie), que se superpone la articulación de la cadera y el trocánter mayor del fémur. El “ancho de las caderas” en terminología común es una referencia a las dimensiones transversales al
Músculos del pie
nivel de la TABLA 7.14.I. Músculos del pie: 1ª y 2ª capas del trocánter mayor de la suela. La región glútea está limitada superiormente por la cresta ilíaca, medialmente por la TABLA 7.14.II. Músculos
del pie: 3.ª y 4.ª capas de la planta de la planta la hendidura interglútea (hendidura natal), y en sentido inferior por el pliegue cutáneo (surco) subyacente al TABLA 7.14.III. Músculos del pie: dorso
de las nalgas del pie, pliegue de los glúteos (L. sulcus glutealis). Los músculos de los glúteos, que recubren la pelvis , constituyen la mayor parte de esta región.
TABLA 7.15. Nervios del pie 2. La región femoral (muslo) es la región del miembro inferior libre que se encuentra entre las regiones glútea, abdominal y perineal en sentido proximal y la región de la rodilla en sentido distal. Incluye la mayor parte del CAJA CLÍNICA: Pie el fémur (hueso del muslo). La transición del tronco al miembro inferior libre se produce de forma abrupta en la región inguinal (ingle). Aquí, el límite entre las regiones abdominal y perineal.

ARTICULACIONES DEL MIEMBRO INFERIOR

Machine Translated by Google

La articulación de la cadera y la región femoral están delimitadas anteriormente por el ligamento inguinal y por la rama isquiopúbica del hueso de la cadera (parte de la cintura pélvica o esqueleto de la pelvis) medialmente.

Articulación de la rodilla

Posteriormente, el pliegue glúteo separa las regiones glútea y femoral (v. fig. 7.49A).

3. La región de la rodilla (género L. regio) incluye las prominencias (cóndilos) del fémur distal y de la rodilla, la cabeza del peroné y la rótula (rótula, que se encuentra anterior al extremo distal del fémur), así como las entre estas estructuras óseas. La región posterior de la rodilla (L. poples) incluye un hueco bien definido, lleno de grasa, que transmite neurovascular TABLA 7.18. Articulaciones de las estructuras del pie, llamadas fosa poplítea.

región de la pierna (L. regio cruris) es la parte que se encuentra entre la rodilla y la región talocrural. La pierna (L. crus) conecta la rodilla y el pie. A menudo, los profanos se refieren incorrectamente a toda la extremidad inferior como "la pierna".

5. El tobillo (L. tarsus) o región talocrural (L. regio talocruralis) incluye las partes medial y prominencias laterales (maléolos) que flanquean la articulación del tobillo (talocrural).

6. El pie (L. pes) o región del pie (L. regio pedis) es la parte distal del miembro inferior que contiene el tarso, el metatarso y las falanges (huesos de los dedos del pie). Los dedos de los pies son los dígitos del pie. El dedo gordo (L. hallux), al igual que el pulgar, tiene sólo dos falanges (huesos digitales); los otros dígitos tienen tres.

LGRAWANY
Machine Translated by Google

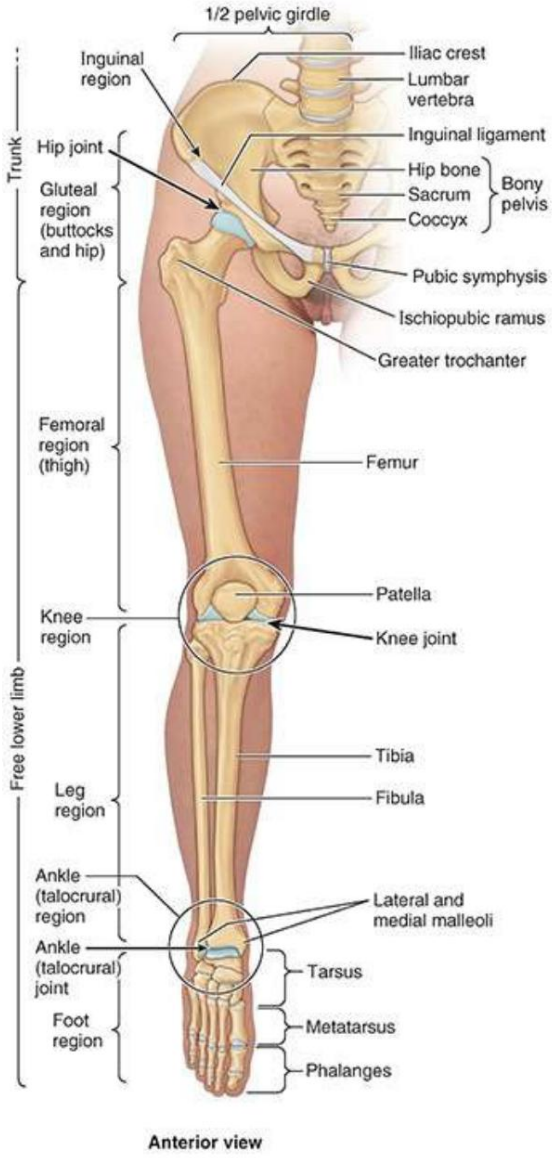

FIGURA 7.1. Regiones y huesos del miembro inferior.

DESARROLLO DEL MIEMBRO INFERIOR

El desarrollo del miembro inferior se ilustra, explica y contrasta con el del miembro superior en la figura 7.2. Inicialmente, el desarrollo del miembro inferior es similar al del miembro superior, aunque ocurre aproximadamente una semana después. Durante la quinta semana, las yemas de las extremidades inferiores sobresalen de la cara lateral de los segmentos L2-S2 del tronco (una base más ancha que la de las extremidades superiores) (Figura 7.2A). Ambas extremidades se extienden inicialmente desde el tronco con los pulgares y los dedos gordos de los pies en desarrollo dirigidos hacia arriba y las palmas y plantas dirigidas hacia delante. Luego, ambas extremidades sufren una torsión alrededor de sus ejes largos, pero en direcciones opuestas (fig. 7.2B-D).

Machine Translated by Google

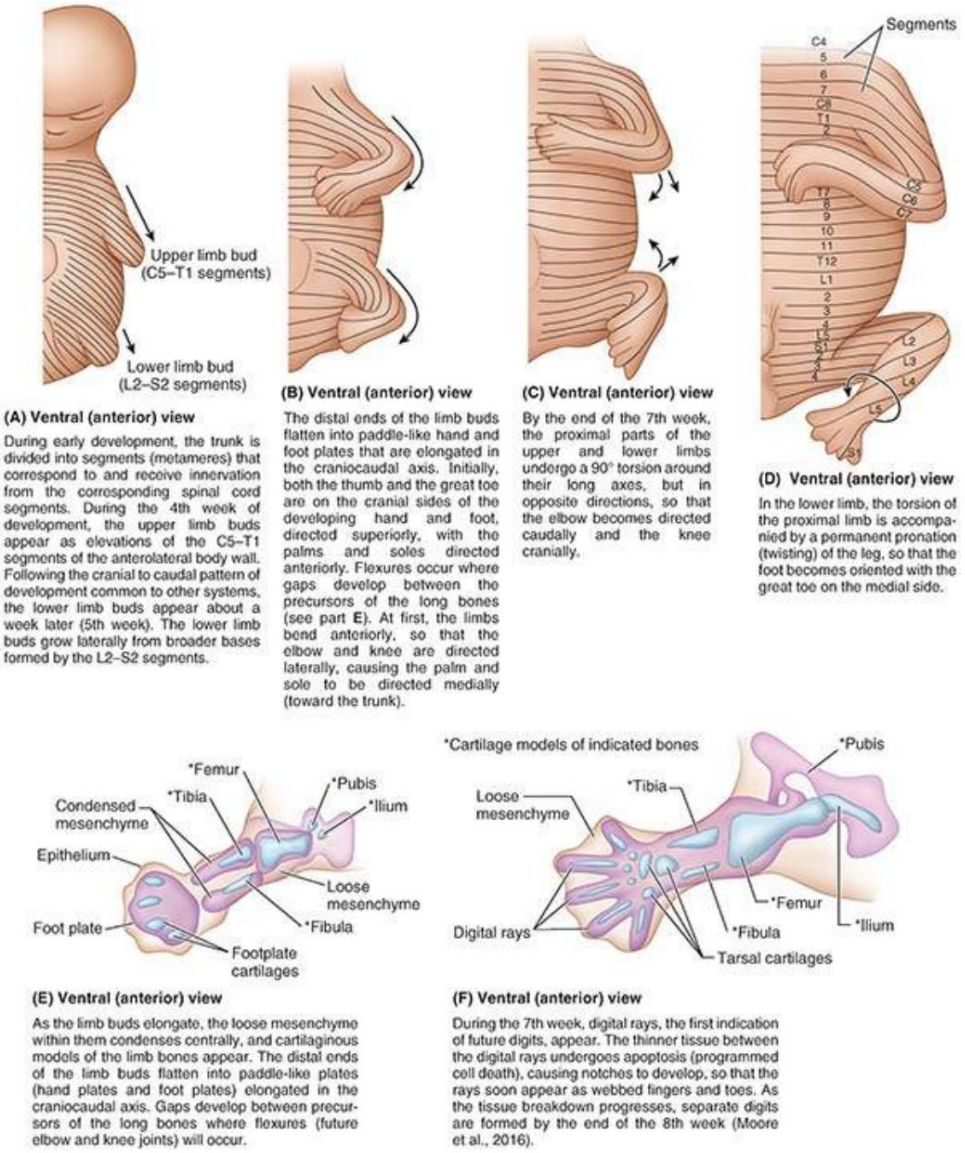

(A) Ventral (anterior) view

During early development, the trunk is divided into segments (metameres) that correspond to and receive innervation from the corresponding spinal cord segments. During the 4th week of development, the upper limb buds appear as elevations of the C5–T1 segments of the anterolateral body wall. Following the cranial to caudal pattern of development common to other systems, the lower limb buds appear about a week later (5th week). The lower limb buds grow laterally from broader bases formed by the L2–S2 segments.

(B) Ventral (anterior) view

The distal ends of the limb buds flatten into paddle-like hand and foot plates that are elongated in the craniocaudal axis. Initially, both the thumb and the great toe are on the cranial sides of the developing hand and foot, directed superiorly, with the palms and soles directed anteriorly. Flexures occur where gaps develop between the precursors of the long bones (see part **E**). At first, the limbs bend anteriorly, so that the elbow and knee are directed laterally, causing the palm and sole to be directed medially (toward the trunk).

(C) Ventral (anterior) view

By the end of the 7th week, the proximal parts of the upper and lower limbs undergo a 90° torsion around their long axes, but in opposite directions, so that the elbow becomes directed caudally and the knee cranially.

(D) Ventral (anterior) view

In the lower limb, the torsion of the proximal limb is accompanied by a permanent pronation (twisting) of the leg, so that the foot becomes oriented with the great toe on the medial side.

(E) Ventral (anterior) view

As the limb buds elongate, the loose mesenchyme within them condenses centrally, and cartilaginous models of the limb bones appear. The distal ends of the limb buds flatten into paddle-like plates (hand plates and foot plates) elongated in the craniocaudal axis. Gaps develop between precursors of the long bones where flexures (future elbow and knee joints) will occur.

(F) Ventral (anterior) view

During the 7th week, digital rays, the first indication of future digits, appear. The thinner tissue between the digital rays undergoes apoptosis (programmed cell death), causing notches to develop, so that the rays soon appear as webbed fingers and toes. As the tissue breakdown progresses, separate digits are formed by the end of the 8th week (Moore et al., 2016).

FIGURA 7.2. Desarrollo de miembros inferiores. ANUNCIO. Descripción general. Las extremidades superiores e inferiores se desarrollan a partir de yemas que surgen de la pared lateral del cuerpo durante la cuarta y quinta semana, respectivamente. Luego se alargan, desarrollan flexiones y rotan en direcciones opuestas. Se mantiene la inervación segmentaria y el patrón dermatomal refleja el alargamiento y la rotación en espiral de la extremidad. E y F. Etapa cartilaginosa del desarrollo óseo. Los huesos futuros se desarrollan a partir de modelos de cartílago, demostrados al final de la sexta semana (E) y al comienzo de la séptima semana (F).

La rotación medial y la pronación permanente del miembro inferior explican cómo

- La rodilla, a diferencia de las articulaciones superiores a ella, se extiende anteriormente y se flexiona posteriormente, al igual que las Articulaciones inferiores a la rodilla (p. ej., articulaciones interfalángicas de los dedos de los pies).
- El pie se orienta con el dedo gordo en el lado medial (fig. 7.2D), mientras que la mano (en la posición anatómica) se orienta con el pulgar en el lado lateral. • El patrón de “polo de barbero” de la inervación segmentaria de la piel (dermatomas) de la parte inferior

se desarrolla la extremidad (consulte “Inervación cutánea de la extremidad inferior” en este capítulo).

La torsión y torsión de las extremidades inferiores todavía están en proceso al nacer (tenga en cuenta que los pies de los bebés

LGRAWANY
Machine Translated by Google

tienden a juntarse planta con planta cuando se juntan, como si aplaudieran). La finalización del proceso coincide con el dominio de la habilidad para caminar.

HUESOS DEL MIEMBRO INFERIOR

El esqueleto del miembro inferior (esqueleto apendicular inferior) se puede dividir en dos componentes funcionales: la cintura pélvica y los huesos del miembro inferior libre (fig. 7.1). La cintura pélvica (pelvis ósea) es un anillo óseo compuesto por el sacro y los huesos de la cadera derecha e izquierda unidos anteriormente en la sínfisis del pubis.

La cintura pélvica une el miembro inferior libre al esqueleto axial, siendo común el sacro. al esqueleto axial y a la cintura pélvica. La cintura pélvica también forma el esqueleto de la parte inferior del tronco. Sus funciones protectoras y de apoyo sirven al abdomen, la pelvis y el perineo, así como a las extremidades inferiores. Los huesos del miembro inferior libre están contenidos dentro de esa parte del miembro y sirven específicamente.

Disposición de los huesos de las extremidades inferiores

El peso corporal se transfiere desde la columna vertebral a través de las articulaciones sacroilíacas hasta la cintura pélvica y desde la cintura pélvica a través de las articulaciones de la cadera hasta los fémures (L. femora) (fig. 7.3A). Para soportar mejor la postura bípeda erguida, los fémures están oblicuos (dirigidos inferomedialmente) dentro de los muslos, de modo que al estar de pie, las rodillas quedan adyacentes y colocadas directamente debajo del tronco, devolviendo el centro de gravedad a las líneas verticales de las piernas de apoyo y pies (Figs. 7.1, 7.3 y 7.4). Compárese esta posición oblicua de los fémures con la de los cuadrúpedos, en los que los fémures están verticales y las rodillas separadas, con la masa del tronco suspendida entre las extremidades (fig. 7.3B).

Machine Translated by Google

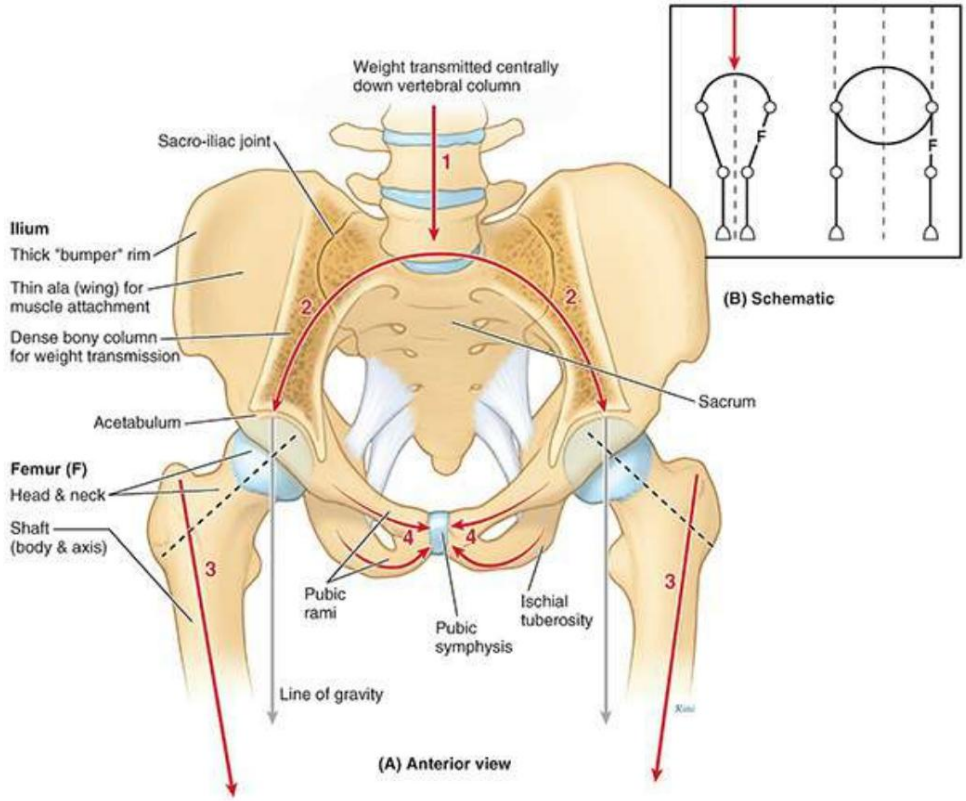

FIGURA 7.3. Cintura pélvica y articulaciones relacionadas, que demuestran la transferencia de peso. A. Transmisión de peso desde la columna vertebral a los miembros inferiores. El peso de la parte superior del cuerpo, transmitido centralmente a través de la columna vertebral (1), se divide y dirige lateralmente mediante el arco óseo formado por el sacro y los ilíacos (2). Las porciones gruesas de los ilios transfieren el peso a los fémures (3). Las ramas púbicas forman "puntales" o tirantes que ayudan a mantener la integridad del arco (4). B. Disposición de los huesos en bípedos versus cuadrúpedos. La disposición de los huesos de las extremidades inferiores de los bípedos se compara con la de los cuadrúpedos. La disposición diagonal del fémur recentra el soporte directamente inferior al tronco (masa corporal) para hacer que la bipedestación sea más eficiente y permitir la marcha bípeda, en la que cada extremidad soporta alternativamente todo el peso. En los cuadrúpedos, el tronco está suspendido entre extremidades esencialmente verticales, lo que requiere apoyo simultáneo de cada lado.

LGRAWANY
Machine Translated by Google

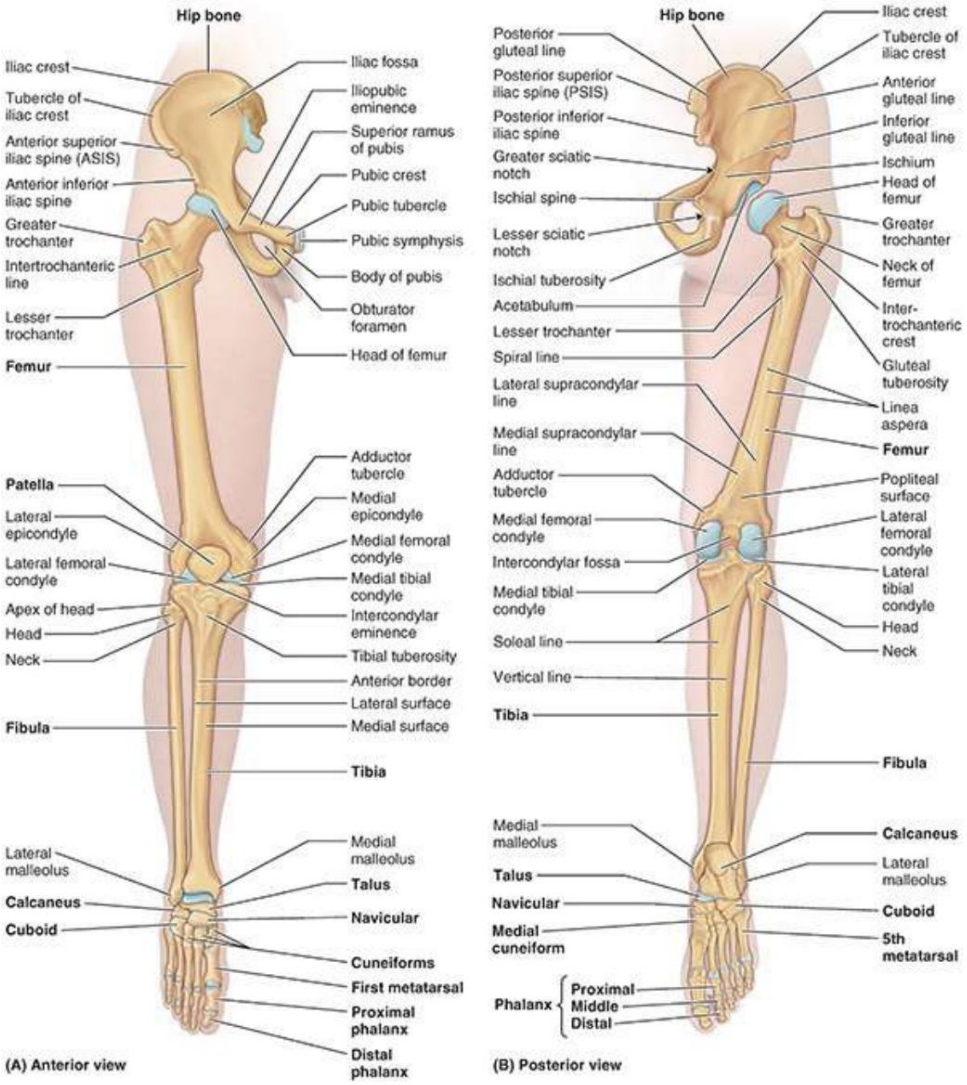

FIGURA 7.4. Huesos de las extremidades inferiores. A y B. Se identifican huesos individuales y formaciones óseas. El pie está en plena flexión plantar. Se desarticula la articulación de la cadera (B) para demostrar el acetábulo del hueso de la cadera, que recibe la cabeza del fémur.

Los fémures de las mujeres humanas son ligeramente más oblicuos que los de los hombres, lo que refleja la mayor anchura de sus pelves. En las rodillas, el extremo distal de cada fémur se articula con la rótula y la tibia de la pierna correspondiente. La tibia transfiere el peso de la articulación de la rodilla a la articulación del tobillo. El peroné no se articula con el fémur y por tanto no soporta ni transfiere peso. La función del peroné es proporcionar la inserción de los músculos y contribuir a la formación de la articulación del tobillo.

En el tobillo, el peso que soporta la tibia se transfiere al astrágalo (fig. 7.4). El astrágalo es el Piedra angular de un arco longitudinal formado por los huesos tarsiano y metatarsiano de cada pie que distribuye el peso uniformemente entre el talón y el antepié al estar de pie, creando una plataforma ósea flexible pero estable para sostener el cuerpo.

Machine Translated by Google

Hueso de la cadera

El hueso maduro de la cadera (L. os coxae) es el hueso pélvico grande y plano formado por la fusión de tres huesos primarios (ilíaco, isquion y pubis) al final de la adolescencia. Cada uno de los tres huesos se forma a partir de su propio centro primario de osificación; Más tarde aparecen cinco centros secundarios de osificación.

Al nacer, los tres huesos primarios están unidos por cartílago hialino; en los niños, no están completamente osificados (fig. 7.5). En la pubertad, los tres huesos todavía están separados por un cartílago trirradiado en forma de Y centrado en el acetábulo, aunque las dos partes de las ramas isquiopúbicas se fusionan hacia el noveno año (fig. 7.5B). Los huesos empiezan a fusionarse entre los 15 y 17 años de edad; La fusión se completa entre los 20 y 25 años de edad. En los adultos mayores se ve poco o ningún rastro de las líneas de fusión de los huesos primarios (fig. 7.6). Aunque los componentes óseos están rígidamente fusionados, sus nombres todavía se usan en los adultos para describir las tres partes del hueso de la cadera.

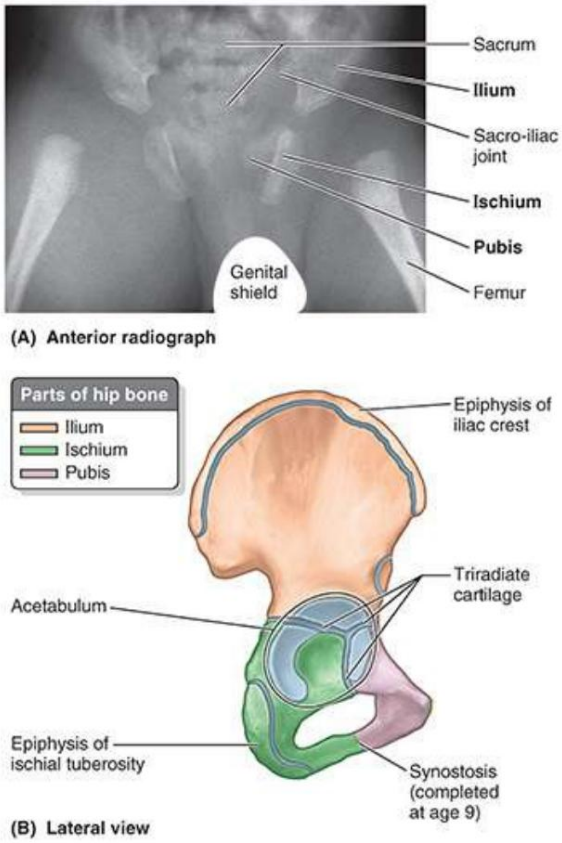

FIGURA 7.5. Partes de los huesos de la cadera. A. Radiografía de caderas del bebé. Esta radiografía muestra las tres partes de los huesos de la cadera que no están completamente osificados (ilion, isquion y pubis). B. Hueso de la cadera de un niño de 13 años. Obsérvese el cartílago trirradiado en forma de Y.

LGRAWANY
Machine Translated by Google

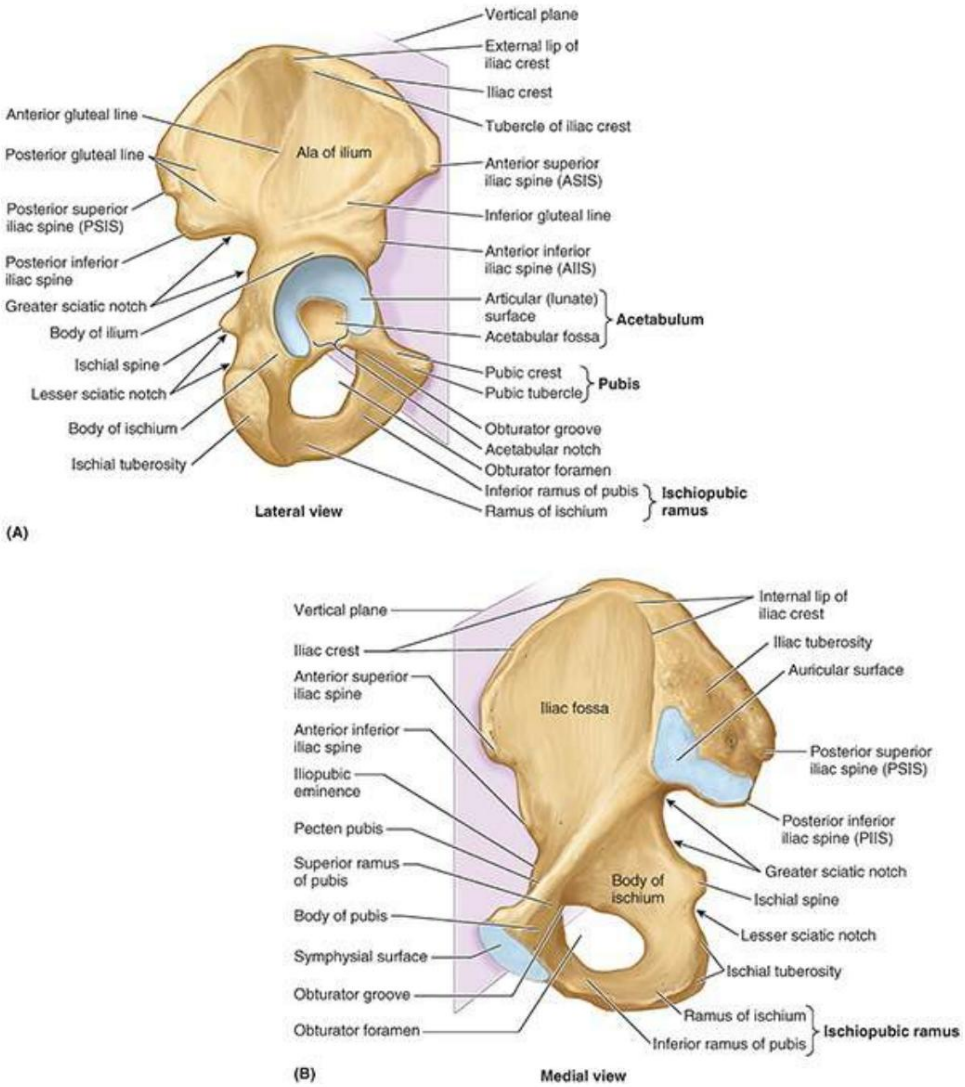

FIGURA 7.6. Hueso de la cadera derecha de un adulto en posición anatómica. En esta posición, la espina ilíaca anterosuperior (EIAS) y la cara anterior del pubis se encuentran en el mismo plano coronal (azul). A. Aspecto lateral. El hueso grande de la cadera se contrae en el medio y se expande en sus extremos superior e inferior. B. Cara medial. La superficie sinfisaria del pubis se articula con la superficie correspondiente del hueso de la cadera contralateral. La superficie auricular del ilion se articula con una superficie correspondiente del sacro para formar la articulación sacroilíaca.

Debido a que gran parte de la cara medial de los huesos de la cadera/pelvis ósea se ocupa principalmente de las estructuras y funciones pélvicas y perineales (Capítulo 6, Pelvis y perineo) o su unión con la columna vertebral (Capítulo 2, Espalda), se describe más detalladamente. en esos capítulos.

En este capítulo se describen aspectos de los huesos de la cadera relacionados con las estructuras y funciones de las extremidades inferiores, principalmente sus caras laterales.

ILION

El ilion forma la parte más grande del hueso de la cadera y constituye la parte superior del acetábulo (fig. 7.5B). El ilion tiene porciones mediales gruesas (columnas) para soportar peso y porciones posterolaterales delgadas, en forma de alas, las alas (alas de L.), que proporcionan superficies amplias para el

Machine Translated by Google

unión carnosa de los músculos (Fig. 7.3).

El cuerpo del ilion se une al pubis y al isquion para formar el acetábulo. En la parte anterior, el ilion tiene robustas espinas ilíacas anterosuperior y anteroinferior que proporcionan inserción a los ligamentos y tendones de los músculos de las extremidades inferiores (fig. 7.6).

Comenzando en la espina ilíaca anterosuperior (EIAS), la columna superior larga, curvada y engrosada El borde del ala del ilion, la cresta ilíaca, se extiende posteriormente y termina en la espina ilíaca posterosuperior (PSIS). La cresta sirve como un "parachoques" protector y es un sitio importante de inserción aponeurótica para músculos delgados en forma de láminas y fascias profundas. Una prominencia en el labio externo de la cresta, el tubérculo de la cresta ilíaca (tubérculo ilíaco), se encuentra 5 a 6 cm por detrás de la EIAS. La espina ilíaca posteroinferior marca el extremo superior de la escotadura ciática mayor.

La superficie lateral del ala del ilion tiene tres líneas curvas rugosas: posterior, anterior, y líneas glúteas inferiores , que delimitan las inserciones proximales de los tres músculos glúteos grandes (pl., glutei). Medialmente, cada ala tiene una depresión grande y suave, la fosa ilíaca (Fig. 7.6B), que proporciona inserción proximal al músculo ilíaco. El hueso que forma la parte superior de esta fosa puede volverse delgado y translúcido, especialmente en mujeres mayores con osteoporosis.

Posteriormente, la cara medial del ilion tiene un área articular rugosa en forma de oreja, la superficie auricular (L. auricula, una pequeña oreja) y una tuberosidad ilíaca aún más rugosa superior a ella para la articulación sinovial y sindesmótica con las superficies recíprocas de el sacro en la articulación sacroilíaca.

ISQUIO

El isquion forma la parte posteroinferior del hueso de la cadera. La parte superior del cuerpo del isquion se fusiona con el pubis y el ilion, formando la cara posteroinferior del acetábulo.
La rama del isquion se une a la rama inferior del pubis para formar una barra de hueso, la rama isquiopúbica (fig. 7.6A), que constituye el límite inferomedial del agujero obturador. El borde posterior del isquion forma el margen inferior de una hendidura profunda, la escotadura ciática mayor. La gran espina isquiática triangular en el margen inferior de esta incisión proporciona inserción ligamentosa. Esta clara demarcación separa la muesca ciática mayor de una hendidura más inferior, más pequeña, redondeada y de superficie lisa, la muesca ciática menor. La muesca ciática menor sirve como tróclea o polea para un músculo que emerge de la pelvis ósea.
La proyección ósea rugosa en la unión del extremo inferior del cuerpo del isquion y su rama es la tuberosidad isquiática grande. El peso del cuerpo descansa sobre esta tuberosidad al sentarse y proporciona la inserción tendinosa proximal de los músculos posteriores del muslo.

PUBIS

El pubis forma la parte anteromedial del hueso de la cadera, contribuye a la parte anterior del acetábulo y proporciona inserción proximal a los músculos del muslo medial. El pubis se divide en un cuerpo aplanado colocado medialmente y ramas superior e inferior que se proyectan lateralmente desde el cuerpo (fig. 7.6).

Medialmente, la superficie sinfisaria del cuerpo del pubis se articula con la superficie correspondiente del cuerpo del pubis contralateral mediante la sínfisis púbica (fig. 7.3A). El

LGRAWANY
Machine Translated by Google

El borde anterosuperior de los cuerpos unidos y la sínfisis forma la cresta púbica, que sirve de inserción para los músculos abdominales.

Las pequeñas proyecciones en los extremos laterales de la cresta púbica, los tubérculos púbicos, son puntos de referencia importantes de las regiones inguinales (fig. 7.6). Los tubérculos proporcionan unión a la parte principal del ligamento inguinal y, por lo tanto, unión muscular indirecta. El margen posterior de la rama superior del pubis tiene un borde elevado y afilado, el pectén del pubis, que forma parte del borde pélvico (consulte el Capítulo 6, Pelvis y perineo).

FORAMEN OBTURADOR

El agujero obturador es una gran abertura ovalada o triangular irregular en el hueso de la cadera. Está delimitado por el pubis, el isquion y sus ramas. A excepción de un pequeño conducto para el nervio y los vasos obturadores (canal obturador), el agujero obturador está cerrado por la delgada y fuerte membrana obturatriz. La presencia del agujero minimiza la masa ósea (peso), mientras que su cierre por la membrana obturadora aún proporciona una superficie extensa en ambos lados para la inserción del músculo carnoso.

ACETÁBULO

El acetábulo (L., copa de vinagre poco profunda) es la gran cavidad o cavidad en forma de copa en la cara lateral del hueso de la cadera que se articula con la cabeza del fémur para formar la articulación de la cadera (fig. 7.6A). Los tres huesos primarios que forman el hueso de la cadera contribuyen a la formación del acetábulo (fig. 7.5).

El margen del acetábulo está incompleto en la parte inferior de la incisura acetabular, lo que hace que la fosa parezca una copa a la que le falta un trozo del labio (fig. 7.6A). La depresión rugosa en el suelo del acetábulo que se extiende hacia arriba desde la incisura acetabular es la fosa acetabular.
La escotadura y la fosa acetabular también crean un déficit en la superficie semilunar lisa del acetábulo, la superficie articular que recibe la cabeza del fémur.

POSICIÓN ANATÓMICA DEL HUESO DE LA CADERA

Las superficies, bordes y relaciones del hueso de la cadera se describen suponiendo que el cuerpo se encuentra en la posición anatómica. Para colocar un hueso de la cadera aislado o una pelvis ósea en esta posición, colóquelo de modo que el

• La EIAS y la cara anterosuperior del pubis se encuentran en el mismo plano coronal. • La superficie sinfisaria del pubis es vertical, paralela al plano medio (fig. 7.6).

En la posición anatómica, el

• El acetábulo mira en dirección inferolateral, con la escotadura acetabular dirigida hacia abajo. • El agujero obturador se encuentra inferomedial al acetábulo. • La cara interna del cuerpo del pubis mira casi directamente hacia arriba. (Básicamente forma un piso sobre el cual descansa la vejiga urinaria). • La apertura pélvica superior (entrada pélvica) es más vertical que horizontal; en la parte anteroposterior

Machine Translated by Google

(AP), la punta del cóccix aparece cerca de su centro (Fig. 7.3).

Fémur

El fémur es el hueso más largo y pesado del cuerpo. Transmite el peso corporal desde el hueso de la cadera a la tibia cuando una persona está de pie (fig. 7.4). Su longitud es aproximadamente un cuarto de la altura de la persona. El fémur consta de una diáfisis (cuerpo) y dos extremos, superior o proximal e inferior o distal (fig. 7.7).

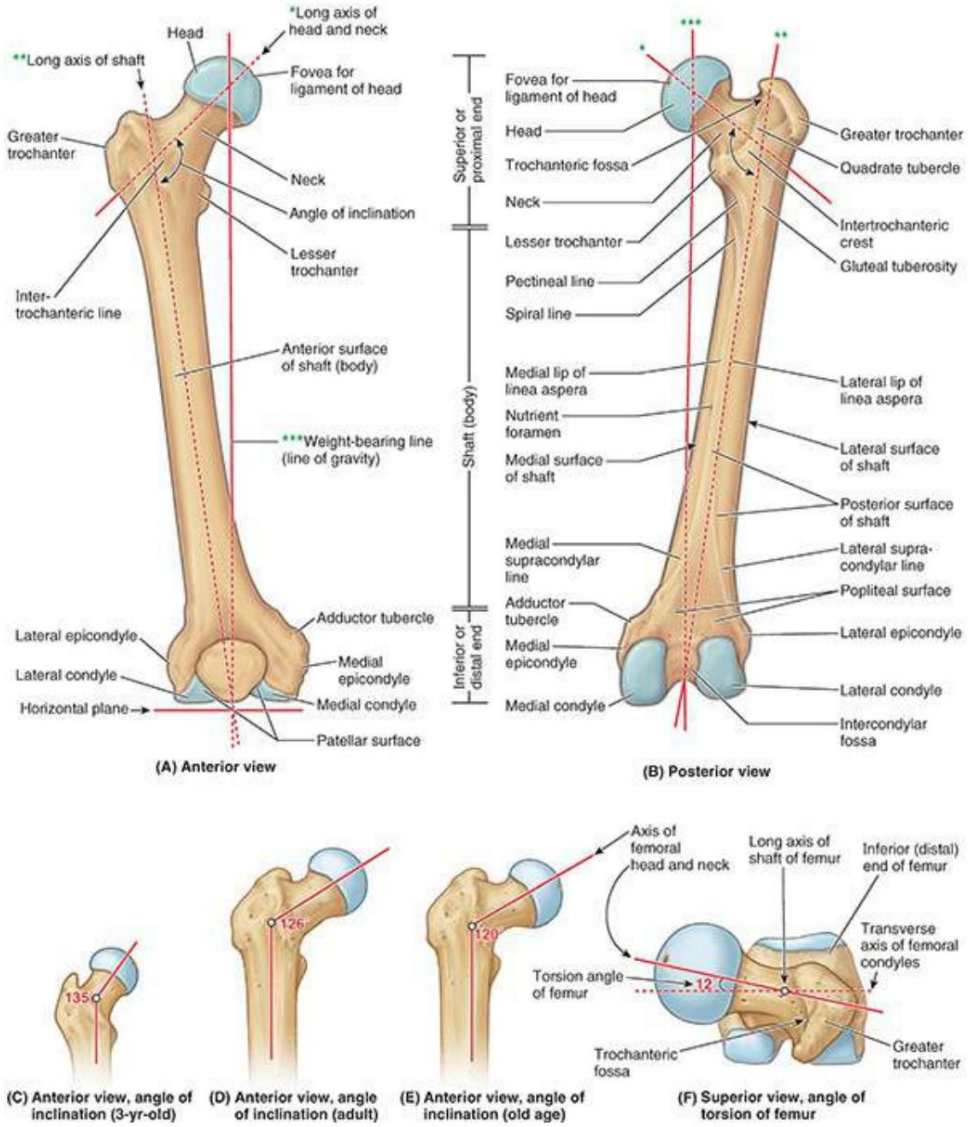

FIGURA 7.7. Fémur derecho. A y B. Características de un fémur adulto. Funcional y morfológicamente, el hueso consta de extremos superior e inferior muy modificados y un eje cilíndrico intermedio. C-E. Ángulo de inclinación. El fémur se "dobla" de modo que el eje longitudinal de la cabeza y el cuello forme un ángulo (ángulo de inclinación) con el del eje. Cuando los cóndilos femorales masivos descansan sobre una superficie horizontal, el fémur asume su posición anatómica oblicua en la que el centro de la cabeza femoral redonda se encuentra directamente superior a la fosa intercondilar. El ángulo de inclinación disminuye (se vuelve más agudo) con la edad, lo que genera un mayor estrés en un momento en el que se reduce la masa ósea. F. Ángulo de torsión. Cuando se observa el fémur a lo largo del eje longitudinal de la diáfisis femoral, de modo que el extremo proximal se superpone al extremo distal, se puede ver que el eje de la cabeza y el cuello del fémur forma un ángulo de 12° con el eje transversal. del femoral

LGRAWANY
Machine Translated by Google

cóndilos (ángulo de torsión).

El extremo superior (proximal) del fémur consta de una cabeza, un cuello y dos trocánteres (mayor y menor). La cabeza redonda del fémur constituye dos tercios de una esfera que está cubierta por cartílago articular, a excepción de una depresión o fosa situada medialmente, la fóvea, para el ligamento de la cabeza. En los primeros años de vida, el ligamento da paso a una arteria que irriga la epífisis de la cabeza. El cuello del fémur es trapezoidal, su extremo estrecho sostiene la cabeza y su base más ancha es continua con el eje. Su diámetro medio es tres cuartas partes del de la cabeza femoral.

El fémur proximal está “doblado” (en forma de L) de modo que el eje longitudinal de la cabeza y el cuello sobresalga superomedialmente en un ángulo con respecto al de la diáfisis orientada oblicuamente (fig. 7.7A, B). Este ángulo de inclinación obtuso es mayor (casi recto) en el nacimiento y disminuye gradualmente (se vuelve más agudo) hasta alcanzar el ángulo adulto (115 a 140°, con un promedio de 126°) (fig. 7.7C-E).

El ángulo de inclinación es menor en las mujeres debido al mayor ancho entre el acetábulo (consecuencia de una pelvis menor más ancha) y la mayor oblicuidad de la diáfisis femoral.
El ángulo de inclinación permite una mayor movilidad del fémur en la articulación de la cadera porque coloca la cabeza y el cuello más perpendiculares al acetábulo en posición neutra. Los abductores y rotadores del muslo se unen principalmente al vértice del ángulo (el trocánter mayor), por lo que tiran de una palanca (la rama corta de la L) que se dirige más lateralmente que verticalmente. Esto proporciona un mayor apalancamiento para los abductores y rotadores del muslo y permite que la masa considerable de los abductores del muslo se coloque por encima del fémur (en la región de los glúteos) en lugar de lateralmente a él, liberando la cara lateral del eje femoral. para proporcionar un área aumentada para la unión carnosa de los extensores de la rodilla.

El ángulo de inclinación también permite la oblicuidad del fémur dentro del muslo, lo que permite que las rodillas queden adyacentes e inferiores al tronco, como se explicó anteriormente. Esto es ventajoso para caminar bípedo; sin embargo, impone una tensión considerable sobre el cuello del fémur.
En consecuencia, en personas mayores pueden producirse fracturas del cuello femoral como consecuencia de un ligero tropiezo si el cuello está debilitado por la osteoporosis (reducción patológica de la masa ósea).

La torsión del miembro inferior proximal (fémur) que ocurrió durante el desarrollo no concluye con el eje mayor del extremo superior del fémur (cabeza y cuello) paralelo al eje transversal del extremo inferior (cóndilos femorales). Cuando se ve el fémur desde arriba (de modo que uno mira a lo largo del eje longitudinal de la diáfisis), es evidente que los dos ejes se encuentran en un ángulo (el ángulo de torsión o ángulo de declinación), cuya media es de 7° en machos y 12° en hembras.
El ángulo de torsión, combinado con el ángulo de inclinación, permite que los movimientos de rotación de la cabeza femoral dentro del acetábulo colocado oblicuamente se conviertan en flexión y extensión, abducción y aducción, y movimientos de rotación del muslo.

Donde se unen el cuello femoral y la diáfisis, hay dos elevaciones grandes y romas, los trocánteres. (Figura 7.7A, B, F). El trocánter menor abrupto, cónico y redondeado (G., un corredor) se extiende medialmente desde la parte posteromedial de la unión del cuello y la diáfisis del fémur para dar inserción tendinosa al flexor primario del muslo (el iliopsoas).

El trocánter mayor es una gran masa ósea colocada lateralmente que se proyecta hacia arriba y

Machine Translated by Google

posteriormente, donde el cuello se une a la diáfisis femoral, proporcionando unión y palanca para los abductores y rotadores del muslo. El sitio donde se unen el cuello y la diáfisis está indicado por la línea intertrocantérea, una cresta rugosa formada por la unión de un poderoso ligamento (ligamento iliofemoral). La línea intertrocantérea va desde el trocánter mayor y serpentea alrededor del trocánter menor para continuar posterior e inferiormente como una cresta menos distintiva, estrecha y áspera, llamada línea espiral.

Una cresta similar pero más suave y prominente, la cresta intertrocantérea, se une a los trocánteres por detrás. La elevación redondeada de la cresta es el tubérculo cuadrado. En las vistas anterior y posterior (fig. 7.7A, B), el trocánter mayor está alineado con la diáfisis femoral. En las vistas posterior y superior (fig. 7.7B, F), sobresale medialmente de una depresión profunda, la fosa trocantérea.

La diáfisis del fémur está ligeramente arqueada (convexa) en dirección anterior. Esta convexidad puede aumentar notablemente, avanzando tanto lateral como anteriormente, si el eje está debilitado por una pérdida de calcio, como ocurre en el raquitismo (una enfermedad atribuible a la deficiencia de vitamina D). La mayor parte del eje es suavemente redondeado, lo que proporciona un origen carnoso a los extensores de la rodilla, excepto en la parte posterior, donde una línea ancha y rugosa, la línea áspera, proporciona una inserción aponeurótica para los aductores del muslo. Esta cresta vertical es especialmente prominente en el tercio medio de la diáfisis femoral, donde tiene labios (márgenes) medial y lateral. Superiormente, el labio lateral se fusiona con la tuberosidad glútea ancha y rugosa, y el labio medial continúa como una línea espiral.

Una cresta intermedia prominente, la línea pectínea, se extiende desde la parte central de la línea. áspera hasta la base del trocánter menor. Inferiormente, la línea áspera se divide en líneas supracondíleas medial y lateral, que conducen a los cóndilos femorales medial y lateral (fig. 7.7B).

Los cóndilos femorales medial y lateral constituyen casi todo el extremo inferior (distal) del fémur. Los dos cóndilos están en el mismo nivel horizontal cuando el hueso está en posición anatómica, de modo que si un fémur aislado se coloca en posición vertical con ambos cóndilos en contacto con el suelo o la mesa, el eje femoral asumirá la misma posición oblicua que ocupa en la vida. cuerpo (aproximadamente 9° desde la vertical en los machos y ligeramente mayor en las hembras).

Los cóndilos femorales se articulan con los meniscos (placas semilunares de cartílago) y los cóndilos tibiales para formar la articulación de la rodilla (fig. 7.4). Los meniscos y los cóndilos tibiales se deslizan como una unidad a través de las caras inferior y posterior de los cóndilos femorales durante la flexión y extensión. La convexidad de la superficie articular de los cóndilos aumenta a medida que desciende por la superficie anterior, cubriendo el extremo inferior y luego asciende posteriormente. Los cóndilos están separados posterior e inferiormente por una fosa intercondilar, pero se fusionan anteriormente, formando una depresión longitudinal poco profunda, la superficie rotuliana (fig. 7.7), que se articula con la rótula. La superficie lateral del cóndilo lateral tiene una proyección central llamada epicóndilo lateral. La superficie medial del cóndilo medial tiene un epicóndilo medial más grande y prominente, superior al cual se forma otra elevación, el tubérculo aductor, en relación con la inserción del tendón. Los epicóndilos proporcionan inserción proximal a los ligamentos colaterales medial y lateral de la articulación de la rodilla.

ANATOMÍA DE LA SUPERFICIE DE LA CINTURA PÉLVICA Y DEL FÉMUR

Machine Translated by Google

Los puntos de referencia óseos son útiles durante los exámenes físicos y la cirugía porque pueden usarse para evaluar el desarrollo normal, detectar y evaluar fracturas y dislocaciones y localizar los sitios de estructuras como nervios y vasos sanguíneos.

Cuando las manos están en las caderas, descansan sobre las crestas ilíacas (fig. 7.8A, D, E). El tercio anterior de las crestas se palpa fácilmente porque las crestas son subcutáneas. Los dos tercios posteriores de las crestas son más difíciles de palpar porque suelen estar cubiertos de grasa.
La cresta ilíaca termina anteriormente en la EIAS redondeada (espina ilíaca anterosuperior), que es fácil de palpar trazando la cresta ilíaca en dirección anteroinferior. La ASIS suele ser visible en personas delgadas.
En las personas obesas, estas espinas están cubiertas de grasa y pueden ser difíciles de localizar; sin embargo, son más fáciles de palpar cuando la persona está sentada y los músculos adheridos a ellos están relajados.

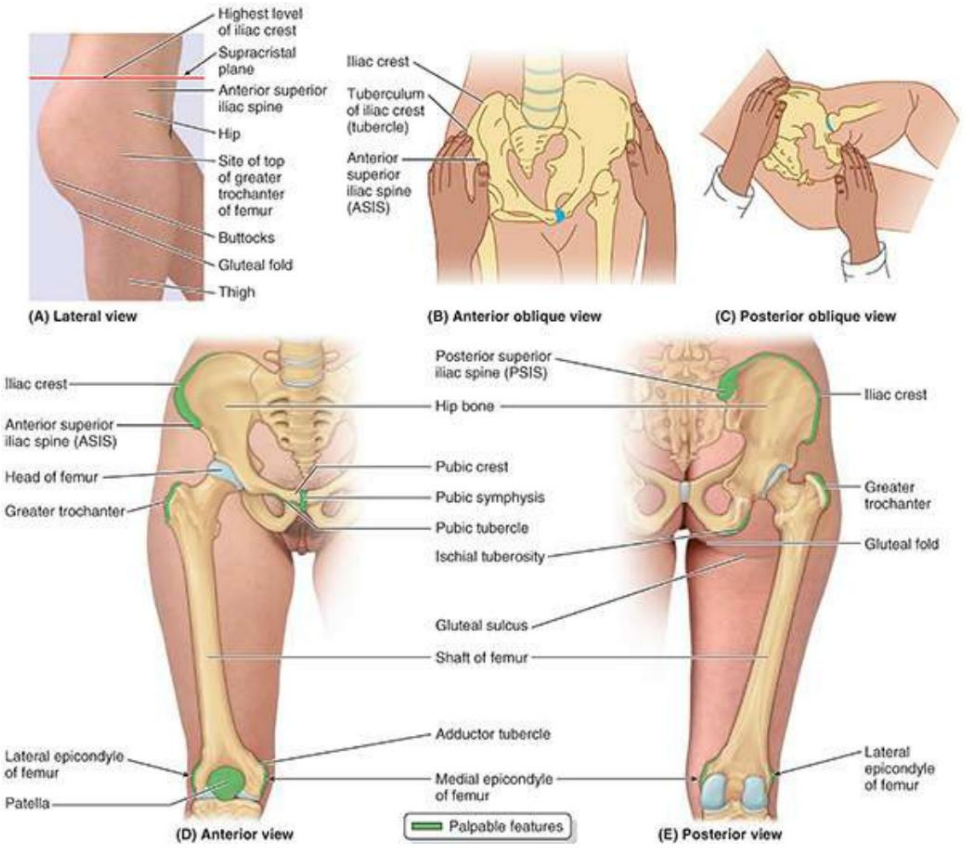

FIGURA 7.8. Anatomía superficial del hueso de la cadera y del fémur. A. Hitos de superficie. B. Palpación bimanual de la espina ilíaca anterosuperior. Esta técnica se utiliza para determinar la posición de la pelvis (inclinación pélvica). C. Palpación de la tuberosidad isquiática. D y E. Proyección superficial y características palpables del hueso de la cadera y el fémur.

El tubérculo ilíaco, 5 a 6 cm por detrás de la EIAS, marca el punto más ancho de la cresta ilíaca. Para palpar este tubérculo, coloque el pulgar sobre la ECIA y mueva los dedos posteriormente a lo largo del labio externo de la cresta ilíaca (fig. 7.8B). El tubérculo ilíaco se encuentra al nivel de la apófisis espinosa de la vértebra L5.

Aproximadamente el ancho de una mano por debajo del ombligo, los huesos púbicos y la sínfisis púbica. puede palparse (fig. 7.8D). El tubérculo púbico se puede palpar a unos 2 cm de la sínfisis púbica en el extremo anterior de la cresta púbica. La cresta ilíaca termina posteriormente en el punto agudo.

Machine Translated by Google

PSIS (espina ilíaca posterosuperior) (fig. 7.8E), que puede ser difícil de palpar; sin embargo, su posición es fácil de localizar porque se encuentra en la parte inferior de un hoyuelo en la piel, aproximadamente 4 cm lateral a la línea media. El hoyuelo existe porque la piel y la fascia subyacente se adhieren al PSIS. Los hoyuelos en la piel son puntos de referencia útiles al palpar el área de las articulaciones sacroilíacas en busca de edema (hinchazón) o dolor local a la palpación. Estos hoyuelos también indican la terminación de las crestas ilíacas de las que se puede obtener médula ósea y trozos de hueso para injertos (p. ej., para reparar una tibia fracturada).

La tuberosidad isquiática se palpa fácilmente en la parte inferior de las nalgas cuando el muslo está flexionado (Fig. 7.8C). Las nalgas cubren y oscurecen la tuberosidad cuando el muslo está extendido (fig. 7.8E). El pliegue glúteo coincide con la almohadilla grasa asociada al borde inferior del glúteo mayor e indica la separación de las nalgas del muslo.

El centro de la cabeza femoral se puede palpar en profundidad hasta un punto aproximadamente a un ancho de pulgar por debajo del punto medio del ligamento inguinal mientras se extiende entre la EIAS y el tubérculo púbico (fig. 7.8D). El cuerpo del fémur está cubierto de músculos y no suele ser palpable. Sólo son palpables los extremos superior e inferior del fémur.

El trocánter mayor colocado lateralmente se proyecta por encima de la unión de la diáfisis con el cuello femoral y puede palparse en la cara lateral del muslo aproximadamente 10 cm por debajo de la cresta ilíaca (fig. 7.8A, D, E). El trocánter mayor forma una prominencia anterior al hueco en el lado lateral de las nalgas. Las prominencias de los trocánteres mayores normalmente son responsables del ancho de la pelvis adulta. El borde posterior del trocánter mayor está relativamente descubierto y se palpa más fácilmente cuando la extremidad no soporta peso. Las partes anterior y lateral del trocánter no son fáciles de palpar porque están cubiertas por fascia y músculo. Debido a que se encuentra cerca de la piel, el trocánter mayor causa molestias cuando uno se acuesta de lado sobre una superficie dura. En la posición anatómica, una línea que une las puntas de los trocánteres mayores normalmente pasa a través de los tubérculos púbicos y el centro de las cabezas femorales. El trocánter menor es indistintamente palpable por encima del extremo lateral del pliegue glúteo.

Los cóndilos femorales son subcutáneos y se palpan fácilmente cuando la rodilla está flexionada o extendida (fig. 7.8D, E). En el centro de la cara lateral de cada cóndilo hay un epicóndilo prominente que es fácilmente palpable. La superficie rotuliana del fémur es donde la rótula se desliza durante la flexión y extensión de la pierna en la articulación de la rodilla. Los márgenes lateral y medial de la superficie rotuliana se pueden palpar cuando la pierna está flexionada. El tubérculo del aductor, una pequeña prominencia de hueso, se puede palpar en la parte superior del cóndilo femoral medial empujando el pulgar hacia abajo a lo largo del lado medial del muslo hasta que encuentre el tubérculo.

Rótula

La rótula (rótula) es un hueso sesamoideo grande que se forma en el tendón del músculo cuádriceps femoral después del nacimiento. Este hueso triangular, situado por delante de la región mediocondilar del fémur, se articula con la superficie rotuliana del fémur (fig. 7.9). La superficie anterior subcutánea de la rótula es convexa. La base gruesa (borde superior) se inclina hacia abajo-anteriormente y los bordes lateral y medial convergen hacia abajo para formar el ápice puntiagudo. la articulación posterior

LGRAWANY
Machine Translated by Google

La superficie es lisa, cubierta con una capa excepcionalmente gruesa de cartílago articular y está dividida en superficies articulares medial más estrecha y lateral más ancha por una cresta vertical. La cresta y la tracción equilibrada de los músculos vastos mantienen la rótula centrada en el surco intercondilar del fémur, ya que proporciona una ventaja mecánica al cuádriceps femoral al extender la pierna a la altura de la rodilla.

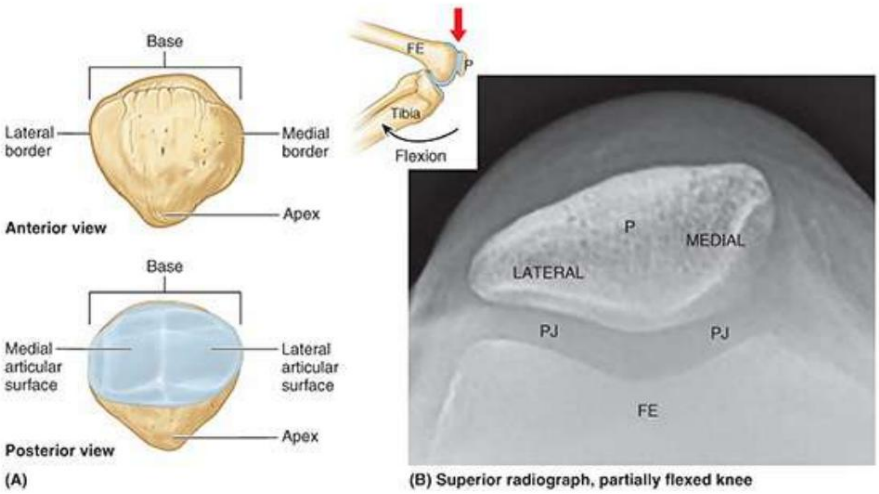

FIGURA 7.9. Rótula. A. Superficies. B. Vista del horizonte (comerciante) de una rodilla parcialmente flexionada. P, rótula; FE, fémur; PJ, "espacio articular" patelofemoral (en realidad, cartílago articular grueso, principalmente en la rótula posterior pero también en los cóndilos femorales); flecha roja, dirección del haz.

Tibia y peroné

La tibia y el peroné son los huesos de la pierna (fig. 7.10; véase la figura 7.4). La tibia se articula con los cóndilos del fémur por arriba y con el astrágalo por debajo y, al hacerlo, transmite el peso del cuerpo. El peroné funciona principalmente como unión de los músculos, pero también es importante para la estabilidad de la articulación del tobillo. Los ejes de la tibia y el peroné están conectados por una densa membrana interósea compuesta de fuertes fibras oblicuas que descienden desde la tibia hasta el peroné.

Machine Translated by Google

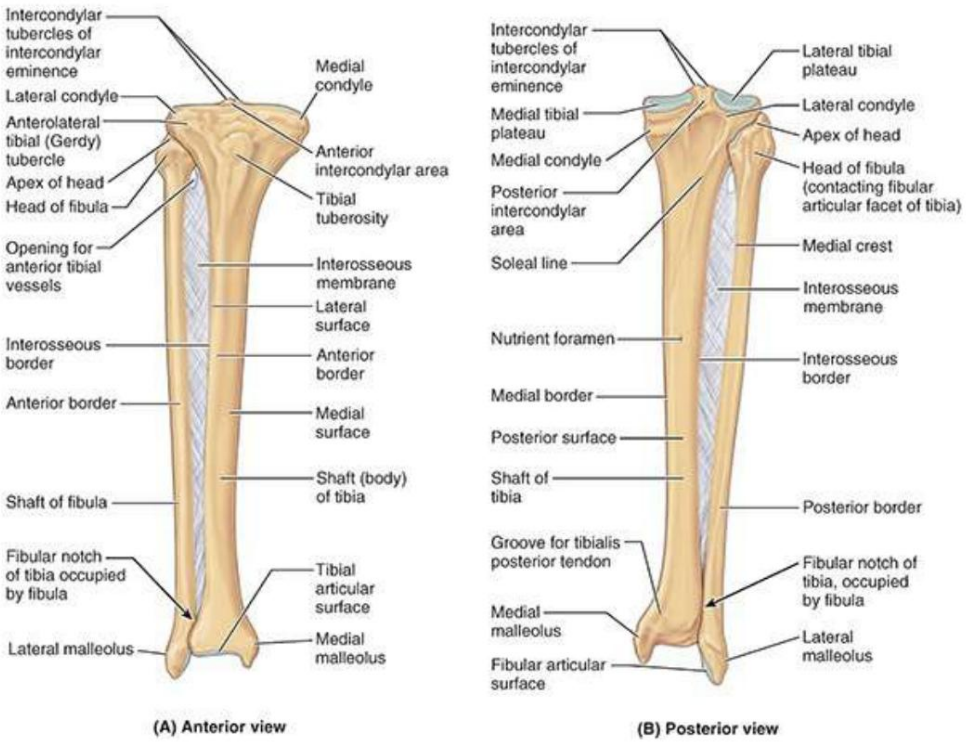

FIGURA 7.10. Características de la tibia y el peroné derechos. Las sindesmosis tibioperoneas, incluida la densa membrana interósea, conectan estrechamente la tibia y el peroné. La membrana interósea también proporciona una superficie adicional para la inserción muscular. Los vasos tibiales anteriores atraviesan la abertura de la membrana para entrar en el compartimento anterior de la pierna.

TIBIA

La tibia (hueso de la espinilla) se encuentra en el lado anteromedial de la pierna, casi paralela al peroné. Es el segundo hueso más grande del cuerpo. Se ensancha hacia afuera en ambos extremos para proporcionar un área aumentada para la articulación y la transferencia de peso. El extremo superior (proximal) se ensancha para formar cóndilos medial y lateral que sobresalen de la diáfisis medial, lateral y posterior, formando una superficie articular superior relativamente plana o meseta tibial. Esta meseta consta de dos superficies articulares lisas (la medial ligeramente cóncava y la lateral ligeramente convexa) que se articulan con los grandes cóndilos del fémur. Las superficies articulares están separadas por una eminencia intercondilar formada por dos tubérculos intercondilares (medial y lateral) flanqueados por áreas intercondilares anterior y posterior relativamente rugosas.

Los tubérculos encajan en la fosa intercondilar entre los cóndilos femorales (fig. 7.7B). Los tubérculos y áreas intercondilares proporcionan unión a los meniscos y ligamentos principales de la rodilla, que mantienen unidos el fémur y la tibia, manteniendo el contacto entre sus superficies articulares.

La cara anterolateral del cóndilo tibial lateral tiene un tubérculo tibial anterolateral. (tubérculo de Gerdy) inferior a la superficie articular (fig. 7.10A), que proporciona la inserción distal para un engrosamiento denso de la fascia que cubre la parte lateral del muslo, añadiendo estabilidad a la articulación de la rodilla. El cóndilo lateral también lleva una faceta articular del peroné posterolateralmente en su cara inferior para la cabeza del peroné.

LGRAWANY
Machine Translated by Google

A diferencia del fémur, la diáfisis de la tibia es verdaderamente vertical dentro de la pierna (fig. 7.10, véase fig. 7.4). Tiene una sección transversal algo triangular y tiene tres superficies (medial, lateral y posterior) y tres bordes (anterior, medial e interóseo).

El borde anterior de la tibia es el borde más prominente. Éste y la superficie medial adyacente son subcutáneos en toda su longitud y se conocen comúnmente como "espinilla". Su cubierta perióstica y la piel que la recubre son vulnerables a sufrir hematomas. En el extremo superior del borde anterior, una tuberosidad tibial ancha y oblonga proporciona inserción distal para el ligamento rotuliano, que se extiende entre el margen inferior de la rótula y la tuberosidad tibial.

La diáfisis tibial es más delgada en la unión de sus tercios medio y distal. El extremo distal del la tibia es más pequeña que el extremo proximal y se ensancha solo medialmente. La expansión medial se extiende por debajo del resto de la diáfisis como el maléolo medial. La superficie inferior del eje y la La superficie lateral del maléolo medial se articula con el astrágalo y está cubierta de tejido articular. cartílago (véanse las figuras 7.4 y 7.97A).

El borde interóseo de la tibia es agudo donde se une a la membrana interósea que une los dos huesos de la pierna (fig. 7.10). Inferiormente, el borde afilado es reemplazado por un surco, la muesca del peroné, que acomoda y proporciona unión fibrosa al extremo distal del peroné.

En la superficie posterior de la parte proximal de la diáfisis tibial hay una cresta diagonal rugosa, llamada línea sóleo, que corre inferomedialmente hasta el borde medial. Esta línea se forma en relación con el origen aponeurótico del músculo sóleo aproximadamente a un tercio del camino hacia abajo del eje. Inmediatamente distal a la línea sóleo hay un surco vascular dirigido oblicuamente, que conduce a un gran agujero nutritivo para el paso de la arteria principal que irriga el extremo proximal del hueso y su médula. Desde allí, el canal de nutrientes corre hacia abajo en la tibia antes de abrirse hacia la cavidad medular (médula).

FÍBULA

El delgado peroné se encuentra posterolateral a la tibia y está firmemente unido a ella mediante la sindesmosis tibioperonea, que incluye la membrana interósea (fig. 7.10). El peroné no tiene ninguna función para soportar peso. Sirve principalmente para la inserción muscular, proporcionando inserción distal (inserción) para un músculo y inserción proximal (origen) para ocho músculos. Las fibras de la sindesmosis tibioperonea están dispuestas para resistir el tirón neto resultante hacia abajo sobre el peroné.

El extremo distal aumenta de tamaño y se prolonga lateral e inferiormente como el maléolo lateral. Los maléolos forman las paredes exteriores de una cavidad rectangular (mortaja), que es el componente superior de la articulación del tobillo (v. fig. 7.4A), y proporcionan fijación a los ligamentos que estabilizan la articulación. El maléolo lateral es más prominente y posterior que el maléolo medial y se extiende aproximadamente 1 cm más distalmente.

El extremo proximal del peroné consiste en una cabeza agrandada superior a un cuello pequeño (Fig. 7.10). La cabeza tiene un ápice puntiagudo y se articula con la faceta del peroné en la cara inferior posterolateral del cóndilo tibial lateral. El eje del peroné está torcido y marcado por los sitios de inserciones musculares. Al igual que el eje de la tibia, tiene una sección transversal triangular y tiene tres bordes (anterior, interóseo y posterior) y tres superficies (medial, posterior y

Machine Translated by Google

lateral).

ANATOMÍA DE LA SUPERFICIE DE TIBIA Y PERONÉ

La tuberosidad tibial, una elevación ovalada en la superficie anterior de la tibia, se palpa fácilmente aproximadamente 5 cm distal al vértice de la rótula (fig. 7.11A). La superficie anteromedial plana y subcutánea de la tibia también es fácil de palpar. La piel que cubre esta superficie se puede mover libremente. Los cóndilos tibiales se pueden palpar anteriormente a los lados del ligamento rotuliano, especialmente cuando la rodilla está flexionada.

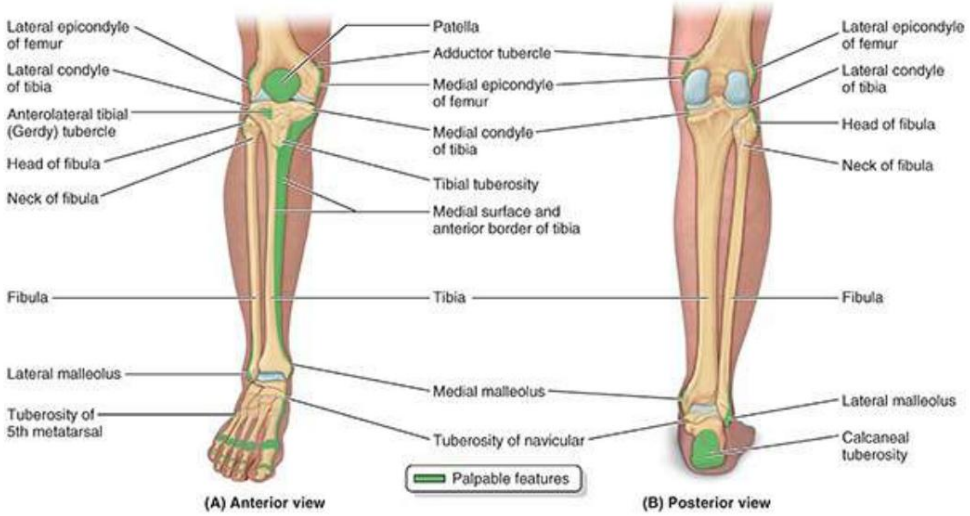

FIGURA 7.11. Proyección superficial y características palpables de los huesos de la pierna, el tobillo y el talón.

La cabeza del peroné es prominente al nivel de la parte superior de la tuberosidad tibial porque la cabeza en forma de protuberancia es subcutánea en la cara posterolateral de la rodilla. El cuello del peroné se puede palpar justo distal al lado lateral de la cabeza del peroné. Hacerlo puede provocar una sensación ligeramente desagradable debido a la presencia del nervio que pasa por allí.

El maléolo medial, la prominencia en el lado medial del tobillo, también es subcutáneo y prominente. Tenga en cuenta que su extremo inferior es romo y no se extiende tan distalmente como el maléolo lateral. El maléolo medial se encuentra aproximadamente a 1,25 cm proximal al nivel de la punta del maléolo lateral (fig. 7.11A, B).

Sólo es palpable el cuarto distal de la diáfisis del peroné. Palpe su maléolo lateral, notando que es subcutáneo y que su extremo inferior es afilado. Obsérvese también que la punta del maléolo lateral se extiende más distalmente y más posteriormente que la punta del maléolo medial.

huesos del pie

Los huesos del pie incluyen el tarso, el metatarso y las falanges. Hay siete huesos del tarso, cinco huesos metatarsianos y 14 falanges (fig. 7.12; véanse las figuras 7.1 y 7.4). Aunque el conocimiento de las características de los huesos individuales es necesario para comprender la estructura del pie, es importante estudiar el esqueleto del pie en su conjunto e identificar sus principales huesos.

LGRAWANY
Machine Translated by Google

puntos de referencia en el pie vivo (consulte “Anatomía de la superficie de los huesos del pie” y “Anatomía de la superficie de las regiones del tobillo y el pie” en este capítulo).

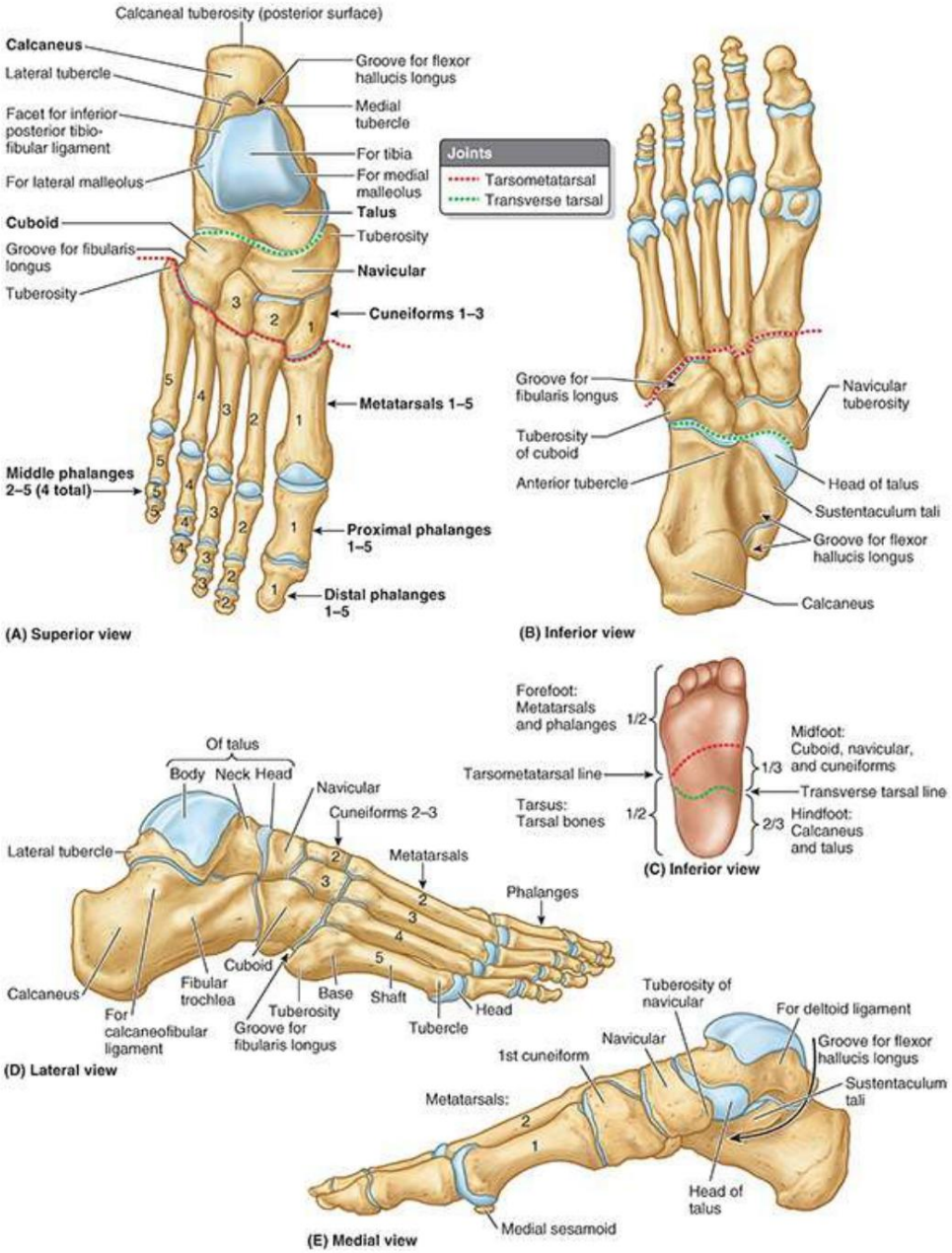

FIGURA 7.12. Características de los huesos del pie derecho. A. Dorso del pie. B. Superficie plantar del pie. C. Zonas del pie. Los siete huesos del tarso forman la mitad posterior del pie. El astrágalo y el calcáneo ocupan los dos tercios posteriores del tarso, o retropié, y el cuboides; navicular; y las cuneiformes medial, lateral e intermedia ocupan el tercio anterior o mediopié. El metatarso conecta el tarso por detrás con las falanges por delante. Juntos, el metatarso y las falanges forman la mitad anterior del pie (antepié). D. Aspecto lateral. E. Cara medial.

TARSO

El tarso (pie posterior o proximal; retropié + mediopié; Fig. 7.12C) consta de siete huesos (Fig. 7.12A, B): astrágalo, calcáneo, cuboides, navicular y tres cuneiformes. Sólo un hueso, el

Machine Translated by Google

astrágalo, se articula con los huesos de las piernas.

El astrágalo (L., hueso del tobillo) tiene cuerpo, cuello y cabeza (fig. 7.12D). La superficie superior, o tróclea del astrágalo, está sujeta por los dos maléolos (v. fig. 7.4) y recibe el peso del cuerpo desde la tibia. El astrágalo transmite a su vez ese peso, dividiéndolo entre el calcáneo, sobre el que descansa el cuerpo del astrágalo , y el antepié, a través de una "hamaca" osteoligamentosa que recibe la cabeza redondeada y dirigida anteromedialmente del astrágalo. La hamaca (ligamento elástico) está suspendida a través de un espacio entre una proyección medial en forma de plataforma del calcáneo (sustentaculum tali) y el hueso navicular, que se encuentra en posición anterior (fig. 7.12B, E).

El astrágalo es el único hueso del tarso que no tiene inserciones musculares ni tendinosas. La mayoría de sus La superficie está cubierta por cartílago articular. El cuerpo del astrágalo lleva la tróclea superiormente y se estrecha hacia una apófisis posterior que presenta un surco para el tendón del flexor largo del dedo gordo (fig. 7.12E), flanqueado por un tubérculo lateral prominente y un tubérculo medial menos prominente (fig. 7.12A). D).

El calcáneo (L., hueso del talón) es el hueso más grande y fuerte del pie (fig. 7.12). Al estar de pie, el calcáneo transmite la mayor parte del peso del cuerpo desde el astrágalo al suelo.
Los dos tercios anteriores de la superficie superior del calcáneo se articulan con el astrágalo y su superficie anterior se articula con el cuboides.

La superficie lateral del calcáneo tiene una cresta oblicua (fig. 7.12D), la tróclea del peroné, que se encuentra entre los tendones del peroné largo y corto. Esta tróclea ancla una polea tendinosa para los evertores del pie (músculos que alejan la planta del pie del plano medio). El sustentaculum tali (L., plataforma del astrágalo), el soporte en forma de plataforma de la cabeza del astrágalo, se proyecta desde el borde superior de la superficie medial del calcáneo (fig. 7.12B, E). La parte posterior del calcáneo tiene una prominencia masiva que soporta peso, la tuberosidad del calcáneo (L. tuber calcanei), que tiene tubérculos medial, lateral y anterior. Sólo el tubérculo medial hace contacto con el suelo al estar de pie.

El navicular (L., barquito) es un hueso aplanado con forma de barco situado entre la cabeza del astrágalo posteriormente y los tres cuneiformes anteriormente (fig. 7.12). La superficie medial del navicular se proyecta hacia abajo para formar la tuberosidad del navicular, un sitio importante para la inserción del tendón porque el borde medial del pie no descansa en el suelo, como lo hace el borde lateral. Más bien forma un arco longitudinal del pie, que debe apoyarse en el centro. Si esta tuberosidad es demasiado prominente, puede presionar contra la parte medial del zapato y provocar dolor en el pie.

El cuboides, de forma aproximadamente cúbica, es el hueso más lateral de la fila distal del tarso (Fig. 7.12A, D). Anterior a la tuberosidad del cuboides, en las superficies lateral e inferior del hueso, hay un surco para el tendón del músculo peroneo largo .

Los tres huesos cuneiformes (fig. 7.12A, D, E) son el medial (1.º), el intermedio (2.º) y el lateral (3.º). La cuneiforme medial es el hueso más grande y la cuneiforme intermedia es el más pequeño. Cada cuneiforme (L. cuneus, en forma de cuña) se articula con el navicular posteriormente y con la base de su metatarsiano correspondiente anteriormente. La cuneiforme lateral también se articula con el cuboides.

METATARSO

LGRAWANY
Machine Translated by Google

El metatarso (pie anterior o distal, antepié; fig. 7.12C) consta de cinco metatarsianos numerados desde el lado medial del pie (fig. 7.12A). En el esqueleto articulado del pie (fig. 7.12; véanse figuras 7.1 y 7.4), las articulaciones tarsometatarsianas forman una línea tarsometatarsiana oblicua que une los puntos medios de los bordes medial y lateral más corto del pie. Así, los metatarsianos y las falanges se encuentran en la mitad anterior (antepié) y los tarsos en la mitad posterior (retropié) (fig. 7.12A, C).

El primer metatarsiano es más corto y robusto que los demás. El segundo metatarsiano es el más largo. Cada metatarsiano tiene una base en sentido proximal, un eje y una cabeza en sentido distal (fig. 7.12C). La base de cada metatarsiano es el extremo proximal más grande. Las bases de los metatarsianos se articulan con los huesos cuneiforme y cuboides, y las cabezas se articulan con las falanges proximales. Las bases del primer y quinto metatarsiano tienen grandes tuberosidades que proporcionan la inserción del tendón; la tuberosidad del quinto metatarsiano se proyecta lateralmente sobre el cuboides (fig. 7.12A, D). En la superficie plantar de la cabeza del primer metatarsiano se encuentran prominentes los huesos sesamoideos medial y lateral (figs. 7.12B, E y 7.13B); están incrustados en los tendones que pasan a lo largo de la superficie plantar (consulte "Anatomía de la superficie de los huesos del pie" en este capítulo).

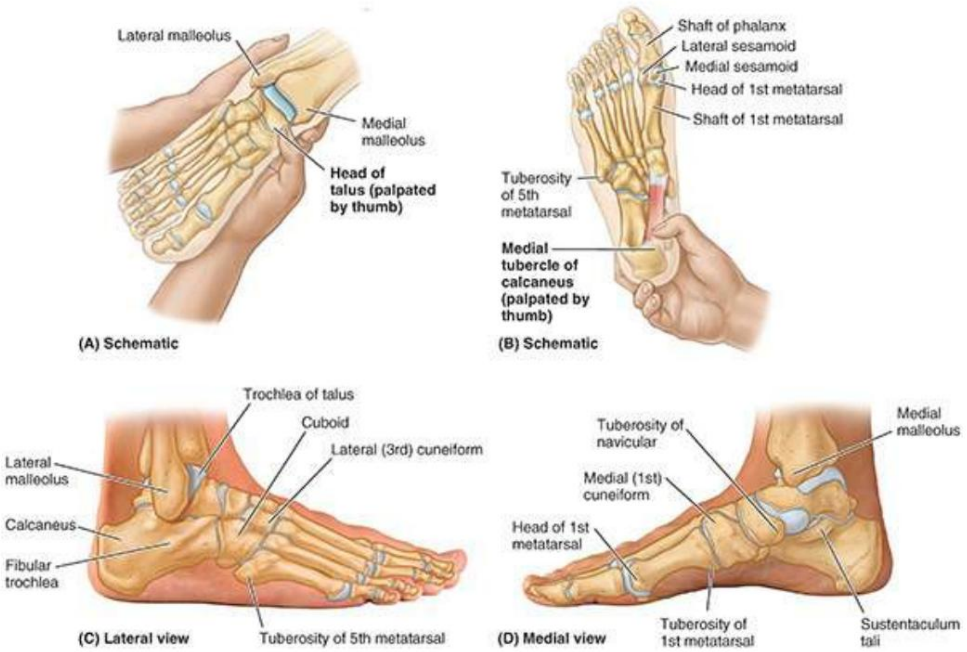

FIGURA 7.13. Proyección superficial y palpación de prominencias óseas del pie.

FALANGAS

Las 14 falanges del miembro inferior son las siguientes: El primer dedo (dedo gordo) tiene 2 falanges (proximal y distal); los otros cuatro dedos tienen tres falanges cada uno: proximal, media y distal (fig. 7.12A, D). Cada falange tiene una base (proximalmente), un eje y una cabeza (distalmente). Las falanges del primer dedo son cortas, anchas y fuertes. Las falanges media y distal del quinto dedo pueden estar fusionadas en personas de edad avanzada.

ANATOMÍA DE LA SUPERFICIE DE LOS HUESOS DEL PIE

Machine Translated by Google

La cabeza del astrágalo es palpable anteromedial a la parte proximal del maléolo lateral cuando el pie está invertido, y anterior al maléolo medial cuando el pie está evertido (fig. 7.13A).
La eversión del pie hace que la cabeza del astrágalo sea más prominente a medida que se aleja del navicular. La cabeza del astrágalo ocupa el espacio entre el sustentaculum tali y la tuberosidad navicular. Si la cabeza del astrágalo es difícil de palpar, dibuje una línea desde la punta del maléolo medial hasta la tuberosidad navicular; la cabeza del astrágalo se encuentra profundamente en el centro de esta línea. Cuando el pie está en flexión plantar, la superficie superior del cuerpo del astrágalo se puede palpar en la cara anterior del tobillo, anterior al extremo inferior de la tibia.

El tubérculo medial del calcáneo que soporta peso en la superficie plantar del pie es ancho. y grande (fig. 7.13D), pero a menudo no es palpable debido a la piel y el tejido subcutáneo que lo recubren. El sustentaculum tali es la única parte de la cara medial del calcáneo que puede palparse como una pequeña prominencia aproximadamente a un dedo de distancia distal a la punta del maléolo medial (fig. 7.13B). Toda la superficie lateral del calcáneo es subcutánea.
La tróclea del peroné, una pequeña extensión lateral del calcáneo, puede detectarse como un pequeño tubérculo en la cara lateral del calcáneo, anteroinferior a la punta del maléolo lateral (fig. 7.13C).

Por lo general, la palpación de las prominencias óseas en la superficie plantar del pie es difícil porque de la piel gruesa, la fascia y las almohadillas de grasa. Se puede sentir que los huesos sesamoideos medial y lateral inferiores a la cabeza del primer metatarsiano se deslizan cuando el dedo gordo se mueve pasivamente. Las cabezas de los metatarsianos se pueden palpar colocando el pulgar sobre sus superficies plantares y el dedo índice sobre sus superficies dorsales. Si hay callos (callos), engrosamientos de la capa de queratina de la epidermis, las cabezas de los metatarsianos son difíciles de palpar.

La tuberosidad del quinto metatarsiano forma un punto de referencia prominente en la cara lateral del pie (fig. 7.13C, D) que puede palparse fácilmente en el punto medio del borde lateral del pie.
Los ejes de los metatarsianos y las falanges se pueden sentir en el dorso del pie, entre los tendones extensores.

El cuboides se puede palpar en la cara lateral del pie, posterior a la base del quinto metatarsiano. La escritura cuneiforme medial (primer) puede palparse entre la tuberosidad del navicular y la base del primer metatarsiano (fig. 7.13B). La cabeza del primer metatarsiano forma una prominencia en la cara medial del pie. La tuberosidad del navicular se ve y palpa fácilmente en la cara medial del pie (fig. 7.13B), inferoanterior a la punta del maléolo medial. El cuboides y los cuneiformes son difíciles de identificar individualmente mediante palpación.

CLÍNICO CAJA

HUESOS DEL MIEMBRO INFERIOR

Lesiones de las extremidades inferiores

Las lesiones de rodilla, pierna y pie son las lesiones más comunes de las extremidades inferiores. Lesiones en las caderas

LGRAWANY
Machine Translated by Google

Representan <3% de las lesiones de las extremidades inferiores. En general, la mayoría de las lesiones se deben a traumatismos agudos durante deportes de contacto como el hockey y el fútbol, y al uso excesivo durante deportes de contacto. deportes de resistencia como carreras de maratón.

Los adolescentes son los más vulnerables a estas lesiones debido a las exigencias que suponen los deportes para ellos. sus sistemas musculoesqueléticos en proceso de maduración. Los modelos cartilaginosos de los huesos de las extremidades inferiores en desarrollo se transforman en hueso mediante osificación endocondral (v. 7.2E, F). Debido a que el proceso no se completa hasta la edad adulta temprana, las placas epifisarias cartilaginosas todavía existen durante la adolescencia, cuando la actividad física suele alcanzar su punto máximo y la participación en deportes competitivos es más común.

Las placas epifisarias son discos de cartílago hialino entre la metáfisis y la epífisis de un hueso largo maduro que permiten que el hueso crezca más. Durante los períodos de crecimiento acelerado, los huesos en realidad crecen más rápido que el músculo adherido. La tensión combinada sobre las placas epifisarias resultante de la actividad física y el crecimiento rápido puede provocar irritación y lesiones de las placas y del hueso en desarrollo (osteocondrosis).

Lesiones del hueso de la cadera

Las fracturas del hueso de la cadera se denominan fracturas pélvicas (consulte el recuadro clínico “Fracturas pélvicas” en el Capítulo 6, Pelvis y perineo). El término fractura de cadera se aplica más comúnmente (desafortunadamente) a las fracturas de la cabeza, el cuello o los trocánteres del fémur.

Las fracturas por avulsión del hueso de la cadera pueden ocurrir durante deportes que requieren fuerzas de aceleración o desaceleración repentinas, como carreras de velocidad o patadas en fútbol americano, salto de vallas, baloncesto y artes marciales (fig. B7.1). Una pequeña parte del hueso con un trozo de tendón o ligamento adherido se “avulsiona” (se arranca). Estas fracturas ocurren en las apófisis (proyecciones óseas que carecen de centros de osificación secundarios). Las fracturas por avulsión ocurren donde se unen músculos o ligamentos. Las áreas comunes de fracturas por avulsión del hueso de la cadera incluyen las espinas ilíacas anterosuperior e inferior, las tuberosidades isquiáticas y las ramas isquiopúbicas.

Machine Translated by Google

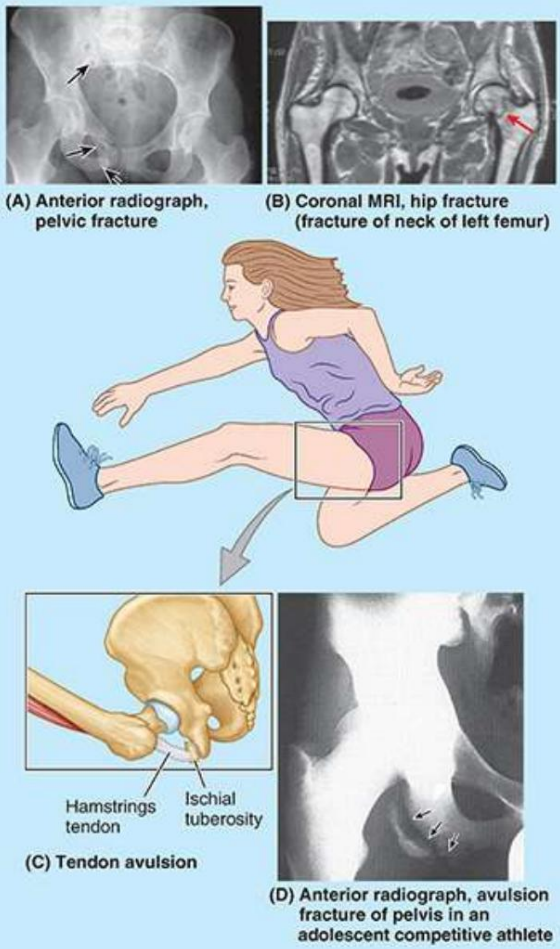

FIGURA B7.1. Fracturas de pelvis y cadera.

Coxa Vara y Coxa Valga

El ángulo de inclinación entre el eje longitudinal del cuello femoral y la diáfisis femoral (v. fig. 7.7C-E) varía con la edad, el sexo y el desarrollo del fémur (p. ej., un defecto congénito en la osificación del cuello femoral). . También puede cambiar con cualquier proceso patológico que debilite el cuello del fémur (p. ej., raquitismo). Cuando el ángulo de inclinación disminuye, la condición es coxa vara (Fig. B7.2A); cuando aumenta, es coxa valga (fig. B7.2B). El término “vara” o “varus” es un adjetivo latino que describe cualquier hueso o articulación de una extremidad que se deforma de modo que el elemento distal (el eje del fémur en relación con el cuello femoral en este caso) se desvía hacia la línea media. Por el contrario, el término "valga" o "valgus" describe un hueso o articulación de una extremidad que está deformado de modo que el elemento distal se desvía de la línea media. La coxa vara provoca un leve acortamiento del miembro inferior y limita la abducción pasiva de la cadera.

LGRAWANY
Machine Translated by Google

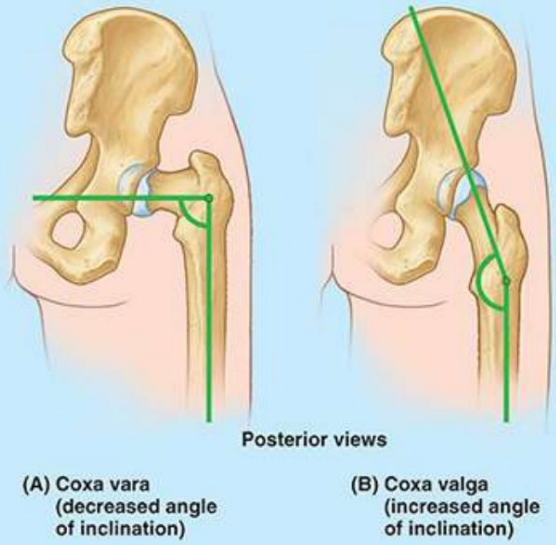

FIGURA B7.2. Coxa vara y valga.

Epífisis dislocada de la cabeza femoral

En niños mayores y adolescentes (de 10 a 17 años), la epífisis de la cabeza femoral puede separarse del cuello femoral debido a una placa epifisaria debilitada.

Esta lesión puede ser causada por un traumatismo agudo o microtraumatismos repetitivos que ejercen una mayor tensión cortante sobre la epífisis, especialmente con la abducción y la rotación lateral del muslo. La epífisis a menudo se disloca (desliza), lo que da como resultado lentamente una coxa vara progresiva.

El síntoma inicial común de la lesión es una molestia en la cadera que puede referirse a la rodilla. Generalmente se requiere un examen radiográfico del extremo superior del fémur para confirmar el diagnóstico de epífisis luxada de la cabeza del fémur.

Fracturas Femorales

A pesar de su gran tamaño y resistencia, el fémur suele fracturarse. El tipo de fractura sufrida suele estar relacionado con la edad e incluso el sexo. El cuello del fémur se fractura con mayor frecuencia porque es la parte más estrecha y débil del hueso.

y se encuentra en un ángulo marcado con respecto a la línea de carga del peso (tracción de gravedad). Se vuelve cada vez más vulnerable con la edad, especialmente en las mujeres, como consecuencia de la osteoporosis.

Las fracturas del fémur proximal ocurren en varios lugares; dos ejemplos son transcervical (parte media del cuello) e intertrocantérico (fig. B7.3). Estas fracturas generalmente ocurren como resultado de un traumatismo indirecto (tropezar o pisar con fuerza, como caerse de una acera o un escalón).

Debido al ángulo de inclinación, estas fracturas son inherentemente inestables y se produce impactación (anulación de fragmentos que da como resultado un acortamiento de la extremidad). El espasmo muscular también contribuye al acortamiento de la extremidad.

Machine Translated by Google

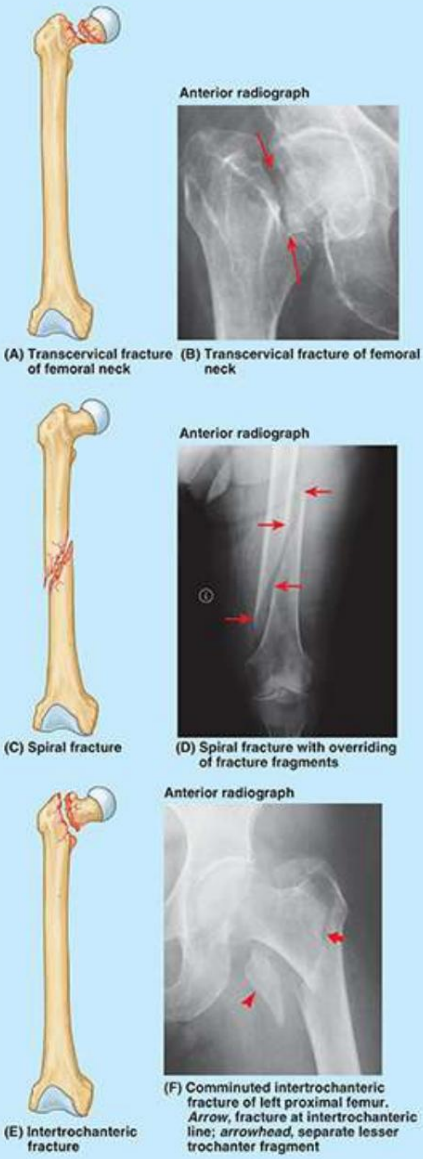

FIGURA B7.3. Fracturas de fémur.

Las fracturas intracapsulares (que ocurren dentro de la cápsula de la articulación de la cadera) se complican por la degeneración de la cabeza femoral debido a un traumatismo vascular (véanse los recuadros clínicos "Fracturas del cuello femoral" y "Reemplazo quirúrgico de la cadera" en este capítulo).

Las fracturas del trocánter mayor y de la diáfisis femoral suelen ser el resultado de un traumatismo directo (golpes directos sufridos por el hueso como resultado de caídas o golpes) y son más comunes durante los años más activos. Ocurren con frecuencia durante accidentes automovilísticos y deportes como el esquí y la escalada. En algunos casos, se produce una fractura en espiral de la diáfisis femoral, lo que produce un acortamiento a medida que los fragmentos se desplazan, o la fractura puede conminutarse (romperse en varios pedazos), con los fragmentos desplazados en varias direcciones como resultado de la tracción muscular y dependiendo de el nivel de la fractura. La consolidación de este tipo grave de fractura puede tardar hasta un año.

LGRAWANY
Machine Translated by Google

Las fracturas del fémur inferior o distal pueden complicarse por la separación de los cóndilos, lo que produce una desalineación de las superficies articulares de la articulación de la rodilla, o por una hemorragia de la arteria poplítea grande que corre directamente sobre la superficie posterior del hueso. Esta fractura compromete el suministro de sangre a la pierna (hecho que siempre se debe considerar en fracturas o luxaciones de rodilla).

Fracturas de tibia

La diáfisis tibial es más estrecha en la unión de sus tercios medio e inferior, que es el sitio más frecuente de fractura. Desafortunadamente, esta zona del hueso también tiene el suministro de sangre más deficiente. Debido a que su superficie anterior es subcutánea, la diáfisis tibial es el sitio más común para una fractura compuesta (Fig. B7.4A). Las fracturas tibiales compuestas también pueden deberse a un traumatismo directo (p. ej., una “fractura de parachoques” causada cuando el parachoques de un automóvil golpea la pierna). La fractura de la tibia a través del canal nutricio predispone al paciente a una pseudoartrosis de los fragmentos óseos como resultado del daño a la arteria nutricia.

Machine Translated by Google

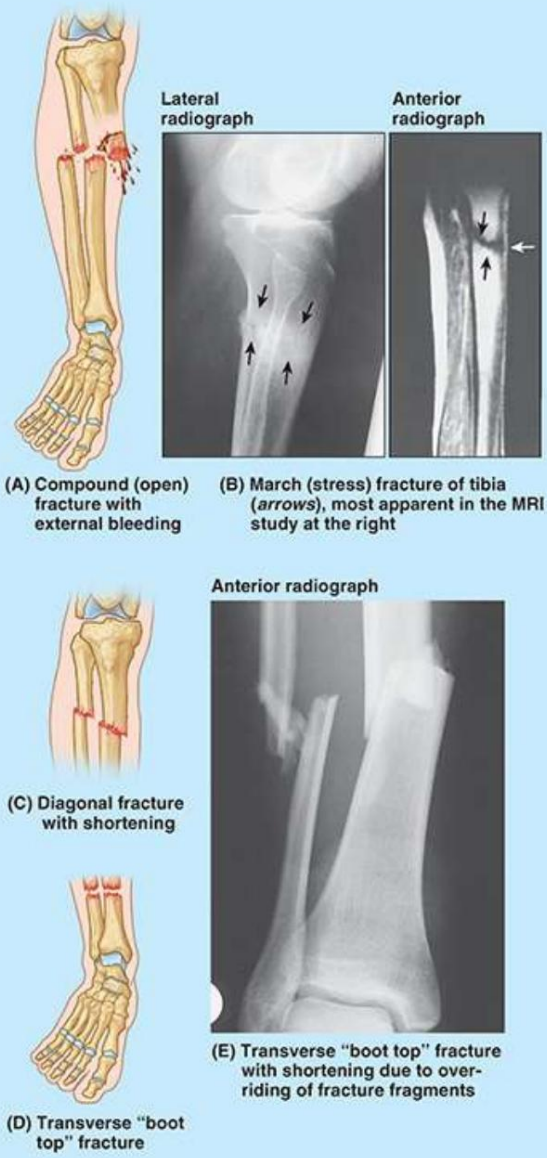

FIGURA B7.4. Fracturas de tibia y peroné.

Las fracturas de la marcha transversal (por estrés) del tercio inferior de la tibia (fig. B7.4B) son comunes en personas que realizan largas caminatas antes de estar acondicionadas para esta actividad. La tensión puede fracturar la corteza anterior de la tibia. La violencia indirecta aplicada a la diáfisis tibial cuando el hueso gira con el pie fijo durante una caída puede producir una fractura (p. ej., cuando una persona es tackleada en un partido de fútbol).

Además, una torsión severa durante el esquí puede producir una fractura diagonal (Fig. B7.4C) de la diáfisis tibial en la unión de los tercios medio e inferior, así como una fractura del peroné. Las fracturas diagonales a menudo se asocian con un acortamiento de las extremidades causado por el desplazamiento de los extremos fracturados. Con frecuencia, durante el esquí, se produce una fractura debido a una caída hacia adelante a alta velocidad, que inclina la pierna sobre la bota de esquí rígida, produciendo una "fractura en la parte superior de la bota" (Fig. B7.4D, E).

LCRAWANY
Machine Translated by Google

Fracturas que afectan a las placas epifisarias

El centro de osificación primario del extremo superior de la tibia aparece poco después del nacimiento y se une al eje de la tibia durante la adolescencia (generalmente entre los 16 y los 18 años de edad). Las fracturas de tibia en niños son más graves si Afectan las placas epifisarias porque se puede poner en peligro el crecimiento normal continuo del hueso. La tuberosidad tibial generalmente se forma por el crecimiento del hueso inferior desde el centro epifisario superior aproximadamente a los 10 años de edad, pero puede aparecer un centro separado para la tuberosidad tibial aproximadamente a los 12 años de edad. La rotura de la placa epifisaria en la tuberosidad tibial puede causar inflamación de la tuberosidad y dolor crónico recurrente durante la adolescencia (enfermedad de Osgood-Schlatter), especialmente en atletas jóvenes (fig. B7.5).

FIGURA B7.5. Enfermedad de Osgood-Schlatter. Prominencia de la tuberosidad tibial alargada y fragmentada (flecha única) con inflamación del tejido blando suprayacente (flecha doble).

Fracturas de peroné

Las fracturas de peroné suelen ocurrir entre 2 y 6 cm proximales al extremo distal del maléolo lateral y a menudo se asocian con fracturas-luxaciones de la articulación del tobillo, que se combinan con fracturas de tibia (fig. B7.6A). Cuando una persona resbala y se fuerza el pie a una posición excesivamente invertida, los ligamentos del tobillo se desgarran, inclinando con fuerza el astrágalo contra el maléolo lateral y puede cortarlo (fig. B7.6B).

Machine Translated by Google

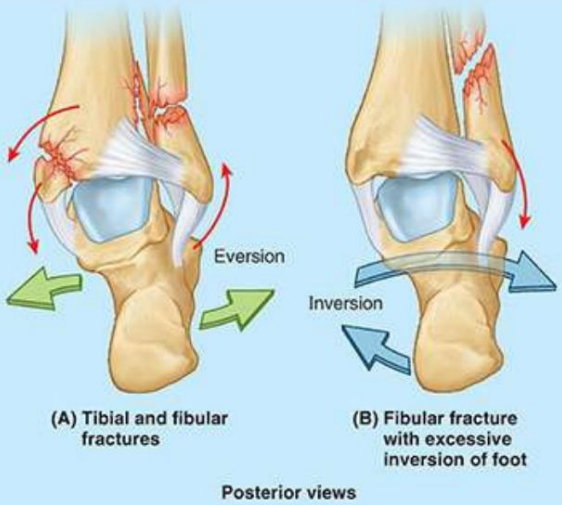

FIGURA B7.6. Fracturas de maléolo medial y lateral. Flechas rojas, fuerzas que actúan sobre los huesos fracturados.

Las fracturas de los maléolos lateral y medial son relativamente comunes en jugadores de fútbol y baloncesto. Las fracturas de peroné pueden ser dolorosas debido a la alteración de las inserciones musculares. La marcha se ve comprometida debido al papel del hueso en la estabilidad del tobillo.

Injertos óseos

Si una parte de un hueso que soporta peso es destruida por una lesión o enfermedad, la extremidad se vuelve inútil. La sustitución del segmento afectado por un trasplante de hueso puede evitar la amputación. El peroné es una fuente común de hueso para injertos. Incluso después de un Una vez extirpado el segmento del eje, caminar, correr y saltar pueden ser normales.

Los peroné vascularizados libres se han utilizado para restaurar la integridad esquelética de las extremidades superiores e inferiores en las que existen defectos óseos congénitos y para reemplazar segmentos de hueso después de un traumatismo o escisión de un tumor maligno (fig. B7.7). Las partes restantes del peroné generalmente no se regeneran porque el periostio y la arteria nutricia generalmente se eliminan con el trozo de hueso para que el injerto permanezca vivo y crezca cuando se trasplante a otro sitio.
Asegurado en su nuevo sitio, el segmento del peroné restablece el suministro de sangre al hueso al que ahora está unido. La curación se produce como si se hubiera producido una fractura en cada uno de sus extremos.

LGRAWANY
Machine Translated by Google

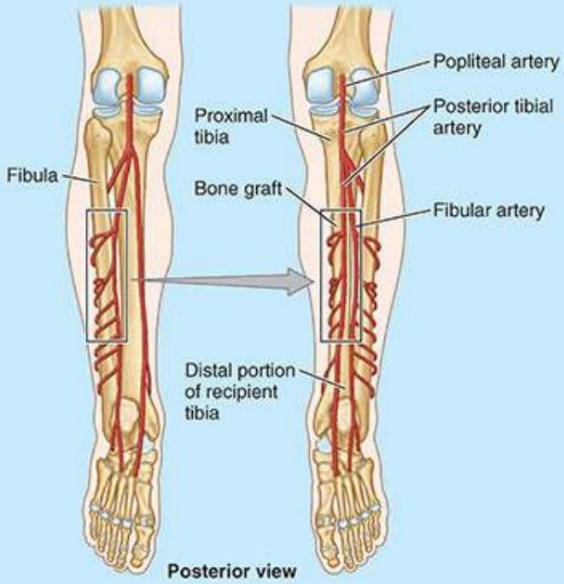

FIGURA B7.7. Injertos óseos.

Es importante conocer la ubicación del agujero nutritivo en el peroné al realizar transferencias vascularizadas libres del peroné. Debido a que el agujero nutritivo se encuentra en el tercio medio del peroné en la mayoría de los casos (v. fig. 7.68), este segmento del hueso se utiliza para el trasplante cuando el injerto debe incluir un suministro de sangre a la cavidad medular así como a la cavidad compacta. hueso de la superficie (a través del periostio).

Debido a su extensa localización subcutánea, la tibia anterior es accesible para obtener piezas de hueso para injertos en niños; también se utiliza como sitio para infusión intraósea en niños deshidratados o en shock.

Infusión intraósea

La infusión intraósea (IO) es un método para administrar hidratación, sangre y medicamentos directamente en la cavidad medular de un hueso cuando el acceso venoso periférico es difícil o imposible. Se utiliza principalmente en casos de shock traumático y en niños con colapso circulatorio. El sitio más común para la infusión IO es la tibia proximal, debido a la delgadez de la piel y la existencia de puntos de referencia que ayudan en la correcta inserción de la aguja IO en la cavidad medular evitando la placa de crecimiento. Otros sitios para la infusión IO incluyen el fémur distal, la tibia o el peroné, el húmero proximal y el manubrio del esternón. La aguja se inserta en el área plana del hueso aproximadamente 2 cm distal y ligeramente medial de la tuberosidad tibial (fig. B7.8). Se utilizan agujas especiales diseñadas para la inserción manual; También hay disponibles dispositivos que funcionan con baterías o que funcionan con impacto para ayudar en la inserción. Debido al riesgo de osteomielitis, la infusión IO debe reemplazarse con un acceso venoso periférico o por vía central dentro de las 24 horas.

Machine Translated by Google

FIGURA B7.8. Infusión intraósea.

Fracturas de calcáneo

Una caída fuerte sobre el talón, desde una escalera, por ejemplo, puede fracturar el calcáneo en varios pedazos, produciendo una fractura conminuta (fig. B7.9A). Una fractura de calcáneo suele ser incapacitante porque altera la articulación subastragalina (talocalcánea), donde El astrágalo se articula con el calcáneo.

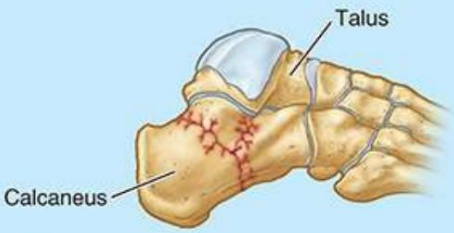

(A) Lateral view, comminuted fractures of calcaneus

(B) Medial view, fracture of talar neck

LGRAWANY
Machine Translated by Google

FIGURA B7.9. Fracturas de huesos del pie. Las flechas negras indican dorsiflexión del tobillo.

Fracturas del cuello del astrágalo

Las fracturas del cuello del astrágalo (fig. B7.9B) pueden ocurrir durante la dorsiflexión severa del tobillo (p. ej., cuando una persona presiona con mucha fuerza el pedal del freno de un vehículo durante una colisión frontal). En algunos casos, el cuerpo del astrágalo se disloca hacia atrás.

Fracturas de metatarsianos

Las fracturas metatarsianas se producen cuando un objeto pesado cae sobre el pie, por ejemplo, o cuando un objeto pesado, como una rueda de metal, lo atropella (fig. B7.9C, D).

Las fracturas de metatarsianos también son comunes en los bailarines, especialmente en las bailarinas de ballet que utilizan la técnica de media punta. La fractura del bailarín suele ocurrir cuando el bailarín pierde el equilibrio, poniendo todo el peso del cuerpo sobre el metatarsiano y fracturando el hueso.

Las fracturas por fatiga de los metatarsianos pueden resultar de una caminata prolongada. Estas fracturas, generalmente transversales, son el resultado de tensiones repetidas sobre los metatarsianos.

Cuando el pie se invierte repentina y violentamente, el tendón del músculo peroneo corto puede avulsionar (arrancar) la tuberosidad del quinto metatarsiano. Una fractura por avulsión de la tuberosidad del quinto metatarsiano (fig. B7.9C, E) es común en jugadores de baloncesto y tenis. Esta lesión produce dolor y edema en la base del quinto metatarsiano y puede estar asociada con un esguince severo de tobillo.

El trigono

Durante la osificación del astrágalo, el centro de osificación secundario, que se convierte en el tubérculo lateral del astrágalo, ocasionalmente no logra unirse con el cuerpo del astrágalo.

Esta falla puede ser causada por estrés aplicado (flexión plantar enérgica) durante los primeros años de la adolescencia. En ocasiones, un centro parcial o incluso totalmente osificado puede fracturarse y progresar hacia una falta de consolidación. Cualquiera de los dos eventos puede resultar en un hueso (huesecillo accesorio) conocido como os trigonum,

Machine Translated by Google

que ocurre en 14 a 25% de los adultos, más comúnmente de forma bilateral (fig. B7.10). Tiene una mayor prevalencia entre jugadores de fútbol y bailarines de ballet.

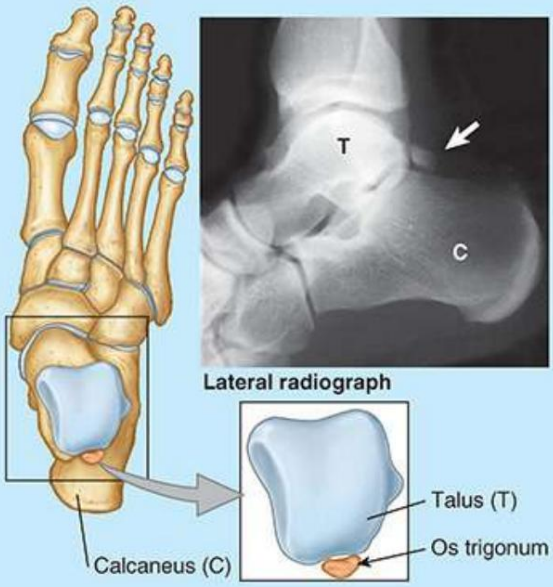

FIGURA B7.10. Os trigonum.

Fractura de los huesos sesamoideos

Los huesos sesamoideos del dedo gordo del pie (v. fig. 7.13D) en los tendones del flexor corto del dedo gordo soportan el peso del cuerpo, especialmente durante la última parte de la fase de postura de la marcha. Los sesamoideos se desarrollan antes del nacimiento y comienzan a osificarse durante la última infancia. La fractura de los huesos sesamoideos puede deberse a una lesión por aplastamiento (fig. B7.11).

FIGURA B7.11. Fractura de huesos sesamoideos. Flecha negra, hueso sesamoideo fracturado; flecha blanca, hueso sesamoideo normal; 1–5, metatarsianos.

LGRAWANY
Machine Translated by Google

Conclusión: huesos de las extremidades inferiores

Hueso de la cadera: formado por la unión de tres huesos primarios (ilíaco, isquion y pubis), los huesos de la cadera se unen al sacro por detrás y entre sí por delante (a la altura del pubis).

sínfisis) para formar la cintura pélvica. ■ Cada hueso de la cadera está especializado para recibir la mitad del peso de la parte superior del cuerpo cuando está de pie y todo periódicamente al caminar. ■ Grueso partes del hueso transfieren peso al fémur. ■ Las partes delgadas del hueso proporcionan una amplia Superficie para la inserción de poderosos músculos que mueven el fémur. ■ La cintura pélvica rodea y protege las vísceras pélvicas, en particular los órganos reproductivos.

Fémur: A lo largo del desarrollo, nuestro hueso más grande, el fémur, ha desarrollado una curvatura (ángulo de inclinación) y se ha torcido (rotación medial y torsión para que la rodilla y todas las articulaciones inferiores a ella se flexionen posteriormente) para adaptarse a nuestra postura erguida y permitir caminar y correr bípedos. ■ El ángulo de inclinación y la unión de los abductores y rotadores al trocánter mayor permiten un mayor apalancamiento y una colocación superior del abductores y orientación oblicua del fémur en el muslo. ■ Combinados con el ángulo de torsión, los movimientos de rotación oblicuos en la articulación de la cadera se convierten en movimientos de flexión-extensión y abducción-aducción (en los planos sagital y coronal, respectivamente), así como en rotación.

Rótula: La rótula es un hueso triangular que se articula posteriormente con el fémur distal.

■ Es un hueso sesamoideo en el tendón del músculo cuádriceps femoral, que proporciona al músculo una ventaja mecánica para extender la rodilla.

Tibia y peroné: Nuestro segundo hueso más grande, la tibia, es una columna vertical que soporta el peso de todos los superiores a ella. ■ El delgado peroné no soporta peso pero, junto con la membrana interósea que lo une a la tibia, es accesorio de la tibia al proporcionar una superficie adicional para la inserción del músculo carnoso y para formar la cavidad de la articulación del tobillo. ■ A lo largo del desarrollo, los dos huesos se han vuelto permanentemente pronados para proporcionar una postura estable y facilitar la locomoción.

Huesos del pie: Los numerosos huesos del pie forman una unidad funcional que permite que el peso se distribuya en una plataforma amplia para mantener el equilibrio al estar de pie, permitir la conformación y el ajuste a las variaciones del terreno y realizar la absorción de impactos. ■ También transfieren peso desde el talón al antepié según se requiere al caminar y correr.

FASCIA DEL MIEMBRO INFERIOR

Machine Translated by Google

Tejido subcutáneo

El tejido subcutáneo (fascia superficial) se encuentra profundamente en la piel (fig. 7.14) y está formado por tejido conectivo laxo que contiene una cantidad variable de grasa, nervios cutáneos, venas superficiales (venas safenas mayores y menores y sus afluentes), vasos linfáticos, y ganglios linfáticos.

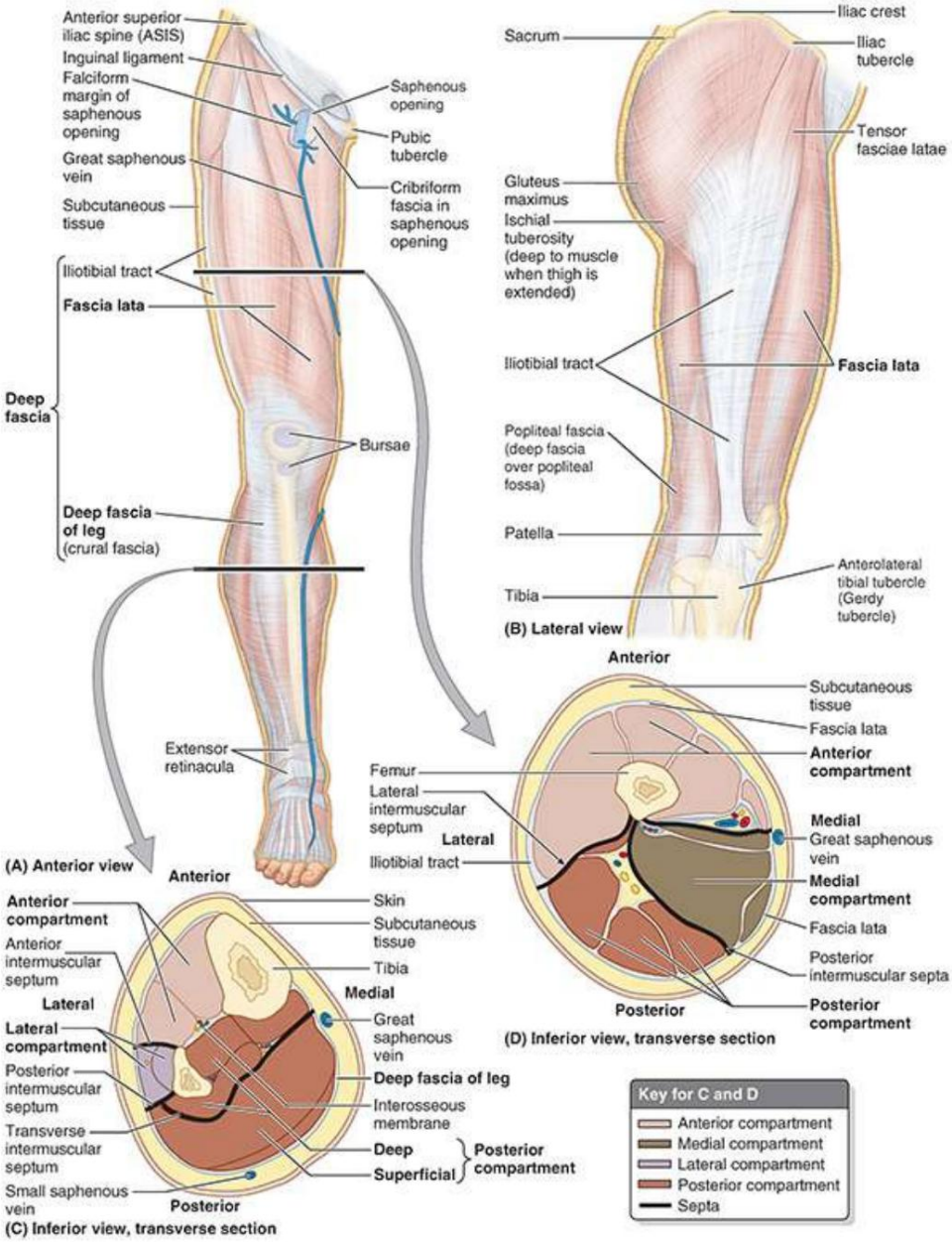

FIGURA 7.14. Fascia, tabiques intermusculares y compartimentos fasciales del miembro inferior. A. Descripción general. Se han eliminado la piel anterior y el tejido subcutáneo para revelar la fascia profunda. B. Fascia lata. La fascia lata está reforzada lateralmente por fibras longitudinales del tracto iliotibial, el tendón aponeurótico común del glúteo mayor y el tensor de la fascia lata.
C. Compartimentos fasciales de la pierna. D. Compartimentos fasciales del muslo.

El tejido subcutáneo de la cadera y el muslo se continúa con el de la parte inferior de la pared abdominal anterolateral y nalgas. En la rodilla, el tejido subcutáneo pierde grasa.

LGRAWANY
Machine Translated by Google

anteriormente y lateralmente, y se fusiona con la fascia profunda, pero la grasa vuelve a estar presente distal a la rodilla en el tejido subcutáneo de la pierna.

Fascia profunda

La fascia profunda del miembro inferior es especialmente fuerte y reviste el miembro como una media elástica (fig. 7.14A, B). Esta fascia limita la expansión hacia afuera de los músculos que se contraen, lo que hace que la contracción muscular sea más eficiente al comprimir las venas para empujar la sangre hacia el corazón.

FASCIA LATA

La fascia profunda del muslo se llama fascia lata (L. lata, ancha). Superiormente, la fascia lata se une y es continua con la

• ligamento inguinal, arco púbico, cuerpo del pubis y tubérculo púbico anteriormente • capa membranosa de tejido subcutáneo (fascia scarpa) de la pared abdominal inferior; esta capa se adhiere a la fascia lata aproximadamente a un dedo por debajo del ligamento inguinal. • cresta ilíaca lateral y posterior • sacro, cóccix, ligamento sacrotuberoso y tuberosidad isquiática/rama isquiopúbica posteriormente y medialmente

Inferiormente, la fascia lata se une y se continúa con

• partes expuestas de los huesos alrededor de la rodilla • la fascia profunda de la pierna inferior a la rodilla

La fascia lata es sustancial porque encierra los músculos grandes del muslo, especialmente lateralmente, donde se engrosa y se fortalece mediante fibras longitudinales de refuerzo adicionales para formar el tracto iliotibial (fig. 7.14B). Esta amplia banda de fibras es la aponeurosis compartida de los músculos tensor de la fascia lata y el glúteo mayor. El tracto iliotibial se extiende desde el tubérculo ilíaco hasta el tubérculo anterolateral de la tibia (tubérculo de Gerdy).

Los músculos del muslo se dividen en tres compartimentos: anterior, medial y posterior. Las paredes de estos compartimentos están formadas por la fascia lata y tres tabiques intermusculares fasciales que surgen de su cara profunda y se insertan en la línea áspera del fémur (fig. 7.14D). El tabique intermuscular lateral es especialmente fuerte; los otros dos septos son relativamente débiles. El tabique intermuscular lateral se extiende profundamente desde el tracto iliotibial hasta el labio lateral de la línea áspera y la línea supracondilar lateral del fémur. Este tabique ofrece un plano internervioso (plano entre nervios) a los cirujanos que necesitan una exposición amplia del fémur.

La abertura safena en la fascia lata (fig. 7.14A) es un espacio o hiato en la fascia lata inferior a la parte medial del ligamento inguinal, aproximadamente 4 cm inferolateral al tubérculo púbico. La abertura safena suele tener aproximadamente 3,75 cm de largo y 2,5 cm de ancho, y su eje mayor es vertical. El margen medial de la abertura es liso, pero sus márgenes superior, lateral e inferior forman un borde en forma de media luna afilado, el margen falciforme.

El tejido fibrograso, la fascia cribiforme (L. cribrum, un tamiz), es una capa membranosa localizada de

Machine Translated by Google

Tejido subcutáneo que se extiende sobre la abertura safena cerrándola. El tejido conectivo está perforado por numerosas aberturas (de ahí su nombre) para el paso de los vasos linfáticos eferentes desde los ganglios linfáticos inguinales superficiales y por la gran vena safena y sus afluentes. Después de atravesar la abertura safena y la fascia cribiforme, la vena safena mayor ingresa en la vena femoral (fig. 7.14A). Los vasos linfáticos ingresan a los ganglios linfáticos inguinales profundos.

FASCIA PROFUNDA DE LA PIERNA

La fascia profunda de la pierna, o fascia crural (L. crus, pierna), se inserta en los bordes anterior y medial de la tibia, donde se continúa con el periostio tibial. La fascia profunda de la pierna es gruesa en la parte proximal de la cara anterior de la pierna, donde forma parte de las inserciones proximales de los músculos subyacentes. Aunque es más delgada distalmente, la fascia profunda de la pierna forma bandas engrosadas tanto por encima como por delante de la articulación del tobillo, los retináculos extensores (fig. 7.14A).

Los tabiques intermusculares anterior y posterior pasan desde la superficie profunda del lateral profundo. fascia de la pierna y se unen a los márgenes correspondientes del peroné. La membrana interósea y los tabiques intermusculares dividen la pierna en tres compartimentos: anterior (dorsiflexor), lateral (peroné) y posterior (plantarflexor) (fig. 7.14C). El compartimento posterior está subdividido por el tabique intermuscular transverso, que separa los músculos flexores plantares superficiales y profundos.

RESUMEN DE LOS VASOS Y NERVIOS DEL MIEMBRO INFERIOR

Suministro arterial de las extremidades inferiores

El riego sanguíneo de las extremidades inferiores comienza con las dos ramas terminales de las arterias ilíacas comunes (fig. 7.15A). La arteria ilíaca interna, aunque participa en gran medida en el suministro de sangre a las vísceras pélvicas, envía sangre a la musculatura de las extremidades inferiores que surge de la cintura pélvica, incluida la de la región glútea, la fosa ilíaca y la parte más proximal del muslo medial . Figura 7.15A, F). La arteria ilíaca externa se convierte en la arteria femoral, la arteria primaria del miembro inferior libre, a medida que pasa profundamente hasta el ligamento inguinal para ingresar al muslo. Poco después de entrar en el muslo, la arteria femoral da origen a su rama más grande, la arteria femoral profunda, que irrigará las caras posterior y lateral de la mayor parte del muslo. La arteria femoral continúa medial al fémur e irriga la mayor parte de las caras medial y anterior del muslo. Proximal a la rodilla, pasa a través de una abertura entre las inserciones del músculo aductor mayor, el hiato aductor, y cambia su nombre por el de arteria poplítea. La arteria poplítea corre posterior a la articulación de la rodilla y irriga sus estructuras. Al entrar en la pierna, la arteria poplítea se bifurca en arterias tibiales anterior y posterior. La arteria tibial anterior pasa entre los huesos de la pierna para irrigar el compartimento anterior de la pierna y el dorso del pie. La arteria tibial posterior pronto da origen a la arteria peronea (peronea) en la pierna lateral y continúa en la pierna posterior (fig. 7.15F). Después de pasar el maléolo medial, la arteria tibial posterior se bifurca en las arterias plantares medial y lateral que irrigan la arteria medial.

LCRAWANY
Machine Translated by Google

y caras laterales de la planta del pie. La pulsación de las arterias de las extremidades inferiores se puede detectar durante el examen físico en sitios específicos ilustrados en la figura 7.15B-E. Los detalles sobre estas arterias, sus ramas y anastomosis se describen dentro de cada parte del miembro inferior.

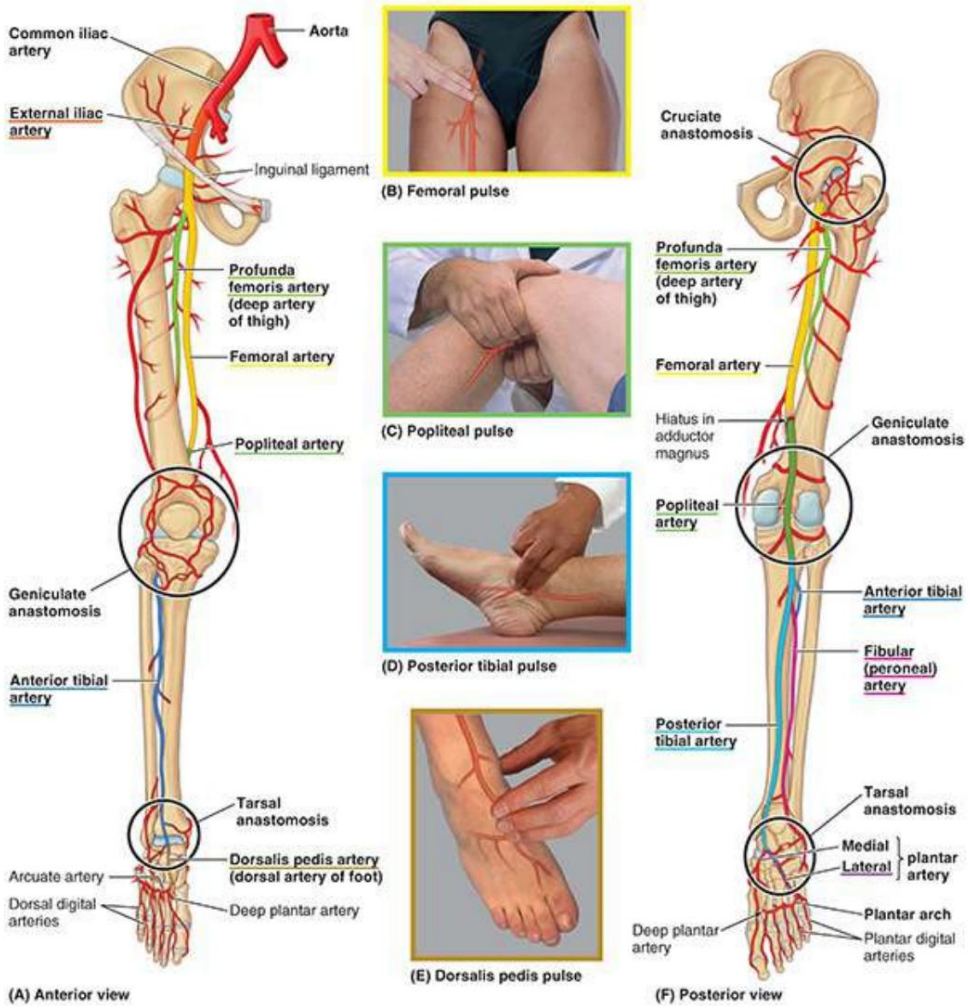

FIGURA 7.15. Irrigación arterial y sitios para palpación del pulso en miembro inferior. A. Descripción general, aspecto anterior. SER. Sitios para palpación del pulso. F. Descripción general, aspecto posterior.

Drenaje venoso de las extremidades inferiores Las extremidades

inferiores tienen venas superficiales y profundas: las venas superficiales se encuentran en el tejido subcutáneo y discurren independientemente de las arterias nombradas; las venas profundas son profundas (debajo) de la fascia profunda y acompañan a todas las arterias principales. Las venas superficiales y profundas tienen válvulas, que son más numerosas en las venas profundas.

VENAS SUPERFICIALES DEL EXTREMO INFERIOR

Las dos venas superficiales principales de las extremidades inferiores son la vena safena mayor y la vena safena menor (Fig. 7.16A, B). La mayoría de sus afluentes no tienen nombre.

Machine Translated by Google

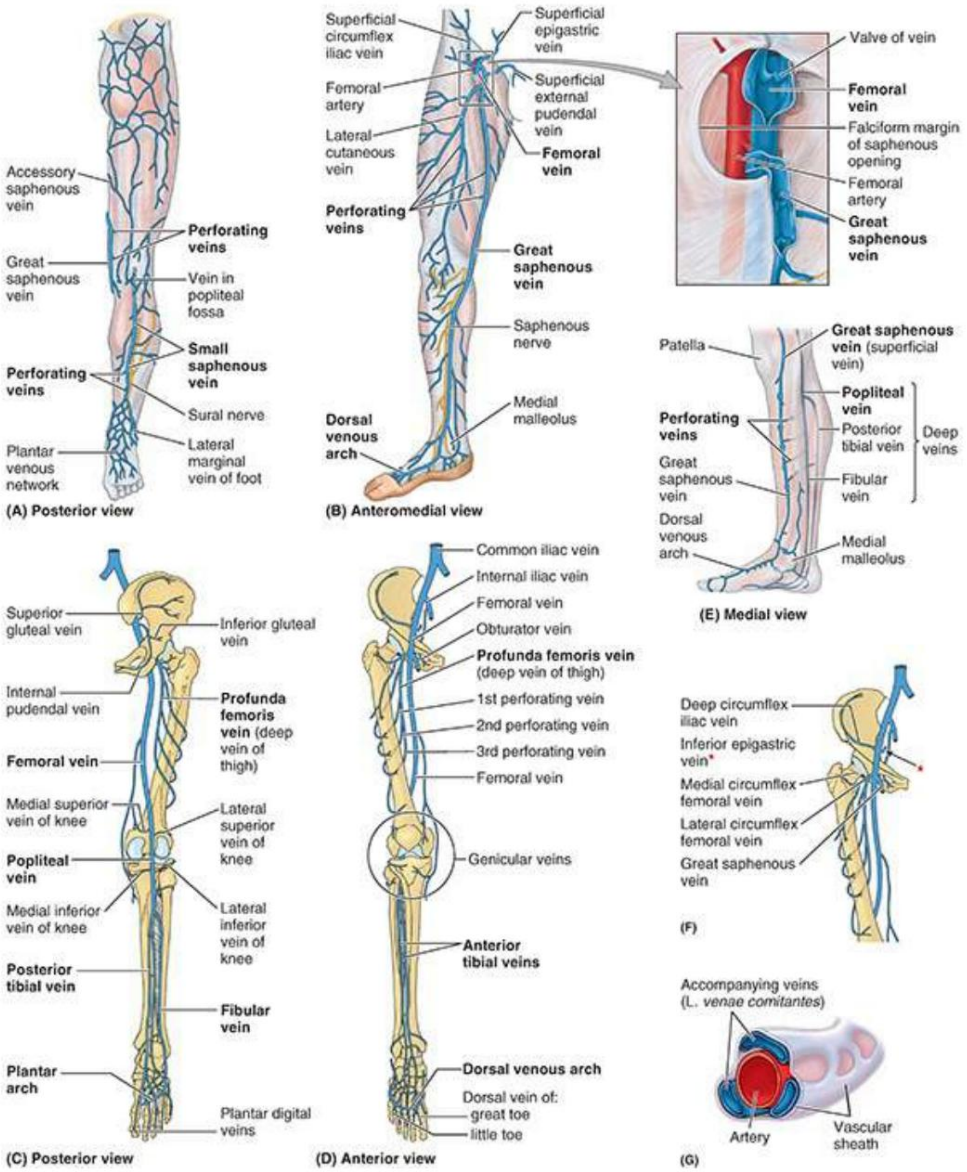

FIGURA 7.16. Venas. A y B. Venas superficiales. Estas venas suelen estar solas y discurren dentro del tejido subcutáneo. B (recuadro). Los extremos proximales de las venas femoral y safena mayor se abren y separan para mostrar las válvulas. C y D. Venas profundas. Las venas profundas son internas a la fascia profunda y generalmente discurren con arterias.
Aunque aquí se representan como venas únicas, las venas profundas se presentan como venas múltiples. E. Venas perforantes. Estas venas perforan la fascia profunda para desviar la sangre de las venas superficiales a las venas profundas. F. Venas profundas de la región de la cadera. G. Venas acompañantes. Las venas profundas suelen presentarse como venas acompañantes duplicadas o múltiples.

La vena safena mayor está formada por la unión de la vena dorsal del dedo gordo del pie y la arco venoso dorsal del pie (figs. 7.16A y 7.17A). La gran vena safena

- asciende anterior al maléolo medial
- pasa por detrás del cóndilo medial del fémur (aproximadamente un palmo por detrás del borde medial de la rótula)
- se anastomosa libremente con la vena safena menor • atraviesa la abertura safena en la fascia lata

LGRAWANY
Machine Translated by Google

• desemboca en la vena femoral

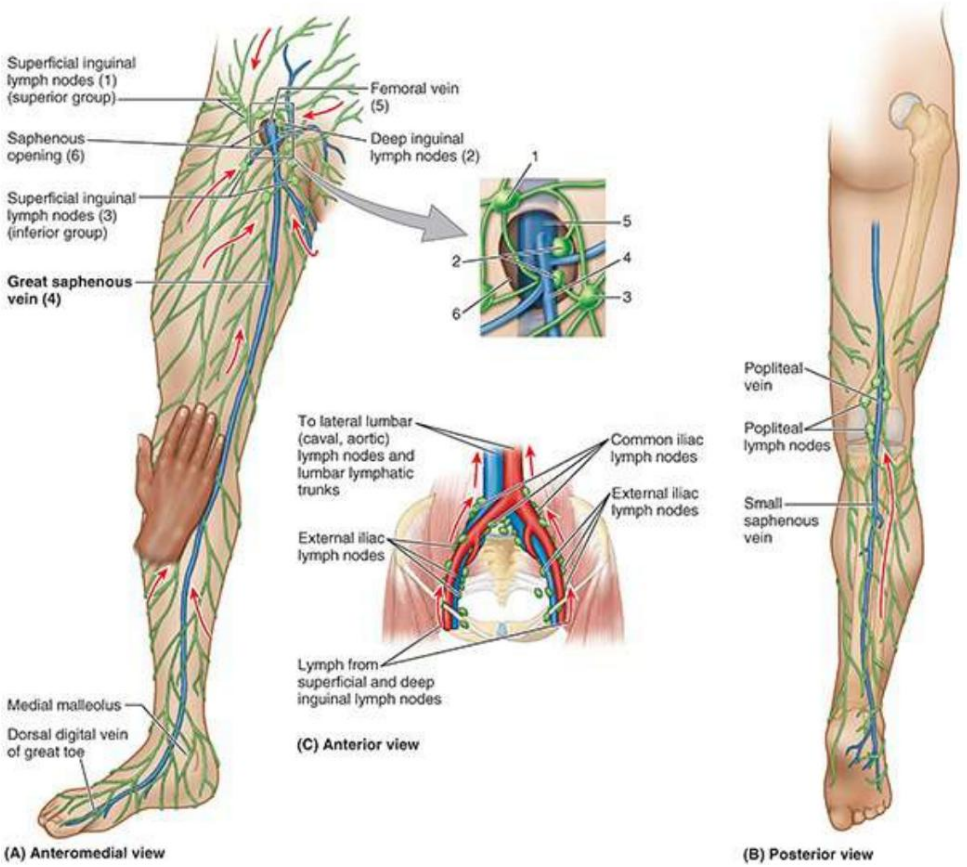

FIGURA 7.17. Venas superficiales y linfáticos de miembros inferiores. A. Caras anterior y medial del miembro inferior. Los vasos linfáticos superficiales convergen hacia la vena safena mayor y la acompañan, drenando en el grupo inferior (vertical) de ganglios linfáticos inguinales superficiales. La vena safena mayor pasa por delante del maléolo medial, aproximadamente a una mano por detrás de la rótula. B. Cara posterior del miembro inferior. Los vasos linfáticos superficiales de la parte lateral del pie y posterolateral de la pierna acompañan a la vena safena menor y drenan inicialmente en los ganglios linfáticos poplíteos. Los vasos eferentes de estos ganglios se unen a otros linfáticos profundos, que acompañan a los vasos femorales para drenar hacia los ganglios linfáticos inguinales profundos. C. Drenaje de ganglios linfáticos inguinales. Las flechas representan la continuación del drenaje linfático desde la extremidad inferior a través de los ganglios inguinales e ilíacos superficiales.

La vena safena mayor tiene entre 10 y 12 válvulas, que son más numerosas en la pierna que en el muslo (fig. 7.16B, E). Estas válvulas suelen estar situadas justo por debajo de las venas perforantes. Las venas perforantes también tienen válvulas.

Las válvulas venosas son cúspides (colgajos) de endotelio con senos valvulares en forma de copa que se llenan desde arriba. Cuando están llenas, las cúspides valvulares ocluyen la luz de la vena, impidiendo así el reflujo de sangre en sentido distal, haciendo que el flujo sea unidireccional. El mecanismo valvular también rompe la columna de sangre de la vena safena en segmentos más cortos, lo que reduce la contrapresión. Ambos efectos facilitan que la bomba musculovenosa (que se analiza en el Capítulo 1, Descripción general y conceptos básicos) supere la fuerza de gravedad para devolver la sangre al corazón.

A medida que asciende por la pierna y el muslo, la vena safena mayor recibe numerosos afluentes y Se comunica en varios lugares con la vena safena menor. Las tributarias de las caras medial y posterior del muslo frecuentemente se unen para formar una vena safena accesoria (Fig.

Machine Translated by Google

7.16A). Cuando está presente, esta vena se convierte en la comunicación principal entre las venas safenas mayor y menor.

Además, vasos bastante grandes, las venas cutáneas lateral y anterior, surgen de redes de venas en la parte inferior del muslo y entran en la vena safena mayor por arriba, justo antes de entrar en la vena femoral. Cerca de su terminación, la vena safena mayor también recibe las venas ilíaca circunfleja superficial, epigástrica superficial y pudenda externa (fig. 7.16B).

La vena safena menor surge en el lado lateral del pie a partir de la unión de la vena dorsal. vena del dedo meñique con el arco venoso dorsal (fig. 7.16B, D). La pequeña vena safena

• asciende por detrás del maléolo lateral como una continuación de la vena marginal lateral • pasa a lo largo del borde lateral del tendón del calcáneo • se inclina hacia la línea media del peroné y penetra la fascia profunda • asciende entre las cabezas del músculo gastrocnemio • desemboca en la vena poplítea en la fosa poplítea

Aunque muchas afluentes son recibidas por las venas safenas, sus diámetros permanecen notablemente uniformes a medida que ascienden por la extremidad. Esto es posible porque la sangre recibida por las venas safenas se desvía continuamente desde estas venas superficiales en el tejido subcutáneo hacia las venas profundas internas de la fascia profunda por medio de muchas venas perforantes.

Las venas perforantes penetran la fascia profunda cerca de su origen desde las venas superficiales y contienen válvulas que permiten que la sangre fluya sólo desde las venas superficiales hacia las venas profundas (Fig. 7.16A, B, E). Las venas perforantes pasan a través de la fascia profunda en un ángulo oblicuo, de modo que cuando los músculos se contraen y la presión aumenta dentro de la fascia profunda, las venas perforantes se comprimen. La compresión de estas venas también impide que la sangre fluya de las venas profundas a las superficiales. Este patrón de flujo sanguíneo venoso, de superficial a profundo, es importante para el retorno venoso adecuado desde la extremidad inferior porque permite que las contracciones musculares impulsen la sangre hacia el corazón en contra de la gravedad (bomba musculovenosa) (consulte la figura 1.26 en el Capítulo 1, Descripción general y Conceptos básicos).

VENAS PROFUNDAS DEL EXTREMO INFERIOR

Las venas profundas acompañan a todas las arterias principales y sus ramas (fig. 7.16C-F). En lugar de ocurrir como una sola vena en las extremidades (aunque con frecuencia se ilustran como una sola y a menudo se las denomina una sola vena), las venas acompañantes (L. venae comitantes) generalmente ocurren como venas pareadas, frecuentemente interconectadas, que flanquean la arteria. acompañan (figura 7.16G). Están contenidos dentro de una vaina vascular con la arteria, cuyas pulsaciones también ayudan a comprimir y mover la sangre en las venas.

Aunque el arco venoso dorsal drena principalmente a través de las venas safenas, las venas perforantes penetran la fascia profunda, formando e irrigando continuamente una vena tibial anterior en la parte anterior de la pierna. Las venas plantares medial y lateral de la cara plantar del pie forman las venas tibial posterior y peroné posteriores a los maléolos medial y lateral (fig. 7.16C-E). Las tres venas profundas de la pierna fluyen hacia la vena poplítea posterior a la rodilla, que se convierte en la vena femoral en el muslo. Venas que acompañan a las arterias perforantes de la profunda.

LGRAWANY
Machine Translated by Google

La vena femoral drena la sangre de los músculos del muslo y termina en la vena femoral profunda (vena profunda del muslo), que se une a la porción terminal de la vena femoral (fig. 7.16C, D). La vena femoral pasa profundamente hasta el ligamento inguinal para convertirse en la vena ilíaca externa.

Debido al efecto de la gravedad, el flujo sanguíneo es más lento cuando una persona permanece en silencio. Durante el ejercicio, la sangre que reciben las venas profundas desde las venas superficiales es impulsada por la contracción muscular hacia las venas femorales y luego hacia las ilíacas externas. Se evita el flujo en dirección inversa si las válvulas son competentes. Las venas profundas son más variables y se anastomosan con mucha más frecuencia que las arterias que acompañan. Si es necesario, se pueden ligar tanto las venas superficiales como las profundas.

Drenaje Linfático del Miembro Inferior

El miembro inferior tiene vasos linfáticos superficiales y profundos. Los vasos linfáticos superficiales convergen y acompañan a las venas safenas y sus afluentes (fig. 7.17A). Los vasos linfáticos que acompañan a la vena safena mayor terminan en el grupo vertical de ganglios linfáticos inguinales superficiales. La mayor parte de la linfa de estos ganglios pasa directamente a los ganglios linfáticos ilíacos externos, ubicados a lo largo de la vena ilíaca externa. Parte de la linfa también pasa a los ganglios linfáticos inguinales profundos, ubicados debajo de la fascia profunda en la cara medial de la vena femoral.

Los vasos linfáticos que acompañan a la vena safena menor entran en los ganglios linfáticos poplíteos, que rodean la vena poplítea en la grasa de la fosa poplítea (fig. 7.17B).

Los vasos linfáticos profundos de la pierna acompañan a las venas profundas y también ingresan a la linfa poplítea. nodos. La mayor parte de la linfa de estos ganglios asciende a través de vasos linfáticos profundos hasta los ganglios linfáticos inguinales profundos. La linfa de los ganglios profundos pasa a los ganglios linfáticos externos y ilíacos comunes y luego ingresa a los troncos linfáticos lumbares (fig. 7.17C).

Inervación cutánea del miembro inferior

Los nervios cutáneos del tejido subcutáneo inervan la piel de la extremidad inferior (fig. 7.18; tabla 7.1). Estos nervios, a excepción de algunos nervios unisegmentarios proximales que surgen de los nervios espinales T12 o L1, son ramas de los plexos lumbar y sacro. Las áreas de piel inervadas por los nervios espinales individuales, incluidas las que contribuyen a los plexos, se denominan dermatomas.

El patrón dermatomal (segmentario) de inervación de la piel se conserva durante toda la vida, pero se distorsiona con el alargamiento y la torsión de la extremidad que se produce durante el desarrollo (fig. 7.19; véase la figura 7.2).

Machine Translated by Google

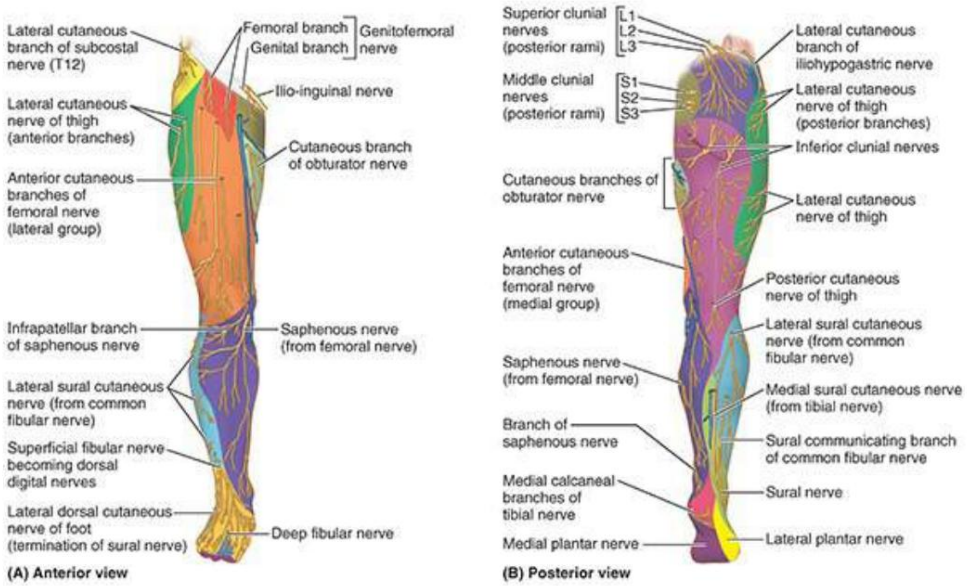

FIGURA 7.18. Nervios cutáneos del miembro inferior.

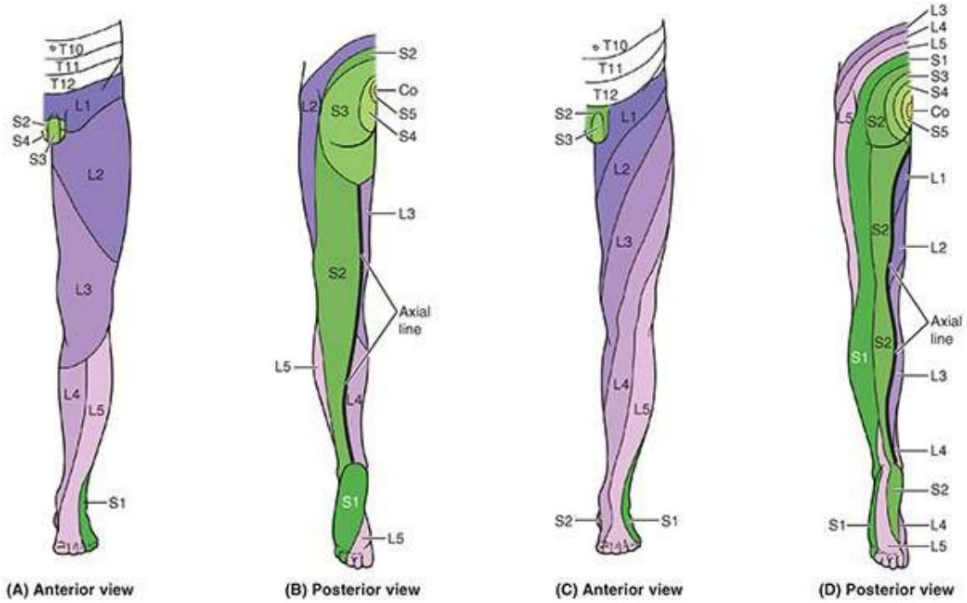

FIGURA 7.19. Dermatomas de miembro inferior. El patrón de distribución dermatomal o segmentario de las fibras nerviosas sensitivas persiste a pesar de la fusión de los nervios espinales en la formación de plexos durante el desarrollo. Normalmente se utilizan dos mapas de dermatomas diferentes. A y B. Muchos prefieren el patrón del dermatoma del miembro inferior según Foerster (1933) debido a su correlación con los hallazgos clínicos. C y D. Otros prefieren el patrón de dermatoma del miembro inferior según Keegan y Garrett (1948) por su uniformidad estética y su evidente correlación con el desarrollo. Aunque se representan como zonas distintas, los dermatomas adyacentes se superponen considerablemente, excepto a lo largo de la línea axial.

TABLA 7.1. NERVIOS CUTÁNEOS DEL MIEMBRO INFERIOR

Nervio	Origen (Contribuyendo Nervios espinales)	Curso	Distribución en miembro inferior
subcostal	rama anterior T12	Discurre a lo largo del borde inferior de la duodécima costilla. cutáneo lateral rama desciende sobre ilíaca	rama cutánea lateral Irriga la piel de la región de la cadera por debajo de la parte anterior de la ilíaca.

LGRAWANY
Machine Translated by Google

		cresta.	cresta y anterior al trocánter mayor.
iliohipogástrico	Plexo lumbar (L1; ocasionalmente T12)	Cresta ilíaca paralela; se divide en lateral y anterior ramas cutáneas	La rama cutánea lateral irriga el cuadrante superolateral de las nalgas.
ilio-inguinal	Plexo lumbar (L1; ocasionalmente T12)	Pasa por el canal inguinal; se divide en femoral y ramas escrotales o labiales	La rama femoral irriga la piel sobre el triángulo femoral medial.
genitofemoral	Plexo lumbar (L1-L2)	Desciende por la superficie anterior del psoas mayor; se divide en ramas genital y femoral	La rama femoral irriga la piel de la parte lateral del triángulo femoral; La rama genital irriga el escroto anterior o los labios mayores.
Nervio cutáneo lateral de hermético	Plexo lumbar (L2-L3)	Pasa profundo al ligamento inguinal, 2 a 3 cm medial a la espina ilíaca anterosuperior.	Proporciona piel en las caras anterior y lateral del muslo.
cutáneo anterior sucursales	Plexo lumbar a través del nervio femoral (L2-L4)	Surgen en el triángulo femoral; perforar la fascia lata a lo largo del trayecto del músculo sartorio	Suministra piel de las caras anterior y medial del muslo.
rama cutánea de nervio obturador	Plexo lumbar a través del nervio obturador, rama anterior (L2–L4)	Siguiendo su descenso entre los aductores largo y corto, división anterior del obturador El nervio perfora la fascia lata para llegar a la piel del muslo.	Piel de la parte media del muslo medial.
Nervio cutáneo posterior del muslo	Plexo sacro (S1-S3)	Entra en la región glútea a través de la porción infrapiriforme del agujero ciático mayor profundo hasta el glúteo mayor y luego desciende profundamente hasta la fascia lata.	Las ramas terminales perforan la fascia lata para irrigar la piel de la parte posterior del muslo y la fosa poplítea.
Nervio safeno	Plexo lumbar a través del nervio femoral (L3-L4)	Atraviesa el canal aductor pero no pasa por el hiato del aductor; cruzando el lado medial de la rodilla hasta el tendón sartorio	Piel en el lado medial de la pierna y el pie.
Nervio peroneo superficial	Nervio peroneo común (L4–S1)	Discurre a través del compartimento lateral de la pierna; Después de inervar los músculos del peroné, perfora la fascia profunda de la pierna.	Piel de la pierna anterolateral y dorso del pie, excluyendo la red entre el dedo mayor y el segundo.
Nervio peroneo profundo	Nervio peroneo común (L5)	Después de inervar los músculos del dorso del pie, perfora la fascia profunda por encima de las cabezas del primer y segundo metatarsianos.	Piel de la red entre el dedo gordo y el segundo.
Nervio sural	Nervios tibial y peroneo común (S1-S2)	Rama cutánea sural medial del nervio tibial y sural Las ramas comunicantes del nervio peroneo se fusionan en distintos niveles en la parte posterior de la pierna.	Piel de la pierna posterolateral y margen lateral del pie.
Nervio plantar medial	Nervio tibial (L4-L5)	Pasa entre primera y	Piel del lado medial de la suela,

Machine Translated by Google

		segundas capas de músculos plantares y luego entre músculos medial y medio de la primera capa	y cara plantar, costados y lecho ungueal de los 3½ dedos mediales
Nervio plantar lateral	Nervio tibial (S1-S2)	Pasa entre primera y segundas capas de músculos plantares y luego entre músculos medios y laterales de primera capa	Piel de la planta lateral y cara plantar, costados y lecho ungueal del dedo medio lateral del pie.
Nervios calcáneos	Nervios tibial y sural (S1–S2)	Ramas lateral y medial de los nervios tibial y sural, respectivamente, sobre la tuberosidad del calcáneo.	piel del talon
Nervios cluniales superiores	Ramas posteriores de L1 a L3	Penetrar la fascia toracodorsal; curso lateral e inferior en el tejido subcutáneo	Piel que recubre las partes superior y central de las nalgas.
Nervios cluniales medios	Ramas posteriores S1-S3	Emergen de los agujeros sacros dorsales; Ingresar directamente al tejido subcutáneo suprayacente.	Piel de las nalgas mediales y hendidura interglútea
Nervios cluniales inferiores	Nervio cutáneo posterior de muslo (S2-S3)	Levántese profundamente hasta el glúteo mayor; emergen por debajo del borde inferior de músculo	Piel de nalgas inferiores (pliegue glúteo suprayacente)

Aunque simplificados en zonas distintas en los mapas de dermatomas, los dermatomas adyacentes se superponen, excepto en la línea axial, la línea de unión de los dermatomas irrigados desde niveles espinales discontinuos. Los nervios cutáneos de las extremidades inferiores se ilustran en la figura 7.18 y su origen (incluidos los nervios espinales contribuyentes), por supuesto, y su distribución se enumeran en la tabla 7.1.

Inervación motora de las extremidades inferiores

Las fibras somáticas motoras (eferentes somáticas generales) que viajan en los mismos nervios periféricos mixtos que transportan fibras sensoriales a los nervios cutáneos transmiten impulsos a los músculos de las extremidades inferiores. La masa muscular embriológica unilateral que recibe inervación de un único segmento de la médula espinal o nervio espinal comprende un miotoma. Los músculos de las extremidades inferiores suelen recibir fibras motoras de varios segmentos o nervios de la médula espinal. Por tanto, la mayoría de los músculos están compuestos por más de un miotoma y, con mayor frecuencia, múltiples segmentos de la médula espinal participan en la producción del movimiento de la extremidad inferior (fig. 7.20).

LGRAWANY
Machine Translated by Google

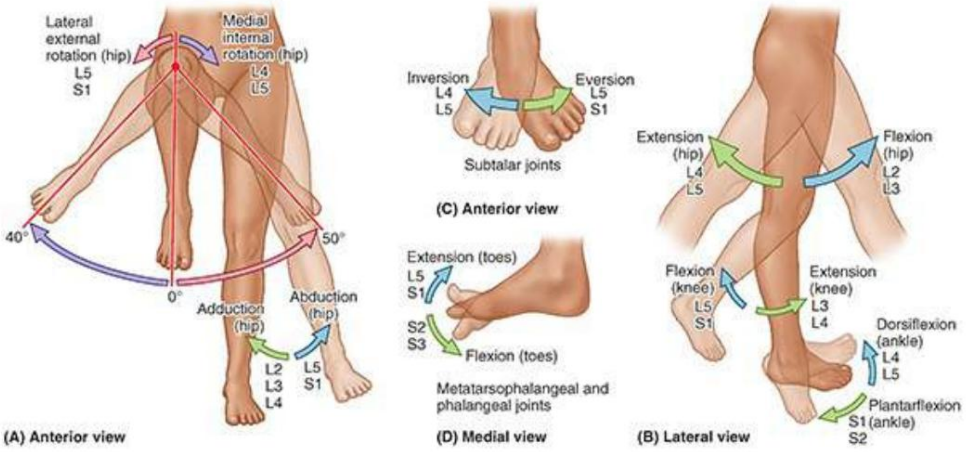

(E)

Myotatic (Deep Tendon) Reflex	Spinal Cord Segments
Quadriceps (knee jerk)	L3/L4
Calcaneal (Achilles; ankle jerk)	S1/S2

FIGURA 7.20. Miotomas y reflejos tendinosos profundos. Los miotomas son la inervación segmentaria de grupos de músculos y movimientos de las extremidades inferiores. El nivel de lesión de la médula espinal o pinzamiento de un nervio puede estar determinado por la fuerza y la capacidad para realizar movimientos particulares.

Nervios periféricos de las extremidades inferiores

Los nervios periféricos que proporcionan inervación sensitiva y motora a las extremidades inferiores son los nervios femoral y obturador, que surgen del plexo lumbar, y el nervio ciático, que surge como un solo nervio (el más grande del cuerpo) del plexo sacro, pero que tiene dos nervios principales. componentes, los nervios tibial y peroneo común. En su mayor parte, los nombres de las ramas cutáneas de estos nervios describen su área de distribución.

El nervio femoral transporta fibras desde los segmentos/nervios L2-L4 de la médula espinal hasta los flexores de la articulación de la cadera y los extensores de la articulación de la rodilla, ubicados principalmente en el compartimento anterior del muslo (fig. 7.21A, D). Da origen a múltiples nervios cutáneos anteriores del muslo (fig. 7.21C). La rama más larga del nervio femoral, el nervio safeno, irriga la piel de la pierna anteromedial y la cara medial del tobillo y el pie.

Machine Translated by Google

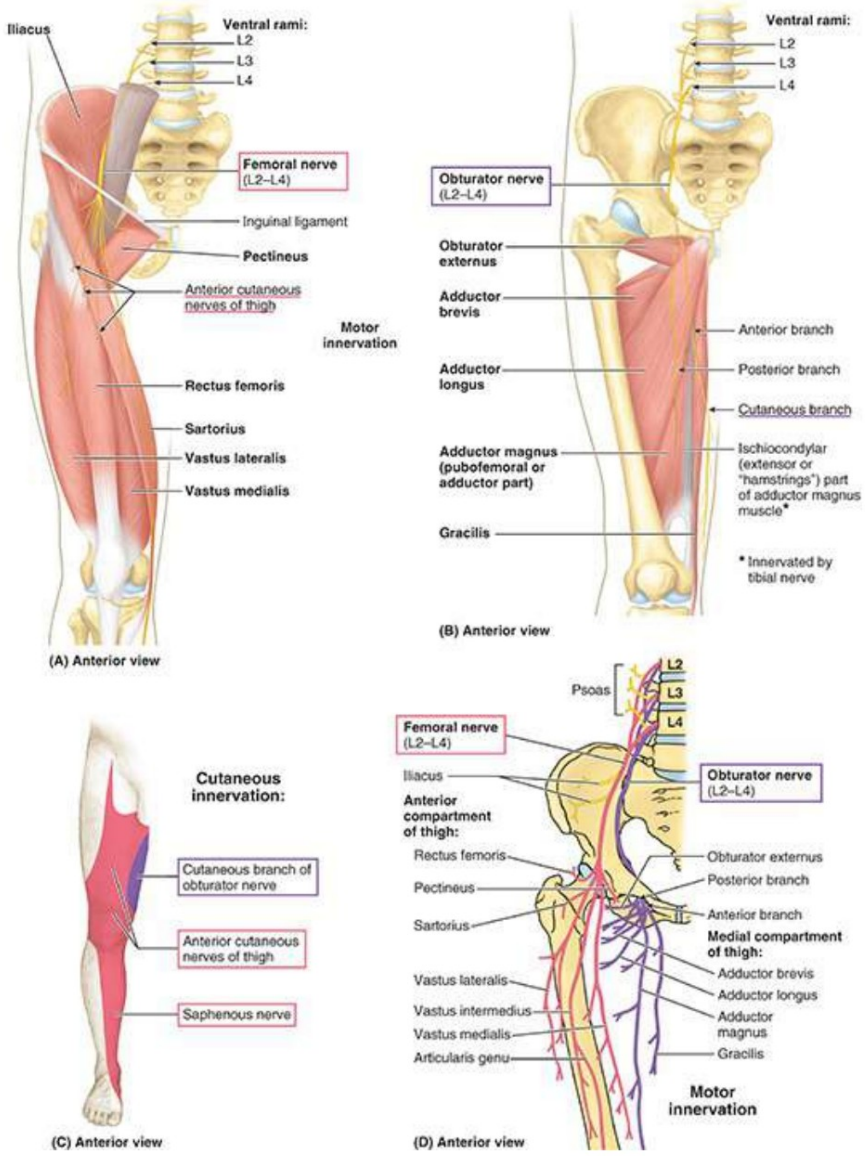

LGRAWANY
Machine Translated by Google

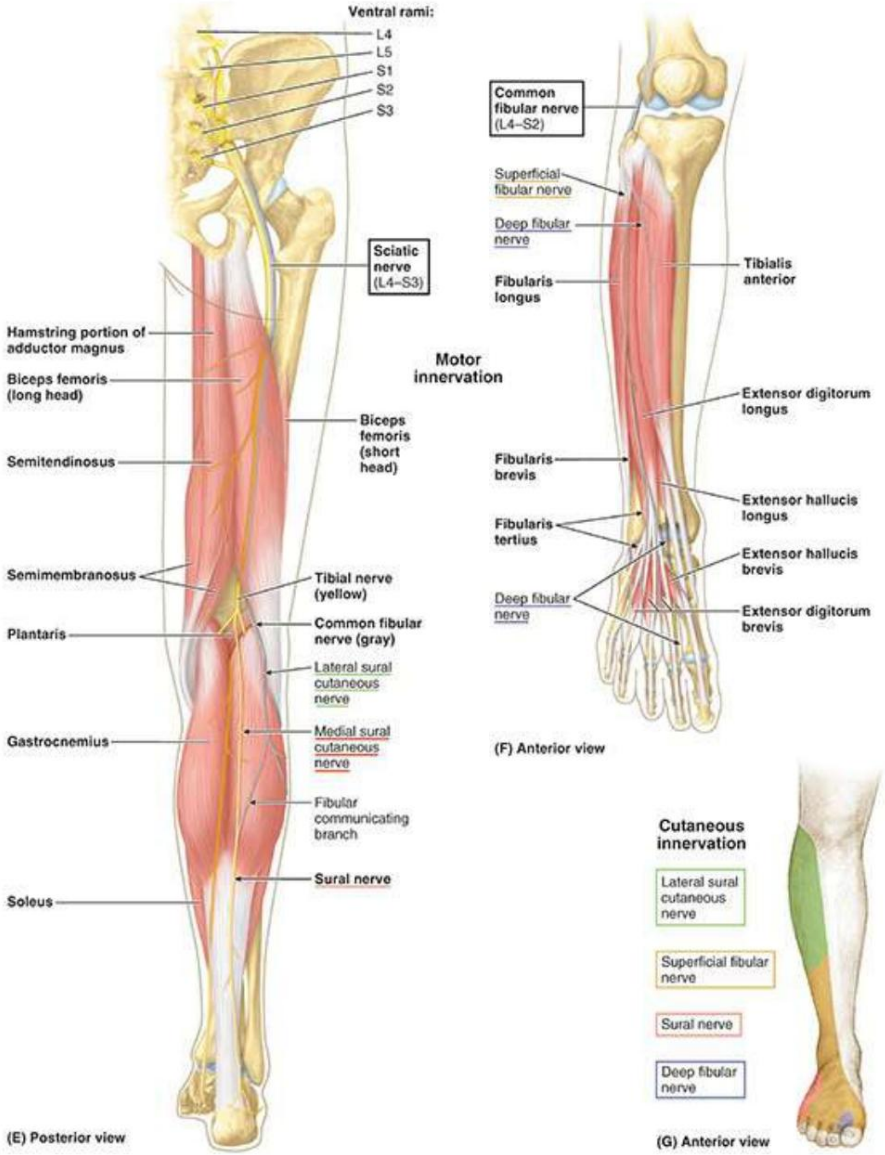

Machine Translated by Google

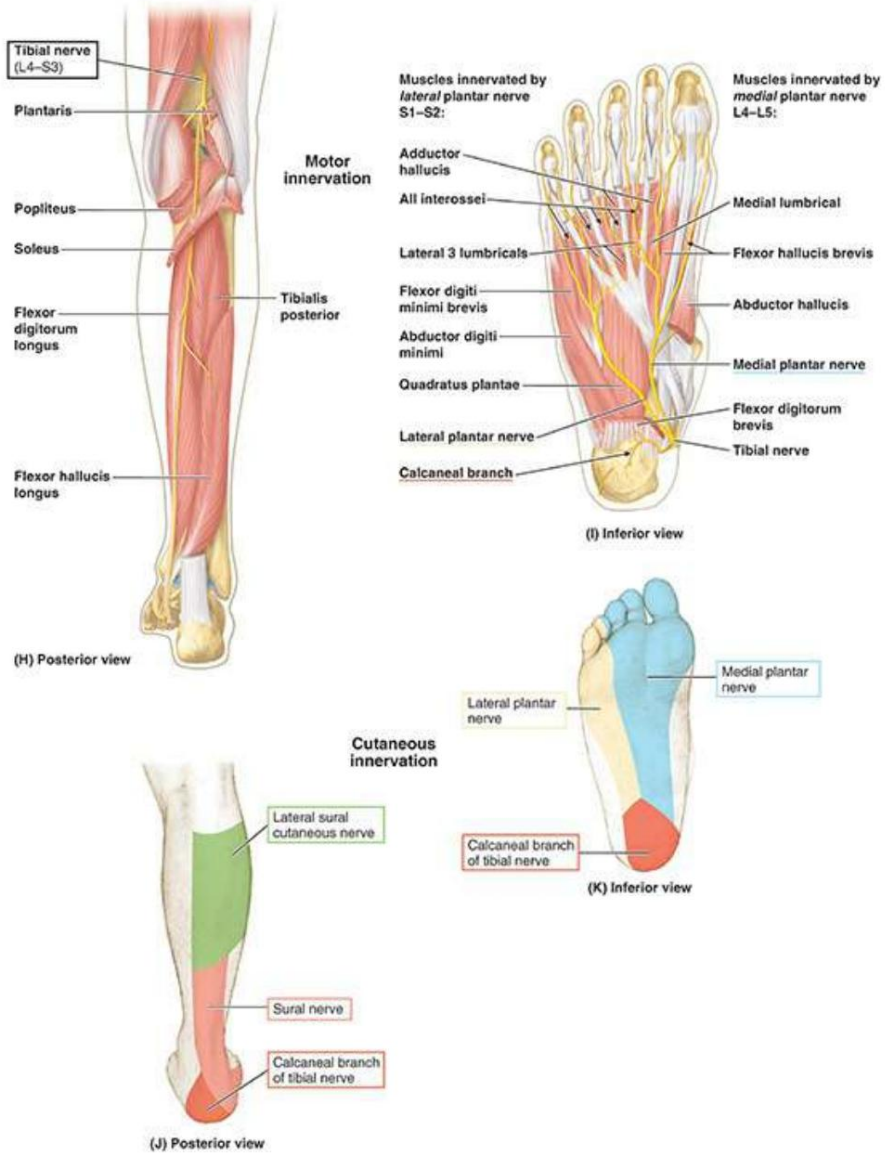

FIGURA 7.21. Descripción general de los nervios periféricos que proporcionan inervación cutánea y motora de las extremidades inferiores. A. Distribución motora del nervio femoral. B. Distribución motora del nervio obturador. C. Distribución cutánea del fémur y del obturador. nervios. D. Descripción general de las ramas motoras del nervio femoral y obturador. E. Descripción general del nervio ciático. F. Distribución motora de los nervios peroneos superficiales y profundos. G. Distribución cutánea de los nervios peroneos superficiales y profundos. H. Distribución motora del nervio tibial. I. Inervación motora de los nervios plantares medial y lateral. J. Distribución cutánea del nervio tibial. K. Distribución cutánea de los nervios plantares medial y lateral.

El nervio obturador transporta fibras de los mismos segmentos/nervios de la médula espinal L2-L4 a los aductores de la articulación de la cadera ubicados en el compartimento medial del muslo (fig. 7.21B, D) y a un área variable de piel en la parte medial del muslo. por encima de la rodilla (fig. 7.21C).

El nervio ciático transporta fibras de todos los segmentos/nervios espinales que contribuyen al plexo sacro (L4-S3) (fig. 7.21E). Desciende en el compartimento posterior del muslo, separándose en sus dos componentes proximales a la rodilla. Su componente del nervio tibial inerva el extensor de la articulación de la cadera, los flexores de la articulación de la rodilla (con una excepción) y los flexores plantares de la articulación del tobillo ubicados en los compartimentos posteriores del muslo y la pierna (fig. 7.21E, H). Inmediatamente distal a

LGRAWANY
Machine Translated by Google

El maléolo medial se divide en nervios plantares medial y lateral que inervan la piel y los músculos de la planta del pie (fig. 7.21I, K). El componente del nervio peroneo común del nervio ciático inerva la cabeza corta del músculo bíceps en el compartimento posterior del muslo (fig. 7.21E). Se enrolla alrededor del cuello del peroné y se divide en (1) el nervio peroneo superficial, que inerva los evertores del pie en el compartimento lateral de la pierna, y la piel de la parte distal de la pierna lateral y el dorso del pie (figura 7.21F, G); y (2) el nervio peroneo profundo que inerva los dorsiflexores de la articulación del tobillo ubicados en el compartimento anterior de la pierna, los músculos del dorso del pie y la piel de la membrana entre el dedo mayor y el segundo.

Los nervios tibial y peroneo común forman un nervio cutáneo común, el nervio sural (Fig. 7.21E). Antes de la fusión de sus ramas, el nervio sural medial (tibial) inerva la piel de la parte posterior de la pierna, el nervio sural lateral (peroneo) inerva la piel de la parte lateral de la pierna y el dorso del pie, y el nervio sural común inerva la piel de la parte posterior. región del tobillo y talón del pie (Fig. 7.21E–G, J–K).

CLÍNICO CAJA

RESUMEN DE LOS VASOS Y NERVIOS DEL PARTE INFERIOR

MIEMBRO

Síndromes compartimentales y fasciotomía

Los compartimentos fasciales de las extremidades inferiores son generalmente espacios cerrados que terminan proximal y distalmente en las articulaciones. Traumatismo en los músculos y/o vasos de los compartimentos por quemaduras, uso intenso y sostenido de los músculos o el traumatismo cerrado puede producir hemorragia, edema e inflamación de los músculos. Debido a que los tabiques y la fascia profunda de la pierna que forman los límites de los compartimentos de la pierna son fuertes, el aumento de volumen resultante de cualquiera de estos procesos aumenta la presión intracompartimental.

La presión puede alcanzar niveles suficientemente altos como para comprimir estructuras significativamente en el compartimento o compartimentos en cuestión. Los pequeños vasos de músculos y nervios (vasa nervorum) son particularmente vulnerables a la compresión. Las estructuras distales al área comprimida pueden volverse isquémicas y sufrir lesiones permanentes (p. ej., pérdida de la función motora en músculos cuyo suministro de sangre y/o inervación están afectados). El aumento de presión en un espacio anatómico confinado afecta negativamente a la circulación y amenaza la función y viabilidad del tejido dentro o distalmente, constituyendo síndromes compartimentales.

La pérdida de los pulsos distales de la pierna es un signo evidente de compresión arterial, al igual que la disminución de la temperatura de los tejidos distales a la compresión. Se puede realizar una fasciotomía (incisión de la fascia o tabique suprayacente) para aliviar la presión en los compartimentos en cuestión.

Machine Translated by Google

Venas varicosas, trombosis y tromboflebitis

Con frecuencia, la gran vena safena y sus afluentes se vuelven varicosas (se dilatan de modo que las cúspides de sus válvulas no se cierran). Las venas varicosas son comunes en las partes posteromediales de las extremidades inferiores y pueden causar molestias (fig. B7.12A). en un En una vena sana, las válvulas permiten que la sangre fluya hacia el corazón (Fig. B7.12B) mientras evitan que la sangre se aleje del corazón (Fig. B7.12C). Válvulas en venas varicosas (Fig. B7.12D) son incompetentes debido a la dilatación o la rotación y ya no funcionan correctamente. Como resultado, la sangre fluye hacia abajo en las venas, produciendo venas varicosas.

FIGURA B7.12. Venas varicosas. Flechas, dirección del flujo.

La trombosis venosa profunda (TVP) de una o más de las venas profundas de las extremidades inferiores se caracteriza por hinchazón, calor y eritema (inflamación e infección). La estasis venosa (estancamiento) es una causa importante de formación de trombos. La estasis venosa puede ser causada por

- fascia laxa e incompetente que no resiste la expansión muscular, lo que disminuye la eficacia de la bomba musculovenosa (ver Fig. 1.26)
- presión externa sobre las venas por la ropa de cama durante una estancia hospitalaria prolongada o por un yeso o vendaje apretado
- inactividad muscular (p. ej., durante un vuelo en avión al extranjero)

Se puede desarrollar TVP con inflamación alrededor de las venas involucradas (tromboflebitis). A Un trombo grande que se desprende de una vena de una extremidad inferior puede viajar a un pulmón, formando un tromboembolismo pulmonar (obstrucción de una arteria pulmonar). Un émbolo grande puede obstruir una arteria pulmonar principal y causar la muerte.

Injertos de vena safena

La gran vena safena se utiliza a veces para derivaciones arteriales coronarias porque (1) es fácilmente accesible, (2) existe una distancia suficiente entre las venas tributarias y las venas perforantes para que se puedan recolectar longitudes utilizables, y (3) su pared contiene una mayor porcentaje de fibras musculares y elásticas que otras venas superficiales.

LGRAWANY
Machine Translated by Google

Los injertos de vena safena se utilizan para evitar obstrucciones en los vasos sanguíneos (p. ej., en un trombo intracoronario). Cuando se extrae parte de la gran vena safena y luego se usa para un bypass, la vena se coloca de manera inversa o se pasa un instrumento a través de las venas para inutilizar las válvulas y que no obstruyan el flujo sanguíneo en la vena. injerto. Debido a que hay tantas otras venas en las piernas, la extirpación de la vena safena mayor rara vez produce un problema importante en las extremidades inferiores o afecta gravemente la circulación, siempre que las venas profundas estén intactas. De hecho, la extirpación de esta vena puede facilitar el patrón de drenaje superficial a profundo para aprovechar la bomba musculovenosa.

Corte del nervio safeno y lesión del nervio safeno

Incluso cuando no es visible en bebés, personas obesas o pacientes en shock cuyas venas están colapsadas, la vena safena mayor siempre puede localizarse realizando una incisión en la piel anterior al maléolo medial (v. fig. 7.16B).

Este procedimiento, llamado corte safeno, se utiliza para insertar una cánula para la administración prolongada de sangre, expansores de plasma, electrolitos o medicamentos.

El nervio safeno acompaña a la vena safena mayor por delante del maléolo medial. Si este nervio se corta durante una incisión safena o queda atrapado con una ligadura durante el cierre de una herida quirúrgica, el paciente puede quejarse de dolor o entumecimiento a lo largo del borde medial del pie.

Ganglios linfáticos inguinales agrandados

Los ganglios linfáticos aumentan de tamaño cuando están enfermos. Las abrasiones y la sepsis menor, causadas por microorganismos patógenos o sus toxinas en la sangre u otros tejidos, pueden producir un agrandamiento moderado de los ganglios linfáticos inguinales superficiales. (linfadenopatía) en personas por lo demás sanas. Debido a que estos ganglios agrandados se encuentran en el tejido subcutáneo, suelen ser fáciles de palpar.

Cuando los ganglios linfáticos inguinales aumentan de tamaño, se debe examinar todo su campo de drenaje (el tronco inferior al ombligo, incluido el perineo, así como toda la extremidad inferior) para determinar la causa de su agrandamiento. En pacientes femeninas, también se debe considerar la posibilidad relativamente remota de metástasis de cáncer del útero porque algo de drenaje linfático del fondo uterino puede fluir a lo largo de los vasos linfáticos que acompañan al ligamento redondo del útero a través del canal inguinal para llegar a los ganglios linfáticos inguinales superficiales. También se deben examinar todos los ganglios linfáticos palpables.

Bloqueos nerviosos regionales de las extremidades inferiores

La interrupción de la conducción de los impulsos en los nervios periféricos (bloqueo nervioso) se puede lograr mediante inyecciones perineurales de anestésicos cerca de los nervios cuya conductividad se desea bloquear.

El nervio femoral (L2-L4) se puede bloquear 2 cm por debajo del ligamento inguinal,

Machine Translated by Google

aproximadamente a un dedo de ancho lateral a la arteria femoral. La parestesia (hormigueo, ardor, cosquilleo) se irradia a la rodilla y al lado medial de la pierna si el nervio safeno (rama terminal del femoral) está afectado.

Anormalidades de la función sensorial

En la mayoría de los casos, un nervio periférico que sensibiliza un área de la piel representa más de un segmento de la médula espinal. Por lo tanto, para interpretar las anomalías de la función sensorial periférica, se debe tener en cuenta la distribución de los nervios periféricos de los nervios cutáneos principales. interpretarse como anatómicamente diferente de la distribución de los dermatomas de los segmentos de la médula espinal (v . fig. 7.19). Los dermatomas vecinos pueden superponerse.

La sensación de dolor se prueba utilizando un objeto punzante y preguntando al paciente si siente dolor. Si Si no hay sensación, se pueden determinar los segmentos de la médula espinal afectados.

Conclusión: descripción general de los vasos y nervios de Miembro inferior

Fascia: la extremidad inferior está revestida por tejido subcutáneo y fascia profunda. ■ El primero aísla, almacena grasa y proporciona paso a los nervios cutáneos y a los vasos superficiales (linfáticos y venosos). ■ La fascia profunda del muslo (fascia lata) y la pierna (fascia crural) (1) rodea el muslo y la pierna, respectivamente, limitando el abultamiento hacia afuera de los músculos y facilitando el retorno venoso en las venas profundas; (2) separar los músculos con funciones e inervación similares en compartimentos; y (3) rodear músculos individuales, permitiéndoles actuar de forma independiente. ■ Las modificaciones de la fascia profunda incluyen aberturas que permiten el paso de estructuras neurovasculares (p. ej., la abertura safena) y engrosamientos que retienen los tendones cerca de las articulaciones sobre las que actúan (retináculos).

Venas: Las venas del miembro inferior incluyen tanto superficiales (en el tejido subcutáneo) y venas profundas (internas a la fascia profunda). ■ Las venas safena mayor y menor superficiales drenan principalmente el tegumento o la piel y, a través de muchas venas perforantes, desvían sangre continuamente hacia las venas profundas que acompañan a las arterias. ■ Las venas profundas están sujetas a Compresión muscular (bomba musculovenosa) para ayudar al retorno venoso. ■ Todas las venas de las extremidades inferiores tienen válvulas para superar los efectos de la gravedad.

Vasos linfáticos: la mayor parte de la linfa de las extremidades inferiores drena a través de vasos linfáticos que siguen las venas superficiales (p. ej., las venas safenas) hasta los ganglios inguinales superficiales. ■ Algunos vasos linfáticos siguen venas profundas hasta ganglios inguinales profundos. El drenaje linfático de las extremidades inferiores pasa luego profundamente a los ganglios ilíacos externos y comunes del tronco.

Nervios cutáneos: la inervación cutánea del miembro inferior refleja tanto la

LGRAWANY
Machine Translated by Google

Inervación segmentaria original de la piel a través de nervios espinales separados en su patrón dermatomal y resultado de la formación de plexos en la distribución de nervios periféricos multisegmentarios. ■ La mayor parte de la inervación del muslo proviene de los nervios cutáneos laterales y posteriores del muslo y de las ramas cutáneas anteriores del nervio femoral, cuyos nombres describen su distribución. Estas últimas ramas también irrigan la mayor parte de la cara medial del muslo. ■ La inervación de la pierna y el dorso del pie la suministran los nervios safeno (pierna anteromedial), sural (pierna posterolateral) y peroneo (pierna anterolateral y dorso del pie). ■ La cara plantar (planta) del pie está inervada por las ramas calcáneas de los nervios tibial y sural (región del talón) y los nervios plantares medial y lateral; las áreas de distribución de este último están delimitadas por una línea que biseca el cuarto dedo del pie.

POSTURA Y MARCHA

Las extremidades inferiores funcionan principalmente al estar de pie y caminar. Por lo general, las acciones de los músculos de las extremidades inferiores se describen como si el músculo actuara de forma aislada, lo que rara vez ocurre. En este libro, incluyendo los comentarios en las tablas, se describe el papel de cada músculo (o del grupo funcional del que forma parte) en actividades típicas, especialmente de pie y caminando. Es importante estar familiarizado con los movimientos de las extremidades inferiores y las contracciones concéntricas y excéntricas de los músculos y tener una comprensión básica de los procesos de estar de pie y caminar. Sugerimos leer esta sección como una “vista previa” para proporcionar un contexto para su estudio de músculos individuales y grupos de músculos y luego regresar a esta sección para conocer su información en profundidad, sintetizándola sobre una base funcional.

Estar de pie cómodamente

Cuando una persona está de pie cómodamente con los pies ligeramente separados y girados lateralmente de modo que los dedos apunten hacia afuera, sólo algunos de los músculos de la espalda y de las extremidades inferiores están activos (fig. 7.22). La disposición mecánica de las articulaciones y los músculos es tal que se requiere un mínimo de actividad muscular para evitar caídas. En la posición de pie, las articulaciones de la cadera y la rodilla están extendidas y se encuentran en sus posiciones más estables (contacto máximo de las superficies articulares para la transferencia de peso, con los ligamentos de soporte tensos).

Machine Translated by Google

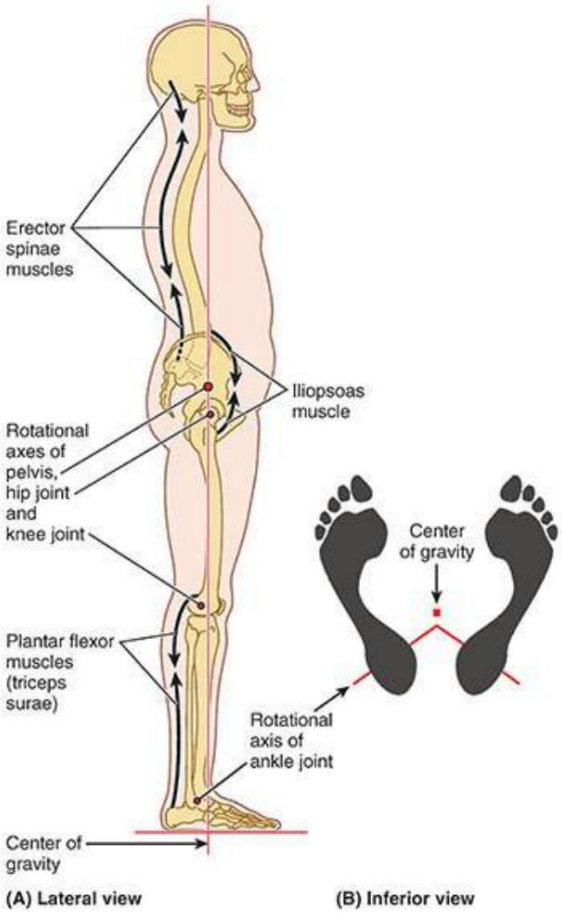

FIGURA 7.22. De pie relajado. A. Alineación del cuerpo con respecto al centro de gravedad. Se demuestra la relación de la línea de gravedad con los ejes de rotación transversales de la pelvis y las extremidades inferiores en la posición de pie relajada (de pie). Para mantener esta posición sólo son necesarios pequeños ajustes posturales, principalmente por parte de los extensores de la espalda y los flexores plantares del tobillo, porque los ligamentos de la cadera y la rodilla se estiran fuertemente para proporcionar soporte pasivo. B. Plataforma bípeda formada por pies. Los pies forman una plataforma bípeda al estar de pie relajado. El peso del cuerpo se distribuye simétricamente alrededor del centro de gravedad, que cae en el tercio posterior de un plano medio entre los pies ligeramente separados y rotados lateralmente, anterior a los ejes de rotación de las articulaciones del tobillo.

La articulación del tobillo es menos estable que las articulaciones de la cadera y la rodilla, y la línea de gravedad cae entre las dos extremidades, justo por delante del eje de rotación de las articulaciones del tobillo. En consecuencia, la tendencia a caer hacia adelante (inclinación hacia adelante) debe contrarrestarse periódicamente mediante la contracción bilateral de los músculos de la pantorrilla (flexión plantar). La extensión o separación de los pies aumenta la estabilidad lateral. Sin embargo, cuando se produce un balanceo lateral, es contrarrestado por los abductores de la cadera (incluido el tensor de la fascia lata que actúa a través del tracto iliotibial). El ligamento colateral del peroné de la articulación de la rodilla y los músculos evertores de un lado actúan con los aductores del muslo, el ligamento colateral tibial y los músculos inversores del lado contralateral.

Caminar: ciclo de la marcha

La locomoción es una función compleja. Los movimientos de las extremidades inferiores al caminar sobre una superficie nivelada se pueden dividir en fases alternas de balanceo y postura, como se ilustra en la Figura 7.23 y

LGRAWANY
Machine Translated by Google

descrito en la Tabla 7.2. El ciclo de la marcha consta de un ciclo de balanceo y postura de una extremidad. El La fase de postura comienza con un golpe del talón (Fig. 7.23A), cuando el talón golpea el suelo y comienza asumir todo el peso del cuerpo (respuesta de carga) y finaliza con un empujón con el antepié (Fig. 7.23G): resultado de la flexión plantar. (Ver el Cuadro Clínico "Ausencia de flexión plantar" en Este capítulo.)

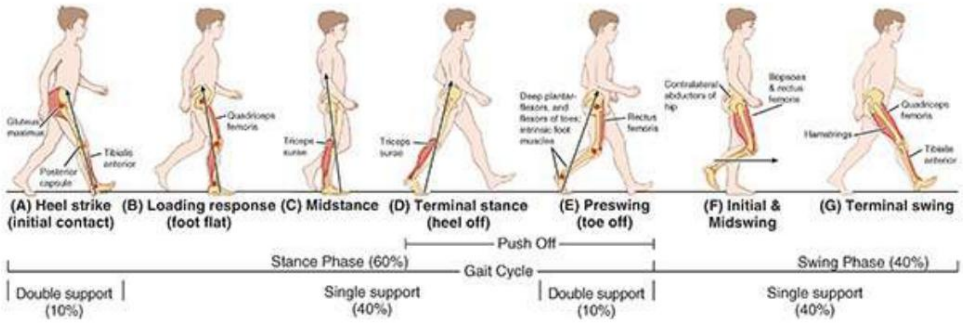

FIGURA 7.23. Ciclo de marcha. La actividad de una extremidad entre dos eventos repetidos de caminar. Generalmente se realizan ocho fases. descritos, dos de los cuales se han combinado en la parte F para simplificar.

TABLA 7.2. ACCIÓN MUSCULAR DURANTE EL CICLO DE MARCHA

	Fase de la marcha	Metas mecánicas	Grupos de músculos activos	Ejemplos
POSTURA FASE	Golpe del talón (inicial contacto)	Baje el antepié hasta el suelo	Dorsiflexores de la articulación del tobillo (contracción excéntrica)	Tibial anterior
		Continuar desaceleración (giro hacia adelante y hacia atrás)	Extensores de la articulación de la cadera	Glúteo mayor
		Preservar el arco longitudinal de pie	Músculos intrínsecos del pie.	Flexor corto de los dedos
			tendones largos del pie	Tibial anterior
	Cargando respuesta (pie plano)	Aceptar peso	extensores de la articulación de la rodilla	Cuadríceps
		Desacelerar masa (lento dorsiflexión)	Flexores plantares de la articulación del tobillo	Tríceps sural (sóleo y gastrocnemio)
		Estabilizar la pelvis	Abductores de la articulación de la cadera	Glúteo medio y mínimo; fascia tensora latas
		Preservar el arco longitudinal de pie	Músculos intrínsecos del pie.	Flexor corto de los dedos
			tendones largos del pie	tibial posterior; largo flexores de los dedos
	Media postura	Estabilizar la rodilla	extensores de la articulación de la rodilla	Cuadríceps
		Controlar la dorsiflexión (preservar el impulso)	Flexores plantares de la articulación del tobillo (contracción excéntrica)	Tríceps sural (sóleo y gastrocnemio)
		Estabilizar la pelvis	Abductores de la articulación de la cadera	Glúteo medio y mínimo; fascia tensora latas
		Preservar el arco longitudinal de pie	Músculos intrínsecos del pie.	Flexor corto de los dedos
			tendones largos del pie	tibial posterior; largo

Machine Translated by Google

			flexores de los dedos
Postura terminal (talón fuera)	acelerar masa	Flexores plantares de la articulación del tobillo (contracción concéntrica)	Tríceps sural (sóleo y gastrocnemio)
	Estabilizar la pelvis	Abductores de la articulación de la cadera	Glúteo medio y mínimo; fascia tensora latas
	Preservar los arcos del pie; arreglar antepié	Músculos intrínsecos del pie.	Aductor del dedo gordo
		tendones largos del pie	tibial posterior; largo flexores de los dedos
Preswing (dedo fuera)	Acelerar masa	Flexores largos de los dedos	Flexor largo del dedo gordo; flexor dedos largos
	Preservar los arcos del pie; arreglar antepié	Músculos intrínsecos del pie.	Aductor del dedo gordo
		tendones largos del pie	tibial posterior; largo flexores de los dedos
	Desacelerar el muslo; prepararse para balancearse	Flexores de la articulación de la cadera (excéntricos contracción)	iliopsoas; recto femoral
Balanceo inicial	Acelerar el muslo; variar cadencia	Flexores de la articulación de la cadera (contracción concéntrica)	iliopsoas; recto femoral
	Pie claro	Dorsiflexores de la articulación del tobillo	Tibial anterior
Medio swing	Pie claro	Dorsiflexores de la articulación del tobillo	Tibial anterior
Oscilación terminal	desacelerar muslo	Extensores de la articulación de la cadera (excéntricos contracción)	Glúteo mayor; isquiotibiales
	desacelerar pierna	Flexores de la articulación de la rodilla (excéntricos contracción)	Isquiotibiales
	Posición del pie	Dorsiflexores de la articulación del tobillo	Tibial anterior
	Extender la rodilla para colocar el pie. (controlar la zancada); preparar para contactar.	extensores de la articulación de la rodilla	Cuadríceps

La fase de balanceo comienza después del impulso cuando los dedos de los pies dejan el suelo y termina cuando el talón golpea el suelo. La fase de balanceo ocupa aproximadamente el 40% del ciclo de marcha y la fase de postura, 60%. La fase de postura al caminar es más larga que la fase de balanceo porque comienza y termina con períodos relativamente cortos (cada 10% del ciclo) de doble apoyo (ambos pies están en contacto con el suelo) a medida que el peso se transfiere de un lado al otro, con una mayor Período prolongado de apoyo único (solo un pie en el suelo que soporta todo el peso del cuerpo) en entre mientras la extremidad contralateral se balancea hacia adelante. En carrera, no hay período de doble apoyo; en consecuencia, el tiempo y porcentaje del ciclo de la marcha representado por la fase de postura son reducidos.

Caminar es una actividad notablemente eficiente, aprovechando la gravedad y el impulso para que Se requiere un mínimo de esfuerzo físico. La mayor parte de la energía se utiliza (1) en la contracción excéntrica. de los dorsiflexores durante la fase inicial (respuesta de carga) de la postura (fig. 7.23B) como

LGRAWANY
Machine Translated by Google

El talón desciende al suelo después del golpe del talón y (2) especialmente al final de la postura (posición terminal) (Fig. 7.23D) cuando los flexores plantares se contraen concéntricamente, empujando el antepié (metatarsianos y falanges) hacia abajo para producir el impulso, por lo tanto. proporcionando la mayor parte de la fuerza propulsora.

Durante la última parte de la fase de postura (empuje o despegue) (Fig. 7.23E), los dedos de los pies se flexionan para agarrarse al suelo y aumentan el impulso iniciado desde la punta del pie (planta debajo de las cabezas de los dos mediales). metatarsianos). Los flexores largos y los músculos intrínsecos del pie estabilizan el antepié y los dedos de modo que se maximiza el efecto de la flexión plantar en el tobillo y la flexión de los dedos.

La fase de balanceo también implica la flexión de la cadera para que la extremidad libre acelere más rápido que el movimiento hacia adelante del cuerpo. Durante el balanceo inicial (fig. 7.23F), la rodilla se flexiona casi simultáneamente, debido al impulso (sin gasto de energía), seguida de una dorsiflexión (levantando el antepié) en la articulación del tobillo. Los dos últimos movimientos tienen el efecto de acortar la extremidad libre para que despeje el suelo a medida que avanza. En la mitad del movimiento, la extensión de la rodilla se suma a la flexión y el impulso del muslo para realizar el movimiento anterior por completo.

Los extensores de la cadera y los flexores de la rodilla se contraen excéntricamente al final de la fase de balanceo (oscilación terminal) (fig. 7.23G) para desacelerar el movimiento hacia adelante, mientras que los extensores de la rodilla (cuádriceps) se contraen según sea necesario para extender la pierna durante más tiempo. la longitud de zancada deseada y posicionar el pie (presentar el talón) para apoyar el talón.

La contracción de los extensores de la rodilla se mantiene durante el golpe del talón hasta la fase de carga. para absorber el impacto y evitar que la rodilla se doble hasta alcanzar la extensión completa. Debido a que el lado de la cadera sin apoyo tiende a caer durante la fase de balanceo (lo que anularía el efecto de acortamiento de la extremidad), los músculos abductores del lado con apoyo se contraen fuertemente durante la parte de apoyo único de la fase de postura (fig. 7.23F, G). , tirando del fémur fijo para resistir la inclinación y mantener la pelvis nivelada. Los mismos músculos también rotan (hacen avanzar) el lado contralateral de la pelvis hacia adelante, al mismo tiempo que el balanceo de su miembro libre.

Por supuesto, todas estas acciones se alternan de lado a lado con cada paso. Los extensores de la cadera. normalmente sólo hacen contribuciones menores al caminar nivelado. Principalmente, la cadera se extiende pasivamente por el impulso durante la postura, excepto cuando se acelera o se camina rápido, y se vuelve cada vez más activa con el aumento de la pendiente (inclinación) al caminar cuesta arriba o subiendo escaleras.
La flexión concéntrica de la cadera y la extensión de la rodilla se utilizan durante la fase de balanceo de la marcha nivelada y, por lo tanto, no son acciones de carga de peso; sin embargo, se ven afectados por el peso corporal cuando su contracción excéntrica es necesaria para desacelerar o caminar cuesta abajo o escaleras abajo.

La estabilización y la resiliencia son importantes durante la locomoción. Los inversores y evertores del pie son los principales estabilizadores del pie durante la fase de postura. Sus tendones largos, más los de los flexores de los dedos, también ayudan a sostener los arcos del pie durante la fase de postura, asistiendo a los músculos intrínsecos de la planta.

REGIONES ANTERIOR Y MEDIAL DEL MUSLO

Machine Translated by Google

Organización del miembro inferior proximal

Durante la evolución, el desarrollo de una región glútea prominente está estrechamente asociado con la asunción del bipedalismo y una postura erguida. La prominente región de los glúteos es exclusiva de los humanos. La modificación de la forma del fémur necesaria para caminar y correr bípedos (específicamente la "flexión" del hueso, creando el ángulo de inclinación y los trocánteres) permite la colocación superior de los abductores del muslo en la región de los glúteos.

Los músculos restantes del muslo están organizados en tres compartimentos mediante tabiques intermusculares que pasan profundamente entre los grupos de músculos desde la superficie interna de la fascia lata hasta la línea áspera del fémur (v. fig. 7.14D). Los compartimentos son anterior o extensor, medial o aductor y posterior o flexor, denominados así según su ubicación o acción en la articulación de la rodilla. Generalmente, el grupo anterior está inervado por el nervio femoral, el grupo medial por el nervio obturador y el grupo posterior por la porción tibial del nervio ciático. Aunque los compartimentos varían en tamaño absoluto y relativo según el nivel, el compartimento anterior es el más grande en general e incluye el fémur.

Para facilitar la continuidad y seguir un enfoque comúnmente utilizado en los cursos de disección, se abordan inicialmente los compartimentos anterior y medial del muslo, seguido de un examen continuo de la cara posterior de la extremidad proximal: región glútea y parte posterior del muslo. Este enfoque continúa luego considerando la fosa poplítea y la pierna.

Músculos anteriores del muslo

El gran compartimento anterior del muslo contiene los músculos anteriores del muslo, los flexores de la cadera (fig. 7.24A-D) y los extensores de la rodilla (fig. 7.24E-I). Para las inserciones, la inervación y las acciones principales de estos músculos, consulte las Tablas 7.3.I y 7.3.II. Los músculos anteriores del muslo incluyen el pectíneo, el iliopsoas, el sartorio y el cuádriceps femoral.[1]

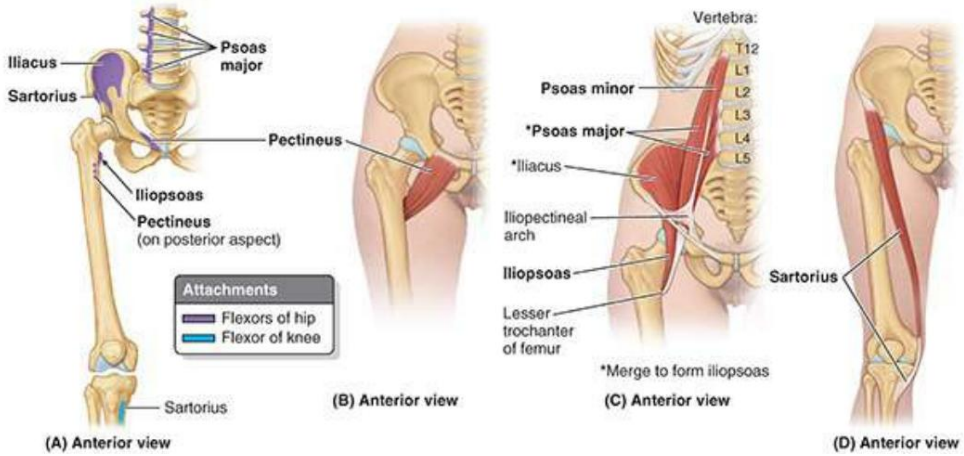

LGRAWANY
Machine Translated by Google

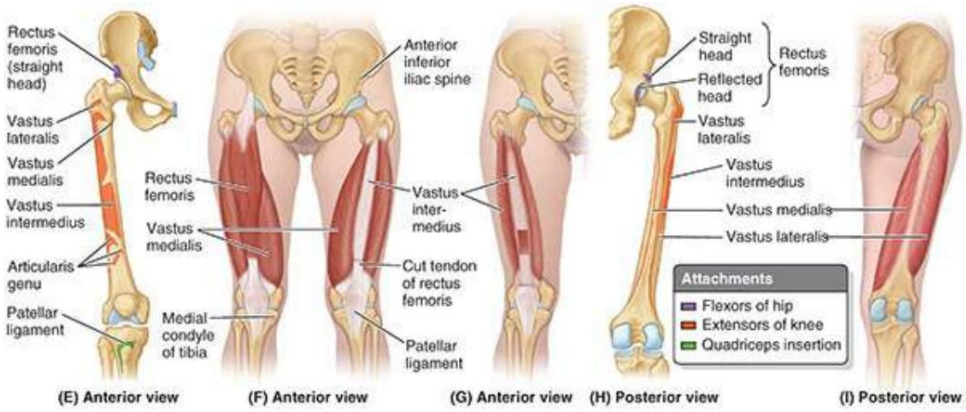

FIGURA 7.24. Músculos de la parte anterior del muslo. A. Inserciones de los flexores de la cadera. B. pectíneo. C. Iliopsoas. D. Sartorio. MI. Inserciones anteriores de los extensores de la rodilla. F. Cuádriceps femoral. G. Vasto intermedio. H. Inserciones posteriores de los extensores de la rodilla. I. Vasto medial y lateral.

TABLA 7.3.I. MÚSCULOS DE LA ANTERIOR DEL MUSLO QUE ACTÚAN EN LA ARTICULACIÓN DE LA CADERA

Músculo	Inserción proximal Inserción distal		Inervación [b]	Acción(es) principal(es)
Pectíneo Rama superior del pubis		Línea pectínea del fémur, justo debajo del trocánter menor	Nervio femoral (L2, L3); puede recibir una rama del nervio obturador	Aduce y flexiona ligeramente la articulación de la cadera; ayuda con la rotación lateral
iliopsoas				Actúan conjuntamente en la flexión y rotación lateral de la articulación de la cadera y en la estabilización de esta. articulación al estar de pie [c]
Psoas importante	Lados de T12-L5 vértebras y discos entre ellos; apófisis transversales de todas las vértebras lumbares	Trocánter menor del fémur Ramos anteriores de la zona lumbar	nervios (L1, L2, L3)	
Psoas menor	Lados de T12-L1 vértebras y discos intervertebrales	Línea pectínea y eminencia iliopúbica a través del arco iliopectíneo	Ramas anteriores de la zona lumbar. nervios (L1, L2)	
Ilíaco	Cresta ilíaca, fosa ilíaca, ala del sacro y ligamentos sacroilíacos anteriores	Tendón del psoas mayor, trocánter menor y fémur distal al mismo.	Nervio femoral (L2, L3)	
Sartorio	Espina ilíaca anterosuperior y parte superior de la escotadura inferior a ella	Parte superior de la superficie medial de la tibia (como parte del pie anserinus)	Nervio femoral (L2, L3)	Flexiona, abduce y rota lateralmente la articulación de la cadera; flexiona la articulación de la rodilla (rota medialmente la pierna cuando la rodilla la articulación está flexionada)[d]

aLa palabra latina insertio significa apego. Los términos inserción y origen (L. origo) no se han utilizado aquí (ni en ningún otro lugar) ya que cambian con la función.

bSe indica la inervación segmentaria de la médula espinal (p. ej., "L1, L2, L3" significa que los nervios que irrigan el psoas mayor se derivan de los primeros tres segmentos lumbares de la médula espinal). Los números en negrita (L1, L2) indican la inervación segmentaria principal. La lesión de uno o varios de los segmentos de la médula espinal enumerados o de las raíces nerviosas motoras que surgen de ellos provoca la parálisis de los músculos afectados.

cEl psoas mayor también es un músculo postural que ayuda a controlar la desviación del tronco y está activo al estar de pie. dLas cuatro acciones del sartorius (L. sartor, sastre) producen la posición sentada con las piernas cruzadas que alguna vez fue común y utilizada por los sastres, por lo tanto el nombre.

Machine Translated by Google

TABLA 7.3.II. MÚSCULOS DE LA ANTERIOR DEL MUSLO QUE ACTÚAN EN LA ARTICULACIÓN DE LA RODILLA

Músculo	Adjunto proximal	Accesorio distal	Inervación [a]	Acción principal
Cuádriceps femoral				
recto femoral	Espina ilíaca anteroinferior e ilion superior al acetábulo	Vía tendinosa común. (tendón del cuádriceps) e inserciones independientes a la base de la rótula; indirectamente a través del ligamento rotuliano hasta la tuberosidad tibial; Los vastos mediales y laterales también se unen a la tibia y la rótula a través de aponeurosis (retináculos rotulianos medial y lateral).	nervio femoral (L2, L3, L4)	Extiende la articulación de la rodilla; El recto femoral también estabiliza la articulación de la cadera y ayuda al iliopsoas a flexionar la articulación de la cadera.
vasto lateral	Trocánter mayor y labio lateral de la línea áspera del fémur			
vasto medial	Línea intertrocantérica y labio medial de la línea áspera del fémur			
vasto intermediario	Superficies anterior y lateral del eje del fémur			

aSe indica la inervación segmentaria de la médula espinal (p. ej., “L1, L2, L3” significa que los nervios que irrigan el cuádriceps femoral se derivan de los primeros tres segmentos lumbares de la médula espinal). Los números en negrita (L3, L4) indican la inervación segmentaria principal. La lesión de uno o varios de los segmentos de la médula espinal enumerados o de las raíces nerviosas motoras que surgen de ellos provoca la parálisis de los músculos afectados.

Los músculos principales del compartimiento anterior tienden a atrofiarse (disminuir) rápidamente con la enfermedad y a menudo es necesaria fisioterapia para restaurar la fuerza, el tono y la simetría con la extremidad opuesta después de la inmovilización del muslo o la pierna.

pectíneo

El pectíneo es un músculo cuadrangular plano situado en la parte anterior de la cara superomedial del muslo (fig. 7.24A, B; tabla 7.3.I). A menudo parece estar compuesto por dos capas, superficial y profunda, y éstas generalmente están inervadas por dos nervios diferentes. Debido a la inervación dual y las acciones del músculo (el pectíneo aduce y flexiona el muslo y ayuda en la rotación medial del muslo), en realidad es un músculo de transición entre los compartimentos anterior y medial.

ILIOPSOAS

El iliopsoas, el principal flexor del muslo, es el más potente de los flexores de la cadera con mayor alcance. Aunque es uno de los músculos más poderosos del cuerpo, está relativamente oculto y la mayor parte de su masa se encuentra en la pared posterior del abdomen y la pelvis mayor. Su parte lateral ancha, el ilíaco, y su parte medial larga, el psoas mayor, surgen de la fosa ilíaca y las vértebras lumbares, respectivamente (fig. 7.24C; tabla 7.3.I). Por tanto, es el único músculo adherido a la columna vertebral, la pelvis y el fémur. Está en una posición única no sólo para producir movimiento sino también para estabilizar (fijar). Sin embargo, también puede perpetuar e incluso contribuir a la deformidad y la discapacidad cuando está mal formado (especialmente si es acortado), disfuncional o enfermo.

La contracción concéntrica del iliopsoas típicamente mueve la extremidad libre, produciendo flexión en la

LCRAWANY
Machine Translated by Google

cadera para levantar la extremidad e iniciar su balanceo hacia adelante durante la marcha (es decir, durante las fases de pre-oscilación y balanceo inicial) mientras la extremidad opuesta acepta peso (Fig. 7.23E, F) o para elevar la extremidad durante la escalada. Sin embargo, también es capaz de mover el maletero. La contracción bilateral de los músculos iliopsoas inicia la flexión del tronco en la cadera sobre el muslo fijo, como cuando se hacen (incorrectamente) abdominales, y disminuye la lordosis lumbar (curvatura) de la columna vertebral. Está activo al caminar cuesta abajo y su contracción excéntrica resiste la aceleración.

El iliopsoas también es un músculo postural, activo al estar de pie para mantener la lordosis lumbar normal (e indirectamente la cifosis torácica compensatoria; véase el Capítulo 2, Espalda) y resistir la hiperextensión de la articulación de la cadera (fig. 7.22).

SARTORIO

El sartorio, el "músculo del sastre" (L. sartus, remendado o reparado), es largo y tiene forma de cinta. Pasa de lateral a medial a través de la parte superoanterior del muslo (fig. 7.24D; tabla 7.3.l). El sartorio se encuentra superficialmente en el compartimento anterior, dentro de su propia vaina fascial relativamente distinta. Desciende inferiormente hasta el lado medial de la rodilla.

El sartorio, el músculo más largo del cuerpo, actúa a través de dos articulaciones. Flexiona la articulación de la cadera y Participa en la flexión de la articulación de la rodilla. También abduce débilmente el muslo y lo rota lateralmente. Las acciones de ambos músculos sartorios llevan las extremidades inferiores a la posición sentada con las piernas cruzadas. Ninguna de las acciones del sartorio es fuerte; por lo tanto, es principalmente un sinérgico, actuando con otros músculos del muslo que producen estos movimientos.

CUÁDRICEPS FEMORIS

El cuádriceps femoral (L., músculo femoral de cuatro cabezas) forma la masa principal de los músculos anteriores del muslo y en conjunto constituye el músculo más grande y uno de los más poderosos del cuerpo. Cubre casi toda la cara anterior y los lados del fémur (fig. 7.24E-l). El cuádriceps femoral (generalmente abreviado a cuádriceps) consta de cuatro partes: (1) recto femoral, (2) vasto lateral, (3) vasto intermedio y (4) vasto medial. En conjunto, el cuádriceps es un músculo de dos articulaciones capaz de producir acción tanto en la cadera como en la rodilla.

El cuádriceps es el gran extensor de la pierna. Contracción concéntrica del cuádriceps para Extender la rodilla contra la gravedad es importante al levantarse de una posición sentada o en cuclillas, al subir y subir escaleras, y para acelerar y proyectar (correr y saltar) cuando se levanta o mueve el peso del cuerpo. En consecuencia, puede ser tres veces más fuerte que su grupo de músculos antagonistas, los isquiotibiales.

Al caminar nivelado, los músculos cuádriceps se activan durante la terminación de la fase de balanceo, preparando la rodilla para aceptar peso (fig. 7.23G; tabla 7.2). El cuádriceps es el principal responsable de absorber el impacto brusco del golpe del talón, y su actividad continúa a medida que se asume el peso durante la fase inicial de postura (respuesta de carga). También funciona como fijador durante los deportes con las rodillas dobladas, como el esquí y el tenis, y se contrae excéntricamente al caminar cuesta abajo y al bajar escaleras.

Los tendones de las cuatro partes del cuádriceps se unen en la porción distal del muslo para formar un Tendón del cuádriceps único, fuerte y ancho (fig. 7.24F). El ligamento rotuliano (L. ligamentum

Machine Translated by Google

rótula) es la continuación del tendón del cuádriceps en el que está incrustada la rótula, el hueso sesamoideo más grande del cuerpo. Distalmente, el ligamento rotuliano está unido a la tuberosidad tibial.

Los músculos vastos medial y lateral también se insertan de forma independiente a la rótula y forman aponeurosis, los retináculos rotulianos medial y lateral, que refuerzan la cápsula articular de la articulación de la rodilla a cada lado de la rótula en su camino hacia la inserción en el borde anterior de la meseta tibial. . Los retináculos también desempeñan un papel en mantener la rótula alineada sobre la superficie rotuliana del fémur.

La rótula proporciona una superficie ósea que es capaz de soportar la compresión ejercida sobre la tendón del cuádriceps al arrodillarse y la fricción que se produce cuando la rodilla se flexiona y extiende durante la carrera. La rótula también proporciona un apalancamiento adicional para el cuádriceps al colocar el tendón más anteriormente, más lejos del eje de la articulación, lo que hace que se acerque a la tibia desde una posición de mayor ventaja mecánica. El vértice de la rótula dirigido hacia abajo indica el nivel del plano articular de la rodilla cuando la pierna está extendida y el ligamento rotuliano está tenso (fig. 7.25C).

FIGURA 7.25. Bolsa suprapatelar y articularis genu. La bolsa suprapatelar normalmente es un espacio potencial entre los músculos cuádriceps y el fémur. En esta figura, el espacio está exagerado como si se inyectara látex en la articulación de la rodilla.

Probando los cuádriceps [2] Se realiza con la persona en decúbito supino con la rodilla. parcialmente flexionado. La persona extiende la rodilla contra resistencia. Durante la prueba, la contracción del recto femoral debe ser observable y palpable si el músculo actúa normalmente, lo que indica que su inervación está intacta.

Recto femoral. El recto femoral recibió su nombre porque corre recto a lo largo del muslo (L. rectus, recto). Debido a sus inserciones al hueso de la cadera y la tibia (a través del ligamento rotuliano) (fig. 7.24E, F), cruza dos articulaciones; por lo tanto, es capaz de flexionar el muslo en la articulación de la cadera y extender la pierna en la articulación de la rodilla. El recto femoral es la única parte del cuádriceps que cruza la articulación de la cadera y, como flexor de la cadera, actúa con el iliopsoas y como él durante las fases de pre-oscilación y balanceo inicial de la marcha (fig. 7.24F; tabla 7.2).

La capacidad del recto femoral para extender la rodilla se ve comprometida durante la flexión de la cadera, pero contribuye a la fuerza de extensión durante la fase de la marcha con los dedos de los pies fuera, cuando el muslo está extendido. Es particularmente eficaz en movimientos que combinan extensión de rodilla y flexión de cadera.

LGRAWANY
Machine Translated by Google

desde una posición de hiperextensión de cadera y flexión de rodilla, como en la posición preparatoria para patear un balón de fútbol. El recto femoral es susceptible a lesiones y avulsiones de la espina ilíaca anteroinferior durante la patada, de ahí el nombre de "músculo de la patada". Una pérdida de función del recto femoral puede reducir la fuerza de flexión del muslo hasta en un 17%.

Músculos vastos. Los nombres de los tres grandes músculos vastos (pl., vasti) indican su posición alrededor de la diáfisis femoral (fig. 7.24E-I; tabla 7.3.II):

• El vasto lateral, el componente más grande del cuádriceps, se encuentra en la parte lateral del muslo. • El vasto medial cubre el lado medial del muslo. • El vasto intermedio se encuentra profundo al recto femoral, entre el vasto medial y el vasto. lateral.

Es difícil aislar la función de los tres músculos vastos.

El pequeño y plano articularis genu (músculo articular de la rodilla), un derivado del vasto intermedio, generalmente consta de un número variable de láminas musculares que se insertan superiormente en la parte inferior de la cara anterior del fémur y inferiormente en la membrana sinovial. de la articulación de la rodilla y la pared de la bolsa suprapatelar (figs. 7.24E y 7.25). El músculo articularis genu tira de la membrana sinovial hacia arriba durante la extensión de la pierna, evitando así que los pliegues de la membrana se compriman entre el fémur y la rótula dentro de la articulación de la rodilla.

Músculos mediales del muslo

Los músculos del compartimento medial del muslo comprenden el grupo de aductores, formado por el aductor largo, el aductor corto, el aductor mayor, el gracilis y el obturador externo (fig. 7.26). En general, se insertan proximalmente a la superficie externa anteroinferior de la pelvis ósea (hueso púbico, rama isquiopúbica y tuberosidad isquiática) y a la membrana obturadora adyacente, y distalmente a la línea áspera del fémur (fig. 7.26A; tabla 7.4).

Machine Translated by Google

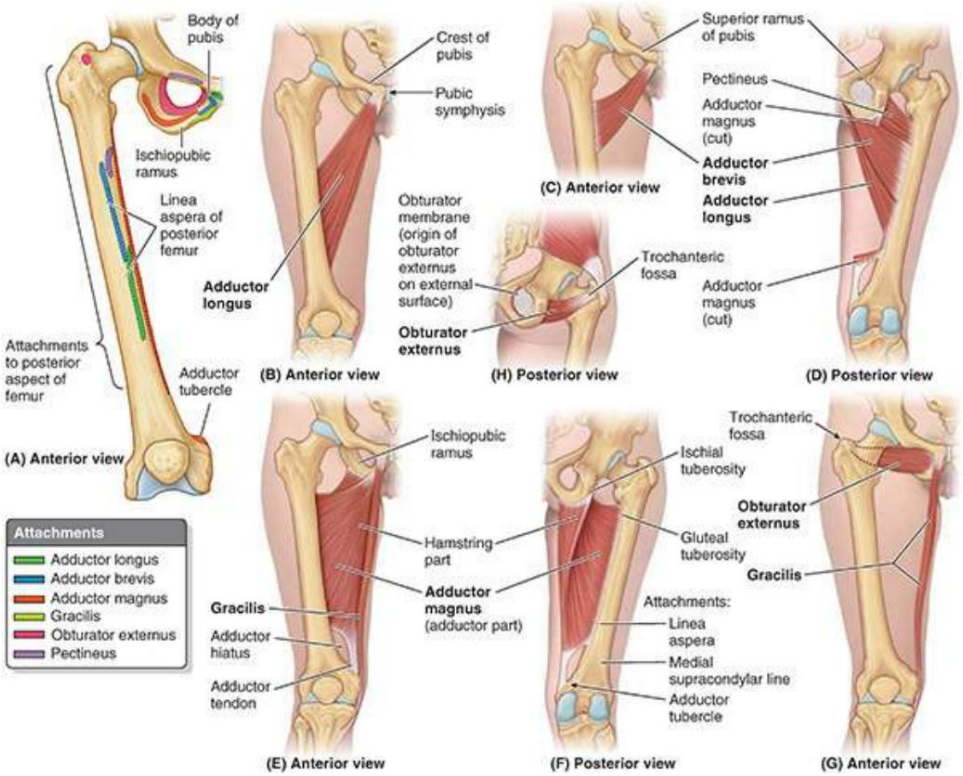

FIGURA 7.26. Músculos de la parte medial del muslo. A. Anexos. B. Aductor largo. C. Aductor corto. D. Aductores largos y cortos. E y F. Aductor mayor. G. Gracilis y obturador externo.

TABLA 7.4. MÚSCULOS DEL MUSLO MEDIAL

musculatura	Adjunto proximal	Accesorio distal	Inervación [b]	Acción principal
Aductor largo	Cuerpo del pubis inferior a la cresta púbica.	Tercio medio de la linea áspera del fémur	Nervio obturador y rama de la división anterior (L2, L3, L4)	Aduce la articulación de la cadera
Aductor breve	Cuerpo y rama inferior del pubis.	Línea pectínea y parte proximal de la línea áspera del fémur.		Aduce la articulación de la cadera y, hasta cierto punto, la flexiona.
Aductor magnus	Parte aductora: rama inferior del pubis y rama del isquion Parte de los isquiotibiales: tuberosidad isquiática	Parte aductora: tuberosidad glútea, línea áspera y línea supracondilar medial. Parte de los isquiotibiales: tubérculo aductor del fémur.	Parte aductora: nervio obturador (L2, L3, L4) y ramas de la división posterior. Parte del tendón de la corva: parte tibial del nervio ciático (L4)	Aduce la articulación de la cadera Parte aductora: flexiona la articulación de la cadera. Parte del tendón de la corva: extiende la articulación de la cadera.
Gracilis	Cuerpo y rama inferior del pubis.	Parte superior de la superficie medial de la tibia (como parte del pie anserinus)	Nervio obturador (L2, L3) Aducto de la articulación de la cadera; Flexiona la articulación de la rodilla, rotándola medialmente cuando está flexionada.	
Obturador externo	Márgenes del agujero obturador y del obturador. membrana	Fosa trocantérea de fémur	Nervio obturador (L3, L4) Rota lateralmente la articulación de la cadera; estabiliza la articulación de la cadera	

aEn conjunto, los cuatro de los cinco músculos enumerados son los aductores del muslo, pero sus acciones son más complejas (p. ej., actúan como flexores de la articulación de la cadera durante la flexión de la articulación de la rodilla y están activos al caminar); consulte la sección "Postura y marcha" de este capítulo.

LGRAWANY
Machine Translated by Google

bSe indica la inervación segmentaria de la médula espinal (p. ej., “L2, L3, L4” significa que los nervios que inervan el aductor largo se derivan del segundo al cuarto segmento lumbar de la médula espinal). Los números en negrita (L3) indican la inervación segmentaria principal.

Todos los músculos aductores, excepto la "parte isquiotibial" del aductor mayor y parte del pectíneo, están inervados por el nervio obturador (L2-L4). La parte isquiotibial del aductor mayor está inervada por la parte tibial del nervio ciático (L4). Los detalles de sus inserciones, inervación y acciones de los músculos se proporcionan en la tabla 7.4.

ADUCTOR LARGO

El aductor largo es un músculo grande con forma de abanico y es el situado más anteriormente del grupo de aductores. El aductor largo triangular surge por un fuerte tendón de la cara anterior del cuerpo del pubis, justo debajo del tubérculo púbico (ápice del triángulo), y se expande para unirse a la línea áspera del fémur (base del triángulo) (Fig. .7.26A, B); Al hacerlo, cubre las caras anteriores del aductor corto y la mitad del aductor mayor.

ADUCTOR BREVIS

El aductor corto, el aductor corto, se encuentra profundo al pectíneo y al aductor largo, de donde surge del cuerpo y la rama inferior del pubis. Se ensancha a medida que pasa distalmente para unirse a la parte superior de la línea áspera (fig. 7.26A, C, D).

A medida que el nervio obturador emerge del canal obturador para ingresar al compartimento medial del muslo, se divide en una división anterior y una posterior. Las dos divisiones pasan por delante y por detrás del aductor corto. Esta relación única es útil para identificar el músculo durante la disección y en secciones transversales anatómicas.

MAGNUS ADUCTOR

El aductor mayor es el músculo más grande, más poderoso y más posterior del grupo de los aductores. Es un músculo triangular compuesto con un margen medial grueso que tiene una parte aductora y una "parte isquiotibial". Las dos partes difieren en sus inserciones, inervación y acciones principales (tabla 7.4).

La parte aductora se abre ampliamente para la inserción distal aponeurótica a lo largo de toda la longitud del la línea áspera del fémur, que se extiende hacia abajo hasta la cresta supracondilar medial (Fig. 7.26A, E, F). La “parte isquiotibial” tiene una inserción tendinosa distal al tubérculo aductor y no cruza la articulación de la rodilla como los otros músculos isquiotibiales “verdaderos” (consulte “Región posterior del muslo” en este capítulo).

GRACILIS

El gracilis (L., delgado) es un músculo largo en forma de correa y es el músculo más medial del muslo (fig. 7.26E, G). Es el más superficial del grupo de los aductores y el miembro más débil. Es el único del grupo que cruza tanto la articulación de la rodilla como la de la cadera. El gracilis se une con otros dos músculos de dos articulaciones de los otros dos compartimentos (el sartorio y el semitendinoso).

Machine Translated by Google

músculos) (Fig. 7.27A). Así, los tres músculos están inervados por tres nervios diferentes. Tienen una inserción tendinosa común, el pie anserinus (L., pie de ganso), en la parte superior de la superficie medial de la tibia.

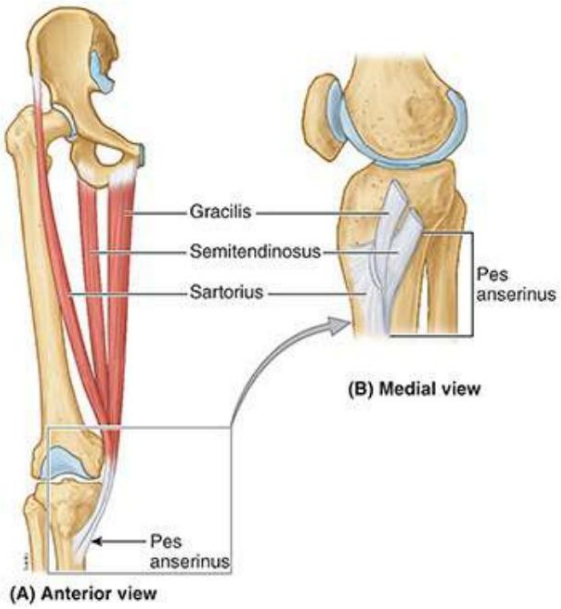

FIGURA 7.27. Pes anserinus. A. Músculos contribuyentes. B. Tendones convergentes que forman pie anserinus.

El gracilis actúa sinérgicamente en la aducción del muslo, la flexión de la rodilla y la rotación medial de la pierna cuando la rodilla está flexionada. Actúa con los otros dos músculos del "pes anserinus" para agregar estabilidad a la cara medial de la rodilla extendida, de manera similar a como lo hacen el glúteo mayor y el tensor de la fascia lata a través del tracto iliotibial en el lado lateral.

OBTURADOR EXTERNO

El obturador externo es un músculo plano, relativamente pequeño, en forma de abanico que se coloca profundamente en la parte superomedial del muslo. Se extiende desde la superficie externa de la membrana obturadora y el hueso circundante de la pelvis hasta la cara posterior del trocánter mayor, pasando directamente por debajo del acetábulo y el cuello del fémur (fig. 7.26G).

ACCIONES DEL GRUPO DE MÚSCULOS ADUCTOR

Desde la posición anatómica, la acción principal del grupo de aductores es tirar del muslo medialmente, hacia o más allá del plano medio. Se utilizan tres aductores (largo, corto y mayor) en todos los movimientos en los que los muslos están en aducción (p. ej., presionados entre sí al montar a caballo).

También se utilizan para estabilizar la postura cuando se está parado sobre ambos pies, para corregir un balanceo lateral del tronco o cuando hay un desplazamiento de lado a lado de la superficie sobre la que se está parado (balanceo de un barco, parado en un tabla de equilibrio). Estos músculos también se utilizan para patear con el lado medial del pie en fútbol y natación. Finalmente, contribuyen a la flexión del muslo extendido y a la extensión del muslo flexionado al correr o contra resistencia.

Los aductores como grupo constituyen una gran masa muscular. Aunque son importantes en muchos

LGRAWANY
Machine Translated by Google

actividades, se ha demostrado que una reducción de hasta el 70% en su función dará como resultado sólo un deterioro leve a moderado de la función de la cadera (Markhede y Stener, 1981).

La prueba de los músculos mediales del muslo se realiza mientras la persona está en decúbito supino con el rodilla recta. El individuo aduce el muslo contra resistencia y, si los aductores son normales, los extremos proximales del gracilis y del aductor largo pueden palparse fácilmente.

HIato DEL ADUCTOR

El hiato del aductor es una abertura entre la inserción distal aponeurótica de la parte aductora del aductor mayor y la inserción distal tendinosa de la parte de los isquiotibiales (fig. 7.26E). El hiato aductor transmite la arteria y la vena femorales desde el canal aductor en el muslo hasta la fosa poplítea posterior a la rodilla. La abertura está situada justo lateral y superior al tubérculo aductor del fémur.

Estructuras y relaciones neurovasculares en anteromedial

Hermético

TRIÁNGULO FEMORAL

El triángulo femoral, una formación subfascial, es un punto de referencia triangular útil para la disección y para comprender las relaciones en la ingle (fig. 7.28A, B). En las personas vivas, aparece como una depresión triangular inferior al ligamento inguinal cuando el muslo se flexiona, se abduce y se rota lateralmente (fig. 7.28A). El triángulo femoral está delimitado (fig. 7.28B)

- superiormente por el ligamento inguinal (margen inferior engrosado del oblicuo externo aponeurosis) que forma la base del triángulo femoral
- medialmente por el borde lateral del aductor largo • lateralmente

por el sartorio; el vértice del triángulo femoral es donde el borde medial del sartorio cruza el borde lateral del aductor largo.

Machine Translated by Google

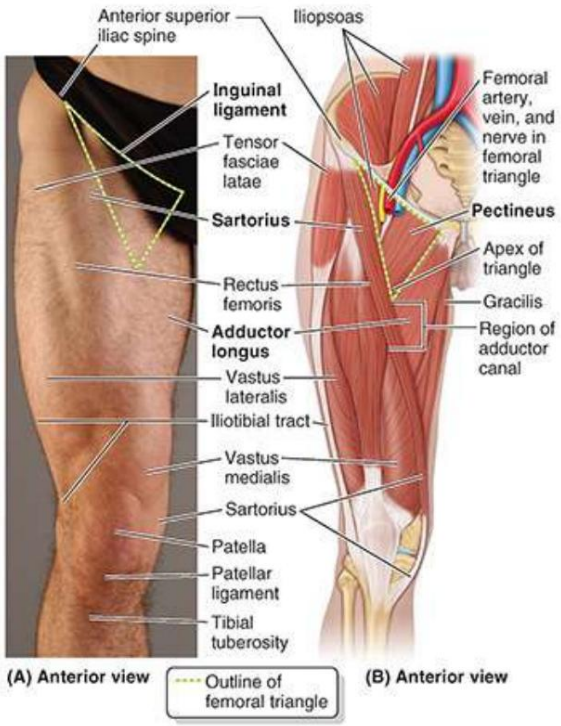

FIGURA 7.28. Anatomía superficial del triángulo femoral. A. Anatomía de la superficie. B. Estructuras subyacentes.

El suelo muscular del triángulo femoral está formado por el iliopsoas lateralmente y el pectíneo medialmente. El techo del triángulo femoral está formado por la fascia lata y la fascia cribiforme, tejido subcutáneo y piel.

El ligamento inguinal en realidad sirve como retináculo flexor, reteniendo estructuras que pasan anterior a la articulación de la cadera contra la articulación durante la flexión del muslo. Profundo al ligamento inguinal, el espacio retroinguinal (creado cuando el ligamento inguinal abarca el espacio entre las dos prominencias óseas a las que está unido, la EIAS y el tubérculo púbico) es un pasaje importante que conecta el tronco/cavidad abdominopélvica con la parte inferior. extremidad (fig. 7.29A, B).

LGRAWANY
Machine Translated by Google

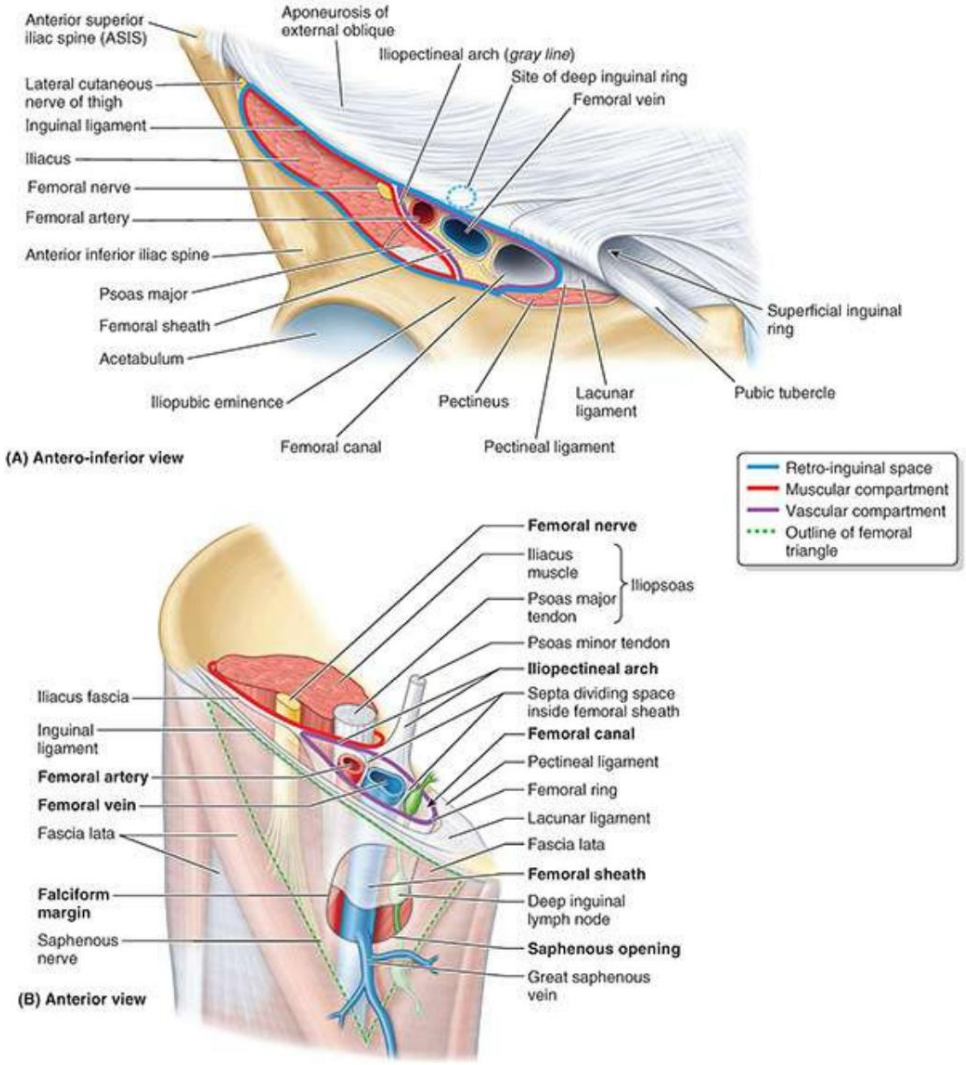

FIGURA 7.29. Espacio retroinguinal; Estructura y contenido de la vaina femoral. A. Espacio retroinguinal. Compartimentos del espacio retroinguinal y estructuras que los atraviesan para ingresar al triángulo femoral. B. Contenido del triángulo femoral. Esta ilustración del extremo superior de la cara anterior del muslo derecho demuestra la continuación distal de las estructuras cortadas en la parte A. Obsérvense los compartimentos dentro de la vaina femoral. El extremo proximal (abertura abdominal) del canal femoral es el anillo femoral.

El espacio retroinguinal está dividido en dos compartimentos (L. lagunae) por un engrosamiento de la fascia del iliopsoas, el arco iliopectíneo, que pasa entre la superficie profunda del ligamento inguinal y la eminencia iliopúbica (v . fig. 7.6B). Lateral al arco iliopectíneo se encuentra el compartimento muscular del espacio retroinguinal, a través del cual pasan el músculo iliopsoas y el nervio femoral desde la pelvis mayor hasta la parte anterior del muslo (fig. 7.29A, B). Medial al arco iliopectíneo, el compartimento vascular del espacio retroinguinal permite el paso de las principales estructuras vasculares (venas, arterias y linfáticos) entre la pelvis mayor y el triángulo femoral de la parte anterior del muslo. A medida que entran en el triángulo femoral, los nombres de los vasos cambian de ilíaco externo a femoral.

El contenido del triángulo femoral, de lateral a medial, es (figs. 7.29B y 7.30A, B) el siguiente:

Machine Translated by Google

• Nervio femoral y sus ramas (terminales) • Vaina femoral y su contenido:

- Arteria femoral y varias de sus ramas. • Vena femoral y sus afluentes proximales (p. ej., la safena mayor y la femoral profunda). venas)
- Ganglios linfáticos inguinales profundos y vasos linfáticos asociados

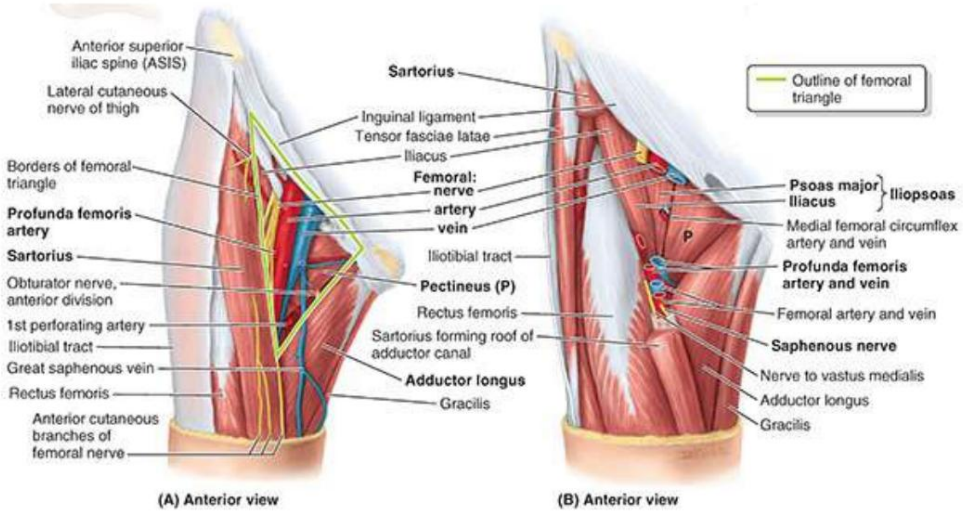

FIGURA 7.30. Estructuras del triángulo femoral. A. Disección superficial. Los límites y contenidos del triángulo femoral. El triángulo está limitado por el ligamento inguinal superiormente, el aductor largo medialmente y el sartorio lateralmente. El nervio y los vasos femorales entran en la base del triángulo por arriba y salen de su vértice por abajo. B. Disección profunda. Se han extraído secciones del sartorio y de los vasos y nervios femorales. Observe los músculos que forman el suelo del triángulo femoral: el iliopsoas lateralmente y el pectíneo medialmente. De las estructuras neurovasculares en el vértice del triángulo femoral, los dos vasos anteriores (arteria y vena femorales) y los dos nervios entran en el canal del aductor (anterior al aductor largo), y los dos vasos posteriores (arteria y vena femoral profunda) pasan profundo (posterior) al aductor largo.

El triángulo femoral está atravesado por la arteria y la vena femorales, que pasan hacia y desde el canal aductor inferiormente en el vértice del triángulo (fig. 7.30A). El canal aductor es un conducto intermuscular profundo al sartorio por el cual el haz neurovascular principal del muslo atraviesa el tercio medio del muslo (fig. 7.30B; véase la figura 7.33).

NERVIO FEMORAL

El nervio femoral (L2-L4) es la rama más grande del plexo lumbar. El nervio se origina en el abdomen dentro del psoas mayor y desciende posterolateralmente a través de la pelvis hasta aproximadamente el punto medio del ligamento inguinal (figs. 7.29B y 7.30A). Luego pasa profundamente a este ligamento y entra en el triángulo femoral, lateral a los vasos femorales.

Después de entrar en el triángulo femoral, el nervio femoral se divide en varias ramas hacia los músculos anteriores del muslo. También envía ramas articulares a las articulaciones de la cadera y la rodilla y proporciona varias ramas cutáneas al lado anteromedial del muslo (consulte la tabla 7.1).

La rama cutánea terminal del nervio femoral, el nervio safeno, desciende a través del triángulo femoral, lateral a la vaina femoral que contiene los vasos femorales (figs. 7.29B y

LGRAWANY
Machine Translated by Google

7,30 mil millones; Tabla 7.1). El nervio safeno acompaña a la arteria y vena femorales a través del canal aductor y se vuelve superficial al pasar entre el sartorio y el gracilis cuando los vasos femorales atraviesan el hiato aductor en el extremo distal del canal. Corre anteroinferiormente para irrigar la piel y la fascia en las caras anteromediales de la rodilla, la pierna y el pie.

VAINA FEMORAL

La vaina femoral es un tubo fascial en forma de embudo de longitud variable (habitualmente 3 a 4 cm) que pasa profundamente hasta el ligamento inguinal y recubre el compartimento vascular del espacio retroinguinal (fig. 7.31). Termina inferiormente mezclándose con la adventicia de los vasos femorales. La vaina encierra las partes proximales de los vasos femorales y crea el canal femoral medial a ellos (figs. 7.29B y 7.31B).

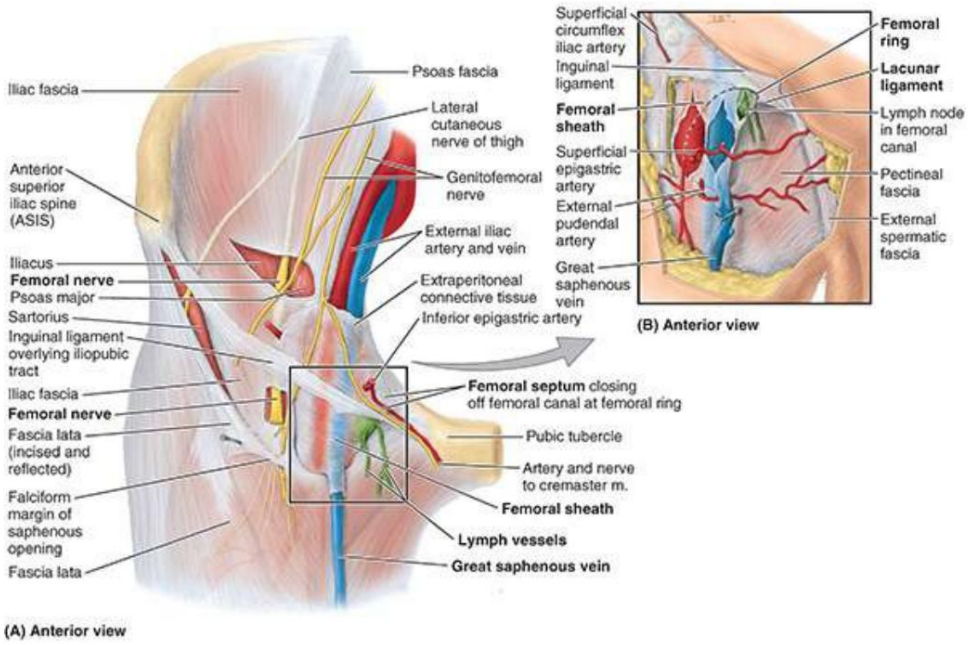

FIGURA 7.31. Disección de vaina femoral en triángulo femoral. A. Fascia ilíaca y fascia lata. La fascia lata inferior al ligamento inguinal, incluido el margen falciforme de la abertura safena, se corta y se refleja inferiormente para que pueda observarse la continuación inferior de la fascia ilíaca. El nervio femoral, visto a través de una ventana en la fascia ilíaca, es externo y lateral a la vaina femoral. B. Arteria y vena femoral en la vaina femoral. Se ha realizado una incisión en la vaina femoral.

La vaina femoral está formada por una prolongación inferior de la fascia transversal y del iliopsoas. desde el abdomen. La vaina femoral no encierra el nervio femoral porque pasa a través del compartimento muscular. Cuando se forma una vaina femoral larga (se extiende más distalmente), su pared medial es perforada por la gran vena safena y los vasos linfáticos (fig. 7.31).

La vaina femoral permite que la arteria y la vena femorales se deslicen profundamente hasta el ligamento inguinal durante los movimientos de la articulación de la cadera.

La vaina femoral que recubre el compartimento vascular se subdivide internamente en tres más pequeños. compartimentos por tabiques verticales de tejido conectivo extraperitoneal que se extienden desde el abdomen a lo largo de los vasos femorales (figs. 7.29B y 7.31B). Los compartimentos del femoral.

Machine Translated by Google

vaina son las

• compartimento lateral para la arteria femoral • compartimento intermedio para la vena femoral • compartimento medial, que es el canal femoral

El canal femoral es el más pequeño de los tres compartimentos de la vaina femoral. Es cónico y corto (aproximadamente 1,25 cm) y se encuentra entre el borde medial de la vaina femoral y la vena femoral. El canal femoral

• se extiende distalmente hasta el nivel del borde proximal de la abertura safena • permite que la vena femoral se expanda cuando aumenta el retorno venoso desde la extremidad inferior o cuando el aumento de la presión intraabdominal causa una estasis (obstrucción) temporal en la vena (como durante una maniobra de Valsalva, es decir, respirar y contenerlo, a menudo mientras se empuja hacia abajo)
• contiene tejido conectivo laxo, grasa, algunos vasos linfáticos, y a veces un inguinal profundo ganglio linfático (ganglio linfático lacunar)

La base del canal femoral es el anillo femoral ovalado formado por la pequeña abertura proximal (aproximadamente 1 cm de ancho) en su extremo abdominal. Esta abertura está cerrada por tejido adiposo extraperitoneal que forma el tabique femoral orientado transversalmente (fig. 7.31A). La superficie abdominal del tabique está cubierta por peritoneo parietal. El tabique femoral está perforado por vasos linfáticos que conectan los ganglios linfáticos inguinales y ilíacos externos.

Los límites del anillo femoral son (fig. 7.29B)

• lateralmente, el tabique vertical entre el canal femoral y la vena femoral • posteriormente, la rama superior del pubis cubierta por el músculo pectíneo y su fascia • medialmente, el ligamento lacunar • anteriormente, la parte medial del ligamento inguinal

ARTERIA FEMORAL

Los detalles relativos al origen, curso y distribución de las arterias del muslo se ilustran en la figura 7.32 y se describen en la tabla 7.5.

LGRAWANY
Machine Translated by Google

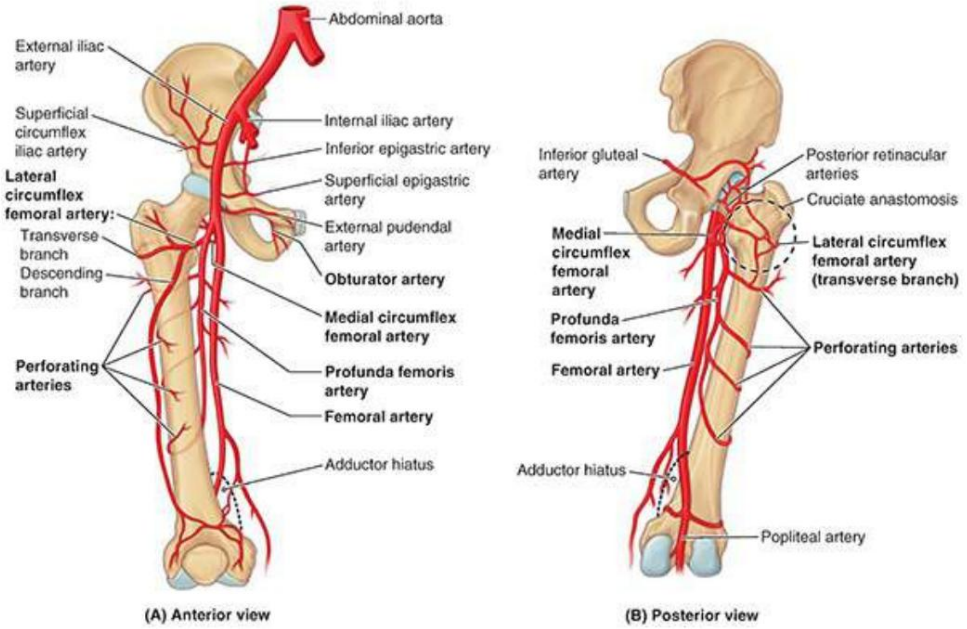

FIGURA 7.32. Arterias de la parte anterior y medial del muslo.

TABLA 7.5. ARTERIAS DEL MUSLO ANTERIOR Y MEDIAL

Artería	Origen	Curso	Distribución
Femoral	Continuación de la arteria ilíaca externa distal al ligamento inguinal.	Desciende por el triángulo femoral que lo bifurca; luego discurre por el canal de los aductores; termina cuando atraviesa el hiato del aductor, donde su nombre se convierte en arteria poplítea	Las ramas irrigan las caras anterior y anteromedial del muslo.
Arteria femoral profunda (arteria profunda del muslo)	Arteria femoral 1 a 5 cm por debajo del ligamento inguinal	Pasa profundamente entre el pectíneo y el aductor largo; descendente posterior a este último en el lado medial de fémur	Tres o cuatro arterias perforantes pasan a través del músculo aductor mayor y rodean el fémur para irrigar los músculos de las partes medial, posterior y lateral de los compartimentos anteriores.
Arteria circunfleja femoral profunda	femoral medial ; puede surgir de la arteria femoral	Pasa medial y posteriormente entre el pectíneo y el iliopsoas; entra en la región glútea y da origen a las arterias retinaculares posteriores; Luego termina dividiéndose en ramas transversales y ascendentes.	Suministra la mayor parte de la sangre a la cabeza y el cuello del fémur. La rama transversal participa en la anastomosis cruzada de hermético. La rama ascendente se une a la arteria glútea inferior.
Femoral circunfleja lateral		Pasa lateralmente profundo al sartorio y al recto femoral, dividiéndose en arterias ascendente, transversal y descendente.	La rama ascendente irriga la parte anterior de la región glútea; la rama transversal se enrolla alrededor del fémur; rama descendente se une al peri-genicular

Machine Translated by Google

			anastomosis articular.
Obturador	Arteria ilíaca interna o (en aproximadamente el 20%) como arteria obturadora accesoria o reemplazada de la arteria epigástrica inferior.	Pasa a través del agujero obturador; Entra en el compartimento medial del muslo y se divide en anterior y ramas posteriores, que pasan a los lados respectivos del aductor corto	La rama anterior irriga el obturador externo, el pectíneo, los aductores del muslo y el gracilis; La rama posterior inerva los músculos adheridos a la tuberosidad isquiática.

La arteria femoral, la continuación de la arteria ilíaca externa distal al ligamento inguinal, es la arteria primaria del miembro inferior (figs. 7.29, 7.30, 7.31 y 7.32; véanse fig. 7.15; tabla 7.5). Entra en el triángulo femoral profundo hasta el ligamento inguinal a medio camino entre la EIAS y la sínfisis púbica, entre el nervio femoral lateralmente y la vena femoral medialmente (Fig. 7.33A). Las pulsaciones de la arteria femoral son palpables dentro del triángulo femoral debido a su posición relativamente superficial, profunda (posterior) a la fascia lata. La arteria femoral se encuentra y desciende sobre los bordes adyacentes de los músculos iliopsoas y pectíneos que forman el piso del triángulo. La arteria epigástrica superficial, las arterias ilíacas circunflejas superficiales (y a veces las profundas) y las arterias pudenda externa superficial y profunda surgen de la cara anterior de la parte proximal de la arteria femoral.

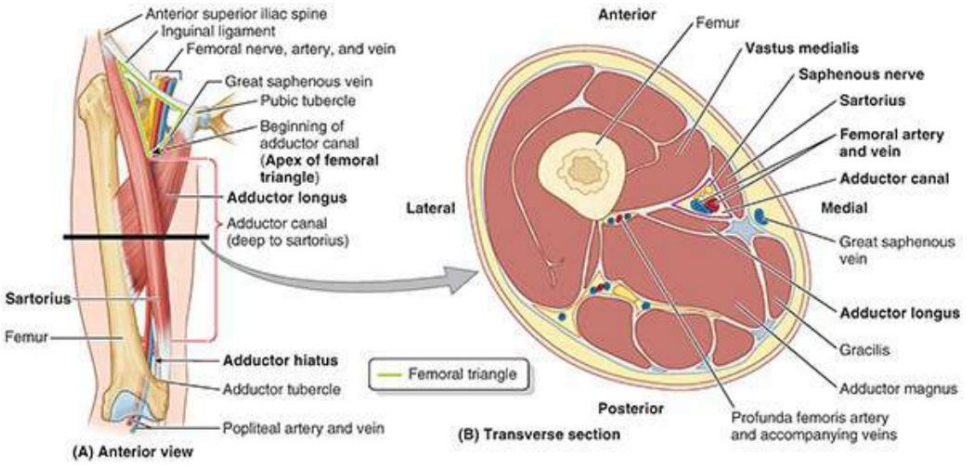

FIGURA 7.33. Canal de los aductores. A. Dibujo de orientación. El canal de los aductores y el nivel de la sección de la parte B. B. Sección transversal del canal de los aductores. Se visualizan los músculos que delimitan el canal aductor y su contenido neurovascular.

La arteria femoral profunda (arteria profunda del muslo) es la rama más grande de la arteria femoral. y la arteria principal hasta el muslo (fig. 7.32). Surge del lado lateral o posterior de la arteria femoral en el triángulo femoral. En el tercio medio del muslo, donde está separado de la arteria y la vena femorales por el aductor largo (figs. 7.30B y 7.33B), emite 3 a 4 arterias perforantes que envuelven la cara posterior del fémur (Figura 7.32; Tabla 7.5). Las arterias perforantes irrigan los músculos de los tres compartimentos fasciales (aductor mayor, isquiotibiales y vasto lateral).

Las arterias femorales circunflejas rodean la diáfisis superior del fémur y se anastomosan entre sí y con otras arterias, irrigando los músculos del muslo y el extremo superior (proximal).

LGRAWANY
Machine Translated by Google

del fémur. La arteria femoral circunfleja medial es especialmente importante porque suministra la mayor parte de la sangre a la cabeza y el cuello del fémur a través de sus ramas, las arterias retinaculares posteriores. Las arterias retinaculares a menudo se desgarran cuando se fractura el cuello femoral o se disloca la articulación de la cadera. La arteria femoral circunfleja lateral, menos capaz de irrigar la cabeza y el cuello femorales a medida que pasa lateralmente a través de la parte más gruesa de la cápsula articular de la articulación de la cadera, irriga principalmente los músculos del lado lateral del muslo.

Arteria obturadora. La arteria obturadora ayuda a la arteria femoral profunda a irrigar los músculos aductores a través de las ramas anterior y posterior, que se anastomosan. La rama posterior da origen a una rama acetabular que irriga la cabeza del fémur.

VENA FEMORAL

La vena femoral es la continuación de la vena poplítea proximal al hiato del aductor. A medida que asciende por el canal de los aductores, la vena femoral se sitúa posterolateral y luego posterior a la arteria femoral (figs. 7.29B y 7.30A, B). La vena femoral ingresa en la vaina femoral lateral al canal femoral y termina posterior al ligamento inguinal, donde se convierte en la vena ilíaca externa.

En la parte inferior del triángulo femoral, la vena femoral recibe la vena femoral profunda, la vena safena mayor y otras afluentes. La vena femoral profunda (vena profunda del muslo), formada por la unión de tres o cuatro venas perforantes, ingresa a la vena femoral aproximadamente 8 cm por debajo del ligamento inguinal y aproximadamente 5 cm por debajo de la terminación de la vena safena mayor.

CANAL ADUCTOR

El canal aductor (canal subsartorial; canal de Hunter) es un pasaje largo (aproximadamente 5 cm) y estrecho que se extiende desde el vértice del triángulo femoral, donde el sartorio cruza el aductor largo, hasta el hiato del aductor en el tendón del aductor. mayor (figura 7.33A).

El canal aductor proporciona un paso intermuscular para la arteria y la vena femorales, el nervio safeno y el nervio ligeramente más grande del vasto medial, llevando los vasos femorales a la fosa poplítea, donde se convierten en vasos poplíteos.

El canal aductor está limitado (fig. 7.33B).

• anterior y lateralmente por el vasto medial •
posteriormente por los aductores largo y mayor •
medialmente por el sartorio, que recubre el surco entre los músculos anteriores, formando el techo del canal

En el tercio inferior hasta la mitad del canal, una resistente fascia subsartorial o vastoadductor se extiende entre los músculos aductor largo y vasto medial, formando la pared anterior del canal profundo al sartorio. Debido a que esta fascia tiene un margen superior distintivo, los principiantes en la disección en esta área comúnmente suponen, cuando ven que los vasos femorales pasan profundos a esta fascia, que están atravesando el hiato del aductor. El hiato aductor, sin embargo, se encuentra en un nivel más inferior, justo proximal a la cresta supracondilar medial. Esta pausa es una brecha entre el

Machine Translated by Google

aductor aponeurótico y las inserciones tendinosas de los isquiotibiales del aductor mayor (ver Fig. 7.26E).

Anatomía superficial de las regiones anterior y medial del muslo

En individuos bastante musculosos, se pueden observar algunos de los músculos voluminosos de la parte anterior del muslo. Los músculos prominentes son el cuádriceps y el sartorio, mientras que lateralmente se palpa el tensor de la fascia lata, al igual que el tracto iliotibial al que se inserta este músculo (fig. 7.34A).

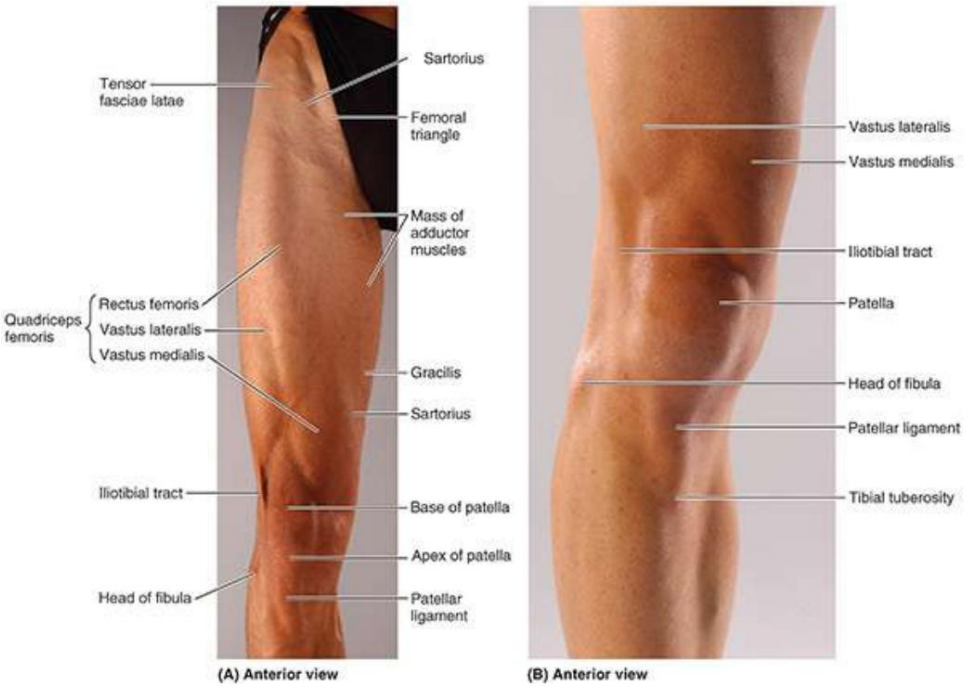

FIGURA 7.34. Anatomía superficial del muslo anterior y medial.

Tres de las cuatro partes del cuádriceps son visibles o pueden aproximarse (fig. 7.34A, B). La cuarta parte (vasto intermedio) es profunda y casi oculta por los otros músculos y no se puede palpar.

El recto femoral se puede observar fácilmente como una cresta que baja por el muslo cuando la extremidad inferior se levanta del suelo mientras se está sentado. Observe las grandes protuberancias formadas por el vasto lateral y medial de la rodilla (fig. 7.34B). El ligamento rotuliano se observa fácilmente, especialmente en personas delgadas, como una banda gruesa que va desde la rótula hasta la tuberosidad tibial. También puedes palpar las almohadillas de grasa infrapatelar, las masas de tejido graso laxo a cada lado del ligamento rotuliano.

En la cara medial de la parte inferior del muslo, los músculos gracilis y sartorio forman una prominencia bien marcada, que está separada por una depresión del gran bulto formado por el vasto medial (fig. 7.34A, B). En lo profundo de esta zona deprimida, se puede palpar el tendón grande del aductor mayor a medida que pasa hasta su inserción en el tubérculo aductor del fémur.

Se toman medidas de la extremidad inferior para detectar acortamiento (p. ej., resultante de una fractura femoral). Para realizar estas mediciones, compare la extremidad afectada con la extremidad correspondiente. El acortamiento real de la extremidad se detecta comparando las mediciones desde el ASIS con la punta distal

LGRAWANY
Machine Translated by Google

del maléolo medial en ambos lados.

Para determinar si el acortamiento está en el muslo, la medida se toma desde la parte superior de la ASIS hasta el borde distal del cóndilo femoral lateral en ambos lados. Tenga en cuenta que pequeñas diferencias entre los dos lados, como una diferencia de 1,25 cm en la longitud total de la extremidad, pueden ser normales.

Los dos tercios proximales de una línea trazada desde el punto medio del ligamento inguinal hasta el tubérculo aductor cuando el muslo se flexiona, abduce y rota lateralmente representan el trayecto de la arteria femoral (fig. 7.33A). El tercio proximal de la línea representa esta arteria a su paso por el triángulo femoral, mientras que el tercio medio representa la arteria mientras se encuentra en el canal aductor. Aproximadamente 3,75 cm a lo largo de esta línea distal al ligamento inguinal, la arteria femoral profunda surge de la arteria femoral.

La vena femoral es (figs. 7.29B y 7.30A)

• medial a la arteria femoral en la base del triángulo femoral (indicado por inguinal ligamento)
• posterior a la arteria femoral en el vértice del triángulo femoral • posterolateral a la arteria en el canal del aductor

El triángulo femoral, en la cara superoanterior del muslo, no es una característica superficial prominente en la mayoría de las personas. Cuando algunas personas se sientan con las piernas cruzadas, se destacan el sartorio y el aductor largo, delineando el triángulo femoral. La anatomía de la superficie del triángulo femoral es clínicamente importante debido a su contenido (fig. 7.29B).

Se puede sentir la arteria femoral pulsando justo por debajo del punto medioinguinal. Cuando se palpa el pulso femoral, la vena femoral está justo medial, el nervio femoral está a un dedo lateral y la cabeza femoral está justo posterior. La arteria femoral recorre un trayecto superficial de 5 cm a través del triángulo femoral antes de ser cubierta por el sartorio en el canal del aductor.

La vena safena mayor entra en el muslo por detrás del cóndilo femoral medial y pasa superiormente a lo largo de una línea que va desde el tubérculo del aductor hasta la abertura safena. El punto central de esta abertura, donde la vena safena mayor ingresa en la vena femoral, se encuentra 3,75 cm por debajo y 3,75 cm por fuera del tubérculo púbico (fig. 7.30A).

CLÍNICO CAJA

REGIONES ANTERIOR Y MEDIAL DEL MUSLO

Contusiones de cadera y muslo

Los locutores y entrenadores deportivos se refieren a un “puntero de cadera”, que es una contusión de la cresta ilíaca que generalmente ocurre en su parte anterior (p. ej., donde el sartorio se une a la EIAS). Esta es una de las lesiones más comunes en la región de la cadera y generalmente ocurre en asociación con deportes de colisión, como las diversas formas de fútbol, hielo

Machine Translated by Google

hockey y voleibol.

Las contusiones causan sangrado por rotura de capilares e infiltración de sangre en los músculos, tendones y otros tejidos blandos. El término puntero de cadera también puede referirse a la avulsión de sitios óseos de inserción muscular, por ejemplo, del sartorio o del recto femoral a las espinas ilíacas anterosuperior e inferior, respectivamente, o de los isquiotibiales al isquion (v. fig. B7.1C). , D). Sin embargo, estas lesiones deberían denominarse fracturas por avulsión.

Otro término comúnmente utilizado es "caballo charley", que puede referirse a los calambres de un músculo individual del muslo debido a isquemia o a contusión y rotura de vasos sanguíneos suficientes para formar un hematoma. La lesión suele ser consecuencia del desgarro de fibras del recto femoral; a veces, el tendón del cuádriceps también está parcialmente desgarrado. El sitio más común de un hematoma en el muslo es el cuádriceps. Un caballo charley se asocia con dolor localizado y/o rigidez muscular y comúnmente sigue a un traumatismo directo (p. ej., un corte con un palo en el hockey o una entrada en el fútbol).

Absceso del psoas

El músculo psoas mayor surge en el abdomen a partir de los discos intervertebrales, los lados de las vértebras T12 a L5 y sus apófisis transversales (v . fig. B5.38). El ligamento arqueado medial del diafragma se arquea oblicuamente sobre la parte proximal del el psoas mayor. La fascia transversal de la pared abdominal interna se continúa con la fascia del psoas, donde forma una cubierta fascial para el psoas mayor que acompaña al músculo hasta la región anterior del muslo.

Hay un resurgimiento de la tuberculosis (TB) en África, Asia y otros lugares. Una infección piógena retroperitoneal (que forma pus) en el abdomen o la pelvis mayor, que ocurre característicamente en asociación con tuberculosis de la columna vertebral o secundaria a enteritis regional del íleon (enfermedad de Crohn), puede provocar la formación de un absceso del psoas. Cuando el absceso pasa entre el psoas y su fascia hacia las regiones inguinal y proximal del muslo, el dolor intenso puede referirse a la articulación de la cadera, el muslo o la rodilla. Siempre se debe considerar un absceso del psoas cuando se produce edema en la parte proximal del muslo.

Un absceso de este tipo puede palparse u observarse en la región inguinal, justo por debajo o por encima del ligamento inguinal, y puede confundirse con una hernia inguinal indirecta o una hernia femoral, un agrandamiento de los ganglios linfáticos inguinales o una variz safena. El borde lateral del psoas suele verse en las radiografías del abdomen; una sombra oscurecida del psoas puede ser un indicio de patología abdominal.

Parálisis del cuádriceps

Una persona con los músculos cuádriceps paralizados no puede extender la pierna contra resistencia. Por lo general, caminan inclinados hacia adelante, presionando el extremo distal del muslo con la mano mientras el talón hace contacto con el suelo para evitar la flexión inadvertida de la articulación de la rodilla.

LGRAWANY
Machine Translated by Google

Debilidad del vasto medial o vasto lateral, resultante de artritis o traumatismo en la articulación de la rodilla, puede provocar un movimiento rotuliano anormal y pérdida de la estabilidad de la articulación.

Condromalacia rotuliana

La condromalacia rotuliana (ablandamiento del cartílago articular de la rótula, o "rodilla del corredor") es una lesión común en la rodilla de los corredores de maratón. Esta sobrecarga de la zona de la rodilla también puede ocurrir en deportes de carrera como el baloncesto. el dolor y el dolor alrededor o profundo de la rótula a menudo es el resultado de un desequilibrio del cuádriceps. La condromalacia rotuliana también puede deberse a un golpe en la rótula o a una flexión extrema de la rodilla (p. ej., al ponerse en cuclillas al levantar pesas).

Fracturas de rótula

Un golpe directo a la rótula puede fracturarla en dos o más fragmentos (fig. B7.13). Las fracturas transversales de rótula pueden deberse a un golpe en la rodilla o a una contracción repentina del cuádriceps (p. ej., cuando uno se resbala e intenta evitar una caída hacia atrás). El fragmento proximal se tira hacia arriba con el tendón del cuádriceps y el fragmento distal permanece con el ligamento rotuliano.

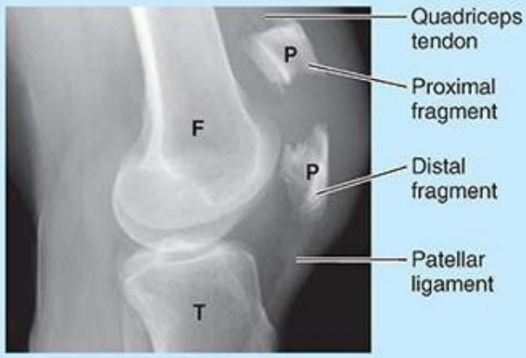

FIGURA B7.13. Fractura rotuliana. F, fémur; P, rótula; T, tibia.

Osificación anormal de la rótula

La rótula es cartilaginosa al nacer. Se osifica entre el tercer y sexto año, frecuentemente a partir de más de un centro de osificación. Aunque estos centros suelen fusionarse y formar un solo hueso, pueden permanecer separados en uno o ambos lados, dando lugar a una rótula bipartita o tripartita (fig. B7.14). Un observador desprevenido podría interpretar esta condición en una radiografía o tomografía computarizada como una fractura de rótula. Las anomalías de la osificación casi siempre son bilaterales; por lo tanto, las imágenes diagnósticas deben examinarse desde ambos lados. Si los defectos son bilaterales, es probable que sean anomalías de osificación.

Machine Translated by Google

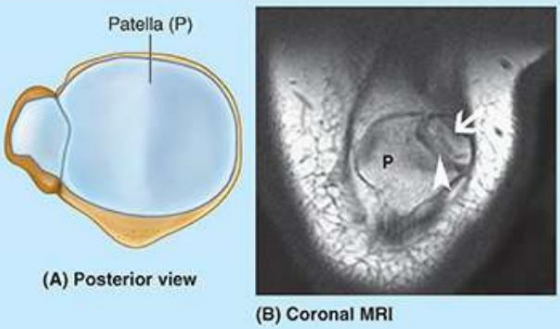

FIGURA B7.14. Rótula bipartita. Flecha, segmento bipartito; punta de flecha, línea falsa de “fractura”.

Reflejo del tendón rotuliano

Golpear el ligamento rotuliano con un martillo de reflejos (fig. B7.15) normalmente provoca el reflejo del tendón rotuliano (“instinto rotuliano”). Este reflejo miotático (tendinoso profundo) se prueba de forma rutinaria durante un examen físico haciendo que la persona se siente con las piernas colgando. Un golpe firme sobre el ligamento con un martillo de reflejos suele hacer que la pierna se extienda. Si el reflejo es normal, una mano sobre el cuádriceps de la persona debería sentir cómo se contrae el músculo. Este reflejo tendinoso pone a prueba la integridad del nervio femoral y los segmentos de la médula espinal L2-L4.

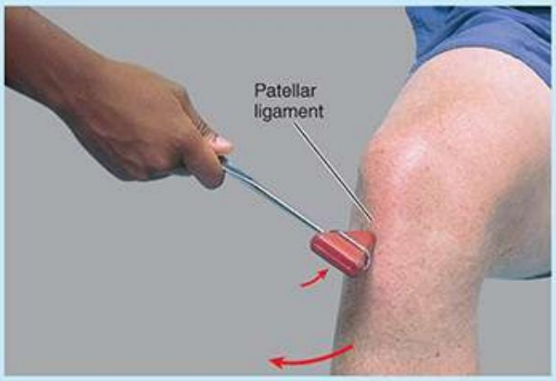

FIGURA B7.15. Reflejo del tendón rotuliano.

Al golpear el ligamento se activan los husos musculares del cuádriceps. Impulsos aferentes de los husos viajan por el nervio femoral hasta los segmentos L2-L4 de la médula espinal. Desde aquí, los impulsos eferentes se transmiten a través de fibras motoras del nervio femoral al cuádriceps, lo que provoca una contracción del músculo similar a una sacudida y una extensión de la pierna a la altura de la articulación de la rodilla.

La disminución o ausencia del reflejo del tendón rotuliano puede deberse a cualquier lesión que interrumpe la inervación del cuádriceps (p. ej., enfermedad del nervio periférico).

Trasplante de Gracilis

Debido a que el gracilis es un miembro relativamente débil del grupo de músculos aductores, se puede eliminar sin una pérdida notable de sus acciones en la pierna. Los cirujanos a menudo

LGRAWANY
Machine Translated by Google

trasplantar el gracilis, o parte de él, con su nervio y vasos sanguíneos para reemplazar un músculo dañado en la mano, por ejemplo. Una vez trasplantado el músculo, pronto produce una buena flexión y extensión digital.

Liberado de su inserción distal, el músculo también ha sido reubicado y reposicionado para crear un reemplazo para un esfínter anal externo no funcional.

Tirón de ingle

Los locutores deportivos se refieren a un "tirón en la ingle" o "lesión en la ingle". Estos términos significan que se ha producido una distensión, un estiramiento y probablemente algún desgarro de las inserciones proximales de los músculos anteromediales del muslo. La lesión suele afectar al flexor. y músculos aductores del muslo. Las inserciones proximales de estos músculos se encuentran en la región inguinal (ingle), la unión del muslo y el tronco.

Los tirones en la ingle generalmente ocurren en deportes que requieren inicios rápidos (p. ej., carreras de velocidad y robo de bases en el béisbol) o estiramientos extremos (p. ej., gimnasia).

Lesión del aductor largo

Las distensiones musculares del aductor largo a menudo ocurren en deportes que requieren rápidas aceleraciones, desaceleraciones y cambios de dirección. Los ejemplos incluyen hockey sobre hielo, cricket, natación braza, fútbol y rugby. Esta lesión también puede ocurrir en jinetes y producen dolor (tensión del jinete). A veces se produce osificación en los tendones de estos músculos porque los jinetes aducen activamente los muslos para evitar caerse de sus animales. A los tendones osificados a veces se les llama erróneamente "huesos de jinete".

Palpación, compresión y canulación del fémur. Artería

La parte inicial de la arteria femoral, proximal a la ramificación de la arteria femoral profunda, tiene una posición superficial, lo que la hace especialmente accesible y útil para diversos procedimientos clínicos. Algunos cirujanos vasculares se refieren a esta parte del arteria femoral como arteria femoral común y a su continuación distalmente como arteria femoral superficial. Esta terminología no es recomendada por el Programa Federativo Internacional de Terminología Anatómica porque es una arteria profunda. El término no se utiliza en este libro porque puede causar malentendidos.

Con la persona en decúbito supino, se puede palpar el pulso femoral a medio camino entre la EIAS y la sínfisis púbica (fig. B7.16A, B). Colocando la punta del dedo meñique (de la mano izquierda cuando se trata del lado derecho) sobre la EIAS y la punta del pulgar sobre el tubérculo púbico, se puede palpar el pulso femoral con la palma media justo por debajo del punto medio de la palma. ligamento inguinal presionando firmemente. Consulte la Figura 7.15B para

Machine Translated by Google

palpación del pulso femoral en posición erguida. Normalmente, el pulso es fuerte; sin embargo, si las arterias ilíacas común o externa están parcialmente ocluidas, el pulso puede estar disminuido.

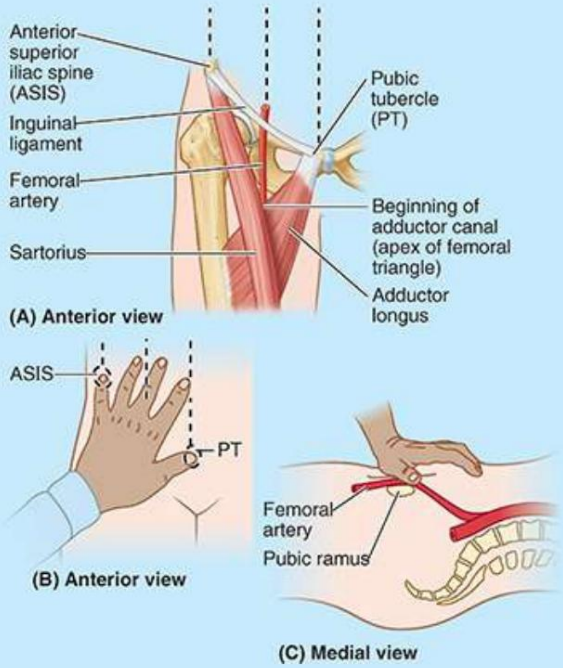

FIGURA B7.16. Localización de la arteria femoral.

La compresión de la arteria femoral también se puede lograr en este sitio presionando directamente en dirección posterior contra la rama púbica superior, el psoas mayor y la cabeza femoral (fig. B7.16C). La compresión en este punto reducirá el flujo sanguíneo a través de la arteria femoral y sus ramas, como la arteria femoral profunda.

La arteria femoral puede canularse justo por debajo del punto medio del ligamento inguinal. En la angiografía cardíaca izquierda (cardíaca), se inserta un catéter largo y delgado en la arteria y se pasa por la arteria ilíaca externa, la arteria ilíaca común y la aorta hasta el ventrículo izquierdo del corazón. Este mismo enfoque se utiliza para visualizar las arterias coronarias en la arteriografía coronaria.

También se puede extraer sangre de la arteria femoral para análisis de gases en sangre (la determinación de las concentraciones y presiones de oxígeno y dióxido de carbono con el pH de la sangre mediante pruebas de laboratorio).

Laceración de la arteria femoral

La posición superficial de la arteria femoral en el triángulo femoral la hace vulnerable a lesiones traumáticas (v. fig. 7.31A, B), especialmente a laceraciones. Comúnmente, tanto la arteria como la vena femoral se laceran en las heridas de la parte anterior del muslo porque yacen muy juntos. En algunos casos, se produce una derivación arteriovenosa como resultado de la comunicación entre los vasos lesionados.

LGRAWANY
Machine Translated by Google

Cuando es necesario ligar la arteria femoral, anastomosis de ramas de la femoral.
Una arteria con otras arterias que cruzan la articulación de la cadera puede suministrar sangre a la extremidad inferior. La anastomosis cruzada es una unión común de cuatro vías de las arterias femorales circunflejas medial y lateral con la arteria glútea inferior en la parte superior y la primera arteria perforante en la parte inferior, posterior al fémur (ver Fig. 7.32; Tabla 7.5), y ocurre con menos frecuencia que su frecuente mención implica.

Nombre inapropiado potencialmente letal

Parte del personal clínico, laboratorios vasculares y libros de texto y de referencia utilizan el término "femoral superficial" cuando se refieren a la arteria o vena femoral distal a la ramificación o unión con los vasos femorales profundos (vasos femorales profundos).
Es posible que algunos médicos de atención primaria no hayan aprendido y/o no se den cuenta de que los llamados vasos superficiales en realidad están ubicados profundamente y que la trombosis aguda de la vena es potencialmente mortal. El adjetivo superficial no debe usarse ni para la arteria ni para la vena femoral porque implica que son superficiales, es decir, ubicadas en el tejido subcutáneo (Benninger, 2014). La mayoría de las embolias pulmonares se originan en venas profundas, no en venas superficiales. El riesgo de embolia se puede reducir en gran medida mediante el tratamiento anticoagulante. El uso de un lenguaje impreciso aquí crea la posibilidad de que una trombosis aguda de este vaso verdaderamente profundo pueda pasarse por alto como un problema clínico agudo y crearse una situación potencialmente mortal.

Varix safena

Una dilatación localizada de la parte terminal de la vena safena mayor, llamada varice safena (L. vena dilatada), puede causar edema en el triángulo femoral. Una varice safena puede confundirse con otras inflamaciones de la ingle, como un absceso del psoas; sin embargo, se debe considerar una varices cuando hay venas varicosas en otras partes de la extremidad inferior.

Ubicación de la vena femoral

La vena femoral no suele ser palpable, pero su posición puede localizarse por debajo del ligamento inguinal al sentir las pulsaciones de la arteria femoral, que se encuentra inmediatamente lateral a la vena. En personas delgadas, la vena femoral puede estar cerca de la superficie y puede confundirse con la vena safena mayor. Es importante por tanto saber que la vena femoral no tiene afluentes a este nivel, salvo la vena safena mayor que la une aproximadamente 3 cm por debajo del ligamento inguinal. En las operaciones de varices, obviamente es importante identificar correctamente la vena safena mayor y no anudar la vena femoral por error.

Machine Translated by Google

Canulación de la vena femoral

Para obtener muestras de sangre y tomar registros de presión de las cámaras del lado derecho del corazón y/o de la arteria pulmonar y para realizar una angiografía cardíaca derecha, se inserta un catéter largo y delgado en la vena femoral a su paso por el triángulo femoral. . Bajo control fluoroscópico, el catéter se pasa hacia arriba a través de las venas ilíacas externa y común hasta la vena cava inferior y la aurícula derecha del corazón. La punción venosa femoral también se puede utilizar para la administración de líquidos.

Hernias femorales

El anillo femoral es un área débil en la pared abdominal anterior que normalmente tiene un tamaño suficiente para admitir la punta del dedo meñique (fig. B7.17). El anillo femoral es el sitio de origen habitual de una hernia femoral, una protrusión de vísceras abdominales (a menudo un asa de intestino delgado) a través del anillo femoral hacia el canal femoral. Una hernia femoral aparece como una masa, a menudo dolorosa, en el triángulo femoral, inferolateral al tubérculo púbico.

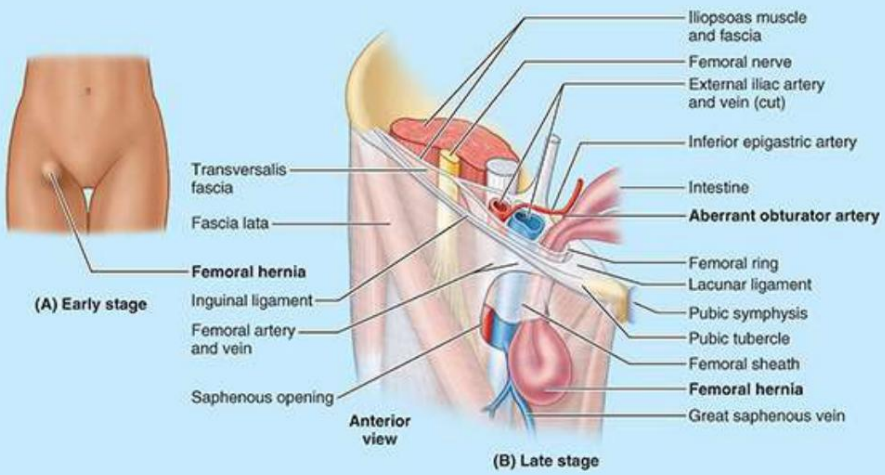

FIGURA B7.17. Hernia femoral.

La hernia está limitada lateralmente por la vena femoral y medialmente por el ligamento lacunar. El saco herniario comprime el contenido del canal femoral (tejido conectivo laxo, grasa y linfáticos) y distiende la pared del canal. Inicialmente, la hernia es pequeña porque está contenida dentro del canal, pero puede agrandarse al pasar hacia abajo a través de la abertura safena hacia el tejido subcutáneo del muslo.

Las hernias femorales son más comunes en las mujeres debido a que tienen pelvis más anchas y canales y anillos inguinales más pequeños. Este tipo de hernia también puede ocurrir después de embarazos múltiples debido al agrandamiento del anillo femoral con el tiempo debido al aumento de la presión intraabdominal que fuerza la grasa hacia el canal femoral. Las hernias femorales pueden causar dolor abdominal o de cadera. La estrangulación de una hernia femoral puede ocurrir debido a los límites rígidos y agudos del anillo femoral, en particular el margen cóncavo del ligamento lacunar. estrangulamiento de un

LGRAWANY
Machine Translated by Google

La hernia femoral interfiere con el suministro de sangre al intestino herniado. Este deterioro vascular puede provocar necrosis (muerte de los tejidos).

Arteria obturadora reemplazada o accesoria

Una rama púbica agrandada de la arteria epigástrica inferior ocupa el lugar de la arteria obturadora (arteria obturadora reemplazada) o se une a ella como una arteria obturadora accesoria, en aproximadamente el 20% de las personas (fig. B7.18). Esta arteria corre cerca o cruza el anillo femoral para llegar al agujero obturador y podría estar estrechamente relacionada con el cuello de una hernia femoral. En consecuencia, esta arteria podría estar implicada en una hernia femoral estrangulada. Los cirujanos que colocan grapas durante la reparación endoscópica de hernias inguinales y femorales también deben estar atentos a la posible presencia de esta variante arterial común.

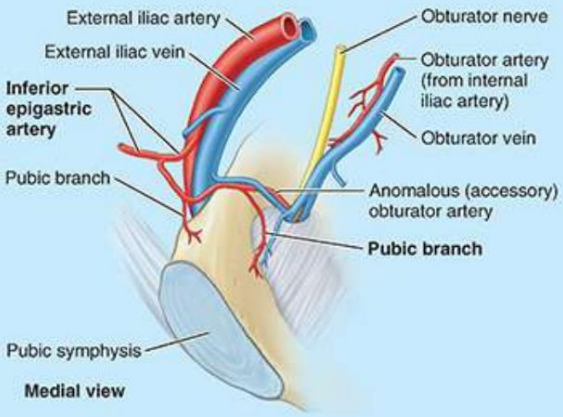

FIGURA B7.18. Arteria obturadora accesoria.

Conclusión: regiones anterior y medial de

Hermético

Compartimento anterior: este gran compartimento anterior incluye los flexores de la cadera y los extensores de la rodilla, y la mayoría de los músculos están inervados por el nervio femoral. ■ El cuádriceps femoral representa la mayor parte de la masa de este compartimento. Rodea el fémur por tres lados y tiene un tendón común de unión a la tibia, que incluye

la rótula como un hueso sesamoideo. ■ Los músculos principales de este compartimento se atrofian rápidamente con la enfermedad o el desuso, lo que requiere fisioterapia para conservar o restaurar la función.

Compartimento medial: los músculos de este compartimento se insertan proximalmente a la pelvis ósea anteroinferior y distalmente a la línea áspera del fémur. ■ Aquí los músculos son aductores del muslo, inervados principalmente por el nervio obturador. uso de estos

los músculos como motores primarios es relativamente limitado. ■ El haz neurovascular primario del

Machine Translated by Google

El muslo, al igual que el brazo, se coloca en el lado medial de la extremidad para protegerlo.

Estructuras neurovasculares y relaciones en muslo anteromedial: en el tercio superior

En el muslo, el haz neurovascular es más superficial ya que penetra profundamente en el ligamento inguinal. Esta posición relativamente superficial es importante para los procedimientos clínicos. ■ Aunque son esencialmente adyacentes, el nervio femoral atraviesa las lagunas musculares del espacio retroinguinal, mientras que los vasos femorales atraviesan las lagunas vasculares dentro de la vaina femoral. ■ Los vasos femorales bisecan el triángulo femoral, donde nacen y terminan, respectivamente, los vasos primarios del muslo, la arteria y la vena femorales profundas. ■ El nervio femoral per se termina dentro del triángulo femoral. Sin embargo, dos de sus ramas, una rama motora (nervio del vasto medial) y una rama sensorial (nervio safeno), son parte del haz neurovascular que atraviesa el canal aductor en el tercio medio del muslo. ■ Las estructuras vasculares luego pasan a través del hiato aductor, adquiriendo nombre y ubicación poplítea en la región distal del muslo/posterior de la rodilla.

REGIONES GLÚTEA Y POSTERIOR DEL MUSLO

Región de los Glúteos: Glúteos y Región de la Cadera

Aunque la demarcación del tronco y la extremidad inferior es abrupta anteriormente en el ligamento inguinal, posteriormente la región glútea es una gran zona de transición entre el tronco y la extremidad. Físicamente parte del tronco, funcionalmente, la región de los glúteos definitivamente es parte del miembro inferior.

La región glútea es el área prominente posterior a la pelvis e inferior al nivel de las crestas ilíacas (las nalgas) y se extiende lateralmente hasta el margen posterior del trocánter mayor (fig. 7.35). La región de la cadera se superpone lateralmente al trocánter mayor y se extiende anteriormente a la EIAS. Algunas definiciones incluyen tanto la región de las nalgas como la de la cadera como parte de la región de los glúteos, pero las dos partes comúnmente se distinguen. La hendidura interglútea (hendidura natal) es el surco que separa las nalgas entre sí. Los músculos de los glúteos (glúteo mayor, medio y mínimo y tensor de la fascia lata) forman la mayor parte de la región. El pliegue glúteo delimita el límite inferior de la nalga y el límite superior del muslo.

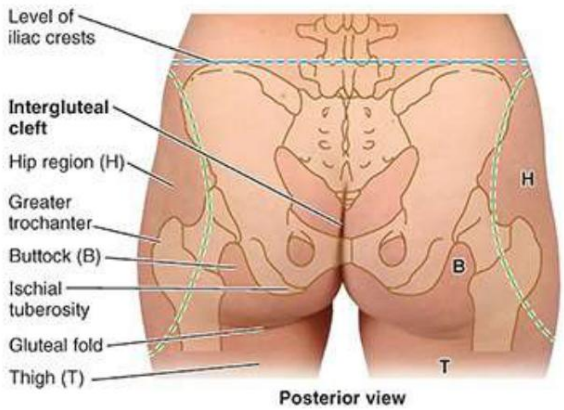

LGRAWANY
Machine Translated by Google

FIGURA 7.35. Región glútea. Esta región incluye las nalgas y la región de la cadera.

LIGAMENTOS GLÚTEOS

Las partes de la pelvis ósea (huesos de la cadera, sacro y cóccix) están unidas por ligamentos densos (fig. 7.36). El ligamento sacroilíaco posterior se continúa inferiormente con el ligamento sacrotuberoso. El ligamento sacrotuberoso se extiende a través de la muesca ciática del hueso de la cadera, convirtiendo la muesca en un agujero que se subdivide a su vez por el ligamento sacroespinoso y la columna isquiática, creando los agujeros ciáticos mayor y menor. El agujero ciático mayor es el conducto para las estructuras que entran o salen de la pelvis (p. ej., el nervio ciático), mientras que el agujero ciático menor es el conducto para las estructuras que entran o salen del perineo (p. ej., el nervio pudendo).

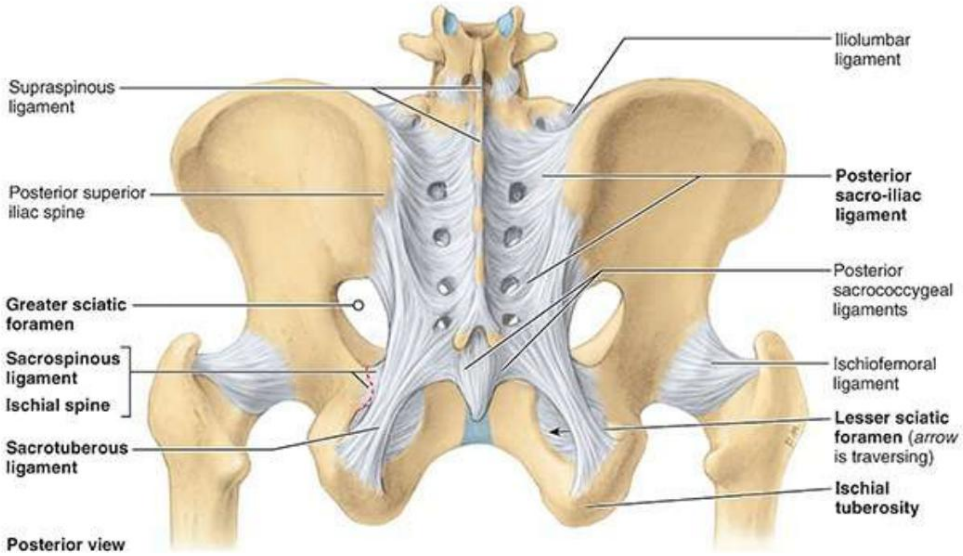

FIGURA 7.36. Ligamentos de la cintura pélvica. Los ligamentos sacrotuberoso y sacroespinoso convierten las muescas ciáticas mayor y menor en agujeros.

Es útil pensar en el agujero ciático mayor como la “puerta” a través de la cual entran todas las extremidades inferiores. Las arterias y los nervios salen de la pelvis y entran en la región de los glúteos. El músculo piriforme (Fig. 7,37D-G; Tabla 7.6) también ingresa a la región glútea a través del agujero ciático mayor y llena la mayor parte del mismo.

Machine Translated by Google

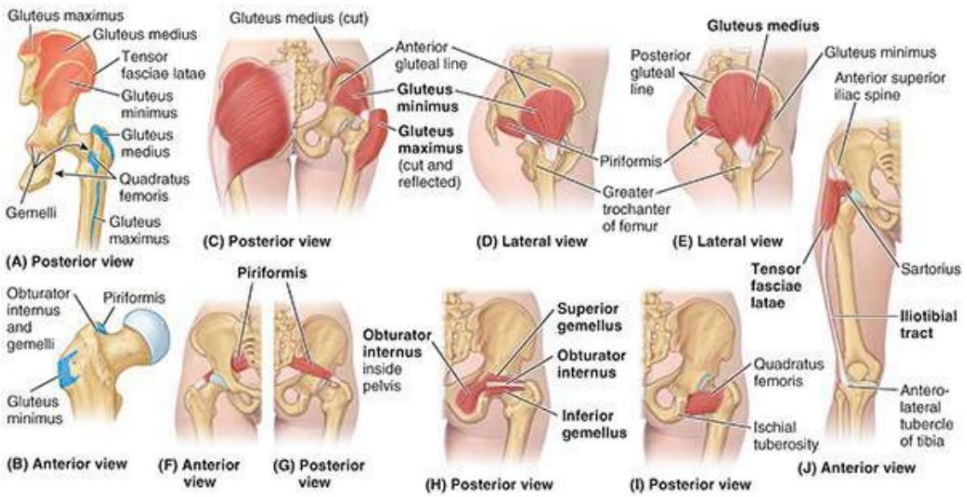

FIGURA 7.37. Músculos de la región glútea. A y B. Anexos. C. Glúteos. D. Glúteo menor. E. Glúteo medio. F y G. Piriformis. H. Gemelli. I. Cuadrado femoral. J. Tensor de la fascia lata.

TABLA 7.6. MÚSCULOS DE LA REGIÓN GLÚTEA: ABDUCTORES Y ROTADORES DEL MUSLO

Músculo	Adjunto proximal	Accesorio distal	Inervación a	Acción principal
Glúteo mayor	Ilión posterior a línea glútea posterior; superficie dorsal del sacro y el cóccix; ligamento sacrotuberoso	La mayoría de las fibras terminan en tracto iliotibial, que se inserta en el cóndilo lateral de la tibia; Algunas fibras se insertan en la tuberosidad glútea.	Nervio glúteo inferior (L5, S1, S2)	Extiende la articulación de la cadera (especialmente desde la posición de flexión) y ayuda en la rotación lateral; repara la articulación de la cadera y ayuda a levantarse de la posición sentada
Glúteo medio	Superficie externa del ilion entre las líneas glúteas anterior y posterior	Superficie lateral del trocánter mayor del fémur	Nervio glúteo superior (L5, S1)	Abducir y rotar medialmente la articulación de la cadera; mantenga la pelvis nivelada cuando la extremidad ipsilateral esté soportando peso y avance hacia el lado opuesto (sin apoyo) durante su fase de balanceo.
Glúteo menor	Superficie externa del ilion entre las líneas glúteas anterior e inferior	Superficie anterior del trocánter mayor del fémur		
Fascia tensor latas	Espina ilíaca anterosuperior; parte anterior de la cresta ilíaca	Tracto iliotibial, que se inserta en el cóndilo lateral de la tibia.		
piriforme	superficie anterior de sacro; ligamento sacrotuberoso	Borde superior del trocánter mayor del fémur	Ramas de ramas anteriores de S1 y S2	Rotar lateralmente la articulación de la cadera extendida y abducir la articulación de la cadera cuando esté flexionada; estabilizar la articulación de la cadera
Obturador interno	Superficie pélvica del obturador membrana y huesos circundantes	Superficie medial del trocánter mayor (fosa trocantérica) del fémur	Nervio al obturador interno (L5, S1)	
Gémelos superiores e inferiores	Superior: columna isquiática Inferior: tuberosidad isquiática	Superficie medial del trocánter mayor (trocantérico fosa) del fémur	Gemelo superior: misma inervación que el obturador. interno Gemelo inferior: misma inervación.	

LGRAWANY
Machine Translated by Google

			como cuadrado femoral	
Cuadrado femoral	Borde lateral de la tuberosidad isquiática	Tubérculo cuadrado en la cresta intertrocantérica de fémur y área inferior a él	Nervio del cuadrado femoral (L5, S1)	Rota lateralmente la cadera C articulación ; estabiliza la articulación de la cadera

aSe indica la inervación segmentaria de la médula espinal (p. ej., "S1, S2" significa que los nervios que irrigan el piriforme se derivan de los dos primeros segmentos sacros de la médula espinal). Los números en negrita (S1) indican la inervación segmentaria principal.
La lesión de uno o varios de los segmentos de la médula espinal enumerados o de las raíces nerviosas motoras que surgen de ellos provoca la parálisis de los músculos afectados.

bLos músculos gemelos se fusionan y comparten con el tendón del obturador interno cuando se inserta en el trocánter mayor del fémur, formando colectivamente el tríceps coxo.

cHay seis rotadores laterales del muslo: piriforme, obturador interno, gemelo superior e inferior, cuadrado femoral y obturador externo. Estos músculos también estabilizan la articulación de la cadera.

dEn conjunto, los músculos se clasifican como abductores y rotadores de la articulación de la cadera, pero sus acciones son más complejas; ver la "Postura y marcha" .

Músculos de la región glútea

Los músculos de la región de los glúteos (fig. 7.38) comparten un compartimento común pero están organizados en dos capas, superficial y profunda:

- La capa superficial de músculos de la región de los glúteos está formada por los tres grandes glúteos superpuestos (máximo, medio y menor) y el tensor de la fascia lata (figs. 7.37A, C-E, J y 7.38). Todos estos músculos tienen inserciones proximales en la superficie posterolateral (externa) y los márgenes del ala del ilion y son principalmente extensores, abductores y rotadores mediales del muslo.

- La capa profunda de músculos de la región glútea está formada por músculos más pequeños (piriforme, obturador interno, gemelo superior e inferior y cuadrado femoral) cubiertos por la mitad inferior del glúteo mayor (figs. 7.37F-I y 7.38). Todos estos músculos tienen inserciones distales en la cresta intertrocantérea del fémur o adyacentes a ella. Estos músculos son rotadores laterales del muslo, pero también estabilizan la articulación de la cadera, trabajando con los fuertes ligamentos de la articulación de la cadera para estabilizar la cabeza femoral en el acetábulo.

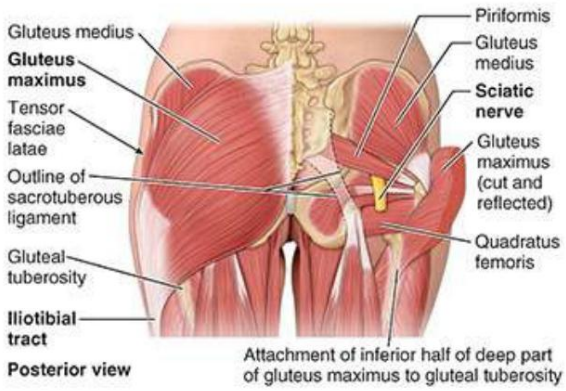

FIGURA 7.38. Músculos de la región glútea: disecciones superficiales y profundas.

Machine Translated by Google

Las inserciones de los músculos de la región glútea se ilustran en la figura 7.37A-J, y su inervación y acciones principales se describen en la Tabla 7.6.

GLÚTEO MAYOR

El glúteo mayor es el músculo glúteo más superficial (figs. 7.37C y 7.38). Es el músculo más grande, pesado y con fibras más gruesas del cuerpo. El glúteo mayor cubre todos los demás músculos de los glúteos, excepto el tercio anterosuperior del glúteo medio.

La tuberosidad isquiática se puede palpar a la palpación profunda a través de la parte inferior del músculo, justo superior a la parte medial del pliegue glúteo (fig. 7.35). Cuando se flexiona el muslo, el borde inferior del glúteo mayor se mueve hacia arriba, dejando la tuberosidad isquiática subcutánea. No te sientas sobre tu glúteo mayor; usted se sienta sobre el tejido fibroso graso y la bolsa isquiática que se encuentran entre la tuberosidad isquiática y la piel.

El glúteo mayor se inclina inferolateralmente en un ángulo de 45° desde la pelvis hasta las nalgas. Las fibras de la parte superior y mayor del glúteo mayor y las fibras superficiales de su parte inferior se insertan en el tracto iliotibial e indirectamente, a través del tabique intermuscular lateral, en la línea áspera del fémur (fig. 7.39A, B). Algunas fibras profundas de la parte inferior del músculo (aproximadamente el cuarto anterior e inferior profundo) se insertan en la tuberosidad glútea del fémur.

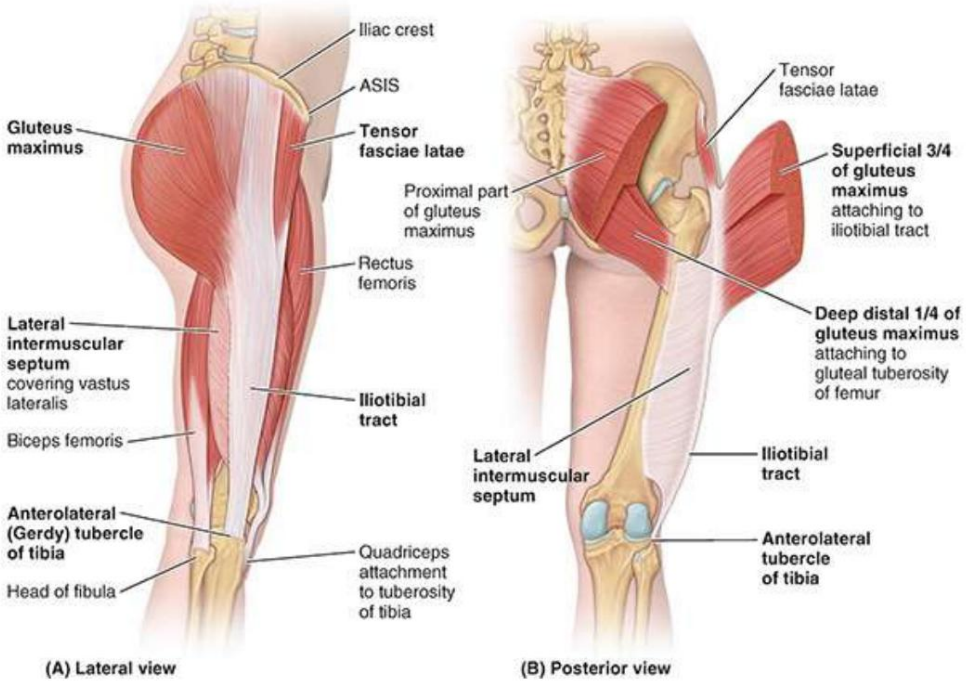

FIGURA 7.39. Glúteo mayor y tensor de la fascia lata. A. Vista superficial. Obsérvese el complejo musculofibroso lateral formado por los músculos tensor de la fascia lata y el glúteo mayor y su tendón aponeurótico compartido, el tracto iliotibial. B. Vista posterior profunda con el glúteo mayor parcialmente reflejado. El tracto iliotibial se continúa posteriormente y profundamente con el denso tabique intermuscular lateral.

El nervio y los vasos del glúteo inferior entran en la superficie profunda del glúteo mayor en su centro. Está irrigado por las arterias glúteas inferior y superior. En la parte superior de su trayecto, el nervio ciático pasa profundamente hasta el glúteo mayor (fig. 7.38).

LGRAWANY
Machine Translated by Google

Las principales acciones del glúteo mayor son la extensión y rotación lateral del muslo. Cuando la inserción distal del glúteo mayor está fija, el músculo extiende el tronco en la extremidad inferior. Aunque es el extensor más fuerte de la cadera, actúa sobre todo cuando es necesaria la fuerza (movimiento rápido o movimiento contra resistencia). El glúteo mayor funciona principalmente entre las posiciones de flexión y de pie (recto) del muslo, como cuando se levanta desde la posición sentada, se endereza desde la posición de flexión, camina cuesta arriba y hacia arriba y corre. Se utiliza sólo brevemente durante una caminata informal y, por lo general, no se utiliza en absoluto cuando se está de pie inmóvil.

La parálisis del glúteo mayor no afecta gravemente la marcha en terreno llano. Verifique esto colocando su mano sobre sus nalgas al caminar lentamente. El glúteo mayor se contrae sólo brevemente durante la primera parte de la fase de postura (desde el apoyo del talón hasta cuando el pie está apoyado en el suelo, para resistir una mayor flexión a medida que el peso asume el miembro parcialmente flexionado) (véanse la figura 7.23A y la tabla 7.2). Si subes escaleras y pones las manos en los glúteos sentirás que el glúteo mayor se contrae con fuerza.

Debido a que el tracto iliotibial cruza la rodilla y se inserta en el tubérculo anterolateral de la tibia (Gerdy) (figs. 7.37J y 7.39A, B), el glúteo mayor y el tensor de la fascia lata juntos también pueden ayudar a estabilizar la rodilla extendida, pero normalmente no se les pide que lo hagan durante la bipedestación normal. Debido a que el tracto iliotibial se une al fémur a través del tabique intermuscular lateral, no tiene la libertad necesaria para producir movimiento en la rodilla.

La prueba del glúteo mayor se realiza cuando la persona está en decúbito prono con el miembro inferior recto. La persona aprieta las nalgas y extiende la articulación de la cadera mientras el examinador observa y palpa el glúteo mayor.

Bolsas glúteas. Las bolsas glúteas (L., bolsas) separan el glúteo mayor de las estructuras adyacentes (fig. 7.40). Las bolsas son sacos membranosos revestidos por una membrana sinovial que contiene una capa capilar de un líquido resbaladizo que se asemeja a la clara de huevo. Las bolsas se encuentran en áreas sujetas a fricción (p. ej., donde el tracto iliotibial cruza el trocánter mayor). El propósito de las bolsas es reducir la fricción y permitir el libre movimiento. Por lo general, hay tres bolsas asociadas con el glúteo mayor:

1. La bolsa trocantérea separa las fibras superiores del glúteo mayor del trocánter mayor. Esta bolsa suele ser la más grande de las bolsas formadas en relación con las prominencias óseas y está presente desde el nacimiento. Otras bolsas parecen formarse como resultado del movimiento posnatal.
2. La bolsa isquiática separa la parte inferior del glúteo mayor de la isquiática.
   tuberosidad; a menudo está ausente.
3. La bolsa gluteofemoral separa el tracto iliotibial de la parte superior del tracto proximal.
   inserción del vasto lateral.

Machine Translated by Google

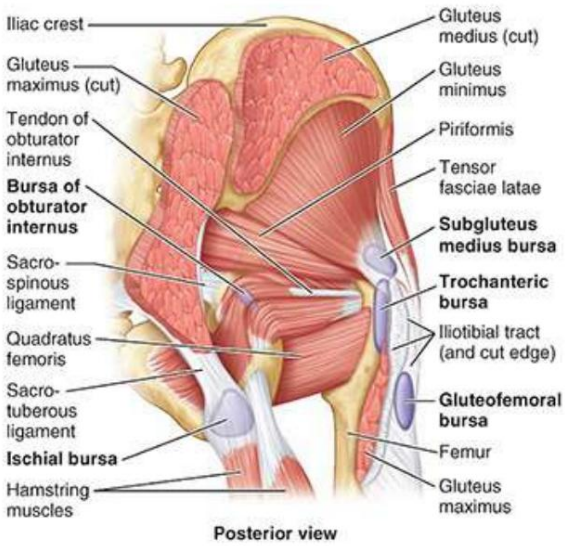

FIGURA 7.40. Músculos y bolsas de los glúteos. Tres bolsas (trocantérea, glúteofemoral e isquiática) suelen separar el glúteo mayor de las prominencias óseas subyacentes. La bolsa del obturador interno se encuentra debajo del tendón del obturador interno.

Consulte los recuadros clínicos "Bursitis trocantérica" y "Bursitis isquiática".

GLUTEO MEDIO Y GLUTEO MINIMO

Los músculos glúteos más pequeños, el glúteo medio y el glúteo menor, tienen forma de abanico y sus fibras convergen de la misma manera esencialmente hacia el mismo objetivo (figs. 7.37C-E, 7.38, 7.40 y 7.41). Comparten las mismas acciones e inervación (tabla 7.6) y están irrigadas por el mismo vaso sanguíneo, la arteria glútea superior. El glúteo menor y la mayor parte del glúteo medio se encuentran profundos con respecto al glúteo mayor en la superficie externa del ilion. Los glúteos medio y menor abducen el muslo cuando el pie ipsilateral no está en contacto con el suelo, estabilizan (fijan) la pelvis y la rotan medialmente cuando el pie contralateral no está en contacto con el suelo (fig. 7.42; véase la fig. 7,23F; Cuadro 7.2).

LGRAWANY
Machine Translated by Google

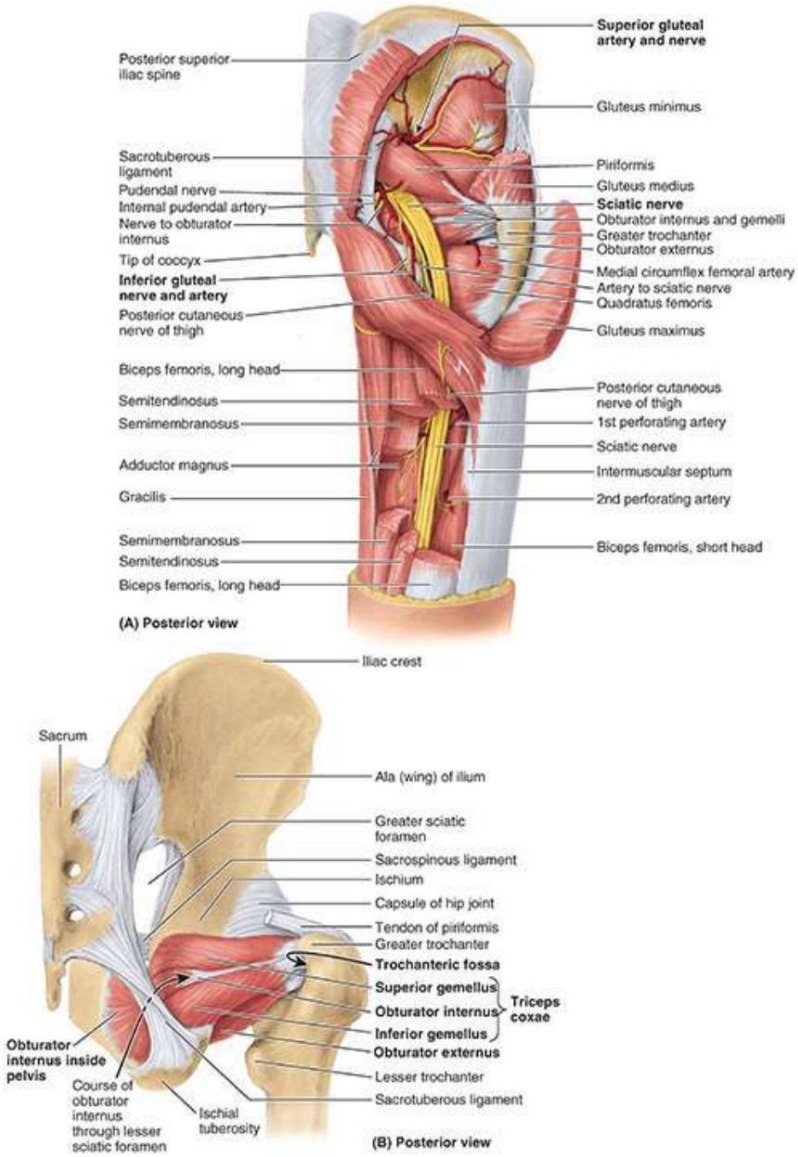

FIGURA 7.41. Región glútea y parte posterior del muslo. A. Disección. Se extirpa la mayor parte de los glúteos mayor y medio y se extirpan segmentos de los isquiotibiales para revelar las estructuras neurovasculares de la región glútea y la parte posterior proximal del muslo. El nervio ciático corre profundo (anterior) y está protegido por el glúteo mayor suprayacente inicialmente y luego por el bíceps femoral. B. Obturador interno y externo. Esta disección muestra algunos de los rotadores laterales del muslo. Los componentes del tríceps coxo comparten una inserción común en la fosa trocantérica adyacente a la del obturador externo.

Machine Translated by Google

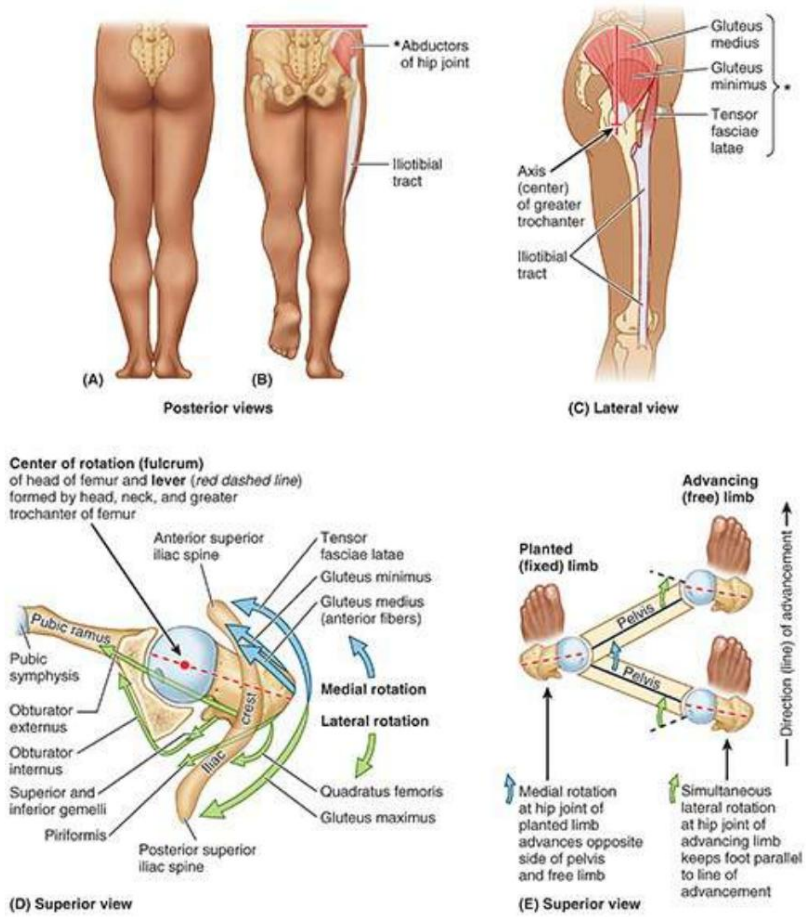

FIGURA 7.42. Acción de los abductores/rotadores mediales de la articulación de la cadera al caminar. A y B. Papel de los abductores de la articulación de la cadera. Cuando el peso recae sobre ambos pies (A), la pelvis está apoyada uniformemente y no se hunde. Cuando el peso lo soporta una extremidad (B), los músculos del lado apoyado fijan la pelvis para que no se hunda hacia el lado no apoyado. Mantener la pelvis nivelada permite que la extremidad que no soporta peso despeje el suelo a medida que avanza durante la fase de balanceo. C y D.

Tenga en cuenta que la mayoría de los abductores (el tensor de la fascia lata, el glúteo menor y la mayoría (las fibras anteriores) del glúteo medio) se encuentran por delante de la palanca proporcionada por el eje de la cabeza, el cuello y el trocánter mayor del fémur para rotar el muslo. alrededor del eje vertical que atraviesa la cabeza femoral. La vista superior de la articulación de la cadera derecha (D) incluye la rama púbica superior, el acetábulo y la cresta ilíaca; Se ha eliminado la parte inferior del ilion para revelar la cabeza y el cuello del fémur. Las líneas de tracción de los rotadores de la cadera están indicadas por flechas, lo que demuestra la relación antagónica resultante de sus posiciones con respecto a la palanca y el centro de rotación (fulcro). Los rotadores mediales tiran del trocánter mayor hacia delante y los rotadores laterales tiran del trocánter hacia atrás, lo que da como resultado la rotación del muslo alrededor del eje vertical. Tenga en cuenta que todos estos músculos también empujan la cabeza y el cuello del fémur medialmente hacia el acetábulo, fortaleciendo la articulación. E. Papel en la marcha. Al caminar, los mismos músculos que actúan unilateralmente durante la fase de postura (extremidad plantada) para mantener la pelvis nivelada mediante abducción pueden producir simultáneamente una rotación medial en la articulación de la cadera, haciendo avanzar el lado opuesto de la pelvis que no tiene apoyo (aumentando el avance de la extremidad libre). . Los rotadores laterales de la extremidad que avanza (libre) actúan durante la fase de balanceo para mantener el pie paralelo a la dirección (línea) de avance.

La prueba de los glúteos medio y menor se realiza mientras la persona está acostada de lado con la extremidad de prueba hacia arriba y la extremidad más inferior flexionada en la cadera y la rodilla para mayor estabilidad. La persona abduce el muslo sin flexión ni rotación contra una resistencia directa hacia abajo. El glúteo medio se puede palpar por debajo de la cresta ilíaca, posterior al tensor de la fascia lata, que también se contrae durante la abducción del muslo.

LGRAWANY
Machine Translated by Google

TENSOR FASCIA LATA

El tensor de la fascia lata es un músculo fusiforme de aproximadamente 15 cm de largo que está encerrado entre dos capas de fascia lata (figs. 7.37C, J; 7.39; y 7.40). Sus inserciones, inervación y acción se proporcionan en la tabla 7.6.

El tensor de la fascia lata y la parte superficial y anterior del glúteo mayor comparten una inserción distal común al tubérculo anterolateral de la tibia a través del tracto iliotibial, que actúa como una aponeurosis larga para los músculos. Sin embargo, a diferencia del glúteo mayor, el tensor de la fascia lata está servido por el haz neurovascular del glúteo superior. A pesar de su inervación glútea y su inserción compartida, este tensor es principalmente un flexor del muslo debido a su ubicación anterior; sin embargo, generalmente no actúa de forma independiente.

Para producir la flexión, el tensor de la fascia lata actúa en conjunto con el iliopsoas y el recto femoral. Cuando el iliopsoas está paralizado, el tensor de la fascia lata sufre hipertrofia en un intento de compensar la parálisis. También trabaja en conjunto con otros músculos abductores/rotadores mediales (glúteo medio y menor) (fig. 7.42). Se encuentra demasiado anterior para ser un abductor fuerte y, por tanto, probablemente contribuye principalmente como sinergista o fijador.

El tensor de la fascia lata tensa la fascia lata y el tracto iliotibial. Debido a que el tracto iliotibial es unido al fémur a través del tabique intermuscular lateral, el tensor produce poco o ningún movimiento de la pierna (fig. 7.39B). Sin embargo, cuando la rodilla está completamente extendida, contribuye (aumenta) la fuerza de extensión, agrega estabilidad y desempeña un papel en el soporte del fémur sobre la tibia cuando se está de pie si se produce un balanceo lateral. Cuando otros músculos flexionan la rodilla, el tensor de la fascia lata puede aumentar sinérgicamente la flexión y la rotación lateral de la pierna.

Los abductores/rotadores mediales de la articulación de la cadera desempeñan un papel esencial durante la locomoción, avanzando y evitando la flacidez del lado de la pelvis sin apoyo al caminar, como se ilustra y explica en la figura 7.42. Las funciones de apoyo y productoras de acción de los abductores/rotadores mediales dependen de la normalidad.

- actividad muscular e inervación del nervio glúteo superior
- articulación de los componentes de la articulación de la cadera
- fuerza y angulación del cuello femoral

PIRIFORME

El piriforme en forma de pera (L. pirum, una pera) se encuentra en parte en la pared posterior de la pelvis menor y en parte detrás de la articulación de la cadera (figs. 7.37F, G; 7.38 y 7.40; tabla 7.6). El piriforme sale de la pelvis a través del agujero ciático mayor, casi llenándolo, para alcanzar su inserción en el borde superior del trocánter mayor.

Debido a su posición clave en la nalga, el piriforme es el punto de referencia de la región de los glúteos. El piriforme proporciona la clave para comprender las relaciones en la región de los glúteos porque determina los nombres de los vasos sanguíneos y los nervios (fig. 7.41A):

- Los vasos y el nervio del glúteo superior emergen por encima de él.
- Los vasos y el nervio del glúteo inferior emergen por debajo de él.

Machine Translated by Google

Consulte el cuadro clínico “Lesión del nervio ciático” en este capítulo.

PERSIANA INTERNA Y DOBLE

El obturador interno y los gemelos superior e inferior (L. geminus, gemelo pequeño) forman un músculo tricipital (de tres cabezas), el tríceps coxae (tríceps de la cadera), que ocupa el espacio entre el piriforme y el cuadrado femoral (Figs. .7.37H y 7.41A, B). El tendón común de estos músculos se encuentra horizontalmente en las nalgas cuando pasa hacia el trocánter mayor del fémur.

Las inserciones, acción e inervación se describen en la tabla 7.6. El obturador interno es Ubicado parcialmente en la pelvis, donde cubre la mayor parte de la pared lateral de la pelvis menor (Fig. 7.41B). Sale de la pelvis a través del agujero ciático menor y gira en ángulo recto (Figs. 7.41B y 7.42D), se vuelve tendinoso y recibe las inserciones distales de los gemelos antes de unirse a la superficie medial del trocánter mayor (fosa trocantérea) del fémur.

Los gemelos pequeños son refuerzos extrapélvicos triangulares y estrechos del obturador interno. Aunque el gemelo inferior recibe inervación separada del nervio del cuadrado femoral, es más realista considerar estos tres músculos como una unidad (es decir, el tríceps coxa) porque son incapaces de realizar una acción independiente.

La bolsa del obturador interno permite el libre movimiento del músculo sobre la parte posterior. borde del isquion, donde el borde forma la escotadura ciática menor y la tróclea sobre la que se desliza el tendón al girar (fig. 7.40).

CUADRADO FEMORAL El cuadrado

femoral, un músculo cuadrangular corto y plano, se encuentra por debajo del obturador interno y los gemelos (figs. 7.37H, 7.38, 7.40 y 7.41A). Fiel a su nombre, el cuadrado femoral es un músculo rectangular que es un fuerte rotador lateral del muslo (fig. 7.42D).

PERSIANA EXTERNA

Según su ubicación (posterior al pectíneo y los extremos superiores de los músculos aductores) y su inervación (nervio obturador), el obturador externo se describió anteriormente en este capítulo con los músculos mediales del muslo (ver Fig. 7.26H; Tabla 7.4) .). Sin embargo, funciona como rotador lateral del muslo (fig. 7.42D) y su inserción distal sólo es visible durante la disección de la región glútea (fig. 7.41B) o de la articulación de la cadera. Por eso se vuelve a mencionar en este contexto.

El vientre del obturador externo se encuentra profundamente en la parte proximal del muslo, y su tendón pasa por debajo del cuello del fémur y por debajo del cuadrado femoral, en el camino hacia su inserción en la fosa trocantérica del fémur (figs. 7.41B y 7.41). 7.42D). El obturador externo, junto con otros músculos cortos alrededor de la articulación de la cadera, estabiliza la cabeza del fémur en el acetábulo. Es más eficaz como rotador lateral del muslo cuando la articulación de la cadera está flexionada.

Región posterior del muslo

Los músculos posteriores del muslo y sus inserciones se ilustran en la Figura 7.43, y sus

LGRAWANY
Machine Translated by Google

Las fijaciones, la inervación y las acciones se describen en la tabla 7.7.

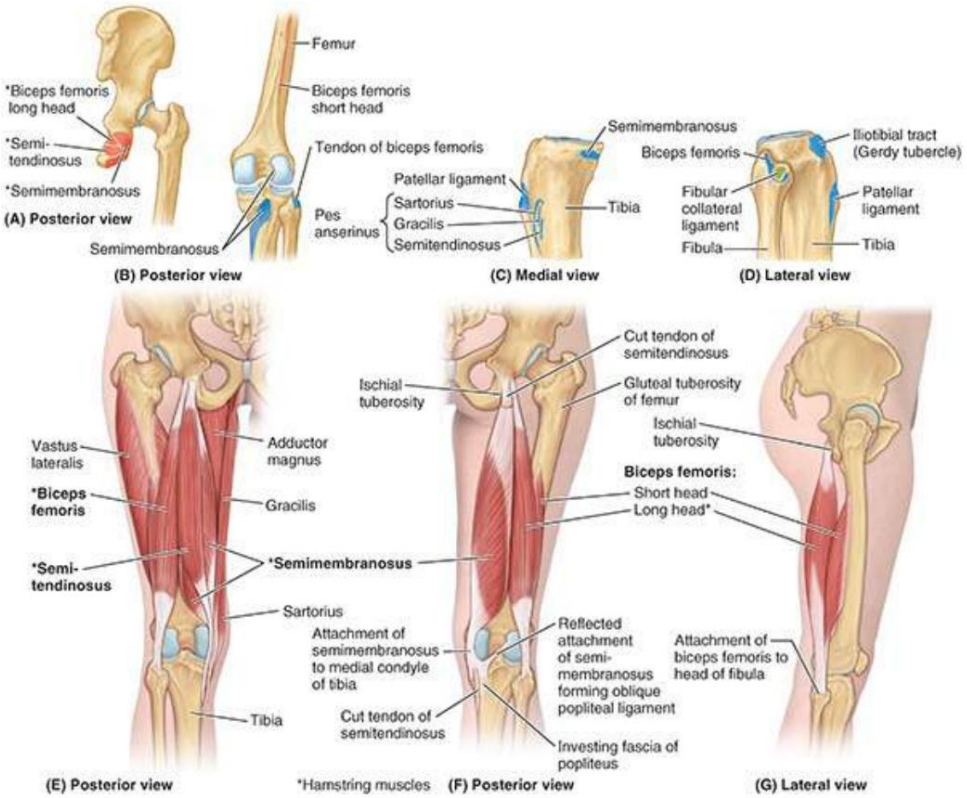

FIGURA 7.43. Músculos de la parte posterior del muslo. ANUNCIO. Archivos adjuntos. E. Músculos isquiotibiales. F. Semimembranoso y bíceps femoral. G. Bíceps femoral.

TABLA 7.7. MÚSCULOS DEL MUSLO POSTERIOR: EXTENSORES DE LA CADERA Y FLEXORES DE LA RODILLA

musculatura	Inserción proximal	Inserción distal	Inervación [b]	Acción principal [C]
semitendinoso	Tuberosidad isquiática	Parte superior de la superficie media de la tibia (como parte del pie anserinus)	división tibial de parte del nervio ciático de la tibia (L5, S1, S2)	Extender la articulación de la cadera; Flexione la articulación de la rodilla y rótela medialmente cuando esté flexionada. Cuando las articulaciones de la cadera y la rodilla están flexionadas (como al sentarse), estos músculos pueden extender el tronco. en la articulación de la cadera (levantarse).
semimembranoso		Parte posterior del cóndilo medial de la tibia. reflejado la unión forma el ligamento poplíteo oblicuo (al cóndilo femoral lateral).		
Bíceps femoral	Cabeza larga: tuberosidad isquiática Cabeza corta: línea áspera y línea supracondilar lateral del fémur	Lado lateral de la cabeza de fíbula. El tendón está dividido en este sitio por el ligamento colateral del peroné de la rodilla.	Cabeza larga: división tibial del ciático nervio (L5, S1, S2) Cabeza corta: común División peroné del nervio ciático (L5, S1, S2)	Flexiona la articulación de la rodilla y la rota lateralmente cuando está flexionada; la cabeza larga extiende la articulación de la cadera (p. ej., aceleración de la masa durante el primer paso de la marcha y al levantarse de la posición sentada).

Machine Translated by Google

aEn conjunto, estos tres músculos se conocen como isquiotibiales. bSe indica la

inervación segmentaria de la médula espinal (p. ej., "L5, S1, S2" significa que los nervios que irrigan el semitendinoso se derivan del quinto segmento lumbar y de los dos primeros segmentos sacros de la médula espinal). Los números en negrita (L5, S1) indican la inervación segmentaria principal. La lesión de uno o varios de los segmentos de la médula espinal enumerados o de las raíces nerviosas motoras que surgen de ellos provoca la parálisis de los músculos afectados.

cEn conjunto, los músculos se enumeran como extensores de la articulación de la cadera y flexores de la articulación de la rodilla, pero sus acciones son más complejas; consulte la sección "Postura y marcha" de este capítulo.

Tres de los cuatro músculos de la cara posterior del muslo son isquiotibiales. el tendón de la corva
Los músculos (figs. 7.43E-G y 7.44B) son (1) semitendinoso, (2) semimembranoso y (3) bíceps femoral (cabeza larga).
Los músculos isquiotibiales ("isquiotibiales" para abreviar) comparten las siguientes características comunes:

• Inserción proximal a la tuberosidad isquiática profunda hasta el glúteo mayor (fig. 7.43A, E–G) • Inserción distal a los huesos de la pierna (fig. 7.43B–G)

- Por lo tanto, abarcan y actúan sobre dos articulaciones, produciendo extensión en la articulación de la cadera y flexión en la articulación

de la rodilla. • Inervación por la división tibial del nervio ciático (fig. 7.44A)

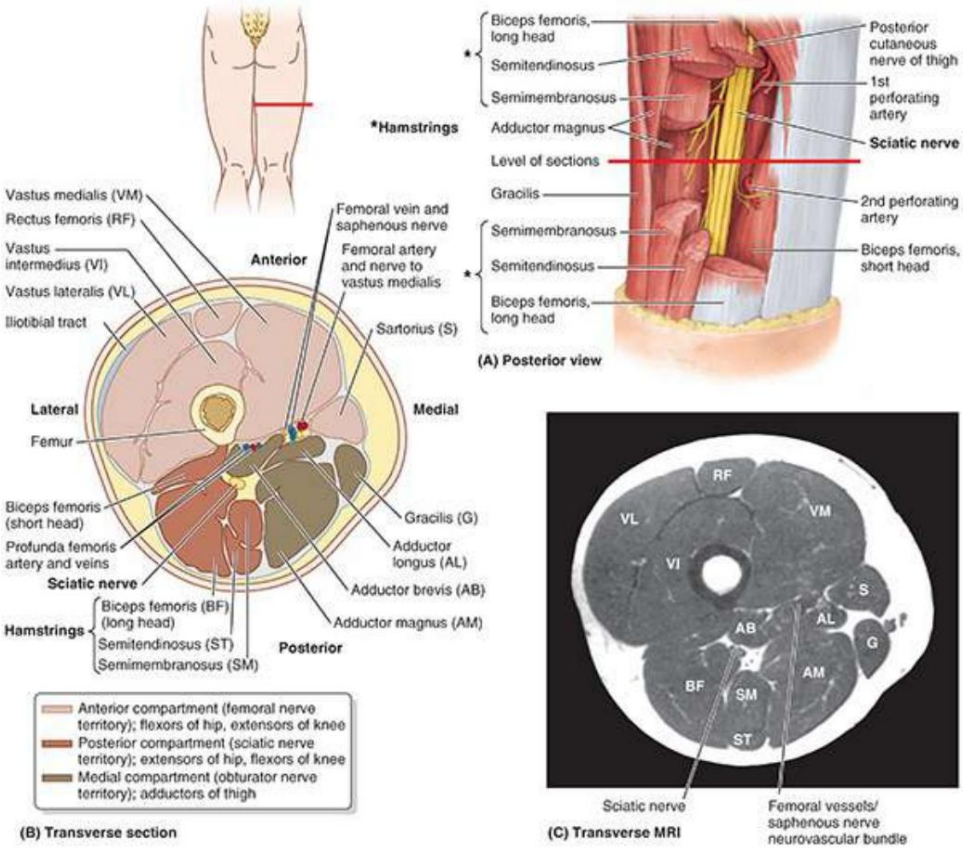

FIGURA 7.44. Músculos y compartimentos fasciales del muslo. A. Disección. Se extirpan segmentos de los músculos isquiotibiales para revelar el nervio ciático. Se indica el nivel de los tramos mostrados en las partes B y C. B. Sección transversal de la parte media del muslo, 10 a 15 cm por debajo del ligamento inguinal. Los tres compartimentos del muslo se muestran en diferentes tonos de color. Tenga en cuenta que cada uno tiene su propia inervación y grupo(s) funcional(es) de músculos. C.
Resonancia magnética transversal de muslo derecho correspondiente a la parte B.

LGRAWANY
Machine Translated by Google

La porción larga del bíceps femoral cumple todas estas condiciones, pero la porción corta del el bíceps, el cuarto músculo del compartimento posterior, no cumple con ninguno de ellos. La porción de los "isquiotibiales" del aductor mayor (compartimento medial) cumple tres de estas condiciones pero no abarca la articulación de la rodilla.

Los isquiotibiales recibieron su nombre porque es común atar los jamones (muslos de cerdo) para curar y/o fumar utilizando los tendones largos de estos músculos (fig. 7.43E, F). Esto también explica la expresión "desjarretar al enemigo" cortando estos tendones laterales y mediales de las rodillas.

Las dos acciones de los isquiotibiales no se pueden realizar al máximo al mismo tiempo. La flexión completa de la rodilla requiere tanto acortamiento de los isquiotibiales que no pueden proporcionar la contracción adicional que sería necesaria para la extensión completa simultánea del muslo.
De manera similar, la extensión total de la cadera acorta los isquiotibiales, por lo que no pueden contraerse más para actuar completamente sobre la rodilla. Cuando los muslos y las piernas están fijos, los isquiotibiales pueden ayudar a extender el tronco en la articulación de la cadera.

Los isquiotibiales están activos en la extensión del muslo en todas las situaciones excepto en la flexión completa de la rodilla, incluido el mantenimiento de la postura relajada de pie (de pie cómodamente). Una persona con los isquiotibiales paralizados tiende a caer hacia adelante porque los músculos del glúteo mayor no pueden mantener el tono muscular necesario para mantenerse erguido.

Los isquiotibiales son los extensores de la cadera que intervienen al caminar sobre terreno plano, cuando el glúteo mayor demuestra una actividad mínima. Sin embargo, en lugar de producir extensión de cadera o flexión de rodilla per se durante la marcha normal, los isquiotibiales demuestran mayor actividad cuando se contraen excéntricamente, resistiendo (desacelerando) la flexión de cadera y extensión de rodilla durante el balanceo terminal (entre la mitad del movimiento y el golpe del talón) (ver Fig. .7,23G; Tabla 7.2).

La longitud de los isquiotibiales varía, pero esto suele ser una cuestión de acondicionamiento. En algunas personas, no son lo suficientemente largos como para permitirles tocar los dedos de los pies cuando las rodillas están extendidas.
El ejercicio de estiramiento de rutina puede alargar estos músculos y tendones.

Para probar los isquiotibiales, la persona flexiona la pierna contra resistencia. Normalmente, estos músculos (especialmente sus tendones a cada lado de la fosa poplítea) deben sobresalir cuando doblan la rodilla (v. fig. 7.51C).

SEMITENDINOSO

El semitendinoso, como su nombre indica, es medio tendinoso (fig. 7.43E). Tiene un vientre fusiforme que generalmente está interrumpido por una intersección tendinosa y un tendón largo en forma de cordón que comienza aproximadamente a dos tercios del muslo. Distalmente, el tendón se inserta en la superficie medial de la parte superior de la tibia como parte de la formación del pie anserino junto con las inserciones tendinosas del sartorio y el grácil (fig. 7.43C; véase la figura 7.27).

SEMIMEMBRANOSO

El semimembranoso es un músculo ancho que también recibe su nombre debido a la forma membranosa aplanada de su inserción proximal a la tuberosidad isquiática (fig. 7.43E, F; tabla 7.7).
El tendón del semimembranoso se forma alrededor de la mitad del muslo y desciende hasta la

Machine Translated by Google

Parte posterior del cóndilo medial de la tibia.

El tendón semimembranoso se divide distalmente en tres partes: (1) una inserción directa en la cara posterior del cóndilo tibial medial, (2) una parte que se fusiona con la fascia poplítea y (3) una parte reflejada que refuerza la parte intercondilar de la cápsula articular de la rodilla como ligamento poplíteo oblicuo (fig. 7.43F; véase la figura 7.90B).

Cuando la rodilla se flexiona a 90°, los tendones de los isquiotibiales mediales o músculos “semi” (semitendinosos y semimembranosos) pasan al lado medial de la tibia. En esta posición, la contracción de los isquiotibiales mediales (y de los sinérgicos, incluidos el grácil, el sartorio y el poplíteo) produce una cantidad limitada (alrededor de 10°) de rotación medial de la tibia en la rodilla. Los dos isquiotibiales mediales no son tan activos como el isquiotibial lateral, el bíceps femoral, que es el “caballo de batalla” de la extensión de la cadera (Hamill et al., 2022).

BÍCEPS FEMORAL

El bíceps femoral fusiforme, como su nombre indica, tiene dos cabezas: una larga y otra corta (fig. 7.43E-G). En la parte inferior del muslo, la cabeza larga se vuelve tendinosa y se une a la cabeza corta. El tendón común redondeado de estas cabezas se une a la cabeza del peroné y se puede ver y sentir fácilmente cuando pasa por la rodilla, especialmente cuando la rodilla está flexionada contra resistencia.

La cabeza larga del bíceps femoral cruza y proporciona protección al nervio ciático después de que desciende desde la región glútea hasta la cara posterior del muslo (figs. 7.41A y 7.44A-C). Cuando el nervio ciático se divide en sus ramas terminales, la rama lateral (nervio peroneo común) continúa esta relación, discurriendo con el tendón del bíceps.

La cabeza corta del bíceps femoral surge del labio lateral del tercio inferior de la línea áspera y de la cresta supracondílea del fémur (fig. 7.43B, G). Mientras que los isquiotibiales tienen una inervación común procedente de la división tibial del nervio ciático, la cabeza corta del bíceps está inervada por la división peroné (tabla 7.7). Debido a que cada una de las dos cabezas del bíceps femoral tiene una inervación diferente, una herida en la parte posterior del muslo con lesión nerviosa puede paralizar una cabeza y no la otra.

Cuando la rodilla se flexiona a 90°, los tendones del tendón de la corva lateral (bíceps), así como el tracto iliotibial, pasan al lado lateral de la tibia. En esta posición, la contracción del bíceps y el tensor de la fascia lata produce una rotación lateral de aproximadamente 40° de la tibia a la altura de la rodilla. La rotación de la rodilla flexionada es especialmente importante en el esquí en la nieve.

Estructuras neurovasculares de las regiones glútea y posterior del muslo

Varios nervios importantes surgen del plexo sacro e irrigan la región glútea (p. ej., los nervios glúteos superior e inferior) o pasan a través de ella para irrigar el perineo y el muslo (p. ej., los nervios pudendo y ciático). respectivamente). La figura 7.45 representa los nervios de la región glútea y la parte posterior del muslo, y la tabla 7.8 describe su origen, curso y distribución.

Machine Translated by Google

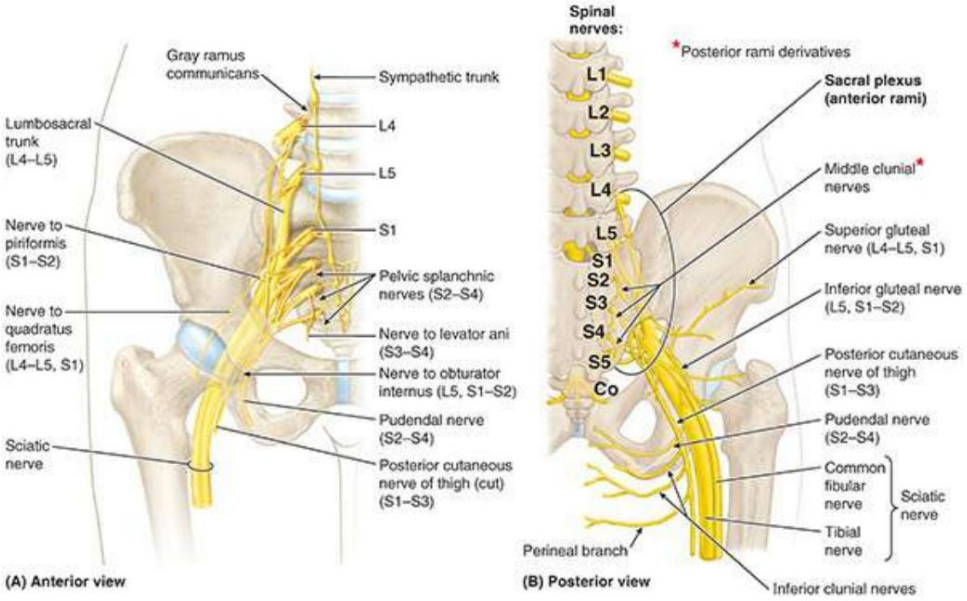

FIGURA 7.45. Nervios de las regiones glútea y posterior del muslo.

TABLA 7.8. NERVIOS DE LAS REGIONES GLÚTEA Y POSTERIOR DEL MUSLO

Nervio	Origen	Curso	Distribución
clunial			
Superior	Como ramas cutáneas laterales de las ramas posteriores de los nervios espinales L1-L3.	Pasa en dirección inferolateral a través de la cresta ilíaca.	Suministra la piel de la parte superior de las nalgas como hasta el tubérculo de la cresta ilíaca
Medio	Como ramas cutáneas laterales de las ramas posteriores de los nervios espinales S1-S3.	Sale por los agujeros sacros posteriores y pasa lateralmente a la región glútea.	Suministra piel sobre el sacro y el área adyacente de las nalgas.
Inferior	Nervio cutáneo posterior del muslo (ramos anteriores del Nervios espinales S2-S3)	Emerge del borde inferior del glúteo mayor y asciende superficialmente a él.	Irriga la piel de la mitad inferior de las nalgas hasta el trocánter mayor.
Ciático	Plexo sacro (divisiones anterior y posterior de las ramas anteriores de L4-S3 nervios espinales)	Entra en la región glútea a través del agujero ciático mayor, inferior al piriforme y profundo al glúteo mayor; desciende en la parte posterior del muslo hasta el bíceps femoral; Se bifurca en los nervios tibial y peroneo común en el vértice de la fosa poplítea.	No inerva músculos en la región de los glúteos; inerva todos los músculos del compartimento posterior del muslo (la división tibial inerva todo excepto la cabeza corta del bíceps, que es inervada por la división común del peroné)
Posterior nervio cutáneo del muslo	Plexo sacro (divisiones anterior y posterior de las ramas anteriores de S1-S3 nervios espinales)	Entra en la región de los glúteos a través del agujero ciático mayor, inferior al piriforme y profundo al glúteo mayor, emergiendo del borde inferior de este último; desciende en la parte posterior del muslo hasta la fascia lata	Irriga la piel de la mitad inferior de las nalgas (a través de los nervios cluniales inferiores), la piel de la parte posterior del muslo y la fosa poplítea, y la piel del periné lateral y la parte medial superior del muslo (a través de su rama perineal).
glúteo superior	Plexo sacro (divisiones posteriores de las ramas anteriores de los nervios espinales L4-S1)	Entra en la región glútea a través del agujero ciático mayor, superior al piriforme; cursos laterales entre	Inerva los músculos glúteo medio, glúteo menor y tensor de la fascia lata.

Machine Translated by Google

		glúteo medio y el más pequeño hasta el tensor de la fascia lata	
glúteo inferior	Plexo sacro (divisiones posteriores de las ramas anteriores de los nervios espinales L5-S2)	Entra en la región glútea a través del agujero ciático mayor, inferior al piriforme y profundo a la parte inferior del glúteo mayor, dividiéndose en varias ramas.	Inerva el glúteo mayor
Nervio para el cuadrado del muslo	Plexo sacro (divisiones anteriores de las ramas anteriores de los nervios espinales L4-S1)	Entra en la región glútea a través del agujero ciático mayor, inferior al piriforme, profundo (anterior) al ciático. nervio	Inerva la articulación de la cadera, la parte inferior de la pantorrilla y el cuadrado femoral.
pudendo	Plexo sacro (divisiones anteriores de las ramas anteriores de los nervios espinales S2-S4)	Sale de la pelvis a través del agujero ciático mayor, inferior al piriforme; desciende por detrás del ligamento sacroespinoso; Entra en el perineo a través del agujero ciático menor.	No inerva estructuras en la región glútea ni en la parte posterior del muslo (nervio principal al perineo)
Nervio para obturador interno	Plexo sacro (divisiones anteriores de las ramas anteriores de los nervios espinales L5-S2)	Sale de la pelvis a través del agujero ciático mayor, inferior al piriforme; desciende por detrás del ligamento sacroespinoso; Entra en el perineo a través del agujero ciático menor.	Suministra el gemelo superior y el tapón interno.

NERVIOS CLUNIALES

La piel de la región de los glúteos está ricamente inervada por los nervios cluniales superiores, medios e inferiores (L. clunes, nalgas). Estos nervios superficiales irrigan la piel sobre la cresta ilíaca, entre las espinas ilíacas posterosuperiores y sobre los tubérculos ilíacos. En consecuencia, estos nervios son vulnerables a sufrir lesiones cuando se extrae hueso del ilion para injertar.

NERVIOS GLUTEOS PROFUNDOS

Los nervios glúteos profundos son los nervios glúteos superior e inferior, el nervio ciático, el nervio del cuadrado femoral, el nervio cutáneo posterior del muslo, el nervio del obturador interno y el nervio pudendo (figs. 7.41A y 7.45; tabla 7.8). Todos estos nervios son ramas del plexo sacro y salen de la pelvis a través del agujero ciático mayor. Excepto el nervio glúteo superior, todos emergen por debajo del piriforme.

Nervio Glúteo Superior. El nervio glúteo superior discurre lateralmente entre el glúteo medio y menor con la rama profunda de la arteria glútea superior. Se divide en una rama superior que inerva el glúteo medio y una rama inferior que continúa pasando entre el glúteo medio y el glúteo menor para inervar ambos músculos y el tensor de la fascia lata.

Consulte el cuadro clínico “Lesión del nervio glúteo superior” en este capítulo.

Nervio glúteo inferior. El nervio glúteo inferior sale de la pelvis a través del agujero ciático mayor, inferior al piriforme y superficial al nervio ciático, acompañado de múltiples ramas de la arteria y vena glútea inferior. El nervio glúteo inferior también se divide en varias ramas, que proporcionan inervación motora al glúteo mayor suprayacente.

Nervio ciático. El nervio ciático es el nervio más grande del cuerpo y es la continuación del

LGRAWANY
Machine Translated by Google

Parte principal del plexo sacro. Las ramas (ramos) convergen en el borde inferior del piriforme para formar el nervio ciático, una banda gruesa y aplanada de aproximadamente 2 cm de ancho. El nervio ciático es la estructura más lateral que emerge a través del agujero ciático mayor inferior al piriforme.

Mediales al nervio ciático se encuentran el nervio y los vasos glúteos inferiores, los vasos pudendos internos y el nervio pudendo. El nervio ciático discurre en dirección inferolateral al amparo del glúteo mayor, a medio camino entre el trocánter mayor y la tuberosidad isquiática. El nervio descansa sobre el isquion y luego pasa por detrás de los músculos obturador interno, cuadrado femoral y aductor mayor. El nervio ciático es tan grande que recibe una rama con nombre de la arteria glútea inferior, la arteria que va al nervio ciático.

El nervio ciático no inerva estructuras en la región de los glúteos. Irriga la parte posterior del muslo. músculos, todos los músculos de las piernas y los pies, y la piel de la mayor parte de las piernas y los pies. También suministra ramas articulares a todas las articulaciones del miembro inferior. El nervio ciático consta en realidad de dos nervios, el nervio tibial, derivado de las divisiones anteriores (preaxiales) de las ramas anteriores, y el nervio peroneo común, derivado de las divisiones posteriores (postaxiales) de las ramas anteriores, que están unidos de forma laxa en el mismo vaina de tejido conectivo (figs. 7.45 y 7.46A).

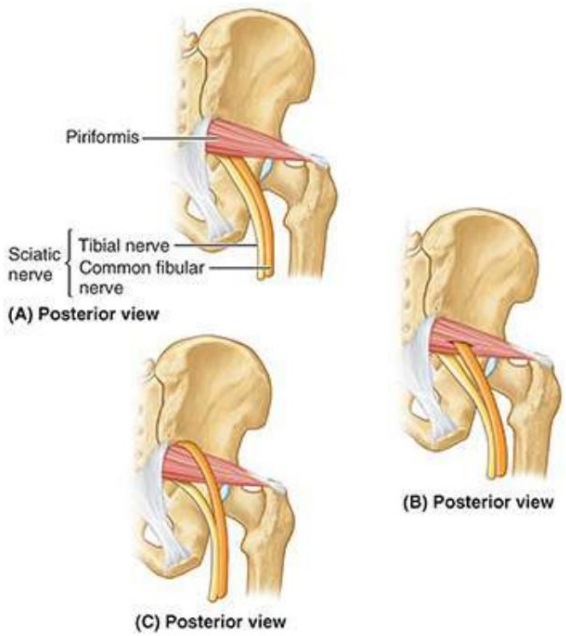

FIGURA 7.46. Relación del nervio ciático con el piriforme. A. Inferior al piriforme. El nervio ciático suele emerger del agujero ciático mayor, inferior al piriforme. B. División del peroné común que perfora el piriforme. En el 12,2% de 640 extremidades estudiadas por el Dr. JCB Grant, el nervio ciático se dividió antes de salir por el agujero ciático mayor; la división del peroné común (amarilla) pasaba a través del piriforme. C. División del peroné común superior al piriforme. En el 0,5% de los casos, la división del peroné común pasó por encima del músculo, donde es especialmente vulnerable a lesiones durante las inyecciones intraglúteas.

Los nervios tibial y peroneo común suelen separarse en la parte distal del muslo (fig. 7.45B); sin embargo, en aproximadamente el 12% de las personas, los nervios se separan cuando salen de la pelvis (Fig. 7.46A). En estos casos, el nervio tibial pasa por debajo del piriforme y el nervio peroneo común perfora este músculo o pasa por encima de él (fig. 7.46B, C).

Machine Translated by Google

Nervio del cuadrado femoral. El nervio del cuadrado femoral sale de la pelvis por delante del nervio ciático y del obturador interno y pasa sobre la superficie posterior de la articulación de la cadera (fig. 7.45). Proporciona una rama articular a esta articulación e inerva los músculos gemelo inferior y cuadrado femoral.

Nervio cutáneo posterior del muslo. El nervio cutáneo posterior del muslo suministra más piel que cualquier otro nervio cutáneo (fig. 7.45; véase la figura 7.19; tabla 7.1). Sus fibras de las divisiones anteriores de S2 y S3 irrigan la piel del perineo a través de su rama perineal. Algunas de las fibras de las divisiones posteriores de las ramas anteriores de S1 y S2 irrigan la piel de la parte inferior de las nalgas (a través de los nervios cluniales inferiores). Otras fibras continúan inferiormente en ramas que irrigan la piel de la parte posterior del muslo y la parte proximal de la pierna. A diferencia de la mayoría de los nervios que llevan el nombre cutáneo, la parte principal de este nervio se encuentra profundamente en la fascia profunda (fascia lata), y solo sus ramas terminales penetran el tejido subcutáneo para distribuirse a la piel.

Nervio pudendo. El nervio pudendo es la estructura más medial para salir de la pelvis a través de el agujero ciático mayor. Desciende por debajo del piriforme, posterolateral al ligamento sacroespinoso y entra al perineo a través del agujero ciático menor para irrigar las estructuras de esta región. El nervio pudendo no inerva estructuras en la región glútea ni en la parte posterior del muslo y se analiza en detalle en el Capítulo 6, Pelvis y periné.

Nervio al obturador interno. El nervio del obturador interno surge de la parte anterior. divisiones de las ramas anteriores de los nervios L5-S2 y es paralelo al trayecto del nervio pudendo (fig. 7.45A). A medida que pasa alrededor de la base de la espina isquiática, el nervio inerva el gemelo superior. Después de ingresar al perineo a través del agujero ciático menor, el nervio inerva el músculo obturador interno.

ARTERIAS DE LAS REGIONES GLÚTEA Y POSTERIOR DEL MUSLO

Las arterias de la región glútea surgen, directa o indirectamente, de las arterias ilíacas internas, pero los patrones de origen de las arterias son variables (figs. 7.41A y 7.47; tabla 7.9). Las principales ramas de la arteria ilíaca interna que irrigan o atraviesan la región glútea son (1) la arteria glútea superior, (2) la arteria glútea inferior y (3) la arteria pudenda interna. El compartimento posterior del muslo no tiene una arteria principal exclusiva del compartimento; Recibe sangre de múltiples fuentes: arteria glútea inferior, arteria circunfleja femoral medial, perforante y poplítea.

LGRAWANY
Machine Translated by Google

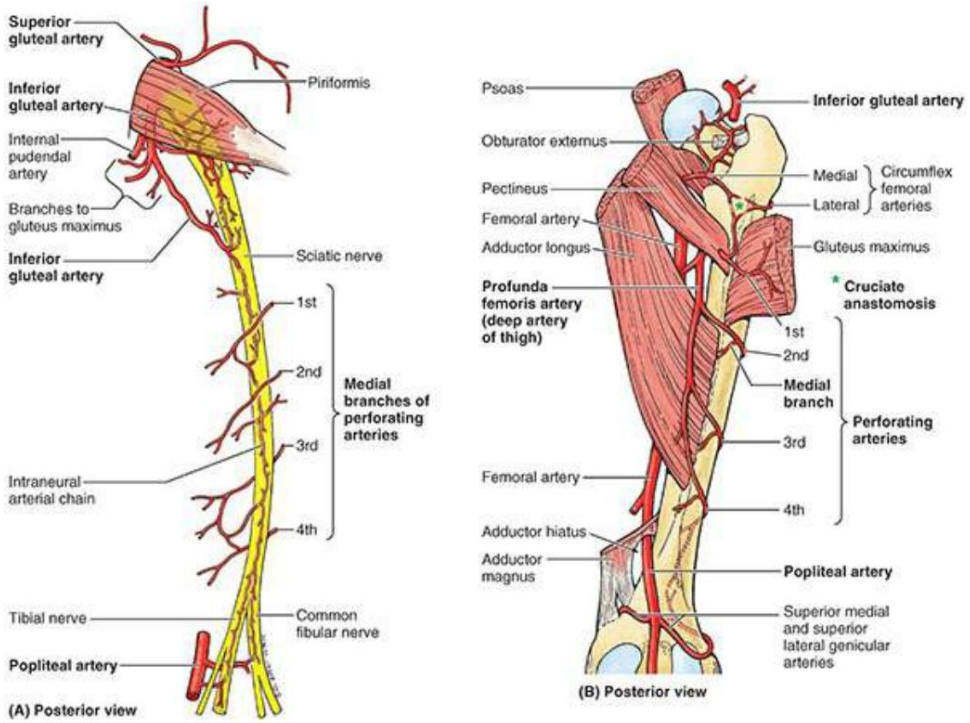

FIGURA 7.47. Arterias de las regiones glútea y posterior del muslo.

TABLA 7.9. ARTERIAS DE LAS REGIONES GLÚTEA Y POSTERIOR DEL MUSLO

Artería [a]	Curso	Distribución
Glúteo superior	Entra en la región glútea a través del agujero ciático mayor, superior al piriforme; se divide en ramas superficiales y profundas; anastomosis con las arterias glútea inferior y femoral circunfleja medial (no se muestran en la figura 7.47)	Rama superficial: inerva el glúteo mayor. Rama profunda: corre entre el glúteo medio y menor y los inerva y el tensor de la fascia lata.
glúteo inferior	Entra en la región glútea a través del agujero ciático mayor, inferior al piriforme; desciende por el lado medial del nervio ciático (no se muestra en la figura 7.47); Se anastomosis con la arteria glútea superior y participa en la anastomosis cruzada del muslo, involucrando la primera arteria perforante de la femoral profunda y las arterias circunflejas medial y lateral.	Inerva el glúteo mayor, el obturador interno, el cuadrado femoral y las partes superiores de los isquiotibiales.
Interno pudendo	Entra en la región de los glúteos a través del agujero ciático mayor; desciende por detrás de la espina isquiática; Entra en el perineo a través del agujero ciático menor.	Inerva los genitales externos y los músculos de la región perineal; no irriga la región de los glúteos
Perforador	Entra en el compartimento posterior perforando la porción aponeurótica de la inserción del aductor mayor y el tabique intermuscular medial; Después de proporcionar ramas musculares a los isquiotibiales, continúa hacia el compartimento anterior perforando el tabique intermuscular lateral.	Inerva la mayoría (porciones centrales) de los músculos isquiotibiales y luego continúa inervando el vasto lateral en el compartimento anterior.

aTodas estas arterias surgen de la arteria ilíaca interna (consulte la figura 7.32A para una vista anterior).

Arteria Glútea Superior. La arteria glútea superior es la rama más grande de la arteria ilíaca interna y pasa posteriormente entre el tronco lumbosacro y el nervio S1. esta arteria

Machine Translated by Google

Sale de la pelvis a través del agujero ciático mayor, superior al piriforme, y se divide inmediatamente en ramas superficial y profunda. La rama superficial inerva el glúteo mayor y la piel sobre la inserción proximal de este músculo. La rama profunda inerva el glúteo medio, el glúteo menor y el tensor de la fascia lata. La arteria glútea superior se anastomosa con las arterias glútea inferior y femoral circunfleja medial.

Arteria glútea inferior. La arteria glútea inferior surge de la arteria ilíaca interna y pasa posteriormente a través de la fascia pélvica parietal, entre los nervios S1 y S2 (o S2 y S3). La arteria glútea inferior sale de la pelvis a través del agujero ciático mayor, por debajo del piriforme. Entra en la región de los glúteos profundo hasta el glúteo mayor y desciende medial al nervio ciático.

La arteria glútea inferior irriga el glúteo mayor, el obturador interno, el cuadrado femoral y las partes superiores de los isquiotibiales. Se anastomosis con la arteria glútea superior y frecuentemente, aunque no siempre, participa en la anastomosis cruzada del muslo, involucrando las primeras arterias perforantes de la arteria femoral profunda y las arterias femorales circunflejas medial y lateral (tabla 7.5). Todos estos vasos participan en el suministro de estructuras de la parte posterior proximal del muslo.

Antes del nacimiento, la arteria glútea inferior es la arteria principal del compartimento posterior, atraviesa su longitud y se continúa con la arteria poplítea. Sin embargo, esta parte de la arteria disminuye y persiste posnatalmente como arteria del nervio ciático.

Arteria pudenda interna. La arteria pudenda interna surge de la arteria ilíaca interna. y se encuentra anterior a la arteria glútea inferior. Su curso es paralelo al del nervio pudendo, entrando en la región glútea a través del agujero ciático mayor inferior al piriforme (Fig. 7.47A). La arteria pudenda interna sale de la región glútea inmediatamente cruzando la columna isquiática/ligamento sacroespinoso y entra al perineo a través del agujero ciático menor. Al igual que el nervio pudendo, inerva la piel, los genitales externos y los músculos de la región perineal. No irriga ninguna estructura en la región glútea ni en la parte posterior del muslo.

Arterias Perforantes. Generalmente hay cuatro arterias perforantes de la arteria femoral profunda, tres de las cuales surgen en el compartimento anterior y la cuarta es la rama terminal de la propia arteria femoral profunda (fig. 7.47A, B; tabla 7.9). Las arterias perforantes son vasos de gran tamaño, inusuales en las extremidades por su trayecto transversal e intercompartimental.

Los cirujanos que operan en el compartimento posterior tienen cuidado de identificarlos para evitar lesiones inadvertidas. Perforan la porción aponeurótica de la inserción distal del aductor mayor para ingresar al compartimento posterior. Dentro del compartimento posterior, típicamente dan lugar a ramas musculares de los isquiotibiales y ramas anastomóticas que ascienden o descienden para unirse con las que surgen superior o inferiormente de las otras arterias perforantes o de la arteria glútea inferior y poplítea.

De este modo, se extiende una cadena arterial anastomótica continua desde la región glútea hasta la poplítea, lo que da lugar a ramas adicionales hacia los músculos y el nervio ciático (fig. 7.47A). Después de desprender sus ramas del compartimiento posterior, las arterias perforantes perforan el tabique intermuscular lateral para ingresar al compartimiento anterior, donde irrigan el músculo vasto lateral.

LGRAWANY
Machine Translated by Google

VENAS DE LAS REGIONES GLÚTEA Y POSTERIOR DEL MUSLO

Las venas glúteas son afluentes de las venas ilíacas internas que drenan sangre de la región de los glúteos. Las venas glúteas superior e inferior acompañan a las arterias correspondientes a través del agujero ciático mayor, superior e inferior al piriforme, respectivamente (fig. 7.48A).
Se comunican con afluentes de la vena femoral, proporcionando así rutas alternativas para el retorno de la sangre desde la extremidad inferior (p. ej., si la vena femoral está ocluida o debe ligarse).

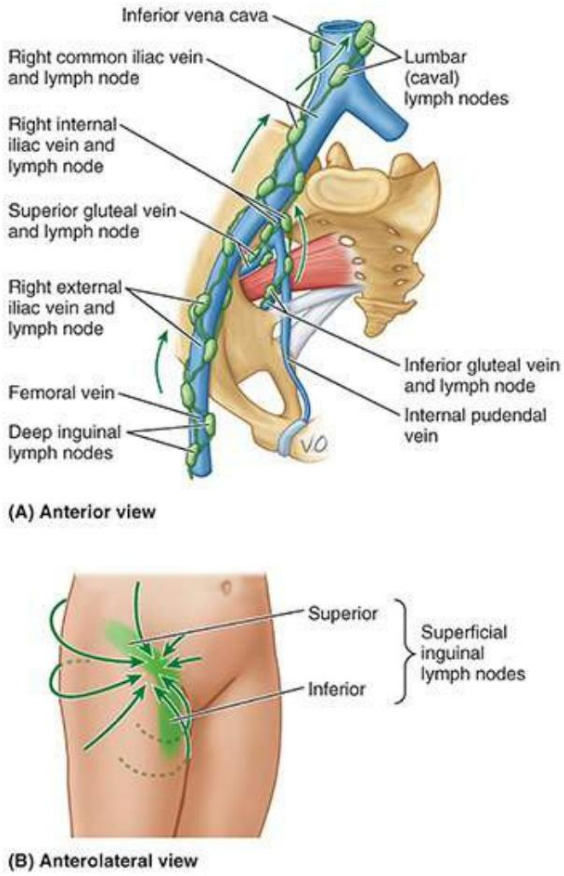

FIGURA 7.48. Drenaje linfático de las regiones de glúteos y muslos. A. Drenaje linfático profundo. La linfa de los tejidos profundos de la región de los glúteos ingresa a la pelvis a lo largo de las venas de los glúteos y drena hacia los ganglios linfáticos de los glúteos superiores e inferiores; de ellos pasa a los ganglios linfáticos ilíacos y lumbares laterales (cavos/aórticos). B. Drenaje linfático superficial.
La linfa de los tejidos superficiales de la región glútea pasa inicialmente a los ganglios inguinales superficiales, que también reciben linfa del muslo. La linfa de todos los ganglios inguinales superficiales pasa a través de vasos linfáticos eferentes a los ganglios linfáticos ilíacos externos y comunes, y lumbares (cavos/aórticos) derechos e izquierdos, drenando a través de los troncos linfáticos lumbares a la cisterna del quilo y al conducto torácico.

Las venas pudendos internas acompañan a las arterias pudendos internas y se unen para formar una única vena que ingresa a la vena ilíaca interna. Estas venas drenan sangre de los genitales externos o pudendo (L. pudere, avergonzado). Las venas perforantes acompañan a las arterias del mismo nombre para drenar la sangre del compartimento posterior del muslo hacia la vena femoral profunda. Las venas perforantes, al igual que las arterias, suelen comunicarse inferiormente con la vena poplítea y superiormente con la vena glútea inferior.

Machine Translated by Google

DRENAJE LINFÁTICO DE LAS REGIONES GLÚTEA Y DEL MUSLO

La linfa de los tejidos profundos de las nalgas sigue los vasos glúteos hasta los ganglios linfáticos glúteos superiores e inferiores, y desde ellos hasta los ganglios linfáticos ilíacos interno, externo y común (fig. 7.48A) y desde ellos hasta el ganglio lumbar lateral (aórtico). /caval) ganglios linfáticos.

La linfa de los tejidos superficiales de la región glútea ingresa a la linfa inguinal superficial. ganglios, que también reciben linfa del muslo (fig. 7.48A, B). Todos los ganglios inguinales superficiales envían vasos linfáticos eferentes a los ganglios linfáticos ilíacos externos.

En términos del suministro vascular de la extremidad inferior en su conjunto, la mayor parte de la sangre arterial que llega a la extremidad y la mayor parte de la sangre venosa y la linfa que sale de ella pasan a lo largo de la cara anteromedial más protegida de la extremidad.

Los músculos flexores generalmente están mejor protegidos que los músculos extensores, ya que estos últimos están expuestos y, por lo tanto, son vulnerables en la posición flexionada y defensiva (fetal) (columna vertebral y extremidades flexionadas).

Anatomía de la superficie de las regiones glútea y posterior del muslo

La piel de la región de los glúteos suele ser gruesa y áspera, especialmente en los hombres, mientras que la piel del muslo es relativamente delgada y está poco adherida al tejido subcutáneo subyacente. Una línea que une los puntos más altos de las crestas ilíacas (fig. 7.49A) cruza el disco intervertebral (IV) L4-L5 y es un punto de referencia útil cuando se realiza una punción de la columna lumbar (consulte el Capítulo 2, Atrás), indicando la mitad de la cresta ilíaca. la cisterna lumbar.

LGRAWANY
Machine Translated by Google

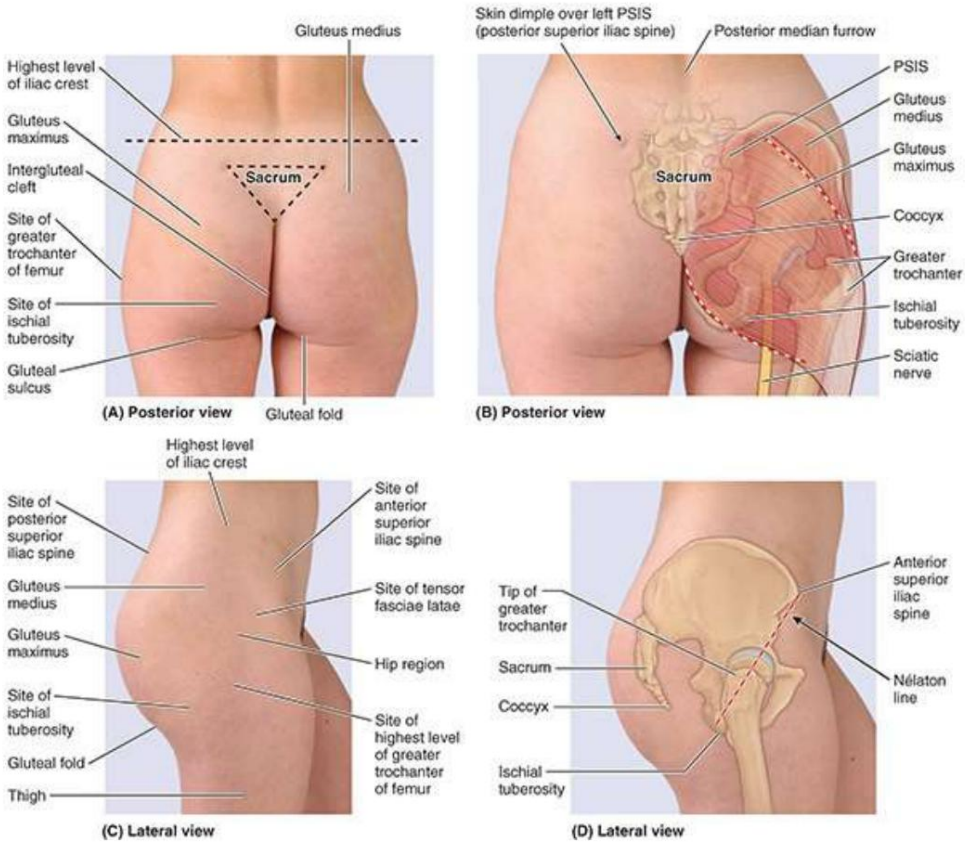

FIGURA 7.49. Anatomía superficial de la región glútea.

La hendidura interglútea, que comienza por debajo del vértice del sacro, es el surco profundo entre las nalgas. Se extiende hasta el segmento S3 o S4. El cóccix es palpable en la parte superior de la hendidura interglútea.

Las espinas ilíacas posterosuperiores (PSIS) se encuentran en los extremos posteriores de la ilíaca. crestas y puede ser difícil de palpar; sin embargo, su posición siempre puede localizarse en la parte inferior de los hoyuelos cutáneos permanentes, aproximadamente a 3,75 cm de la línea media (fig. 7.49B). Una línea que une estos hoyuelos, a menudo más visible en las mujeres que en los hombres, pasa a través de la apófisis espinosa S2, indicando el nivel del límite inferior del saco dural (véanse las figuras 2.41 y B2.25), la mitad del sacro. articulaciones ilíacas y la bifurcación de las arterias ilíacas comunes (v . fig. 7.15A).

Se puede observar la ubicación de sólo dos de los músculos de los glúteos. Se puede sentir que el glúteo mayor que cubre la mayoría de las estructuras de la región de los glúteos se contrae al enderezarse después de agacharse. El borde inferior de este gran músculo se encuentra justo por encima del pliegue glúteo, que contiene una cantidad variable de grasa subcutánea (fig. 7.49A, C). El pliegue de los glúteos desaparece cuando se flexiona la articulación de la cadera. El grado de prominencia del pliegue glúteo cambia en ciertas condiciones anormales, como la atrofia del glúteo mayor. Una línea imaginaria trazada desde el cóccix hasta la tuberosidad isquiática indica el borde inferior del glúteo mayor (Fig. 7.49B). Otra línea trazada desde el PSIS hasta un punto ligeramente superior al trocánter mayor indica el borde superior de este músculo.

El surco glúteo, el pliegue de la piel inferior al pliegue glúteo, delimita las nalgas desde el cara posterior del muslo (fig. 7.49A, B). Cuando el muslo está extendido como en las figuras, el

Machine Translated by Google

la tuberosidad isquiática está cubierta por la parte inferior del glúteo mayor; sin embargo, la tuberosidad es fácil de palpar cuando el muslo está flexionado porque el glúteo mayor se desliza hacia arriba fuera de la tuberosidad, que luego es subcutánea. Sienta la tuberosidad isquiática mientras se inclina para sentarse.

La parte superior del glúteo medio puede palparse entre la parte superior del glúteo mayor y la cresta ilíaca (figs. 7.49B y 7.50A, B). El glúteo medio de una nalga se puede sentir cuando todo el peso del cuerpo se desplaza hacia la extremidad ipsilateral (la del mismo lado).

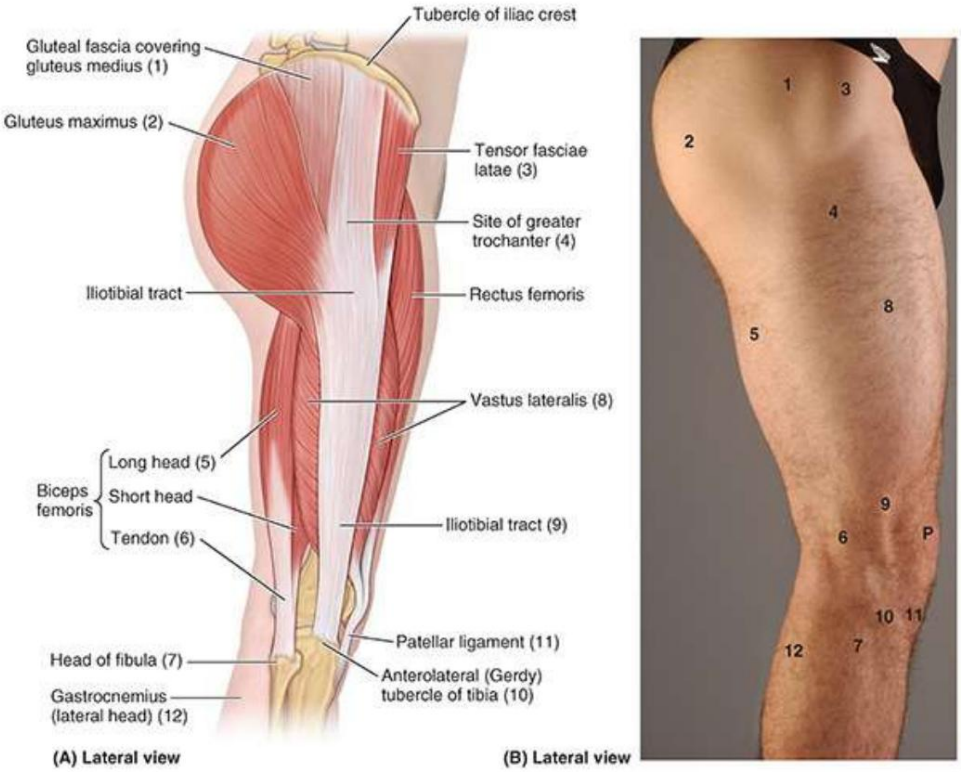

FIGURA 7.50. Anatomía superficial de la región de la cadera y lateral del muslo. P, rótula.

El trocánter mayor, el punto óseo más lateral de la región glútea, puede palparse en la cara lateral de la cadera, especialmente en su parte inferior (fig. 7.49A-C). Es más fácil palpar cuando abduce pasivamente el miembro inferior para relajar el glúteo medio y menor. La parte superior del trocánter mayor se encuentra aproximadamente a un palmo por debajo del tubérculo de la cresta ilíaca (fig. 7.50).

La prominencia del trocánter aumenta cuando una cadera dislocada provoca atrofia de los músculos de los glúteos y desplazamiento del trocánter. Una línea trazada sobre la región lateral de la cadera desde la EIAS hasta la tuberosidad isquiática (línea de Nélaton) normalmente pasa por encima o cerca de la parte superior del trocánter mayor (fig. 7.49D). El trocánter se puede sentir por encima de esta línea en una persona con una cadera dislocada o un cuello femoral fracturado. El trocánter menor es palpable con dificultad desde la cara posterior cuando el muslo está extendido y rotado medialmente.

La marca superficial del borde superior del piriforme está indicada por una línea que une el hoyuelo en la piel formado por la espina ilíaca posterosuperior hasta el borde superior de la espina mayor

LGRAWANY
Machine Translated by Google

trocánter del fémur (fig. 7.51A).

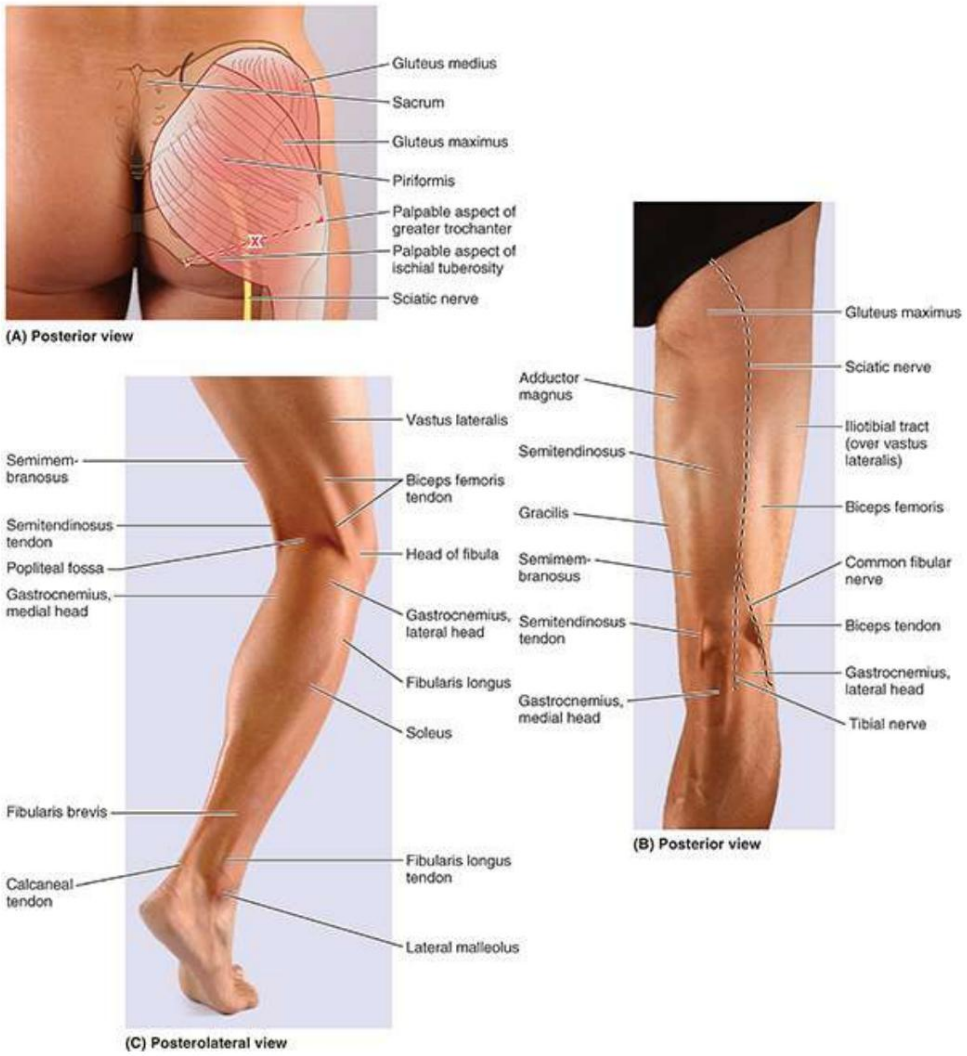

FIGURA 7.51. Anatomía superficial de la región glútea y parte posterior del muslo. A. Proyección superficial del nervio piriforme y ciático. B. Músculos isquiotibiales. Las articulaciones de la cadera y la rodilla se extienden con los músculos tensos activamente después del ejercicio para proporcionar definición muscular. C. Fosa poplítea y pierna. El peso lo soporta la extremidad derecha mientras la cadera, la rodilla y las articulaciones metatarsofalángicas están en posición de flexión.

El nervio ciático, la estructura más importante inferior al piriforme, está representado por una línea que se extiende desde un punto medio entre el trocánter mayor y la tuberosidad isquiática (Fig. 7.51A) hasta la mitad de la cara posterior del muslo (Fig. 7.51B). El nivel de bifurcación del nervio ciático en los nervios tibial y peroneo común varía. La separación suele producirse entre el tercio medio e inferior del muslo. Con menos frecuencia, la división del nervio ciático se produce cuando pasa a través del agujero ciático mayor (fig. 7.46C). El nervio ciático se estira cuando se flexiona el muslo y se extiende la rodilla, y se relaja cuando se extiende el muslo y se flexiona la rodilla.

El nervio tibial divide la fosa poplítea. El nervio peroneo común sigue al tendón de el bíceps femoral.

Machine Translated by Google

Los isquiotibiales pueden palparse como un grupo a medida que surgen de la tuberosidad isquiática y se extienden a lo largo de las caras lateral y posterior del muslo (fig. 7.51B, C). El tracto iliotibial, la banda fibrosa que refuerza lateralmente la fascia lata, se puede observar en la cara lateral del muslo a su paso hacia el cóndilo tibial lateral (fig. 7.50A, B).

Mientras está sentado con el miembro inferior extendido, levante el talón del suelo y sienta el borde anterior del tracto iliotibial pasando un dedo por detrás del borde lateral de la rótula. Obsérvese que el tracto iliotibial es prominente y tenso cuando se levanta el talón y no se distingue cuando se baja.

Los tendones de los isquiotibiales pueden observarse y palparse en los bordes de la fosa poplítea, la depresión entre los tendones en la parte posterior de la rodilla flexionada (fig. 7.51B, C). El tendón del bíceps femoral se encuentra en el lado lateral de la fosa. El tendón más lateral en el lado medial cuando la rodilla está flexionada contra resistencia es el tendón semimembranoso.

Mientras está sentado en una silla con la rodilla flexionada, presione el talón contra la pata de la silla y Sienta el tendón del bíceps femoral lateralmente y tráigalo hasta la cabeza del peroné. También sienta el tendón semitendinoso medial, estrecho y más prominente, que se separa del tendón semimembranoso que se inserta en la parte superomedial de la tibia.

Consulte el cuadro clínico "Lesiones de los isquiotibiales" a continuación.

CLÍNICO
CAJA

REGIONES GLÚTEA Y POSTERIOR DEL MUSLO

Bursitis trocantérica

La bursitis trocantérica, inflamación de la bolsa trocantérea (v. fig. 7.40), puede deberse a acciones repetitivas como subir escaleras mientras se transportan objetos pesados o correr en una cinta rodante muy elevada. Estos movimientos involucran al glúteo mayor y mueven las fibras tendinosas superiores repetidamente hacia adelante y hacia atrás sobre las bolsas del trocánter mayor. La bursitis trocantérica causa un dolor profundo y difuso en la región lateral del muslo.

Este tipo de bursitis por fricción se caracteriza por dolor puntual sobre el trocánter mayor; sin embargo, el dolor se irradia a lo largo del tracto iliotibial que se extiende desde el tubérculo ilíaco hasta la tibia (véanse las figuras 7.39 y 7.50). Este engrosamiento de la fascia lata recibe refuerzos tendinosos de los músculos tensores de la fascia lata y del glúteo mayor. El dolor de una bolsa trocantérea inflamada, generalmente localizada justo detrás del trocánter mayor, generalmente se provoca resistiendo manualmente la abducción y la rotación lateral del muslo mientras la persona está acostada sobre el lado no afectado.

Bursitis isquiática

LGRAWANY
Machine Translated by Google

Los microtraumatismos recurrentes resultantes de estrés repetido (p. ej., al andar en bicicleta, remar u otras actividades que implican extensión repetitiva de la cadera mientras se está sentado) pueden superar la capacidad de la bolsa isquiática (v. fig. 7.40) para disipar el estrés aplicado. El recurrente
El trauma produce inflamación de la bolsa (bursitis isquiática).

La bursitis isquiática es una bursitis por fricción resultante de una fricción excesiva entre los isquiones.
bolsas y tuberosidades isquiáticas. Se produce dolor localizado sobre la bolsa y aumenta con el movimiento del glúteo mayor. Puede ocurrir calcificación en la bolsa con bursitis crónica. Debido a que las tuberosidades isquiáticas soportan el peso del cuerpo al sentarse, estos puntos de presión pueden provocar úlceras por presión en personas debilitadas, particularmente personas parapléjicas con atención de enfermería deficiente.

Lesiones en los isquiotibiales

Las distensiones de los isquiotibiales (tiramientos y/o desgarros de los isquiotibiales) son comunes en personas que corren y/o patean con fuerza (p. ej., al correr, saltar y practicar deportes de inicio rápido como béisbol, baloncesto, fútbol americano y fútbol americano). El esfuerzo muscular violento requerido para sobresalir en estos deportes puede avulsionar (desgarrar) parte de las inserciones tendinosas proximales de los isquiotibiales a la tuberosidad isquiática. Las distensiones de los isquiotibiales son dos veces más comunes que las distensiones de cuádriceps.

Por lo general, las distensiones en los muslos van acompañadas de contusiones (moretones) y desgarros del músculo. fibras, lo que resulta en la ruptura de los vasos sanguíneos que irrigan los músculos. El hematoma resultante está contenido por la densa fascia lata en forma de media.

El desgarro de las fibras de los isquiotibiales suele ser muy doloroso cuando el atleta mueve o estira la pierna. que la persona cae y se retuerce de dolor. Estas lesiones suelen ser el resultado de un calentamiento inadecuado antes de la práctica o la competición.

Avulsión (desgarro) de la tuberosidad isquiática en la inserción proximal del bíceps
El femoral y el semitendinoso pueden deberse a una flexión forzada de la cadera con la rodilla extendida (p. ej., al patear una pelota de fútbol). (Consulte la figura B7.1 y el cuadro clínico “Lesiones del hueso de la cadera” de este capítulo).

Lesión del nervio glúteo superior

La lesión de este nervio produce una pérdida motora característica, lo que resulta en una cojera incapacitante del glúteo medio, para compensar la abducción debilitada del muslo por el glúteo medio y menor, y/o una marcha glútea, una lista compensatoria del cuerpo.
hacia el lado glúteo debilitado. Esta compensación sitúa el centro de gravedad sobre el miembro inferior de apoyo. La rotación medial del muslo también está gravemente afectada. Cuando se pide a una persona de pie que levante un pie del suelo y se pare sobre otro pie, los glúteos medio y menor normalmente se contraen tan pronto como el pie contralateral deja el suelo, evitando que la pelvis se incline hacia el lado sin apoyo (Fig. B7. 19A, B).

Machine Translated by Google

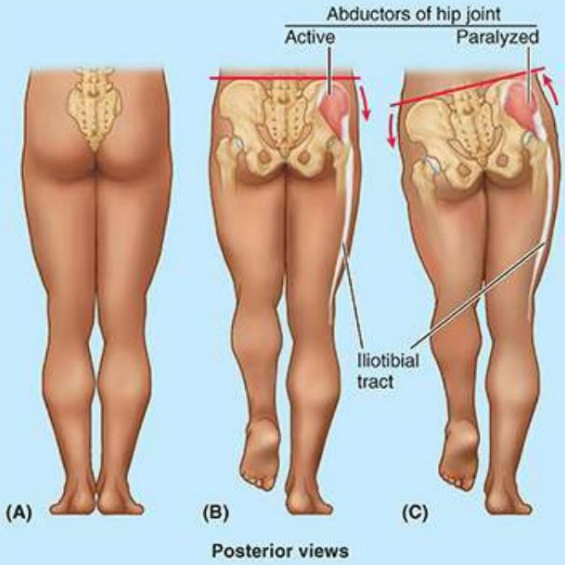

FIGURA B7.19. Parálisis de los abductores de la articulación de la cadera.

Cuando a una persona que ha sufrido una lesión del nervio glúteo superior se le pide que se pare sobre una pierna, la pelvis del lado sin apoyo desciende (fig. B7.19C), lo que indica que los glúteos medio y menor del lado con apoyo están débiles o no funcional. Este signo se denomina clínicamente prueba de Trendelenburg positiva. Otras causas de este signo incluyen fractura del trocánter mayor (la inserción distal del glúteo medio) y dislocación de la articulación de la cadera.

Cuando la pelvis desciende por el lado sin apoyo, el miembro inferior, de hecho, también se vuelve de largo y no despeja el suelo cuando el pie se adelanta en la fase de balanceo de la marcha. Para compensar, el individuo se inclina hacia afuera del lado sin apoyo, elevando la pelvis para dejar espacio adecuado para que el pie despeje el suelo mientras se balancea hacia adelante. Esto da como resultado una marcha característica de "contoneo" o de glúteos.

Otras formas de compensar es levantar el pie más a medida que se avanza, lo que da como resultado la llamada marcha en estepa, o balancear el pie hacia afuera (lateralmente), la llamada marcha oscilante. Estos mismos modos de andar se adoptan para compensar la caída del pie que resulta de la parálisis del nervio peroneo común. (Véanse estos modos de marcha anormales ilustrados en la figura B7.21 del recuadro clínico “Lesión del nervio peroneo común y pie caído” de este capítulo).

LGRAWANY
Machine Translated by Google

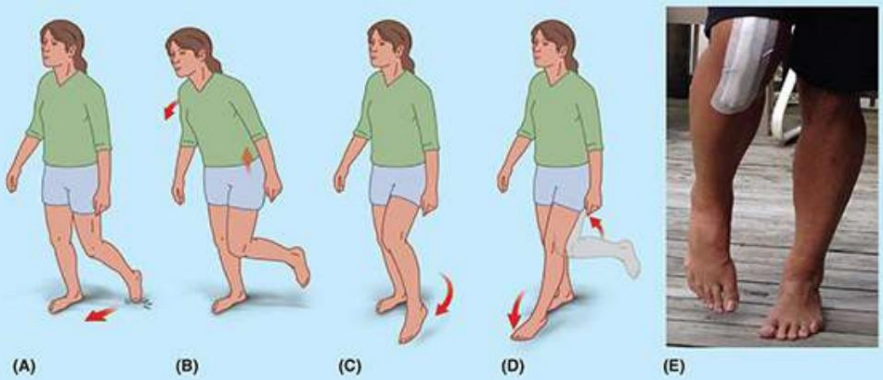

FIGURA B7.21. La caída del pie.

Anestesia Regional del Nervio Ciático

La sensación transmitida por el nervio ciático y los nervios cutáneos femorales posteriores adyacentes puede bloquearse mediante la inyección de un agente anestésico unos centímetros por debajo del punto medio de la línea que une la espina ilíaca posterosuperior (PSIS) y el borde superior del trocánter mayor. El área resultante de anestesia (entumecimiento al dolor) incluye la cara posterior del muslo, las caras anterior y posterolateral de la pierna y la planta del pie, ya que el nervio ciático da origen a los nervios peroneo y tibial (y plantar derivado). .

Lesión del nervio ciático

Un dolor en las nalgas puede deberse a la compresión del nervio ciático por el piriforme (síndrome piriforme). Las personas que practican deportes que requieren un uso excesivo de los músculos de los glúteos (p. ej., patinadores sobre hielo, ciclistas y escaladores) y las mujeres tienen más probabilidades de desarrollar este síndrome. En aproximadamente el 50% de los casos, los antecedentes indican traumatismo en las nalgas asociado con hipertrofia (aumento de volumen) y espasmo del piriforme. En aproximadamente el 12% de las personas en las que la división común del peroné del nervio ciático pasa a través del piriforme (v . fig. 7.46B), este músculo puede comprimir el nervio.

La sección completa del nervio ciático es poco común; sin embargo, cuando ocurre, la pierna es inútil porque la extensión de la cadera se ve afectada, al igual que la flexión de la pierna. También se pierden todos los movimientos de tobillos y pies.

La sección incompleta del nervio ciático (p. ej., por heridas punzantes) también puede afectar los nervios glúteo inferior y/o femoral cutáneo posterior. La recuperación de una lesión del nervio ciático es lenta y normalmente incompleta.

Respecto al nervio ciático, los glúteos tienen un lado de seguridad (su lado lateral) y un lado de peligro (su lado medial). Las heridas o la cirugía en el lado medial de las nalgas pueden dañar el nervio ciático y sus ramas de los isquiotibiales (semitendinoso, semimembranoso y bíceps femoral) en la cara posterior del muslo. Parálisis de

Machine Translated by Google

estos músculos provocan un deterioro de la extensión del muslo y la flexión de la pierna.

Inyecciones intraglúteas

La región de los glúteos (nalgas) es un sitio común para la inyección intramuscular (IM) de medicamentos. Las inyecciones IM en los glúteos penetran la piel, la fascia y los músculos. La región de los glúteos es un lugar común de inyección porque los músculos son gruesos y grandes; en consecuencia, proporcionan un volumen sustancial para la absorción de sustancias inyectadas por las venas intramusculares. Es importante conocer la extensión de la región de los glúteos y la región segura para aplicar las inyecciones. Algunas personas restringen la zona de los glúteos a la parte más prominente. Este malentendido puede ser peligroso porque el nervio ciático se encuentra profundo en esta área (fig. B7.20A).

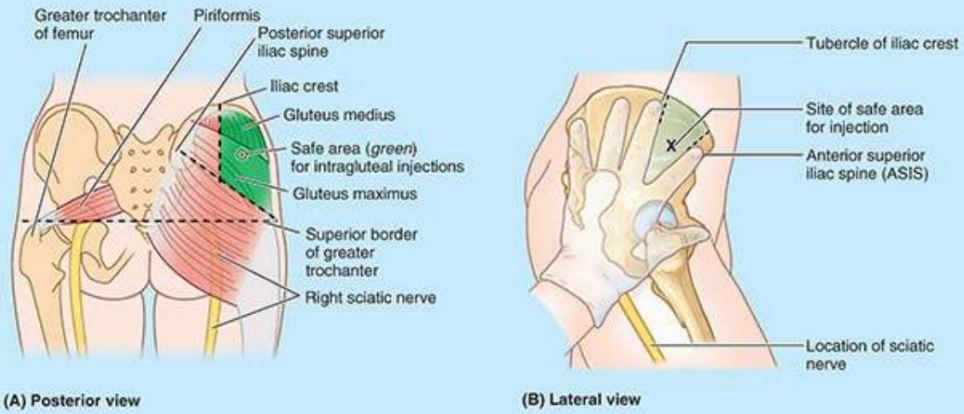

FIGURA B7.20. Zona segura para inyección intraglútea.

Las inyecciones en las nalgas son seguras sólo en el cuadrante superolateral de las nalgas o superior a una línea que se extiende desde el PSIS hasta el borde superior del trocánter mayor (que se aproxima al borde superior del glúteo mayor).

Las inyecciones IM también se pueden administrar de forma segura en la parte anterolateral del muslo, donde La aguja penetra en el glúteo medio o tensor de la fascia lata (v. fig. 7.50A) a medida que se extiende distalmente desde la cresta ilíaca y la EIAS. El dedo índice se coloca sobre la EIAS y los dedos se extienden posteriormente a lo largo de la cresta ilíaca hasta que el dedo medio palpe el tubérculo de la cresta (fig. B7.20B). Se puede realizar una inyección IM de forma segura en el área triangular entre los dedos (justo por delante de la articulación proximal del dedo medio) porque es superior al nervio ciático. Las complicaciones de una técnica inadecuada incluyen lesión nerviosa, hematoma y formación de abscesos.

Conclusión: regiones glúteas y posteriores del muslo

Región glútea: el fémur se dobla en el ángulo de inclinación, creando una palanca relativamente transversal formada por el fémur proximal. ■ Esto permite una colocación superior del

LGRAWANY
Machine Translated by Google

abductores del muslo y proporciona una ventaja mecánica para los rotadores medial y lateral más profundos del muslo, fundamentales para la locomoción bípeda. ■ A pesar de sus designaciones, los abductores/rotadores mediales (los músculos glúteos superficiales) son más activos durante la fase de postura, cuando simultáneamente elevan y avanzan el lado contralateral de la pelvis sin apoyo durante la deambulación. ■ Los rotadores laterales (músculos glúteos profundos) del lado sin apoyo rotan la extremidad libre durante la fase de balanceo de modo que el pie permanezca paralelo a la línea de avance.

Región femoral posterior: aunque tienen sólo alrededor de dos tercios de la fuerza del glúteo mayor, los isquiotibiales son los principales extensores de la cadera que se utilizan al caminar normalmente. ■ Los isquiotibiales son músculos de dos articulaciones y su contracción concéntrica produce extensión de la cadera o flexión de la rodilla. ■ Sin embargo, al caminar, los isquiotibiales son más activos al contraerse excéntricamente para desacelerar la flexión de la cadera y la extensión de la rodilla durante oscilación terminal. ■ Los isquiotibiales también rotan la tibia cuando se flexiona la rodilla. ■ Si aumenta la resistencia a la extensión de la cadera o se requiere una extensión más vigorosa, se activa el glúteo mayor.

Estructuras neurovasculares de las regiones glútea y femoral posterior: debido a que se superpone a la puerta principal (agujero ciático mayor) por la cual los derivados del plexo sacro salen de la pelvis ósea, la región glútea incluye una cantidad desproporcionada de nervios de todos los tamaños, tanto motores como sensoriales. ■ La mayoría de los nervios se encuentran en la región inferomedial. cuadrante; por lo tanto, las inyecciones IM administradas adecuadamente evitan estas estructuras. ■ Debido a que el nervio ciático incluye fibras de los nervios espinales L4-S3, se ve afectado por los síndromes de compresión nerviosa más comunes (p. ej., radiculopatías [trastornos] de las raíces nerviosas espinales L4 y L5; consulte el Capítulo 2, Atrás). ■ Aunque ocurren fuera de la extremidad inferior per se, estos síndromes provocan ciática: dolor que se irradia hacia la extremidad inferior a lo largo de el curso del nervio ciático y sus ramas terminales. ■ ¡ El dolor experimentado en la extremidad inferior no necesariamente se debe a un problema en la extremidad! ■ Las arterias y venas que irrigan la región glútea y la parte proximal del compartimiento posterior del muslo son ramas y afluentes de la arteria y vena ilíacas internas que pasan hacia y desde la región a través del agujero ciático mayor. ■ Todos los vasos excepto los glúteos superiores salen del agujero ciático mayor inferior al músculo piriforme. ■ Aunque los vasos pudendos siguen la misma ruta, atraviesan la región glútea sólo brevemente en su camino hacia y desde el perineo a través del agujero ciático menor. ■ El compartimento posterior del muslo no tiene una arteria principal que lo atraviese y que sea la principal responsable del compartimento. Más bien, lo irrigan ramas de varias arterias en otros compartimentos.

FOSA POPLITEA Y PIERNA

Machine Translated by Google

Región poplítea

La fosa poplítea es un compartimento de la extremidad inferior lleno principalmente de grasa. Superficialmente, cuando se flexiona la rodilla, la fosa poplítea se hace evidente como una depresión en forma de diamante posterior a la articulación de la rodilla (fig. 7.52). Sin embargo, el tamaño de la brecha entre los músculos isquiotibiales y gastrocnemios es engañoso en términos del tamaño real y la extensión de la fosa. En lo profundo, es mucho más grande de lo que indica la depresión superficial porque las cabezas de los gastrocnemios que forman el límite inferior forman superficialmente un techo sobre la mitad inferior de la parte profunda. Cuando la rodilla está extendida, la grasa dentro de la fosa sobresale a través del espacio entre los músculos, produciendo una elevación redondeada flanqueada por surcos longitudinales poco profundos que recubren los tendones de los isquiotibiales. En la disección, si las cabezas de los gastrocnemios se separan y retraen (fig. 7.53), se revela un espacio mucho mayor.

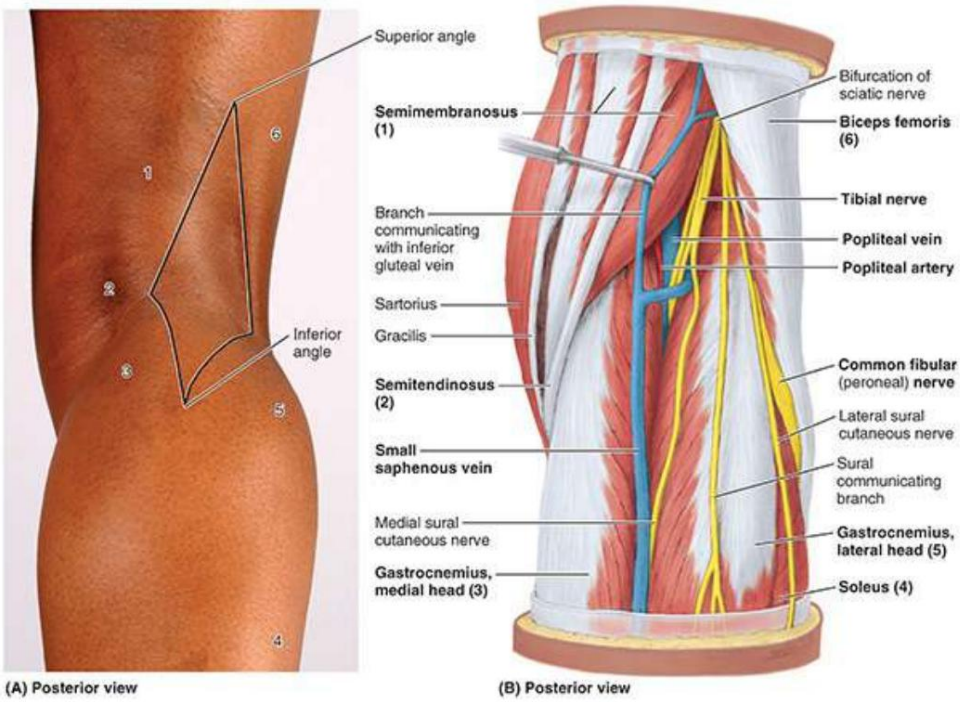

FIGURA 7.52. Región poplítea superficial. A. Anatomía de la superficie. Los números en la anatomía de la superficie se refieren a estructuras identificadas en la parte B. Se delinea la brecha en forma de diamante en el techo de la fosa poplítea, formada por los músculos suprayacentes. B. Disección superficial. Los músculos cubren la mayor parte de la fosa poplítea.

Machine Translated by Google

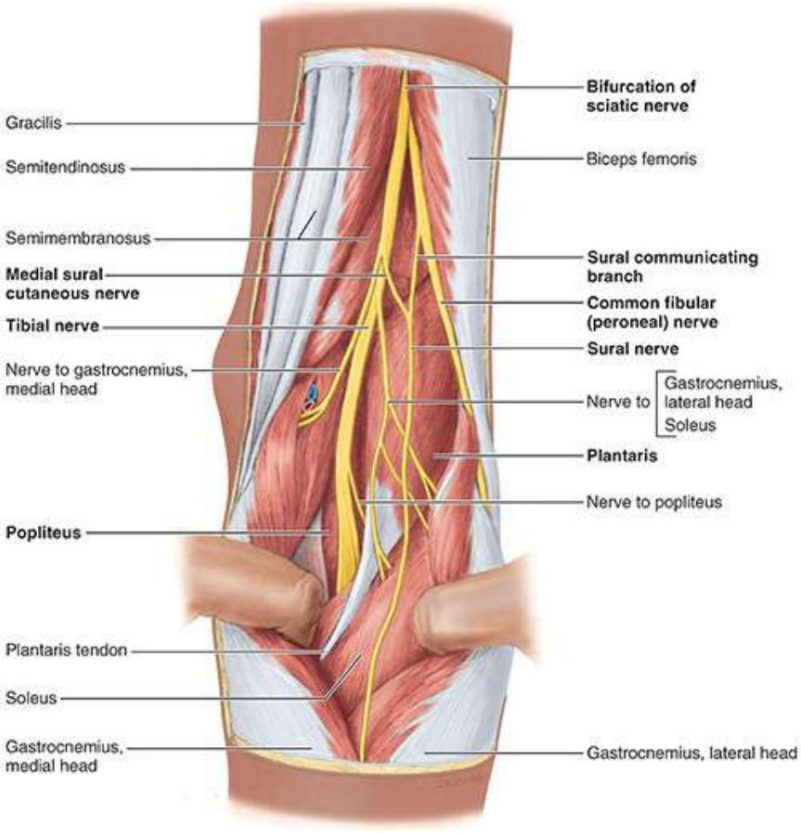

FIGURA 7.53. Disección de nervios de la fosa poplítea. Las dos cabezas del músculo gastrocnemio se han separado y se están retrayendo. El nervio ciático se separa en sus componentes en el vértice de la fosa poplítea. El nervio peroneo común discurre a lo largo del borde medial del bíceps femoral. Todas las ramas motoras que surgen del nervio tibial, excepto una, surgen del lado lateral; en consecuencia, en cirugía es más seguro disecar en el lado medial. El nivel en el que el nervio cutáneo sural medial y la rama comunicante sural se fusionan para formar el nervio sural (que se produce aquí arriba) es bastante variable; incluso puede ocurrir a nivel del tobillo.

Superficialmente, la fosa poplítea está limitada

- superolateralmente por el bíceps femoral (borde superolateral)
- superomedialmente por el semimembranoso, lateral al cual está el semitendinoso (borde superomedial)
- inferolateral e inferomedialmente por las cabezas lateral y medial del gastrocnemio, respectivamente (bordes inferolateral e inferomedial)
- posteriormente por piel y fascia poplítea (techo)

En lo profundo, los límites superiores están formados por las líneas supracondíleas medial y lateral divergentes del fémur. El límite inferior está formado por la línea sóleo de la tibia (v . fig. 7.4B). Estos límites rodean un piso relativamente grande en forma de diamante (pared anterior), formado por la superficie poplítea del fémur en la parte superior, la cara posterior de la cápsula articular de la articulación de la rodilla en el centro y la fascia poplítea que cubre el músculo poplíteo en la parte inferior (Fig. .7.54).

Machine Translated by Google

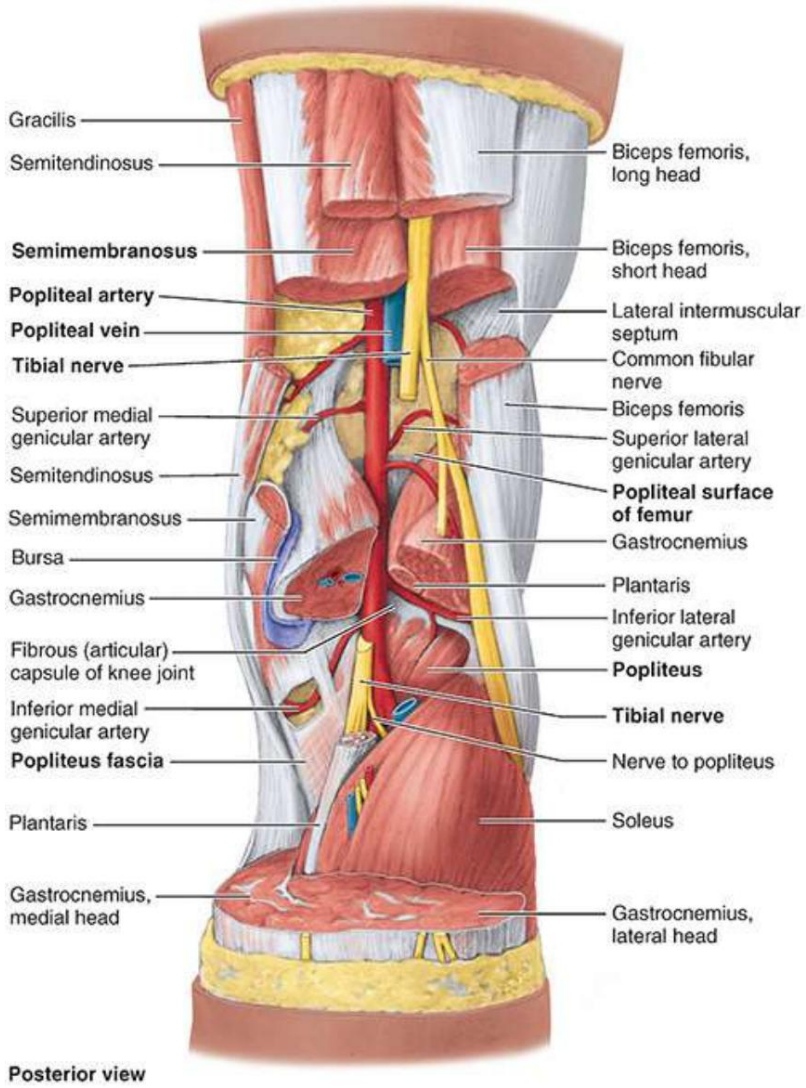

FIGURA 7.54. Disección profunda de fosa poplítea. La arteria poplítea discurre por el suelo de la fosa, formada por la superficie poplítea del fémur, la cápsula articular de la rodilla y la fascia que reviste el poplíteo.

El contenido de la fosa poplítea (figs. 7.52B, 7.53 y 7.54) incluye el

• terminación de la vena safena menor • arterias y venas poplíteas y sus ramas y afluentes • nervios tibial y peroneo común

• nervio cutáneo posterior del muslo (v. fig. 7.45B) • ganglios linfáticos y vasos linfáticos poplíteos (v . fig. 7.17B)

FASCIA DE LA FOSA POPLÍTEA

El tejido subcutáneo (fascia superficial) que recubre la fosa poplítea puede contener la vena safena menor (v. fig. 7.14B; a menos que haya penetrado la fascia profunda de la pierna a un nivel más inferior) y hasta tres nervios cutáneos: la rama terminal (es) del nervio cutáneo posterior del muslo y de los nervios cutáneos sural medial y lateral (fig. 7.52B).

LGRAWANY
Machine Translated by Google

La fascia poplítea es una lámina fuerte de fascia profunda que se continúa superiormente con la fascia lata. e inferiormente con la fascia profunda de la pierna (v . fig. 7.14B). La fascia poplítea forma una cubierta protectora para las estructuras neurovasculares que pasan desde el muslo a través de la fosa poplítea hasta la pierna y un "retináculo" (banda de retención) de retención relativamente flojo pero funcional para los tendones de los isquiotibiales. A menudo, la fascia es perforada por la pequeña vena safena.

Cuando la pierna se extiende, la grasa dentro de la fosa se comprime relativamente a medida que la fascia poplítea se tensa y el músculo semimembranoso se mueve lateralmente, proporcionando mayor protección al contenido de la fosa.

El contenido, sobre todo la arteria poplítea y los ganglios linfáticos, se palpa más fácilmente con la rodilla en semiflexión. Debido al profundo techo fascial y al suelo osteofibroso, la fosa es un espacio relativamente reducido. Muchos trastornos producen inflamación de la fosa, lo que hace que la extensión de la rodilla sea dolorosa. (Consulte los recuadros clínicos "Absceso y tumor poplíteo", "Aneurisma y hemorragia poplítea" y "Quistes poplíteos" en este capítulo).

ESTRUCTURAS Y RELACIONES NEUROVASCULARES EN FOSA POPLÍTEA

Todas las estructuras neurovasculares importantes que pasan del muslo a la pierna lo hacen atravesando la fosa poplítea. Al progresar de superficial a profundo (de posterior a anterior) dentro de la fosa, como en la disección, primero se encuentran los nervios y luego las venas. Las arterias se encuentran más profundas, directamente sobre la superficie poplítea del fémur, la cápsula articular y la fascia que recubre el poplíteo, formando el suelo de la fosa (fig. 7.54).

Nervios en la fosa poplítea. El nervio ciático suele terminar en el ángulo superior de la fosa poplítea dividiéndose en los nervios tibial y peroneo común (figs. 7.52B, 7.53 y 7.54).

El nervio tibial es la rama terminal medial y más grande del nervio ciático derivado de las divisiones anteriores (preaxiales) de las ramas anteriores de los nervios espinales L4-S3. El nervio tibial es el más superficial de los tres componentes centrales principales de la fosa poplítea (es decir, nervio, vena y arteria); sin embargo, todavía se encuentra en una posición profunda y protegida. El nervio tibial biseca la fosa a medida que pasa desde su ángulo superior al inferior.

Mientras está en la fosa, el nervio tibial da ramas a los músculos sóleo, gastrocnemio, plantar y poplíteo. El nervio cutáneo sural medial también se deriva del nervio tibial en la fosa poplítea. A él se une la rama comunicante sural del nervio peroneo común a un nivel muy variable para formar el nervio sural. Este nervio inerva el lado lateral de la pierna y el tobillo.

El nervio peroneo común (peroneo) es la rama terminal lateral y más pequeña del ciático. Nervio derivado de las divisiones posteriores (postaxiales) de las ramas anteriores de los nervios espinales L4-S2. El nervio peroneo común comienza en el ángulo superior de la fosa poplítea y sigue de cerca el borde medial del bíceps femoral y su tendón a lo largo del límite superolateral de la fosa. El nervio sale de la fosa pasando superficialmente a la cabeza lateral del gastrocnemio y luego pasa sobre la cara posterior de la cabeza del peroné. El nervio peroné común rodea el cuello del peroné y se divide en sus ramas terminales.

Machine Translated by Google

Las ramas más inferiores del nervio cutáneo posterior del muslo inervan la piel que se superpone a la fosa poplítea (v. fig. 7.45B). El nervio atraviesa la mayor parte de la longitud del compartimento posterior del muslo hasta la fascia lata; sólo sus ramas terminales ingresan al tejido subcutáneo como nervios cutáneos.

Vasos sanguíneos en la fosa poplítea. La arteria poplítea, continuación de la arteria femoral (figs. 7.54 y 7.55), comienza cuando esta última pasa a través del hiato del aductor (véanse figs. 7.15A, F; 7.32A, B; y 7.47A). La arteria poplítea pasa en dirección inferolateral a través de la fosa y termina en el borde inferior del poplíteo al dividirse en las arterias tibiales anterior y posterior. La estructura más profunda (más anterior) de la fosa, la arteria poplítea, corre muy cerca de la cápsula articular de la rodilla mientras atraviesa la fosa intercondilar.

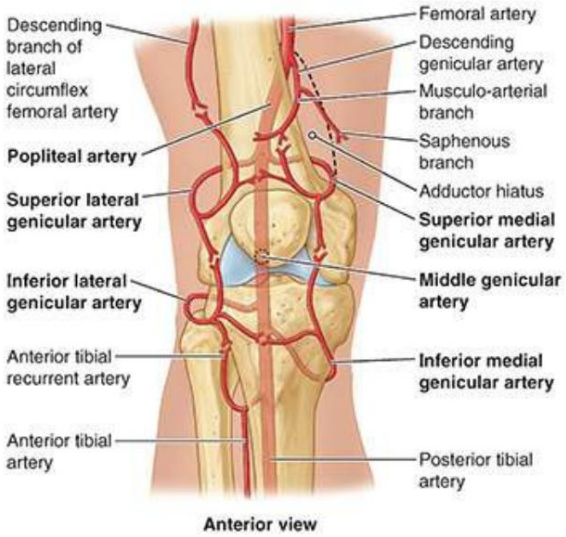

FIGURA 7.55. Anastomosis genicular. Las numerosas arterias que forman la anastomosis periarticular alrededor de la rodilla proporcionan una circulación colateral importante para evitar la arteria poplítea cuando la articulación de la rodilla se ha mantenido durante demasiado tiempo en una posición completamente flexionada o cuando los vasos están estrechados u ocluidos.

Cinco ramas geniculares de la arteria poplítea irrigan la cápsula y los ligamentos de la articulación de la rodilla. Las arterias geniculares son las arterias genicular superior lateral, superior medial, media, inferior lateral y medial inferior (fig. 7.55). Participan en la formación de la anastomosis genicular periarticular , una red de vasos que rodean la rodilla y que proporciona circulación colateral capaz de mantener el suministro de sangre a la pierna durante la flexión completa de la rodilla, lo que puede doblar la arteria poplítea. Otros contribuyentes a esta importante anastomosis genicular son la

• arteria genicular descendente, una rama de la arteria femoral, en dirección superomedial • rama descendente de la arteria circunfleja femoral lateral, en dirección superolateral • arteria recurrente tibial anterior, una rama de la arteria tibial anterior, en dirección inferolateral

Las ramas musculares de la arteria poplítea irrigan los isquiotibiales, los gastrocnemios, el sóleo y músculos plantares. Las ramas musculares superiores de la arteria poplítea tienen anastomosis clínicamente importantes con la parte terminal de las arterias femoral profunda y glútea.

La vena poplítea comienza en el borde distal del poplíteo como una continuación de la

LGRAWANY
Machine Translated by Google

vena tibial posterior (fig. 7.54). A lo largo de su recorrido, la vena se encuentra cerca de la arteria poplítea, superficial a ella en la misma vaina fibrosa. La vena poplítea es inicialmente posteromedial a la arteria y lateral al nervio tibial. Más arriba, la vena poplítea se encuentra posterior a la arteria, entre este vaso y el nervio tibial suprayacente. Superiormente, la vena poplítea, que tiene varias válvulas, se convierte en la vena femoral a medida que atraviesa el hiato del aductor. La vena safena menor pasa desde la cara posterior del maléolo lateral hasta la fosa poplítea, donde perfora la fascia poplítea profunda y entra en la vena poplítea.

Ganglios linfáticos en la fosa poplítea. Los ganglios linfáticos poplíteos superficiales suelen ser pequeños y se encuentran en el tejido subcutáneo. Un ganglio linfático se encuentra en la terminación de la vena safena menor y recibe linfa de los vasos linfáticos que acompañan a esta vena (v. fig. 7.17B). Los ganglios linfáticos poplíteos profundos rodean los vasos y reciben linfa de la cápsula articular de la rodilla y de los vasos linfáticos que acompañan a las venas profundas de la pierna. Los vasos linfáticos de los ganglios linfáticos poplíteos siguen a los vasos femorales hasta los ganglios linfáticos inguinales profundos.

Compartimento anterior de la pierna

ORGANIZACIÓN DE LA PIERNA

Los huesos de la pierna (tibia y peroné) que conectan la rodilla y el tobillo, y los tres compartimentos fasciales (compartimentos anterior, lateral y posterior de la pierna), formados por los tabiques intermusculares anterior y posterior, la membrana interósea y el Los dos huesos de la pierna a los que se unen se analizaron al principio de este capítulo y se ilustran en sección transversal en la figura 7.56. Los músculos de cada compartimento comparten funciones e inervaciones comunes.

Machine Translated by Google

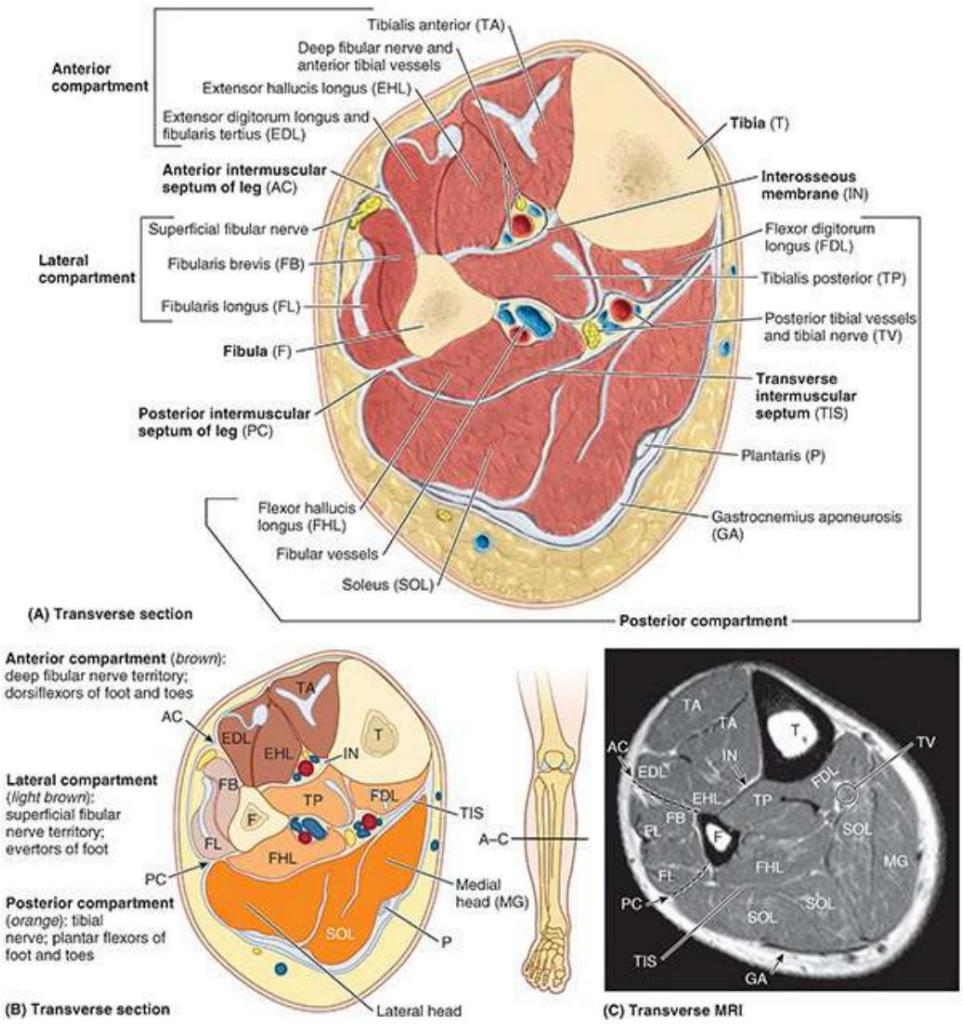

FIGURA 7.56. Compartimentos de pierna. A. Corte transversal anatómico a nivel de la mitad de la pantorrilla. El compartimento anterior (dorsiflexor o extensor) contiene cuatro músculos (el peroné tercero se encuentra por debajo del nivel de esta sección). El compartimento lateral (peroné) contiene dos músculos evertores. El compartimento posterior (flexor plantar o flexor), que contiene siete músculos, está subdividido por un tabique intermuscular transverso intracompartimental en un grupo superficial de tres (dos de los cuales suelen ser tendinosos/aponeuróticos en este nivel) y un grupo profundo de cuatro. El poplíteo (parte del grupo profundo) se encuentra por encima del nivel de esta sección. B. Descripción general de los compartimentos de la pierna. C. Resonancia magnética de la pierna. Las abreviaturas se definen en las etiquetas de las partes A y B.

El compartimento anterior de la pierna, o compartimento dorsiflexor (extensor), se encuentra anterior a la membrana interósea, entre la superficie lateral de la diáfisis de la tibia y la superficie medial de la diáfisis del peroné.

El compartimento anterior está limitado anteriormente por la fascia profunda de la pierna y la piel. El La fascia profunda que recubre el compartimento anterior es densa en la parte superior y proporciona parte de la inserción proximal del músculo inmediatamente profundo a él. Con estructuras inflexibles en tres lados (los dos huesos y la membrana interósea) y una fascia densa en el lado restante, el compartimiento anterior relativamente pequeño está especialmente confinado y por lo tanto es más susceptible a los síndromes compartimentales (consulte el recuadro clínico “Contención y propagación de los síndromes compartimentales”). Infecciones en la pierna” en este capítulo).

En la parte inferior, dos engrosamientos en forma de bandas de la fascia forman retináculos que unen los tendones de la

LGRAWANY
Machine Translated by Google

Músculos del compartimento anterior antes y después de cruzar la articulación del tobillo, lo que les impide tensarse anteriormente durante la dorsiflexión de la articulación (fig. 7.57):

1. El retináculo extensor superior es una banda ancha y fuerte de fascia profunda que va desde el peroné hasta la tibia, proximal a los maléolos.
2. El retináculo extensor inferior, una banda de fascia profunda en forma de Y, se inserta lateralmente a la superficie anterosuperior del calcáneo. Forma un fuerte bucle alrededor de los tendones del peroné tercero y del músculo extensor largo de los dedos.

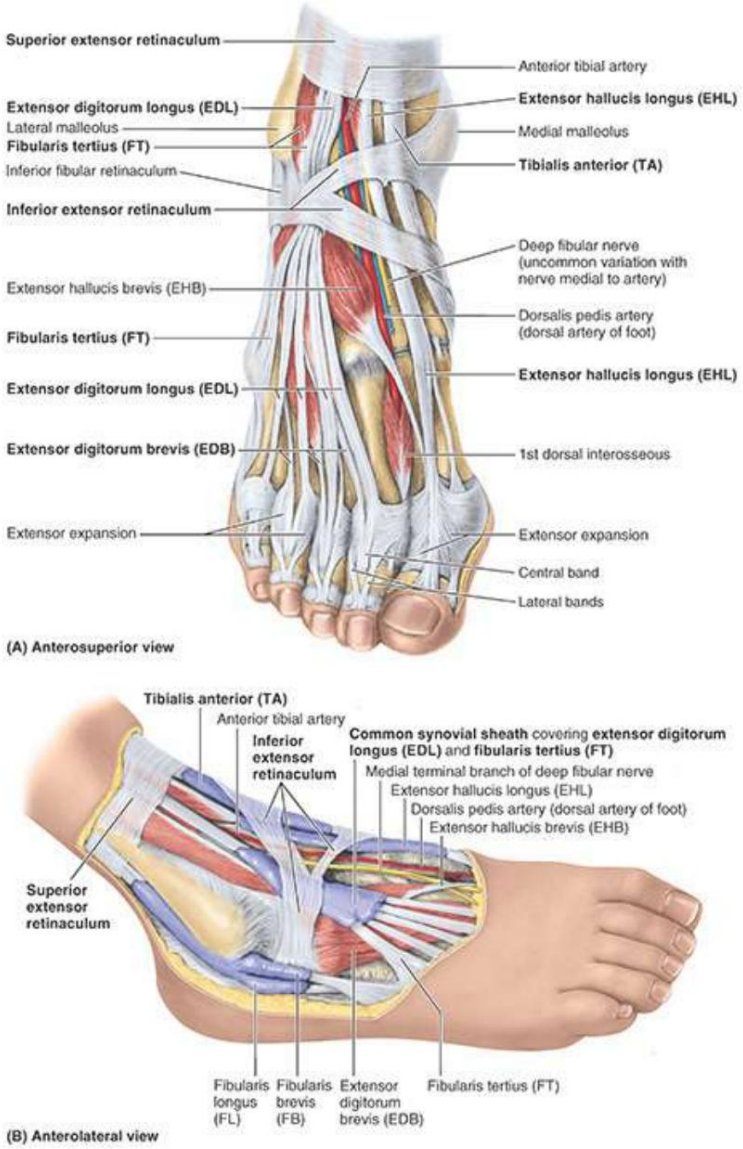

FIGURA 7.57. Disecciones de pie. Estas disecciones demuestran la continuación de los músculos anteriores y laterales de la pierna hacia el pie. Se han eliminado las porciones más delgadas de la fascia profunda de la pierna, dejando las porciones más gruesas que forman los retináculos extensores y peroneos, que retienen los tendones cuando cruzan el tobillo. A. Dorso del pie. Los vasos y nervios se cortan. En el tobillo, los vasos y el nervio peroneo profundo se encuentran a medio camino entre los maléolos y entre los tendones de los extensores largos de los dedos del pie. B. Vainas sinoviales. Las vainas sinoviales rodean los tendones a medida que pasan por debajo de los retináculos del tobillo.

Machine Translated by Google

MÚSCULOS DEL COMPARTIMIENTO ANTERIOR DE LA PIERNA

Los cuatro músculos del compartimento anterior de la pierna son el tibial anterior, el extensor largo de los dedos, el extensor largo del dedo gordo y el peroné tercero (figs. 7.56A, B y 7.58; tabla 7.10). Estos músculos pasan y se insertan por delante del eje orientado transversalmente de la articulación del tobillo (talocrural) y, por lo tanto, son dorsiflexores de la articulación del tobillo, elevando el antepié y deprimiendo el talón. Los extensores largos también pasan y se insertan en la cara dorsal de los dedos y, por tanto, son extensores (elevadores) de los dedos de los pies.

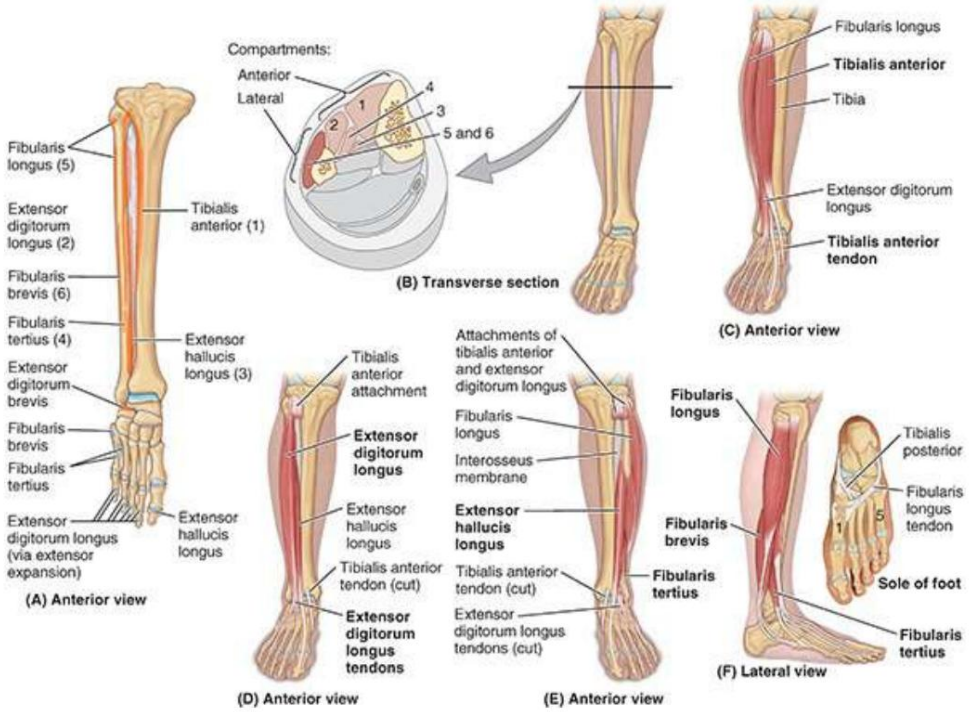

FIGURA 7.58. Músculos de los compartimentos anterior y lateral de la pierna. A. Anexos. B. Sección transversal esquemática. Los números se refieren a la Tabla 7.10. C y D. Compartimento anterior. E y F. Compartimento lateral.

TABLA 7.10. MÚSCULOS DE LOS COMPARTIMIENTOS ANTERIOR Y LATERAL DE LA PIERNA

musculatura	Inserción proximal	Inserción distal	Inervación [b]	Acción principal [c]
Compartimento anterior				
tibial anterior (1)	Cóndilo lateral y mitad superior de la superficie lateral de la tibia y membrana interósea	medial e inferior superficies de medial cuneiforme y base de 1ra. metatarsiano	Nervio peroneo profundo (L4, L5)	Dorsiflexiona la articulación del tobillo e invierte la articulación subastragalina.
Dedos extensores largos (2)	Cóndilo lateral de la tibia y tres cuartos superiores de la superficie medial del peroné y membrana interósea	Medio y distal falanges de los cuatro dedos laterales	Nervio peroneo profundo (L5, S1)	Extiende los cuatro dedos laterales y flexiona el tobillo articulación
extensor del hallucis largo (3)	Parte media de la superficie anterior del peroné y membrana interósea	Cara dorsal de la base de la falange distal del dedo gordo (hallux)		Extiende el dedo gordo del pie y flexiona dorsiflexivamente la articulación del tobillo.

LCRAWANY
Machine Translated by Google

tercer peroné (4)	Tercio inferior del anterior superficie del peroné y membrana interósea	Dorso de la base de la quinta metatarsiano		Dorsiflexiona la articulación del tobillo y ayuda en la eversión de articulación subastragalina
Compartimento lateral				
Peroné largo (5)	Cabeza y dos superiores tercios de la superficie lateral de fíbula	Base del 1er metatarsiano y cuneiforme medial	Nervio peroneo superficial (L5, S1, S2)	Evertiza la articulación subastragalina y flexiona débilmente la articulación del tobillo.
Tirante corto (6)	Dos tercios inferiores de superficie lateral del peroné	superficie dorsal de tuberosidad en el lado lateral de la base del quinto metatarsiano		

aLos números se refieren a la figura 7.58A, B.

bSe indica la inervación segmentaria de la médula espinal (p. ej., "L4, L5" significa que los nervios que irrigan el tibial anterior se derivan del cuarto y quinto segmento lumbar de la médula espinal). Los números en negrita (L4) indican la inervación segmentaria principal. La lesión de uno o varios de los segmentos de la médula espinal enumerados o de las raíces nerviosas motoras que surgen de ellos provoca la parálisis de los músculos afectados. cEn conjunto, los músculos se enumeran como dorsiflexores de la articulación

del tobillo y extensores de los dedos, pero sus acciones son más complejas; consulte la sección "Postura y marcha" de este capítulo.

Aunque es un movimiento relativamente débil y corto (sólo alrededor de una cuarta parte de la fuerza del flexión plantar (Soderberg, 1997), con un rango de aproximadamente 20° desde la posición neutra; la dorsiflexión se utiliza activamente en la fase de balanceo de la marcha, cuando la contracción concéntrica mantiene el antepié elevado para despejar el suelo mientras la extremidad libre se balancea hacia adelante (ver Fig. 7.23). F, G y Tabla 7.2). Inmediatamente después, en la fase de apoyo, la contracción excéntrica del tibial anterior controla el descenso del antepié hasta el suelo después del golpe del talón (véanse la figura 7.23A y la tabla 7.2). Esto último es importante para una marcha suave y es importante para la desaceleración (frenado) en relación con correr y caminar cuesta abajo. Al estar de pie, los dorsiflexores tiran reflexivamente de la pierna (y por tanto del centro de gravedad) hacia adelante sobre el pie fijo cuando el cuerpo comienza a inclinarse (el centro de gravedad comienza a desplazarse demasiado) hacia atrás. Al descender una pendiente, especialmente si la superficie está suelta (arena, grava o nieve), se utiliza la dorsiflexión para "hundir" los talones.

Tibial anterior. El tibial anterior (TA), el dorsiflexor más medial y superficial, es un músculo delgado que se encuentra contra la superficie lateral de la tibia (figs. 7.56 y 7.59). El tendón largo de TA comienza en la mitad de la pierna y desciende a lo largo de la superficie anterior de la tibia.
Su tendón pasa dentro de su propia vaina sinovial profundamente hasta los retináculos extensores superior e inferior (fig. 7.57) hasta su inserción en el lado medial del pie. Al hacerlo, su tendón se ubica más alejado del eje de la articulación del tobillo, lo que le otorga la mayor ventaja mecánica y lo convierte en el dorsiflexor más fuerte. Aunque antagonistas en la articulación del tobillo, TA y el tibial posterior (en el compartimento posterior) cruzan las articulaciones subastragalina y transversa del tarso para unirse al borde medial del pie. Así, actúan sinérgicamente para invertir el pie.

Machine Translated by Google

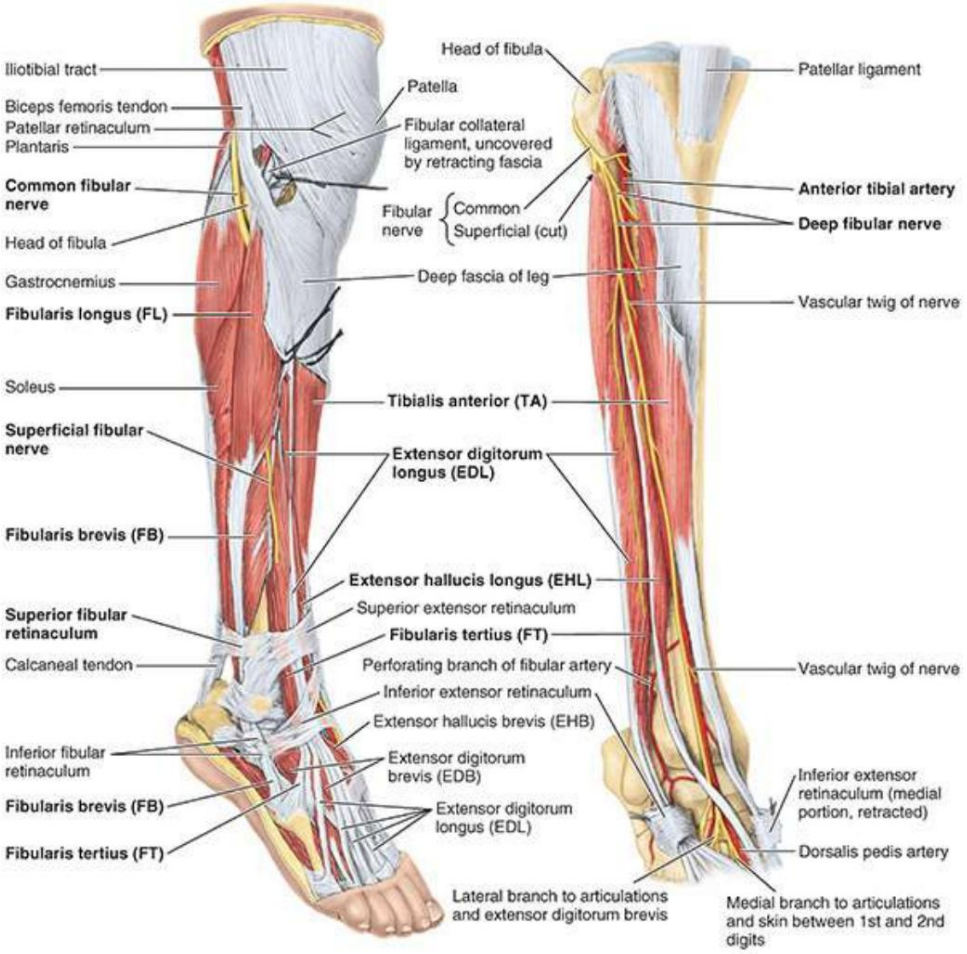

FIGURA 7.59. Disecciones de los compartimentos anterior y lateral de la pierna. A. Disección superficial. Esta disección muestra los músculos de la pierna anterolateral y el dorso del pie. El nervio peroné común, que discurre por vía subcutánea a lo largo de la cara lateral de la cabeza y el cuello del peroné, es el nervio periférico que se lesiona con mayor frecuencia. B. Disección profunda. El compartimento anterior, los músculos y el retináculo extensor inferior se retraen para mostrar las arterias y los nervios.

Para probar el TA, se le pide a la persona que se pare sobre los talones o flexione el pie contra resistencia; si es normal, su tendón puede verse y palparse.

Extensor largo de los dedos. El extensor largo de los dedos (EDL) es el más lateral de los músculos anteriores de la pierna (figs. 7.56, 7.57, 7.58 y 7.59). Una pequeña parte de la inserción proximal del músculo se realiza en el cóndilo tibial lateral; sin embargo, la mayor parte se adhiere a la superficie medial del peroné y a la parte superior de la superficie anterior de la membrana interósea (fig. 7.58A; tabla 7.10).

El EDL se vuelve tendinoso por encima del tobillo, formando cuatro tendones que se unen a las falanges de los cuatro dedos laterales. Una vaina sinovial común rodea los cuatro tendones de la EDL (más el del peroné tercero) a medida que divergen en el dorso del pie y pasan a sus inserciones distales (fig. 7.57B).

Cada tendón de EDL forma una expansión extensora membranosa (aponeurosis dorsal) sobre la

LGRAWANY
Machine Translated by Google

dorso de la falange proximal del dedo del pie, que se divide en dos bandas laterales y una banda central (fig. 7.57A). La banda central se inserta en la base de la falange media y las tiras laterales convergen para insertarse en la base de la falange distal.

Para evaluar la EDL, los cuatro dedos laterales se flexionan dorsalmente contra resistencia; si se actúa normalmente, los tendones se pueden ver y palpar.

Peroné tercio. El peroné tercero (FT) es una parte separada del EDL, que comparte su vaina sinovial (figs. 7.57 y 7.59). Proximalmente, las inserciones y partes carnosas de EDL y FT son continuas; sin embargo, en sentido distal, el tendón FT está separado y se inserta en el quinto metatarsiano, no en una falange (fig. 7.58F; tabla 7.10). Aunque la FT contribuye (débilmente) a la dorsiflexión, también actúa en las articulaciones subastragalina y transversa del tarso, contribuyendo a la eversión (pronación) del pie. Puede desempeñar un papel propioceptivo especial al detectar una inversión repentina y luego contraerse de forma refleja para proteger el ligamento tibioperoneo anterior, el ligamento que se torce con más frecuencia en el cuerpo. FT no siempre está presente.

Extensor largo del hallucis. El extensor largo del dedo gordo (EHL) es un músculo delgado que se encuentra profundamente entre el TA y el EDL en su inserción superior en la mitad media del peroné y la membrana interósea (fig. 7.58E; tabla 7.10). El EHL asciende a la superficie en el tercio distal de la pierna y pasa profundamente hasta los retináculos extensores (figs. 7.57 y 7.59). Discurre distalmente a lo largo de la cresta del dorso del pie hasta el dedo gordo.

Para evaluar el EHL, se flexiona el dedo gordo del pie contra resistencia; si actúa normalmente, se puede ver y palpar todo su tendón.

NERVIO DEL COMPARTIMIENTO ANTERIOR DE LA PIERNA

El nervio peroneo profundo (peroneo) es el nervio del compartimento anterior (figs. 7.56A, 7.59B y 7.60A; tabla 7.11). Es una de las dos ramas terminales del nervio peroneo común, que surge entre el músculo peroné largo y el cuello del peroné. Después de su entrada en el compartimento anterior, el nervio peroneo profundo acompaña a la arteria tibial anterior, primero entre TA y EDL y luego entre TA y EHL. Luego, el nervio peroneo profundo sale del compartimento y continúa a través de la articulación del tobillo para inervar los músculos intrínsecos (extensores de los dedos y el dedo gordo corto) y una pequeña área de la piel del pie. Una lesión de este nervio produce una incapacidad para dorsiflexión del tobillo (pie caído).

Machine Translated by Google

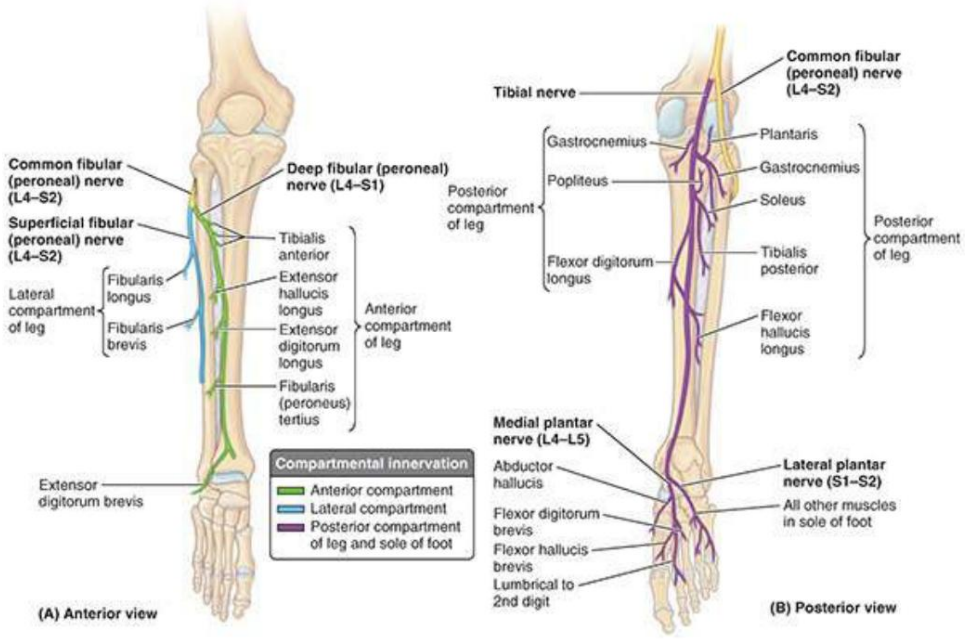

FIGURA 7.60. Nervios motores de la pierna.

TABLA 7.11. NERVIOS DE LA PIERNA

Nervio	Origen	Curso	Distribución en pierna
Safena	nervio femoral	Desciende con los vasos femorales a través del triángulo femoral y el canal de los aductores y luego desciende con la vena safena mayor.	Proporciona piel en el lado medial del tobillo y el pie.
Sural	Generalmente surge de ramas de ambas tibiales. y peroné común nervios	Desciende entre las cabezas de los gastrocnemios y se vuelve superficial en la mitad de la pierna; desciende con la vena safena menor y pasa por debajo del maléolo lateral hasta el lado lateral del pie	Proporciona piel en las caras posterior y lateral de la pierna y en la cara lateral del pie.
tibial	Nervio ciático	Se forma como ciático bifurcado en el vértice de la fosa poplítea; desciende a través de la fosa poplítea y se apoya sobre el poplíteo; corre inferiormente sobre el tibial posterior con vasos tibiales posteriores; Termina debajo del retináculo flexor al dividirse en nervios plantares medial y lateral.	Inerva los músculos posteriores de la articulación de la pierna y la rodilla.
Común peroneo (peroneo)	Nervio ciático	Se forma como ciático que se bifurca en el vértice de la fosa poplítea y sigue el borde medial del bíceps femoral y su tendón; Pasa sobre la cara posterior de la cabeza del peroné y luego rodea el cuello del peroné en profundidad hasta el peroné largo, donde se divide en nervios peroné profundo y superficial.	Irriga la piel de la parte lateral de la cara posterior de la pierna a través del nervio cutáneo sural lateral; También inerva la articulación de la rodilla a través de su rama articular.
peroné superficial (peroneo)	Nervio peroneo común: surge entre el peroné largo y el cuello de peroné y desciende en el compartimento lateral de la pierna; Perfora la fascia profunda en el tercio distal de la pierna para volverse subcutánea.		Inerva el peroné largo y corto y la piel del tercio distal de la superficie anterior de la pierna y el dorso del pie.
Peroneo profundo (peroneo)	Nervio peroneo común: surge entre el peroné largo y el cuello del peroné; Pasa por el extensor largo de los dedos y desciende por los interóseos.		Inerva los músculos anteriores de la pierna, el dorso del pie y la piel de la primera hendidura interdigital; envía articular

LGRAWANY
Machine Translated by Google

		membrana; Cruza el extremo distal de la tibia y entra en el dorso del pie.	ramas a las articulaciones que cruza

ARTERIA EN EL COMPARTIMIENTO ANTERIOR DE LA PIERNA

La arteria tibial anterior irriga estructuras en el compartimento anterior (figs. 7.56A, 7.61B y 7.62; tabla 7.12). La rama terminal más pequeña de la arteria poplítea, la arteria tibial anterior, comienza en el borde inferior del músculo poplíteo (es decir, cuando la arteria poplítea pasa profundamente hasta el arco tendinoso del sóleo). La arteria pasa inmediatamente en dirección anterior a través de un espacio en la parte superior de la membrana interósea para descender sobre la superficie anterior de esta membrana entre los músculos TA y EDL. En la articulación del tobillo, a medio camino entre los maléolos, la arteria tibial anterior cambia de nombre y pasa a ser arteria dorsal del pie (arteria dorsal del pie).

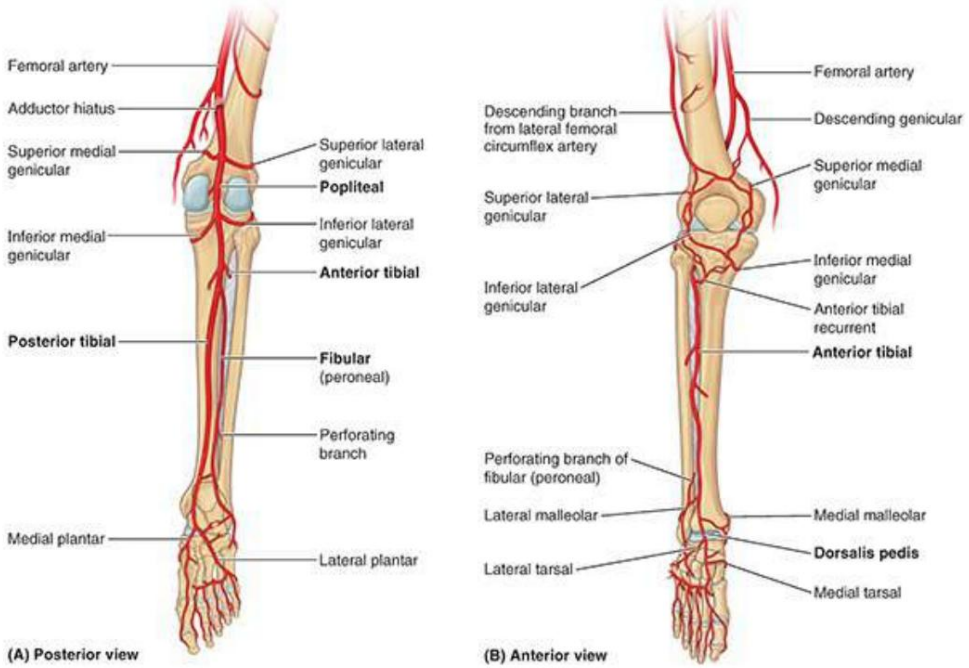

FIGURA 7.61. Arterias de la pierna.

Machine Translated by Google

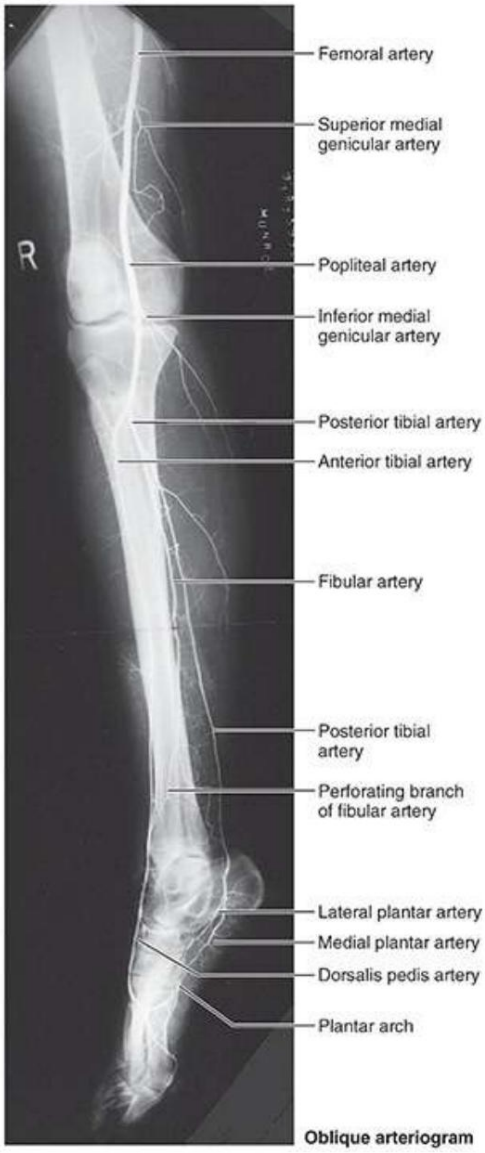

FIGURA 7.62. Arteriografía poplítea. La arteria poplítea comienza en el sitio del hiato aductor (donde puede comprimirse) y luego se encuentra sucesivamente en el extremo distal del fémur, la cápsula articular de la articulación de la rodilla y el músculo poplíteo (no visible) antes de dividirse en la arteria anterior y la anterior. arterias tibiales posteriores en el ángulo inferior de la fosa poplítea. Aquí, está sujeto a atrapamiento cuando pasa por debajo del arco tendinoso del músculo sóleo.

TABLA 7.12. ARTERIAS DE LA PIERNA

Artería	Origen	Curso	Distribución en pierna
Poplíteo	Continuación de arteria femoral en el hiato del aductor un gran líder	Pasa a través de la fosa poplítea hasta la pierna; termina en el borde inferior del músculo poplíteo dividiéndose en arterias tibiales anterior y posterior	Arterias geniculares superior, media e inferior en las caras lateral y medial de la rodilla.
Anterior tibial	Poplíteo	Pasa entre la tibia y el peroné hacia el compartimento anterior a través del espacio en la parte superior de la membrana interósea y desciende sobre esta membrana entre tibial anterior y extensor de los dedos	Compartimento anterior de la pierna

LGRAWANY
Machine Translated by Google

		largo	
Dorsalis pedis (arteria dorsal del pie)	Continuación de arteria tibial anterior distal a inferior retináculo extensor	Desciende anteromedialmente al primer espacio interóseo y se divide en arteria plantar y arqueada.	Músculos del dorso del pie; Perfora los primeros músculos interóseos dorsales como arteria plantar profunda para contribuir a la formación del arco plantar.
Posterior tibial	Poplíteo	Pasa a través del compartimento posterior de la pierna y termina distal al retináculo flexor al dividirse en arterias plantares medial y lateral.	Compartimentos posterior y lateral de la pierna. La rama circunfleja del peroné se une a las anastomosis alrededor de la rodilla. Nutritivo La arteria pasa a la tibia.
Peroneo	tibial posterior	Desciende en el compartimento posterior adyacente al tabique intermuscular posterior.	Compartimento posterior de la pierna: Las ramas perforantes irrigan el compartimento lateral de la pierna.

Compartimento lateral de la pierna

El compartimento lateral de la pierna, o compartimento evertor, es el más pequeño (el más estrecho) de los compartimentos de la pierna. Está limitado por la superficie lateral del peroné, los tabiques intermusculares anterior y posterior y la fascia profunda de la pierna (fig. 7.56A, B; tabla 7.10). El compartimento lateral termina inferiormente en el retináculo del peroné superior, que se extiende entre la punta distal del peroné y el calcáneo (fig. 7.59A). Aquí, los tendones de los dos músculos del compartimento lateral (peroné largo y corto) entran en una vaina sinovial común para acomodar su paso entre el retináculo del peroné superior y el maléolo lateral, utilizando este último como tróclea cuando cruzan la articulación del tobillo . Figura 7.57B).

MÚSCULOS DEL COMPARTIMIENTO LATERAL DE LA PIERNA

El compartimento lateral contiene los músculos peroné largo y corto. Estos músculos tienen sus vientres carnosos en el compartimento lateral, pero son tendinosos cuando salen del compartimento dentro de la vaina sinovial común en la profundidad del retináculo del peroné superior. Ambos músculos son evertores del pie y elevan el margen lateral del pie. Desde el punto de vista del desarrollo, los músculos peroneos son músculos postaxiales y reciben inervación de las divisiones posteriores de los nervios espinales, que contribuyen al nervio ciático. Sin embargo, debido a que los peroné largo y corto pasan por detrás del eje transversal de la articulación del tobillo (talocrural), contribuyen a la flexión plantar del tobillo, a diferencia de los músculos postaxiales del compartimento anterior (incluido el peroné tercero), que son dorsiflexores.

Como evertores, los músculos peroneos actúan en las articulaciones subastragalina y transversa del tarso. Desde la posición neutral sólo son posibles unos pocos grados de eversión. En la práctica, la función principal de los evertores del pie no es elevar el margen lateral del pie (la descripción común de eversión) sino deprimir o fijar el margen medial del pie en apoyo de la fase de marcha con el dedo fuera del pie. , especialmente, correr y resistir la inversión involuntaria o excesiva del pie en flexión plantar (la posición en la que el tobillo es más vulnerable a las lesiones). Al estar de pie (y particularmente al mantener el equilibrio sobre un pie), los músculos del peroné se contraen para resistir el balanceo medial (para volver a centrar una línea de gravedad, que se ha desplazado medialmente) tirando lateralmente de la pierna mientras se deprime el margen medial del pie.

Machine Translated by Google

Para evaluar el peroné largo y corto, el pie se evierte fuertemente contra resistencia; si actúa normalmente, los tendones musculares pueden verse y palparse por debajo del maléolo lateral.

Peroné largo. El peroné largo (FL) es el más largo y superficial de los dos músculos peroné y surge mucho más arriba en la diáfisis del peroné (figs. 7.56, 7.58F y 7.59A; tabla 7.10). El FL estrecho se extiende desde la cabeza del peroné hasta la planta del pie. Su tendón puede palparse y observarse proximal y posterior al maléolo lateral (fig. 7.63B).

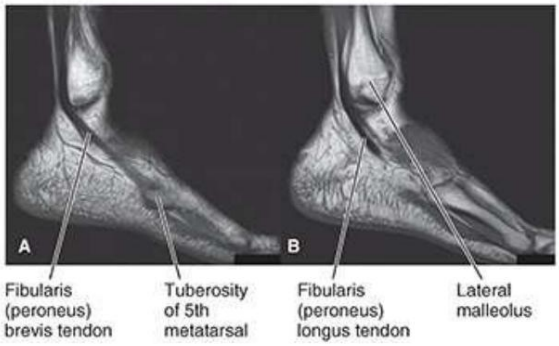

FIGURA 7.63. Resonancia magnética sagital de la cara lateral del tobillo. A. Peroné corto. B. Peroné largo.

Distal al retináculo del peroné superior, la vaina común compartida por los músculos del peroné se divide para extenderse a través de compartimentos separados en la profundidad del retináculo del peroné inferior (figs. 7.57A y 7.59). El FL pasa a través del compartimento inferior (inferior a la tróclea del peroné en el calcáneo) y entra en un surco en la cara anteroinferior del hueso cuboides (v . fig. 7.12D). Luego cruza la planta del pie, discurriendo oblicua y distalmente para alcanzar su inserción en el primer metatarsiano y el primer hueso cuneiforme (medial) (v. fig. 7.72F). Cuando una persona se para sobre un pie, el FL ayuda a estabilizar la pierna sobre el pie.

Peroné corto. El peroné corto (FB) es un músculo fusiforme que se encuentra profundo al FL y, Fiel a su nombre, el CE es más corto que su compañero en el compartimento lateral (figs. 7.56, 7.58F y 7.59A; tabla 7.10). Su amplio tendón surca la cara posterior del maléolo lateral y puede palparse por debajo de él. El tendón más estrecho del FL se encuentra posterior al tendón del FB y no entra en contacto con el maléolo lateral (fig. 7.63B). El tendón del CE atraviesa el compartimento superior del retináculo del peroné inferior, pasando por encima de la tróclea del peroné del calcáneo; se puede rastrear fácilmente hasta su inserción distal en la base del quinto metatarsiano (fig. 7.63A; véase la figura 7.12D). El tendón del peroné tercero, un desprendimiento de músculo del extensor largo de los dedos, a menudo se fusiona con el tendón del CE (fig. 7.59A). Sin embargo, en ocasiones el peroné tercero pasa anteriormente para insertarse directamente en la falange proximal del quinto dedo.

NERVIOS EN EL COMPARTIMIENTO LATERAL DE LA PIERNA

El nervio peroneo superficial (peroneo) , una rama terminal del nervio peroneo común, es el nervio del compartimento lateral (figs. 7.56A, 7.59A y 7.60A; tabla 7.11). Después de inervar FL y FB, el nervio peroneo superficial continúa como nervio cutáneo, inervando la piel de la parte distal de la superficie anterior de la pierna y casi todo el dorso del pie.

LGRAWANY
Machine Translated by Google

VASOS SANGUÍNEOS EN EL COMPARTIMIENTO LATERAL DE LA PIERNA

El compartimento lateral no tiene ninguna arteria que lo atraviese. En cambio, las ramas perforantes y las venas que las acompañan suministran y drenan sangre del compartimento.
Proximalmente, las ramas perforantes de la arteria tibial anterior penetran en el tabique intermuscular anterior. Inferiormente, las ramas perforantes de la arteria peroné penetran el tabique intermuscular posterior, junto con las venas que las acompañan (L. venae comitantes).
(Figs. 7.61 y 7.62; Tabla 7.12).

Compartimento posterior de la pierna El compartimento posterior de la pierna (compartimento flexor plantar) es el mayor de los tres compartimentos de la pierna (fig. 7.56A-C). El compartimento posterior y los músculos que contiene se dividen en subcompartimentos/grupos de músculos superficiales y profundos por el tabique intermuscular transversal. El nervio tibial y los vasos tibiales y peroneos posteriores irrigan ambas partes del compartimento posterior, pero discurren en el subcompartimento profundo, por debajo (anterior) del tabique intermuscular transverso.

El subcompartimento superficial más grande es el área compartimental menos confinada. El subcompartimento profundo más pequeño, al igual que el compartimento anterior, está delimitado por los dos huesos de las piernas y la membrana interósea que los une, además del tabique intermuscular transversal. Por lo tanto, el subcompartimento profundo está bastante confinado. Debido a que los nervios y los vasos sanguíneos que irrigan todo el compartimento posterior y la planta del pie pasan a través del subcompartimento profundo, cuando se produce hinchazón, se produce un síndrome compartimental que tiene consecuencias graves, como necrosis muscular (muerte del tejido) y parálisis.

Inferiormente, el subcompartimento profundo se estrecha a medida que los músculos que contiene se vuelven tendinosos. El tabique intermuscular transverso termina en fibras transversales de refuerzo que se extienden entre la punta del maléolo medial y el calcáneo para formar el retináculo flexor (v . fig. 7.65). El retináculo se subdivide profundamente, formando compartimentos separados para cada tendón del grupo de músculos profundos, así como para el nervio tibial y la arteria tibial posterior cuando se curvan alrededor del maléolo medial.

Los músculos del compartimento posterior producen flexión plantar en el tobillo, inversión en el articulaciones subastragalina y transversa del tarso y flexión de los dedos de los pies. La flexión plantar es un movimiento poderoso (cuatro veces más fuerte que la dorsiflexión) producido en un rango relativamente largo (aproximadamente 50° desde la posición neutra) por los músculos que pasan por detrás del eje transversal de la articulación del tobillo. La flexión plantar desarrolla el empuje, que se aplica principalmente en la parte anterior del pie que se utiliza para impulsar el cuerpo hacia adelante y hacia arriba, y es el componente principal de las fuerzas generadas durante las partes de impulso (talón y punta) de la fase de postura al caminar. y funcionando (ver Fig. 7.23D, E; Cuadro 7.2).

GRUPO MUSCULAR SUPERFICIAL DEL COMPARTIMENTO POSTERIOR

El grupo superficial de músculos de la pantorrilla (músculos que forman la prominencia de la "pantorrilla" de la parte posterior de la pierna) incluye el gastrocnemio, el sóleo y el plantar. Detalles sobre sus archivos adjuntos,

Machine Translated by Google

La inervación y las acciones se muestran en la figura 7.64A–D y en la tabla 7.13.I. El gastrocnemio y el sóleo comparten un tendón común, el tendón calcáneo, que se inserta en el calcáneo.

En conjunto, estos dos músculos forman el tríceps sural de tres cabezas (L. sura, pantorrilla) (Figs. 7,64C, D y 7,65A). Esta poderosa masa muscular tira de la palanca proporcionada por la tuberosidad del calcáneo, elevando el talón y deprimiendo así el antepié, generando hasta el 93% de la fuerza de flexión plantar.

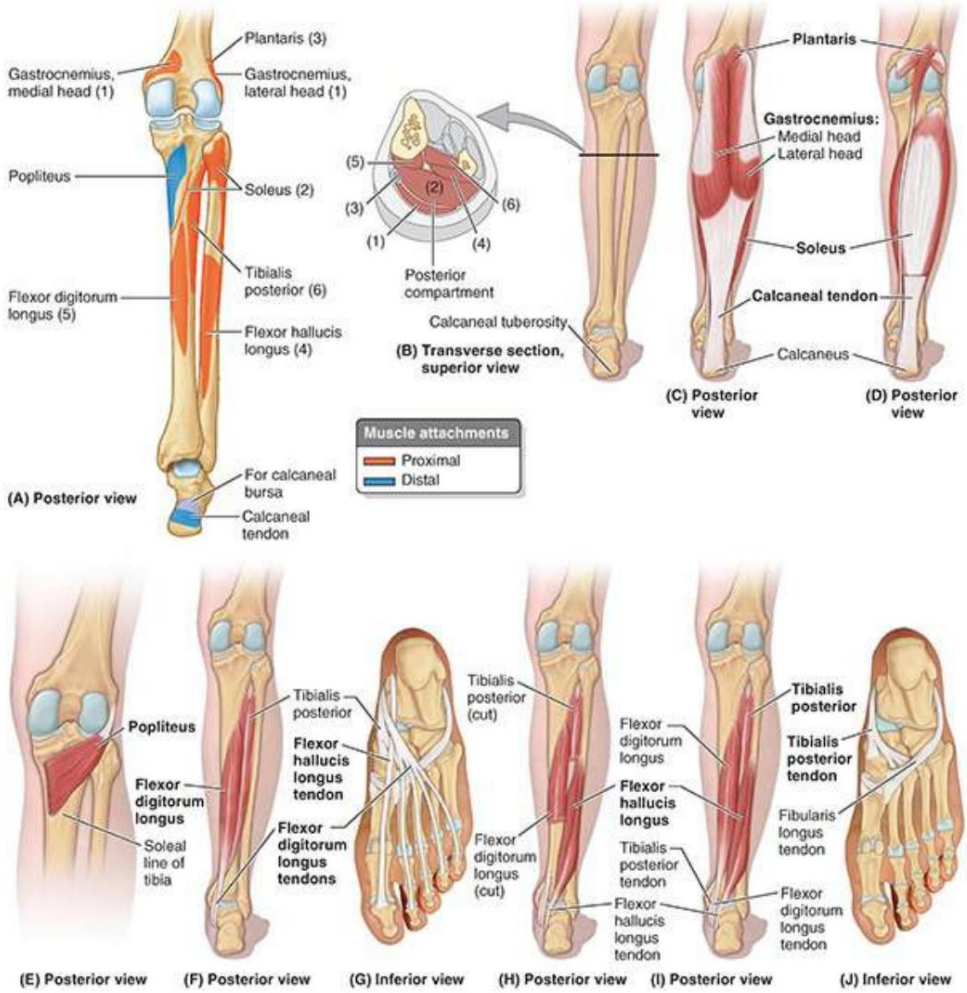

FIGURA 7.64. Músculos del compartimento posterior de la pierna. A. Anexos. B. Esquema, sección transversal. Los números se refieren a la Tabla 7.13. C y D. Músculos superficiales. E-J. Músculos profundos.

LGRAWANY
Machine Translated by Google

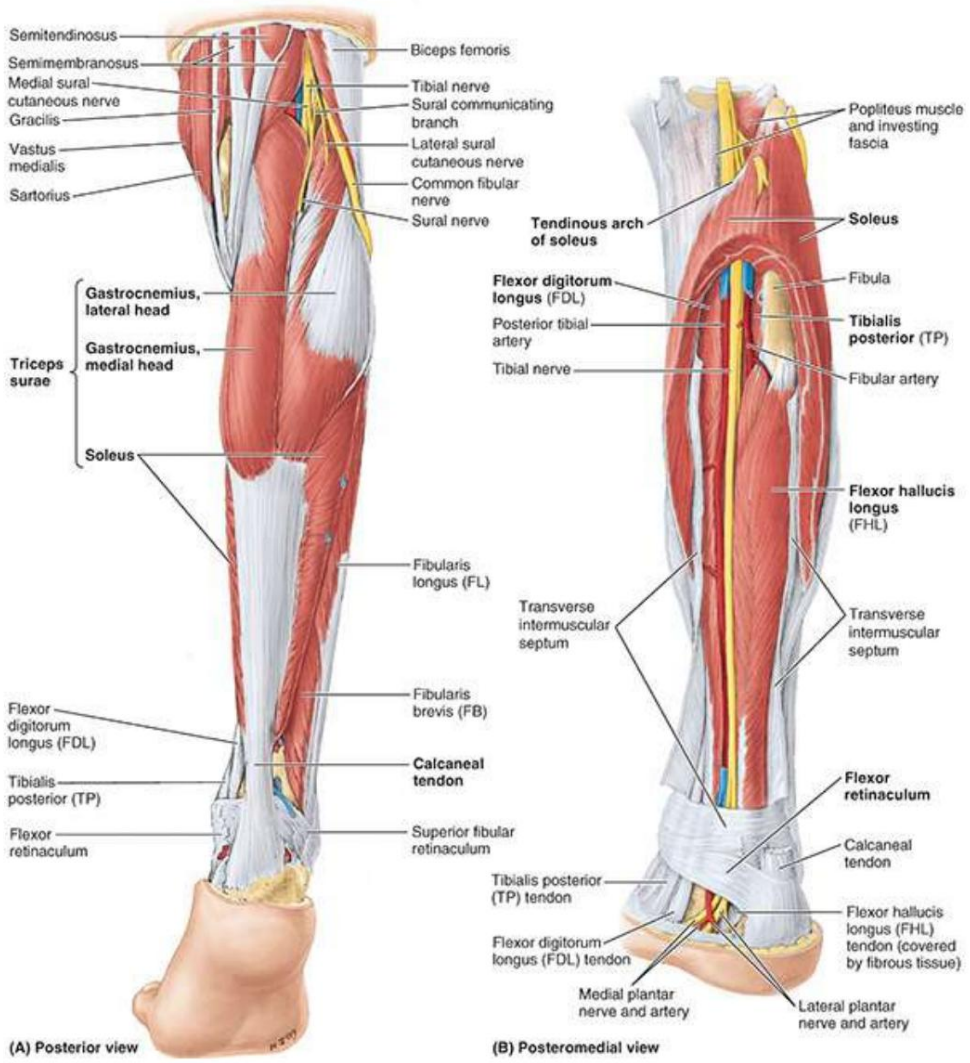

FIGURA 7.65. Disecciones de la cara posterior de la pierna. A. Disección superficial. A excepción de los retináculos en la región del tobillo, se ha eliminado la fascia profunda para revelar los nervios y los músculos. Las tres cabezas del músculo tríceps sural se insertan distalmente al calcáneo a través de las fibras en espiral del tendón calcáneo. B. Disección profunda. Se extirpan el gastrocnemio y la mayor parte del sóleo, dejando sólo una sección del sóleo en forma de herradura cerca de sus inserciones proximales y la parte distal del tendón del calcáneo. El tabique intermuscular transversal se ha dividido para revelar los músculos, vasos y nervios profundos.

TABLA 7.13.I. MÚSCULOS SUPERFICIALES DEL COMPARTIMENTO POSTERIOR DE LA PIERNA

musculatura	Adjunto proximal	distal Adjunto	Inervación [b]	Acción principal
gastrocnemio (1)	Cabeza lateral: cara lateral del cóndilo lateral del fémur.	superficie posterior del calcáneo vía tendón calcáneo	nervio tibial (T1, T2)	Flexión plantar de la articulación del tobillo cuando la articulación de la rodilla está extendida; levanta el talón al caminar; flexiona la articulación de la rodilla
	Cabeza medial: superficie poplítea del fémur; superior al cóndilo medial			
Sóleo (2)	Cara posterior de la cabeza y cuarto superior de la superficie posterior del peroné; línea sóleo y tercio medio del borde medial de la tibia; arco tendinoso			Plantar flexiona la articulación del tobillo independientemente de la posición de la rodilla; estabiliza la articulación del tobillo

Machine Translated by Google

	extendiéndose entre las inserciones óseas		
plantares (3)	Extremo inferior de la línea supracondilar lateral del fémur; ligamento poplíteo oblicuo		Ayuda débilmente al gastrocnemio en la flexión plantar de la articulación del tobillo.

aLos números se refieren a la figura

7.64B. bSe indica la inervación segmentaria de la médula espinal (p. ej., “S1, S2” significa que los nervios que inervan estos músculos se derivan del primer y segundo segmento sacro de la médula espinal). La lesión de uno o varios de los segmentos de la médula espinal enumerados o de las raíces nerviosas motoras que surgen de ellos provoca la parálisis de los músculos afectados.

El gran tamaño de los músculos gastrocnemio y sóleo es una característica humana que está directamente relacionada con nuestra postura erguida. Estos músculos son fuertes y pesados porque levantan, impulsan y aceleran el peso del cuerpo al caminar, correr, saltar o ponerse de puntillas.

El tendón calcáneo (L. tendo calcaneus, tendón de Aquiles) es el tendón más potente (más grueso y fuerte) del cuerpo. Tiene aproximadamente 15 cm de longitud y es una continuación de la aponeurosis plana que se forma en la mitad de la pantorrilla, donde terminan los vientres de los gastrocnemios (figs. 7.64C, D y 7.65). Proximalmente, la aponeurosis recibe fibras carnosas del sóleo directamente en su superficie profunda, pero distalmente, las fibras del sóleo se vuelven tendinosas. Por tanto, el tendón se vuelve más grueso (más profundo) pero más estrecho a medida que desciende hasta que adquiere una sección esencialmente redonda por encima del calcáneo. Luego se ensancha a medida que se inserta en la superficie posterior de la tuberosidad del calcáneo. El tendón del calcáneo típicamente gira en espiral un cuarto de vuelta (90°) durante su descenso, de modo que las fibras del gemelo se insertan lateralmente y las fibras del sóleo se insertan medialmente. Se cree que esta disposición es importante para la capacidad elástica del tendón para absorber energía (impacto) y retroceder, liberando la energía como parte de la fuerza de propulsión que ejerce. Aunque comparten un tendón común, los dos músculos del tríceps sural son capaces de actuar solos, y muchas veces lo hacen: “Pasas con el sóleo pero ganas el salto de longitud con el gastrocnemio”.

Para evaluar el tríceps sural, el pie se flexiona plantar contra resistencia (p. ej., “pararse sobre los dedos de los pies”, en cuyo caso el peso corporal [gravedad] proporciona resistencia). Si es normal, se pueden observar y palpar el tendón del calcáneo y el tríceps sural.

Una bolsa calcánea subcutánea, ubicada entre la piel y el tendón calcáneo, permite la piel para moverse sobre el tendón tenso. Una bolsa profunda del tendón calcáneo (bolsa retrocalcánea), ubicada entre el tendón y el calcáneo, permite que el tendón se deslice sobre el hueso.

Gastrocnemio. El gastrocnemio es el músculo más superficial del compartimento posterior y forma la parte proximal y más prominente de la pantorrilla (figs. 7.64A, C y 7.65A; tabla 7.13.I). Es un músculo fusiforme, de dos cabezas y dos articulaciones, con la cabeza medial ligeramente más grande y que se extiende más distalmente que su compañero lateral. Las cabezas se juntan en el margen inferior de la fosa poplítea, donde forman los límites inferolateral e inferomedial de esta fosa. Debido a que sus fibras son en gran parte de la variedad blanca de contracción rápida (tipo 2), las contracciones del gastrocnemio producen movimientos rápidos al correr y saltar. Sólo entra en acción de forma intermitente durante la posición simétrica.

El gastrocnemio cruza y es capaz de actuar tanto en la articulación de la rodilla como en la del tobillo;

LGRAWANY
Machine Translated by Google

sin embargo, no puede ejercer toda su potencia en ambas articulaciones al mismo tiempo. Funciona con mayor eficacia cuando la rodilla está extendida (y se activa al máximo cuando la extensión de la rodilla se combina con la dorsiflexión, como en la salida del sprint). Es incapaz de producir flexión plantar cuando la rodilla está completamente flexionada.

Sóleo. El sóleo está situado por debajo del gastrocnemio y es el "caballo de batalla" de la flexión plantar (figs. 7.64B, D y 7.65A, B; tabla 7.13.I). Es un músculo grande, más plano que el gastrocnemio, que recibe su nombre por su parecido con el lenguado, el pez plano que se reclina de costado en el fondo del mar. El sóleo tiene una inserción proximal continua en forma de U invertida en las caras posteriores del peroné y la tibia y un arco tendinoso entre ellos, el arco tendinoso del sóleo (L. arcus tendineus soleus) (figs. 7.64A y 7.65B) .). La arteria poplítea y el nervio tibial salen de la fosa poplítea pasando a través de este arco, bifurcándose simultáneamente la arteria poplítea en sus ramas terminales, las arterias tibiales anterior y posterior.

El sóleo se puede palpar a cada lado del gastrocnemio cuando el individuo está "de puntillas" (peso sobre el antepié con el tobillo en flexión plantar, como en la figura 7.65A). El sóleo puede actuar con el gemelo en la flexión plantar de la articulación del tobillo; no puede actuar sobre la articulación de la rodilla y actúa por sí solo para producir flexión plantar cuando la rodilla está flexionada (p. ej., al hacer una sentadilla o "caminar como un pato").
Sóleo tiene muchas partes, cada una con haces de fibras que discurren en diferentes direcciones.

Cuando el pie está plantado, el sóleo tira hacia atrás de los huesos de la pierna. Esto es importante para estar de pie porque la línea de gravedad pasa por delante del eje óseo de la pierna (v . fig. 7.22A). Por tanto, el sóleo es un músculo antigravedad (el flexor plantar predominante para estar de pie y caminar), que se contrae de forma antagónica pero cooperativa (alternativamente) con los músculos dorsiflexores de la pierna para mantener el equilibrio. Compuesto en gran parte por fibras musculares rojas, resistentes a la fatiga y de contracción lenta (tipo 1), es un flexor plantar fuerte pero relativamente lento de la articulación del tobillo, capaz de contraerse sostenidamente. Los estudios de electromiografía (EMG) muestran que durante la bipedestación simétrica, el sóleo está continuamente activo.

Plantar. El plantar es un músculo pequeño con un vientre corto y un tendón largo (figs. 7.53; 7,54; 7,56A, B; y 7,64A, C, D; Cuadro 7.13.I). Este músculo vestigial está ausente en 5 a 10% de las personas y, cuando está presente, es muy variable en tamaño y forma (más comúnmente un deslizamiento ahusado del tamaño del dedo meñique). Actúa con el gastrocnemio pero es insignificante como flexor de la rodilla o flexor plantar del tobillo.

Se ha considerado que el plantar es un órgano de propiocepción para los flexores plantares más grandes, ya que tiene una alta densidad de husos musculares (receptores de propiocepción). Su largo y delgado tendón se confunde fácilmente con un nervio (y por eso algunos lo denominan "nervio del primer año").

El tendón plantar discurre distalmente entre el gastrocnemio y el sóleo (figs. 7.56A y 7.64B) y en ocasiones se rompe repentinamente con un chasquido doloroso durante actividades como los deportes con raqueta. Debido a su función menor, el tendón plantar se puede extirpar para realizar injertos (p. ej., durante la cirugía reconstructiva de los tendones de la mano) sin causar discapacidad.

GRUPO MUSCULAR PROFUNDO DEL COMPARTIMENTO POSTERIOR

Cuatro músculos forman el grupo profundo en el compartimento posterior de la pierna (figs. 7.56; 7.64A,

Machine Translated by Google

B, E-I; 7,65 mil millones; 7,66; 7,67; y 7,68; Tabla 7.13.II): poplíteo, flexor largo de los dedos, flexor largo del dedo gordo y tibial posterior. El poplíteo actúa sobre la articulación de la rodilla, mientras que los otros músculos flexionan plantar el tobillo y dos de ellos continúan para flexionar los dedos de los pies. Sin embargo, debido a su tamaño más pequeño y la proximidad de sus tendones al eje de la articulación del tobillo, los flexores plantares "no tríceps" en conjunto producen sólo alrededor del 7% de la fuerza total de la flexión plantar, y para esta acción son los músculos del compartimiento lateral los que el peroné largo y corto, que son los más significativos. Cuando se rompe el tendón del calcáneo, estos músculos no pueden generar la potencia necesaria para levantar el peso del cuerpo (es decir, pararse sobre los dedos de los pies).

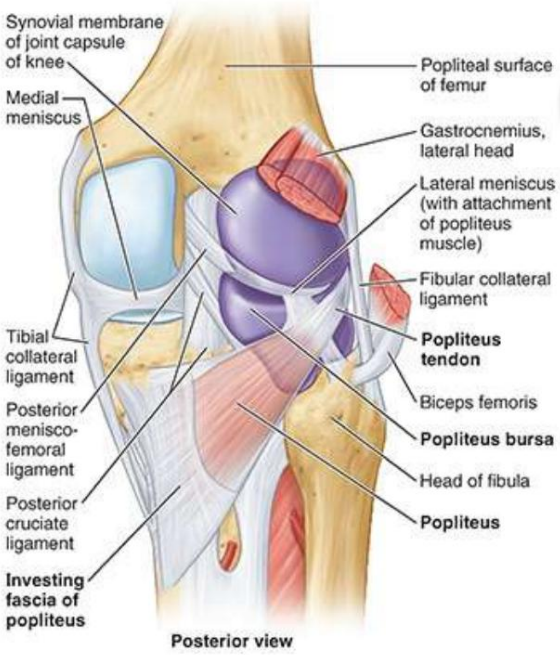

FIGURA 7.66. Disección profunda de fosa poplítea y región posterior de rodilla.

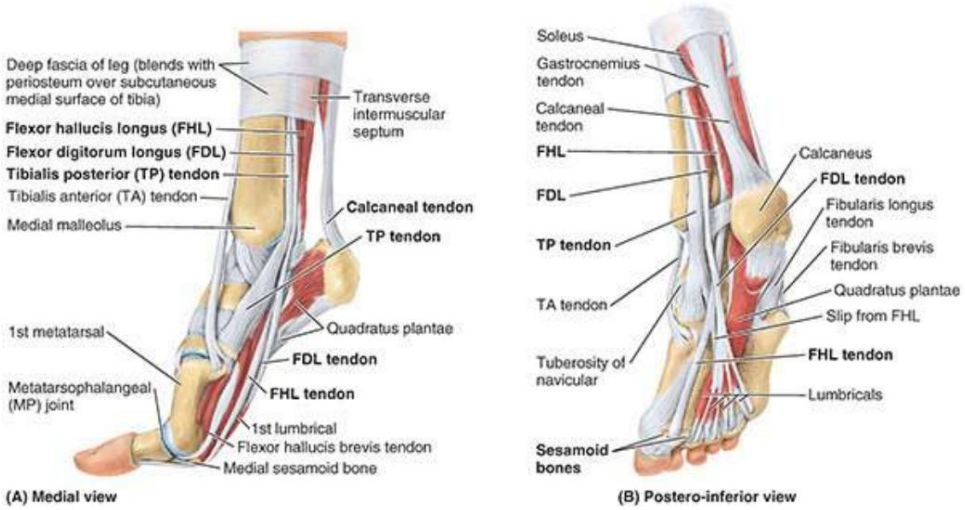

FIGURA 7.67. Disección que demuestra la continuación de los tendones flexores plantares en la planta del pie. A. Relación de los tendones con el maléolo lateral. El pie se eleva como en la fase de impulso de la marcha, lo que demuestra la posición de los tendones flexores plantares cuando cruzan el tobillo. Observe que el hueso sesamoideo actúa como un "taburete para los pies" para el primer metatarsiano, dándole altura adicional y protegiendo el tendón del flexor largo del dedo gordo. B. Tendones de la planta del pie.

LGRAWANY
Machine Translated by Google

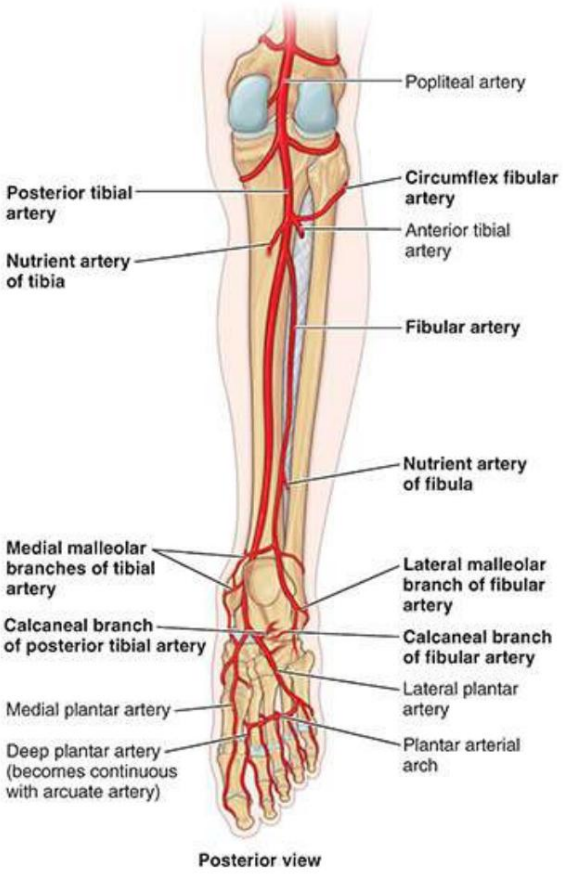

FIGURA 7.68. Arterias de la rodilla, parte posterior de la pierna y planta del pie. El pie está en flexión plantar.

TABLA 7.13.II. MÚSCULOS PROFUNDOS DEL COMPARTIMENTO POSTERIOR DE LA PIERNA

musculatura	Inserción proximal Inserción distal		Inervación [b]	Acción principal
poplíteo	Superficie lateral del lateral. cóndilo del fémur y menisco lateral	Superficie posterior de la tibia y superior a la línea soleal	nervio tibial (L4, L5, S1)	Flexiona débilmente la articulación de la rodilla y la desbloquea girando el fémur 5° sobre la tibia fija; rota medialmente la tibia de la extremidad no plantada
Flexor del dedo gordo largo (4)	Dos tercios inferiores de superficie posterior del peroné; parte inferior de la membrana interósea	Base de la falange distal del dedo gordo (hallux)	nervio tibial (T2, T3)	Flexiona el dedo gordo en todas las articulaciones; articulación del tobillo con flexión plantar débil; Soporta el arco longitudinal medial del pie.
flexor largo de los dedos (5)	Parte medial de la superficie posterior de la tibia inferior a línea soleal; por un tendón ancho al peroné	Bases de las falanges distales de los cuatro dedos laterales.		Flexiona los cuatro dedos laterales; articulación del tobillo en flexión plantar; Soporta arcos longitudinales del pie.
Tibia posterior (6)	Membrana interósea; superficie posterior de la tibia inferior a la línea del sóleo; superficie posterior del peroné	Tuberosidad del navicular, cuneiforme, cuboides y sustentaculum tali de calcáneo; Bases del 2.º, 3.º y 4.º metatarsiano.	nervio tibial (L4, L5)	Articulación del tobillo en flexión plantar; invierte el pie; Mantiene el arco longitudinal medial.

aLos números se refieren a la figura 7.64B.

Machine Translated by Google

bSe indica la inervación segmentaria de la médula espinal (p. ej., “S2, S3” significa que los nervios que inervan el flexor largo del dedo gordo se derivan del segundo y tercer segmento sacro de la médula espinal). La lesión de uno o varios de los segmentos de la médula espinal enumerados o de las raíces nerviosas motoras que surgen de ellos provoca la parálisis de los músculos afectados.

Los dos músculos del compartimento posterior que pasan a los dedos de los pies están entrecruzados, es decir, el músculo que se inserta medialmente al dedo gordo (flexor largo del dedo gordo) surge lateralmente (desde el peroné) en el subcompartimento profundo, y el músculo que se inserta en el lateral cuatro dedos (flexor largo de los dedos) surgen medialmente (desde la tibia) (figs. 5.64A, G, I y 5.67B). Sus tendones se cruzan en la planta del pie.

Poplíteo. El poplíteo es un músculo delgado y triangular que forma la parte inferior del piso de la fosa poplítea (figs. 7.64A, E y 7.66; véanse las figs. 7.53 y 7.54; tabla 7.13.II). Proximalmente, su inserción tendinosa en la cara lateral del cóndilo femoral lateral y su inserción más amplia en el menisco lateral se producen entre la capa fibrosa y la membrana sinovial de la cápsula articular de la rodilla. El vértice de su vientre carnoso emerge de la cápsula articular de la articulación de la rodilla. Tiene una inserción distal carnosa en la tibia que está cubierta por una fascia reforzada por una expansión fibrosa del músculo semimembranoso (fascia del revestimiento del poplíteo; fig. 7.66; véase la fig. 7.93E).

El poplíteo es insignificante como flexor de la articulación de la rodilla per se, pero durante la flexión de la rodilla, ayuda a tirar del menisco lateral de la articulación de la rodilla hacia atrás, un movimiento que de otro modo se produce pasivamente por compresión (como ocurre con el menisco medial). . Cuando una persona está de pie con la rodilla parcialmente flexionada, el poplíteo se contrae para ayudar al ligamento cruzado posterior (LCP) a prevenir el desplazamiento anterior del fémur en la meseta tibial inclinada (v. fig. 7.93D, E).

La bolsa poplítea se encuentra por debajo del tendón poplíteo (fig. 7.66). Al estar de pie con las rodillas bloqueadas en posición completamente extendida, el poplíteo actúa para rotar el fémur lateralmente 5° sobre las mesetas tibiales, liberando la rodilla de su posición cerrada o bloqueada para que pueda ocurrir la flexión. Cuando el pie no toca el suelo y la rodilla está flexionada, el poplíteo puede ayudar a los isquiotibiales mediales (los “semimúsculos”) a rotar la tibia medialmente debajo de los cóndilos femorales.

Flexor largo del dedo gordo. El flexor largo del dedo gordo (FHL) es un potente flexor de todas las articulaciones del dedo gordo del pie (fig. 7.67A, B). Inmediatamente después de que el tríceps sural haya entregado el impulso de flexión plantar a la bola del pie (la prominencia de la planta subyacente a las cabezas del primer y segundo metatarsiano), el FHL entrega un impulso final mediante la flexión del dedo gordo para la fase de preswing. (punta alejada) del ciclo de la marcha (ver Fig. 7.23E; Tabla 7.2). Cuando se está descalzo, este empuje lo realiza el dedo gordo del pie; pero con zapatos con suela, se convierte en parte del impulso de flexión plantar que realiza el antepié.

El tendón del FHL pasa por detrás del extremo distal de la tibia y ocupa un surco poco profundo en la superficie posterior del astrágalo, que se continúa con el surco de la superficie plantar del sustentaculum tali (figs. 7.64G-J y 7.67). ; Cuadro 7.13.II). Luego, el tendón cruza profundamente hasta el tendón del flexor largo de los dedos en la planta del pie. A medida que pasa a la falange distal del dedo gordo del pie, el tendón FHL discurre entre dos huesos sesamoideos en los tendones del flexor corto del dedo gordo (fig. 7.67B). Estos huesos protegen el tendón de la presión de la cabeza del primer hueso metatarsiano.

LGRAWANY
Machine Translated by Google

Para evaluar el FHL, la falange distal del dedo gordo del pie se flexiona contra resistencia; si es normal, el tendón puede verse y palparse en la cara plantar del dedo gordo cuando cruza las articulaciones del dedo.

Flexor largo de los dedos. El flexor largo de los dedos (FDL) es más pequeño que el FHL, aunque mueve cuatro dedos (figs. 7.64G, I; 7.65B; y 7.67B; tabla 7.13.II). Pasa en diagonal hacia la planta del pie, superficial al tendón del FHL. Sin embargo, su dirección de tracción es realineada por el músculo cuadrado plantar, que está inserto en la cara posterolateral del tendón FDL cuando se divide en cuatro tendones (figs. 7.64G y 7.67B), que a su vez pasan a las falanges distales del músculo cuadrado plantar. los cuatro dígitos laterales.

Para probar el FDL, las falanges distales de los cuatro dedos laterales se flexionan contra resistencia; si están actuando con normalidad, se pueden ver y palpar los tendones de los dedos de los pies.

Tibial posterior. El tibial posterior (TP), el músculo más profundo (más anterior) del compartimento posterior, se encuentra entre el FDL y el FHL en el mismo plano que la tibia y el peroné dentro del subcompartimento profundo (figs. 7.64B, F-J y 7.67). A, B; Tabla 7.13.II). Distalmente, el TP se inserta principalmente al hueso navicular (muy cerca del punto más alto del arco longitudinal medial del pie), pero tiene inserciones a otros huesos del tarso y metatarsiano.

El TP se describe tradicionalmente como un inversor del pie. De hecho, cuando el pie está fuera del En el suelo, puede actuar sinérgicamente con el TA para invertir el pie, anulándose entre sí sus funciones, que de otro modo serían antagónicas. Sin embargo, la función principal del TP es sostener o mantener (fijar) el arco longitudinal medial durante la carga de peso; en consecuencia, el músculo se contrae estáticamente durante la fase de postura de la marcha (v. fig. 7.23A-E; tabla 7.2). Al hacerlo, actúa independientemente del TA porque una vez que el pie está apoyado en el suelo después del golpe del talón, ese músculo se relaja durante la fase de apoyo (la dorsiflexión que se produce cuando el cuerpo pasa sobre el pie plantado es pasiva), a menos que se frene. requiere su contracción excéntrica.

Sin embargo, mientras está de pie (especialmente sobre un pie), los dos músculos pueden cooperar para deprimir el lado lateral del pie y tirar medialmente de la pierna según sea necesario para contrarrestar la inclinación lateral para mantener el equilibrio.

Para probar el TP, el pie se invierte contra resistencia con el pie en ligera flexión plantar; si En circunstancias normales, el tendón puede verse y palparse por detrás del maléolo medial.

NERVIOS DEL COMPARTIMENTO POSTERIOR

El nervio tibial (L4, L5 y S1-S3) es la mayor de las dos ramas terminales del nervio ciático (fig. 7.60B; tabla 7.11). Discurre verticalmente a través de la fosa poplítea con la arteria poplítea, pasando entre las cabezas de los gastrocnemios; las dos estructuras salen de la fosa pasando profundamente hasta el arco tendinoso del sóleo (fig. 7.65B).

El nervio tibial inerva todos los músculos del compartimento posterior de la pierna (figs. 7.56A y 7,65 mil millones; Cuadro 7.11). En el tobillo, el nervio se encuentra entre los tendones del FHL y el FDL. Posteroinferior al maléolo medial, el nervio tibial se divide en los nervios plantares medial y lateral. Una rama del nervio tibial, el nervio cutáneo sural medial, suele unirse a la rama comunicante sural del nervio peroneo común del compartimento posterior para formar el nervio sural superficial (véanse las figuras 7.52B, 7.53 y 7.78D; tabla 7.11). el sural

Machine Translated by Google

El nervio inerva la piel de la parte lateral y posterior del tercio inferior de la pierna y la cara lateral del pie. Las ramas articulares del nervio tibial inervan la articulación de la rodilla y las ramas del calcáneo medial inervan la piel del talón.

ARTERIAS DEL COMPARTIMENTO POSTERIOR

La arteria tibial posterior, la rama terminal más grande y directa de la arteria poplítea, suministra sangre al compartimento posterior de la pierna y al pie (figs. 7.56A, 7.61, 7.65B y 7.68; tabla 7.12). Comienza en el borde distal del poplíteo, cuando la arteria poplítea pasa profundamente hasta el arco tendinoso del sóleo y simultáneamente se bifurca en sus ramas terminales. Cerca de su origen, la arteria tibial posterior da origen a su rama más grande, la arteria peroné, que discurre lateral y paralela a ella, también dentro del subcompartimento profundo.

Durante su descenso, la arteria tibial posterior es acompañada por el nervio y las venas tibiales. La arteria discurre posterior al maléolo medial, del cual está separada por los tendones de TP y FDL (fig. 7.65B). Inferior al maléolo medial, discurre entre los tendones del FHL y FDL. Profundamente al retináculo flexor y al origen del abductor del dedo gordo, la arteria tibial posterior se divide en arterias plantares medial y lateral, las arterias de la planta del pie.

La arteria peronea (peronea) , la rama más grande e importante de la arteria tibial posterior, surge por debajo del borde distal del poplíteo y del arco tendinoso del sóleo (figs. 7.61A, 7.65B y 7.68; tabla 7.12). . Desciende oblicuamente hacia el peroné y pasa a lo largo de su lado medial, generalmente dentro del FHL. La arteria peronea da ramas musculares al poplíteo y otros músculos tanto en el compartimento posterior como en el lateral de la pierna. También da origen a la arteria nutricia del peroné (fig. 7.68).

Distalmente, la arteria peroné da origen a una rama perforante y a ramas maleolar lateral terminal y calcánea. La rama perforante perfora la membrana interósea y pasa al dorso del pie, donde se anastomosa con la arteria arqueada. Las ramas laterales del calcáneo irrigan el talón y la rama maleolar lateral se une a otras ramas maleolares para formar una anastomosis arterial periarticular del tobillo.

La arteria circunfleja peroné surge del origen de la arteria tibial anterior o posterior en la rodilla y pasa lateralmente sobre el cuello del peroné hasta las anastomosis alrededor de la rodilla.

La arteria nutricia de la tibia, la arteria nutricia más grande del cuerpo, surge del origen de la arteria tibial anterior o posterior. Perfora el tibial posterior, al que suministra ramas, y entra en el agujero nutritivo en el tercio proximal de la superficie posterior de la tibia (v. fig. 7.10B).

Anatomía superficial de la pierna

La tuberosidad tibial es una elevación fácilmente palpable en la cara anterior de la parte proximal de la tibia, aproximadamente 5 cm distal al vértice de la rótula (fig. 7.69A, B). Esta elevación ovalada indica el nivel de la cabeza del peroné y la bifurcación de la arteria poplítea en las arterias tibiales anterior y posterior.

Machine Translated by Google

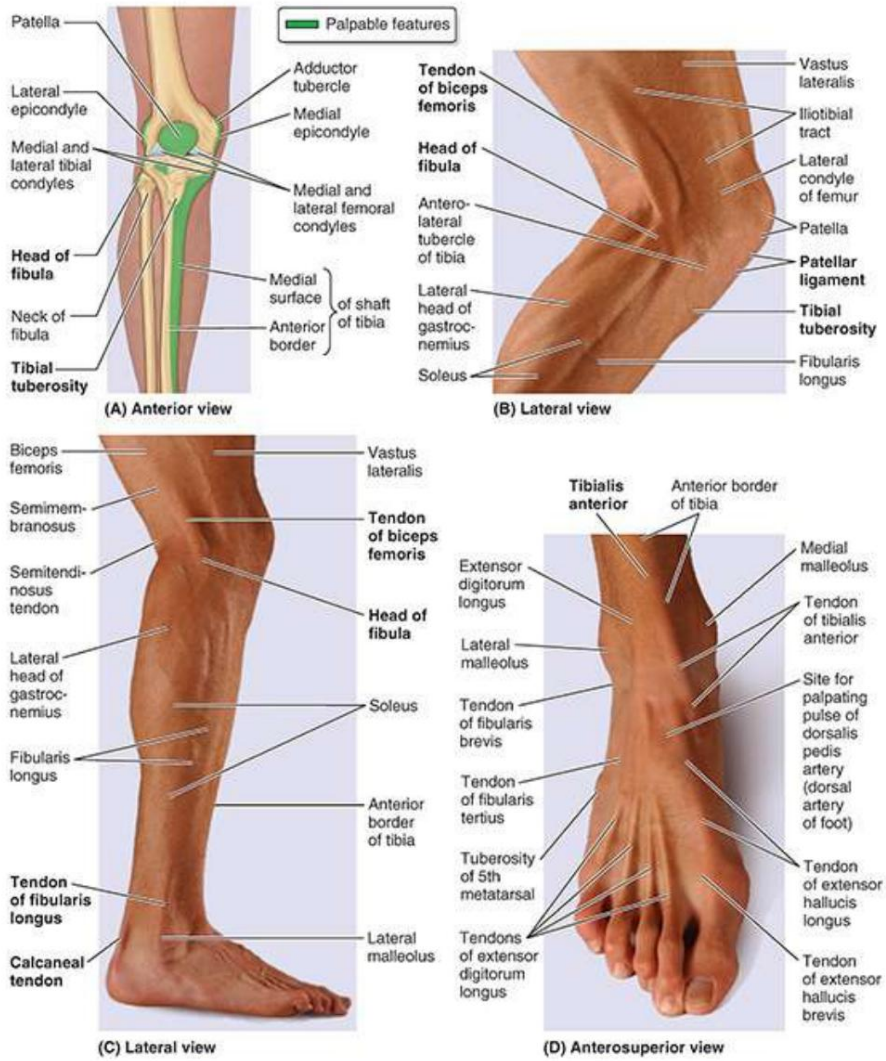

FIGURA 7.69. Anatomía superficial de la pierna. A. Huesos. B. Cara lateral de la rodilla. La rodilla se flexiona mientras se soporta peso. C. Cara lateral de pierna y pie. D. Dorso del pie. Los extensores y flexores de los dedos de los pies se contraen simultáneamente, lo que demuestra los tendones extensores sin elevar los dedos del suelo.

El ligamento rotuliano se puede palpar a medida que se extiende desde el borde inferior del vértice de la rótula. Se siente más fácilmente cuando la rodilla está extendida. Cuando la rodilla se flexiona en ángulo recto, se puede sentir una depresión a cada lado del ligamento rotuliano. La cavidad articular es superficial en estas depresiones.

La cabeza del peroné es subcutánea y puede palparse en la cara posterolateral de la rodilla, al nivel de la tuberosidad tibial (fig. 7.69B, C). El cuello del peroné se puede palpar justo distal a la cabeza.

El tendón del bíceps femoral se puede rastrear palpando su inserción distal al lateral. lado de la cabeza del peroné. Este tendón y la cabeza y el cuello del peroné guían el dedo examinador hasta el nervio peroné común (fig. 7.65A). El nervio está indicado por una línea a lo largo del tendón del bíceps femoral, posterior a la cabeza del peroné, y alrededor de la cara lateral del cuello del peroné hasta su cara anterior, justo distal a la cabeza del peroné. Aquí se puede enrollar contra el cuello del peroné con las yemas de los dedos.

Machine Translated by Google

El borde anterior de la tibia es agudo, subcutáneo y se puede seguir fácilmente distalmente mediante palpación desde la tuberosidad tibial hasta el maléolo medial (fig. 7.69A-D). La superficie medial de la diáfisis de la tibia también es subcutánea, excepto en su extremo proximal. Su tercio inferior es atravesado oblicuamente por la vena safena mayor a medida que la vena pasa proximalmente a la cara medial de la rodilla.

El tibial anterior (TA) se encuentra superficialmente y es fácilmente palpable justo lateral al borde anterior de la tibia (fig. 7.69D). A medida que el pie está invertido y en dorsiflexión, se puede ver y palpar el tendón grande del TA mientras discurre distal y ligeramente medialmente sobre la superficie anterior de la articulación del tobillo hasta el lado medial del pie. Si el primer dedo está en dorsiflexión, el tendón del EHL se puede palpar justo lateral al tendón del TA. El tendón del EHB también puede ser visible.

A medida que se extienden los dedos de los pies, los tendones de la EDL pueden palparse lateralmente al extensor largo del dedo gordo y seguirse hasta los cuatro dedos laterales. El tendón del FT puede palparse lateralmente a los tendones del EDL, especialmente cuando el pie está en dorsiflexión y eversión.

El eje del peroné es subcutáneo sólo en su parte distal, proximal al maléolo lateral; este es el sitio común de fracturas. Los maléolos medial y lateral son subcutáneos y prominentes. Pálpelos y observe que la punta del maléolo lateral se extiende más distal y posteriormente que el maléolo medial.

El peroné largo (FL) es subcutáneo en todo su recorrido (fig. 7.69C). los tendones de este músculo y el peroné corto (FB) son palpables cuando el pie está evertido cuando pasan alrededor de la cara posterior del maléolo lateral. Estos tendones pueden seguirse anteriormente a lo largo del lado lateral del pie. El tendón del FL llega hasta el cuboides y luego desaparece girando hacia la planta del pie. El tendón del CE se remonta a su unión a la base del quinto metatarsiano.

El tendón del calcáneo se puede seguir fácilmente hasta su inserción en la tuberosidad del calcáneo, la parte posterior del calcáneo. La articulación del tobillo es bastante superficial en la depresión a cada lado del tendón calcáneo. Las cabezas de los gastrocnemios se reconocen fácilmente en la parte superior de la pantorrilla de la pierna (fig. 7.69B, C). El sóleo se puede palpar en profundidad y a los lados de la parte superior del tendón calcáneo. El tríceps sural (sóleo y gastrocnemio) es fácil de palpar cuando el individuo está de puntillas. El sóleo se puede distinguir del gastrocnemio al ponerse en cuclillas (flexionar las rodillas mientras se está de puntillas) porque la flexión de la rodilla a aproximadamente 90° hace que el gastrocnemio esté flácido; La flexión plantar en esta posición la mantiene el sóleo. Los músculos profundos del compartimiento posterior no se palpan fácilmente, pero sus tendones se pueden observar justo detrás del maléolo medial, especialmente cuando el pie está invertido y los dedos flexionados.

CLÍNICO

CAJA

FOSA POPLITEA Y PIERNA

LGRAWANY
Machine Translated by Google

Absceso y tumor poplíteo

Debido a que la fascia poplítea profunda es fuerte, lo que limita su expansión, el dolor causado por un absceso, quiste o tumor en la fosa poplítea suele ser intenso. Los abscesos poplíteos tienden a extenderse hacia arriba y hacia abajo debido a la dureza del absceso poplíteo. fascia.

Pulso poplíteo

Debido a que la arteria poplítea es profunda, puede resultar difícil sentir el pulso poplíteo. La palpación de este pulso se realiza comúnmente con la persona en decúbito prono con la rodilla flexionada para relajar la fascia poplítea y los isquiotibiales. Las pulsaciones son Se siente mejor en la parte inferior de la fosa, donde la arteria poplítea se relaciona con la tibia. El debilitamiento o la pérdida del pulso poplíteo es un signo de obstrucción de la arteria femoral.

Aneurisma y hemorragia poplítea

Un aneurisma poplíteo (dilatación anormal de toda o parte de la arteria poplítea) suele provocar edema y dolor en la fosa poplítea. Un aneurisma poplíteo se puede distinguir de otras masas por pulsaciones palpables (estremecimientos) y sonidos arteriales anormales (soplos) detectables con un estetoscopio. Debido a que la arteria se encuentra profunda con respecto al nervio tibial, un aneurisma puede estirar el nervio o comprimir su suministro de sangre (vasa nervorum). El dolor causado por dicha compresión nerviosa suele referirse, en este caso, a la piel que recubre la cara medial de la pantorrilla, el tobillo o el pie.

Debido a que la arteria poplítea está estrechamente aplicada a la superficie poplítea del fémur y a la cápsula articular (v. fig. 7.62), las fracturas del fémur distal o las luxaciones de la rodilla pueden romper la arteria y provocar hemorragia. Además, debido a su proximidad y confinamiento dentro de la fosa poplítea, una lesión de la arteria y la vena puede provocar una fístula arteriovenosa (comunicación entre una arteria y una vena). No reconocer estos sucesos y no actuar con prontitud puede provocar la pérdida de la pierna y el pie.

Si es necesario ligar la arteria femoral, la sangre puede evitar la oclusión a través de la anastomosis genicular y llegar a la arteria poplítea distal a la ligadura (v . fig. 7.55).

Lesión del nervio tibial

La lesión del nervio tibial es poco común debido a su posición profunda y protegida en la fosa poplítea; sin embargo, el nervio puede resultar lesionado por laceraciones profundas en la fosa. La dislocación posterior de la articulación de la rodilla también puede dañar el nervio tibial. La rotura del nervio tibial produce parálisis de los músculos flexores de la pierna y de los músculos intrínsecos de la planta del pie. Las personas con una lesión del nervio tibial no pueden flexionar el tobillo ni los dedos de los pies. La pérdida de sensibilidad también se produce en la planta del pie.

Machine Translated by Google

Contención y propagación de infecciones compartimentales en Pierna

Los compartimentos fasciales de las extremidades inferiores son generalmente espacios cerrados que terminan proximal y distalmente en las articulaciones. Debido a que los tabiques y la fascia profunda de la pierna que forman los límites de los compartimentos de la pierna son fuertes, el aumento de volumen resultante de la infección con supuración (formación de pus) aumenta la presión intracompartimental. Las inflamaciones dentro de los compartimentos anterior y posterior de la pierna se propagan principalmente en dirección distal; sin embargo, una infección purulenta (que forma pus) en el compartimento lateral de la pierna puede ascender en dirección proximal a la fosa poplítea, presumiblemente a lo largo del trayecto del nervio peroneo. Puede ser necesaria una fasciotomía (incisión de la fascia) para aliviar la presión y desbridar (raspar) las bolsas de infección.

Distensión del tibial anterior (dolores de espinilla)

Los calambres en las piernas (edema y dolor en el área de los dos tercios distales de la tibia) son el resultado de microtraumatismos repetitivos del tibial anterior (TA) (fig. 7.59A), que provoca pequeños desgarros en el periostio que cubre la diáfisis de la tibia y /o de inserciones carnosas a la fascia profunda suprayacente de la pierna. Los calambres en las piernas son una forma leve del síndrome del compartimiento anterior. Los calambres en las piernas ocurren comúnmente durante una lesión traumática o un esfuerzo atlético excesivo de los músculos del compartimiento anterior, especialmente TA, por parte de personas no entrenadas. A menudo, las personas que llevan una vida sedentaria desarrollan calambres en las piernas cuando participan en caminatas de larga distancia.

Los calambres en las piernas también ocurren en corredores entrenados que no calientan ni enfrían lo suficiente. Los músculos del compartimento anterior se hinchan debido al uso excesivo repentino, y el edema y la inflamación del músculo-tendón reducen el flujo sanguíneo a los músculos. Los músculos hinchados son dolorosos y sensibles a la presión.

Músculos peroneos y evolución del pie humano

Mientras que los pies de los antropoides (primates superiores) están invertidos para caminar sobre el borde exterior del pie, los pies de los humanos están relativamente evertidos (pronados) para que las plantas descansen más completamente en el suelo. Esta pronación es el resultado, al menos en parte, de la migración medial de la inserción distal del peroné largo a través de la planta del pie (fig. 7.64J) y el desarrollo de un peroné tercero que está unido a la base del peroné. 5to metatarsiano. Estas características son exclusivas del pie humano.

Lesión del nervio peroneo común y pie caído

Debido a su posición superficial, el nervio peroneo común es el nervio que se lesiona con más frecuencia en el miembro inferior, principalmente porque se enrolla subcutáneamente alrededor del cuello del peroné, dejándolo vulnerable al traumatismo directo (v. fig . 7.60A). Este nervio también puede ser

LGRAWANY
Machine Translated by Google

cortado durante la fractura del cuello del peroné o severamente estirado cuando la articulación de la rodilla está lesionada o dislocada. La rotura del nervio peroneo común produce una parálisis fláccida de todos los músculos de los compartimentos anterior y lateral de la pierna (dorsiflexores del tobillo y evertores del pie). La pérdida de dorsiflexión del tobillo provoca pie caído, que se agrava aún más con la inversión del pie sin oposición. Esto tiene el efecto de hacer que la extremidad sea “demasiado larga”: los dedos de los pies no despejan del suelo durante la fase de balanceo de la marcha (Fig. B7.21A, E).

Hay varias otras afecciones que pueden provocar que un miembro inferior sea funcionalmente “demasiado largo”, por ejemplo, inclinación pélvica (v. fig. B7.19C) y parálisis espástica o contracción del sóleo. Existen al menos tres formas de compensar este problema:

1. Un paso como un pato, en el que el individuo se inclina hacia el lado opuesto a la extremidad larga. “caminar” la cadera (Fig. B7.21B)
2. Marcha oscilante, en la que la extremidad larga se gira lateralmente (en abducción) para permitir que los dedos despejen el suelo (fig. B7.21C).
3. Marcha en steppage con pasos altos, en la que se emplea una flexión adicional en la cadera y la rodilla para elevar el pie tan alto como sea necesario para evitar que los dedos golpeen el suelo (fig. B7.21D, E).

Porque el pie caído dificulta que el talón toque primero el suelo como en un marcha normal, en el caso de parálisis fláccida se emplea comúnmente una marcha en pasos. A veces, se agrega una “patada” adicional cuando la extremidad libre se balancea hacia adelante en un intento de girar el antepié hacia arriba justo antes de apoyar el pie.

La acción de frenado normalmente producida por la contracción excéntrica de los dorsiflexores también es Perdido en la parálisis fláccida del pie. Por lo tanto, el pie no desciende al suelo de forma controlada después del golpe del talón; en cambio, el pie golpea el suelo repentinamente, produciendo un "clop" distintivo y aumentando en gran medida el impacto recibido por el antepié y transmitido por la tibia hasta la rodilla. Las personas con una lesión común del nervio peroneo también pueden experimentar una pérdida variable de sensación en la cara anterolateral de la pierna y el dorso del pie.

Atrapamiento profundo del nervio peroneo

El uso excesivo de los músculos inervados por el nervio peroneo profundo (p. ej., al esquiar, correr y bailar) puede provocar lesión muscular y edema en el compartimento anterior. Este atrapamiento puede causar compresión del nervio peroneo profundo y dolor en el compartimento anterior.

La compresión del nervio peroneo profundo por botas de esquí ajustadas, por ejemplo, puede ocurrir cuando el nervio pasa profundamente al retináculo extensor inferior y al extensor corto del dedo gordo (v. fig. 7.57A). El dolor ocurre en el dorso del pie y generalmente se irradia al espacio interdigital entre el primer y segundo dedo. Debido a que las botas de esquí son una causa común de este tipo de atrapamiento nervioso, esta afección se ha denominado “síndrome de las botas de esquí”; sin embargo, el síndrome también ocurre en jugadores de fútbol y corredores y también puede ser el resultado de zapatos ajustados.

Machine Translated by Google

Atrapamiento superficial del nervio peroneo

Los esguinces de tobillo crónicos pueden producir un estiramiento recurrente del nervio peroneo superficial, lo que puede causar dolor a lo largo del lado lateral de la pierna y el dorso del tobillo y el pie. Puede haber entumecimiento y parestesia (cosquilleo u hormigueo) y aumenta con la actividad.

Fábula de Gastrocnemio

Cerca de su inserción proximal, la cabeza lateral del gastrocnemio puede contener un hueso sesamoideo, la fabela (L., frijol), que se articula con el cóndilo femoral lateral. La fabela es visible en las radiografías laterales de la rodilla en 3 a 5% de las personas (fig. B7.22).

FIGURA B7.22. Fabella.

Tendinitis calcánea

La inflamación del tendón calcáneo constituye del 9 al 18% de las lesiones al correr. Los desgarros microscópicos de las fibras de colágeno en el tendón, particularmente justo por encima de su unión al calcáneo, provocan tendinitis, que causa dolor al caminar. especialmente cuando se usan zapatos de suela rígida. La tendinitis del calcáneo a menudo ocurre durante actividades repetitivas, especialmente en personas que comienzan a correr después de una inactividad prolongada, o aumentan repentinamente la intensidad de su entrenamiento, pero también puede ser el resultado de un calzado o superficies de entrenamiento deficientes.

Tendón calcáneo roto

La rotura del tendón calcáneo a menudo la sufren personas en mala condición física con antecedentes de tendinitis calcánea. La lesión generalmente se experimenta como un chasquido audible durante un empujón contundente (flexión plantar con la rodilla extendida) seguido inmediatamente de dolor repentino en la pantorrilla y dorsiflexión repentina del pie en flexión plantar. en un

LGRAWANY
Machine Translated by Google

Cuando el tendón está completamente roto, se palpa un espacio, generalmente de 1 a 5 cm proximal a la inserción del calcáneo. Los músculos afectados son el gemelo, el sóleo y el plantar.

La rotura del tendón calcáneo es probablemente el problema muscular agudo más grave de la pierna. Las personas con esta lesión no pueden realizar flexión plantar contra resistencia (no pueden levantar el talón del suelo ni mantener el equilibrio sobre el lado afectado) y la dorsiflexión pasiva (por lo general limitada a 20° desde el punto muerto) es excesiva.

La deambulación (caminar) es posible sólo cuando la extremidad está rotada lateralmente (externamente), rodando sobre el pie colocado transversalmente durante la fase de postura sin empujar. Aparecen hematomas en la región maleolar y suele aparecer un bulto en la pantorrilla debido al acortamiento del tríceps sural. En personas mayores o no deportistas, las reparaciones no quirúrgicas suelen ser adecuadas, pero generalmente se recomienda la intervención quirúrgica para aquellos con estilos de vida activos, como los jugadores de tenis.

Reflejo del tendón calcáneo

El reflejo aquilino, o reflejo del tríceps sural, es un reflejo del tendón calcáneo. Es un reflejo miotático provocado mientras las piernas de la persona cuelgan del costado de la mesa de exploración. El tendón del calcáneo se golpea enérgicamente con un martillo de reflejos justo proximal al calcáneo (fig. B7.23). El resultado normal es la flexión plantar de la articulación del tobillo. El reflejo del tendón calcáneo pone a prueba las raíces nerviosas S1 y S2. Si la raíz nerviosa S1 se lesiona o comprime, el reflejo del tobillo está prácticamente ausente.

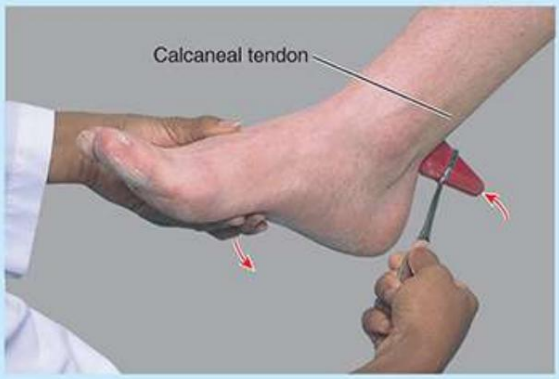

FIGURA B7.23. Reflejo del tendón calcáneo.

Ausencia de flexión plantar

Si los músculos de la pantorrilla están paralizados, el tendón del calcáneo está roto o el impulso normal es doloroso, aún se puede lograr un impulso mucho menos efectivo y eficiente (desde la parte media del pie) mediante las acciones del glúteo mayor y los isquiotibiales al extenderse. el muslo en la articulación de la cadera y el cuádriceps al extender la rodilla. Debido a que no es posible empujar desde el antepié (de hecho, el tobillo estará pasivamente en dorsiflexión a medida que el peso del cuerpo se mueve por delante del pie), aquellos que intentan caminar en ausencia de flexión plantar a menudo rotan el pie lo más lateralmente (externamente) posible. posible durante la postura

Machine Translated by Google

fase para desactivar la dorsiflexión pasiva y permitir un impulso más efectivo a través de la extensión de cadera y rodilla ejercida en la parte media del pie.

Cepa gastrocnemio

La distensión del gastrocnemio (pierna de tenista) es una lesión aguda y dolorosa que resulta del desgarro parcial del vientre medial del gastrocnemio en o cerca de su unión musculotendinosa, que a menudo se observa en personas mayores de 40 años. Es causada por un estiramiento excesivo del músculo por la extensión completa concomitante de la rodilla y la dorsiflexión de la articulación del tobillo. Por lo general, un inicio abrupto de dolor punzante va seguido de edema y espasmo del gastrocnemio.

Bursitis calcánea

La bursitis calcánea (bursitis retroaquileana) resulta de la inflamación de la bolsa profunda del tendón calcáneo, ubicada entre el tendón calcáneo y la parte superior de la superficie posterior del calcáneo (fig. B7.24). Causas de la bursitis calcánea
Dolor posterior al talón y ocurre comúnmente durante carreras de larga distancia, baloncesto y tenis. Es causada por una fricción excesiva sobre la bolsa cuando el tendón se desliza continuamente sobre ella.

FIGURA B7.24. Bolsa calcánea profunda.

Retorno venoso de la pierna

Un plexo venoso profundo al tríceps sural participa en el retorno de la sangre desde la pierna. Cuando una persona está de pie, el retorno venoso de la pierna depende en gran medida de la actividad muscular del tríceps sural (consulte “Drenaje venoso de las extremidades inferiores” en este capítulo). La contracción de los músculos de la pantorrilla bombea sangre hacia arriba en las venas profundas. La bomba musculovenosa mejora gracias a la fascia profunda que recubre los músculos como una media elástica.

Accesorio Sóleo

Aproximadamente el 3% de las personas presenta un sóleo accesorio (fig. B7.25). el accesorio

LGRAWANY
Machine Translated by Google

El músculo suele aparecer como un vientre distal medial al tendón calcáneo. Clínicamente, un sóleo accesorio puede estar asociado con dolor y edema (hinchazón) durante ejercicio prolongado.

FIGURA B7.25. Sóleo accesorio.

Pulso tibial posterior

El pulso tibial posterior suele palparse entre la superficie posterior del maléolo medial y el borde medial del tendón del calcáneo (fig. B7.26).

Debido a que la arteria tibial posterior pasa profundamente al retináculo flexor, es Al palpar este pulso, es importante que la persona invierta el pie para relajar el retináculo. De lo contrario, se puede llegar a la conclusión errónea de que no hay pulso.

FIGURA B7.26. Pulso tibial posterior.

Ambas arterias se examinan simultáneamente para determinar la igualdad de fuerza. Palpación de la parte posterior. Los pulsos tibiales son esenciales para examinar a los pacientes con enfermedad arterial periférica oclusiva.

Machine Translated by Google

Aunque los pulsos tibiales posteriores están ausentes en aproximadamente el 15% de los jóvenes normales, la ausencia de pulsos tibiales posteriores es un signo de enfermedad arterial periférica oclusiva en personas mayores de 60 años. Por ejemplo, la claudicación intermitente, caracterizada por dolor y calambres en las piernas, se desarrolla al caminar y desaparece después del descanso. Estas afecciones resultan de la isquemia de los músculos de las piernas causada por el estrechamiento u oclusión de las arterias de las piernas.

Conclusión: fosa poplítea y pierna

Fosa poplítea: la fosa poplítea es un compartimento relativamente confinado y lleno de grasa posterior a la rodilla que es atravesado por todas las estructuras neurovasculares que pasan entre el muslo y la pierna. ■ El nervio ciático se bifurca en el vértice de la fosa, con el nervio común Nervio peroneo que pasa lateralmente a lo largo del tendón del bíceps. ■ El nervio tibial, la vena poplítea y la arteria poplítea dividen la fosa en dos, en ese orden, de superficial (posterior) a profunda (anterior). ■ Las ramas geniculares de la arteria poplítea forman una anastomosis genicular periarticular alrededor de la rodilla, proporcionando circulación colateral para mantener el flujo sanguíneo en todas las posiciones de la rodilla.

Compartimento anterior de la pierna: El compartimento anterior, limitado principalmente por Huesos y membranas inflexibles, es susceptible a síndromes compartimentales. ■ Los músculos contenidos son dorsiflexores del tobillo/extensores de los dedos del pie que están activos al caminar mientras (1) se contraen concéntricamente para elevar el antepié para despejar el suelo durante la fase de balanceo del ciclo de la marcha y (2) se contraen excéntricamente para bajar el antepié a la suelo después del golpe del talón de la fase de apoyo. ■ El trayecto del nervio peroneo profundo y de la arteria tibial anterior dentro e irrigan el compartimento anterior. ■ La lesión del nervio peroneo común o profundo produce pie caído.

Compartimento lateral de la pierna: el pequeño compartimento lateral contiene los evertores primarios del pie y el nervio peroneo superficial que los inerva. ■ Debido a que ninguna arteria discurre dentro de este compartimento, las ramas perforantes de las arterias tibial anterior y peronea (y las venas que las acompañan) penetran en los tabiques intermusculares para suministrar (y drenar) sangre. ■ La eversión se utiliza para apoyar/deprimir el pie medial durante la fase de apoyo y para resistir la inversión involuntaria, previniendo lesiones.

Compartimento posterior de la pierna: El compartimento posterior o flexor plantar es subdividido por el tabique intermuscular transversal en superficial y profundo subcompartimentos. ■ En el subcompartimento superficial, los músculos gastrocnemio y sóleo (tríceps sural) comparten un tendón común (el tendón calcáneo, el tendón más fuerte del cuerpo). ■ El tríceps sural proporciona el poder de flexión plantar que impulsa el cuerpo en caminar y juega un papel importante en la carrera y el salto mediante impulso. ■ Los músculos profundos

LGRAWANY
Machine Translated by Google

en el compartimento posterior aumentan la acción flexora plantar mediante la flexión de los dedos y el apoyo de los arcos longitudinales del pie. ■ El contenido del compartimento posterior es irrigado por el nervio tibial y dos arterias, la arteria tibial posterior (medial). y arterias peroneas. ■ Las tres estructuras (nervio tibial y dos arterias) discurren dentro del subcompartimento profundo confinado, donde la inflamación puede tener consecuencias profundas para todo el compartimento posterior, el compartimento lateral distal y el pie.

PIE

La importancia clínica del pie está indicada por la considerable cantidad de tiempo que los médicos de atención primaria dedican a los problemas del pie. La podología es el campo especializado que se ocupa del estudio y cuidado de los pies.

El tobillo se refiere a las partes más estrechas y maleolares de la pierna distal, proximal al dorso. y talón del pie, incluida la articulación del tobillo. El pie, distal al tobillo, proporciona una plataforma para sostener el cuerpo cuando está de pie y tiene un papel importante en la locomoción.

El esqueleto del pie consta de siete tarsos, cinco metatarsianos y 14 falanges (fig. 7.70). El pie y sus huesos pueden considerarse en términos de tres zonas anatómicas y funcionales (ver Fig. 7.12C):

• El retropié: astrágalo y calcáneo • El mediopié: escafoides, cuboides y cuneiformes • El antepié: metatarsianos y falanges

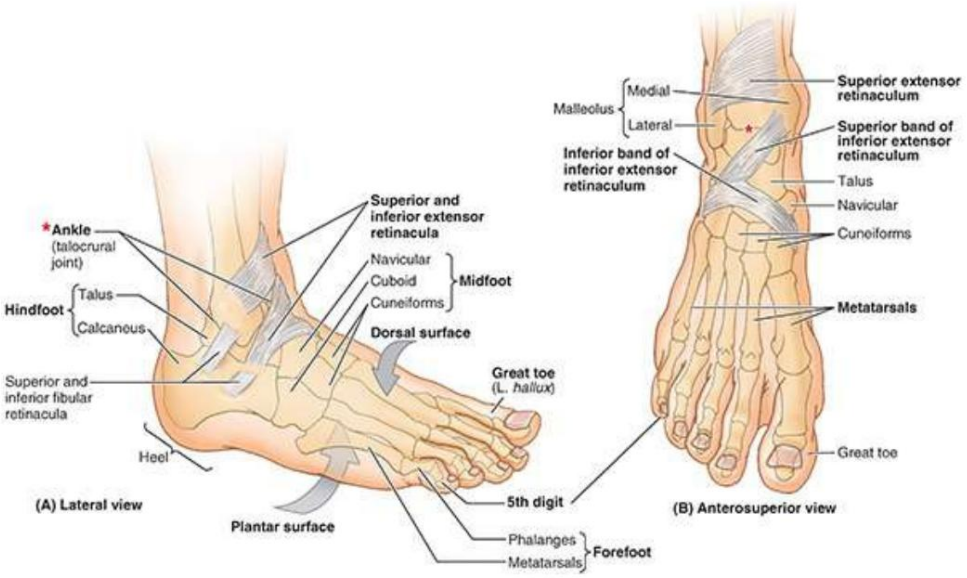

FIGURA 7.70. Superficies, partes, huesos y retináculos de tobillo y pie. A. Antepié, mediopié y retropié. B. Retináculo extensor en el dorso del pie. Se demuestra la disposición de los huesos del pie y de los retináculos extensores superior e inferior y del peroné en relación con las características de la superficie.

La parte/región del pie que contacta con el suelo o el suelo es la planta (región plantar, L. regio

Machine Translated by Google

plantar). La parte dirigida hacia arriba es el dorso del pie (L. dorsum pedis), o región dorsal del pie (L. regio dorsalis pedis). La planta del pie que se encuentra debajo del calcáneo es el talón o la región del talón (L. regio calcanea), y la planta que se encuentra debajo de las cabezas de los dos metatarsianos mediales es la bola del pie. El dedo gordo (L. hallux) es también el primer dedo (dedo del pie, L. digitus primus), y el dedo meñique (L. digitus minimus) también es el quinto dedo.

Piel y fascia del pie

Se producen marcadas variaciones en el grosor (resistencia) y la textura de la piel, el tejido subcutáneo (fascia superficial) y la fascia profunda en relación con la carga y distribución del peso, el contacto con el suelo (agarre, abrasión) y la necesidad de contención o compartimentación.

PIEL Y TEJIDO SUBCUTÁNEO

La piel del dorso del pie es mucho más fina y menos sensible que la piel de la mayor parte de la planta. El tejido subcutáneo está suelto hasta la profundidad de la piel dorsal; por lo tanto, el edema (hinchazón) es más marcado en esta superficie, especialmente delante y alrededor del maléolo medial. La piel sobre las principales áreas de la planta que soportan peso (el talón, el margen lateral y la punta del pie) es gruesa. El tejido subcutáneo de la planta es más fibroso que en otras zonas del pie.

Los tabiques fibrosos (ligamentos cutáneos muy desarrollados (L., retinacula cutis)) dividen este tejido en áreas llenas de grasa, lo que la convierte en una almohadilla que absorbe los impactos, especialmente sobre el talón. Los ligamentos de la piel también anclan la piel a la fascia profunda subyacente (aponeurosis plantar), mejorando el "agarre" de la suela. La piel de la planta no tiene pelo y las glándulas sudoríparas son numerosas; toda la planta es sensible ("cosquilleo"), especialmente el área de piel más fina que se encuentra debajo del arco del pie.

FASCIA PROFUNDA DEL PIE

La fascia profunda del dorso del pie es delgada donde se continúa proximalmente con el retináculo extensor inferior (fig. 7.71A). Sobre las caras lateral y posterior del pie, la fascia profunda se continúa con la fascia plantar, la fascia profunda de la planta (fig. 7.71B, C). La fascia plantar tiene una parte central gruesa y partes medial y lateral más débiles.

LGRAWANY
Machine Translated by Google

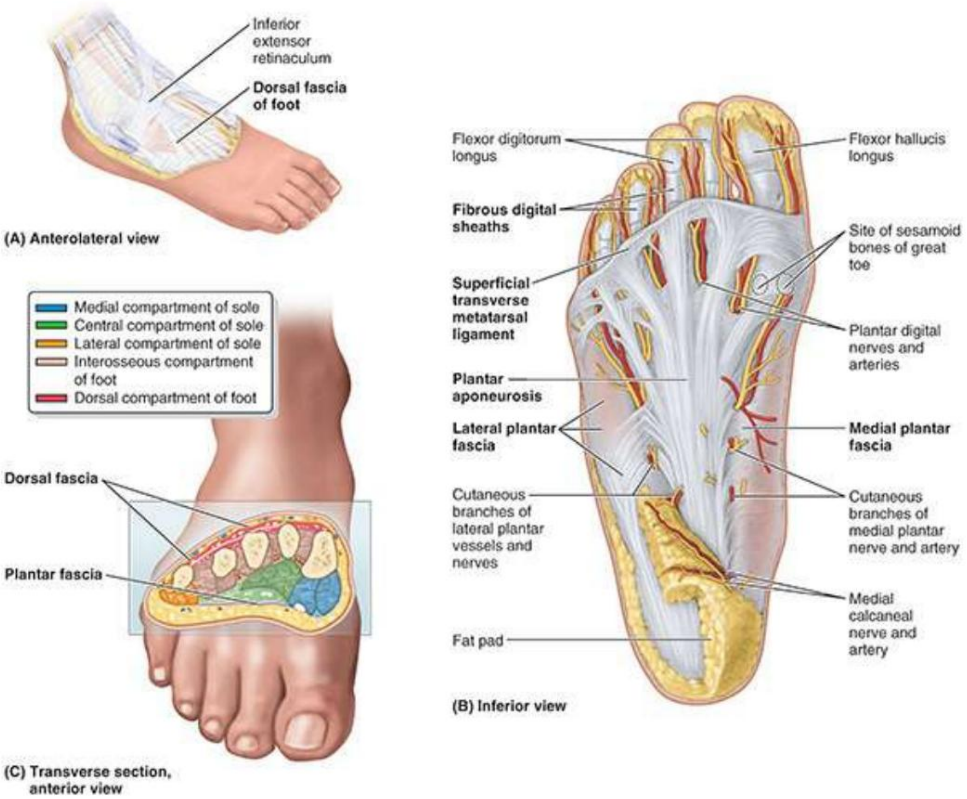

FIGURA 7.71. Fascia y compartimentos del pie. A. Fascia profunda de la pierna y dorso del pie. B. Fascia plantar profunda. La fascia consta de una aponeurosis plantar gruesa y una fascia plantar medial y lateral más delgada. Se han eliminado las partes más delgadas de la fascia plantar, dejando al descubierto los vasos y nervios digitales plantares. C. Compartimentos del pie. Los huesos y músculos del pie están rodeados por la fascia dorsal y plantar profunda. Los compartimentos central grande y medial y lateral más pequeños de la suela son creados por tabiques intermusculares que se extienden profundamente desde la aponeurosis plantar.

La parte central gruesa de la fascia plantar forma la fuerte aponeurosis plantar, haces de tejido conectivo fibroso denso dispuestos longitudinalmente que revisten los músculos plantares centrales. Se parece a la aponeurosis palmar de la palma de la mano pero es más dura, densa y alargada.

La fascia plantar mantiene unidas las partes del pie, ayuda a proteger la planta de lesiones y ayuda a sostener los arcos longitudinales del pie.

La aponeurosis plantar surge posteriormente del calcáneo y funciona como un ligamento superficial. Distalmente, los haces longitudinales de fibras colágenas de la aponeurosis se dividen en cinco bandas que se continúan con las vainas digitales fibrosas que encierran los tendones flexores que pasan hasta los dedos de los pies. En el extremo anterior de la planta, por debajo de las cabezas de los metatarsianos, la aponeurosis está reforzada por fibras transversales que forman el ligamento metatarsiano transverso superficial.

En el mediopié y el antepié, los tabiques intermusculares verticales se extienden profundamente (superiormente) desde el márgenes de la aponeurosis plantar hacia el primer y quinto metatarsiano, formando los tres compartimentos de la planta (fig. 7.71C):

1. El compartimento medial de la suela está cubierto superficialmente por una fascia plantar medial más delgada. Contiene el abductor del dedo gordo, el flexor corto del dedo gordo y el tendón del flexor.

Machine Translated by Google

hallucis longus y el nervio y los vasos plantares mediales.

2. El compartimento central de la suela está cubierto superficialmente por la densa plantar. aponeurosis. Contiene el flexor corto de los dedos; los tendones del flexor largo del dedo gordo y del flexor largo de los dedos, más los músculos asociados a este último; el cuadrado plantae y lumbricales, y el aductor del dedo gordo. Aquí también se encuentran el nervio plantar lateral y los vasos.

3. El compartimento lateral de la suela está cubierto superficialmente por la plantar lateral más delgada. fascia y contiene el abductor y el flexor corto de los dedos.

Sólo en el antepié, un cuarto compartimento, el compartimento interóseo del pie, está rodeado por las fascias interóseas plantar y dorsal. Contiene los metatarsianos, los músculos interóseos dorsal y plantar y los vasos plantares y metatarsianos profundos. Mientras que los interóseos plantares y los vasos metatarsianos plantares tienen una posición claramente plantar, las estructuras restantes del compartimento se encuentran intermedias entre las caras plantar y dorsal del pie.

Un quinto compartimento, el compartimento dorsal del pie, se encuentra entre la fascia dorsal del pie. el pie y los huesos del tarso y la fascia interósea dorsal del mediopié y el antepié. Contiene los músculos (extensores cortos del dedo gordo y extensor corto de los dedos) y estructuras neurovasculares del dorso del pie.

Músculos del pie

De los 20 músculos individuales del pie, 14 están ubicados en la cara plantar, 2 en la cara dorsal y 4 tienen una posición intermedia. Desde la cara plantar, los músculos de la planta del pie están dispuestos en cuatro capas dentro de cuatro compartimentos. Los músculos del pie se ilustran en las figuras 7.72A–J y 7.73; sus inserciones, inervación y acciones se describen en la tabla 7.14.

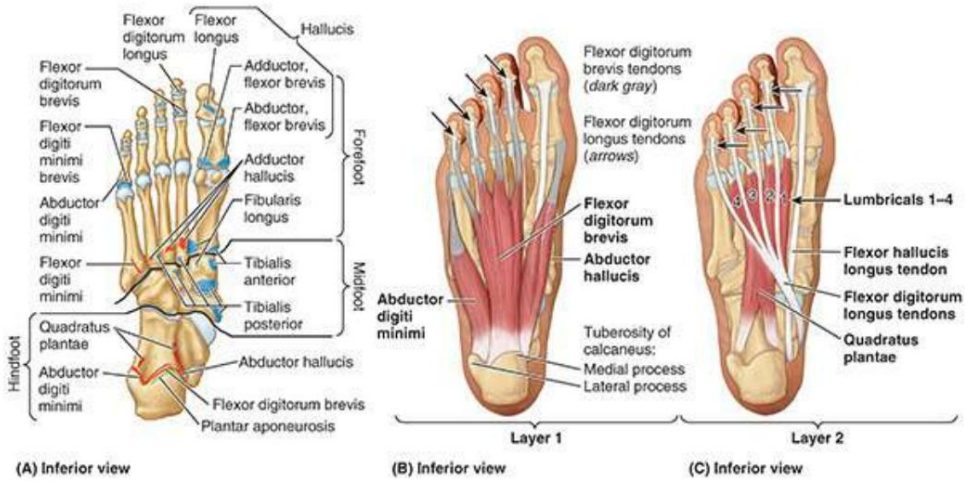

LGRAWANY
Machine Translated by Google

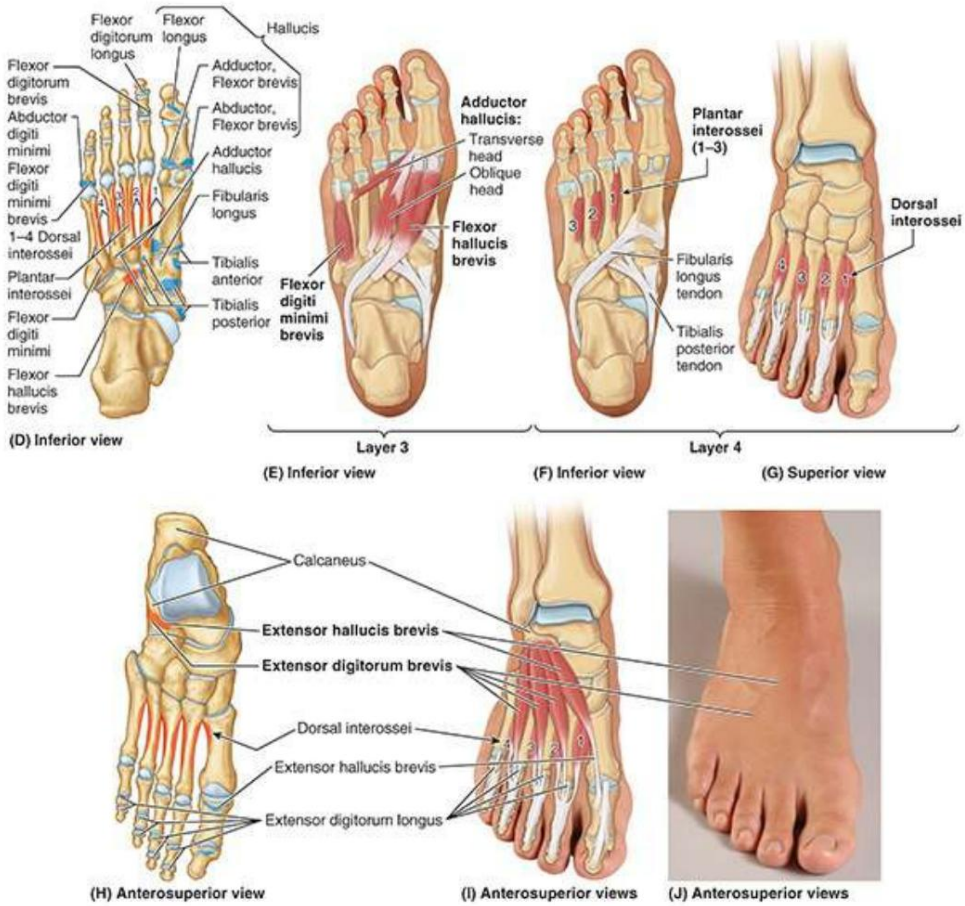

FIGURA 7.72. Músculos del pie. A. Inserciones de los músculos de la primera y segunda capa de la planta del pie. B. Músculos de la primera capa de la planta del pie. C. Músculos de la segunda capa de la planta del pie. D. Inserciones de los músculos de la tercera y cuarta capa de la planta del pie. MI. Músculos de la tercera capa de la planta del pie. F y G. Músculos de la 4ª capa de la planta del pie. H-J. Inserciones y músculos del dorso del pie.

Machine Translated by Google

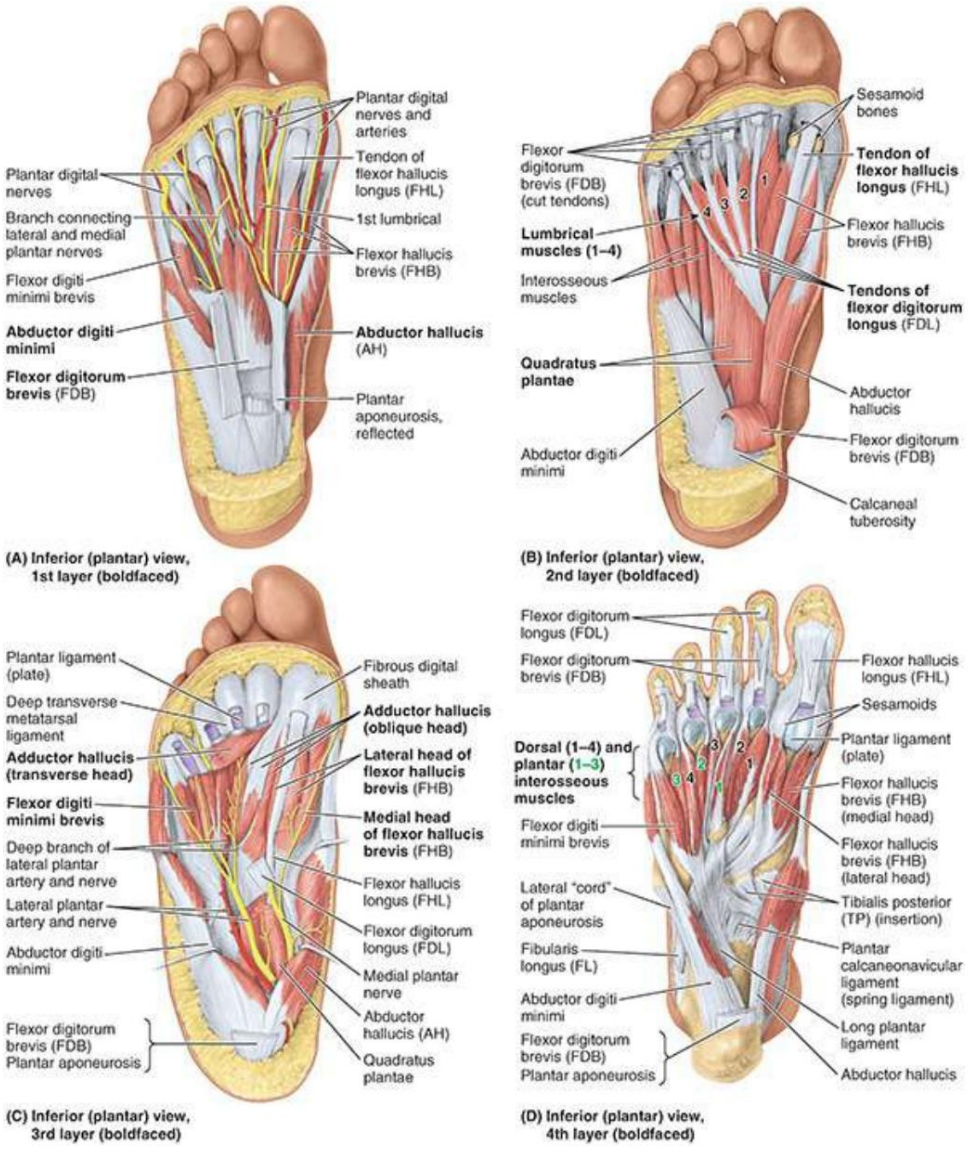

FIGURA 7.73. Capas de músculos plantares. A. Primera capa. Esta capa está formada por los abductores de los dedos grande y pequeño y el flexor corto de los dedos. B. Segunda capa. Esta capa está formada por los tendones flexores largos y los músculos asociados: cuatro lumbricales y el cuadrado plantar. C. Tercera capa. Esta capa está formada por el flexor del dedo meñique y el flexor y aductor del dedo gordo. También se muestran las estructuras neurovasculares que discurren en un plano entre la primera y la segunda capa. D. Cuarta capa. Esta capa está formada por los músculos interóseos dorsal y plantar.

TABLA 7.14.I. MÚSCULOS DEL PIE: 1ª Y 2ª CAPA DE LA SUELA

Músculo	Inserción proximal	Inserción distal	Inervación [a]	Acción principal [b]
1ra capa				
abductor del dedo gordo	Tubérculo medial de tuberosidad del calcáneo; retináculo flexor; aponeurosis plantar	Lado medial de la base de falange proximal del primer dedo	Nervio plantar medial (L5, S1)	Abduce y flexiona 1.º dedo (dedo gordo del pie, hallux) en la metatarsofalángica (MTP) y articulaciones interfalángicas (IP)

LGRAWANY
Machine Translated by Google

Flexor de los dedos corto.	Tubérculo medial de tuberosidad del calcáneo; aponeurosis plantar; tabiques intermusculares	Ambos lados del medio falanges de los cuatro dedos laterales	Nervio plantar medial (L5, S1)	Flexiona los cuatro laterales dígitos en las juntas MTP e IP
Abductor del dedo meñique	medial y lateral tubérculos de la tuberosidad del calcáneo; aponeurosis plantar; tabiques intermusculares	Lado lateral de la base de falange proximal del quinto dedo	Nervio plantar lateral (S1-S3)	Abduce y flexiona dedo meñique (quinto dígito) en Juntas MTP e IP
2da capa				
Planta cuadrada	superficie medial y margen lateral de la superficie plantar del calcáneo	Margen posterolateral del tendón del flexor largo de los dedos	Nervio plantar lateral (T1-T3)	Ayuda al flexor digitorum longus en la flexión lateral de los cuatro dedos en las articulaciones MTP e IP
lumbricales	tendones del flexor dedos largos	Cara medial de expansión sobre los cuatro dedos laterales.	Medial: medial nervio plantar (L5-S1) Lateral tres: nervio plantar lateral (S1-S3)	Flexionar la articulación IP proximal; extender las articulaciones IP media y distal de los cuatro dedos laterales

aSe indica la inervación segmentaria de la médula espinal (p. ej., “S2, S3” significa que los nervios que inervan el abductor del dedo gordo se derivan del segundo y tercer segmento sacro de la médula espinal). La lesión de uno o varios de los segmentos de la médula espinal enumerados o de las raíces nerviosas motoras que surgen de ellos provoca la parálisis de los músculos afectados.

bA pesar de las acciones individuales, la función principal de los músculos intrínsecos de la planta del pie es resistir el aplanamiento o mantener el arco del pie.

TABLA 7.14.II. MÚSCULOS DEL PIE: 3ª Y 4ª CAPAS DE LA SUELA

Músculo	Inserción proximal	Inserción distal	Inervación [a]	Acción principal [b]
3ra capa				
Flexor corto del dedo gordo	Superficies plantares de cuboide y lateral cuneiformes	Ambos lados de la base de falange proximal del primer dedo	Nervio plantar medial (L5, S1)	Flexiona la articulación interfalángica proximal (IP) del primer dedo.
Aductor del dedo gordo	Cabeza oblicua: bases de los metatarsianos 2-4 Cabeza transversal: ligamentos plantares de metatarsofalángico (MTP) articulaciones	Tendones de ambas cabezas. se adhiere al lado lateral de la base de la falange proximal del primer dedo.	Rama profunda del nervio plantar lateral (S1-S3)	Tradicionalmente se dice que aduce el primer dígito; Ayuda a mantener el arco transversal del pie tirando de los metatarsianos medialmente.
El flexor del dedo meñique es corto.	Base del quinto metatarsiano	Base del proximal falange del quinto dígito	Rama superficial del nervio plantar lateral. (T1-T3)	Flexiona la articulación IP proximal del quinto dedo, ayudando así con la flexión del dedo.
4ta capa				
Plantar interossei (tres músculos)	Cara plantar de los lados mediales de las diáfisis. de metatarsianos 3-5	Lados mediales de las bases. de falanges del 3º al 5º dígito	Nervio plantar lateral (T1-T3)	Aduce y flexiona los dedos 3 a 5 en las articulaciones MTP

Machine Translated by Google

Interóseos dorsales (cuatro músculos)	Lados adyacentes de los ejes de los metatarsianos 1 a 5	1º: lado medial de falange proximal del segundo dedo		Abducir y flexionar los dedos 2 a 4 en las articulaciones MTF
		2do-4to: lados laterales de 2º a 4º dígitos		

aSe indica la inervación segmentaria de la médula espinal (p. ej., "S2, S3" significa que los nervios que inervan el flexor corto del dedo gordo se derivan del segundo y tercer segmento sacro de la médula espinal). La lesión de uno o varios de los segmentos de la médula espinal enumerados o de las raíces nerviosas motoras que surgen de ellos provoca la parálisis de los músculos afectados.

bA pesar de las acciones individuales, la función principal de los músculos intrínsecos de la planta del pie es resistir el aplanamiento o mantener el arco del pie.

TABLA 7.14.III. MÚSCULOS DEL PIE: DORSUM DEL PIE

Músculo	Adjunto proximal	distal Adjunto	Inervación [a]	Acción principal
Músculo extensor dedos cortos	Calcáneo (suelo del seno tarsal); ligamento interóseo astrágalocalcáneo; vástago del retináculo extensor inferior	Tendones extensores largos de tres dedos intermedios (dedos 2 a 4)	Nervio peroneo profundo (L5 o S1, o ambos)	Ayuda al extensor largo de los dedos a extender los tres dedos intermedios en la articulaciones metatarsofalángicas (MTP) e interfalángicas
extensor del hallucis breve	En común con extensor dedos cortos (arriba)	Cara dorsal de la base de la falange proximal del dedo gordo (primer dígito)		Ayuda al extensor largo del dedo gordo a extender el dedo gordo en la articulación MTP

aSe indica la inervación segmentaria de la médula espinal (p. ej., "L5 o S1" significa que el nervio que inerva el extensor corto de los dedos se deriva del quinto segmento lumbar o del primer segmento sacro de la médula espinal). La lesión de uno o varios de los segmentos de la médula espinal enumerados o de las raíces nerviosas motoras que surgen de ellos provoca la parálisis de los músculos afectados.

A pesar de su disposición compartimental y en capas, los músculos plantares funcionan principalmente como un grupo durante la fase de apoyo de la postura, manteniendo los arcos del pie (v. fig. 7.23B- E; tabla 7.2). Básicamente resisten fuerzas que tienden a reducir el arco longitudinal a medida que el peso se recibe en el talón (extremo posterior del arco) y luego se transfiere a la bola del pie y al dedo gordo (extremo anterior del arco).

Los músculos se vuelven más activos en la última parte del movimiento para estabilizar el pie durante propulsión (empuje), momento en el que las fuerzas también tienden a aplanar el arco transversal del pie. Al mismo tiempo, también pueden refinar aún más los esfuerzos de los músculos largos, produciendo supinación y pronación al permitir que la plataforma del pie se ajuste al terreno irregular.

Los músculos del pie tienen poca importancia individualmente porque el control fino de los dedos individuales no es importante para la mayoría de las personas. En lugar de producir un movimiento real, son más activos fijando el pie o aumentando la presión aplicada contra el suelo por varias partes de la planta o los dedos para mantener el equilibrio.

Aunque el aductor del dedo gordo se parece a un músculo similar de la palma que aduce el pulgar, A pesar de su nombre, el aductor del dedo gordo es probablemente más activo durante la fase de impulso de la postura al tirar de los cuatro metatarsianos laterales hacia el dedo gordo, fijar el arco transversal del pie y resistir fuerzas que extenderían las cabezas de los metatarsianos en forma de peso y fuerza. se aplican al antepié (Tabla 7.2).

LGRAWANY
Machine Translated by Google

En la tabla 7.14, observe que el

• Aducto interóseo plantar (PAD) de los dedos de los pies y surge de un solo metatarsiano como unipennado músculos.

• Interóseos dorsales Abducen (DAB) los dedos de los pies y surgen de dos metatarsianos como músculos bipennados.

Véanse los movimientos de aducción y abducción de los dedos de los pies ilustrados en la figura 7.104.

Hay dos planos neurovasculares entre las capas musculares de la planta del pie (figs. 7.73 y 7.74B): (1) uno superficial entre la primera y la segunda capas musculares y (2) uno profundo entre la tercera y la segunda. 4ª capa muscular. El nervio tibial se divide por debajo del maléolo medial en los nervios plantar medial y lateral (figs. 7.73 y 7.75; véase la figura 7.60B; tabla 7.15). Estos nervios inervan los músculos intrínsecos de la cara plantar del pie.

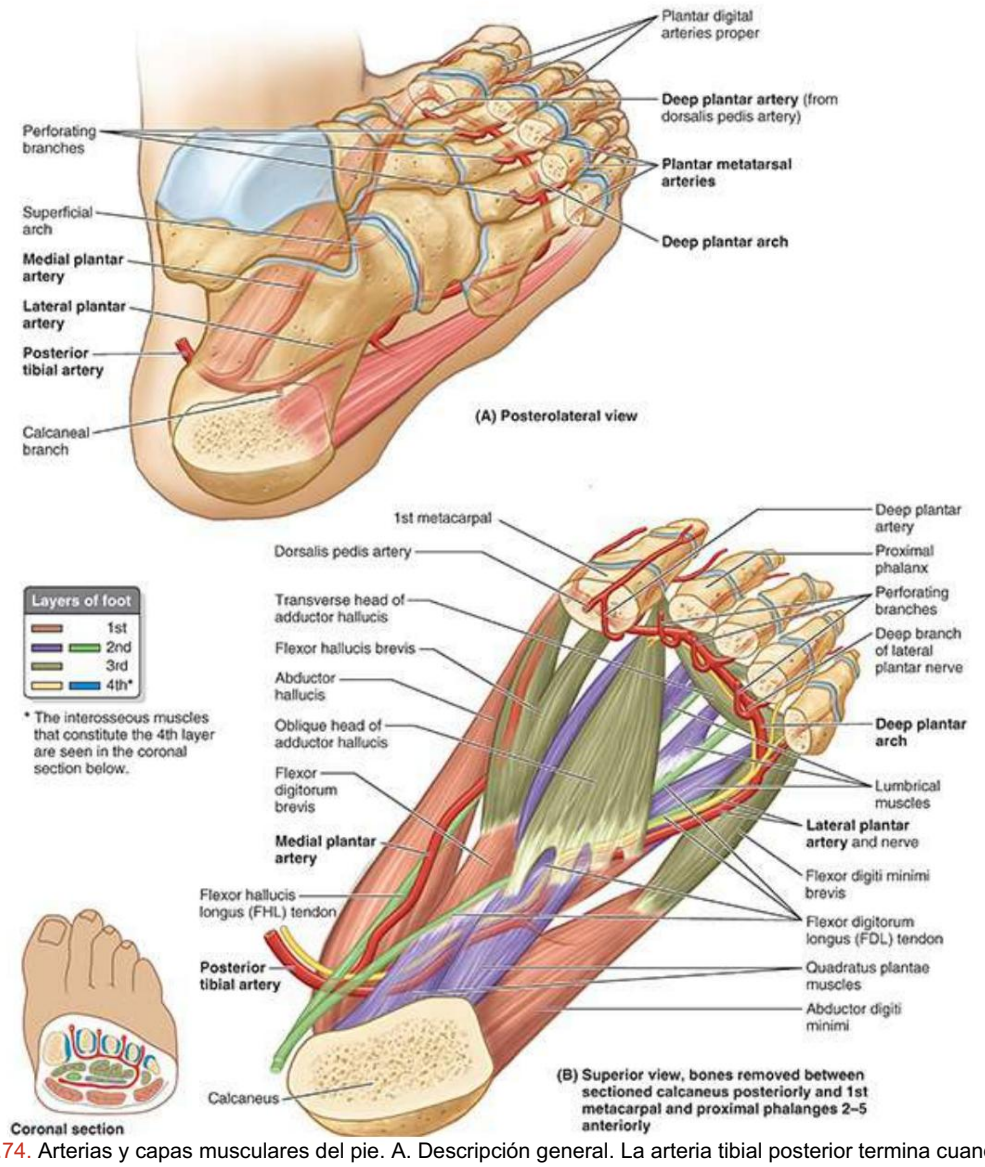

FIGURA 7.74. Arterias y capas musculares del pie. A. Descripción general. La arteria tibial posterior termina cuando ingresa al pie dividiéndose en las arterias plantares medial y lateral. Observe las anastomosis distales de estos vasos con la arteria plantar profunda desde la arteria dorsal del pie y las ramas perforantes hasta la arteria arqueada en el dorso del pie.

Machine Translated by Google

B. Relación de las arterias plantares con las capas musculares de la planta del pie. Tenga en cuenta que las arterias plantares entran y corren en el plano entre la primera y la segunda capa, con la arteria plantar lateral pasando de medial a lateral. Las ramas profundas de la arteria luego pasan de lateral a medial entre la tercera y la cuarta capa.

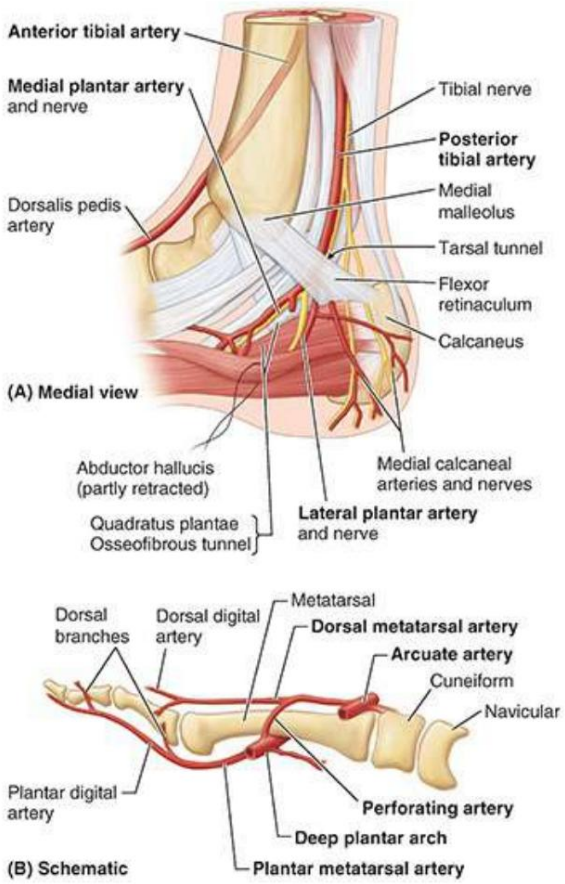

FIGURA 7.75. Arterias del pie: ramificadas y comunicantes. A. Arteria tibial posterior. Se muestra la ramificación de las estructuras neurovasculares originales que dan origen a los vasos y nervios plantares. B. Arterias digitales plantares. Las arterias del mediopié y el antepié se parecen a las de la mano en que (1) los arcos en ambas caras dan origen a las arterias metatarsianas (metacarpianas), que a su vez dan origen a las arterias digitales; (2) el extremo de las arterias dorsales se agota antes de llegar a los extremos distales de los dedos de los pies o de los dedos, por lo que las arterias digitales plantares (palmares) envían ramas dorsalmente para irrigar las caras dorsales distales de los dedos, incluidos los lechos ungueales; y (3) las ramas perforantes se extienden entre los metatarsianos (metacarpianos) formando anastomosis entre los arcos de cada lado.

El nervio plantar medial discurre dentro del compartimento medial de la suela, entre la primera y la segunda capa de músculo. Inicialmente, el nervio (y la arteria) plantar lateral discurre lateralmente entre los músculos de la primera y segunda capas de los músculos plantares (figs. 7.73C y 7.74B). Sus ramas profundas pasan luego medialmente entre los músculos de la tercera y cuarta capas (fig. 7.74B).

Dos músculos estrechamente conectados en el dorso del pie son el extensor corto de los dedos. (EDB) y extensor corto del dedo gordo (EHB) (véanse las figuras 7.58A, B y 7.59A). En realidad, el EHB forma parte del EDB. Estos músculos delgados y anchos forman una masa carnosa en la parte lateral del dorso del pie, anterior al maléolo lateral. Su pequeño vientre carnoso se puede sentir cuando se extienden los dedos de los pies.

LGRAWANY
Machine Translated by Google

Estructuras y relaciones neurovasculares en el pie

NERVIOS DEL PIE

Se suministra la inervación cutánea del pie (fig. 7.76; tabla 7.15).

• medialmente por el nervio safeno, que se extiende distalmente hasta la cabeza del primer metatarsiano • superiormente (dorso del pie) por los nervios superficial (principalmente) y peroneo profundo • inferiormente (planta del pie) por los nervios plantares medial y lateral; la frontera común de sus la distribución se extiende a lo largo del cuarto metacarpiano y el dedo o dígito. (Esto es similar al patrón de inervación de la palma de la mano).
• lateralmente por el nervio sural, incluyendo parte del talón • posteriormente (talón) por las ramas calcáneas medial y lateral de los nervios tibial y sural, respectivamente

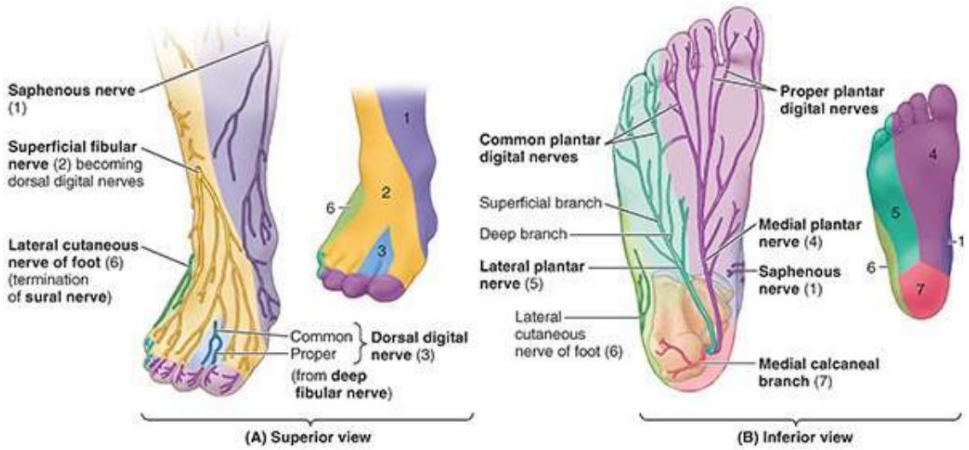

FIGURA 7.76. Inervación cutánea del pie.

TABLA 7.15. NERVIOS DEL PIE

Nervioso	Origen	Curso	Distribución en pie
Safena (1)	nervio femoral	Nace en el triángulo femoral y desciende por el muslo y la pierna; acompaña a la gran vena safena anterior al maléolo medial; termina en el lado medial del pie	Irriga la piel del lado medial del pie hasta la cabeza del primer metatarsiano.
Peroné superficial (2)	Nervio peroné común	Perfora la fascia profunda en el tercio distal de la pierna para volverse cutánea; luego envía ramas a pies y dedos	Irriga la piel del dorso del pie y de todos los dedos, excepto el lado lateral del quinto y los lados contiguos del primero y segundo dedos.
Peroné profundo (3)		Pasa profundamente al retináculo extensor para entrar en el dorso de pie	Inerva el extensor corto de los dedos y la piel de los lados contiguos del primer y segundo dedo.
Planta medial (4)	Rama terminal más grande del nervio tibial.	Pasa distalmente en el pie entre el abductor del dedo gordo y el flexor dedos cortos; dividir en	Irriga la piel del lado medial de la planta del pie y de los lados de la primera tres dígitos; también suministros

Machine Translated by Google

		ramas muscular y cutánea abductor del dedo gordo, flexor corto de los dedos, flexor corto del dedo gordo y primer lumbrical	
Plantar lateral (5)	Sucursal terminal más pequeña del nervio tibial	Pasa lateralmente en el pie entre los músculos cuadrado plantar y flexor corto de los dedos; se divide en ramas superficiales y profundas	Inerva el cuadrado plantae, el abductor de los dedos mínimos y el dígito mínimo corto; la rama profunda irriga los interóseos plantar y dorsal, los tres lumbricales laterales y el aductor del dedo gordo; suministra piel en la planta lateral a una línea que divide el cuarto dedo
Surales (6)	Generalmente surge de ramas tanto tibiales como nervios peroneos comunes	Pasa por debajo del lateral. maléolo al lado lateral del pie	Cara lateral del retropié y mediopié
Ramas calcáneas (7)	Nervios tibial y sural	Pasar desde la parte distal de la cara posterior de la pierna hasta la piel del talón.	piel del talon

aLos números se refieren a la Figura 7.76.

Nervio Safeno. El nervio safeno es el nervio cutáneo más largo y de mayor distribución. rama del nervio femoral; es la única rama que se extiende más allá de la rodilla (fig. 7.76A; tabla 7.15; véase la figura 7.78C). Además de inervar la piel y la fascia en la cara anteromedial de la pierna, el nervio safeno pasa por delante del maléolo medial hasta el dorso del pie, donde inerva ramas articulares de la articulación del tobillo y continúa inervando piel a lo largo del lado medial. del pie hasta la cabeza del primer metatarsiano.

Nervios peroneos superficial y profundo. Después de recorrer e irrigar el peroné músculos del compartimento lateral de la pierna, el nervio peroneo superficial emerge como un nervio cutáneo aproximadamente a dos tercios del recorrido de la pierna. Luego irriga la piel de la cara anterolateral de la pierna y se divide en los nervios cutáneos dorsal medial e intermedio, que continúan a lo largo del tobillo para irrigar la mayor parte de la piel del dorso del pie. Sus ramas terminales son los nervios digitales dorsales (común y propio) que irrigan la piel de la cara proximal de la mitad medial del dedo gordo del pie y la de los tres dedos y medio laterales.

Después de inervar los músculos del compartimento anterior de la pierna, el nervio peroneo profundo pasa profundo al retináculo extensor e inerva los músculos intrínsecos del dorso del pie (extensores de los dedos y largo del dedo gordo) y las articulaciones tarsiana y tarsometatarsiana. Cuando finalmente emerge como nervio cutáneo, está tan distal en el pie que sólo queda disponible para la inervación una pequeña área de piel: la red de piel entre los lados contiguos del primer y segundo dedo del pie. Inerva esta área como el primer nervio digital dorsal común (y luego el dorsal propio).

Nervio plantar medial. El nervio plantar medial, el más grande y más anterior de las dos ramas terminales del nervio tibial, surge profundo al retináculo flexor. Entra en la planta del pie pasando profundamente hasta el abductor del dedo gordo (AH) (figs. 7.73C y 7.75A). Luego discurre anteriormente entre el músculo AH y el flexor corto de los dedos (FDB), suministrando a ambos ramas motoras en el lado lateral de la arteria plantar medial (fig. 7.73A, C). Después de enviar

LGRAWANY
Machine Translated by Google

ramas motoras del flexor corto del dedo gordo (FHB) y el primer músculo lumbrical, el nervio plantar medial termina cerca de las bases de los metatarsianos dividiéndose en tres ramas sensoriales (nervios digitales plantares comunes). Estas ramas irrigan la piel de los tres dedos y medio mediales (incluida la piel dorsal y los lechos ungueales de sus falanges distales) y la piel de la planta proximal a ellos. En comparación con la otra rama terminal del nervio tibial, el nervio plantar medial inerva más área de piel pero menos músculos. Su distribución tanto en la piel como en los músculos del pie es comparable a la del nervio mediano de la mano.

Nervio plantar lateral. El nervio plantar lateral, el más pequeño y posterior de los dos. Las ramas terminales del nervio tibial también discurren por debajo de la AH (fig. 7.75A) , pero discurren anterolateralmente entre la primera y la segunda capa de músculos plantares, en el lado medial de la arteria plantar lateral (fig. 7.71B). El nervio plantar lateral termina cuando llega al compartimento lateral y se divide en ramas superficial y profunda (fig. 7.76B; tabla 7.15).

La rama superficial se divide, a su vez, en dos nervios digitales plantares (uno común y otro). propiamente dicha) que irrigan la piel de las caras plantares del dedo y medio lateral, la piel dorsal y los lechos ungueales de sus falanges distales, y la piel de la planta proximal a ellas. La rama profunda del nervio plantar lateral discurre con el arco arterial plantar entre la tercera y cuarta capas de músculos.

Las ramas superficial y profunda del nervio plantar lateral inervan todos los músculos de la planta. No inervado por el nervio plantar medial. En comparación con el nervio plantar medial, el nervio plantar lateral inerva menos área de piel pero más músculos individuales. Su distribución tanto en la piel como en los músculos del pie es comparable a la del nervio cubital de la mano (Capítulo 3, Miembro superior). Los nervios plantares medial y lateral también proporcionan inervación a las caras plantares de todas las articulaciones del pie.

Nervio Sural. El nervio sural se forma por la unión del nervio cutáneo sural medial (del nervio tibial) y la rama comunicante sural del nervio peroneo común, respectivamente (v. fig. 7.53; tabla 7.11). El nivel de unión de estas ramas es variable; puede ser alto (en la fosa poplítea) o bajo (proximal al talón). En ocasiones, las ramas no se unen y, por tanto, no se forma ningún nervio sural. En estas personas, la piel normalmente inervada por el nervio sural está inervada por las ramas cutáneas sural medial y lateral. El nervio sural acompaña a la vena safena menor y entra en el pie por detrás del maléolo lateral para inervar la articulación del tobillo y la piel a lo largo del margen lateral del pie (fig. 7.76A; tabla 7.15).

ARTERIAS DEL PIE

Las arterias del pie son ramas terminales de las arterias tibiales anterior y posterior (Figs. 7.75A y 7.77), respectivamente: las arterias dorsal del pie y plantar.

Machine Translated by Google

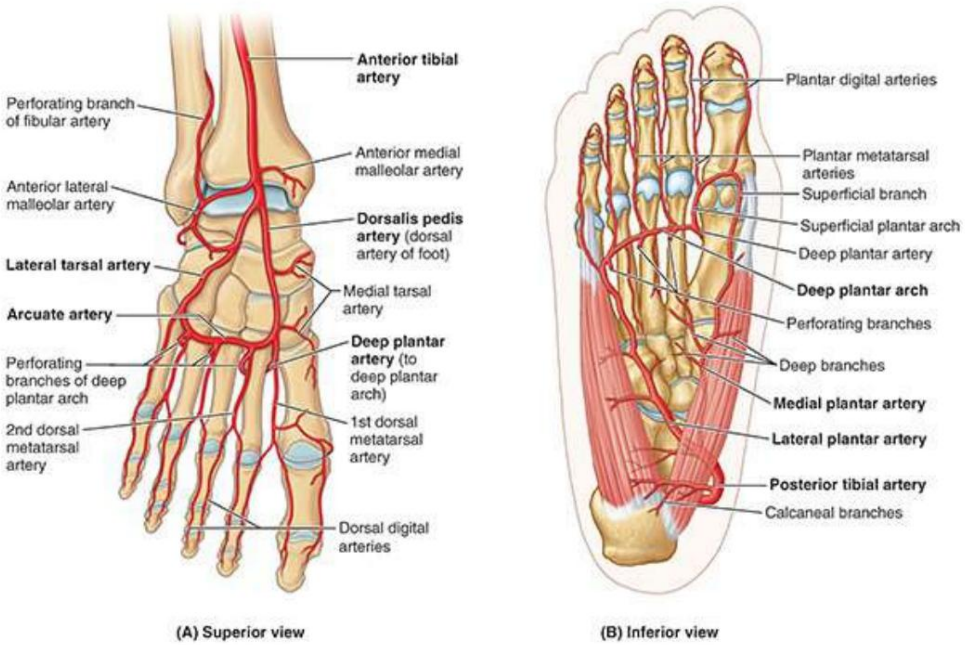

FIGURA 7.77. Arterias del pie: descripción general. A. Dorso del pie. La arteria tibial anterior se convierte en la arteria dorsal del pie cuando cruza la articulación talocrural. B. Cara plantar del pie. Las arterias plantares medial y lateral son ramas terminales de la arteria tibial posterior. La arteria plantar profunda y las ramas perforantes del arco plantar profundo proporcionan anastomosis entre las arterias dorsal y plantar.

Arteria dorsal del pie. A menudo, una fuente importante de suministro de sangre al antepié (p. ej., durante períodos prolongados de pie), la arteria dorsal del pie (arteria dorsal del pie) es la continuación directa de la arteria tibial anterior. La arteria dorsal del pie comienza a medio camino entre los maléolos y corre anteromedialmente, profunda hasta el retináculo extensor inferior entre los tendones del extensor largo del dedo gordo y el extensor largo de los dedos en el dorso del pie.

La arteria dorsal del pie pasa al primer espacio interóseo, donde se divide en la primera arteria metatarsiana dorsal y una arteria plantar profunda. Este último pasa profundamente entre las cabezas del primer músculo interóseo dorsal para entrar en la planta del pie, donde se une a la arteria plantar lateral para formar el arco plantar profundo. El curso y destino de la arteria dorsal y su continuación principal, la arteria plantar profunda, son comparables a la arteria radial de la mano, que completa un arco arterial profundo en la palma.

La arteria tarsal lateral, una rama de la arteria dorsal del pie, discurre lateralmente formando un arco. discurre por debajo de la EDB para inervar este músculo y los tarsos y articulaciones subyacentes. Se anastomosa con otras ramas, como la arteria arqueada.

La primera arteria metatarsiana dorsal se divide en ramas que irrigan ambos lados del dedo gordo y el lado medial del segundo dedo.

La arteria arqueada discurre lateralmente a través de las bases de los cuatro metatarsianos laterales, profunda a los tendones extensores, para alcanzar la cara lateral del antepié, donde puede anastomosarse con la arteria tarsiana lateral para formar un asa arterial. La arteria arqueada da origen a la segunda, tercera y cuarta arteria metatarsiana dorsal. Estos vasos discurren distalmente a las hendiduras de los dedos de los pies y están conectados al arco plantar y a las arterias metatarsianas plantares mediante ramas perforantes (figs. 7.74, 7.75B y 7.77A, B). Distalmente, cada arteria metatarsiana dorsal se divide en dos arterias digitales dorsales para

LGRAWANY
Machine Translated by Google

la cara dorsal de los lados de los dedos contiguos (fig. 7.77A); sin embargo, estas arterias generalmente terminan proximales a la articulación interfalángica distal (fig. 7.75B) y son reemplazadas por las ramas dorsales de las arterias digitales plantares o se reponen a partir de ellas.

ARTERIAS DE LA PLANTA DEL PIE

La planta del pie recibe un abundante riego sanguíneo procedente de la arteria tibial posterior, que se divide profundamente hasta el retináculo flexor (figs. 7.73A, 7.75A y 7.77B). Las ramas terminales pasan profundamente al abductor del dedo gordo (AH) como las arterias plantares medial y lateral, que acompañan a los nervios de nombres similares.

Arteria plantar medial. La arteria plantar medial es la rama terminal más pequeña de la arteria tibial posterior. Da origen a una rama (o ramas) profunda que inerva principalmente los músculos del dedo gordo del pie. La rama superficial más grande de la arteria plantar medial irriga la piel del lado medial de la planta del pie y tiene ramas digitales que acompañan a las ramas digitales del nervio plantar medial, la más lateral de las cuales se anastomosa con las arterias metatarsianas plantares mediales.
En ocasiones, se forma un arco plantar superficial cuando la rama superficial se anastomosa con la arteria plantar lateral o el arco plantar profundo (fig. 7.77B).

Arteria plantar lateral. La arteria plantar lateral, mucho más grande que la arteria plantar medial, nace y acompaña al nervio del mismo nombre (figs. 7.73C, 7.74B, 7.75A y 7.77B). Corre lateral y anteriormente, al principio profundo hasta el AH y luego entre el FDB y el cuadrado plantar.

La arteria plantar lateral se arquea medialmente a través del pie con la rama profunda del nervio plantar lateral para formar el arco plantar profundo, que se completa con la unión con la arteria plantar profunda, una rama de la arteria dorsal del pie. A medida que cruza el pie, el arco plantar profundo da lugar a cuatro arterias metatarsianas plantares; tres ramas perforantes; y muchas ramas hacia la piel, la fascia y los músculos de la planta del pie.
Las arterias metatarsianas plantares se dividen cerca de la base de las falanges proximales para formar las arterias digitales plantares, que irrigan los dedos adyacentes (dedos de los pies); las arterias metatarsianas más mediales están unidas por ramas digitales superficiales de la arteria plantar medial. Las arterias digitales plantares suelen proporcionar la mayor parte de la sangre que llega a los dedos distales, incluido el lecho ungueal, a través de las ramas perforantes y dorsales (figs. 7.75B y 7.77), disposición que también se produce en los dedos.

DRENAJE VENOSO DEL PIE

Como en el resto de las extremidades inferiores, en el pie hay venas tanto superficiales como profundas (fig. 7.78). Las venas profundas toman la forma de venas pareadas interanastomosadas que acompañan a todas las arterias internas de la fascia profunda. Las venas superficiales son subcutáneas y no están acompañadas de arterias.

Machine Translated by Google

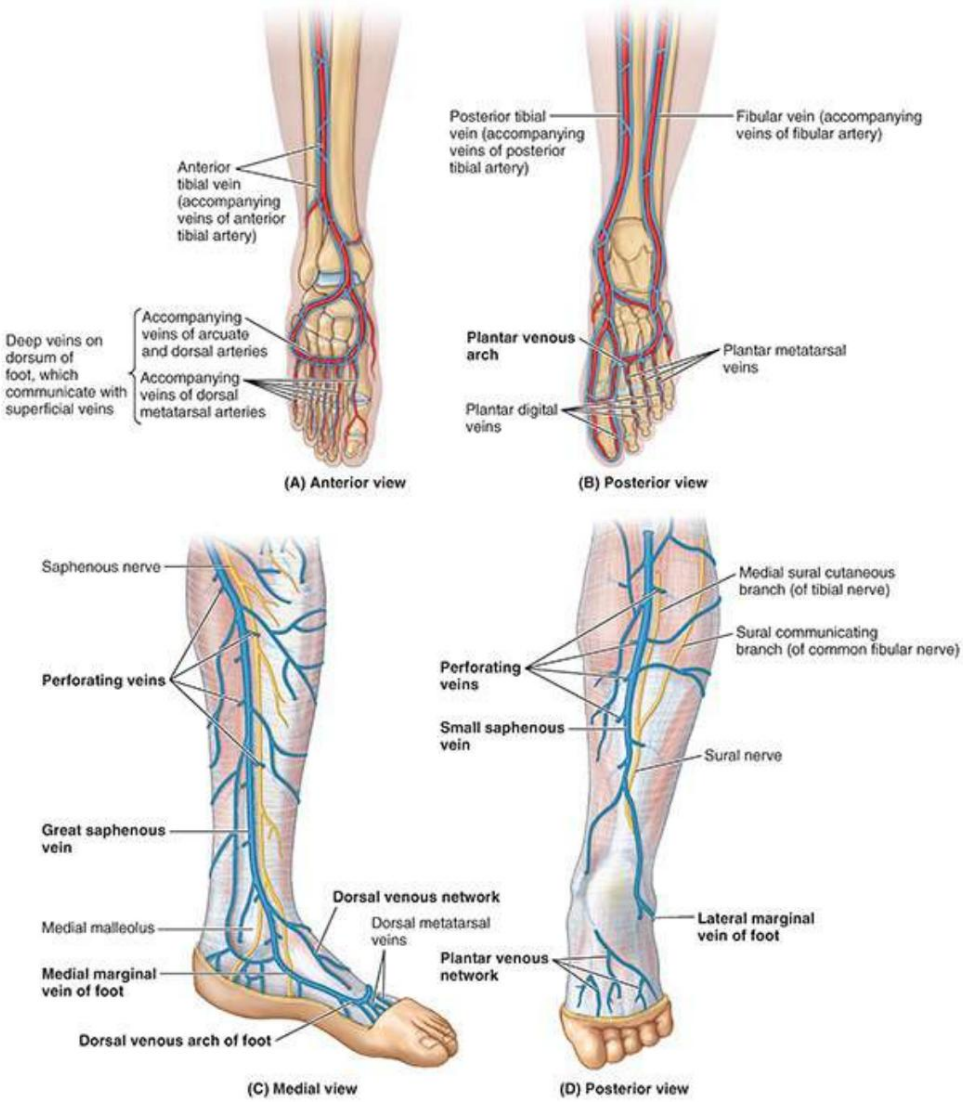

FIGURA 7.78. Venas de pierna y pie. A y B. Venas profundas de pierna y pie. Las venas profundas acompañan a las arterias y sus ramas; se anastomosan con frecuencia y tienen numerosas válvulas. C y D. Venas superficiales de pierna y pie. Las principales venas superficiales drenan en las venas profundas a medida que ascienden por la extremidad mediante venas perforantes, de modo que la compresión muscular puede impulsar la sangre hacia el corazón contra la fuerza de la gravedad. La vena safena mayor distal está acompañada por el nervio safeno, y la vena safena menor está acompañada por el nervio sural y su raíz medial (nervio cutáneo sural medial).

Las venas perforantes inician la derivación unidireccional de la sangre desde las venas superficiales a las profundas, una patrón esencial para el funcionamiento de la bomba musculovenosa, proximal a la articulación del tobillo.

Drenaje Venoso Profundo. El drenaje profundo del pie aumenta notablemente con la deambulación (compresión y actividad de los músculos intrínsecos del pie), lo que aumenta el flujo desde el arco plantar profundo hasta la vena tibial posterior (fig. 7.78A). Los dispositivos de compresión intermitente se utilizan durante y después de la cirugía y durante el reposo prolongado en cama para aumentar este flujo y reducir el riesgo de trombosis venosa profunda.

Drenaje Venoso Superficial. Las venas digitales dorsales continúan proximalmente como venas metatarsianas dorsales, que también reciben ramas de las venas digitales plantares (fig. 7.78B, C). Estas venas drenan

LGRAWANY
Machine Translated by Google

al arco venoso dorsal del pie, proximal al cual una red venosa dorsal cubre el resto del dorso del pie. Tanto el arco como la red se encuentran en el
tejido subcutáneo.

En su mayor parte, las venas superficiales de una red venosa plantar drenan alrededor del borde medial del pie para converger con la parte medial del arco venoso dorsal y la red para formar una vena marginal medial, que se convierte en la gran vena safena, o drenan. alrededor del margen lateral para converger con la parte lateral del arco venoso dorsal y la red para formar la vena marginal lateral, que se convierte en la vena safena menor (fig. 7.78C, D).

Las venas perforantes de las venas safenas mayor y menor desvían continuamente la sangre profundamente a medida que ascienden para aprovechar la bomba musculovenosa.

DRENAJE LINFÁTICO DEL PIE

Los linfáticos del pie comienzan en los plexos subcutáneos. Los vasos colectores consisten en vasos linfáticos superficiales y profundos que siguen las venas superficiales y los principales haces vasculares, respectivamente.

Los vasos linfáticos superficiales son más numerosos en la planta del pie (fig. 7.79). Los vasos linfáticos superficiales mediales, más grandes y numerosos que los laterales, drenan la cara medial del dorso y la planta del pie (fig. 7.79A). Estos vasos convergen en la vena safena mayor y la acompañan hasta el grupo vertical de ganglios linfáticos inguinales superficiales, ubicados a lo largo de la terminación de la vena, y luego hasta los ganglios linfáticos inguinales profundos a lo largo de la vena femoral proximal (v. fig. 7.48A, B). Los vasos linfáticos superficiales laterales drenan la cara lateral del dorso y la planta del pie. La mayoría de estos vasos pasan por detrás del maléolo lateral y acompañan a la vena safena menor hasta la fosa poplítea, donde entran en los ganglios linfáticos poplíteos (fig. 7.79B).

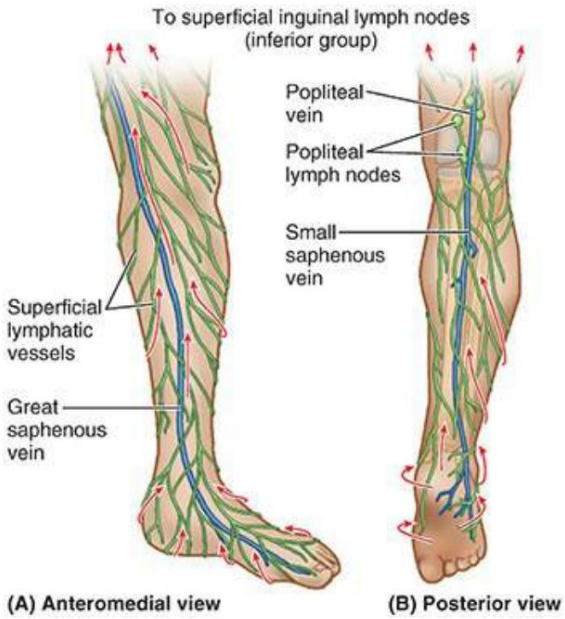

FIGURA 7.79. Drenaje linfático superficial de pie y pierna. A. Cara medial. Los vasos linfáticos superficiales del drenaje medial del pie se unen a los de la pierna anteromedial para drenar hacia los ganglios linfáticos inguinales superficiales a través de

Machine Translated by Google

linfáticos que acompañan a la vena safena mayor. B. Planta del pie y cara posterior de la pierna. El drenaje linfático de la planta drena en dirección dorsal y proximal. Los vasos linfáticos superficiales de la parte lateral del pie se unen a los de la pierna posterolateral, convergiendo en los vasos que acompañan a la vena safena menor y drenan en los ganglios linfáticos poplíteos.

Los vasos linfáticos profundos del pie siguen a los vasos sanguíneos principales: peroné, anterior y Venas tibial posterior, poplítea y femoral. Los vasos profundos del pie también drenan hacia los ganglios linfáticos poplíteos. Los vasos linfáticos de ellos siguen a los vasos femorales y llevan linfa a los ganglios linfáticos inguinales profundos. Desde los ganglios inguinales profundos, toda la linfa de la extremidad inferior pasa profundamente al ligamento inguinal y a los ganglios linfáticos ilíacos (v. fig. 7.48A).

Anatomía superficial de las regiones del tobillo y el pie

Los tendones de la zona del tobillo sólo pueden identificarse satisfactoriamente cuando sus músculos están activos. Si el pie está invertido activamente, se puede palpar el tendón del tibial posterior a medida que pasa posterior y distal al maléolo medial, luego superior al sustentaculum tali, para alcanzar su inserción en la tuberosidad del navicular (fig. 7.80A). SER). Por tanto, el tendón del tibial posterior es la guía del navicular. El tendón del tibial posterior también indica el sitio para palpar el pulso tibial posterior (a medio camino entre el maléolo medial y el tendón del calcáneo) (v. fig. B7.26).

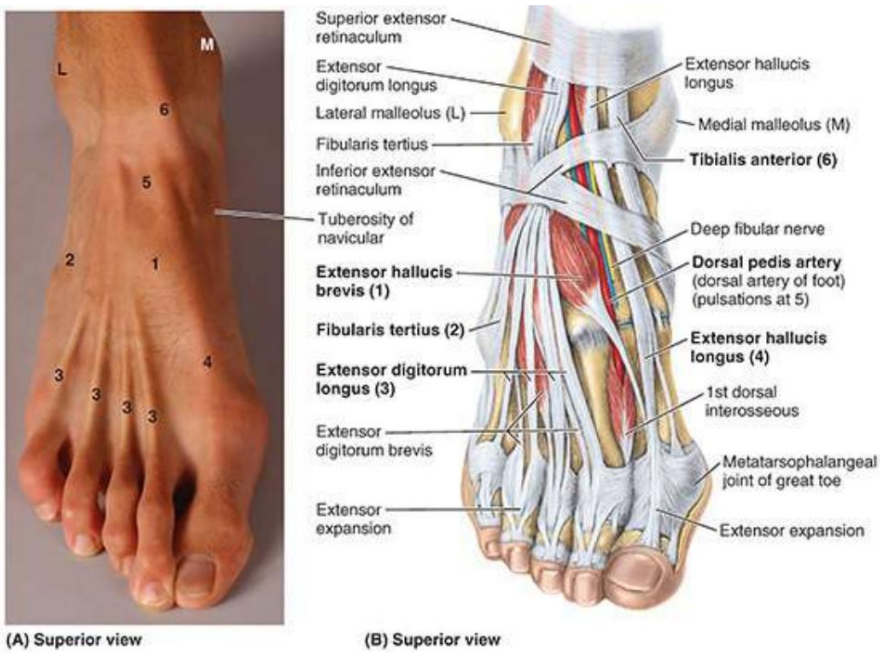

LGRAWANY
Machine Translated by Google

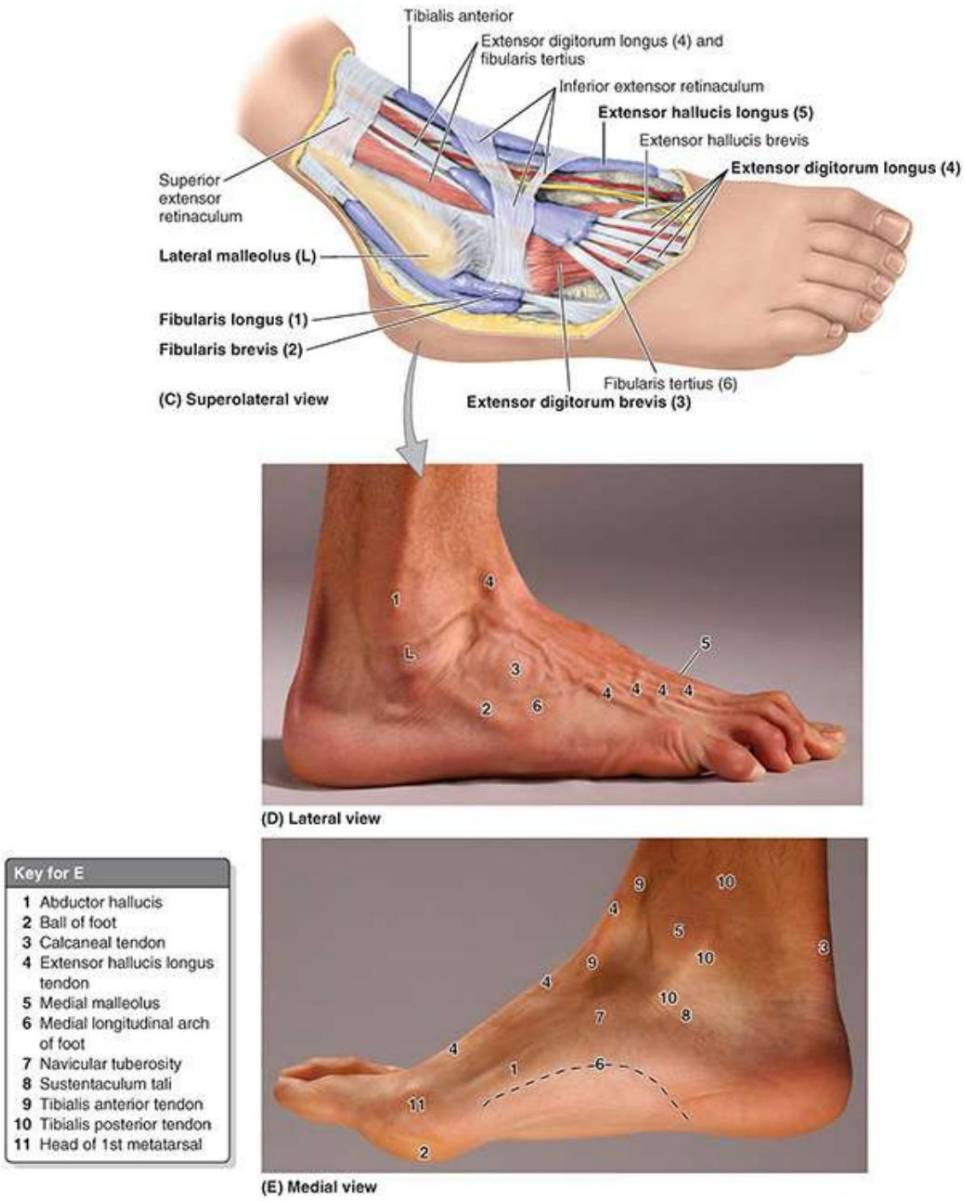

FIGURA 7.80. Anatomía superficial del pie. A. Características del dorso del pie. B. Estructuras subyacentes en el dorso del pie. C. Estructuras subyacentes en la cara lateral del pie. Los números entre paréntesis en la parte C se refieren a estructuras identificadas en la parte D. D. Características de la cara lateral del pie. E. Características de la cara medial del pie. Las estructuras numeradas se identifican en clave.

Los tendones del peroné largo y corto pueden seguirse distalmente, posterior e inferior. hasta el maléolo lateral y luego anteriormente a lo largo de la cara lateral del pie (fig. 7.80D, E). El tendón del peroné largo se puede palpar hasta el cuboides y luego desaparece al convertirse en la planta del pie. El tendón del peroné corto se puede rastrear fácilmente hasta su inserción en la superficie dorsal de la tuberosidad en la base del quinto metatarsiano. Esta tuberosidad se encuentra en la mitad del borde lateral del pie. Con los dedos de los pies activamente extendidos, se puede ver y palpar el pequeño vientre carnoso del extensor corto de los dedos por delante del maléolo lateral. Se debe observar y palpar su posición para que no pueda confundirse posteriormente con un edema (hinchazón) anormal.

Machine Translated by Google

Los tendones de la cara anterior del tobillo (desde el lado medial al lateral) son fácilmente palpa cuando el pie está en dorsiflexión (fig. 7.80A-C):

- El tendón grande del tibial anterior sale de la cubierta del tendón extensor superior, nivel a partir del cual el tendón queda revestido por una vaina sinovial continua; Se puede rastrear el tendón hasta su inserción en la primera cuneiforme y la base del primer metatarsiano.
- El tendón del extensor largo del dedo gordo, evidente cuando el dedo gordo se extiende contra resistencia, puede seguirse hasta su unión a la base de la falange distal del dedo gordo del pie.
- Los tendones del extensor largo de los dedos se pueden seguir fácilmente hasta sus inserciones en los cuatro dedos laterales.
- El tendón del peroné tercero también puede rastrearse hasta su inserción en la base del quinto metatarsiano. Este músculo es de menor importancia y puede estar ausente.

CLÍNICO CAJA

PIE

Fascitis plantar

La inflamación de la fascia plantar (fascitis plantar) a menudo es causada por un mecanismo de uso excesivo. Puede resultar de correr y hacer ejercicios aeróbicos de alto impacto, especialmente cuando se usa calzado inadecuado. La fascitis plantar es el problema más común en el retropié de los corredores. Provoca dolor en la superficie plantar del pie y el talón. El dolor suele ser más intenso después de sentarse y al comenzar a caminar por la mañana. Por lo general, se disipa después de 5 a 10 minutos de actividad y, a menudo, reaparece después del descanso.

El punto doloroso se localiza en la unión proximal de la aponeurosis al tubérculo medial del calcáneo y en la superficie medial de este hueso. El dolor aumenta con la extensión pasiva del dedo gordo del pie y puede exacerbarse aún más con la dorsiflexión del tobillo y/o la carga de peso.

Si un espolón calcáneo (proceso óseo anormal) sobresale del tubérculo medial, plantar Es probable que la fascitis cause dolor en el lado medial del pie al caminar (fig. B7.27). Por lo general, se desarrolla una bolsa al final del espolón que también puede inflamarse y doler.

LGRAWANY
Machine Translated by Google

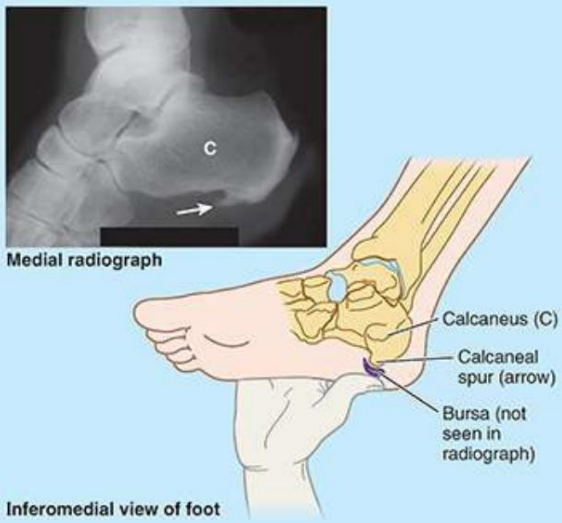

FIGURA B7.27. Espolón calcáneo.

Infecciones del pie

Las infecciones profundas del pie son comunes, especialmente en estaciones, climas y culturas donde rara vez se usan zapatos. Una herida punzante desatendida puede provocar una infección profunda y extensa, que provoca hinchazón, dolor y fiebre.

Las infecciones profundas del pie a menudo se localizan dentro de los compartimentos entre los músculos capas (ver figura 7.74B). Una infección bien establecida en uno de los espacios fasciales o musculares cerrados suele requerir incisión quirúrgica y drenaje. Cuando es posible, la incisión se realiza en el lado medial del pie, pasando por encima del abductor del dedo gordo para permitir la visualización de estructuras neurovasculares críticas, evitando al mismo tiempo la producción de una cicatriz dolorosa en el área de carga de peso.

Las infecciones superficiales, que también pueden poner en peligro las extremidades, son más problemáticas a nivel mundial en pacientes con diabetes o enfermedad vascular.

Contusión del extensor de los dedos cortos

Funcionalmente, los músculos EDB y EHB tienen relativamente poca importancia. Clínicamente, conocer la ubicación del vientre del EDB es importante para distinguirlo del edema anormal. La contusión y el desgarro de las fibras musculares y los vasos sanguíneos asociados dan como resultado un hematoma (sangre coagulada extravasada), que produce edema anteromedial al maléolo lateral. La mayoría de las personas que no han visto este músculo inflamado suponen que tienen un esguince de tobillo grave.

Injertos de nervio sural

Partes del nervio sural se utilizan a menudo para injertos de nervios en procedimientos como la reparación de defectos nerviosos resultantes de heridas. El cirujano normalmente puede localizar

Machine Translated by Google

este nervio en relación con la vena safena menor (v . fig. 7.78D). Debido a las variaciones en el nivel de formación del nervio sural, es posible que el cirujano deba realizar incisiones en ambas piernas y luego seleccionar la mejor muestra.

Anestesia regional del nervio peroneo superficial

Una vez que el nervio peroneo superficial perfora la fascia profunda para convertirse en un nervio cutáneo, se divide en nervios cutáneos medial e intermedio (v. fig. 7.76A). En personas delgadas, estas ramas a menudo se pueden ver o sentir como crestas debajo de la piel cuando el pie está en flexión plantar. Las inyecciones de un agente anestésico alrededor de estas ramas en la región del tobillo, anterior a la porción palpable del peroné, anestesian la piel del dorso del pie (excepto la red entre y las superficies adyacentes del primer y segundo dedo) de manera más amplia y efectiva. que más inyecciones locales en el dorso del pie para superficiales cirugía.

Reflejo plantar

El reflejo plantar (raíces nerviosas L4, L5, S1 y S2) es un reflejo miotático (tendinoso profundo) que se evalúa de forma rutinaria durante los exámenes neurológicos. Se acaricia la cara lateral de la planta del pie con un objeto contundente, como un depresor de lengua, comenzando en el talón y cruzando hasta la base del dedo gordo. El movimiento es firme y continuo pero no doloroso ni provoca cosquillas. La flexión de los dedos de los pies es una respuesta normal. Una ligera inclinación de los cuatro dedos laterales y la dorsiflexión del dedo gordo es una respuesta anormal (signo de Babinski), que indica lesión cerebral o enfermedad cerebral, excepto en los bebés. Debido a que los haces corticoespinales no están completamente desarrollados en los recién nacidos, por lo general se provoca un signo de Babinski que puede estar presente hasta los 4 años de edad (excepto en lactantes con una lesión o enfermedad cerebral).

Atrapamiento del nervio plantar medial

La irritación compresiva del nervio plantar medial cuando pasa profundamente hasta el retináculo flexor, o se curva profundamente hasta el abductor del dedo gordo, puede causar dolor, ardor, entumecimiento y hormigueo (parestesia) en el lado medial de la planta del pie y en el Región de la tuberosidad navicular. La compresión del nervio plantar medial puede ocurrir durante la eversión repetitiva del pie (p. ej., durante la gimnasia y la carrera). Por su frecuencia en los corredores, a estos síntomas se les ha denominado “pie de corredor”.

Palpación del pulso dorsal del pie

El pulso de la arteria dorsal del pie se evalúa durante un examen físico del sistema vascular periférico. Los pulsos del dorsal pedio se pueden palpar con los pies ligeramente en dorsiflexión. Los pulsos suelen ser fáciles de palpar porque estos pulsos dorsales

LGRAWANY
Machine Translated by Google

Las arterias son subcutáneas y discurren a lo largo del dorso del pie de forma lateral y paralela al tendón EHL (fig. B7.28). Un pulso dorsal del pie disminuido o ausente suele sugerir insuficiencia vascular resultante de una enfermedad arterial. Los cinco signos P de oclusión arterial aguda son dolor, palidez, parestesia, parálisis y falta de pulso. Algunos adultos sanos (e incluso niños) tienen pulsos dorsales del pie congénitos no palpables; la variación suele ser bilateral. En estos casos, la arteria dorsal del pie se reemplaza por una arteria perforante del peroné extendida de menor calibre que la arteria dorsal del pie típica pero que discurre en el mismo lugar.

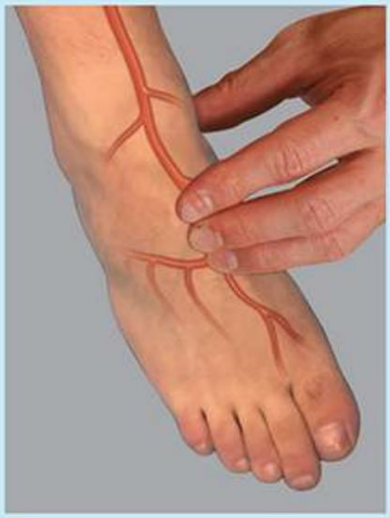

FIGURA B7.28. Pulso dorsal del pie.

Heridas hemorrágicas en la planta del pie

Las heridas punzantes de la planta del pie que afectan al arco plantar profundo y sus ramas suelen provocar un sangrado intenso, normalmente en ambos extremos de la arteria cortada, debido a las abundantes anastomosis. La ligadura del arco profundo es difícil porque de su profundidad y de las estructuras que lo rodean.

Linfadenopatía

Las infecciones del pie pueden extenderse proximalmente, causando agrandamiento de los ganglios linfáticos poplíteos e inguinales (linfadenopatía). Las infecciones en el lado lateral del pie inicialmente producen agrandamiento de los ganglios linfáticos poplíteos (poplíteos). linfadenopatía); más tarde, los ganglios linfáticos inguinales superficiales pueden agrandarse.

La linfadenopatía inguinal sin linfadenopatía poplítea puede deberse a una infección del lado medial del pie, la pierna o el muslo; sin embargo, el agrandamiento de estos ganglios también puede deberse a una infección o tumor en la vulva, el pene, el escroto, el perineo y la región glútea y en las partes terminales de la uretra, el canal anal y la vagina.

Machine Translated by Google

La conclusión: pie

Músculos del pie: Los músculos intrínsecos de la superficie plantar del pie están dispuestos en cuatro capas y divididos en cuatro compartimentos fasciales. ■ Una resistente aponeurosis plantar recubre el compartimento central, contribuyendo pasivamente al mantenimiento del arco y, junto con la grasa firmemente unida, protegiendo los vasos y nervios de la compresión. ■ Existe una similitud con la disposición de los músculos en la palma de la mano, pero los músculos del pie generalmente responden como un grupo en lugar de individualmente, actuando para mantener el arco longitudinal del pie o empujar una porción del mismo con más fuerza contra el suelo. para mantener el equilibrio. ■ Los movimientos de abducción y aducción producidos por los interóseos son acercándose o alejándose del segundo dígito. ■ El pie tiene dos músculos intrínsecos en su dorso que Aumentar los músculos extensores largos. ■ Los músculos intrínsecos plantares funcionan durante toda la fase de postura de la marcha, desde el apoyo del talón hasta el despegue del pie, resistiendo fuerzas que tienden a extender los arcos del pie. ■ Estos músculos son especialmente activos en la fijación del antepié medial para el impulso de propulsión.

Nervios del pie: los músculos intrínsecos plantares están inervados por el medial y el lateral. nervios plantares, mientras que los músculos dorsales están inervados por el nervio peroneo profundo. ■ La mayor parte del dorso del pie recibe inervación cutánea del nervio peroneo superficial, con la excepción de la piel de la red entre y los lados adyacentes del primer y segundo dedo. Este último recibe inervación del nervio peroneo profundo después de inervarlo.
los músculos del dorso del pie. ■ La piel de los lados medial y lateral del El pie está inervado por los nervios safeno y sural, respectivamente. ■ La cara plantar de el pie recibe inervación de los nervios plantares medial más grande y lateral más pequeño. ■ El nervio plantar medial inerva más piel (la cara plantar de los tres dedos y medio mediales y la planta adyacente) pero menos músculos (el hallux medial y el primer lumbrical).
músculos solamente) que el nervio plantar lateral. ■ El nervio plano lateral inerva los músculos y la piel restantes de la cara plantar. ■ La distribución de los nervios plantares medial y lateral es comparable a la de los nervios mediano y cubital en la palma.

Arterias del pie: Las arterias dorsal y plantar del pie son ramas terminales del arterias tibiales anterior y posterior, respectivamente. ■ La arteria dorsal del pie irriga todo el dorso del pie y, a través de la arteria arqueada, la cara dorsal proximal de los dedos.
También contribuye a la formación del arco plantar profundo a través de su arteria plantar profunda terminal. ■ Las arterias plantares medial más pequeña y lateral más grande irrigan la cara plantar del pie; esta última discurre en planos vasculares entre la primera y la segunda capa y luego, como arco plantar, la tercera y cuarta capa de los músculos intrínsecos. ■ Anastomosis entre los dorsalis pedis y las arterias plantares son abundantes e importantes para la salud del pie. ■

LGRAWANY
Machine Translated by Google

Excepto por la escasez de un arco plantar superficial, el patrón arterial del pie es similar al de la mano.

Vasos eferentes del pie: el drenaje venoso del pie sigue principalmente una ruta superficial, drenando hacia el dorso del pie y luego medialmente a través de la vena safena mayor o lateralmente a través de las venas safenas pequeñas. ■ Desde estas venas, la sangre se desvía mediante venas perforantes hacia las venas profundas de la pierna y el muslo que participan en la bomba musculovenosa. ■ Los vasos linfáticos que transportan la linfa desde el pie drenan hacia y luego a lo largo de las venas superficiales que drenan el pie. ■ La linfa del pie medial sigue la vena safena mayor y drena directamente a los ganglios linfáticos inguinales superficiales. ■ La linfa de la parte lateral del pie sigue la vena safena menor y drena inicialmente a los ganglios linfáticos poplíteos y luego a través de los vasos linfáticos profundos a los ganglios inguinales profundos.

ARTICULACIONES DEL MIEMBRO INFERIOR

Las articulaciones de las extremidades inferiores incluyen las articulaciones de la cintura pélvica: articulaciones lumbosacras, articulaciones sacroilíacas y sínfisis púbica, que se analizan en el capítulo 6, Pelvis y perineo.

Las articulaciones restantes de la extremidad inferior son las articulaciones de la cadera, las articulaciones de la rodilla, las articulaciones tibioperoneas, las articulaciones del tobillo y las articulaciones del pie (fig. 7.81).

FIGURA 7.81. Huesos de las articulaciones de las extremidades inferiores. A. Articulación de la cadera. B. Articulación de la rodilla. C. Articulaciones del tobillo y del pie.

Articulación de la cadera

La articulación de la cadera forma la conexión entre el miembro inferior y la cintura pélvica (fig. 7.81A). Es una articulación sinovial de tipo rótula multiaxial fuerte y estable. La cabeza del fémur es la bola y el acetábulo es la cavidad (fig. 7.82). La articulación de la cadera está diseñada para brindar estabilidad en una amplia gama de movimientos. Después de la articulación glenohumeral (hombro), es la más móvil de todas las articulaciones. Al estar de pie, todo el peso de la parte superior del cuerpo se transmite a través de los huesos de la cadera a la cabeza y el cuello de los fémures.

Machine Translated by Google

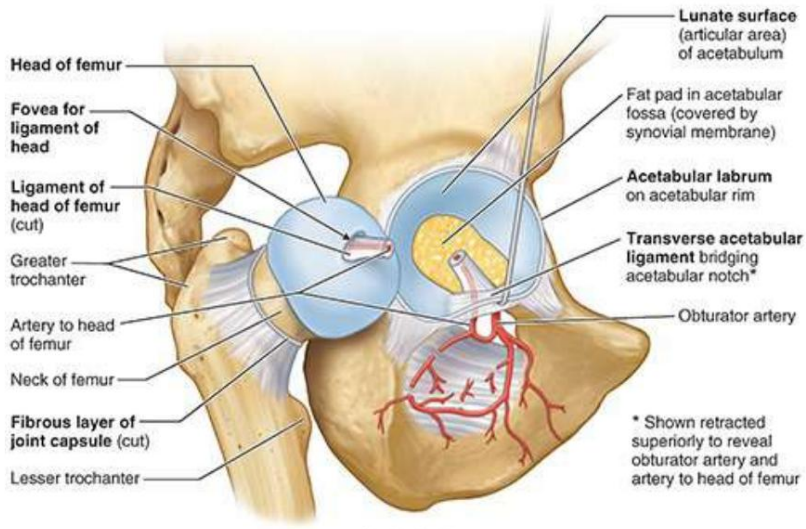

FIGURA 7.82. Superficies articulares de la articulación de la cadera. La articulación se desarticulaba cortando el ligamento de la cabeza del fémur y retrayendo la cabeza del acetábulo. El ligamento acetabular transverso se retrae hacia arriba para mostrar el canal obturador, que transmite el nervio obturador y los vasos que pasan desde la cavidad pélvica hasta la parte medial del muslo.

SUPERFICIES ARTICULARES DE LA ARTICULACIÓN DE LA CADERA

La cabeza redonda del fémur se articula con el acetábulo en forma de copa del hueso de la cadera (figs. 7.81, 7.82, 7.83, 7.84 y 7.85). La cabeza del fémur forma aproximadamente dos tercios de una esfera. A excepción de la depresión o fóvea del ligamento de la cabeza femoral, toda la cabeza femoral está cubierta por cartílago articular, que es más grueso en las zonas que soportan peso.

LGRAWANY
Machine Translated by Google

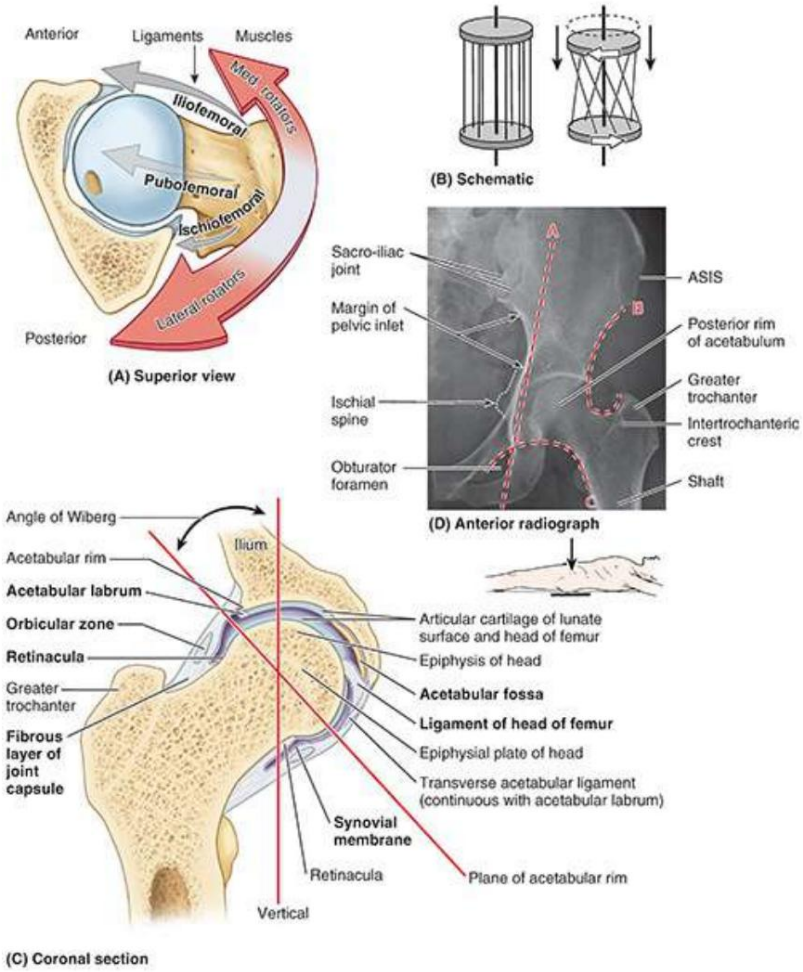

FIGURA 7.83. Factores que aumentan la estabilidad de la articulación de la cadera. A. Músculos periarticulares y ligamentos intrínsecos. Se demuestra la tracción medial y recíproca de los músculos periarticulares (rotadores mediales y laterales; flechas de color marrón rojizo) y los ligamentos intrínsecos de la articulación de la cadera (flechas grises) en el fémur. Las fuerzas relativas se indican con el ancho de la flecha: anteriormente, los músculos son menos abundantes, pero los ligamentos son robustos; posteriormente predominan los músculos. B. Capa fibrosa de la cápsula articular. Las fibras paralelas que unen dos discos se parecen a las que forman la capa fibrosa en forma de tubo de la cápsula de la articulación de la cadera. Cuando un disco (el fémur) gira con respecto al otro (el acetábulo), las fibras se vuelven cada vez más oblicuas y juntan los dos discos. De manera similar, la extensión de la articulación de la cadera enrolla (aumenta la oblicuidad de) las fibras de la capa fibrosa, tirando firmemente de la cabeza y el cuello del fémur hacia el acetábulo, aumentando la estabilidad de la articulación. La flexión desenrolla las fibras de la cápsula. C. Labrum acetabular y ligamento acetabular transverso. En esta sección coronal de la articulación de la cadera, el labrum acetabular y el ligamento acetabular transverso, que atraviesan la muesca acetabular, extienden el borde acetabular de modo que se forma una cavidad completa. Así, el complejo acetabular envuelve la cabeza del fémur. La epífisis de la cabeza femoral se encuentra completamente dentro de la cápsula articular. El hueso grueso del ilion que soporta peso normalmente se encuentra directamente superior a la cabeza del fémur para una transferencia eficiente de peso al fémur (fig. 7.3). El ángulo de Wiberg (ver texto) se utiliza radiográficamente para determinar el grado en que el acetábulo sobresale de la cabeza del fémur. D. Líneas y curvaturas radiológicamente relevantes del fémur y la pelvis. Se utilizan varias líneas y curvaturas diferentes para detectar anomalías de la cadera (dislocaciones, fracturas o desplazamiento de epífisis). La línea de Kohler (A roja) normalmente es tangencial a la entrada pélvica y al agujero obturador. La fosa acetabular debe quedar lateral a esta línea. Una fosa que cruza la línea sugiere una fractura acetabular con desplazamiento hacia adentro. La línea iliofemoral (B roja) y la línea Shenton (C roja) deben aparecer en una radiografía AP normal como líneas suaves y continuas que son bilateralmente simétricas. La línea de Shenton es una indicación radiográfica del ángulo de inclinación (ASIS, espina ilíaca anterosuperior).

Machine Translated by Google

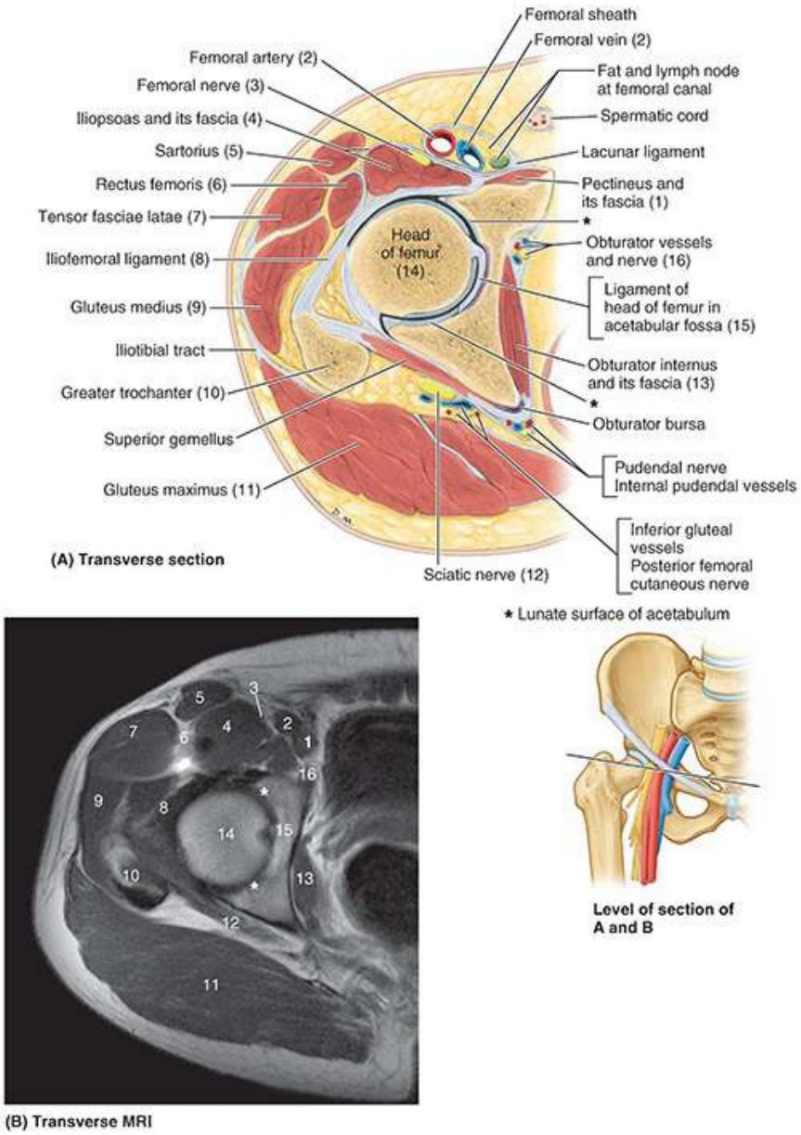

FIGURA 7.84. Anatomía seccional y radiográfica de la región glútea y la parte anterior proximal del muslo a nivel de la articulación de la cadera. A. Sección anatómica. Los números entre paréntesis en la parte A se refieren a estructuras identificadas en la parte B. B. Resonancia magnética transversal.

LGRAWANY
Machine Translated by Google

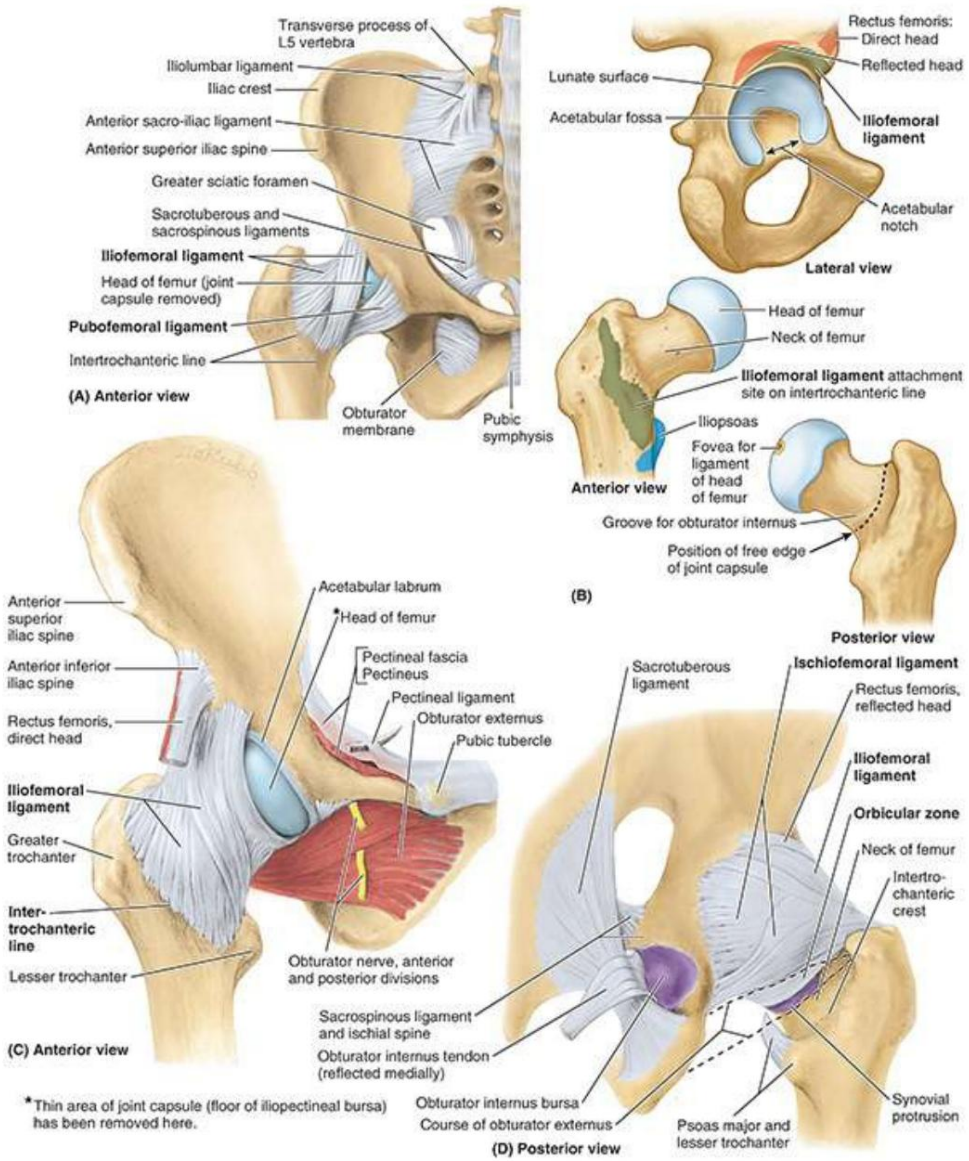

FIGURA 7.85. Ligamentos de pelvis y articulación de la cadera. A. Sacroilíaco y ligamentos de la articulación anterior e inferior de la cadera. La transferencia de peso de la columna vertebral a la cintura pélvica es función de los ligamentos sacroilíacos. La transferencia de peso en la articulación de la cadera se logra principalmente mediante la disposición de los huesos, y los ligamentos limitan el rango de movimiento y agregan estabilidad. B. Sitios de inserción y relaciones tendinosas de los ligamentos iliofemorales y la cápsula articular. C. Ligamento iliofemoral. D. Ligamento isquiofemoral. Debido a que la cápsula articular no se inserta en la cara posterior del fémur, la membrana sinovial sobresale de la cápsula articular y forma la bolsa del obturador externo para facilitar el movimiento del tendón del obturador externo (que se muestra en la parte C) sobre el hueso.

El acetábulo, un hueco hemisférico en la cara lateral del hueso de la cadera, está formado por el fusión de tres partes óseas (ver Fig. 7.5). El borde acetabular , pesado y prominente , del acetábulo consta de una parte articular semilunar cubierta por cartílago articular, la superficie semilunar del acetábulo (figs. 7.82, 7.83, 7.84 y 7.85). El borde acetabular y la superficie semilunar forman aproximadamente tres cuartos de círculo; el segmento inferior del círculo que falta es la muesca acetabular.

El labrum acetabular en forma de labio (L. labrum, labio) es un borde fibrocartilaginoso adherido al

Machine Translated by Google

margen del acetábulo, aumentando el área articular acetabular en casi un 10%. El ligamento acetabular transverso, una continuación del labrum acetabular, une la incisura acetabular (figs. 7.82 y 7.83C). Como resultado de la altura del borde y del labrum, más de la mitad de la cabeza femoral cabe dentro del acetábulo (figs. 7.83C y 7.84). Por tanto, durante la disección, se debe cortar la cabeza femoral del borde acetabular para permitir la desarticulación de la articulación. En el centro, una parte profunda no articular, llamada fosa acetabular, está formada principalmente por el isquion (figs. 7.82, 7.83C y 7.84). Esta fosa tiene paredes delgadas (a menudo translúcidas) y se continúa inferiormente con la incisura acetabular.

Las superficies articulares del acetábulo y la cabeza femoral son más congruentes cuando la cadera está flexionado 90°, abducido 5° y rotado lateralmente 10° (la posición en la que el eje del acetábulo y el eje de la cabeza y el cuello femorales están alineados), ¡que es la posición cuadrúpeda!

En otras palabras, al asumir la posición erguida, se sacrificó un grado relativamente pequeño de estabilidad articular para maximizar la carga de peso cuando estaba erguido. Aun así, la articulación de la cadera es nuestra articulación más estable, debido también a su construcción completa de rótula (profundidad de la cavidad), la fuerza de su cápsula articular y las inserciones de los músculos que cruzan la articulación, muchos de los cuales están ubicados a cierta distancia del centro de movimiento (Soames & Palastanga, 2019).

CÁPSULA CONJUNTA DE LA ARTICULACIÓN DE LA CADERA

Las articulaciones de la cadera están encerradas dentro de fuertes cápsulas articulares, formadas por una capa fibrosa externa laxa (cápsula fibrosa) y una membrana sinovial interna (fig. 7.83C). Proximalmente, la capa fibrosa se une al acetábulo, justo en la periferia del borde acetabular al que está unido el labrum, y al ligamento acetabular transverso (figs. 7.83C y 7.85A, C, D). Distalmente, la capa fibrosa se adhiere al cuello femoral sólo en dirección anterior en la línea intertrocantérea y la raíz del trocánter mayor (fig. 7.85B). Posteriormente, la capa fibrosa cruza el cuello femoral proximal a la cresta intertrocantérea pero no está unida a ella.

La mayoría de las fibras de la capa fibrosa de la cápsula siguen un recorrido en espiral desde el hueso de la cadera hasta la línea intertrocantérea del fémur, pero algunas fibras profundas pasan circularmente alrededor del cuello, formando la zona orbicular (figs. 7.83C y 7.85D). Las partes gruesas de la capa fibrosa forman los ligamentos de la articulación de la cadera, que pasan en forma de espiral desde la pelvis hasta el fémur (fig. 7.85A, C, D). La extensión enrolla los ligamentos y las fibras en espiral con mayor fuerza, constriñendo la cápsula y apretando la cabeza femoral hacia el acetábulo (fig. 7.83B). La capa fibrosa apretada aumenta la estabilidad de la articulación pero restringe la extensión de la articulación a 10 a 20° más allá de la posición vertical. La flexión desenrolla cada vez más los ligamentos y fibras en espiral. Esto permite una flexión considerable de la articulación de la cadera con una movilidad cada vez mayor.

De los tres ligamentos intrínsecos de la cápsula articular siguientes, es el primero que refuerza y fortalece la articulación:

1. Anterior y superiormente se encuentra el fuerte ligamento iliofemoral en forma de Y, que se inserta en la espina ilíaca anteroinferior y en el borde acetabular en sentido proximal y en la línea intertrocantérea en sentido distal (fig. 7.85A, C). Se dice que es el ligamento más fuerte del cuerpo, el ligamento iliofemoral previene específicamente la hiperextensión de la articulación de la cadera al estar de pie atornillando el ligamento femoral.

LGRAWANY
Machine Translated by Google

dirígete al acetábulo mediante el mecanismo descrito anteriormente. Está reforzado aún más por los tendones suprayacentes de los músculos recto femoral y iliopsoas (fig. 7.85B, C).

2. Anterior e inferiormente está el ligamento pubofemoral, que surge de la cresta obturadora del hueso púbico y pasa lateral e inferiormente para fusionarse con la capa fibrosa de la cápsula articular (fig. 7.85A). Este ligamento se fusiona con la parte medial del ligamento iliofemoral y se tensa durante la extensión y la abducción de la articulación de la cadera. El ligamento pubofemoral previene la abducción excesiva de la articulación de la cadera.
3. Más atrás está el ligamento isquiofemoral, que surge de la parte isquiática del borde acetabular (fig. 7.85D). El más débil de los tres ligamentos, forma una espiral superolateral al cuello femoral, medial a la base del trocánter mayor.

El tamaño relativo, la fuerza y la posición de los tres ligamentos de la articulación de la cadera se muestran en Figura 7.83A. Los ligamentos y los músculos periarticulares (los rotadores medial y lateral del muslo) desempeñan un papel vital en el mantenimiento de la integridad estructural de la articulación.

Tanto los músculos como los ligamentos empujan la cabeza femoral medialmente hacia el acetábulo y se equilibran recíprocamente al hacerlo. Los flexores mediales, ubicados anteriormente, son menos numerosos, más débiles y con menos ventajas mecánicas, mientras que los ligamentos anteriores son más fuertes. Por el contrario, los ligamentos son más débiles en la parte posterior, donde los rotadores mediales son abundantes, más fuertes y con mayores ventajas mecánicas.

En todas las articulaciones sinoviales, una membrana sinovial recubre las superficies internas de la capa fibrosa, así como cualquier superficie ósea intracapsular que no esté revestida por cartílago articular. Así, en la articulación de la cadera, donde la capa fibrosa se une al fémur distante del cartílago articular que cubre la cabeza femoral, la membrana sinovial de la articulación de la cadera se refleja proximalmente a lo largo del cuello femoral hasta el borde de la cabeza femoral. Los pliegues sinoviales longitudinales (retináculos) se encuentran en la membrana sinovial que cubre el cuello femoral (fig. 7.83C). Arterias retinaculares subsinoviales (ramas de la arteria femoral circunfleja medial y algunas de la lateral) que irrigan el trayecto de la cabeza y el cuello femorales dentro de los pliegues sinoviales (fig. 7.86).

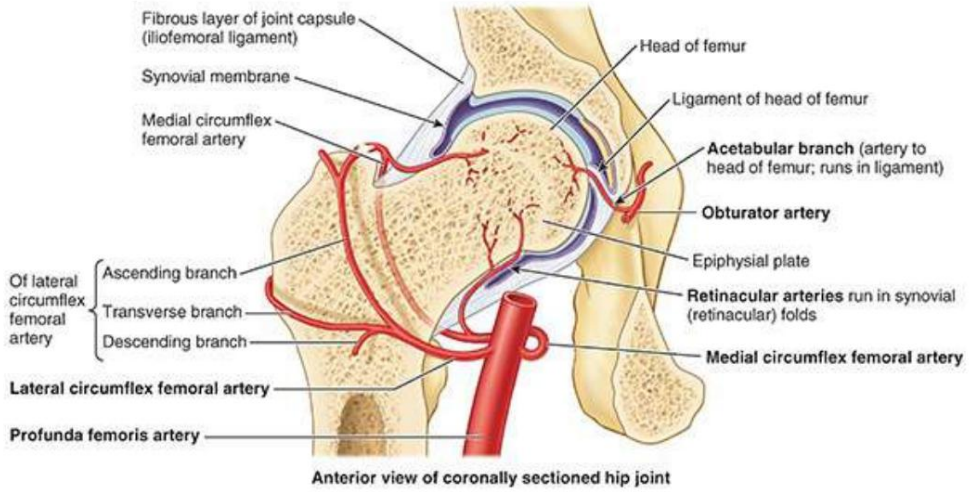

FIGURA 7.86. Irrigación sanguínea de la cabeza y el cuello del fémur. Las ramas de las arterias femorales circunflejas medial y lateral, las ramas de la arteria femoral profunda y la arteria de la cabeza femoral (una rama de la arteria obturadora) irrigan la cabeza y el cuello del fémur. En el adulto, la arteria femoral circunfleja medial es la fuente más importante de

Machine Translated by Google

sangre a la cabeza femoral y al cuello adyacente (proximal).

El ligamento de la cabeza del fémur (figs. 7.82, 7.83C, 7.84 y 7.86), principalmente un pliegue sinovial que conduce un vaso sanguíneo, es débil y de poca importancia para fortalecer la articulación de la cadera. Su extremo ancho se une a los márgenes de la incisura acetabular y al ligamento acetabular transverso; su extremo estrecho se une a la fóvea para el ligamento de la cabeza.

Por lo general, el ligamento contiene una pequeña arteria que va a la cabeza del fémur. Una almohadilla grasa en la fosa acetabular llena la parte de la fosa acetabular que no está ocupada por el ligamento de la cabeza femoral (fig. 7.82). Tanto el ligamento como la almohadilla grasa están cubiertos por una membrana sinovial. La naturaleza maleable de la almohadilla grasa le permite cambiar de forma para adaptarse a las variaciones en la congruencia de la cabeza femoral y el acetábulo, así como a los cambios en la posición del ligamento de la cabeza durante los movimientos articulares. Una protrusión sinovial más allá del margen libre de la cápsula articular hacia la cara posterior del cuello femoral forma una bolsa para el tendón obturador externo (fig. 7.85D).

MOVIMIENTOS DE LA ARTICULACIÓN DE LA CADERA

Los movimientos de la cadera son flexión-extensión, abducción-aducción, rotación medial-lateral y circunducción (fig. 7.87). Los movimientos del tronco en las articulaciones de la cadera también son importantes, como los que ocurren cuando una persona levanta el tronco desde la posición supina durante las sentadillas o mantiene la pelvis nivelada cuando un pie no toca el suelo.

Machine Translated by Google

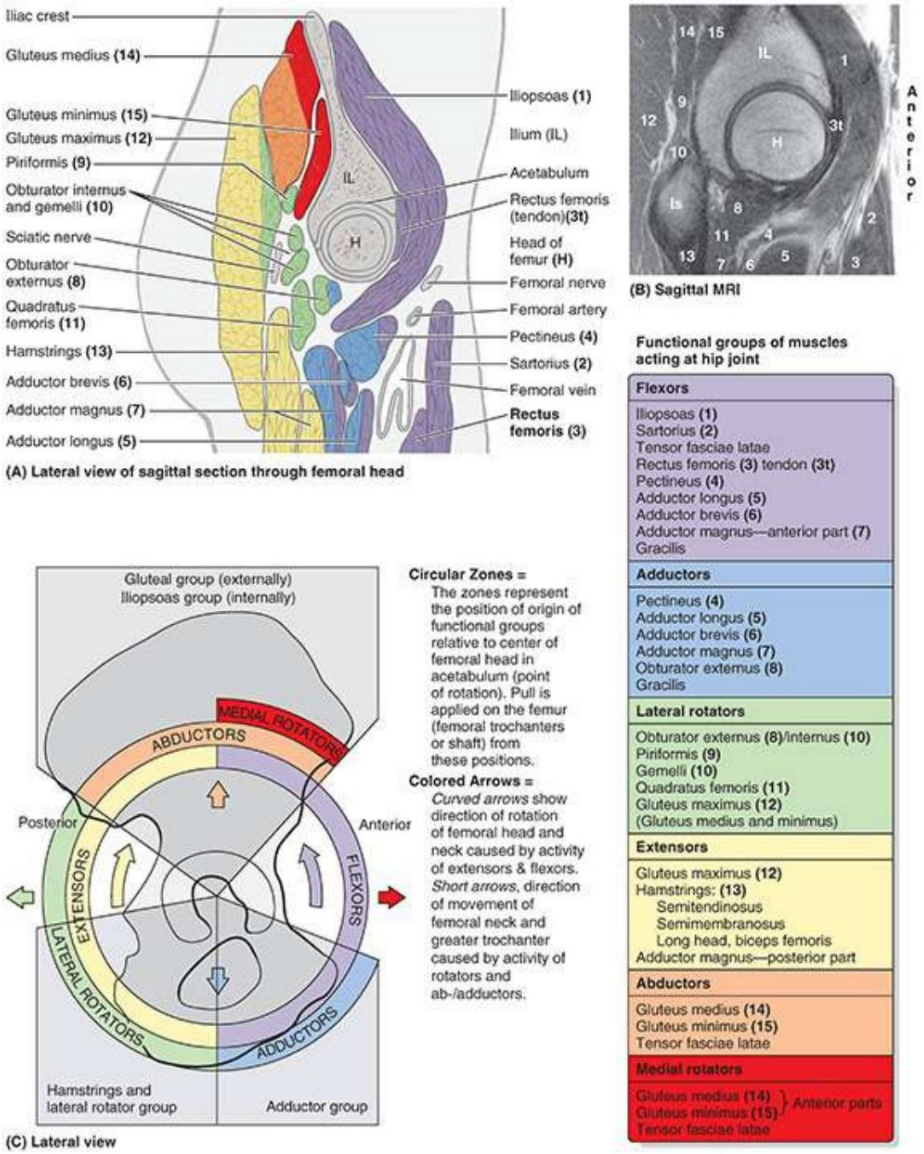

FIGURA 7.87. Relaciones de la articulación de la cadera y los músculos que producen movimientos de la articulación. A. Músculos, vasos y nervios relacionados con la articulación de la cadera. Los músculos están codificados por colores para indicar su(s) función(es). Aplicando la ley de Hilton, es posible deducir la inervación de la articulación de la cadera sabiendo qué músculos cruzan y actúan directamente sobre la articulación y su inervación. B. Resonancia magnética de la articulación de la cadera en el plano correspondiente a la parte A. Is, isquion. C. Posiciones y movimientos de grupos musculares funcionales de la articulación de la cadera.

El grado de flexión y extensión posible en la articulación de la cadera depende de la posición de la rodilla. Si se flexiona la rodilla, relajando los isquiotibiales, la articulación de la cadera se puede flexionar activamente hasta que el muslo casi llegue a la pared abdominal anterior y pueda alcanzarla mediante una mayor flexión pasiva. No todo este movimiento ocurre en la articulación de la cadera; algunos resultan de la flexión de la columna vertebral.
Durante la extensión de la articulación de la cadera, la capa fibrosa de la cápsula articular, especialmente el ligamento iliofemoral, está tensa; por lo tanto, la cadera normalmente sólo puede extenderse ligeramente más allá de la vertical, excepto mediante el movimiento de la pelvis ósea (flexión de las vértebras lumbares).

Desde la posición anatómica, el rango de abducción de la articulación de la cadera suele ser algo mayor que el de la aducción. Aproximadamente 60° de abducción es posible cuando el muslo está extendido en la

Machine Translated by Google

articulación de la cadera y más cuando está flexionada. La rotación lateral es mucho más poderosa que la rotación medial.

Los principales músculos que producen movimientos de la articulación de la cadera se enumeran en la figura 7.87B. Tenga en cuenta lo siguiente:

1. El iliopsoas es el flexor más fuerte de la cadera.
2. Además de su función como aductor, el aductor mayor también sirve como flexor (anterior o parte aponeurótica) y un extensor (parte posterior o isquiotibiales).
3. Varios músculos participan tanto en la flexión como en la aducción (pectíneo y gracilis, así como los tres músculos "aductores").
4. Además de servir como abductores, las porciones anteriores del glúteo medio y menor También son rotadores mediales.
5. El glúteo mayor sirve como extensor primario desde la posición flexionada hasta la posición recta (de pie), y desde este punto posteriormente, la extensión se logra principalmente mediante los isquiotibiales. El glúteo mayor también es un rotador lateral.

SUMINISTRO DE SANGRE DE LA ARTICULACIÓN DE LA CADERA

Las arterias que irrigan la articulación de la cadera (fig. 7.86) incluyen las siguientes:

• Las arterias femorales circunflejas medial y lateral, que suelen ser ramas de la arteria profunda. arteria femoral, pero ocasionalmente surgen como ramas de la arteria femoral. • La arteria de la cabeza del fémur, que es una rama de la arteria obturadora de tamaño variable; atraviesa el ligamento de la cabeza.

El principal suministro de sangre de la articulación de la cadera proviene de las arterias retinaculares que surgen como ramas de las arterias femorales circunflejas. Las arterias retinaculares que surgen de la arteria femoral circunfleja medial son las más abundantes y llevan más sangre a la cabeza y el cuello del fémur porque pueden pasar por debajo del borde posterior no adherido de la cápsula articular. Las arterias retinaculares que surgen de la circunfleja femoral lateral deben penetrar el ligamento iliofemoral grueso y son más pequeñas y menos.

SUMINISTRO NERVIOSO DE LA ARTICULACIÓN DE LA CADERA

La ley de Hilton establece que los nervios que inervan los músculos que se extienden directamente a través de una articulación determinada y actúan en ella también inervan la articulación. Los ramos articulares surgen de los ramos intramusculares de las ramas musculares o directamente de nervios nombrados. El conocimiento de la inervación de los músculos y su relación con las articulaciones puede permitir deducir la inervación de muchas articulaciones. Entre las posibles deducciones relativas a la articulación de la cadera y sus relaciones musculares se incluyen (fig. 7.87):

• Los flexores inervados por el nervio femoral pasan por delante de la articulación de la cadera; la cara anterior de la articulación de la cadera está inervada por el nervio femoral. • Los rotadores laterales pasan por debajo y por detrás de la articulación de la cadera; la cara inferior de la articulación es inervado por el nervio obturador y la cara posterior está inervada por ramas del

GRAWANY
Machine Translated by Google

Nervio del fémur cuadrado.

• Los abductores inervados por el nervio glúteo superior pasan por encima de la articulación de la cadera; la cara superior de la articulación está inervada por el nervio glúteo superior.

El dolor percibido como proveniente de la articulación de la cadera puede ser engañoso porque el dolor puede provenir de la columna vertebral.

Articulación de la rodilla

La articulación de la rodilla es la articulación más grande y superficial. Es principalmente un tipo de articulación sinovial en bisagra, que permite la flexión y extensión; sin embargo, los movimientos de las bisagras se combinan con el deslizamiento y el rodamiento y con la rotación alrededor de un eje vertical. Aunque la articulación de la rodilla está bien construida, su función suele verse afectada cuando está hiperextendida (p. ej., en deportes de contacto corporal, como el hockey sobre hielo y el fútbol).

ARTICULACIONES, SUPERFICIES ARTICULARES Y ESTABILIDAD DE LA RODILLA

ARTICULACIÓN

Los detalles anatómicos relevantes de los huesos afectados, incluidas sus superficies de articulación, se analizaron en "Huesos de las extremidades inferiores" de este capítulo. Las superficies articulares de la articulación de la rodilla se caracterizan por su gran tamaño y sus formas complicadas e incongruentes. La articulación de la rodilla consta de tres articulaciones (figs. 7.88 y 7.89):

• Dos articulaciones femorotibiales (lateral y medial) entre los cóndilos femoral y tibial lateral y medial. • Una articulación femoropatelar intermedia (v. fig. 7.93B, C).

Machine Translated by Google

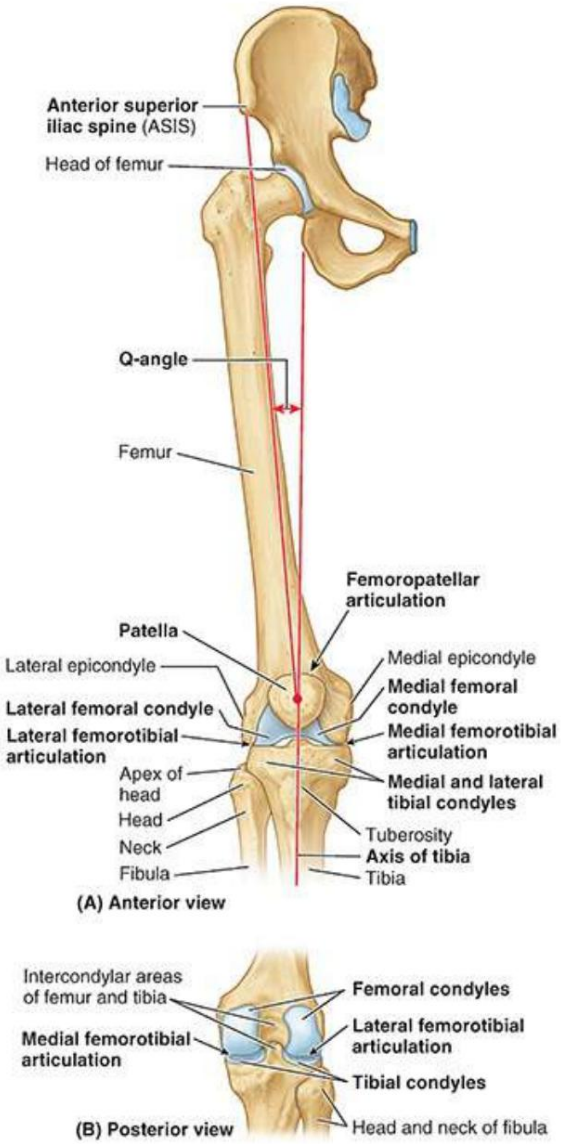

FIGURA 7.88. Huesos de la articulación de la rodilla. A. Características de la cara anterior de la articulación de la rodilla. Se incluyen el hueso de la cadera y el fémur proximal para demostrar el ángulo Q, determinado durante el examen físico para indicar la alineación del fémur y la tibia y para evaluar la tensión en valgo o varo en la rodilla. B. Características de la cara posterior de la articulación de la rodilla.

Machine Translated by Google

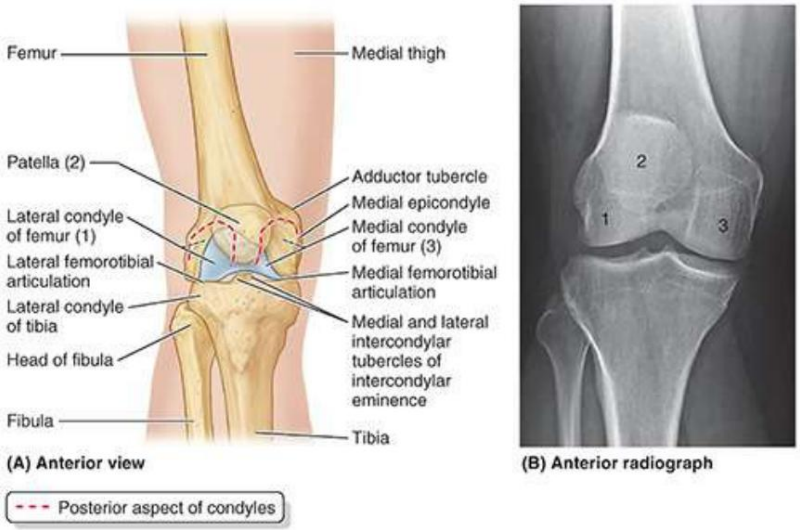

FIGURA 7.89. Radiografía de la articulación de la rodilla. A y B. El dibujo de orientación muestra las estructuras visibles en la radiografía anterior de la articulación de la rodilla derecha.

El peroné no está involucrado en la articulación de la rodilla.

La articulación de la rodilla es relativamente débil mecánicamente debido a la incongruencia de sus superficies articulares, que se ha comparado con dos bolas colocadas sobre una mesa deformada. La estabilidad de la articulación de la rodilla depende de (1) la fuerza y las acciones de los músculos circundantes y sus tendones y (2) los ligamentos que conectan el fémur y la tibia. De estos soportes, los músculos son los más importantes; por lo tanto, muchas lesiones deportivas se pueden prevenir mediante un acondicionamiento y entrenamiento adecuados.

El músculo más importante para estabilizar la articulación de la rodilla es el gran cuádriceps femoral, en particular las fibras inferiores del vasto medial y lateral (fig. 7.90A). La articulación de la rodilla funciona sorprendentemente bien después de una distensión de ligamentos si el cuádriceps está bien acondicionado.

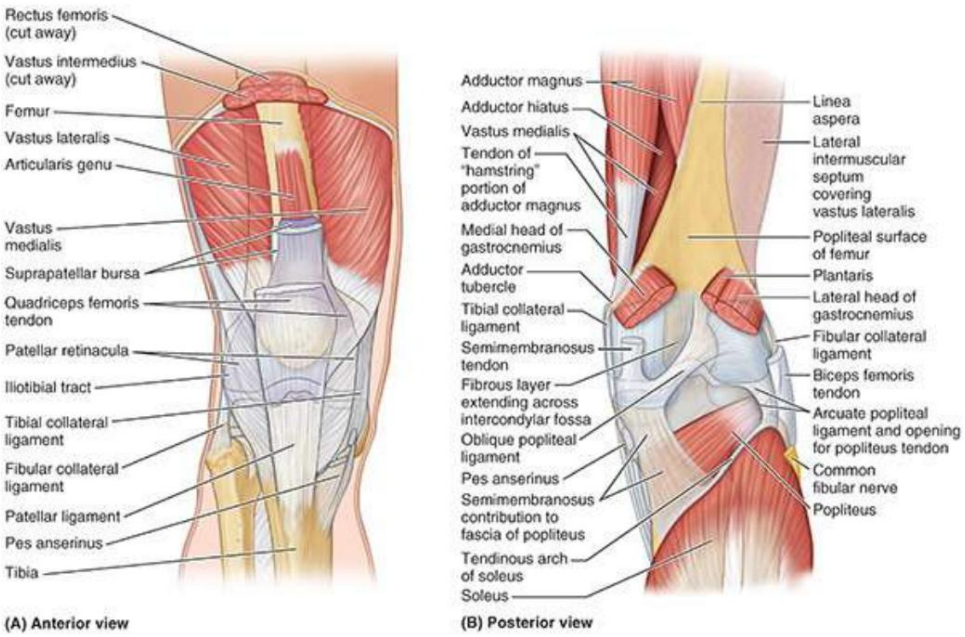

Machine Translated by Google

FIGURA 7.90. Cápsula articular de rodilla. La capa fibrosa de la cápsula articular es relativamente delgada en algunos lugares y engrosada en otros para formar ligamentos intrínsecos (capsulares) de refuerzo. A. Aspecto anterior. La capa fibrosa incluye los retináculos rotulianos, que se insertan a los lados del tendón del cuádriceps, la rótula y el ligamento rotuliano, y la incorporación del tracto iliotibial (lateralmente) y el ligamento colateral medial (medialmente). B. Aspecto posterior. Se cortaron y extirparon los músculos isquiotibiales y gastrocnemios y el tabique intermuscular posterior para exponer el aductor mayor, el tabique intermuscular lateral y el suelo de la fosa poplítea. Posteriormente, la capa fibrosa incluye los ligamentos poplíteos oblicuo y arqueado y una perforación inferior al ligamento poplíteo arqueado para permitir el paso del tendón poplíteo.

La posición erguida y extendida es la posición más estable de la articulación de la rodilla. En esta posición, las superficies articulares son más congruentes (el contacto se minimiza en todas las demás posiciones); Los ligamentos primarios de la articulación (ligamentos colaterales y cruzados) están tensos y los numerosos tendones que rodean la articulación proporcionan un efecto de ferulización.

CÁPSULA CONJUNTA DE LA ARTICULACIÓN DE LA RODILLA

La cápsula articular de la articulación de la rodilla suele consistir en una capa fibrosa externa de la cápsula (cápsula fibrosa) y una membrana sinovial interna que recubre todas las superficies internas de la cavidad articular no cubiertas por cartílago articular (fig. 7.91B). La capa fibrosa tiene algunas partes engrosadas que forman los ligamentos intrínsecos, pero en su mayor parte es delgada y en realidad está incompleta en algunas áreas (fig. 7.90B). La capa fibrosa se adhiere al fémur en la parte superior, justo proximal a los márgenes articulares de los cóndilos. Posteriormente, la capa fibrosa encierra los cóndilos y la fosa intercondilar. La capa fibrosa tiene una abertura o espacio posterior al cóndilo tibial lateral para permitir que el tendón del poplíteo salga de la cápsula articular para unirse a la tibia (fig. 7.91B). Inferiormente, la capa fibrosa se adhiere al margen de la superficie articular superior (meseta tibial) de la tibia, excepto donde el tendón del poplíteo cruza el hueso (figs. 7.90A, B y 7.91B). El tendón del cuádriceps, la rótula y el ligamento rotuliano reemplazan la capa fibrosa en la parte anterior; es decir, la capa fibrosa se continúa con los márgenes lateral y medial de estas estructuras y no hay una capa fibrosa separada en la región de estas estructuras (fig. 7.90). A y 7.91B).

Machine Translated by Google

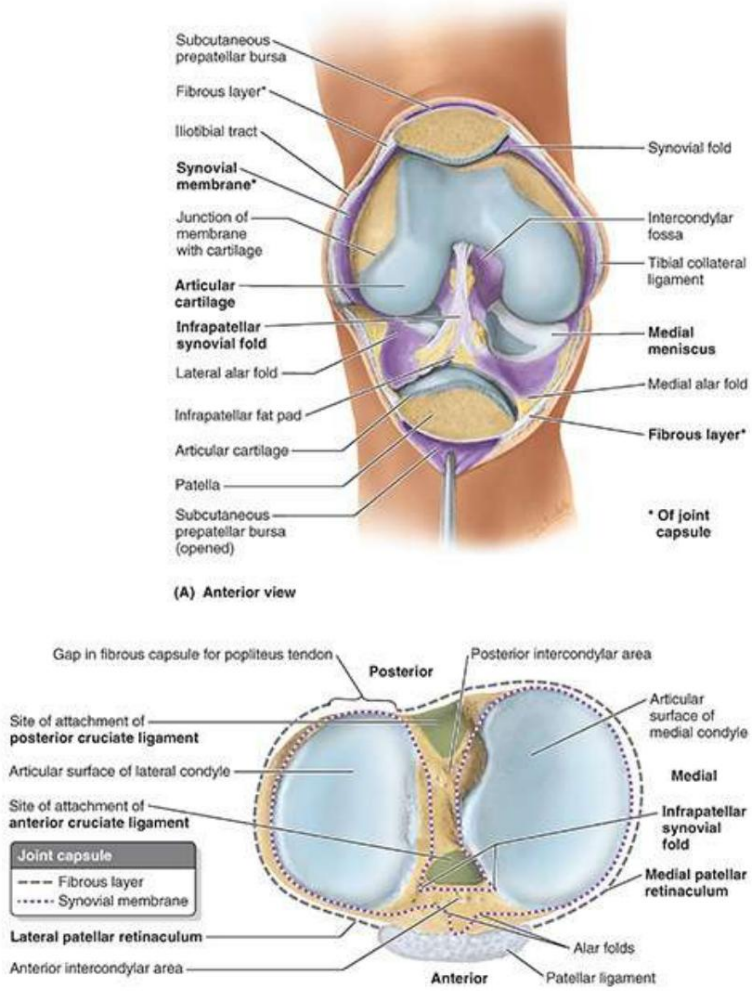

FIGURA 7.91. Articulación interna de la rodilla. A. Disección con la articulación de la rodilla en flexión. Se hizo una incisión transversal en la cápsula articular, se cortó la rótula y luego se flexionó la rodilla, abriendo la cavidad articular. El pliegue infrapatelar de la membrana sinovial encierra los ligamentos cruzados, excluyéndolos de la cavidad articular. Todas las superficies internas que no están cubiertas con cartílago articular o que no están hechas de cartílago articular (azul o gris en el caso de los meniscos) están revestidas por una membrana sinovial (principalmente violeta, pero transparente e incolora donde cubre las superficies no articulares del fémur). B. Superficie articular superior de la tibia. Se muestran las uniones de la capa fibrosa y la membrana sinovial a la tibia. Tenga en cuenta que, aunque son adyacentes a cada lado, se separan centralmente para dar cabida a estructuras intercondíleas e infrapatelares que son intracapsulares (dentro de la capa fibrosa) pero extraarticulares (excluidas de la cavidad articular por la membrana sinovial).

La extensa membrana sinovial de la cápsula recubre todas las superficies que limitan la cavidad articular (el espacio que contiene el líquido sinovial) no cubierta por cartílago articular (fig. 7.91A, B). Por lo tanto, se adhiere a la periferia del cartílago articular que cubre los cóndilos y la rótula femoral y tibial, y a los bordes de los meniscos, los discos fibrocartilaginosos entre las superficies articulares tibial y femoral. La membrana sinovial recubre la superficie interna de la capa fibrosa lateral y medialmente, pero centralmente se separa de la capa fibrosa.

Desde la cara posterior de la articulación, la membrana sinovial se refleja anteriormente hacia la región intercondílea, cubriendo los ligamentos cruzados y la almohadilla grasa infrapatelar, de modo que quedan excluidos de la cavidad articular. Esto crea un pliegue sinovial infrapatelar mediano, un

Machine Translated by Google

Pliegue vertical de la membrana sinovial que se acerca a la cara posterior de la rótula y ocupa toda la región intercondilar excepto la más anterior. Por tanto, casi subdivide la cavidad articular en cavidades articulares femorotibiales derecha e izquierda; de hecho, así es como los cirujanos artroscópicos consideran la cavidad articular. Los pliegues alares laterales y mediales llenos de grasa cubren la superficie interna de las almohadillas de grasa que ocupan el espacio a cada lado del ligamento rotuliano interno a la capa fibrosa.

Por encima de la rótula, la cavidad de la articulación de la rodilla se extiende profundamente hasta el vasto intermedio como la bolsa suprapatelar (figs. 7.90A y 7.91A, B). La membrana sinovial de la cápsula articular se continúa con el revestimiento sinovial de esta bolsa. Esta gran bolsa suele extenderse aproximadamente 5 cm por encima de la rótula; sin embargo, puede extenderse hasta la mitad de la cara anterior del fémur. El músculo se desliza profundamente hasta el vasto intermedio formando el articularis genu, que se inserta en la membrana sinovial y retrae la bolsa durante la extensión de la rodilla (fig. 7.90A; véase la figura 7.25).

LIGAMENTOS EXTRACAPSULARES DE LA ARTICULACIÓN DE LA RODILLA

La cápsula articular está reforzada por cinco ligamentos extracapsulares o capsulares (intrínsecos): ligamento rotuliano, ligamento colateral del peroné, ligamento colateral tibial, ligamento poplíteo oblicuo y ligamento poplíteo arqueado (fig. 7.90A, B). A veces se les llama ligamentos externos para diferenciarlos de los ligamentos internos, como los ligamentos cruzados.

El ligamento rotuliano, la parte distal del tendón del cuádriceps femoral, es una banda fibrosa fuerte y gruesa que va desde el ápice y los márgenes contiguos de la rótula hasta la tuberosidad tibial (fig. 7.88A). El ligamento rotuliano es el ligamento anterior de la articulación de la rodilla. Sus bordes medial y lateral reciben los retináculos rotulianos medial y lateral, respectivamente, las expansiones aponeuróticas del vasto medial y lateral y la fascia profunda suprayacente. Los retináculos forman la cápsula articular de la rodilla a cada lado de la rótula (figs. 7.90A y 7.91B) y desempeñan un papel importante en el mantenimiento de la alineación de la rótula con respecto a la superficie articular rotuliana del fémur. La colocación oblicua del fémur y/o la línea de tracción del músculo cuádriceps femoral en relación con el eje del tendón rotuliano y la tibia, evaluado clínicamente como el ángulo Q, favorece el desplazamiento lateral de la rótula (fig. 7.88).

Los ligamentos colaterales de la rodilla están tensos cuando la rodilla está completamente extendida, lo que contribuye a la estabilidad al estar de pie (fig. 7.92A, D). A medida que avanza la flexión, se vuelven cada vez más flojos, lo que permite y limita (sirve como ligamentos de control) la rotación de la rodilla.

LGRAWANY
Machine Translated by Google

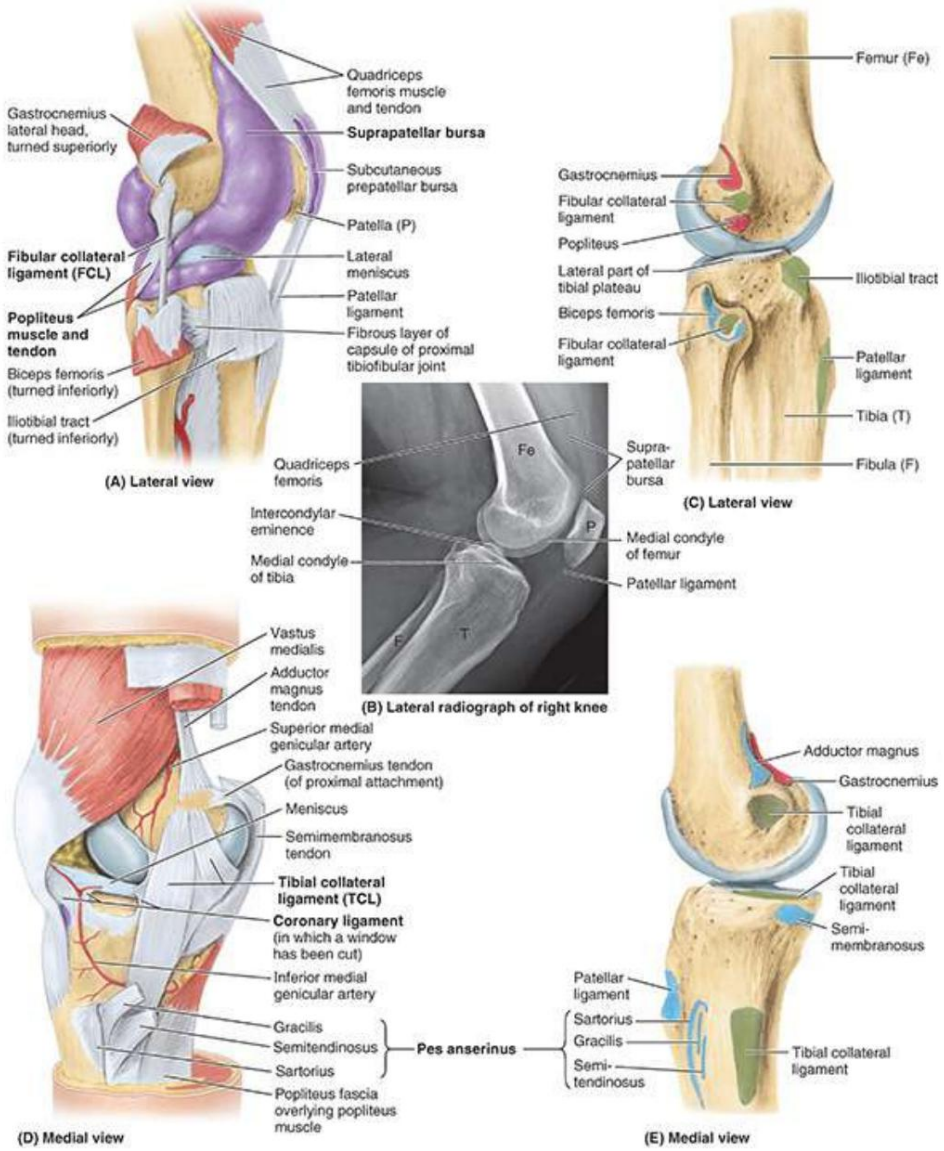

FIGURA 7.92. Ligamentos colaterales y bolsas de la articulación de la rodilla. A. Ligamento colateral del peroné. Se inyectó látex púrpura para demostrar la extensa y compleja cavidad articular. La cavidad/membrana sinovial se extiende superiormente hasta el cuádriceps, formando la bolsa suprapatelar. B. Artrograma de la articulación de la rodilla ligeramente flexionada. La bolsa suprapatelar se infla con dióxido de carbono. C. Inserciones laterales de ligamentos y músculos. Sitios de unión del ligamento colateral del peroné (verde) y músculos relacionados (rojo, proximal; azul, distal). D. Ligamento colateral tibial. Aislado de la capa fibrosa de la cápsula articular, de la que forma parte. E. Inserciones mediales de ligamentos y músculos.

El ligamento colateral del peroné (FCL; ligamento colateral lateral), un cordón extracapsular ligamento, es fuerte. Se extiende inferiormente desde el epicóndilo lateral del fémur hasta la superficie lateral de la cabeza del peroné (fig. 7.92A, C). El tendón del poplíteo pasa profundamente al FCL, separándolo del menisco lateral. El tendón del bíceps femoral está dividido en dos partes por el FCL (fig. 7.92A).

El ligamento colateral tibial (TCL; ligamento colateral medial) es una banda intrínseca (capsular) fuerte, plana que se extiende desde el epicóndilo medial del fémur hasta el cóndilo medial y la parte superior de la superficie medial de la tibia (fig. 7.92). D, E). En su punto medio, el profundo

Machine Translated by Google

Las fibras del TCL están firmemente unidas al menisco medial. El TCL es más débil que el FCL, por lo que en deportes de contacto como el fútbol y el hockey sobre hielo, junto con el menisco medial adherido a él, comúnmente se rompe.

El ligamento poplíteo oblicuo es una expansión recurrente del tendón del semimembranoso que refuerza la cápsula articular posteriormente a medida que atraviesa la fosa intracondilar (fig. 7.88B). El ligamento surge posterior al cóndilo tibial medial y pasa superolateralmente hacia el cóndilo femoral lateral, mezclándose con la parte central de la cara posterior de la cápsula articular.

El ligamento poplíteo arqueado también fortalece la cápsula articular posterolateralmente. surge desde la cara posterior de la cabeza del peroné, pasa superomedialmente sobre el tendón del poplíteo y se extiende sobre la superficie posterior de la articulación de la rodilla. Su desarrollo parece estar inversamente relacionado con la presencia y el tamaño de una fabela en la inserción proximal de la cabeza lateral del gastrocnemio (consulte el recuadro clínico "Fabella en gastrocnemio", figura B7.22, en este capítulo). Se cree que ambas estructuras contribuyen a la estabilidad posterolateral de la rodilla.

LIGAMENTOS INTRAARTICULARES DE LA ARTICULACIÓN DE LA RODILLA

Los ligamentos intraarticulares de la articulación de la rodilla están formados por ligamentos cruzados y meniscos. El tendón del poplíteo también es intraarticular durante parte de su recorrido.

Los ligamentos cruzados (L. crux, una cruz) se entrecruzan dentro de la cápsula articular de la articulación pero fuera de la cavidad sinovial (figs. 7.93A, B y 7.94). Los ligamentos cruzados se encuentran en el centro de la articulación y se cruzan oblicuamente, como la letra X. Durante la rotación medial de la tibia sobre el fémur, los ligamentos cruzados se enrollan entre sí; por tanto, la cantidad de rotación medial posible se limita a aproximadamente 10°. Debido a que se desenrollan durante la rotación lateral, es posible realizar casi 40° de rotación lateral cuando la rodilla se flexiona aproximadamente 90°, siendo el movimiento finalmente limitado por el TCL. El quiasma (cruce) de los ligamentos cruzados sirve como pivote para los movimientos rotatorios de la rodilla. Debido a su orientación oblicua, en cada posición, un ligamento cruzado, o partes de uno o ambos ligamentos, está tenso. Son los ligamentos cruzados los que mantienen el contacto de las superficies articulares femoral y tibial durante la flexión de la rodilla.

LGRAWANY
Machine Translated by Google

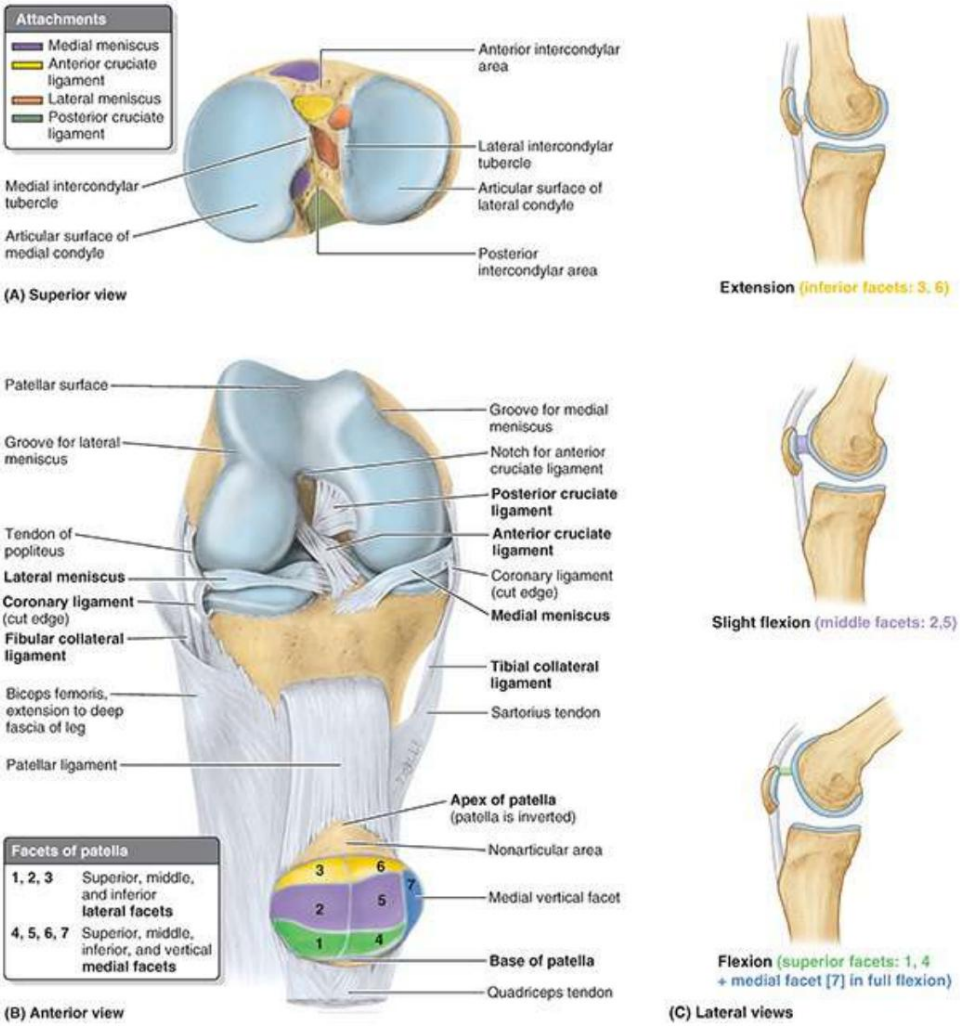

Machine Translated by Google

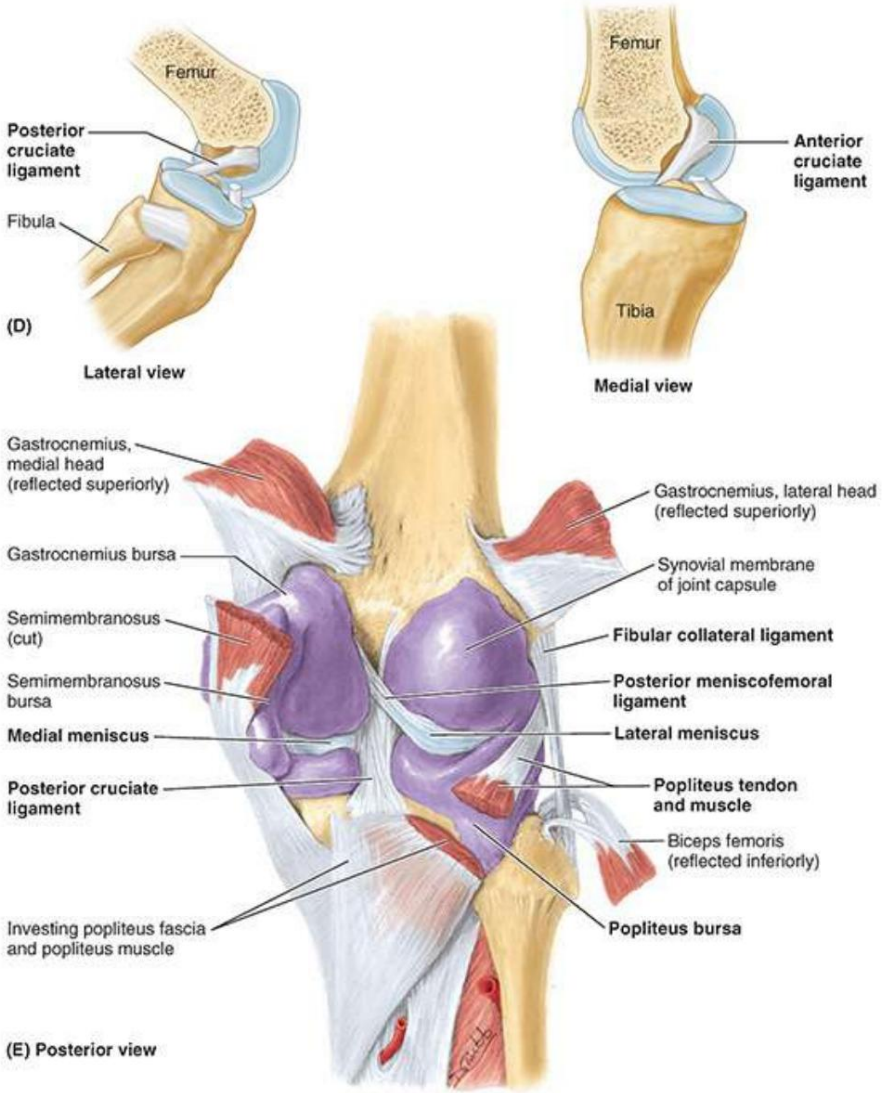

FIGURA 7.93. Superficies articulares, ligamentos cruzados y cavidad sinovial de la articulación de la rodilla. A. Inserciones de ligamentos cruzados y meniscos. Aspecto superior de la superficie articular superior de la tibia (meseta tibial), que muestra los cóndilos medial y lateral (superficies articulares) y la eminencia intercondilar entre ellos. Los sitios de unión de los ligamentos cruzados son de color verde o amarillo; los del menisco medial, morados; y los del menisco lateral, de color naranja. B. Disección de ligamentos cruzados. El tendón del cuádriceps ha sido cortado y la rótula (dentro del tendón y su continuación, el ligamento rotuliano) ha sido reflejada hacia abajo. C. Articulación femoropatelar. El contacto se produce entre 2 y 3 de las 7 facetas de la rótula y la superficie rotuliana del fémur, dependiendo de la posición de la articulación. D. Ligamentos cruzados anterior y posterior. En estas vistas lateral y medial, el fémur se ha seccionado longitudinalmente y se ha eliminado la mitad cercana con la parte proximal del ligamento cruzado correspondiente. La vista lateral demuestra cómo el ligamento cruzado posterior resiste el desplazamiento anterior del fémur en la meseta tibial. La vista medial demuestra cómo el ligamento cruzado anterior resiste el desplazamiento posterior del fémur sobre la meseta tibial. MI. Disección de la cara posterior de la articulación de la rodilla. Ambas cabezas de los gastrocnemios se reflejan hacia arriba y el bíceps femoral se refleja hacia abajo. La cavidad articular se ha inflado con látex violeta para demostrar su continuidad con las distintas bolsas y los reflejos y uniones de la compleja membrana sinovial.

LCRAWANY
Machine Translated by Google

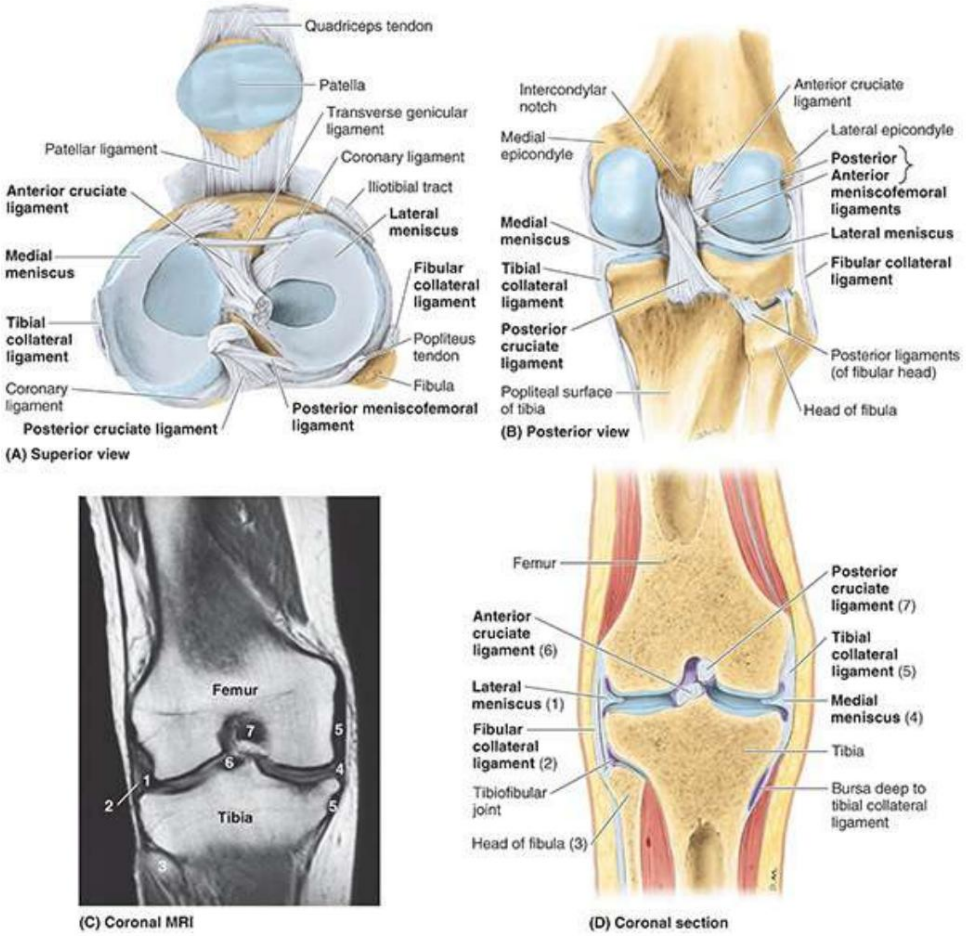

FIGURA 7.94. Meniscos de la articulación de la rodilla. A. Meniscos medial y lateral de la tibia. Se corta el tendón del cuádriceps y la rótula y el ligamento rotuliano se reflejan en dirección inferior y anterior. Se muestran los meniscos, sus inserciones en el área intercondilar de la tibia y las inserciones tibiales de los ligamentos cruzados. B. Disección de la cara posterior de la articulación de la rodilla para mostrar ligamentos y meniscos. El ligamento colateral tibial en forma de banda está unido al menisco medial. El ligamento colateral del peroné en forma de cordón se separa del menisco lateral. El ligamento meniscofemoral posterior une el menisco lateral al cóndilo femoral medial. C. Imagen de resonancia magnética que muestra meniscos y ligamentos. Los números del estudio de resonancia magnética se refieren a las estructuras etiquetadas en la sección coronal anatómica correspondiente. D. Sección coronal anatómica de la articulación de la rodilla.

El ligamento cruzado anterior (LCA), el más débil de los dos ligamentos cruzados, surge de el área intercondilar anterior de la tibia, justo detrás de la inserción del menisco medial (fig. 7.93A, B). Se extiende superior, posterior y lateralmente para insertarse en la parte posterior del lado medial del cóndilo lateral del fémur (fig. 7.93D). Limita el giro posterior (giro y desplazamiento) de los cóndilos femorales en la meseta tibial durante la flexión, convirtiéndolo en giro (giro en su lugar). También previene el desplazamiento posterior del fémur sobre la tibia y la hiperextensión de la articulación de la rodilla. Cuando la articulación se flexiona en ángulo recto, la tibia no se puede tirar hacia adelante (como sacar un cajón) porque está sostenida por el LCA.

El LCA tiene un suministro de sangre relativamente pobre.

El ligamento cruzado posterior (LCP), el más fuerte de los dos ligamentos cruzados, surge del área intercondilar posterior de la tibia (fig. 7.93A, E). El LCP pasa superior y anteriormente en el lado medial del LCA para unirse a la parte anterior de la superficie lateral del

Machine Translated by Google

cóndilo medial del fémur (fig. 7.93B, D). El LCP limita el giro anterior del fémur sobre la meseta tibial durante la extensión, convirtiéndolo en giro. También previene el desplazamiento anterior del fémur sobre la tibia o el desplazamiento posterior de la tibia sobre el fémur y ayuda a prevenir la hiperflexión de la articulación de la rodilla. En la rodilla en flexión que soporta peso, el LCP es el principal factor estabilizador del fémur (p. ej., al caminar cuesta abajo).

Los meniscos de la articulación de la rodilla son placas en forma de media luna ("obleas") de fibrocartílago en la superficie articular de la tibia que profundizan la superficie y desempeñan un papel en la absorción de impactos (figs. 7.91 y 7.92). Los meniscos (G. meniskos, media luna) son más gruesos en sus márgenes externos y se estrechan hasta formar bordes delgados y sueltos en el interior de la articulación. En sección transversal, con forma de cuña, los meniscos están firmemente unidos por sus extremos a la zona intercondilar de la tibia (fig. 7.91A). Sus márgenes externos se unen a la cápsula articular de la rodilla. Los ligamentos coronarios son porciones de la cápsula articular que se extienden entre los márgenes de los meniscos y la mayor parte de la periferia de los cóndilos tibiales (figs. 7.93B y 7.94A). Una delgada banda fibrosa, el ligamento transverso de la rodilla, une los bordes anteriores de los meniscos, cruza el área intercondilar anterior (v . fig. 7.10A) y une los meniscos entre sí durante los movimientos de la rodilla.

El menisco medial tiene forma de C y es más ancho por detrás que por delante (fig. 7.94A). Su extremo anterior (cuerno) está unido al área intercondilar anterior de la tibia, anterior a la inserción del LCA (figs. 7.93A, B y 7.94A). Su extremo posterior está unido al área intercondilar posterior, anterior a la inserción del LCP (fig. 7.93E). El menisco medial se adhiere firmemente a la superficie profunda del LCT (figs. 7.92D y 7.94A-D). Debido a sus amplias inserciones lateralmente al área intercondilar tibial y medialmente al TCL, el menisco medial es menos móvil en la meseta tibial que el menisco lateral.

El menisco lateral es casi circular, más pequeño y se mueve con mayor libertad que el menisco medial (fig. 7.92A). El tendón del poplíteo tiene dos partes proximales. Una parte se inserta en el epicóndilo lateral del fémur y pasa entre el menisco lateral y la parte inferior de la superficie epicóndilar lateral del fémur (en la cara medial del tendón) y el FCL que recubre su cara lateral (figs. 7.92A y 7.93B). , mi). La otra parte, más medial, del tendón poplíteo se inserta en la rama posterior del menisco lateral. Un fuerte deslizamiento tendinoso, el ligamento meniscofemoral posterior, une el menisco lateral con la cara posterior del LCP y el cóndilo femoral medial (figs. 7.93D y 7.94A, B). En ocasiones también se encuentra presente un ligamento meniscofemoral anterior (fig. 7.94B).

MOVIMIENTOS DE LA ARTICULACIÓN DE LA RODILLA

La flexión y extensión son los principales movimientos de la rodilla; se produce cierta rotación cuando se flexiona la rodilla. Los principales movimientos de la articulación de la rodilla se ilustran en la figura 7.95, y los músculos que los producen y los detalles relevantes se proporcionan en la tabla 7.16.

LGRAWANY
Machine Translated by Google

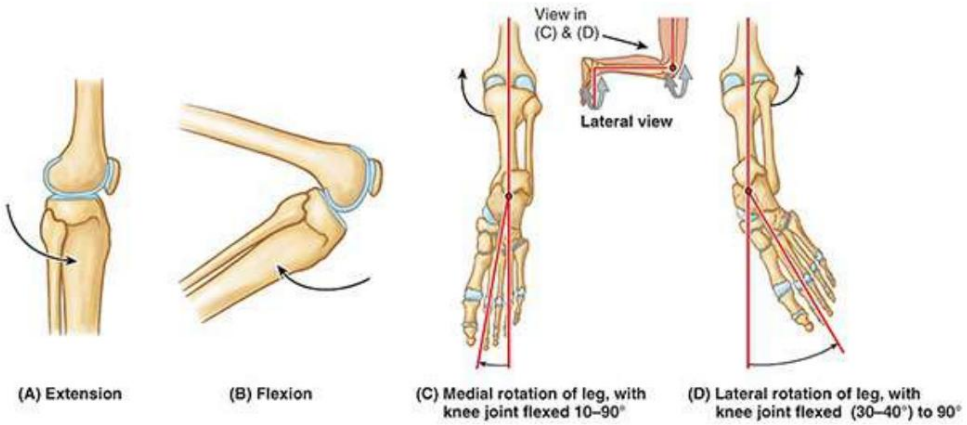

FIGURA 7.95. Movimientos de la articulación de la rodilla.

TABLA 7.16. MOVIMIENTOS DE LA ARTICULACIÓN DE LA RODILLA Y DE LOS MÚSCULOS QUE LOS PRODUCEN

Grados de movimiento posibles		Músculos que producen factores limitantes del movimiento.		(Comprobación) Movimiento	Comentarios
		Primario	Secundario		
Extensión	Rodillas normales extender a 0° (alineación recta de los ejes de la tibia y fémur) [a]	Cuádriceps femoral Débil: tensor de la fascia lata		Borde anterior del menisco lateral hace contacto con el surco poco profundo entre las superficies tibial y rotuliana de los cóndilos femorales; cruzado anterior El ligamento contacta con el surco de la fosa intercondilar.	La capacidad del cuádriceps para producir extensión es más efectiva cuando la articulación de la cadera está extendida; la flexión disminuye su eficiencia.
Flexión	120° (cadera extendida); 140° (cadera flexionada); 160° pasivamente	Isquiotibiales (semitendinoso, semimembranoso, porción larga del bíceps); cabeza corta del bíceps	Gracilis, sartorio, gastrocnemio y poplíteo	La pantorrilla de la pierna hace contacto con el muslo; la longitud de los isquiotibiales también es un factor: es posible una mayor flexión de la rodilla cuando se flexiona la articulación de la cadera; No puede flexionar completamente la rodilla cuando la cadera está extendida.	Normalmente, el papel del gastrocnemio es mínimo, pero en presencia de una fractura supracondilar, rota (flexiona) el fragmento distal del fémur.
Medio rotación	10° con rodilla flexionado; 5° con rodilla extendida	Semitendinoso y semimembranoso cuando la rodilla está flexionada; poplíteo cuando la rodilla que no está en apoyo está extendida	Gracilis y sartorio	Los ligamentos colaterales, flojos durante la flexión sin rotación, se tensan en sus límites. de rotación.	Cuando la rodilla extendida soporta peso, la acción del poplíteo rota lateralmente el fémur; cuando no soporta peso, el poplíteo rota medialmente la pierna (tibia).
Lateral rotación	30–40° cuando la rodilla está flexionado a 90°	Bíceps femoral cuando la rodilla está flexionada		Los ligamentos colaterales se tensan; El ligamento cruzado anterior se lesiona. alrededor de la parte posterior	Al final de la rotación, sin oposición, la tensión de la correa es amplia. puede ayudar en manteniendo la posición.

Machine Translated by Google

				ligamento cruzado.	

aLa alineación recta del eje de la tibia con el eje del fémur es 0°; el rango normal se extiende hasta -3° (3° de hiperextensión).

Cuando la rodilla está completamente extendida con el pie en el suelo, la rodilla se "bloquea" pasivamente debido a la rotación medial de los cóndilos femorales en la meseta tibial (el "mecanismo de tornillo"). Esta posición convierte al miembro inferior en una columna sólida y más adaptada para soportar peso. Cuando la rodilla está "bloqueada", los músculos del muslo y la pierna pueden relajarse brevemente sin que la articulación de la rodilla esté demasiado inestable. Para desbloquear la rodilla, el poplíteo se contrae, rotando el fémur lateralmente unos 5° sobre la meseta tibial plantada para que pueda producirse la flexión de la rodilla.

Movimientos de meniscos. Aunque el movimiento de rodadura de los cóndilos femorales durante la flexión y extensión está limitado (convertido en giro) por los ligamentos cruzados, se produce algo de rodadura y el punto de contacto entre el fémur y la tibia se mueve hacia atrás con la flexión y regresa hacia delante con la extensión. Además, durante la rotación de la rodilla, un cóndilo femoral se mueve hacia delante sobre el cóndilo tibial correspondiente, mientras que el otro cóndilo femoral se mueve hacia atrás, rotando alrededor de los ligamentos cruzados. Los meniscos deben poder migrar en la meseta tibial a medida que cambian los puntos de contacto entre el fémur y la tibia.

SUMINISTRO DE SANGRE DE LA ARTICULACIÓN DE LA RODILLA

Las arterias que irrigan la articulación de la rodilla son los diez vasos que forman las anastomosis geniculares periarticulares alrededor de la rodilla: las ramas geniculares de las arterias femoral, poplítea y recurrente anterior y posterior de las arterias recurrente tibial anterior y peronea circunfleja (figs. 7.96). y 7.97B). Las ramas geniculares medias de la arteria poplítea penetran la capa fibrosa de la cápsula articular e irrigan los ligamentos cruzados, la membrana sinovial y los márgenes periféricos de los meniscos.

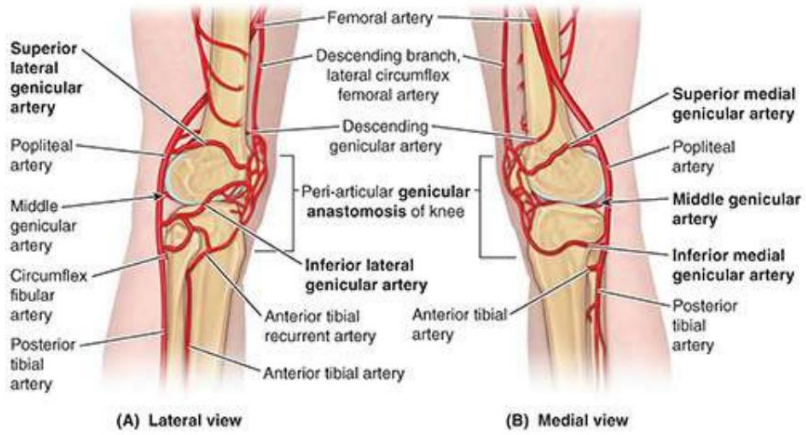

FIGURA 7.96. Anastomosis arteriales alrededor de la rodilla. Además de proporcionar circulación colateral, las arterias geniculares de la anastomosis genicular suministran sangre a las estructuras que rodean la articulación, así como a la articulación misma (p. ej., su articulación o cápsula articular).

LGRAWANY
Machine Translated by Google

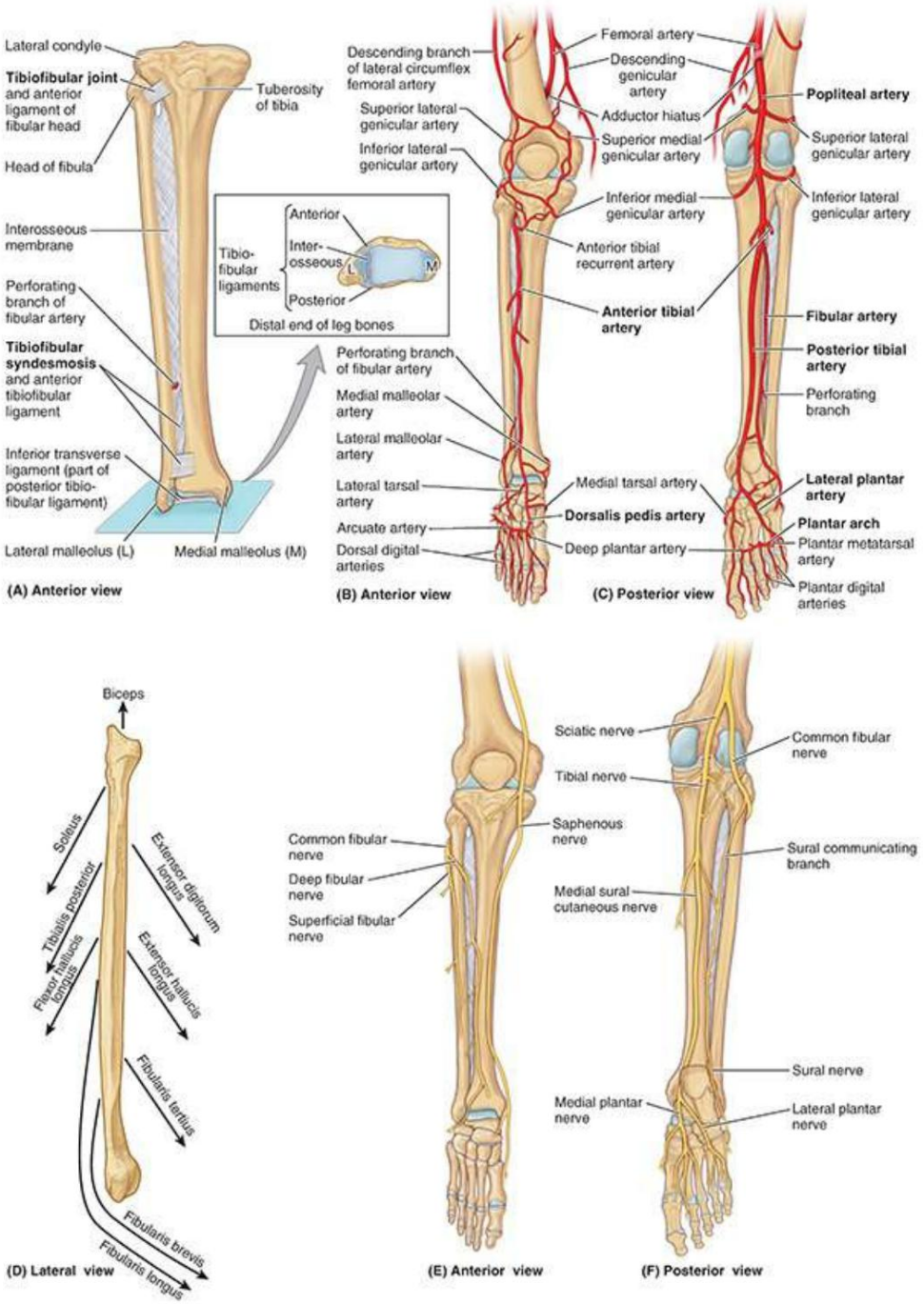

FIGURA 7.97. Descripción general de las articulaciones y estructuras neurovasculares de la pierna y el pie. A. Articulaciones tibioperoneas. Estos incluyen la articulación tibioperonea sinovial y la sindesmosis tibioperonea; este último está formado por la membrana interósea de la pierna y los ligamentos tibioperoneos anterior y posterior. La dirección oblicua de las fibras de la membrana interósea, que se extiende principalmente en dirección inferolateral desde la tibia, permite un ligero movimiento hacia arriba del peroné pero resiste la tracción hacia abajo. B y C. Irrigación arterial de las articulaciones de la pierna y el pie. Las anastomosis periarticulares rodean la rodilla y el tobillo. D. Dirección de los músculos de tracción que se unen al peroné. De los nueve músculos unidos al peroné, todos excepto uno ejercen un tirón hacia abajo sobre el peroné. E y F. Inervación de la pierna y el pie. Comenzando con la rodilla y progresando distalmente en la extremidad, los nervios cutáneos participan cada vez más en proporcionar inervación a las articulaciones, asumiendo completamente el control en la parte distal del pie y los dedos.

Machine Translated by Google

INERVACIÓN DE LA ARTICULACIÓN DE LA RODILLA

Como reflejo de la ley de Hilton, los nervios que inervan los músculos que cruzan (actúan sobre) la articulación de la rodilla también inervan la articulación (fig. 7.97D); por tanto, las ramas articulares de los nervios femoral, tibial y peroneo común inervan sus caras anterior, posterior y lateral, respectivamente. Sin embargo, además, el nervio safeno (cutáneo) suministra ramas articulares adicionales a su cara medial.

BURSAE ALREDEDOR DE LA ARTICULACIÓN DE LA RODILLA

Hay al menos 12 bolsas alrededor de la articulación de la rodilla porque la mayoría de los tendones corren paralelos a los huesos y tiran a lo largo de la articulación durante los movimientos de la rodilla. Las bolsas principales de la rodilla se ilustran en la figura 7.98 y se describen en la tabla 7.17.

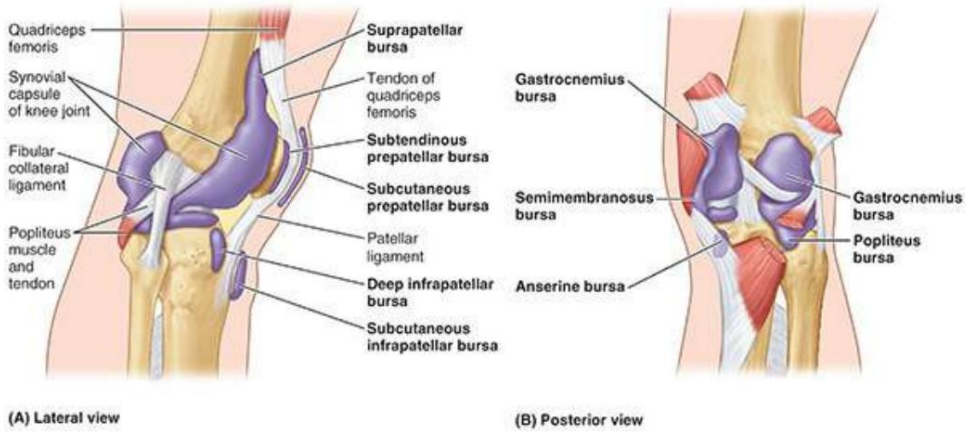

FIGURA 7.98. Bolsas alrededor de la articulación de la rodilla y la parte proximal de la pierna.

TABLA 7.17. BURSAE ALREDEDOR DE LA ARTICULACIÓN DE LA RODILLA

Bolsa	Ubicaciones	Comentarios
suprapatelar	Entre el fémur y el tendón del cuádriceps femoral	Mantenido en posición por el músculo articular de la rodilla; se comunica libremente con (extensión superior de) la cavidad sinovial de la articulación de la rodilla
poplíteo	Entre el tendón del poplíteo y el cóndilo lateral de la tibia.	Se abre hacia la cavidad sinovial de la articulación de la rodilla por debajo del menisco lateral.
Ganso	Separa los tendones del sartorio, gracilis y semitendinoso de la tibia y la colateral tibial. ligamento	Área donde los tendones de estos músculos se unen a la tibia; se parece a la pata de un ganso (L. pes anserinus)
gastrocnemio	Inserción profunda a proximal del tendón de la cabeza medial del gastrocnemio	Una extensión de la membrana sinovial de la cápsula de la articulación de la rodilla.
semimembranoso	Entre la cabeza medial del gastrocnemio y el tendón semimembranoso	Relacionado con la inserción distal de semimembranoso
Subcutáneo prepatelar	Entre la piel y la superficie anterior de la rótula	Permite el libre movimiento de la piel sobre la rótula durante los movimientos de la pierna.
Infrapatelar subcutánea	Entre la piel y la tuberosidad tibial	Ayuda a la rodilla a soportar la presión al arrodillarse.

LGRAWANY
Machine Translated by Google

infrapatelar profundo	Entre el ligamento rotuliano y la superficie anterior de la tibia.	Separado de la articulación de la rodilla por una almohadilla de grasa infrapatelar.

Las bolsas subcutáneas prepatelar e infrapatelar están ubicadas en la superficie convexa de la articulación, lo que permite que la piel se mueva libremente durante los movimientos de la rodilla (figs. 7.91A y 7.92A).

Cuatro bolsas se comunican con la cavidad sinovial de la articulación de la rodilla: la bolsa suprapatelar (profunda al cuádriceps distal), la bolsa poplítea, la bolsa anserina (profunda a las inserciones tendinosas distales del sartorio, gracilis y semitendinoso) y la bolsa gastrocnemio (Figs. 7.92A y 7.93E).
La gran bolsa suprapatelar (figs. 7.90A y 7.92A) es especialmente importante porque una infección en ella puede extenderse a la cavidad de la articulación de la rodilla. Aunque se desarrolla por separado de la articulación de la rodilla, la bolsa se continúa con ella.

Articulaciones tibioperoneas

La tibia y el peroné están conectados por dos articulaciones: la articulación sinovial-tibioperonea y la articulación sindesmosis tibioperonea (tibioperonea inferior). Además, una membrana interósea une las diáfisis de la tibia y el peroné (fig. 7.97A). Las fibras de la membrana interósea y todos los ligamentos de ambas articulaciones tibioperoneas discurren inferiormente desde la tibia hasta el peroné. Por lo tanto, la membrana y los ligamentos resisten fuertemente el tirón hacia abajo que ejercen sobre el peroné ocho de los nueve músculos que están unidos a él (fig. 7.97C). Sin embargo, permiten un ligero movimiento ascendente del peroné que se produce cuando el extremo ancho (anterior) de la tróclea del astrágalo se encaja entre los maléolos durante la dorsiflexión del tobillo. El movimiento de la articulación tibioperonea superior es imposible sin movimiento en la sindesmosis tibioperonea inferior.

Los vasos tibiales anteriores pasan a través de un hiato en el extremo superior de la membrana interósea (fig. 7.97A, B). En el extremo inferior de la membrana hay un hiato más pequeño a través del cual pasa la rama perforante de la arteria peroné.

ARTICULACIÓN TIBIOFIBULAR

La articulación tibioperonea (articulación tibioperonea superior) es un tipo plano de articulación sinovial entre la carilla plana de la cabeza del peroné y una carilla articular similar ubicada posterolateralmente en el cóndilo tibial lateral (figs. 7.94B, D y 7.97A). Una cápsula articular tensa rodea la articulación y se adhiere a los márgenes de las superficies articulares del peroné y la tibia. La cápsula articular está reforzada por los ligamentos anterior y posterior de la cabeza del peroné, que pasan superomedialmente desde la cabeza del peroné hasta el cóndilo tibial lateral (fig. 7.94B). La articulación es atravesada posteriormente por el tendón del poplíteo. Una bolsa de membrana sinovial de la articulación de la rodilla, la bolsa poplítea (fig. 7.98; tabla 7.17), pasa entre el tendón del poplíteo y el cóndilo lateral de la tibia. Aproximadamente el 20% de las veces, la bolsa también se comunica con la cavidad sinovial de la articulación tibioperonea, lo que permite la transmigración de procesos inflamatorios entre las dos articulaciones.

Movimiento. Se produce un ligero movimiento de la articulación durante la dorsiflexión del pie como resultado del acuñamiento de la tróclea del astrágalo entre los maléolos (ver "Superficies articulares de la articulación del tobillo"

Machine Translated by Google

más adelante en este capítulo).

Suministro de sangre. Las arterias de la articulación tibioperonea superior provienen del lateral inferior.
arterias recurrentes genicular y tibial anterior (figs. 7.96A y 7.97B).

Inervación. Los nervios de la articulación tibioperonea provienen del nervio peroneo común y del nervio poplíteo (fig. 7.97D).

SINDESMOSIS TIBIOFIBULAR

La sindesmosis tibioperonea es una articulación fibrosa compuesta. Es la unión fibrosa de la tibia y el peroné mediante la membrana interósea (que une las diáfisis) y los ligamentos tibioperoneo anterior, interóseo y posterior (este último forma la articulación tibioperonea inferior, uniendo los extremos distales de los huesos). La integridad de la articulación tibioperonea inferior es esencial para la estabilidad de la articulación del tobillo porque mantiene el maléolo lateral firmemente contra la superficie lateral del astrágalo.

Superficies Articulares y Ligamentos. El área articular triangular rugosa en la superficie medial del extremo inferior del peroné se articula con una carilla en el extremo inferior de la tibia.
(Figuras 7.97A y 7.99B). El fuerte ligamento tibioperoneo interóseo profundo se continúa superiormente con la membrana interósea y forma la conexión principal entre la tibia y el peroné. La articulación también está fortalecida anteriormente y posteriormente por los fuertes ligamentos tibioperoneos anteriores y posteriores externos. La continuación profunda distal del ligamento tibioperoneo posterior, el ligamento transverso inferior (tibioperoneo) , forma una fuerte conexión entre los extremos distales de la tibia (maléolo medial) y el peroné (maléolo lateral). Hace contacto con el astrágalo y forma la “pared” posterior de una cavidad cuadrada (con tres paredes profundas y una pared anterior poco profunda o abierta), la mortaja maleolar, para la tróclea del astrágalo. Las paredes lateral y medial de la mortaja están formadas por los respectivos maléolos (fig. 7.99).

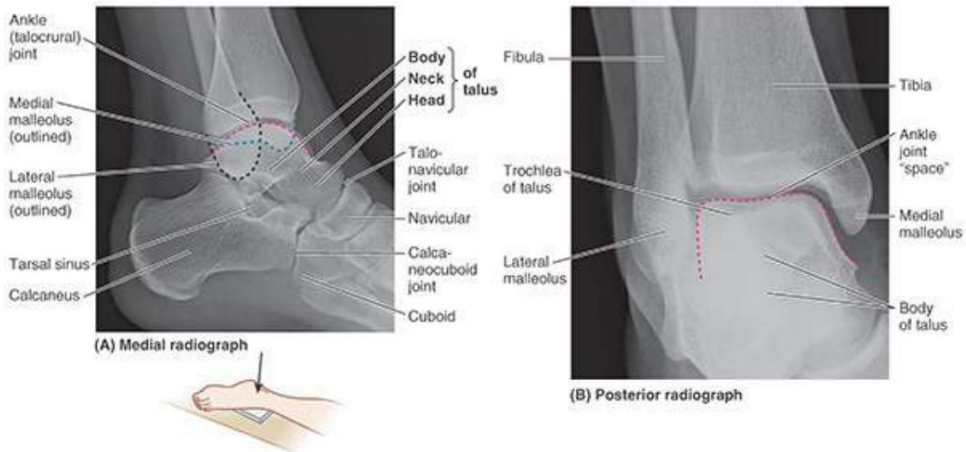

FIGURA 7.99. Articulación del tobillo demostrada radiológicamente. A. Características de la proyección lateral. B. Articulación del tobillo de un niño de 14 años. Las placas de cartílago epifisario son evidentes a esta edad.

Movimiento. Se produce un ligero movimiento de la articulación para acomodar el acuñamiento de la porción ancha. de la tróclea del astrágalo entre los maléolos durante la dorsiflexión del pie.

Suministro de sangre. Las arterias provienen de la rama perforante de la arteria peronea y de

LGRAWANY
Machine Translated by Google

ramas maleolares mediales de las arterias tibiales anterior y posterior (fig. 7.97B).

Inervación. Los nervios de la sindesmosis provienen del peroné profundo, tibial y safeno.
nervios (fig. 7.97D).

Articulación del tobillo

La articulación del tobillo (articulación talocrural) es una articulación sinovial de tipo bisagra. Se encuentra entre los extremos distales de la tibia y el peroné y la parte superior del astrágalo (figs. 7.99 y 7.100). La articulación del tobillo se puede palpar entre los tendones de la superficie anterior del tobillo como una ligera depresión, aproximadamente 1 cm proximal al nivel de la punta del maléolo medial.

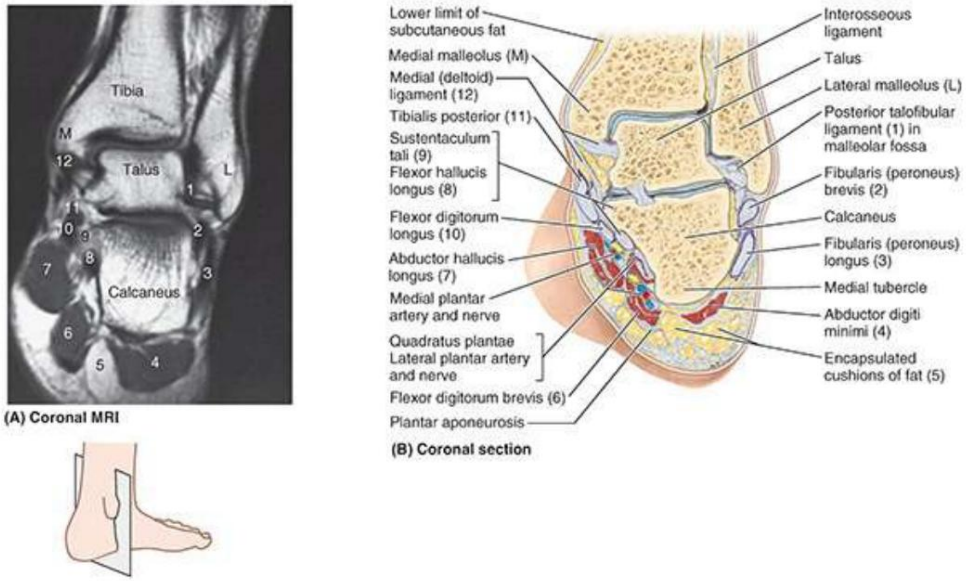

FIGURA 7.100. Anatomía seccional de la región del tobillo. A. Resonancia magnética de la región del tobillo. El dibujo de orientación muestra las estructuras visibles en la resonancia magnética del tobillo. B. Corte anatómico coronal.

SUPERFICIES ARTICULARES DE LA ARTICULACIÓN DEL TOBILLO

Los extremos distales de la tibia y el peroné (junto con la parte transversal inferior del ligamento tibioperoneo posterior) (fig. 7.97A) forman una mortaja maleolar en la que encaja la tróclea en forma de polea del astrágalo (figs. 7.99B y 7.100). . La tróclea (L., polea) es la superficie articular superior redondeada del astrágalo (v . fig. 7.103C). La superficie medial del maléolo lateral se articula con la superficie lateral de la tróclea del astrágalo. La tibia se articula con el astrágalo.

en dos lugares:

1. Su superficie inferior forma el techo de la mortaja maleolar, transfiriendo el peso del cuerpo a el astrágalo.
2. Su maléolo medial se articula con la superficie medial de la tróclea del astrágalo.

Los maléolos agarran firmemente el astrágalo mientras se balancea en la mortaja durante los movimientos de la articulación.

El agarre de los maléolos sobre la tróclea es más fuerte durante la dorsiflexión del pie (como cuando se “clavan los talones” al descender una pendiente pronunciada o durante el tira y afloja) porque esto

Machine Translated by Google

El movimiento fuerza la parte anterior más ancha de la tróclea hacia atrás entre los maléolos, separando ligeramente la tibia y el peroné. Esta extensión está limitada especialmente por el fuerte ligamento tibioperoneo interóseo, así como por los ligamentos tibioperoneos anterior y posterior que unen la tibia y el peroné (figs. 7.100 y 7.101).

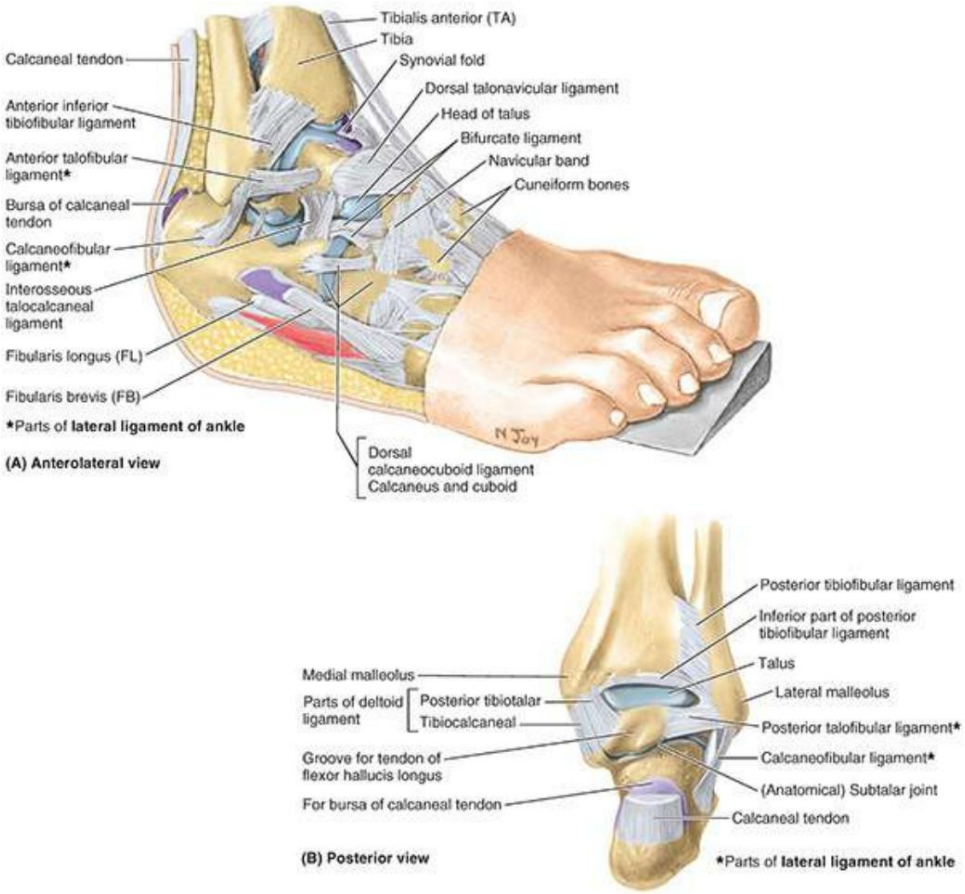

FIGURA 7.101. Disección de articulación del tobillo y articulaciones de inversión y eversión. A. Disección. El pie se ha invertido (colocando una cuña debajo del pie) para demostrar las superficies articulares y tensar los ligamentos laterales. B. Ligamentos de la cara posterior de la articulación del tobillo.

El ligamento interóseo está situado profundamente entre las superficies casi congruentes de la tibia. y peroné; aunque se muestra en el recuadro de la figura 7.97A, en realidad el ligamento sólo puede observarse rompiéndolo o en una sección transversal.

La articulación del tobillo es relativamente inestable durante la flexión plantar porque la tróclea es más estrecha en su parte posterior y, por tanto, se encuentra relativamente suelta dentro de la mortaja. Es durante la flexión plantar cuando se producen la mayoría de las lesiones del tobillo (normalmente como resultado de una inversión repentina, inesperada y, por tanto, inadecuadamente resistida) del pie.

CÁPSULA CONJUNTA DE LA ARTICULACIÓN DEL TOBILLO

La cápsula articular de la articulación del tobillo es delgada en su parte anterior y posterior, pero está sostenida a cada lado por fuertes ligamentos laterales y mediales (colaterales) (Figs. 7.101 y 7.102; en la Fig. 7.101 se han eliminado áreas delgadas de la cápsula , dejando solo la partes reforzadas (los ligamentos) y

LGRAWANY
Machine Translated by Google

un pliegue sinovial). Su capa fibrosa está unida superiormente a los bordes de las superficies articulares de la tibia y los maléolos y inferiormente al astrágalo. La membrana sinovial está suelta y recubre la capa fibrosa de la cápsula. La cavidad sinovial a menudo se extiende hacia arriba entre la tibia y el peroné hasta el ligamento tibioperoneo interóseo.

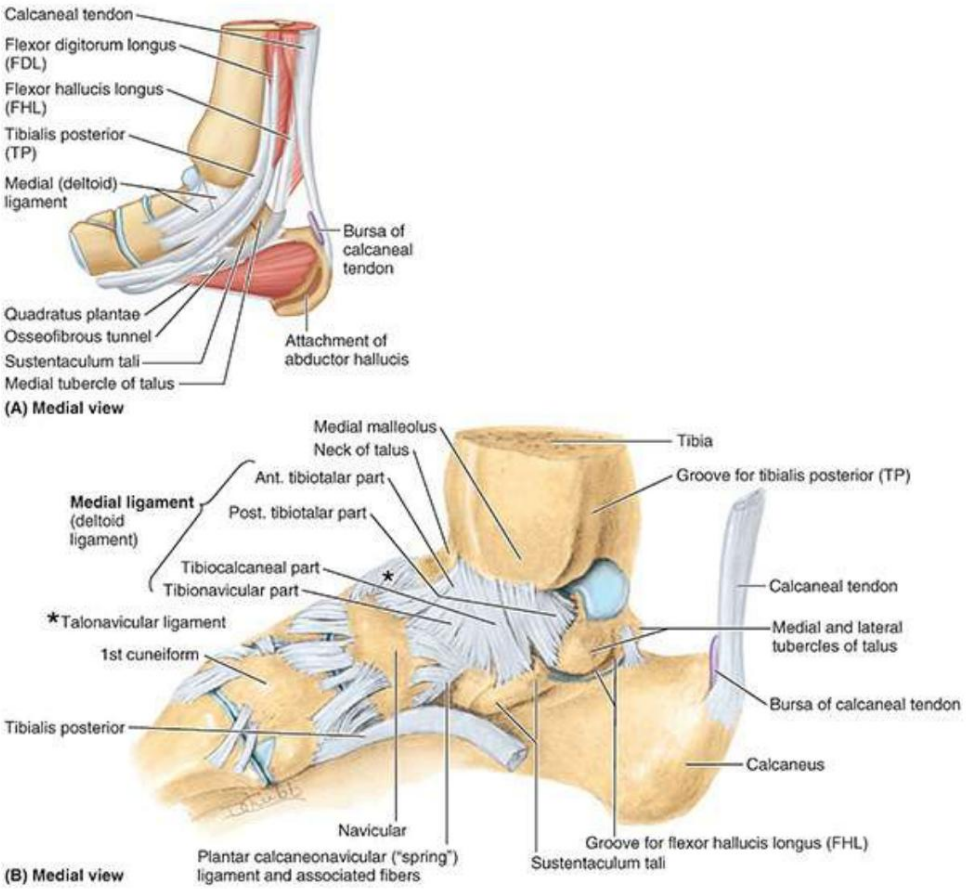

FIGURA 7.102. Tendones y ligamentos en la cara medial del tobillo y el pie. A. Relaciones de los tendones flexores con el maléolo medial y el sustentaculum tali. Excepto por la parte que une el tendón del flexor largo del dedo gordo, se ha eliminado el retináculo del flexor. B. Partes del ligamento medial (deltoides) del tobillo.

LIGAMENTOS DE LA ARTICULACIÓN DEL TOBILLO

La articulación del tobillo está reforzada lateralmente por el ligamento lateral del tobillo, una estructura compuesta que consta de tres ligamentos completamente separados (fig. 7.101A, B):

1. Ligamento talofibular anterior, una banda plana y débil que se extiende anteromedialmente desde el lateral. maléolo hasta el cuello del astrágalo
2. Ligamento talofibular posterior, una banda gruesa y bastante fuerte que discurre horizontalmente medial y ligeramente posteriormente desde la fosa maleolar del peroné hasta el tubérculo lateral del astrágalo (figs. 7.100 y 7.101B).
3. Ligamento calcáneoperoneo, un cordón redondo que pasa posteroinferiormente desde la punta del maléolo lateral hasta la superficie lateral del calcáneo (fig. 7.101A, B)

La cápsula articular está reforzada medialmente por el ligamento medial grande y fuerte del tobillo.

Machine Translated by Google

(ligamento deltoideo) que se inserta proximalmente al maléolo medial (fig. 7.102). El ligamento medial se abre en abanico desde el maléolo y se une distalmente al astrágalo, el calcáneo y el navicular a través de cuatro partes adyacentes y continuas: la parte tibionavicular, la parte tibiocalcánea y las partes tibioastragalina anterior y posterior. El ligamento medial estabiliza la articulación del tobillo durante la eversión y previene la subluxación (dislocación parcial) de la articulación.

MOVIMIENTOS DE LA ARTICULACIÓN DEL TOBILLO

Los principales movimientos de la articulación del tobillo son la dorsiflexión y la flexión plantar del pie, que se producen alrededor de un eje transversal que pasa por el astrágalo (fig. 7.103B). Debido a que el extremo estrecho de la tróclea del astrágalo se encuentra suelto entre los maléolos cuando el pie está en flexión plantar, es posible que se produzca cierto “bamboleo” (pequeñas cantidades de abducción, aducción, inversión y eversión) en esta posición inestable.

- La dorsiflexión del tobillo es producida por los músculos del compartimento anterior de la pierna (ver Tabla 7.10). La dorsiflexión suele estar limitada por la resistencia pasiva del tríceps sural al estiramiento y por la tensión en los ligamentos medial y lateral.
- La flexión plantar del tobillo la producen los músculos del compartimento posterior de la pierna (ver tabla 7.13). En la danza de los dedos de los pies de los bailarines de ballet, por ejemplo, el dorso del pie está alineado con la superficie anterior de la pierna.

Machine Translated by Google

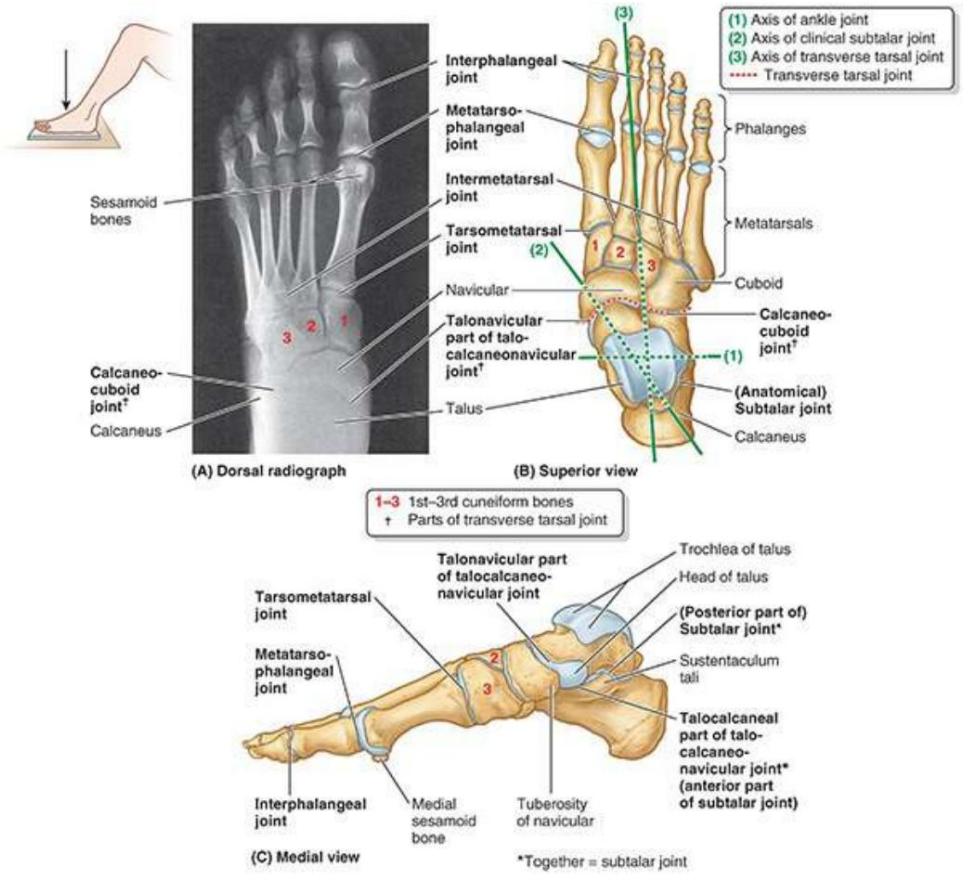

FIGURA 7.103. Articulaciones del pie.

SUMINISTRO DE SANGRE DE LA ARTICULACIÓN DEL TOBILLO

Las arterias derivan de ramas maleolares de las arterias peroné y tibial anterior y posterior (fig. 7.97B).

ALIMENTACIÓN NERVIOSA DE LA ARTICULACIÓN DEL TOBILLO

Los nervios se derivan de los nervios safeno, tibial, sural y peroneo superficial y profundo.
Los nervios peroneos superficial y profundo son ramas del nervio peroneo común (fig. 7.97D).

Articulaciones del pie

Las numerosas articulaciones del pie afectan a los tarsos, los metatarsianos y las falanges (fig. 7.103; tabla 7.18). Las articulaciones intertarsianas importantes son la articulación subastragalina (talocalcánea) y la articulación transversa del tarso (articulaciones calcaneocuboidea y talonavicular). La inversión y eversión del pie son los principales movimientos que involucran estas articulaciones. Las otras articulaciones intertarsianas (p. ej., las articulaciones intercuneiformes) y las articulaciones tarsometatarsiana e intermetatarsiana son relativamente pequeñas y están unidas tan estrechamente por ligamentos que sólo se produce un ligero movimiento entre ellas. En el pie, la flexión y extensión se producen en el antepié en las articulaciones metatarsofalángica e interfalángica (fig. 7.104A, B; tabla 7.19). La inversión aumenta con la flexión de los dedos de los pies (especialmente el dedo gordo y el segundo).

Machine Translated by Google

y eversión por su extensión (especialmente de los dedos laterales). Todos los huesos del pie proximales a las articulaciones metatarsofalángicas están unidos por ligamentos dorsal y plantar. Los huesos de las articulaciones metatarsofalángica e interfalángica están unidos por ligamentos colaterales lateral y medial.

FIGURA 7.104. Movimientos de las articulaciones del antepié.

TABLA 7.18. ARTICULACIONES DEL PIE

Articulación	Tipo	Articulando Superficies	Ligamentos de la cápsula articular		Movimientos	Suministro de sangre	Suministro de nervios
Subastragalina (talocalcáneo, articulación subastragalina anatómica)	Articulación sinovial plana	La superficie inferior del cuerpo del astrágalo (faceta articular del calcáneo posterior) se articula con la superficie superior (superficie articular del astrágalo posterior) del calcáneo.	La capa fibrosa de la cápsula articular está adherida a los márgenes de las superficies articulares.	Los ligamentos astrágalocalcáneos medial, lateral y posterior sostienen la cápsula; El ligamento interóseo astrágalocalcáneo une los huesos.	Inversión y eversión del pie.	Arterias tibial posterior y peroné	Cara plantar: plantar medial o lateral nervio Cara dorsal: peroné profundo nervio
Articulación sinovial talocalcaneonavicular ; La parte talonavicular es del tipo esférica.		La cabeza del astrágalo se articula con el calcáneo y el navicular.	La cápsula articular encierra la articulación de forma incompleta.	El ligamento calcaneonavicular plantar (resorte) sostiene la cabeza del astrágalo.	Movimientos de deslizamiento y rotación posible	Arteria tibial anterior a través de la arteria tarsiana lateral, una rama de la arteria dorsal del pie (arteria dorsal del pie)	
calcaneocuboideo	Articulación sinovial plana	El extremo anterior del calcáneo se articula con	La cápsula fibrosa encierra la articulación.	Ligamento calcaneocuboideo dorsal, plantar	Inversión y eversión del pie;		

LCRAWANY
Machine Translated by Google

		Cara posterior del cuboides.		Los ligamentos calcaneocuboideo y plantar largo sostienen la cápsula articular.	circunducción		
articulación cuneonavicular		El navicular anterior se articula con las superficies posteriores de las cuneiformes.	La cápsula común encierra las articulaciones.	Ligamentos cuneonaviculares dorsal y plantar	Pequeño movimiento ocurre.		
tarsometatarsiano		Los huesos del tarso anterior se articulan con las bases de los huesos metatarsianos.	Cápsulas articulares separadas encierran cada articulación.	Los ligamentos tarsometatarsianos dorsal, plantar e interóseo unen los huesos.	Deslizamiento o deslizamiento		peroné profundo; nervios plantares medial y lateral; sural nervio
Intermetatarsiano	Articulación sinovial plana	Las bases de los huesos metatarsianos se articulan entre sí.	Cápsulas articulares separadas encierran cada articulación.	Los ligamentos intermetatarsianos dorsal, plantar e interóseo unen los cuatro huesos metatarsianos laterales.	Poco movimiento individual ocurre.	Arteria metatarsiana lateral (una rama de la arteria dorsal del pie)	Nervios digitales
metatarsofalángica	Articulación sinovial condiloidea	Las cabezas de los huesos metatarsianos se articulan con las bases de las falanges proximales.		Los ligamentos colaterales sostienen la cápsula a cada lado; El ligamento plantar sostiene la parte plantar de la cápsula.	Flexión, extensión y alguno abducción, aducción y circunducción		
interfalángica	Articulación sinovial en bisagra	La cabeza de una falange se articula con la base de una falange distal a ella.		Los ligamentos colaterales y plantares sostienen las articulaciones.	Flexión y extensión	Ramas digitales del arco plantar.	

TABLA 7.19. MOVIMIENTOS DE ARTICULACIONES DEL ANTEPIE Y MÚSCULOS PRODUCIENDOLOS

Movimiento (las letras se refieren a la Fig. 7.104)	musculosa
Articulaciones metatarsofalángicas	
Flexión (A)	Flexor de los dedos corto. lumbricales interóseo Flexor del dedo gordo corto Flexor largo del dedo gordo Flexor corto de los dedos Flexor de los dedos largos.
Ampliación (B)	Extensor largo del dedo gordo Extensor largo de los dedos. Extensor de dedos cortos.
Abducción (C) (alejando los dedos del eje longitudinal del segundo dedo)	abductor del dedo gordo Abductor del dedo meñique Dorsal interossei
Aducción (D) (tirando de los dedos hacia el eje longitudinal del segundo dedo)	Aductor del dedo gordo Plantar interossei

Machine Translated by Google

Articulaciones interfalángicas	
Flexión (A)	Flexor largo del dedo gordo Flexor de los dedos largos. Flexor de los dedos corto. Planta cuadrada
Ampliación (B)	Extensor largo del dedo gordo Extensor largo de los dedos. Extensor de dedos cortos.

aLos músculos en negrita son los principales responsables del movimiento; los otros músculos los ayudan.

La articulación subastragalina se produce donde el astrágalo descansa y se articula con el calcáneo. El La articulación subastragalina anatómica es una articulación sinovial única entre la superficie articular posterior del calcáneo ligeramente cóncava del astrágalo y la faceta articular posterior convexa del calcáneo (figs. 7.100B y 7.101B). La cápsula articular es débil pero está sostenida por ligamentos astrágalocalcáneos medial, lateral, posterior e interóseo (figs. 7.100B y 7.101A). El ligamento interóseo astrágalocalcáneo se encuentra dentro del seno tarsiano, que separa las articulaciones subastragalina y astrágalocalcaneonavicular, y es especialmente fuerte. Los cirujanos ortopédicos utilizan el término articulación subastragalina para la articulación funcional compuesta que consta de la articulación subastragalina anatómica más la parte astrágalocánea de la articulación astrágalocaneonavicular. Los dos elementos separados de la articulación subastragalina clínica se extienden a ambos lados del ligamento interóseo astrágalocalcáneo. Estructuralmente, la definición anatómica es lógica porque la articulación subastragalina anatómica es una articulación discreta que tiene su propia cápsula articular y cavidad articular. Funcionalmente, sin embargo, la definición clínica es lógica porque las dos partes de la articulación compuesta funcionan como una unidad; les resulta imposible funcionar de forma independiente. La articulación subastragalina (según cualquiera de las definiciones) es donde se produce la mayor parte de la inversión y eversión, alrededor de un eje oblicuo.

La articulación transversa del tarso es una articulación compuesta formada por dos articulaciones separadas y alineadas. transversalmente: la parte talonavicular de la articulación talonavicular y la articulación calcaneocuboidea (fig. 7.103A, B). En esta articulación, el mediopié y el antepié giran como una unidad sobre el retropié alrededor de un eje longitudinal (AP), aumentando los movimientos de inversión y eversión que ocurren en la articulación subastragalina clínica. La sección transversal a través de la articulación transversa del tarso es un método estándar para la amputación quirúrgica del pie.

LIGAMENTOS MAYORES DEL PIE

Los ligamentos principales de la cara plantar del pie (fig. 7.105) son los

- ligamento calcaneonavicular plantar (ligamento elástico), que se extiende a través y llena un espacio en forma de cuña entre el sustentaculum tali y el margen inferior de la superficie articular posterior del navicular (fig. 7.105A, B). El ligamento elástico sostiene la cabeza del astrágalo y desempeña funciones importantes en la transferencia de peso desde el astrágalo y en el mantenimiento del arco longitudinal del pie, del cual es la piedra angular (elemento más superior). • ligamento plantar largo, que pasa desde la superficie plantar del calcáneo hasta el surco del cuboides. Algunas de sus fibras se extienden hasta las bases de los metatarsianos, formando así un túnel para el tendón del peroné largo (fig. 7.105A). El ligamento plantar largo es

LGRAWANY
Machine Translated by Google

importante para mantener el arco longitudinal del pie. • ligamento calcaneocuboideo plantar (ligamento plantar corto), que se encuentra en un plano entre el calcaneonavicular plantar y los ligamentos plantares largos (fig. 7.105B). Se extiende desde la cara anterior de la superficie inferior del calcáneo hasta la superficie inferior del cuboides. También interviene en el mantenimiento del arco longitudinal del pie.

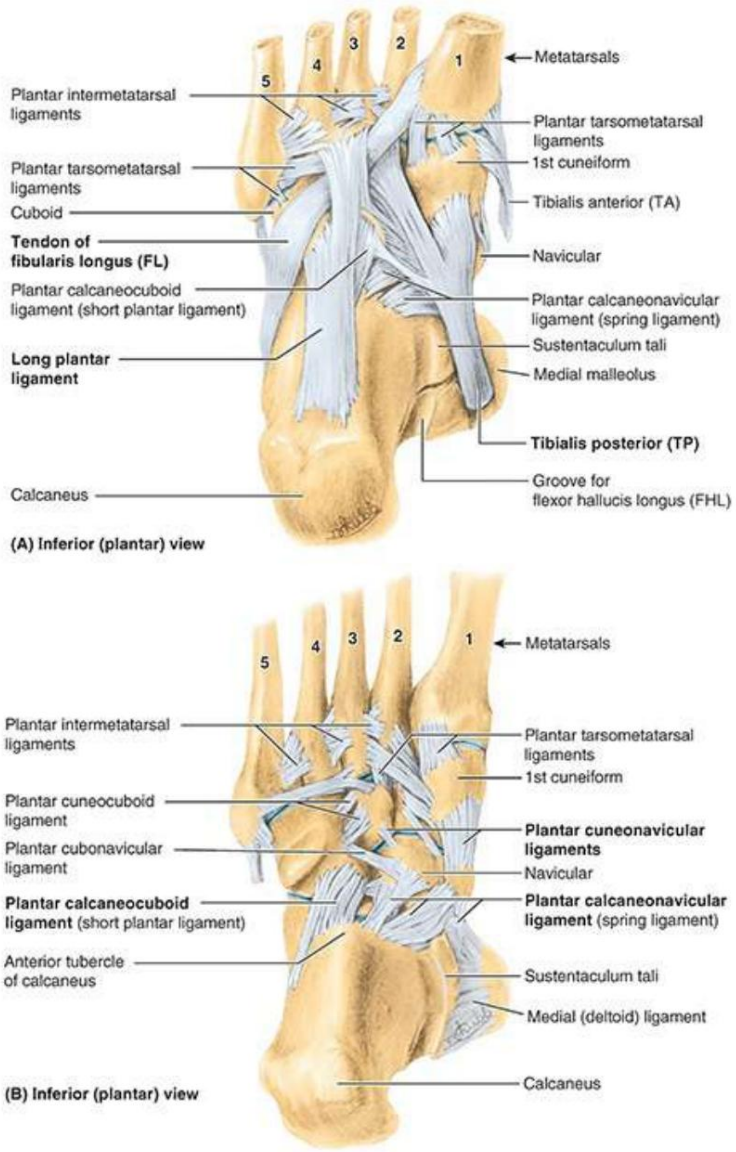

FIGURA 7.105. Ligamentos plantares. A. Disección superficial. B. Disección profunda.

ARCOS DEL PIE

Si los pies fueran estructuras más rígidas, cada impacto con el suelo generaría fuerzas extremadamente grandes y de corta duración (choques) que se propagarían a través del sistema esquelético.
Debido a que el pie está compuesto por numerosos huesos conectados por ligamentos, tiene una flexibilidad considerable que le permite deformarse con cada contacto con el suelo, absorbiendo así gran parte del impacto. Además, los huesos del tarso y metatarsiano están dispuestos en sentido longitudinal y transversal.

Machine Translated by Google

arcos apoyados pasivamente y restringidos activamente por tendones flexibles que aumentan la capacidad de soporte de peso y la resistencia del pie. Por tanto, se transmiten fuerzas mucho más pequeñas y de mayor duración a través del sistema esquelético.

Los arcos distribuyen el peso sobre la plataforma del pedal (pie), actuando no sólo como amortiguadores sino también como trampolines para impulsarlo al caminar, correr y saltar. Los arcos resistentes aumentan la capacidad del pie para adaptarse a los cambios en el contorno de la superficie. El peso del cuerpo se transmite al astrágalo desde la tibia. Luego, se transmite posteriormente al calcáneo y anteriormente a la "bola del pie" (los sesamoideos del 1er metatarsiano y la cabeza del 2do metatarsiano), y ese peso/presión se comparte lateralmente con las cabezas del 3er. quinto metatarsiano según sea necesario para el equilibrio y la comodidad (fig. 7.106). Entre estos puntos de carga se encuentran los arcos relativamente elásticos del pie, que al estar de pie se aplanan ligeramente por el peso del cuerpo. Normalmente reanudan su curvatura (retroceso) cuando se retira el peso corporal.

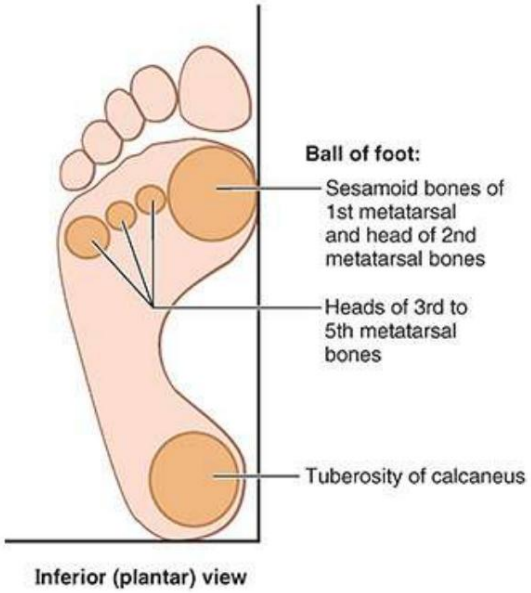

FIGURA 7.106. Zonas del pie que soportan peso. El peso corporal se divide aproximadamente en partes iguales entre el retropié (calcáneo) y el antepié (cabezas de los metatarsianos). El antepié tiene cinco puntos de contacto con el suelo: uno medial grande que incluye los dos huesos sesamoideos asociados con la cabeza del primer metatarsiano y las cabezas de los laterales. cuatro metatarsianos. El primer metatarsiano soporta la mayor parte de la carga, y el antepié lateral proporciona equilibrio.

El arco longitudinal del pie se compone de partes medial y lateral (fig. 7.107). Funcionalmente, ambas partes actúan como una unidad con el arco transversal del pie, repartiendo el peso en todas direcciones. El arco longitudinal medial es más alto y más importante que el arco longitudinal lateral (fig. 7.107A, B). El arco longitudinal medial está compuesto por el calcáneo, el astrágalo, el navicular, tres cuneiformes y tres metatarsianos. La cabeza del astrágalo es la piedra angular del arco longitudinal medial. Los tibiales anterior y posterior, a través de sus inserciones tendinosas, ayudan a sostener el arco longitudinal medial. El tendón del peroné largo, que va de lateral a medial, también ayuda a sostener este arco (fig. 7.107C, E). El arco longitudinal lateral es mucho más plano que la parte medial del arco y descansa en el suelo cuando está de pie (fig. 7.107B, D). Está formado por el calcáneo, el cuboides y los dos metatarsianos laterales.

Machine Translated by Google

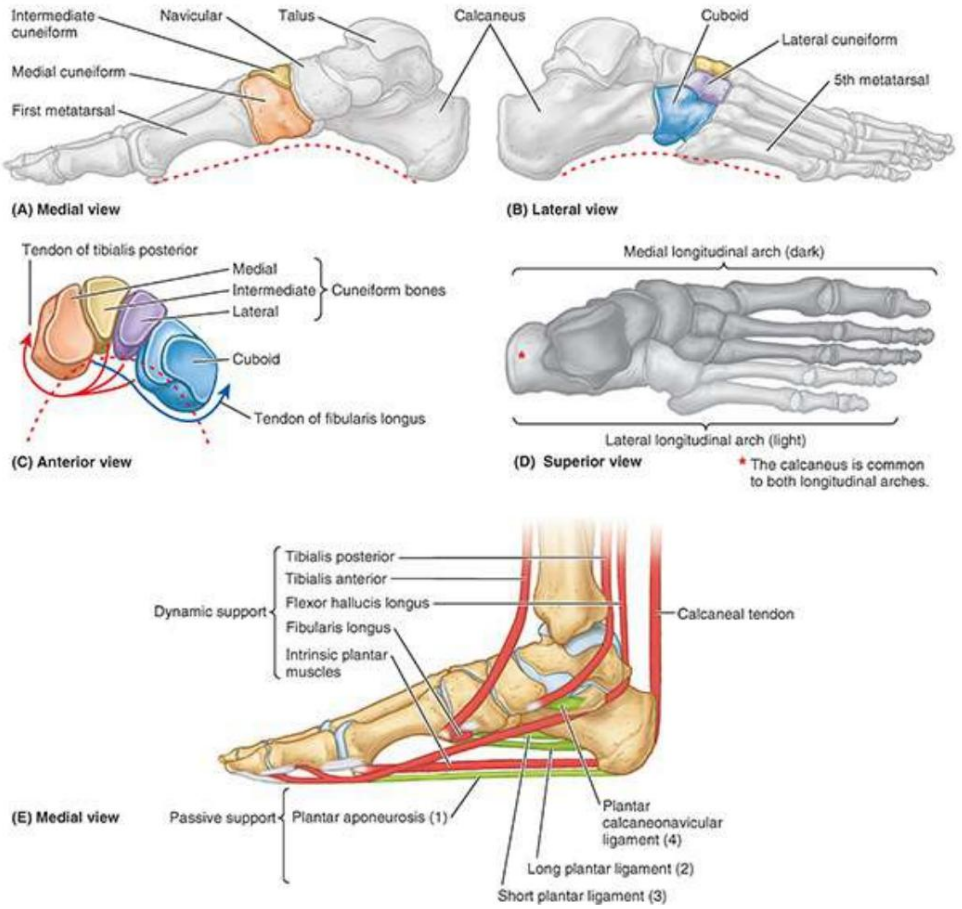

FIGURA 7.107. Arcos de pie. A. Arco longitudinal medial. B. Arco longitudinal lateral. El arco longitudinal medial es más alto que el arco longitudinal lateral, que puede hacer contacto con el suelo cuando está de pie. C. Arco transverso mostrado al nivel de las cuneiformes, que recibe apoyo en forma de estribo de un inversor mayor (tibial posterior) y un evertor (peroné largo). D. Componentes de los arcos longitudinales medial (gris oscuro) y lateral (gris claro). El calcáneo (gris medio) es común a ambos. El arco medial soporta principalmente peso, mientras que el arco lateral proporciona equilibrio. E. Estructuras que proporcionan soporte activo y pasivo a los arcos. Se representan los soportes activos (líneas rojas) y pasivos (verdes) de los arcos longitudinales. Hay cuatro capas de apoyo pasivo (1 a 4). Líneas discontinuas rojas, arcos de pie.

El arco transversal del pie va de lado a lado (fig. 7.107C). Está formado por el cuboides, las cuneiformes y las bases de los metatarsianos. Las partes medial y lateral del arco longitudinal sirven como pilares del arco transversal. Los tendones del peroné largo y del tibial posterior, que se cruzan bajo la planta del pie como un estribo (fig. 7.107C), ayudan a mantener la curvatura del arco transverso. La integridad de los arcos óseos del pie se mantiene mediante factores pasivos y soportes dinámicos (fig. 7.107E).

Los factores pasivos implicados en la formación y mantenimiento de los arcos del pie incluyen:

• La forma de los huesos unidos (ambos arcos, pero especialmente el arco transversal) • Cuatro capas sucesivas de tejido fibroso que tensan el arco longitudinal (superficial a

profundo): 1. Aponeurosis plantar 2. Ligamento plantar largo 3. Ligamento calcaneocuboideo (plantar corto) plantar

Machine Translated by Google

4. Ligamento calcaneonavicular (resorte) plantar

Los soportes dinámicos involucrados en el mantenimiento de los arcos del pie incluyen:

• Acción de refuerzo activa (reflexiva) de los músculos intrínsecos del pie (arco longitudinal). • Contracción activa y tónica de los músculos con tendones largos que se extienden hacia el pie: • Flexores del dedo gordo y largo de los dedos para el arco longitudinal. • Peroné largo y tibial posterior para el arco transverso.

De estos factores, los ligamentos plantares y la aponeurosis plantar soportan la mayor tensión y son más importantes para mantener los arcos del pie.

Anatomía superficial de las articulaciones de la rodilla, el tobillo y el pie La región de la rodilla se encuentra entre el muslo y la pierna (fig. 7.108A). Por encima de él se encuentran las grandes protuberancias formadas por el vasto lateral y medial. Superolateral a la rodilla está el tracto iliotibial, que puede seguirse inferiormente hasta el tubérculo anterolateral (Gerdy) de la tibia. La rótula, fácilmente palpable y móvil de lado a lado durante la extensión, se encuentra anterior a los cóndilos femorales (palpables a cada lado de la mitad de la rótula). El ligamento rotuliano, que se extiende desde el vértice de la rótula, es fácilmente visible, especialmente en personas delgadas, como una banda gruesa unida a la prominente tuberosidad tibial. El plano de la articulación de la rodilla, entre los cóndilos femorales y la meseta tibial, puede palparse a cada lado de la unión del ápice rotuliano y el ligamento cuando la rodilla está extendida. Lateralmente, la cabeza del peroné se localiza fácilmente siguiendo el tendón del bíceps femoral hacia abajo. Este tendón es particularmente prominente cuando la rodilla está parcialmente flexionada (fig. 7.108B). El ligamento colateral del peroné puede palparse como una estructura similar a un cordón superior a la cabeza del peroné y anterior al tendón del bíceps, cuando la rodilla está completamente flexionada.

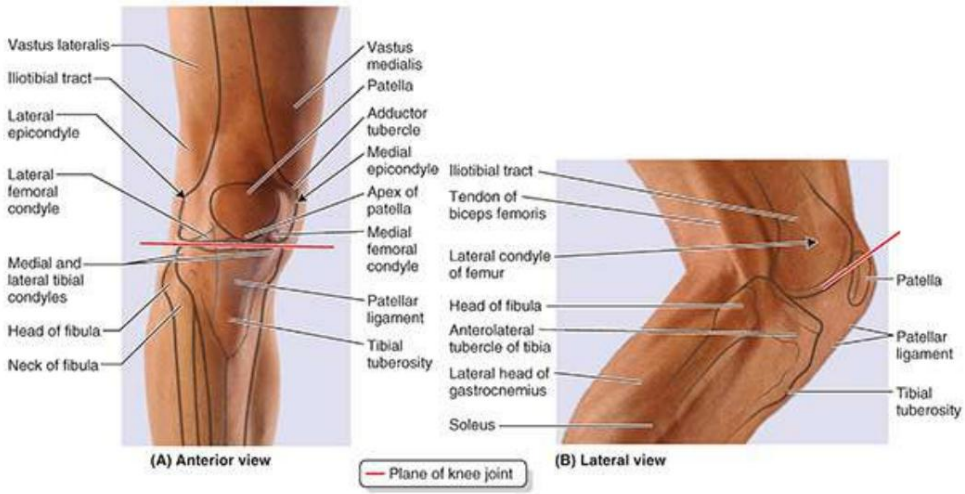

LGRAWANY
Machine Translated by Google

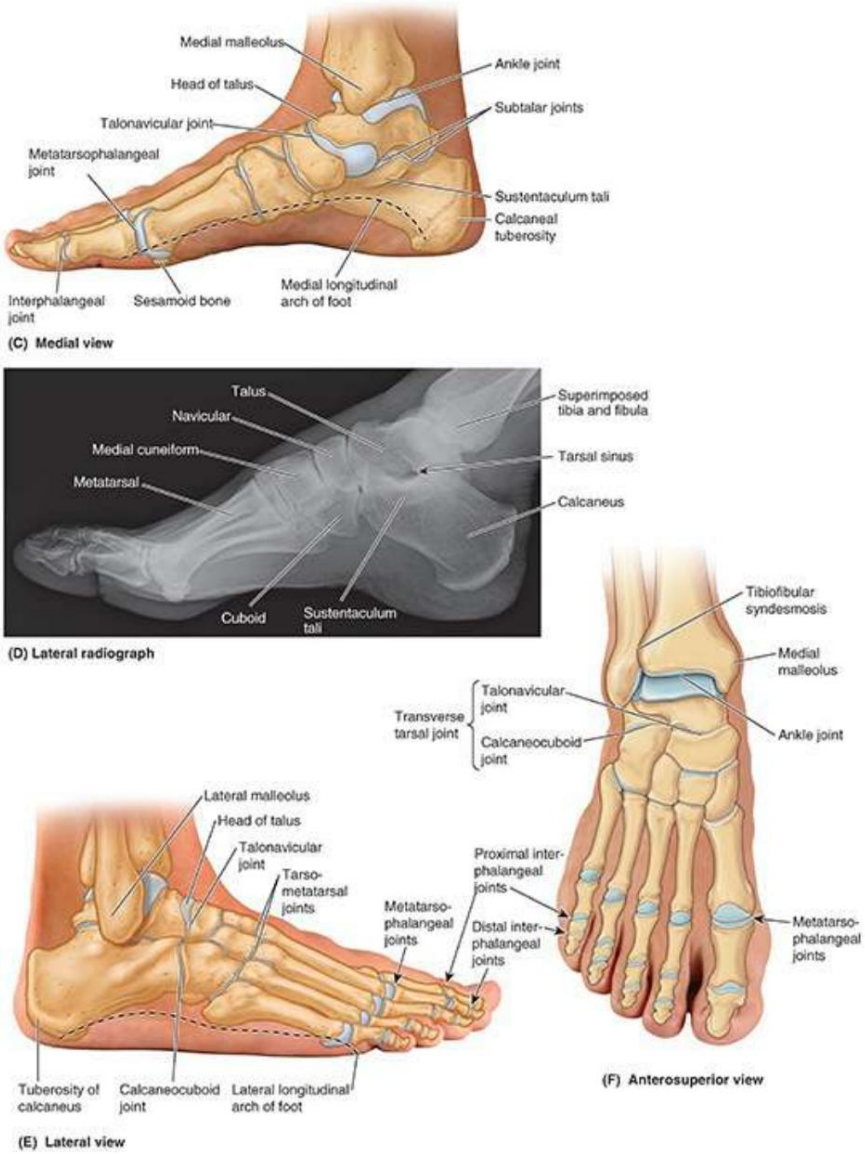

FIGURA 7.108. Anatomía superficial de las articulaciones de rodilla, pierna, tobillo y pie. A. Cara anterior con rodilla extendida. B. Cara lateral con rodilla parcialmente flexionada. C. Huesos de la cara medial del pie. D. Vista medial de la radiografía lateral. MI. Huesos de la cara lateral del pie. F. Huesos del dorso del pie.

Las prominencias de los maléolos lateral y medial proporcionan una aproximación del eje de la articulación del tobillo (fig. 7.108C-E). Cuando el tobillo está en flexión plantar, el borde anterior del extremo distal de la tibia es palpable proximal a los maléolos, lo que proporciona una indicación del plano articular de la articulación del tobillo. El sustentaculum tali, aproximadamente 2 cm distal a la punta del maléolo medial, se siente mejor palpándolo desde abajo, donde está algo oscurecido por el tendón del flexor largo de los dedos, que lo cruza. En el lado lateral, cuando el pie está invertido, el margen lateral de la superficie anterior del calcáneo queda descubierto y palpable. Esto indica el sitio de la articulación calcaneocuboidea. Cuando el pie está en flexión plantar, la cabeza del astrágalo queda expuesta. Palparlo dorsalmente hasta donde se siente la superficie anterior del calcáneo. El tendón calcáneo en la cara posterior del tobillo se palpa fácilmente y se rastrea hasta su inserción en el

Machine Translated by Google

tuberosidad del calcáneo. En la depresión a cada lado del tendón, la articulación del tobillo es superficial. Cuando la articulación está demasiado llena de líquido, estas depresiones pueden borrarse. La articulación transversa del tarso está indicada por una línea que va desde la cara posterior de la tuberosidad del navicular hasta un punto medio entre el maléolo lateral y la tuberosidad del quinto metatarsiano.

La articulación metatarsofalángica del dedo gordo del pie se encuentra distal al nudillo formado por la cabeza del primer metatarsiano. La gota, un trastorno metabólico, comúnmente causa edema y sensibilidad en esta articulación, al igual que la osteoartritis (enfermedad degenerativa de las articulaciones). El dolor intenso en la primera articulación metatarsofalángica se llama podagra (de G. pous + G. agra, convulsión). A menudo, la primera articulación metatarsofalángica es la primera afectada por la artritis.

CLÍNICO CAJA

ARTICULACIONES DEL MIEMBRO INFERIOR

Bipedalismo y congruencia de las superficies articulares de la cadera.

Articulación

El acetábulo está dirigido inferior, lateral y anterior en los seres humanos. La porción ilíaca del borde acetabular que soporta peso recubre la cabeza femoral, lo cual es importante para la transferencia de peso al fémur en la posición erguida (de pie/caminando) (véanse las figuras 7.3 y 7.83C).

En consecuencia, de las posiciones comúnmente adoptadas por los humanos, la articulación de la cadera es mecánicamente más estable cuando una persona soporta peso, como cuando levanta un objeto pesado, por ejemplo. La disminución del grado en que el ilion recubre la cabeza femoral (detectable radiográficamente como el ángulo de Wiberg; fig. 7.83C, D) puede indicar inestabilidad articular.

Debido a la dirección anterior del eje del acetábulo y la dirección posterior del eje de la cabeza y el cuello femorales a medida que se extiende lateralmente (debido al ángulo de torsión, discutido anteriormente), existe un ángulo de 30 a 40° entre sus ejes (Fig. B7.29).

En consecuencia, las superficies articulares de la cabeza y el acetábulo no son completamente congruentes en la postura erguida (bípeda). La parte anterior de la cabeza femoral está “expuesta” y se articula principalmente con la cápsula articular (véanse las figuras 7.83C; 7.84; 7.85A, C y 7.88).

Sin embargo, rara vez >40% de la superficie articular disponible de la cabeza femoral está en contacto con la superficie del acetábulo en cualquier posición.

LGRAWANY
Machine Translated by Google

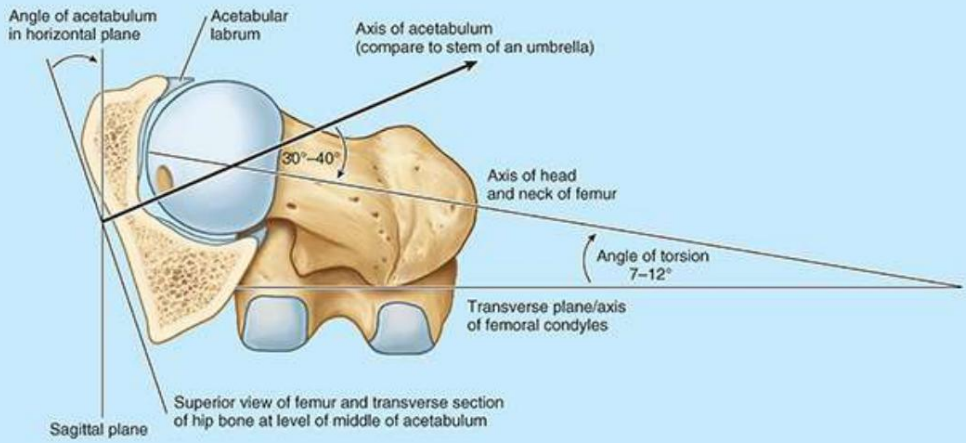

FIGURA B7.29. Congruencia de las superficies articulares de la articulación de la cadera.

En comparación con otras articulaciones y debido al gran tamaño de la articulación de la cadera, ésta es extensa contacto, contribuyendo considerablemente a la gran estabilidad de la articulación.

Fracturas del cuello femoral

Las fracturas del cuello del fémur (desafortunadamente denominadas “fractura de cadera”, lo que implica que el hueso de la cadera está roto) son poco comunes en la mayoría de los deportes de contacto porque los participantes suelen ser jóvenes y el cuello femoral es fuerte en personas <40 años. de edad. Cuando ocurren en este grupo de edad, estas fracturas generalmente son el resultado de impactos de alta energía (p. ej., durante accidentes de autos de carrera, esquí, trampolín y eventos ecuestres) cuando la extremidad inferior se extiende y la fuerza del impacto se transmite a la articulación de la cadera, incluso si se aplica a cierta distancia de la articulación. Por ejemplo, si el pie está firmemente apoyado contra el piso del automóvil con la rodilla bloqueada, o si la rodilla está apoyada contra el tablero durante una colisión frontal, la fuerza del impacto puede transmitirse hacia arriba y producir una fractura del cuello femoral. Las fracturas del cuello femoral son especialmente comunes en personas mayores de 60 años, especialmente en mujeres, porque sus cuellos femorales suelen ser débiles y quebradizos como resultado de la osteoporosis (fig. B7.30). Las fracturas del cuello femoral suelen ser intracapsulares y la realineación de los fragmentos del cuello requiere fijación esquelética interna.

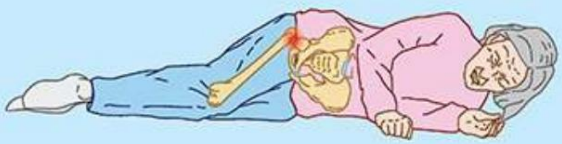

FIGURA B7.30. Fractura de cuello femoral.

Las fracturas del cuello femoral provocan rotación lateral del miembro inferior. Fracturas de la El cuello femoral a menudo interrumpe el suministro de sangre a la cabeza del fémur. La mayor parte de la sangre que llega a la cabeza y el cuello del fémur proviene de la arteria femoral circunfleja medial (fig. 7.86). Las arterias retinaculares que surgen de esta arteria a menudo se desgarran cuando el cuello femoral

Machine Translated by Google

está fracturado o la articulación de la cadera está dislocada. Después de algunas fracturas del cuello femoral, la arteria del ligamento de la cabeza femoral puede ser la única fuente de sangre restante para el fragmento proximal. Esta arteria suele ser inadecuada para mantener la cabeza femoral; en consecuencia, el fragmento puede sufrir necrosis vascular aséptica (muerte del tejido).

Reemplazo quirúrgico de cadera

Aunque la articulación de la cadera es fuerte y estable, está sujeta a lesiones traumáticas graves y enfermedades degenerativas. La osteoartritis de la articulación de la cadera, caracterizada por dolor, edema, limitación del movimiento y erosión del cartílago articular, es una causa común de discapacidad (figura B7.31A). Durante el reemplazo de cadera, una prótesis metálica anclada al fémur de la persona mediante cemento óseo reemplaza la cabeza y el cuello femorales (fig. B7.31B). Un encaje de plástico cementado al hueso de la cadera reemplaza al acetábulo.

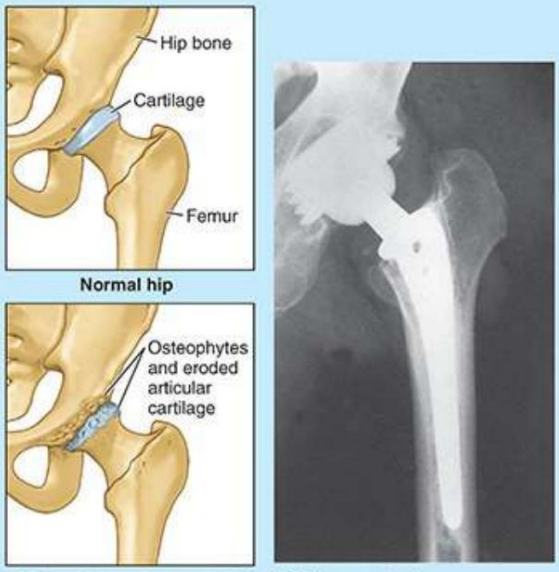

FIGURA B7.31. Necrosis de la cabeza femoral.

Necrosis de la cabeza femoral en niños

En los niños, las luxaciones traumáticas de la articulación de la cadera interrumpen la arteria que va a la cabeza del fémur. Las fracturas que provocan la separación de la epífisis femoral superior (la placa de crecimiento entre la cabeza y el cuello femorales) también probablemente den lugar a un suministro sanguíneo inadecuado a la cabeza femoral y a una necrosis avascular postraumática de la cabeza del fémur. Como resultado, se desarrolla una incongruencia de las superficies articulares y se retrasa el crecimiento de la epífisis. Estas afecciones, más comunes en niños de 3 a 9 años de edad, producen dolor en la cadera que puede irradiarse a la rodilla.

Dislocación de la articulación de la cadera

LGRAWANY
Machine Translated by Google

La luxación congénita de la articulación de la cadera es común y ocurre en aproximadamente 1,5 de cada 1.000 recién nacidos; es bilateral en aproximadamente la mitad de los casos. Las niñas se ven afectadas al menos ocho veces más que los niños (Salter, 1999). La luxación ocurre cuando la cabeza femoral no está ubicada adecuadamente en el acetábulo. La incapacidad para abducir el muslo es característica de la dislocación congénita. Además, la extremidad afectada parece (y funciona como si fuera) más corta porque la cabeza femoral dislocada es más superior que en el lado normal, lo que produce un signo de Trendelenburg positivo (la cadera parece caer hacia un lado al caminar). Aproximadamente el 25% de todos los casos de artritis de cadera en adultos son el resultado directo de defectos residuales de una dislocación congénita de la cadera.

La luxación adquirida de la articulación de la cadera es poco común porque esta articulación es muy fuerte y estable. Sin embargo, la luxación puede ocurrir durante un accidente automovilístico cuando la cadera está flexionada, aducida y rotada medialmente, la posición habitual de la extremidad inferior cuando una persona viaja en un automóvil.

Las luxaciones posteriores de la articulación de la cadera son las más comunes. Una colisión frontal que hace que la rodilla golpee el tablero puede luxar la cadera cuando la cabeza femoral es expulsada del acetábulo (fig. B7.32A). La cápsula articular se rompe inferior y posteriormente, permitiendo que la cabeza femoral pase a través del desgarro de la cápsula y sobre el margen posterior del acetábulo hasta la superficie lateral del ilion, acortando y rotando medialmente la extremidad (fig. B7.32B). .

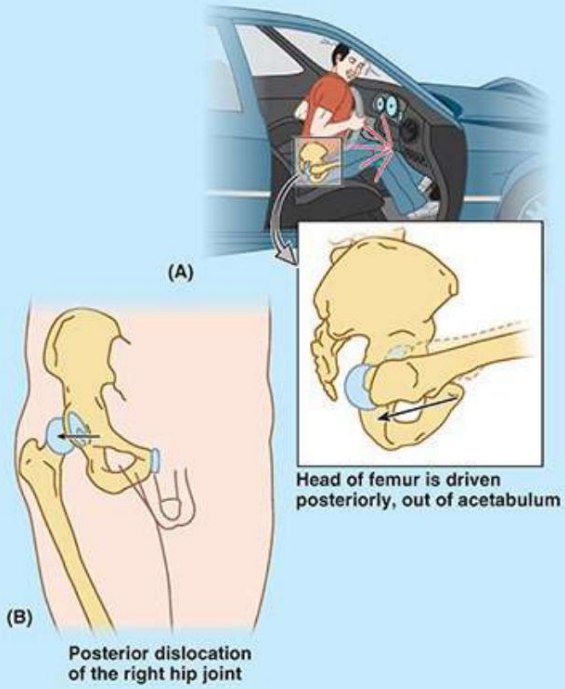

FIGURA B7.32. Dislocación de la articulación de la cadera.

Debido a la estrecha relación del nervio ciático con la articulación de la cadera (ver figura 7.84A), puede lesionarse (estirarse y/o comprimirse) durante luxaciones posteriores o fracturas-luxaciones de la articulación de la cadera. Este tipo de lesión puede provocar parálisis de los isquiotibiales.

Machine Translated by Google

y músculos distales a la rodilla inervados por el nervio ciático. También pueden ocurrir cambios sensoriales en la piel de las caras posterolaterales de la pierna y en gran parte del pie debido a una lesión de las ramas sensoriales del nervio ciático.

La dislocación anterior de la articulación de la cadera es el resultado de una lesión violenta que obliga a la cadera a contraerse. extensión, abducción y rotación lateral (p. ej., atrapar la punta de un esquí al esquiar en la nieve). En estos casos, la cabeza femoral está por debajo del acetábulo. A menudo, el margen acetabular se fractura, produciendo una fractura-luxación de la articulación de la cadera. Cuando la cabeza femoral se luxa, generalmente lleva consigo el fragmento de hueso acetabular y el labrum acetabular. Estas lesiones también ocurren con luxaciones posteriores.

Genu Valgum y Genu Varum

El fémur se coloca diagonalmente dentro del muslo, mientras que la tibia está casi vertical dentro de la pierna, creando un ángulo en la rodilla entre los ejes largos de los huesos (Fig. B7.33A). El ángulo entre los dos huesos, denominado clínicamente ángulo Q, es Se evalúa trazando una línea desde la EIAS hasta la mitad de la rótula y extrapolando una segunda línea (vertical) que pasa por la mitad de la rótula y la tuberosidad tibial (ver Fig. 7.88). El ángulo Q suele ser mayor en las mujeres adultas debido a sus pelvas más anchas. Cuando es normal, el ángulo del fémur dentro del muslo coloca la mitad de la articulación de la rodilla directamente debajo de la cabeza del fémur cuando está de pie, centrando la línea de soporte de peso en la región intercondílea de la rodilla (fig. B7.33A).

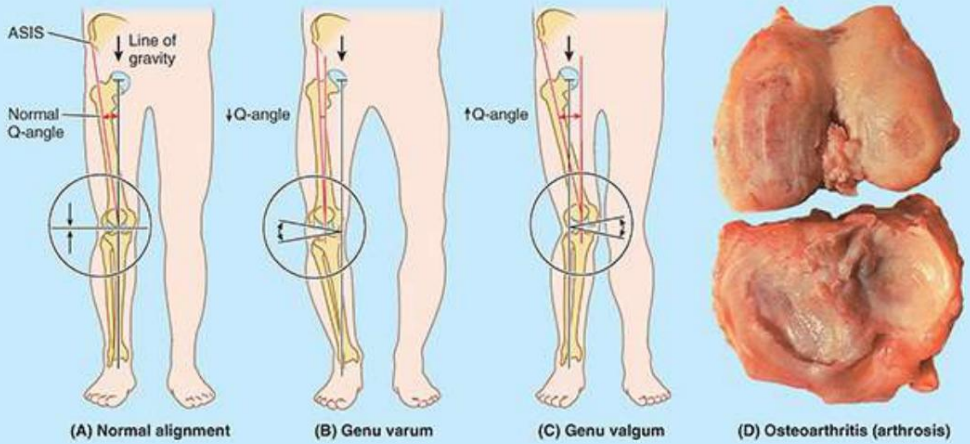

FIGURA B7.33. Esguince de rodilla y juanete.

Una angulación medial de la pierna en relación con el muslo, en la que el fémur está anormalmente vertical y el ángulo Q es pequeño, hay una deformidad llamada genu varum (pierna arqueada) que provoca una carga de peso desigual: la línea de carga de peso cae medial al centro de la rodilla (fig. B7.33B). Se ejerce una presión excesiva sobre la cara medial de la articulación de la rodilla, lo que produce artrosis (destrucción de los cartílagos de la rodilla) y se sobrecarga el ligamento colateral del peroné (fig. B7.33D). Una angulación lateral de la pierna (ángulo Q grande, >17°) en relación con el muslo (exageración del ángulo de la rodilla) se denomina genu valgum (rodilla en choque) (Fig.

LGRAWANY
Machine Translated by Google

B7.33C). Debido al ángulo exagerado de la rodilla en genu valgo, la línea de carga de peso cae lateral al centro de la rodilla. En consecuencia, el ligamento colateral tibial está demasiado estirado y hay un exceso de tensión en el menisco lateral y los cartílagos de los cóndilos femoral lateral y tibial. La rótula, que normalmente es arrastrada lateralmente por el tendón del vasto lateral, se desplaza aún más lateralmente cuando la pierna se extiende en presencia de genu valgo, de modo que su articulación con el fémur es anormal.

Los niños suelen tener las piernas arqueadas durante 1 a 2 años después de comenzar a caminar, y con frecuencia se observan rodillas zambas en niños de 2 a 4 años de edad. La persistencia de estos ángulos anormales de la rodilla en la última infancia generalmente significa que existen deformidades congénitas que pueden requerir corrección. Cualquier irregularidad de una articulación conduce finalmente al desgaste (artrosis) de los cartílagos articulares y a cambios degenerativos de la articulación (osteoartritis [artrosis]) (fig. B7.33D).

Dislocación rotuliana

Cuando la rótula se luxa, casi siempre se luxa lateralmente. La luxación rotuliana es más común en mujeres, presumiblemente debido a su mayor ángulo Q, que, además de representar la ubicación oblicua del fémur en relación a la tibia, representa el ángulo de tracción del cuádriceps en relación con el eje de la rótula y la tibia (el término ángulo Q en realidad se acuñó en referencia al ángulo de tracción del cuádriceps). La tendencia a la luxación lateral normalmente se ve contrarrestada por la tracción medial y más horizontal del poderoso vasto medial. Además, la proyección más anterior del cóndilo femoral lateral y la pendiente más profunda de la faceta rotuliana lateral más grande proporcionan un elemento disuasorio mecánico para la luxación lateral. Un desequilibrio de la tracción lateral y los mecanismos que la resisten dan como resultado un seguimiento anormal de la rótula dentro del surco rotuliano y dolor rotuliano crónico, incluso si no se produce una dislocación real.

Síndrome femororrotuliano

El dolor profundo en la rótula a menudo se debe a una carrera excesiva, especialmente cuesta abajo; por lo tanto, este tipo de dolor suele denominarse “rodilla del corredor”. El dolor resulta de microtraumatismos repetitivos causados por un seguimiento anormal de la rótula en relación con el superficie rotuliana del fémur, una afección conocida como síndrome femororrotuliano. Este síndrome también puede deberse a un golpe directo en la rótula y a una osteoartritis del compartimento femororrotuliano (desgaste degenerativo de los cartílagos articulares). En algunos casos, el fortalecimiento del vasto medial corrige la disfunción femororrotuliana. Este músculo tiende a prevenir la dislocación lateral de la rótula resultante del ángulo Q porque el vasto medial se inserta y tira del borde medial de la rótula. Por tanto, la debilidad del vasto medial predispone al individuo a la disfunción femororrotuliana y la luxación rotuliana.

Machine Translated by Google

Las lesiones de la articulación de la rodilla son comunes porque la rodilla es una articulación baja, móvil y que soporta peso y sirve como punto de apoyo entre dos palancas largas (muslo y pierna). Su estabilidad depende casi por completo de los ligamentos asociados y los músculos circundantes.

La articulación de la rodilla es esencial para las actividades cotidianas como estar de pie, caminar y subir escaleras. También es una articulación principal para deportes que implican correr, saltar, patear y cambiar de dirección. Para realizar estas actividades, la articulación de la rodilla debe tener movilidad; sin embargo, esta movilidad lo hace susceptible a lesiones.

La lesión de rodilla más común en los deportes de contacto es el esguince de ligamentos, que ocurre cuando el pie está fijo en el suelo (fig. B7.34A). Si se aplica una fuerza contra la rodilla cuando el pie no puede moverse, es probable que se produzcan lesiones de ligamentos. Los ligamentos colaterales tibial y peroneo (TCL y FCL) se estiran fuertemente cuando se extiende la pierna, lo que normalmente evita la rotura de los lados de la articulación de la rodilla.

LGRAWANY
Machine Translated by Google

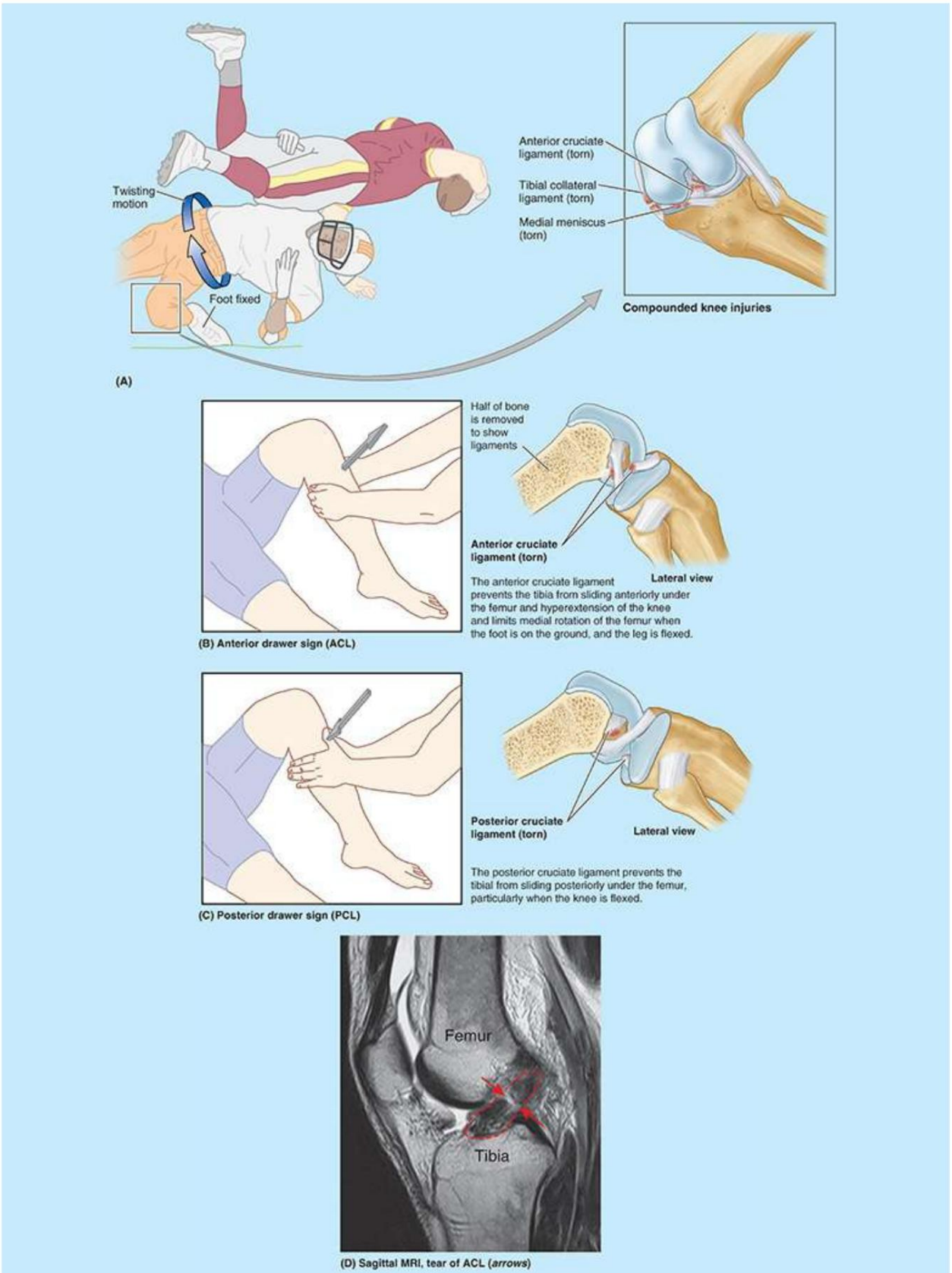

FIGURA B7.34. Lesiones en las articulaciones de la rodilla.

Machine Translated by Google

La firme unión del TCL al menisco medial tiene una importancia clínica considerable porque el desgarro de este ligamento con frecuencia produce un desgarro concomitante del menisco medial. La lesión es causada frecuentemente por un golpe en el lado lateral de la rodilla extendida o una torsión lateral excesiva de la rodilla flexionada que altera el LCT y concomitantemente desgarra y/o desprende el menisco medial de la cápsula articular (Fig. B7.34A). Esta lesión es común en atletas que tuercen las rodillas flexionadas mientras corren (p. ej., en baloncesto, diversas formas de fútbol y voleibol). El ligamento cruzado anterior, que sirve como pivote para los movimientos rotatorios de la rodilla y está tenso durante la flexión, también puede romperse después de la ruptura del ligamento cruzado anterior, creando una “tríada infeliz” de lesiones de rodilla.

La hiperextensión y la fuerza intensa dirigida anteriormente contra el fémur con la rodilla semiflexionada (p. ej., un bloqueo cruzado en el fútbol) pueden desgarrar el LCA. La rotura del LCA también es una lesión de rodilla común en accidentes de esquí. Esta lesión hace que la tibia libre se deslice anteriormente por debajo del fémur fijo, lo que se conoce como signo del cajón anterior (fig. B7.34B); se prueba clínicamente mediante la prueba de Lachman. El LCA puede desprenderse del fémur o la tibia; sin embargo, los desgarros suelen producirse en la porción media del ligamento.

Aunque son fuertes, las roturas del LCP pueden ocurrir cuando un jugador cae sobre la tuberosidad tibial con la rodilla flexionada (p. ej., cuando cae al suelo en el baloncesto). Las roturas del LCP suelen ocurrir junto con desgarros del ligamento tibial o peroneo. Estas lesiones también pueden ocurrir en colisiones frontales cuando no se usan los cinturones de seguridad y el extremo proximal de la tibia golpea el tablero. Las roturas del LCP permiten que la tibia libre se deslice posteriormente por debajo del fémur fijo, lo que se conoce como signo del cajón posterior (fig. B7.34C).

Los desgarros de menisco suelen afectar al menisco medial. El menisco lateral no suele desgarrarse debido a su movilidad. El dolor durante la rotación lateral de la tibia sobre el fémur indica lesión del menisco lateral (fig. B7.35A), mientras que el dolor durante la rotación medial de la tibia sobre el fémur indica lesión del menisco medial (fig. B7.35B). La mayoría de los desgarros de menisco ocurren junto con desgarros del LCT o del LCA. Los desgarros de menisco periféricos a menudo se pueden reparar o pueden curarse por sí solos debido al generoso suministro de sangre a esta área. Si los desgarros no sanan o no se pueden reparar, se extirpa el menisco (p. ej., mediante cirugía artroscópica). Las articulaciones de las rodillas a las que se les ha extraído un menisco no sufren pérdida de movilidad; sin embargo, la rodilla puede ser menos estable y las mesetas tibiales suelen sufrir reacciones inflamatorias (fig. B7.33D).

Machine Translated by Google

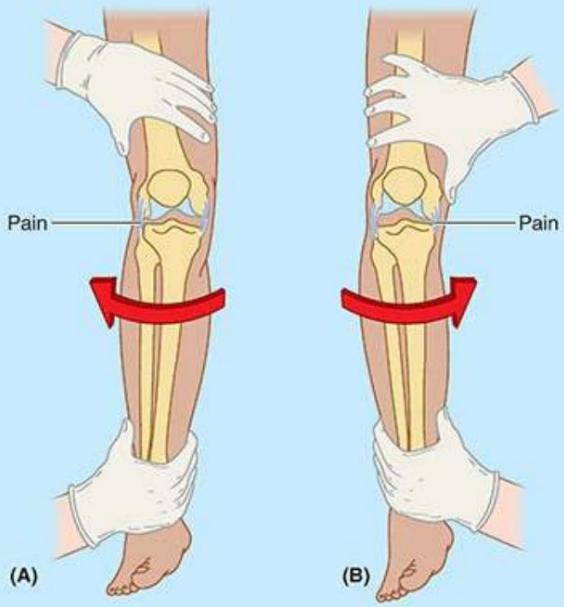

FIGURA B7.35. Localización de un desgarro de menisco.

Artroscopia de la articulación de la rodilla.

La artroscopia es un examen endoscópico que permite la visualización del interior de la cavidad de la articulación de la rodilla con una mínima alteración del tejido (fig. B7.36). El artroscopio y una (o más) cánula(s) adicional(es) se insertan a través de pequeñas incisiones, conocidas como portales. La segunda cánula es para el paso de herramientas especializadas (por ejemplo, sondas manipuladoras o fórceps) o equipos para recortar, dar forma o eliminar tejido dañado.
Esta técnica permite la eliminación de meniscos desgarrados, cuerpos libres en la articulación (como astillas de hueso) y el desbridamiento (la escisión de material cartilaginoso articular desvitalizado) en ciertos casos avanzados de artritis. La reparación o el reemplazo de ligamentos también se puede realizar utilizando un artroscopio. Aunque suele ser preferible la anestesia general, la artroscopia de rodilla se puede realizar con anestesia local o regional. Durante la artroscopia, la cavidad articular de la rodilla debe tratarse esencialmente como dos articulaciones femorotibiales separadas (medial y lateral), debido a la imposición del pliegue sinovial alrededor de los ligamentos cruzados

Machine Translated by Google

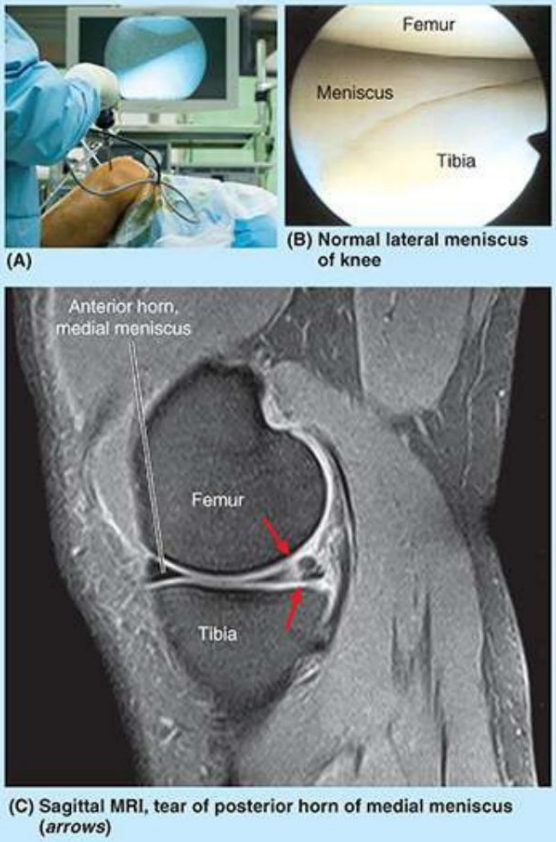

FIGURA B7.36. Artroscopia de articulación de rodilla.

Aspiración de la articulación de la rodilla

Las fracturas del extremo distal del fémur o las laceraciones de la parte anterior del muslo pueden afectar la bolsa suprapatelar y provocar una infección de la articulación de la rodilla. Cuando la articulación de la rodilla está infectada e inflamada, la cantidad de líquido sinovial puede aumentar. Los derrames articulares, el escape de líquido de la sangre o los vasos linfáticos, provocan un aumento de la cantidad de líquido en la cavidad articular. Debido a que la bolsa suprapatelar se comunica libremente con la cavidad sinovial de la articulación de la rodilla, la plenitud del muslo en la región de la bolsa suprapatelar puede indicar un aumento del líquido sinovial. Esta bolsa se puede aspirar para extraer el líquido y examinarlo. La aspiración directa de la articulación de la rodilla suele realizarse con el paciente sentado en una mesa con la rodilla flexionada. La articulación se aborda lateralmente, utilizando tres puntos óseos como puntos de referencia para la inserción de la aguja: el tubérculo tibial anterolateral (Gerdy), el epicóndilo lateral del fémur y el vértice de la rótula. Además de ser la vía para la aspiración de líquido seroso y sanguíneo (sanguinolento), esta zona triangular también se presta para la inyección de fármacos para el tratamiento de patologías de la articulación de la rodilla.

Bursitis en la región de la rodilla

La bursitis prepatelar es causada por una fricción excesiva y repetida entre la piel y la

LGRAWANY
Machine Translated by Google

rótula, por ejemplo, trabajos asociados con arrodillarse. Sin embargo, la bolsa también puede lesionarse por fuerzas de compresión resultantes de un golpe directo o de una caída sobre la rodilla flexionada (fig. B7.37). Si la inflamación es crónica, la bolsa se distiende con líquido y forma una hinchazón anterior a la rodilla.

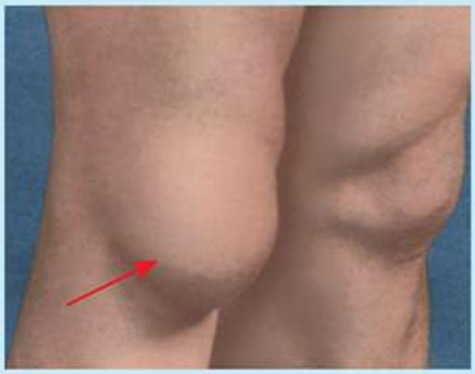

FIGURA B7.37. Bursitis prepatelar.

La bursitis infrapatelar subcutánea es causada por una fricción excesiva entre la piel y la tuberosidad tibial; el edema se produce sobre el extremo proximal de la tibia. Esta condición se llamaba antiguamente “rodilla de clérigo” debido a las frecuentes genuflexiones (L. genu, rodilla); sin embargo, ocurre más comúnmente en techadores y alicatadores si no usan rodilleras.

La bursitis infrapatelar profunda produce edema entre el ligamento rotuliano y la tibia, por encima de la tuberosidad tibial. La inflamación suele ser causada por el uso excesivo y la fricción posterior entre el tendón rotuliano y las estructuras posteriores a él, la almohadilla grasa infrapatelar y la tibia (Anderson & Parr, 2011). El agrandamiento de la bolsa infrapatelar profunda oblitera los hoyuelos que normalmente aparecen a cada lado del ligamento rotuliano cuando la pierna está extendida (v . fig. 7.108A).

Las abrasiones o heridas penetrantes pueden provocar bursitis suprapatelar, una infección causada por bacterias que entran en la bolsa suprapatelar desde la piel desgarrada (v . fig. 7.98A). La infección puede extenderse a la cavidad de la articulación de la rodilla, provocando enrojecimiento localizado y agrandamiento de los ganglios linfáticos poplíteos e inguinales.

Quistes poplíteos

Los quistes poplíteos (quistes de Baker) son sacos anormales de membrana sinovial llenos de líquido en la región de la fosa poplítea. Un quiste poplíteo casi siempre es una complicación del derrame crónico de la articulación de la rodilla. El quiste puede ser una hernia del gastrocnemio o bolsa semimembranosa a través de la capa fibrosa de la cápsula articular hasta la fosa poplítea, comunicándose con la cavidad sinovial de la articulación de la rodilla mediante un tallo estrecho (Fig. B7.38). El líquido sinovial también puede escapar de la articulación de la rodilla (derrame sinovial) o de una bolsa alrededor de la rodilla y acumularse en la fosa poplítea. Aquí forma un nuevo saco revestido sinovial o quiste poplíteo. Los quistes poplíteos son comunes en los niños pero rara vez causan síntomas. En los adultos, los quistes poplíteos pueden ser grandes, extenderse hasta la mitad de la pantorrilla y pueden interferir con

Machine Translated by Google

movimientos de rodilla.

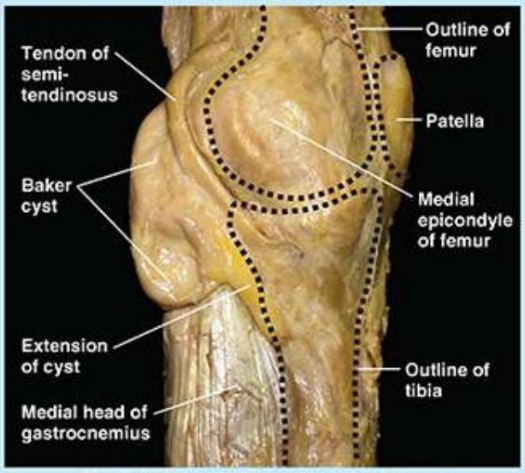

FIGURA B7.38. Quiste poplíteo (de Baker).

Reemplazo de rodilla

Si la rodilla de una persona está enferma, como resultado de osteoartritis, por ejemplo, se puede insertar una articulación de rodilla artificial (artroplastia de reemplazo total de rodilla) (fig. B7.39). La articulación de rodilla artificial consta de componentes de plástico y metal que se cementan a los extremos del hueso femoral y tibial después de eliminar las áreas defectuosas. La combinación de metal y plástico imita la suavidad del cartílago sobre el cartílago y produce buenos resultados en personas "poco exigentes" que llevan una vida relativamente sedentaria. En las personas de "alta exigencia" que practican deportes, las uniones hueso-cemento pueden romperse y los componentes de la rodilla artificial pueden aflojarse; sin embargo, las mejoras en la bioingeniería y la técnica quirúrgica han proporcionado mejores resultados.

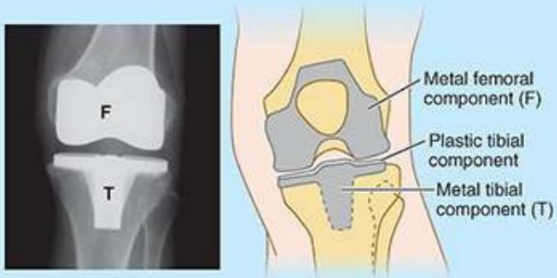

FIGURA B7.39. Reemplazo de rodilla.

Lesiones de tobillo

El tobillo es la articulación principal del cuerpo que se lesiona con mayor frecuencia. Los esguinces de tobillo (fibras de ligamentos desgarradas) son los más comunes. Un esguince de tobillo casi siempre es una lesión por inversión, que implica la torsión del pie en flexión plantar que soporta peso. La persona pisa una superficie irregular y el pie se invierte con fuerza o aterriza sobre una superficie invertida.

LCRAWANY
Machine Translated by Google

pie de un salto vertical. Los esguinces del ligamento lateral ocurren en deportes de carrera y salto, particularmente en el baloncesto (entre el 70% y el 80% de los jugadores han sufrido al menos un esguince de tobillo). El ligamento lateral se lesiona porque es mucho más débil que el ligamento medial y es el ligamento que resiste la inversión en la articulación talocrural. El ligamento talofibular anterior (parte del ligamento lateral) es más vulnerable y se desgarra con más frecuencia durante los esguinces de tobillo, ya sea parcial o completamente, lo que produce inestabilidad de la articulación del tobillo (fig. B7.40). También se puede desgarrar el ligamento calcáneo peroneo. En esguinces graves, el maléolo lateral del peroné también puede fracturarse. Las lesiones por cizallamiento fracturan el maléolo lateral en la articulación del tobillo o por encima de ella. Las fracturas por avulsión rompen el maléolo inferior a la articulación del tobillo; Los ligamentos adheridos extraen un fragmento de hueso.

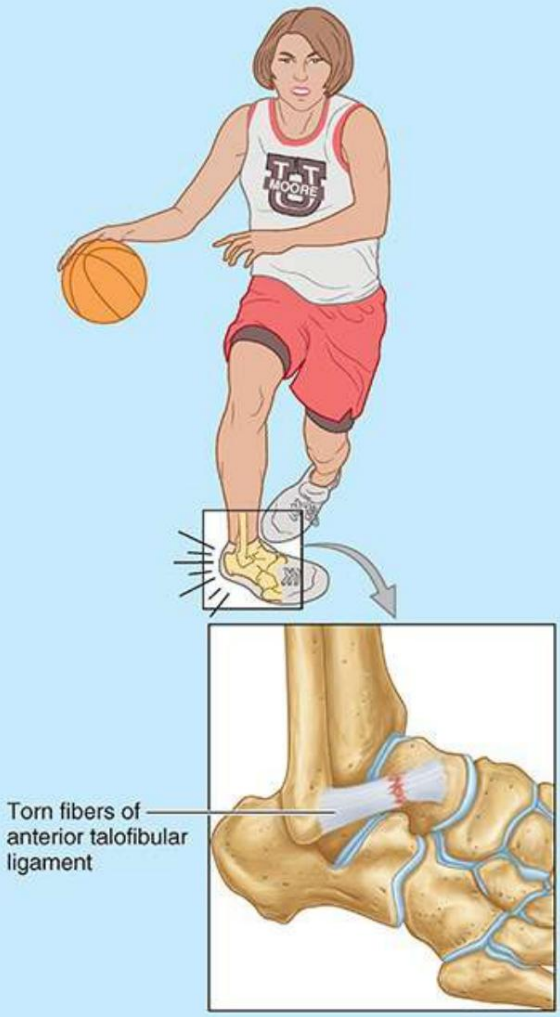

FIGURA B7.40. Lesión del ligamento talofibular anterior.

Una fractura de Pott-luxación del tobillo ocurre cuando el pie se evierte con fuerza (Fig. B7.41). Esta acción tira del ligamento medial extremadamente fuerte, avulsionando a menudo el maléolo medial. Luego, el astrágalo se mueve lateralmente, cortando el maléolo lateral o, más comúnmente, rompiendo el peroné por encima de la sindesmosis tibioperonea. Si la tibia es

Machine Translated by Google

llevado anteriormente, el margen posterior del extremo distal de la tibia también es cortado por el astrágalo, lo que produce una "fractura trimaleolar". Al aplicar este término a esta lesión, se considera erróneamente que todo el extremo distal de la tibia es un "maléolo".

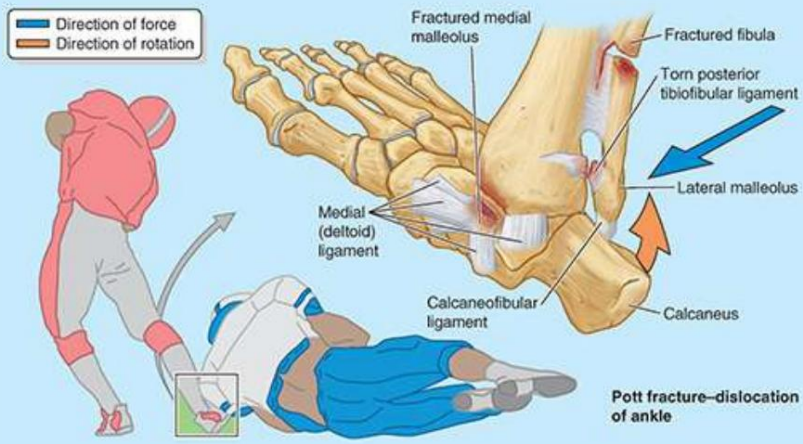

FIGURA B7.41. Lesiones de tobillo.

Atrapamiento del nervio tibial

El nervio tibial abandona el compartimento posterior de la pierna pasando profundamente al retináculo flexor en el intervalo entre el maléolo medial y el calcáneo.

(véanse las figuras 7.65B y 7.75A). Atrapamiento y compresión del nervio tibial (tarsal síndrome del túnel) ocurren cuando hay edema y tensión en el tobillo que involucra las vainas sinoviales de los tendones de los músculos en el compartimiento posterior de la pierna. El área afectada va desde el maléolo medial hasta el calcáneo y el dolor en el talón se debe a la compresión del nervio tibial por el retináculo flexor.

Luz Hallux

Hallux valgus es una deformidad del pie causada por la presión del calzado y una enfermedad degenerativa de las articulaciones; se caracteriza por una desviación lateral del dedo gordo (fig. B7.42). La L en valgo indica desviación lateral. En algunas personas, el dolor la desviación es tan grande que el dedo gordo se superpone al segundo dedo (fig. B7.42A) y hay una disminución en el arco longitudinal medial. Esta desviación ocurre especialmente en mujeres y su frecuencia aumenta con la edad. Estos individuos no pueden separar el primer dedo del segundo porque los sesamoideos debajo de la cabeza del primer metatarsiano generalmente están desplazados y se encuentran en el espacio entre las cabezas del primer y segundo metatarsiano (Fig. B7.42B). El primer metatarsiano se desplaza medialmente y los sesamoideos se desplazan lateralmente. A menudo, los tejidos circundantes se hinchan y la presión y fricción resultantes contra el zapato provocan la formación de una bolsa subcutánea; cuando la bolsa está sensible e inflamada se llama juanete (Fig. B7.42A). A menudo, también se forman callos duros (áreas inflamadas de piel gruesa) sobre las articulaciones interfalángicas proximales, especialmente en el dedo meñique.

LGRAWANY
Machine Translated by Google

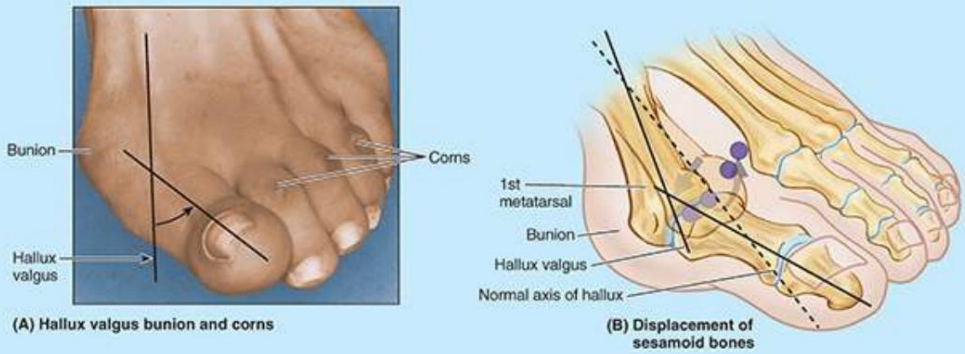

FIGURA B7.42. Hallux valgus y callos.

Dedo en martillo

El dedo en martillo es una deformidad del pie en la que la falange proximal está permanente y marcadamente en dorsiflexión (hiperextensión) en la articulación metatarsofalángica y la falange media fuertemente en flexión plantar en la articulación interfalángica proximal. La falange distal del dedo suele estar también hiperextendida. Esto le da al dedo (normalmente el segundo) una apariencia de martillo (figura B7.43A). Esta deformidad de uno o más dedos del pie puede deberse a la debilidad de los músculos lumbricales e interóseos, que flexionan las articulaciones metatarsofalángicas y extienden las articulaciones interfalángicas. Una callosidad o callo, un engrosamiento duro de la capa de queratina de la piel, a menudo se desarrolla donde la superficie dorsal del dedo roza repetidamente el zapato.

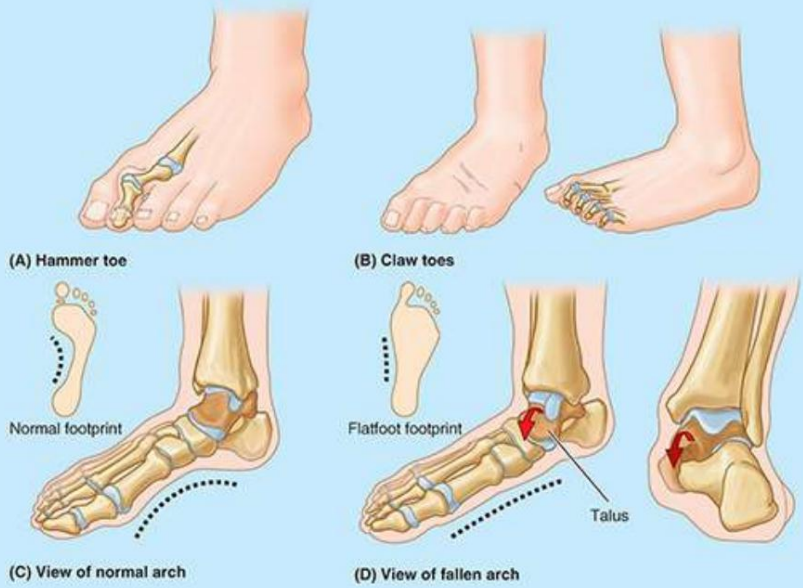

FIGURA B7.43. Patología del pie.

Dedos en garra

Los dedos en garra se caracterizan por la hiperextensión de las articulaciones metatarsofalángicas y la flexión.

Machine Translated by Google

de las articulaciones interfalángicas distales (fig. B7.43B). Por lo general, los cuatro dedos laterales están afectados. Se desarrollan callosidades o callos en las superficies dorsales de los dedos de los pies debido a la presión del zapato. También pueden formarse en las superficies plantares de las cabezas de los metatarsianos y en las puntas de los dedos porque soportan peso adicional cuando hay dedos en garra.

Pes Planus (pies planos)

La apariencia plana de la planta del pie antes de los 3 años es normal; Resulta de la gruesa capa de grasa subcutánea de la planta del pie. A medida que los niños crecen, la grasa se pierde y se hace visible un arco longitudinal medial normal (fig. B7.43C). Los pies planos pueden ser flexibles (planos, sin arco medial, cuando se soporta peso, pero de apariencia normal cuando no se soporta peso [fig. B7.43D]) o rígidos (planos incluso cuando no se soporta peso). Los pies planos flexibles más comunes son el resultado de ligamentos intrínsecos flojos o degenerados (soporte pasivo inadecuado del arco). Los pies planos flexibles son comunes en la infancia, pero generalmente se resuelven con la edad a medida que los ligamentos crecen y maduran. En ocasiones, la afección persiste hasta la edad adulta y puede ser sintomática o no.

Es probable que los pies planos rígidos con antecedentes que se remontan a la infancia sean el resultado de una deformidad ósea (como una fusión de los huesos del tarso adyacentes). Es probable que el pie plano adquirido (“arcos caídos”) sea secundario a una disfunción del tibial posterior (soporte dinámico del arco) debido a un traumatismo, degeneración con la edad o denervación. En ausencia de soporte pasivo o dinámico normal, el ligamento calcaneonavicular plantar no logra sostener la cabeza del astrágalo. En consecuencia, la cabeza del astrágalo se desplaza inferomedialmente y se vuelve prominente (fig. B7.43D, flechas rojas). Como resultado, se produce cierto aplanamiento de la parte medial del arco longitudinal, junto con una desviación lateral del antepié. Los pies planos son comunes en las personas mayores, especialmente si permanecen mucho tiempo de pie de manera inusual o aumentan de peso rápidamente, lo que añade tensión a los músculos y aumenta la tensión sobre los ligamentos que sostienen los arcos.

Pie zambo (Talipes equinovaros)

El pie zambo se refiere a un pie que está torcido y fuera de posición. De los diversos tipos, todos son congénitos (presentes al nacer). Talipes equinovaro, el tipo común (2 por 1.000 recién nacidos), afecta la articulación subastragalina; Los niños se ven afectados con el doble de frecuencia que las niñas. El pie está invertido, el tobillo en flexión plantar y el antepié en aducción (girado hacia la línea media de manera anormal) (fig. B7.44A). El pie asume la posición de la pezuña de un caballo, de ahí el prefijo “equino” (L. equinus, caballo). En la mitad de los afectados ambos pies están malformados. Una persona con un pie zambo no corregido no puede poner el talón y la planta planos y debe soportar el peso en la superficie lateral del antepié. En consecuencia, caminar es doloroso.

La principal anomalía es la acortamiento y la rigidez de los músculos, tendones, ligamentos y cápsulas articulares de la cara medial y posterior del pie y el tobillo (fig. B7.44B).

LGRAWANY
Machine Translated by Google

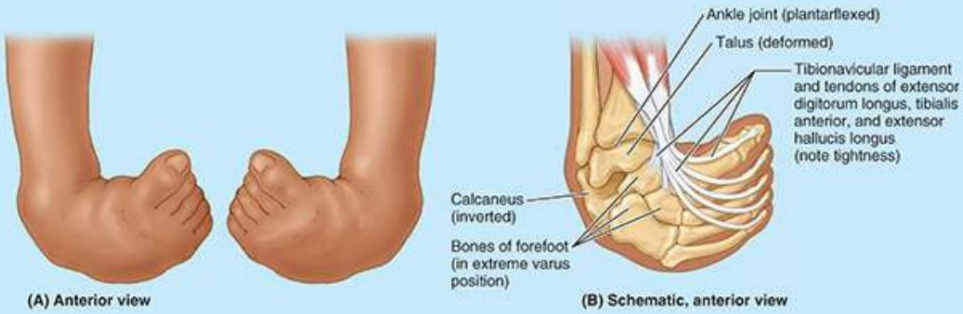

FIGURA B7.44. Pie equinovaro.

Conclusión: articulaciones de las extremidades inferiores

Articulación de la cadera: La articulación de la cadera es la articulación más fuerte y estable. ■ Su estabilidad es el resultado de (1) la resistencia mecánica de su construcción esférica (profunda), que permite un amplio contacto con la superficie articular, (2) su fuerte cápsula articular y (3) sus numerosos músculos circundantes. ■ Sin embargo, sigue siendo vulnerable, especialmente en la edad avanzada, debido al ángulo del cuello femoral (inclinación) y la estrecha asociación del suministro de sangre de la cabeza femoral al cuello. Por tanto, las fracturas provocan una necrosis avascular de la cabeza femoral. ■ Los principales movimientos de la articulación de la cadera incluyen flexión y extensión, posibles en un amplio rango; La rotación medial y lateral con abducción son parte de cada paso de la marcha bípeda normal.

Articulación de la rodilla: la rodilla es una articulación en bisagra con un amplio rango de movimiento (principalmente flexión y extensión, siendo la rotación cada vez más posible con la flexión). ■ Es nuestra articulación más vulnerable, debido a sus superficies articulares incongruentes y la desventaja mecánica resultante de soportar el peso más el impulso del cuerpo mientras sirve como punto de apoyo entre dos palancas largas. ■ La compensación se intenta mediante varias características, entre ellas (1) ligamentos intrínsecos, extracapsulares e intracapsulares fuertes; (2) entablillado de muchos tendones circundantes (incluido el tracto iliotibial); y (3) meniscos que llenan el vacío espacial, proporcionando superficies articulares móviles. ■ De particular importancia clínica son (1) los ligamentos colaterales que están tensos durante (y limitan) la extensión y están relajados durante la flexión, lo que permite la rotación, para la cual sirven como ligamentos de control; (2) ligamentos cruzados que mantienen la articulación durante la flexión y proporcionan el pivote para la rotación; y (3) el menisco medial que está unido al ligamento colateral tibial y que con frecuencia se lesiona debido a esta unión.

Articulaciones tibioperoneas: las articulaciones tibioperoneas incluyen una articulación sinovial proximal, una membrana interósea y una sindesmosis tibioperonea distal, que consta de ligamentos tibioperoneos anterior, interóseo y posterior. ■ Juntas, estas articulaciones forman un sistema compensador que permite un ligero movimiento hacia arriba del peroné debido a la presión forzada.

Machine Translated by Google

expansión transversal de la mortaja maleolar (alvéolo cuadrado profundo) durante la máxima dorsiflexión del tobillo. ■ Todas las conexiones fibrosas tibioperoneas discurren hacia abajo desde la tibia hasta el peroné, lo que permite este ligero movimiento ascendente al tiempo que resiste fuertemente el tirón hacia abajo aplicado al peroné por la contracción de ocho de los nueve músculos adheridos a él.

Articulación del tobillo: La articulación del tobillo (talocrural) está compuesta por una mortaja superior, formada por la superficie inferior de la tibia que soporta peso y los dos maléolos, que reciben la tróclea del astrágalo. ■ La articulación del tobillo se mantiene medialmente mediante una articulación medial fuerte. ligamento (deltoides) y un ligamento lateral mucho más débil. ■ El ligamento lateral (específicamente su componente del ligamento talofibular anterior) es el que se lesiona con mayor frecuencia. ligamento del cuerpo. ■ La lesión se produce principalmente por inversión inadvertida del pie en flexión plantar que soporta peso. ■ En la articulación del tobillo son posibles aproximadamente 70° de dorsiflexión y flexión plantar, además de lo cual se producen pequeñas oscilaciones en la posición menos estable de flexión plantar.

Articulaciones del pie: funcionalmente, hay tres articulaciones compuestas en el pie: (1) la clínica articulación subastragalina entre el astrágalo y el calcáneo, donde la inversión y la eversión ocurren alrededor de un eje oblicuo; (2) la articulación tarsiana transversal, donde el mediopié y el antepié giran como una unidad sobre el retropié alrededor de un eje longitudinal, aumentando la inversión y la eversión; y (3) las articulaciones restantes del pie, que permiten que la plataforma del pedal (pie) forme arcos longitudinales y transversales dinámicos. ■ Los arcos proporcionan la resiliencia necesaria para caminar, correr y saltar y se mantienen mediante cuatro capas de soporte fibroso pasivo, además del soporte dinámico proporcionado por los músculos intrínsecos del pie y los tendones largos del peroné, la tibia y los flexores.

1Debido a su posición anterior, el tensor de la fascia lata a menudo se estudia con los músculos anteriores del muslo por conveniencia (es decir, cuando el cadáver está en decúbito supino); sin embargo, en realidad es parte del grupo de los glúteos y se incluye con ese grupo en este libro.

2Hay textos completos dedicados a la prueba de los músculos. Proporcionamos sólo algunos ejemplos importantes útiles para los profesionales de la salud de atención primaria.

Machine Translated by Google

8

Cabeza

RESUMEN DE LA CABEZA
CRÁNEO
Cara anterior del cráneo TABLA 8.1.
Puntos craneométricos del cráneo
Cara lateral del cráneo
Cara occipital del cráneo
Aspecto superior del cráneo
Superficie externa de la base del cráneo
Superficie interna de la base del cráneo
TABLA 8.2. Agujeros y otras aberturas de las fosas craneales y su contenido
Paredes de la cavidad craneal
Regiones de la cabeza
CAJA CLÍNICA: Cráneo
CARA Y CUERO CABELLUDO
Rostro
Músculos
del cuero cabelludo de la cara y del
cuero cabelludo TABLA 8.3. Músculos del cuero cabelludo
y de la cara Nervios de la cara y del
cuero cabelludo TABLA 8.4. Nervios cutáneos de la cara y el cuero cabelludo.
Vasculatura superficial de la cara y el cuero cabelludo
TABLA 8.5. Arterias superficiales de la cara y el cuero cabelludo
TABLA 8.6. Venas de la cara y el cuero
cabelludo Anatomía superficial
de la cara RECUADRO CLÍNICO: Cara y
cuero cabelludo MENINGES CRANEALES
Dura Mater
Aracnoides y Pia Mater
Espacios meníngeos
RECUADRO CLÍNICO: Meninges craneales

Machine Translated by Google

CEREBRO
Partes del cerebro
Sistema ventricular del cerebro
Suministro de sangre arterial al cerebro
Drenaje venoso del cerebro
TABLA 8.7. Suministro de sangre arterial a los hemisferios cerebrales
RECUADRO CLÍNICO: Cerebro
ÓRBITAS, GLOBO OCULAR Y ESTRUCTURAS VISUALES ACCESORIAS
Órbitas
Estructuras visuales accesorias anteriores
Globo ocular
Músculos extraoculares de la órbita
TABLA 8.8. Músculos extraoculares de la órbita
Nervios de la órbita
Vasculatura de la órbita
TABLA 8.9. Arterias de la órbita
Anatomía de la superficie del ojo y del aparato lagrimal
RECUADRO CLÍNICO: Órbitas, globo ocular y estructuras visuales accesorias
REGIONES PARÓTIDAS Y TEMPORALES, FOSA INFRATEMPORAL Y ARTICULACIÓN TEMPOROMANDIBULAR
Región parótida
Región temporal
Fosa infratemporal
TABLA 8.10. Movimientos de la articulación temporomandibular
TABLA 8.11. Músculos que actúan sobre la mandíbula para producir movimientos en la articulación temporomandibular
TABLA 8.12. Partes y Ramas de la Arteria Maxilar
CAJA CLÍNICA: Regiones Parótida y Temporal, Fosa Infratemporal y articulación temporomandibular
REGIÓN ORAL
Cavidad bucal
Labios, mejillas y encías
Dientes
TABLA 8.13A. Dientes deciduos
TABLA 8.13B. Diente permanente
Paladar
TABLA 8.14. Músculos del Paladar Blando
Lengua
TABLA 8.15. Músculos de la Lengua
Glándulas Salivales
CAJA CLÍNICA
CRÁNEO: Región Oral

LLAVE DE CAJA CLÍNICA

Variaciones Anatómico | Trámites Diagnóstico | Ciclo vital | Procedimientos quirúrgicos | Trauma | Patología

RESUMEN DE LA CABEZA

La cabeza es la parte superior del cuerpo que está unida al tronco por el cuello. Es el control del centro de comunicaciones así como "muelle de carga" del cuerpo. La cabeza alberga el cerebro; por lo tanto, es el sitio de nuestra conciencia: ideas, creatividad, imaginación, respuestas, toma de decisiones y memoria. La cabeza también incluye receptores sensoriales especiales (ojos, oídos, boca y nariz), dispositivos de transmisión de voz y expresión, y portales para la ingesta de combustible (alimento), agua y oxígeno y expulsión de dióxido de carbono.

La cabeza está formada por el cerebro y sus cubiertas protectoras (bóveda craneal y meninges), las orejas y la cara. La cara incluye aberturas y conductos, con glándulas lubricantes y válvulas (sellos) para cerrar algunos de ellos, los dispositivos masticatorios (masticadores) y las órbitas que albergan el aparato visual. El rostro también proporciona nuestra identidad como individuos. Las enfermedades, las malformaciones y los traumatismos de las estructuras de la cabeza forman la base de muchas especialidades, incluida la odontología, Cirugía maxilofacial, neurología, neurorradiología, neurocirugía, oftalmología, cirugía bucal, otología, rinología y psiquiatría.

LGRAWANY
Machine Translated by Google

FOSA PTERIGOPALATINA El cráneo
pterigopalatina de la arteria maxilar Una serie de
CLÍNICO RECUADRO: Meninges de la fosa
pterigopalatina También contiene partes proximales
NARIZ
nariz externa
cavidades nasales
Vasculatura e inervación de la nariz.
Senos paranasales
CAJA CLÍNICA: Nariz
OREJA
Oído externo
Oído medio
Oído Interno
CAJA CLÍNICA: Oído

(cráneo) Parte 1) es el esqueleto de la cabeza (Fig. 8.1A). Está compuesto por 22 huesos con nombre. huesos forman sus dos partes, el neurocráneo y el viscerocráneo (Fig. 8.1B). El nervio maxilar El neurocráneo es la caja ósea del cerebro y sus cubiertas membranosas, el cráneo de los nervios craneales y la vasculatura del cerebro.

El neurocráneo en adultos está formado por una serie de ocho huesos: cuatro huesos singulares centrados en la línea media de la bilaterales de las (frontal, etmoidal, esfenoidal y occipital) y dos conjuntos de huesos que se presentan como pares (temporal y parietal). (Figuras 8.1A, 8.2A y 8.3).

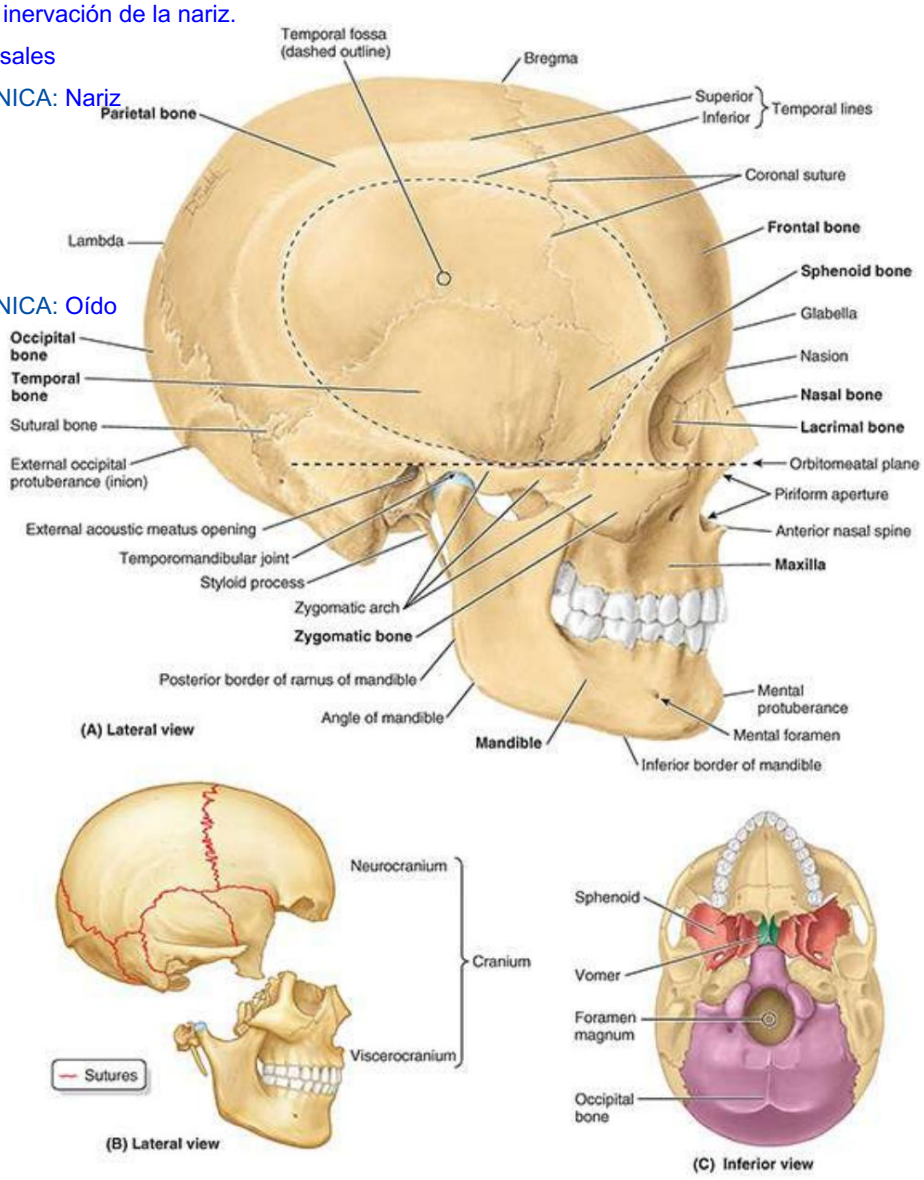

FIGURA 8.1. Cráneo adulto I: caras lateral e inferior. A. Características. En la posición anatómica, el margen inferior de la órbita y el margen superior del conducto auditivo externo se encuentran en el mismo plano orbitomeatal horizontal (horizontal de Frankfort). B. Neurocráneo y viscerocráneo. Desde la cara lateral, es evidente que el volumen del neurocráneo, que alberga el cerebro, es aproximadamente el doble que el del viscerocráneo. C. Ubicación de los huesos esfenoides y occipital en la base del cráneo. La médula espinal se continúa con el cerebro a través del agujero magno, la gran abertura en la parte basal del hueso occipital.

Machine Translated by Google

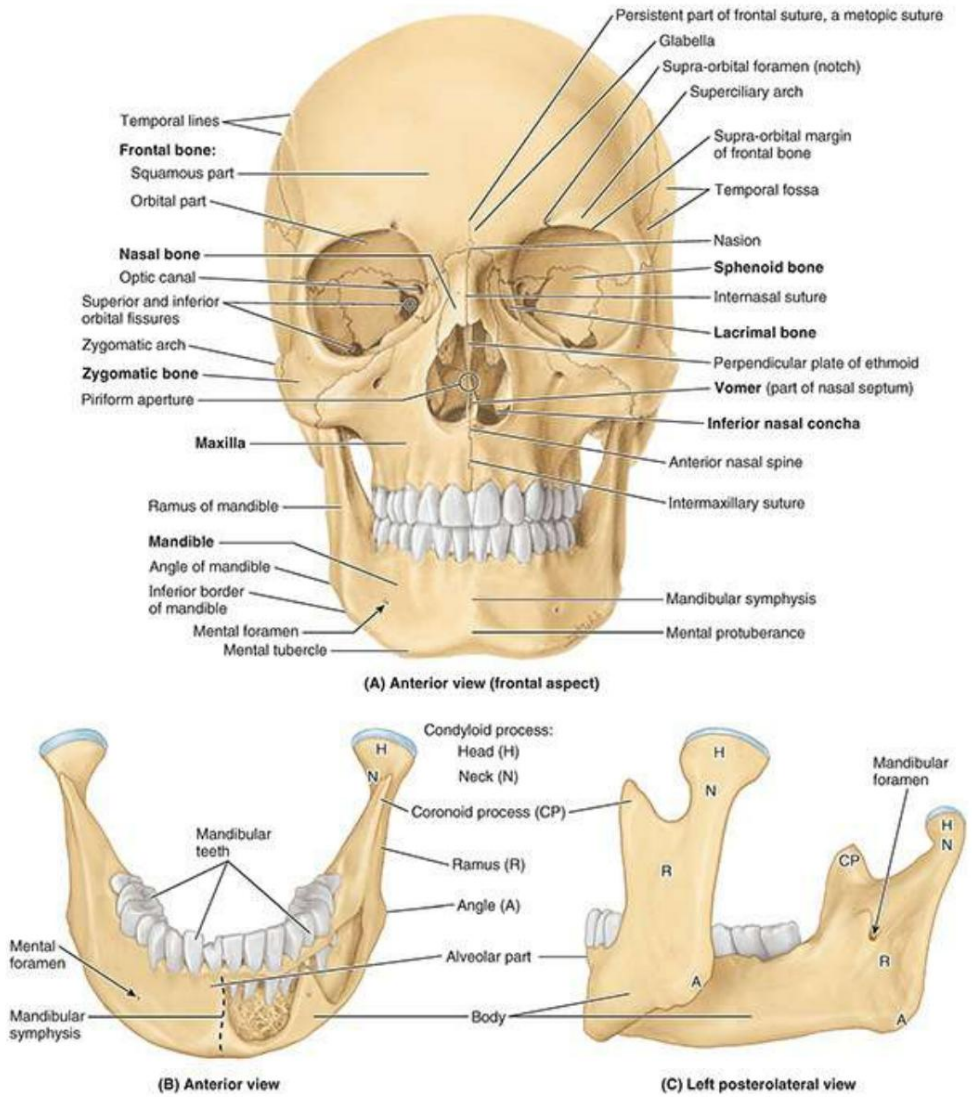

FIGURA 8.2. Cráneo adulto II: cara facial (anterior) y mandíbula. A. Características. El viscerocráneo, que alberga el aparato óptico, la cavidad nasal, los senos paranasales y la cavidad bucal, domina la cara facial del cráneo. B. Cara anterior de la mandíbula. C. Cara posterolateral de la mandíbula. La mandíbula es un componente importante del viscerocráneo y se articula con el resto del cráneo a través de la articulación temporomandibular. La rama ancha y la apófisis coronoides proporcionan inserción a los poderosos músculos de la masticación.

LGRAWANY
Machine Translated by Google

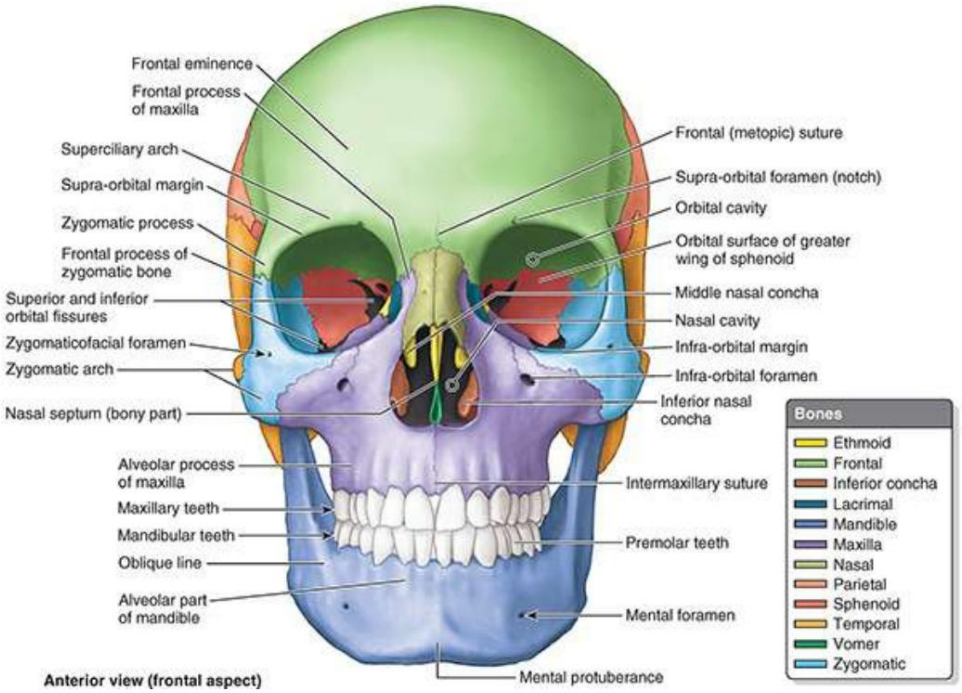

FIGURA 8.3. Cráneo adulto III: huesos de la cara facial (anterior). Los huesos están codificados por colores. La muesca supraorbitaria, el agujero infraorbitario y el agujero mentoniano, que dan paso a los principales nervios sensoriales de la cara, están aproximadamente en una línea vertical.

El neurocráneo tiene un techo en forma de cúpula, la calvaria (casquete del cráneo) y un piso o base del cráneo. (basicráneo). Los huesos que forman la calvaria son principalmente huesos planos (frontal, parietal y occipital; véase la figura 8.8A) formados por osificación intramembranosa del mesénquima de la cabeza procedente de la cresta neural. Estos "huesos planos" y porciones planas de los huesos que forman el neurocráneo son en realidad curvados, con superficies externas convexas e internas cóncavas. Los huesos que contribuyen a la base del cráneo son principalmente huesos irregulares con porciones planas sustanciales (esfenoidal y temporal) formadas por osificación endocondral del cartílago (condrocráneo) o por más de un tipo de osificación. El hueso etmoides es un hueso irregular que contribuye relativamente poco en la línea media al neurocráneo (v. fig. 8.12A) , pero forma principalmente parte del viscerocráneo (figs. 8.2A y 8.3).

La mayoría de los huesos de la calvaria están unidos por suturas fibrosas entrelazadas (fig. 8.1A, B; véase también el Capítulo 1, Descripción general y conceptos básicos); sin embargo, durante la infancia, algunos huesos (esfenoides y occipitales) están unidos por cartílago hialino (sincondrosis: articulaciones cartilaginosas). La médula espinal se continúa con el cerebro a través del agujero magno, una gran abertura en la base del cráneo (fig. 8.1C).

El viscerocráneo (esqueleto facial) comprende los huesos faciales que se desarrollan principalmente en el mesénquima de los arcos faríngeos embrionarios (Moore et al., 2020). El viscerocráneo forma la parte anterior del cráneo y está formado por los huesos que rodean la boca (mandíbulas superior e inferior), la nariz/cavidad nasal y la mayoría de las órbitas (cuencas de los ojos o cavidades orbitarias) (Figs. 8.2 y 8.3). .

El viscerocráneo consta de 15 huesos irregulares: 3 huesos singulares centrados o situados en el

Machine Translated by Google

línea media (mandíbula, etmoides y vómer) y seis huesos que se presentan como pares bilaterales (maxilar, cornete nasal inferior y huesos cigomático, palatino, nasal y lagrimal) (figs. 8.1A y 8.4A). Los maxilares y la mandíbula albergan los dientes, es decir, proporcionan las cavidades y el hueso de soporte para los dientes maxilares y mandibulares. Los maxilares aportan la mayor parte del esqueleto facial superior, formando el esqueleto de la mandíbula superior, que está fijado a la base del cráneo. La mandíbula forma el esqueleto de la mandíbula inferior, que es móvil porque se articula con la base del cráneo en las articulaciones temporomandibulares (figs. 8.1A y 8.2).

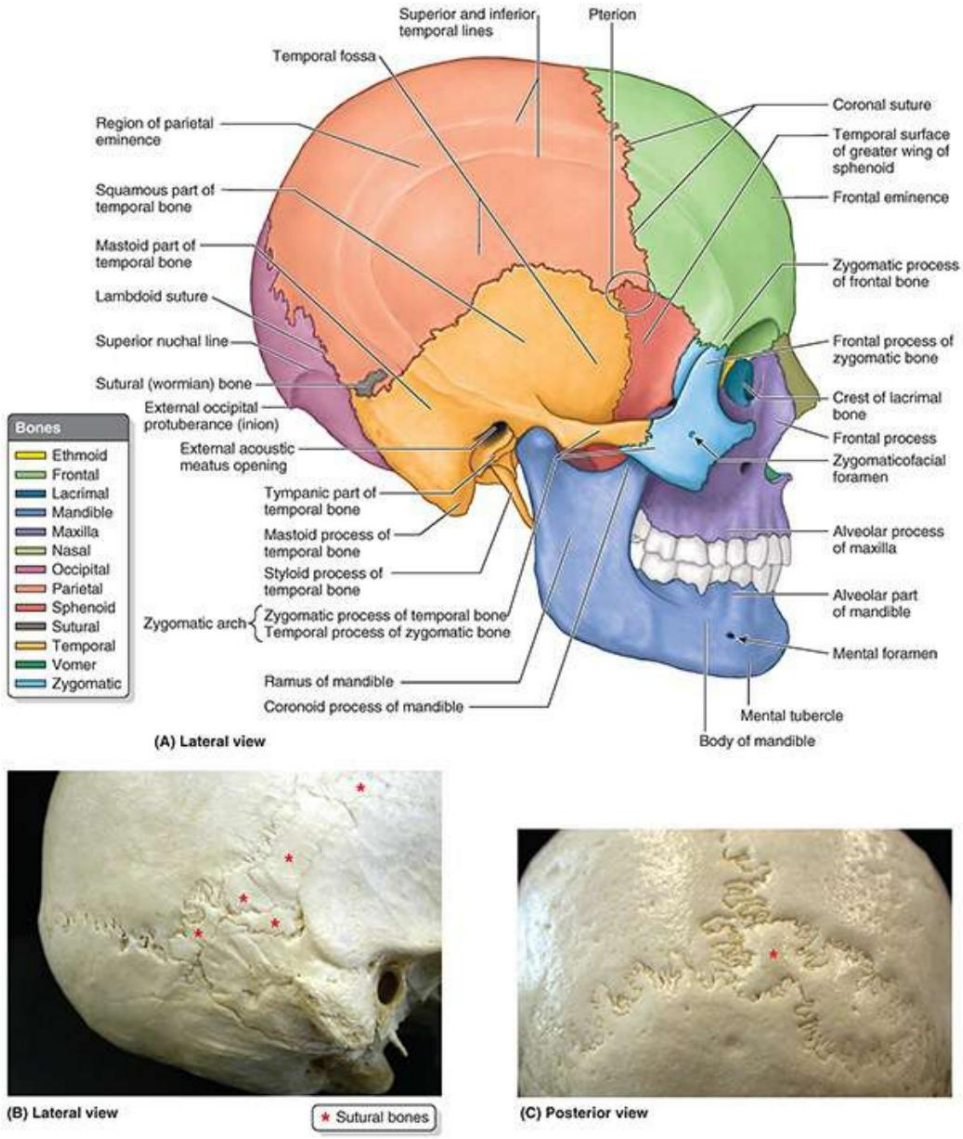

FIGURA 8.4. Cráneo adulto IV: huesos de la cara lateral y huesos suturales. A. Características. Dentro de la fosa temporal, el pterion es un punto craneométrico en la unión del ala mayor del esfenoides, el hueso temporal escamoso, el frontal y el parietal. B y C. Huesos suturales: a lo largo de la sutura temporoparietal (B) y la sutura lambdoidea (C).

Varios huesos del cráneo (frontal, temporal, esfenoides y etmoides) son huesos neumatizados que contienen espacios aéreos (células de aire o senos grandes), presumiblemente para disminuir su peso (fig. 8.5). El volumen total de los espacios aéreos en estos huesos aumenta con

LGRAWANY
Machine Translated by Google

edad.

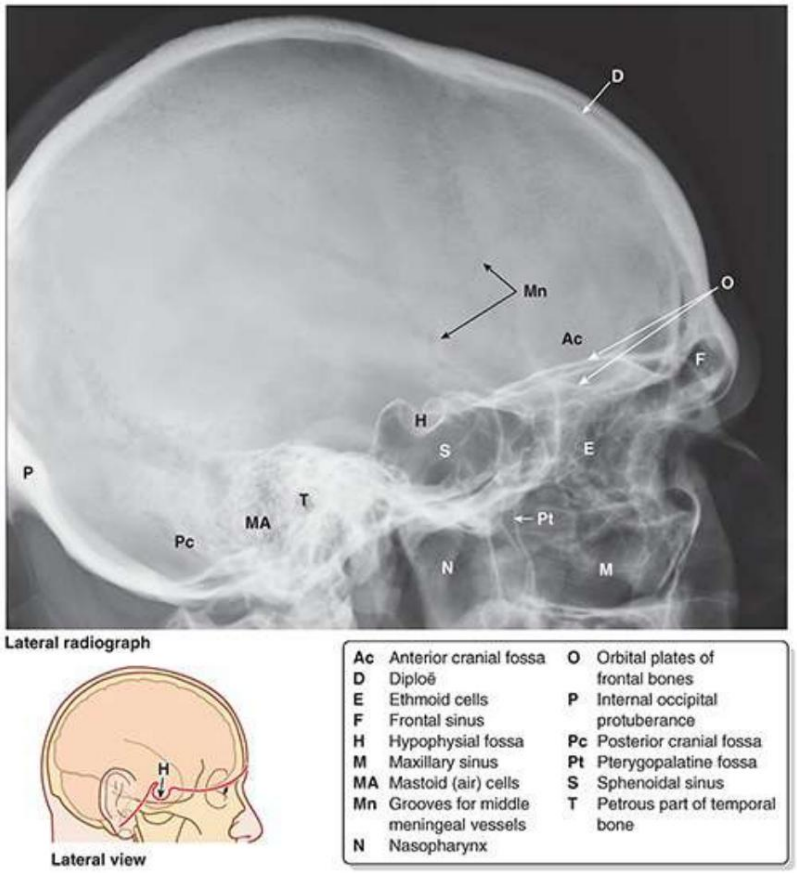

FIGURA 8.5. Radiografía lateral de cráneo. Los huesos neumatizados (llenos de aire) contienen senos o células que aparecen como radiolucidez (áreas oscuras) y llevan el nombre del hueso ocupado. Las partes orbitarias derecha e izquierda del hueso frontal no están superpuestas; por tanto, el suelo de la fosa craneal anterior aparece como dos líneas (P).

En la posición anatómica, el cráneo está orientado de modo que el margen inferior de la órbita y el margen superior de la abertura acústica externa del conducto acústico externo de ambos lados queden en el mismo plano horizontal (fig. 8.1A). Esta referencia craneométrica estándar es el plano orbitomeatal (plano horizontal de Frankfort).

Cara anterior del cráneo

Las características de la cara anterior (frontal o facial) del cráneo son los huesos frontal y cigomático, las órbitas, la región nasal, los maxilares y la mandíbula (figs. 8.2 y 8.3).

El hueso frontal, específicamente su parte escamosa (plana) , forma el esqueleto de la frente, Articulándose inferiormente con los huesos nasal y cigomático. En algunos adultos persiste una sutura frontal; este remanente se llama sutura metópica. Está en la glabela media, el área lisa y ligeramente deprimida entre los arcos superciliares. La sutura frontal divide los huesos frontales del cráneo fetal (consulte el recuadro clínico “Desarrollo del cráneo” en este capítulo).

La intersección de los huesos frontal y nasal es el nasión (L. nasus, nariz), que en la mayoría

Machine Translated by Google

En las personas se relaciona con un área claramente deprimida (puente de la nariz) (Figs. 8.1A y 8.2A). El nasion es uno de los muchos puntos craneométricos que se utilizan radiográficamente en medicina (o en seco cráneos en antropología física) para realizar mediciones craneales, comparar y describir los topografía del cráneo y documentar variaciones anormales (Fig. 8.6; Tabla 8.1). el frente el hueso también se articula con los huesos lagrimal, etmoides y esfenoides; una porción horizontal de El hueso (parte orbitaria) forma tanto el techo de la órbita como parte del piso de la parte anterior de la órbita. cavidad craneal (Fig. 8.3).

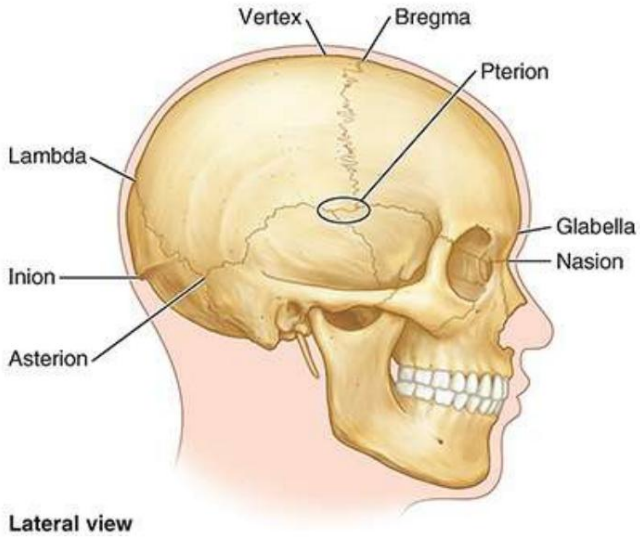

FIGURA 8.6. Puntos craneométricos.

TABLA 8.1. PUNTOS CRANIOMÉTRICOS DEL CRÁNEO

Punto de referencia	Forma y ubicación
Pterion (G., ala)	Unión del ala mayor del esfenoides, temporal escamosa, frontal y parietal huesos; se superpone al trayecto de la división anterior de la arteria meníngea media
Lambda (G., la letra L)	Punto en la calvaria en la unión de las suturas lambdoidea y sagital.
Bregma (G., parte anterior de la cabeza)	Punto en la calvaria en la unión de las suturas coronal y sagital.
Vértice (L., remolino, verticilo)	Punto superior del neurocráneo, en el medio con el cráneo orientado anatómicamente. Plano (orbitomeatal o Frankfort)
Asterion (G. asterios, estrellado)	En forma de estrella; Ubicado en la unión de tres suturas: parietomastoidea, occipitomastoidea, y lambdoide
Glabela (L., lisa, sin pelo)	Prominencia suave; más marcado en los machos; en los huesos frontales superiores a la raíz de nariz; parte más anterior de la frente que se proyecta
Inion (G., nuca)	Punto más prominente de la protuberancia occipital externa.
Nasion (L., nariz)	Punto del cráneo donde se unen las suturas frontonasal e internasal.

El margen supraorbitario del hueso frontal, el límite angular entre el hueso escamoso y partes orbitarias, tiene un agujero supraorbitario (muesca) en algunos cráneos para el paso del nervio y los vasos supraorbitarios. Justo encima del margen supraorbitario hay una cresta, la superciliar.

LGRAWANY
Machine Translated by Google

arco, que se extiende lateralmente a cada lado de la glabela. La prominencia de esta cresta, profunda hasta las cejas, es generalmente mayor en los hombres (figs. 8.2A y 8.3).

Los huesos cigomáticos (pómulos, huesos malares), que forman las prominencias de las mejillas, se encuentran en los lados inferolaterales de las órbitas y descansan sobre los maxilares. Los bordes anterolaterales, las paredes, el suelo y gran parte de los márgenes infraorbitarios de las órbitas están formados por estos huesos cuadriláteros. Un pequeño agujero cigomaticofacial perfora la cara lateral de cada hueso (figs. 8.3 y 8.4A).
Los huesos cigomáticos se articulan con los huesos frontal, esfenoides y temporal y con los maxilares.

Inferior a los huesos nasales se encuentra la abertura piriforme en forma de pera, la abertura nasal anterior en el cráneo (Figs. 8.1A y 8.2A). A través de esta abertura se puede observar el tabique nasal óseo , que divide la cavidad nasal en partes derecha e izquierda. En la pared lateral de cada cavidad nasal hay placas óseas curvas, los cornetes nasales (figs. 8.2A y 8.3).

Los maxilares forman la mandíbula superior. Sus procesos alveolares incluyen las cavidades dentales (alvéolos). y constituyen el hueso de soporte de los dientes maxilares. Los dos maxilares están unidos por la sutura intermaxilar en el plano medio (fig. 8.2A). Los maxilares rodean la mayor parte de la apertura piriforme y forman los márgenes infraorbitarios medialmente. Tienen una conexión amplia con los huesos cigomáticos lateralmente y un agujero infraorbitario inferior a cada órbita para el paso del nervio y los vasos infraorbitarios (fig. 8.3).

La mandíbula es un hueso en forma de U con una parte alveolar que sostiene los dientes mandibulares. Él consta de una parte horizontal, el cuerpo, y una parte vertical, la rama (fig. 8.2B, C). Por debajo de los segundos premolares se encuentran los agujeros mentonianos para los nervios y vasos mentonianos (Figs. 8.1A; 8.2A, B; y 8.3). La protuberancia mentoniana, que forma la prominencia del mentón, es una elevación ósea triangular inferior a la sínfisis mandibular (L. symphysis menti), la unión ósea donde se fusionan las mitades de la mandíbula infantil (fig. 8.2A, B; véase la fig. B8.6A).

Cara lateral del cráneo

La cara lateral del cráneo está formada tanto por el neurocráneo como por el viscerocráneo (Figs. 8.1A, B y 8.4A). Las características principales de la parte neurocraneal son la fosa temporal, la abertura del meato acústico externo y la apófisis mastoides del hueso temporal. Las características principales de la parte viscerocraneal son la fosa infratemporal, el arco cigomático y las caras laterales del maxilar y la mandíbula.

La fosa temporal está limitada superior y posteriormente por las líneas temporales superior e inferior, anteriormente por los huesos frontal y cigomático e inferiormente por el arco cigomático (figs. 8.1A y 8.4A). El borde superior de este arco corresponde al límite inferior del hemisferio cerebral del cerebro. El arco cigomático está formado por la unión de la apófisis temporal del hueso cigomático y la apófisis cigomática del hueso temporal.

En la parte anterior de la fosa temporal, 3 a 4 cm por encima del punto medio del arco cigomático, hay un área clínicamente importante de uniones óseas: el pterion (G. pteron, ala) (Figs. 8.4A y 8.6; Tabla 8.1). Suele estar indicado por una formación de suturas en forma de H que unen los huesos frontal, parietal, esfenoides (ala mayor) y temporal. Con menos frecuencia, se articulan los huesos frontal y temporal. A veces los cuatro huesos se juntan en un punto.

Machine Translated by Google

La abertura del meato acústico externo (poro) es la entrada al meato acústico externo (canal), que conduce a la membrana timpánica (tímpano) (fig. 8.4A). La apófisis mastoides del hueso temporal es posteroinferior a la abertura del meato acústico externo. Anteromedial a la apófisis mastoides se encuentra la apófisis estiloides del hueso temporal, una proyección puntiaguda y delgada en forma de aguja. La fosa infratemporal es un espacio irregular inferior y profundo al arco cigomático y a la mandíbula y posterior al maxilar (v . fig. 8.69B).

Cara occipital del cráneo

La cara posterior u occipital del cráneo está compuesta por el occipucio (L., parte posterior de la cabeza, la protuberancia posterior convexa de la parte escamosa del hueso occipital), partes de los huesos parietales y partes mastoides de los huesos temporales (Fig. 8.7A).

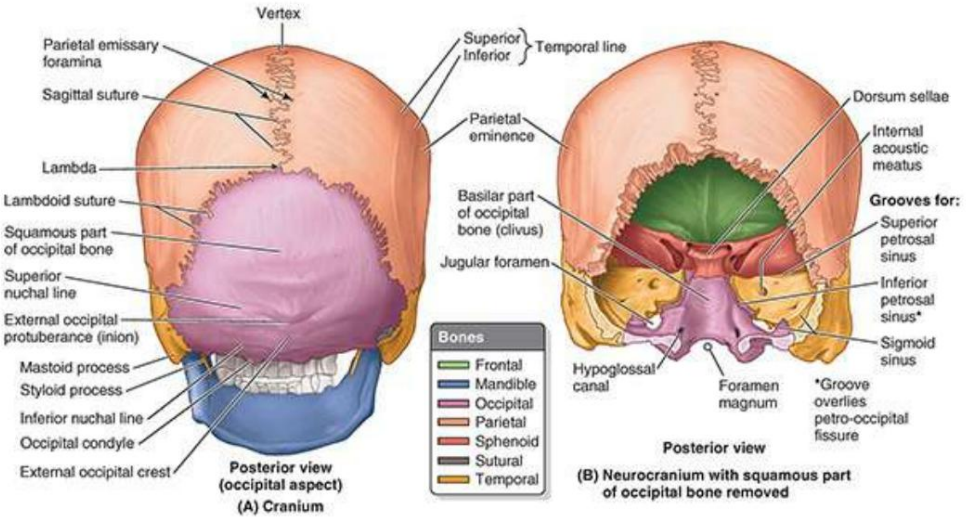

FIGURA 8.7. Cráneo V del adulto: aspecto occipital (posterior). A. Rasgos y huesos. El occipucio está compuesto por partes de los huesos parietales, el hueso occipital y las partes mastoides de los huesos temporales. Las suturas sagital y lambdoidea se encuentran en la lambda, lo que a menudo se puede sentir como una depresión en personas vivas. B. Parte anterior de la fosa craneal posterior. Se ha eliminado la parte escamosa del hueso occipital.

La protuberancia occipital externa suele ser fácilmente palpable en el plano medio. Sin embargo, en ocasiones (especialmente en las mujeres), puede pasar desapercibido. Un punto craneométrico definido por la punta de la protuberancia externa es el inión (G., nuca) (figs. 8.1A, 8.4A y 8.6; tabla 8.1). La cresta occipital externa desciende desde la protuberancia externa hacia el agujero magno, la gran abertura en la parte basal del hueso occipital (figs. 8.1C y 8.7A; véase la figura 8.9).

La línea nucal superior, que marca el límite superior del cuello, se extiende lateralmente desde cada lado de la protuberancia externa. La línea nucal inferior es menos distinta. En el centro del occipucio, lambda indica la unión de las suturas sagital y lambdoidea (figs. 8.1A, 8.6 y 8.7A; tabla 8.1). A veces, Lambda puede sentirse como una depresión. Uno o más huesos suturales (huesos accesorios o wormianos) pueden ubicarse en la región lambda o cerca de la apófisis mastoides (fig. 8.4B, C).

LGRAWANY
Machine Translated by Google

Aspecto superior del cráneo

La cara superior (vertical) del cráneo, generalmente de forma algo ovalada, se ensancha posterolateralmente en las eminencias parietales (fig. 8.8A). En algunas personas, las eminencias frontales también son visibles, dando a la calvaria una apariencia algo cuadrada.

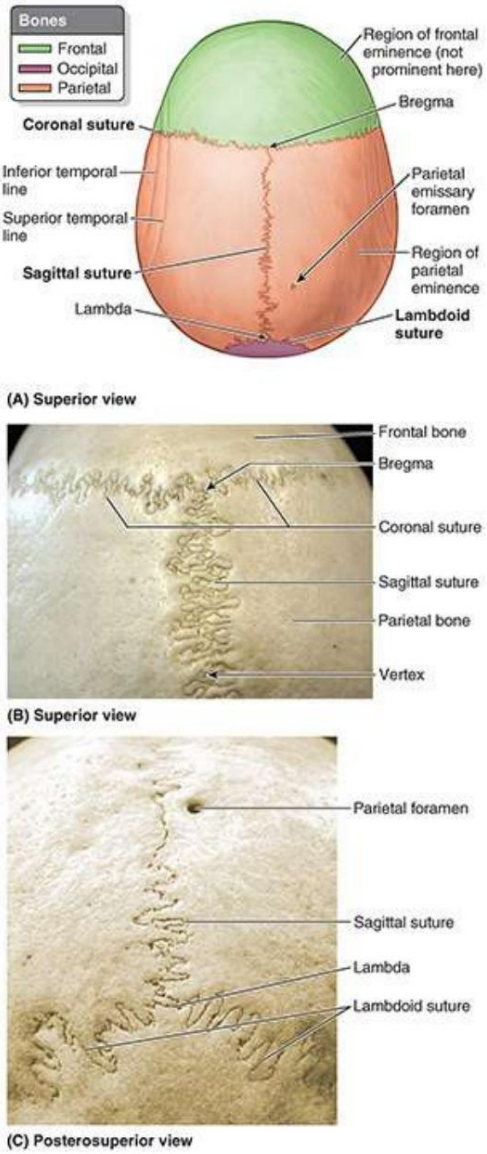

FIGURA 8.8. Cráneo adulto VI: aspecto superior. A. Calvaria. Las partes escamosas de los huesos frontal y occipital y los huesos parietales pares contribuyen a la calvaria. B. Bregma. El vértice es el punto superior (más alto) del cráneo. C. Lambda. Obsérvese el agujero parietal unilateral prominente. Aunque los agujeros emisarios suelen aparecer en esta ubicación general, existe mucha variación.

La sutura coronal separa los huesos frontal y parietal (fig. 8.8A, B), la sutura sagital separa los huesos parietales y la sutura lambdoidea separa los huesos parietales y temporales del hueso occipital (fig. 8.8A, C). Bregma es el punto craneométrico formado por la intersección de las suturas sagital y coronal (figs. 8.6 y 8.8A; tabla 8.1). Vértice, el más

Machine Translated by Google

El punto superior de la calvaria está cerca del punto medio de la sutura sagital (figs. 8.6 y 8.7A).

El agujero parietal es una abertura pequeña e inconstante ubicada posteriormente en el hueso parietal. cerca de la sutura sagital (fig. 8.8A, C). A veces, hay pares de agujeros parietales. La mayoría de los agujeros irregulares y muy variables que se encuentran en el neurocráneo son agujeros emisarios que transmiten venas emisarias que conectan las venas del cuero cabelludo con los senos venosos de la duramadre (consulte "Cuero cabelludo" en este capítulo).

Superficie externa de la base del cráneo

La base del cráneo (basicráneo) es la porción inferior del neurocráneo (piso de la cavidad craneal) y el viscerocráneo menos la mandíbula (fig. 8.9). La superficie externa de la base del cráneo presenta el arco alveolar de los maxilares (el borde libre de los procesos alveolares que rodean y sostienen los dientes maxilares); los procesos palatinos de los maxilares; y los huesos palatino, esfenoides, vómer, temporal y occipital.

LGRAWANY
Machine Translated by Google

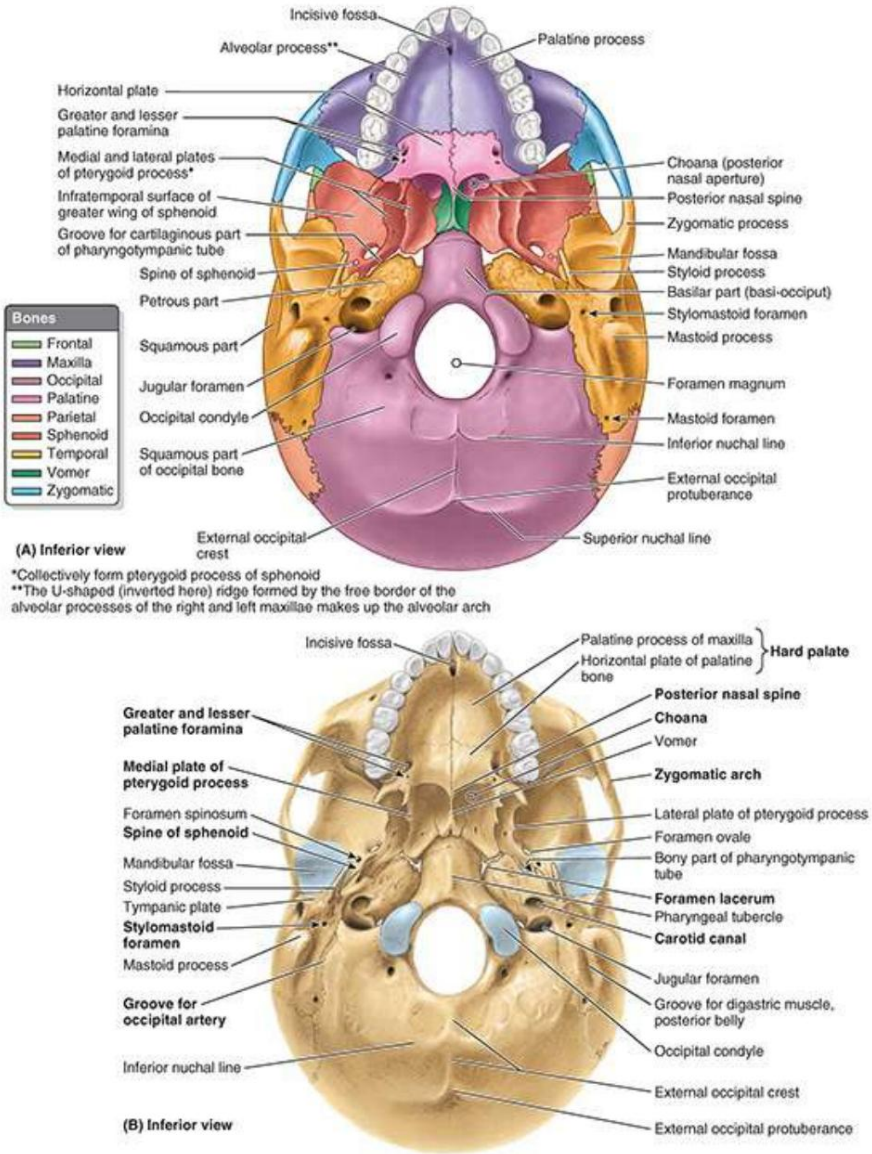

FIGURA 8.9. Cráneo adulto VII: base del cráneo externa. A. Huesos y características codificados por colores. Los huesos contribuyentes están codificados por colores. B. Características. El agujero magno se encuentra a medio camino entre y al nivel de las apófisis mastoides. El paladar duro forma parte del techo de la boca y del suelo de la cavidad nasal. Las grandes coanas a cada lado del vómer constituyen la entrada posterior a las cavidades nasales.

El paladar duro (paladar óseo) está formado por las apófisis palatinas de los maxilares en la parte anterior . y las placas horizontales de los huesos palatinos posteriormente. El borde posterior libre del paladar duro se proyecta posteriormente en el plano medio como la espina nasal posterior. Detrás de los dientes incisivos centrales se encuentra la fosa incisiva, una depresión en la línea media del paladar óseo en la que se abren los canales incisivos.

Los nervios nasopalatinos derecho e izquierdo pasan desde la nariz a través de un número variable de canales y agujeros incisivos (pueden ser bilaterales o fusionarse en una sola formación). Posterolateralmente se encuentran los agujeros palatinos mayor y menor. Superior al borde posterior del paladar hay dos grandes aberturas: las coanas (aberturas nasales posteriores), que están separadas entre sí por el vómer (L., reja de arado), un hueso plano impar de forma trapezoidal que

Machine Translated by Google

Forma una parte importante del tabique nasal óseo (fig. 8.9B).

Entre los huesos frontal, temporal y occipital se encuentra el esfenoides (L., alado; pterigoideo es un sinónimo de uso frecuente de esfenoides), un hueso irregular no apareado que consta de un cuerpo y tres pares de apófisis: alas mayores, alas menores. y apófisis pterigoideas (Fig. 8.10). Las alas mayor y menor del esfenoides se extienden lateralmente desde las caras laterales del cuerpo del esfenoides. Las alas mayores tienen superficies orbital, temporal e infratemporal evidentes en las vistas facial, lateral e inferior del exterior del cráneo (figs. 8.3, 8.4A y 8.9A). Sus superficies cerebrales se ven en vistas internas de la base del cráneo (fig. 8.11). Las apófisis pterigoideas, que constan de placas pterigoideas lateral y medial, se extienden inferiormente a cada lado del esfenoides desde la unión del cuerpo y las alas mayores (figs. 8.9A y 8.10A, B).

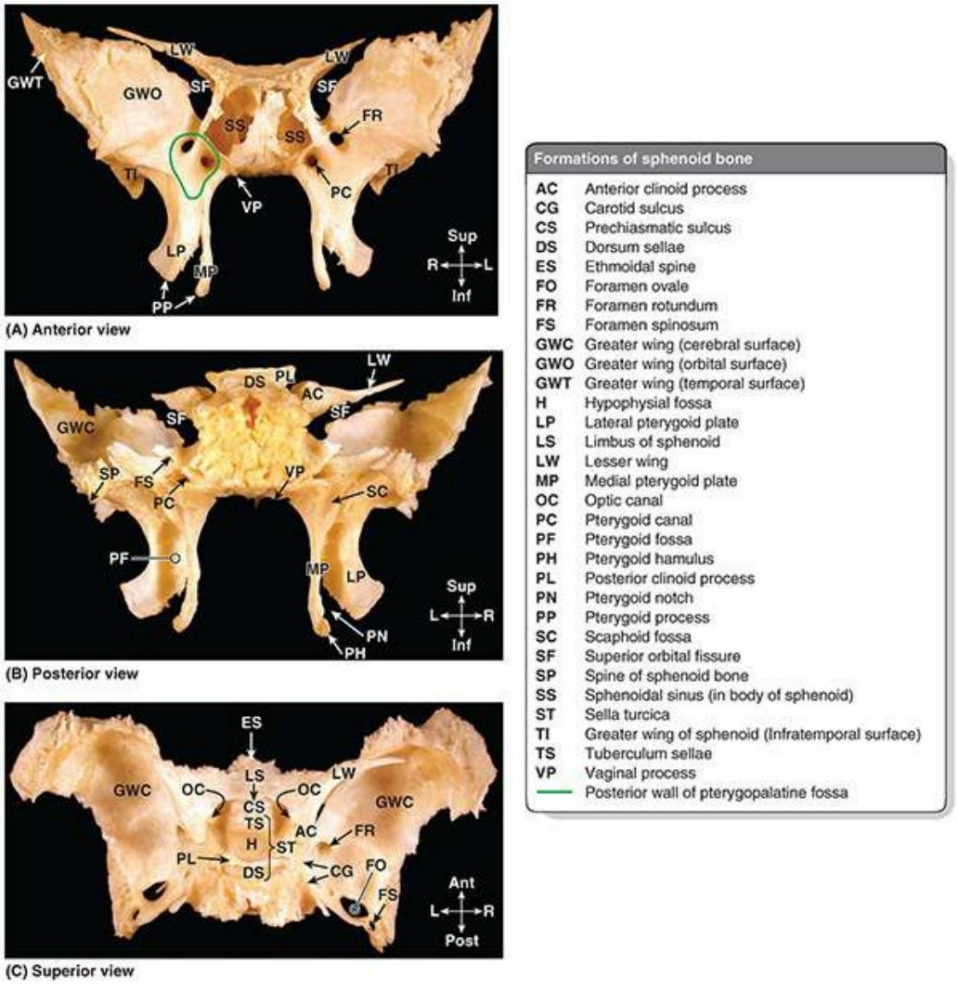

FIGURA 8.10. Esfenoides. El esfenoides irregular y no apareado es un hueso neumático (lleno de aire). A. Aspecto anterior. Se han desprendido partes de la delgada pared anterior del cuerpo del esfenoides, revelando el interior del seno esfenoidal, que normalmente está dividido de manera desigual en cavidades derecha e izquierda separadas. B. Aspecto superior. La fisura orbitaria superior es un espacio entre las alas menor y mayor del esfenoides. Las placas pterigoideas medial y lateral son componentes de las apófisis pterigoideas. C. Aspecto posterior. Se muestran detalles de la silla turca, la formación de la línea media que rodea la fosa hipofisaria.

LGRAWANY
Machine Translated by Google

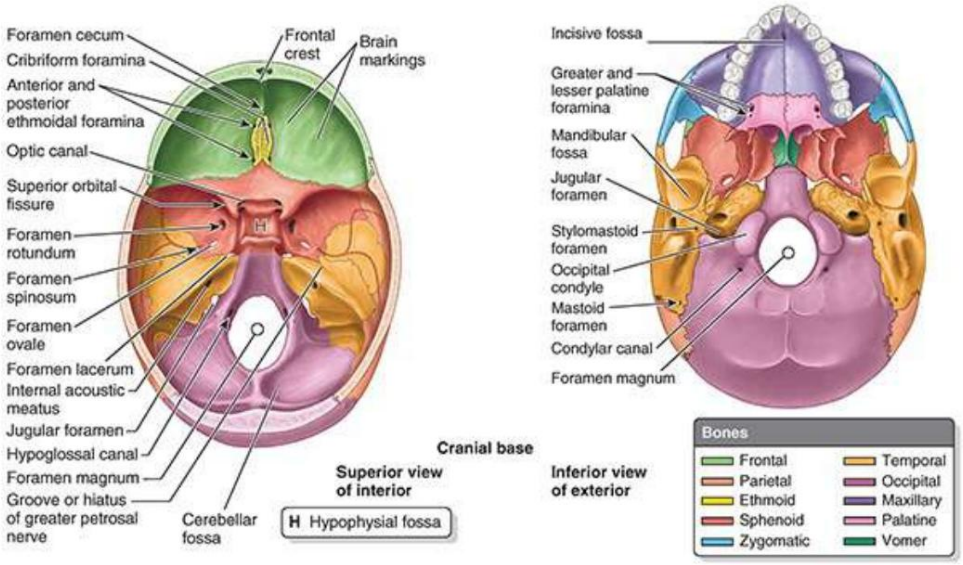

FIGURA 8.11. Cráneo VIII del adulto: agujeros craneales.

El surco de la parte cartilaginosa de la trompa faringotimpánica (auditiva) se encuentra medial a la columna del esfenoides, inferior a la unión del ala mayor del esfenoides y la parte petrosa (L., con forma de roca) del hueso temporal (Figura 8.9B). Las depresiones en la parte escamosa (L., plana) del hueso temporal, llamadas fosas mandibulares, acomodan los cóndilos mandibulares cuando la boca está cerrada.

El hueso occipital se articula anteriormente con el esfenoides, formando la parte posterior de la base del cráneo. Las cuatro partes del hueso occipital están dispuestas alrededor del agujero magno, la característica más llamativa de la base del cráneo. Las estructuras principales que pasan a través de este gran agujero son la médula espinal (donde se continúa con el bulbo raquídeo del cerebro), las meninges (cubiertas) del cerebro y la médula espinal, las arterias vertebrales, las arterias espinales anterior y posterior, y el nervio espinal accesorio (NC XI). En las partes laterales del hueso occipital hay dos grandes protuberancias, los cóndilos occipitales, mediante los cuales el cráneo se articula con la columna vertebral.

La gran abertura entre el hueso occipital y la parte petrosa del hueso temporal es el agujero yugular, del cual emergen del cráneo la vena yugular interna (VYI) y varios nervios craneales (IX-XI del par) (figs. 8.9A y 8.11; Tabla 8.2). La entrada al canal carotídeo para la arteria carótida interna está justo por delante del agujero yugular (fig. 8.9B). Las apófisis mastoides proporcionan inserciones musculares. El agujero estilomastoideo, por el que pasan el nervio facial (VII par) y la arteria estilomastoidea, se encuentra posterior a la base de la apófisis estiloides.

TABLA 8.2. FORÁMINAS Y OTRAS APERTURAS DE Fosas CRANEALES Y CONTENIDO

Agujeros/aberturas	Contenido
fosa craneal anterior	
agujero ciego	Vena emisaria nasal (en un pequeño porcentaje de la población posparto)

Machine Translated by Google

Agujeros cribiformes en cribiforme lámina	Axones de células olfatorias en el epitelio olfatorio que forman nervios olfatorios.
Agujeros etmoidales anterior y posterior	Vasos y nervios con el mismo nombre.
fosa craneal media	
canales ópticos	Nervios ópticos (CN II) y arterias oftálmicas.
Fisura orbitaria superior	Venas oftálmicas; nervio oftálmico (CN V1); CN III, IV y VI; y fibras simpáticas
Un agujero redondo	Nervio maxilar (CN V2)
agujero oval	Nervio mandibular (CN V3) y arteria meníngea accesoria
agujero espinoso	Arteria y vena meníngeas medias y rama meníngea del CN V3
Un agujero de lágrima	Nervio petroso profundo y algunas ramas arteriales meníngeas y venas pequeñas.
Surco o hiato del petroso mayor nervio	Nervio petroso mayor y rama petrosa de la arteria meníngea media
fosa craneal posterior	
un gran agujero	Médula y meninges, arterias vertebrales, CN XI, venas durales, arterias espinales anterior y posterior.
agujero yugular	CN IX, X y XI; bulbo superior de la vena yugular interna; senos petrosos inferiores y sigmoideos; y ramas meníngeas de las arterias faríngea ascendente y occipital
canal hipogloso	Nervio hipogloso (NC XII)
canal condilar	Vena emisaria que pasa desde el seno sigmoideo hasta las venas vertebrales del cuello.
agujero mastoideo	Vena emisaria mastoidea del seno sigmoideo y rama meníngea de la arteria occipital

aLa arteria carótida interna y los plexos simpático y venoso que la acompañan en realidad atraviesan horizontalmente (en lugar de verticalmente) el área del agujero rasgado, un artefacto del cráneo seco, que está cerrado por cartílago en vida.

Superficie interna de la base del cráneo

La superficie interna de la base del cráneo (L. base cranii interna) tiene tres grandes depresiones que se encuentran en diferentes niveles: las fosas craneales anterior, media y posterior, que forman el piso en forma de cuenco de la cavidad craneal, el espacio encerrado dentro el neurocráneo ocupado por el cerebro (fig. 8.12). La fosa craneal anterior está en el nivel más alto y la fosa craneal posterior está en el nivel más bajo.

LGRAWANY
Machine Translated by Google

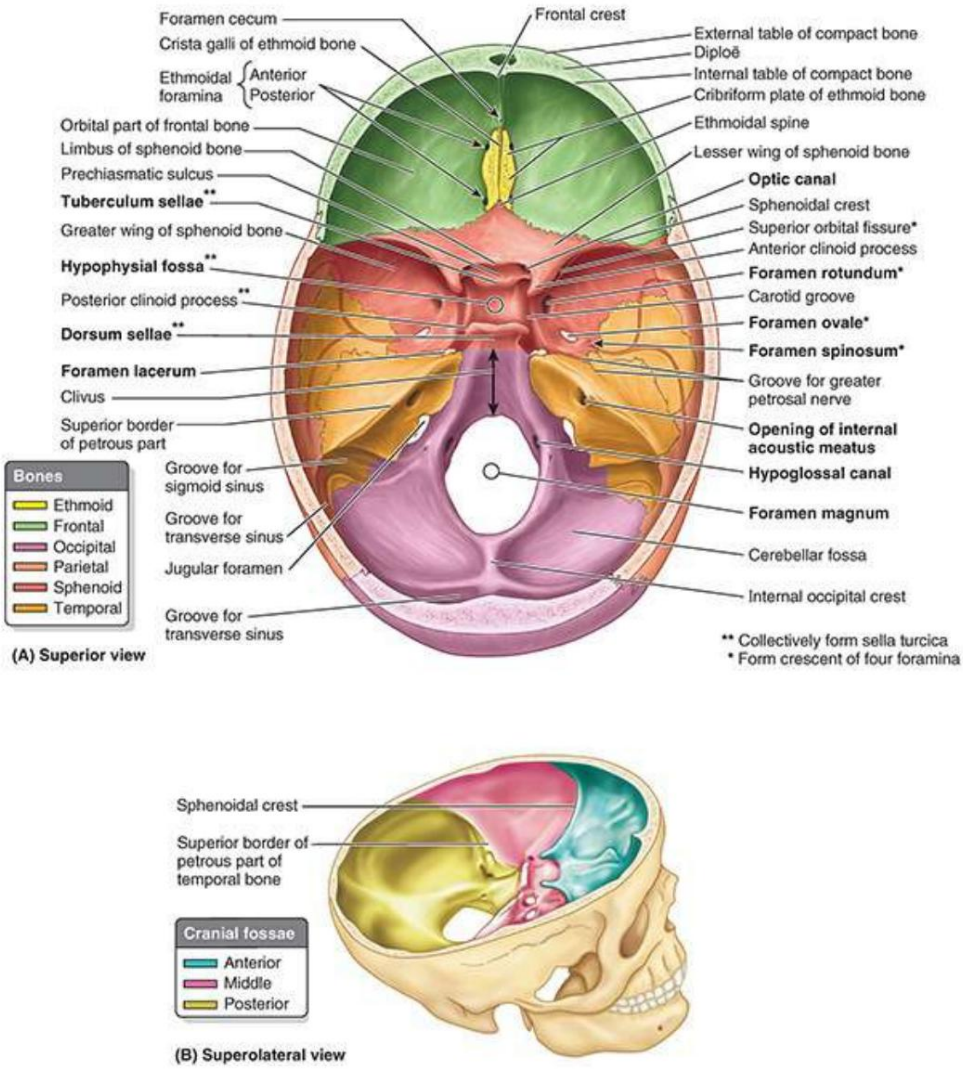

FIGURA 8.12. Cráneo adulto IX: base craneal interna. A. Huesos y rasgos. B. Fosas craneales anterior, media y posterior.

FOSA CRANEAL ANTERIOR

Las partes inferior y anterior de los lóbulos frontales del cerebro ocupan la fosa craneal anterior, la más superficial de las tres fosas craneales (fig. 8.12B). La fosa está formada por el hueso frontal en la parte anterior, el hueso etmoides en el medio y el cuerpo y las alas menores del esfenoides en la parte posterior. La mayor parte de la fosa está formada por las partes orbitarias del hueso frontal, que sostienen los lóbulos frontales del cerebro y forman los techos de las órbitas. Esta superficie muestra impresiones sinuosas (marcas cerebrales) de las circunvoluciones orbitarias (crestas) de los lóbulos frontales (fig. 8.11).

La cresta frontal es una extensión ósea mediana del hueso frontal (fig. 8.12A). En su base se encuentra el agujero ciego del hueso frontal, que alberga un divertículo de la duramadre durante el desarrollo fetal y conduce una pequeña vena en algunas personas, pero generalmente es insignificante después del nacimiento. La cresta galli (L., cresta de gallo) es una cresta mediana y gruesa de hueso posterior al agujero ciego, que se proyecta hacia arriba desde el etmoides. A cada lado de esta cresta se encuentra la placa cribiforme del hueso etmoides en forma de tamiz. Sus numerosos y diminutos agujeros transmiten la

Machine Translated by Google

nervios olfatorios (CN I) desde las áreas olfatorias de las cavidades nasales hasta los bulbos olfatorios del cerebro, que se encuentran en esta placa (fig. 8.12A; tabla 8.2).

FOSA CRANEAL MEDIA

La fosa craneal media en forma de mariposa tiene una parte central compuesta por la silla turca en el cuerpo del esfenoides y partes laterales grandes y deprimidas a cada lado (fig. 8.12). La fosa craneal media es posteroinferior a la fosa craneal anterior, separada de ella por las afiladas crestas esfenoidales lateralmente y el limbo del esfenoides centralmente. El limbo del esfenoides , una cresta variablemente prominente , forma el límite anterior del surco prequiasmático orientado transversalmente que se extiende entre los canales ópticos derecho e izquierdo.
Las crestas esfenoidales están formadas principalmente por los bordes posteriores afilados de las alas menores de los huesos esfenoides, que sobresalen de las partes laterales de las fosas por delante. Las crestas esfenoidales terminan medialmente en dos proyecciones óseas afiladas, las apófisis clinoides anteriores.

Los huesos que forman las partes laterales de la fosa son las alas mayores del esfenoides, las partes escamosas de los huesos temporales lateralmente y las partes petrosas de los huesos temporales posteriormente. Las partes laterales de la fosa craneal media sostienen los lóbulos temporales del cerebro.
El límite entre las fosas craneales media y posterior es el borde superior (cresta) de la parte petrosa del hueso temporal lateralmente y una placa plana de hueso, el dorso de la silla turca del esfenoides, medialmente.

La silla turca (L., silla de montar turca) es la formación ósea en forma de silla de montar en la superficie superior del cuerpo del esfenoides, que está rodeado por las apófisis clinoides anterior y posterior (figs. 8.10C y 8.12A).
Clinoide significa "poste de la cama" y las cuatro apófisis (dos anteriores y dos posteriores) rodean la fosa hipofisaria, el "lecho" de la glándula pituitaria, como los postes de una cama con dosel. La silla turca se compone de tres partes:

1. El tuberculum sellae (cuerno de la silla de montar): una elevación media variable de leve a prominente formando el límite posterior del surco prequiasmático y el límite anterior de la fosa hipofisaria

2. La fosa hipofisaria (fosa pituitaria): una depresión mediana (asiento de silla de montar) en el cuerpo del esfenoides que alberga la glándula pituitaria (L. hipófisis)
3. El dorso de la silla (parte posterior de la silla): una placa cuadrada de hueso que se proyecta superiormente desde la cuerpo del esfenoides. Forma el límite posterior de la silla turca y sus ángulos superolaterales prominentes forman las apófisis clinoides posteriores.

A cada lado del cuerpo del esfenoides, una media luna de cuatro agujeros perfora las raíces del las superficies cerebrales de las alas mayores del esfenoides (figs. 8.10C, 8.11 y 8.12A); Las estructuras transmitidas por los agujeros se enumeran en la Tabla 8.2:

1. Fisura orbitaria superior: situada entre las alas mayor y menor, se abre anteriormente hacia la órbita (fig. 8.2A).
2. Foramen rotundo (agujero redondo): situado por detrás del extremo medial de la fisura orbitaria superior, sigue un recorrido horizontal hasta una abertura en la cara anterior de la raíz del ala mayor del esfenoides (figs. 8.10A y 8.12) . A) en una formación ósea entre los

LCRAWANY
Machine Translated by Google

el esfenoides, el maxilar y los huesos palatinos, la fosa pterigopalatina.
3. Foramen oval (agujero ovalado): un gran agujero posterolateral al agujero redondo; él
se abre inferiormente hacia la fosa infratemporal (fig. 8.9B).
4. Foramen espinoso (agujero espinoso): ubicado posterolateral al agujero oval y se abre hacia la fosa
infratemporal en relación con la columna del esfenoides (fig. 8.11).

El agujero rasgado (agujero lacerado o desgarrado) no forma parte de la media luna de los agujeros. Este El agujero irregular se encuentra posterolateral a la fosa hipofisaria y es un artefacto de un cráneo seco (fig. 8.12A). En vida, está cerrado por una placa de cartílago. Sólo algunas ramas arteriales meníngeas y pequeñas venas se transmiten verticalmente a través del cartílago, atravesando completamente este agujero.
La arteria carótida interna y los plexos simpático y venoso que la acompañan atraviesan la cara superior del cartílago (es decir, pasan sobre el agujero) y algunos nervios lo atraviesan horizontalmente, pasando a un agujero en su límite anterior.

Extendiéndose posterior y lateralmente desde el agujero rasgado hay un surco estrecho para el nervio petroso mayor en la superficie anterosuperior de la parte petrosa del hueso temporal.
También hay un pequeño surco para el nervio petroso menor.

FOSA CRANEAL POSTERIOR

La fosa craneal posterior, la más grande y profunda de las tres fosas craneales, alberga el cerebelo, la protuberancia y el bulbo raquídeo (fig. 8.12B). La fosa craneal posterior está formada principalmente por el hueso occipital, pero el dorso de la silla del esfenoides marca su límite anterior centralmente (fig. 8.12A), y las partes petrosa y mastoides de los huesos temporales contribuyen a sus “paredes” anterolaterales.

Desde el dorso de la silla, hay una marcada inclinación, el clivus, en el centro de la parte anterior de la fosa que conduce al agujero magno. Detrás de esta gran abertura, la fosa craneal posterior está parcialmente dividida por la cresta occipital interna en grandes impresiones cóncavas bilaterales, las fosas cerebelosas. La cresta occipital interna termina en la protuberancia occipital interna formada en relación con la confluencia de los senos, una fusión de los senos venosos durales.

Los surcos anchos muestran el curso horizontal del seno transverso y el sigmoide en forma de S. seno. En la base de la cresta petrosa del hueso temporal se encuentra el agujero yugular, por el que pasan varios nervios craneales además del seno sigmoideo que sale del cráneo como vena yugular interna (VYI) (fig. 8.11; tabla 8.2). Anterosuperior al agujero yugular se encuentra el meato acústico interno de los nervios facial (VII) y vestibulococlear (VIII) y la arteria laberíntica. El canal hipogloso para el nervio hipogloso (NC XII) es superior al margen anterolateral del agujero magno.

Paredes de la cavidad craneal

Las paredes de la cavidad craneal varían en grosor en diferentes regiones. Suelen ser más delgadas en las mujeres que en los hombres y son más delgadas en los niños y las personas mayores. Los huesos tienden a ser más delgados en las zonas que están bien cubiertas de músculos, como la parte escamosa del hueso temporal (fig. 8.11). Se pueden observar áreas delgadas de hueso mediante radiografía (Fig. 8.5) o sosteniendo un paño seco.

Machine Translated by Google

cráneo hasta una luz brillante.

La mayoría de los huesos de la calvaria están formados por tablas interna y externa de hueso compacto, separadas por diploë (figs. 8.5 y 8.11). El diploë es hueso esponjoso que contiene durante la vida médula ósea roja, por donde discurren canales formados por venas diploicas. El diploë en una calvaria seca no es rojo porque la proteína se eliminó durante la preparación del cráneo. La tabla interna de hueso es más delgada que la tabla externa y, en algunas áreas, solo hay una placa delgada de hueso compacto sin diploë.

La sustancia ósea del cráneo está distribuida de manera desigual. Los huesos planos relativamente delgados (pero en su mayoría curvados) proporcionan la fuerza necesaria para mantener las cavidades y proteger su contenido. Sin embargo, además de albergar el cerebro, los huesos del neurocráneo (y las prolongaciones de ellos) proporcionan una inserción proximal para los fuertes músculos de la masticación que se insertan distalmente a la mandíbula. En consecuencia, se producen altas fuerzas de compresión a través de la cavidad nasal y las órbitas que se encuentran entre ellas. Por lo tanto, las porciones engrosadas de los huesos del cráneo forman pilares o contrafuertes más fuertes que transmiten fuerzas, sin pasar por las órbitas y la cavidad nasal (fig. 8.13). Los principales contrafuertes son el contrafuerte frontonasal, que se extiende desde la región de los dientes caninos entre las cavidades nasal y orbitaria hasta el hueso frontal central, y el contrafuerte del margen orbitario lateral del arco cigomático desde la región de los molares hasta el frente lateral y temporal. huesos. De manera similar, los contrafuertes occipitales transmiten fuerzas recibidas laterales al agujero magno desde la columna vertebral. Quizás para compensar el hueso más denso requerido para estos contrafuertes, algunas áreas del cráneo que no están tan sometidas a tensión mecánica se neumatizan (llenan de aire).

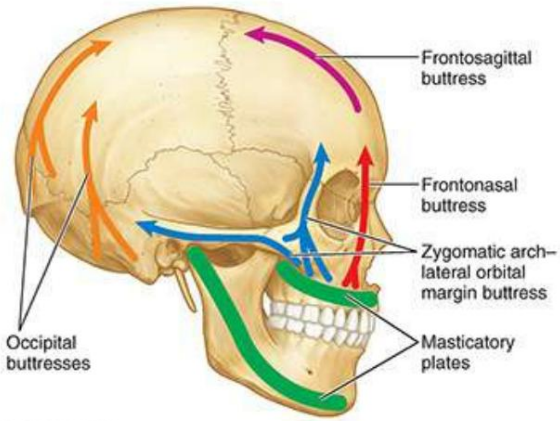

FIGURA 8.13. Contrafuertes del cráneo. Los contrafuertes son porciones más gruesas de hueso craneal que transmiten fuerzas alrededor de las regiones más débiles del cráneo.

Regiones de la cabeza

Para permitir comunicaciones claras sobre la ubicación de estructuras, lesiones o patologías, la cabeza se divide en regiones (fig. 8.14). El gran número de regiones en las que se divide el área relativamente pequeña de la cara (ocho) refleja su complejidad funcional e importancia personal, al igual que los gastos anuales para la cirugía estética electiva. excepto el auricular

LGRAWANY
Machine Translated by Google

región, que incluye el oído externo, los nombres de las regiones de la porción neurocraneal de la cabeza corresponden a los huesos o características óseas subyacentes: regiones frontal, parietal, occipital, temporal y mastoidea.

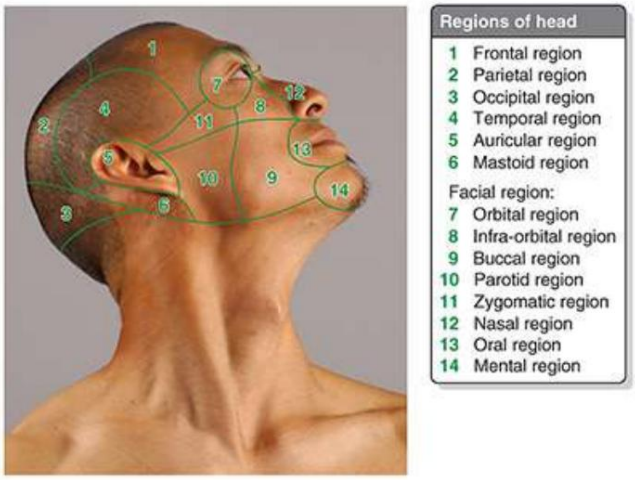

FIGURA 8.14. Regiones de la cabeza.

La porción viscerocraneal de la cabeza incluye la región facial, que se divide en cinco regiones bilaterales y tres medianas relacionadas con características superficiales (regiones oral y bucal), formaciones de tejido blando más profundas (región parótida) y características esqueléticas (orbitaria, infra -regiones orbitaria, nasal, cigomática y mentoniana). El resto de este capítulo analiza en detalle varias de estas regiones, así como algunas regiones profundas que no están representadas en la superficie (p. ej., la región infratemporal y la fosa pterigopalatina). La anatomía de la superficie de estas regiones se analiza con la descripción de cada región.

CLÍNICO CAJA

CRÁNEO

Heridas en la cabeza

Las lesiones en la cabeza son una de las principales causas de muerte y discapacidad. Las complicaciones de las lesiones en la cabeza incluyen hemorragia, infección y lesión del cerebro (p. ej., conmoción cerebral) y de los nervios craneales. La alteración del nivel de conciencia es el síntoma más común de lesión en la cabeza. Casi el 10% de todas las muertes en los Estados Unidos son causadas por lesiones, y aproximadamente la mitad de las muertes traumáticas involucran al cerebro (Louis et al., 2022). Los traumatismos craneoencefálicos se producen sobre todo en jóvenes de entre 15 y 24 años. La causa principal de lesión cerebral varía; sin embargo, los accidentes de vehículos de motor y motocicletas son prominentes. La alta energía transmitida durante estos accidentes puede provocar que los tractos de fibras y los axones dentro del cerebro se corten, provocando un patrón llamado "lesión axonal difusa" por la cual

Machine Translated by Google

no hay buen trato.

Dolores de cabeza y dolores faciales

Pocas quejas son más comunes que los dolores de cabeza y el dolor facial. Aunque suelen ser benignos y frecuentemente asociados con tensión, fatiga o fiebre leve, los dolores de cabeza pueden indicar un problema intracraneal grave, como un tumor cerebral, hemorragia subaracnoidea o meningitis. Las neuralgias (G. algos, dolor) se caracterizan por un dolor intenso, punzante o punzante a lo largo del trayecto de un nervio causado por una lesión desmielinizante. Son una causa común de dolor facial. Términos como neuralgia facial describen sensaciones dolorosas difusas. Los dolores localizados tienen nombres específicos, como dolor de oído (otalgia) y dolor de muelas (odontalgia). Un buen conocimiento de la anatomía clínica de la cabeza ayuda a comprender las causas de los dolores de cabeza y faciales.

Lesión de los arcos superciliares

Los arcos superciliares son crestas óseas relativamente afiladas (v . fig. 8.3). En consecuencia, un golpe recibido (por ejemplo, durante el boxeo) puede lacerar la piel y provocar hemorragia. Los hematomas en la piel que rodea la órbita hacen que el líquido tisular y la sangre se acumulen en el tejido conectivo circundante, que gravita, generalmente unilateralmente, hacia el párpado superior y alrededor del ojo (“ojo morado”; ver Fig. B8.12). .

Enrojecimiento malar

El hueso cigomático alguna vez se llamó hueso malar; en consecuencia, es probable que escuche el término clínico rubor malar. Este enrojecimiento de la piel que recubre el proceso cigomático (eminencia malar) se asocia con un aumento de temperatura en diversas fiebres. que ocurre con ciertas enfermedades, como la tuberculosis. En algunos casos de lupus eritematoso sistémico, una enfermedad autoinmune, se observa una característica “erupción en mariposa” sobre la eminencia cigomática.

Fracturas de maxilares y huesos asociados

El Dr. Léon-Clement Le Fort (cirujano y ginecólogo de París, 1829-1893) clasificó tres variantes comunes de fracturas de los maxilares (fig. B8.1):

- Fractura de Le Fort I: amplia variedad de fracturas horizontales de los maxilares, que pasan por encima de la apófisis alveolar maxilar (es decir, hasta las raíces de los dientes), cruzan el tabique nasal óseo y posiblemente las placas pterigoideas del esfenoides.
- Fractura de Le Fort II: pasa desde las partes posterolaterales de los senos maxilares (cavidades en los maxilares) superomedialmente a través de los agujeros infraorbitarios, lagrimales o etmoides hasta el puente de la nariz. Como resultado, toda la parte central del rostro,

LGRAWANY
Machine Translated by Google

incluyendo el paladar duro y los procesos alveolares, está separado del resto del cráneo.

• Fractura de Le Fort III: fractura horizontal que atraviesa las fisuras orbitarias superiores y los huesos etmoides y nasal y se extiende lateralmente a través de las alas mayores del esfenoides y las suturas frontocigomáticas. La fractura concurrente de los arcos cigomáticos hace que los maxilares y los huesos cigomáticos se separen del resto del cráneo.

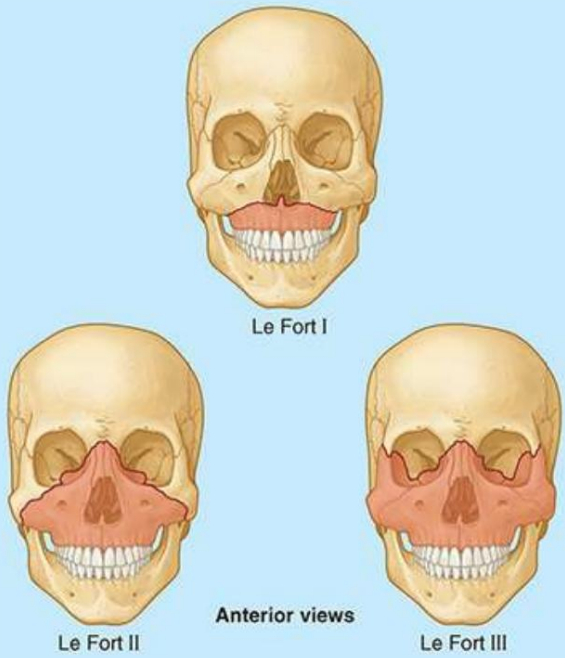

FIGURA B8.1. Le Fort se fractura.

Fracturas de mandíbula

Una mandíbula rota generalmente implica dos fracturas, que frecuentemente ocurren en lados opuestos de la mandíbula. Por lo tanto, si se observa una fractura, se debe buscar otra (p. ej., un golpe fuerte en la mandíbula a menudo fractura el cuello y cuerpo de la mandíbula en la región del diente canino opuesto).

Las fracturas de la apófisis coronoides de la mandíbula son poco comunes y generalmente únicas (Fig. B8.2). Las fracturas del cuello de la mandíbula suelen ser transversales y pueden estar asociadas con una dislocación de la articulación temporomandibular (ATM) del mismo lado. Las fracturas del ángulo de la mandíbula suelen ser oblicuas y pueden afectar la cavidad ósea o el alvéolo del tercer molar (fig. B8.2, línea C). Las fracturas del cuerpo de la mandíbula frecuentemente pasan a través del alvéolo de un canino (Fig. B8.2, línea D).

Machine Translated by Google

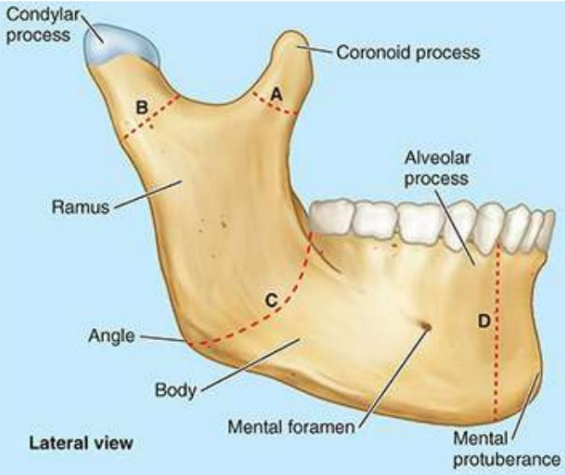

FIGURA B8.2. Fracturas de mandíbula. Línea A, fractura de la apófisis coronoides; línea B, fractura del cuello de la mandíbula; línea C, fractura del ángulo de la mandíbula; línea D, fractura del cuerpo de la mandíbula.

Reabsorción del hueso alveolar

La extracción de dientes hace que el hueso alveolar se reabsorba en la(s) región(es) afectada(s) (Fig. B8.3). Después de la pérdida o extracción completa de los dientes maxilares, las alvéolos comienzan a llenarse de hueso y el proceso alveolar comienza a reabsorberse. De manera similar, la extracción de dientes mandibulares provoca la reabsorción del hueso de la parte alveolar. Gradualmente, el agujero mentoniano llega a situarse cerca del borde superior del cuerpo de la mandíbula (Fig. B8.3A–C). En algunos casos, los agujeros mentonianos desaparecen, exponiendo los nervios mentonianos a lesiones. La presión de una prótesis dental (p. ej., una dentadura postiza que descansa sobre un nervio mentoniano expuesto) puede producir dolor al comer. La pérdida de todos los dientes produce una disminución de la dimensión facial vertical y prognatismo mandibular (sobrecierre). También aparecen pliegues profundos en la piel del rostro que pasan posteriormente desde las comisuras de la boca.

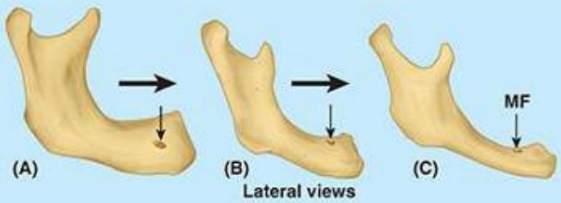

FIGURA B8.3. Etapas de resorción (A-C) del hueso alveolar edéntulo (desdentado).

Fracturas del calvario

La convexidad de la calvaria distribuye y, por lo tanto, suele minimizar los efectos de un golpe en la cabeza. Sin embargo, los golpes fuertes en áreas delgadas de la calvaria probablemente produzcan fracturas hundidas, en las que un fragmento de hueso se hunde hacia adentro, comprimiendo y/o lesionando el cerebro (fig. B8.4). Las fracturas lineales de calvario, el tipo más frecuente, generalmente ocurren en el punto de impacto, pero las líneas de fractura a menudo se irradian en dos o más direcciones. En las fracturas conminutas, el hueso se rompe en varios

LGRAWANY
Machine Translated by Google

piezas. Si el área de la calvaria es gruesa en el lugar del impacto, el hueso puede doblarse hacia adentro sin fracturarse. Sin embargo, puede ocurrir una fractura a cierta distancia del sitio del traumatismo directo, donde la calvaria es más delgada. En una fractura por contragolpe (contragolpe), no se produce ninguna fractura en el punto de impacto, pero sí en el lado opuesto del cráneo.

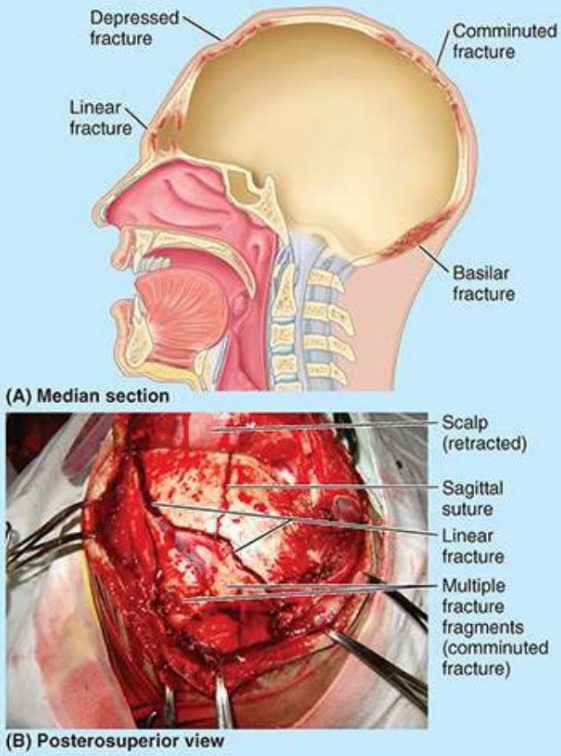

FIGURA B8.4. Fracturas de calvaria.

Acceso quirúrgico a la cavidad craneal: colgajos óseos

Los cirujanos acceden a la cavidad craneal y al cerebro realizando una craneotomía, en la que se eleva o extirpa una sección del neurocráneo, llamada colgajo óseo (fig. B8.5).

Debido a que el pericráneo adulto (periostio del cráneo) tiene propiedades osteogénicas (formadoras de hueso) deficientes, se produce poca regeneración después de la pérdida ósea (p. ej., cuando se extraen trozos de hueso durante la reparación de una fractura craneal conminuta). Los colgajos óseos producidos quirúrgicamente se vuelven a colocar en su lugar y se conectan con cables a otras partes de la calvaria o se mantienen en su lugar temporalmente con placas de metal. La reintegración es más exitosa cuando el hueso se refleja con el músculo y la piel que lo recubren para que conserve su propio suministro de sangre durante el procedimiento y después del reposicionamiento. Si el colgajo óseo no se reemplaza (es decir, una placa permanente de plástico o metal reemplaza el colgajo), el procedimiento se llama craniectomía.

Machine Translated by Google

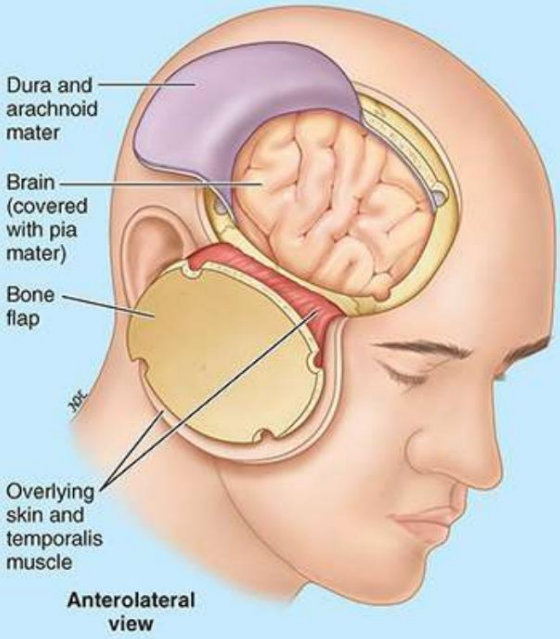

FIGURA B8.5. Craneotomía.

Desarrollo del cráneo

Los huesos de la calvaria y algunas partes de la base del cráneo se desarrollan por osificación intramembranosa. La mayor parte de la base del cráneo se desarrolla mediante osificación endocondral. Al nacer, los huesos de la calvaria son lisos y unilaminar; no hay diploë presente. Las eminencias frontal y parietal son especialmente prominentes (fig. B8.6). El cráneo de un recién nacido es desproporcionadamente grande en comparación con otras partes del esqueleto; sin embargo, el aspecto facial es pequeño en comparación con la calvaria, que forma aproximadamente una octava parte del cráneo. En el adulto, el esqueleto facial forma un tercio del cráneo. El gran tamaño de la calvaria en los bebés se debe al crecimiento y desarrollo precoz del cerebro y los ojos.

LGRAWANY
Machine Translated by Google

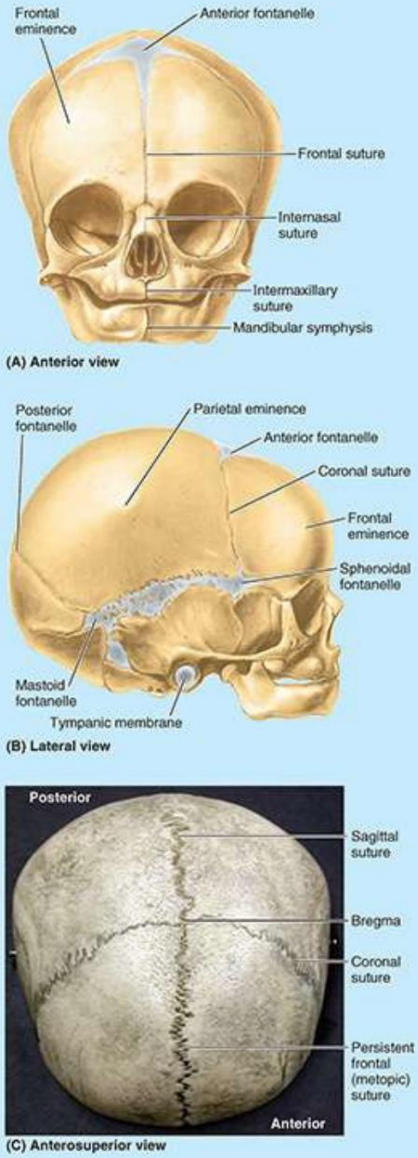

FIGURA B8.6. Desarrollo craneal.

El desarrollo rudimentario de la cara hace que las órbitas parezcan relativamente grandes (Fig. B8.6A). La pequeñez de la cara resulta del desarrollo rudimentario de los maxilares, la mandíbula y los senos paranasales (cavidades óseas llenas de aire), la ausencia de dientes en erupción y el pequeño tamaño de las cavidades nasales.

Las mitades del hueso frontal en el recién nacido están separadas por la sutura frontal, la Los huesos frontal y parietal están separados por la sutura coronal, y los maxilares y las mandíbulas están separados por la sutura intermaxilar y la sínfisis mandibular (articulación cartilaginosa secundaria), respectivamente. No hay apófisis mastoides ni estiloides (fig. B8.6A, B). Debido a que no hay apófisis mastoides al nacer, los nervios faciales están cerca de la superficie cuando emergen de los agujeros estilomastoideos. Por lo tanto, los nervios faciales pueden lesionarse con fórceps durante un parto difícil o posteriormente mediante una incisión posterior o inferior a la

Machine Translated by Google

aurícula del oído externo (p. ej., para el tratamiento quirúrgico de mastoiditis o problemas del oído medio). Las apófisis mastoides se forman gradualmente durante el primer año a medida que los músculos esternocleidomastoideos completan su desarrollo y tiran de las partes petromastoideas de los huesos temporales.

Los huesos de la calvaria de los recién nacidos están separados por fontanelas (membranas fibrosas; palpables en la profundidad del cuero cabelludo, se perciben como "puntos blandos"). Los más grandes ocurren entre los ángulos (esquinas) de los huesos planos (Fig. B8.6A, B). Incluyen las fontanelas anterior y posterior y las fontanelas esfenoidal y mastoidea pareadas. La palpación de las fontanelas durante la infancia, especialmente las anteriores y posteriores, permite a los médicos determinar lo siguiente:

• Progreso del crecimiento de los huesos frontal y parietal • Grado de hidratación de un bebé (una fontanela deprimida indica deshidratación) • Nivel de presión intracraneal (una fontanela abultada indica aumento de presión sobre el hueso cerebro)

La fontanela anterior, la más grande, tiene forma de diamante o estrella. Está delimitado por el mitades del hueso frontal por delante y los huesos parietales por detrás (fig. B8.6). Por lo tanto, está ubicado en la unión de las suturas sagital, coronal y frontal, el futuro sitio del bregma (ver Fig. 8.6; Tabla 8.1). A los 18 meses de edad, los huesos circundantes se han fusionado y la fontanela anterior ya no es clínicamente palpable.

Al nacer, el hueso frontal consta de dos mitades. La unión de las mitades comienza en el 2do. año. En la mayoría de los casos, la sutura frontal se borra hacia el octavo año. Sin embargo, en aproximadamente el 8% de las personas persiste un remanente de la sutura frontal, la sutura metópica (véanse las figuras 8.2A y 8.3). Con mucha menor frecuencia, queda toda la sutura (fig. B8.6C). Una sutura persistente no debe interpretarse como una fractura en una radiografía u otra imagen médica (p. ej., una tomografía computarizada).

La fontanela posterior es triangular y está limitada por los huesos parietales en su parte anterior y el hueso occipital posteriormente. Está situado en la unión de las suturas lambdoidea y sagital, el futuro sitio de lambda (véanse las figuras 8.7A y 8.8C). La fontanela posterior comienza a cerrarse durante los primeros meses después del nacimiento y, al final del primer año, es pequeña y ya no es clínicamente palpable. Las fontanelas esfenoidal y mastoidea, cubiertas por el músculo temporal (v. fig. 8.16A), se fusionan durante la infancia y son menos importantes clínicamente que las fontanelas de la línea media. Las mitades de la mandíbula se fusionan a principios del segundo año (Fig. B8.6). Los dos huesos maxilares y nasales generalmente no se fusionan.

La suavidad de los huesos craneales en los fetos y sus conexiones flojas en las suturas y Las fontanelas permiten moldear la forma del cráneo durante el nacimiento (fig. B8.7). Durante el paso del feto a través del canal del parto, las mitades del hueso frontal se vuelven planas, el hueso occipital se extrae y un hueso parietal anula ligeramente al otro. Unos días después del nacimiento, la forma del cráneo neonatal vuelve a la normalidad. La resiliencia de los huesos craneales de los bebés les permite resistir fuerzas que producirían fracturas en los adultos.

Las suturas fibrosas de la calvaria también permiten que el cráneo se agrande durante la infancia y

LGRAWANY
Machine Translated by Google

infancia. El aumento en el tamaño de la calvaria es mayor durante los primeros 2 años, el período de desarrollo cerebral más rápido. La calvaria normalmente aumenta su capacidad durante 15 a 16 años. Después de esto, la calvaria suele aumentar ligeramente de tamaño durante 3 a 4 años debido al engrosamiento del hueso.

FIGURA B8.7. Moldura de calvaria.

Cambios de edad en la cara

La mandíbula es el más dinámico de nuestros huesos; su tamaño, forma y número de dientes que normalmente porta sufren cambios considerables con la edad. En el recién nacido, la mandíbula consta de dos mitades unidas en el plano medio por una articulación cartilaginosa, la sínfisis mandibular. La unión entre las mitades de la mandíbula se realiza mediante fibrocartílago. Esta unión comienza durante el primer año y las mitades se fusionan al final del segundo año. El cuerpo de la mandíbula en los recién nacidos es una simple cáscara que carece de una parte alveolar y cada mitad encierra cinco dientes deciduos. Estos dientes suelen empezar a salir en los bebés aproximadamente a los 6 meses de edad. El cuerpo de la mandíbula se alarga, especialmente por detrás del agujero mentoniano (fig. B8.2), para adaptarse a este desarrollo. Posteriormente, ocho dientes permanentes comienzan a salir durante el sexto año de vida (fig. B8.8). La erupción de los dientes permanentes no se completa hasta la edad adulta temprana.

Machine Translated by Google

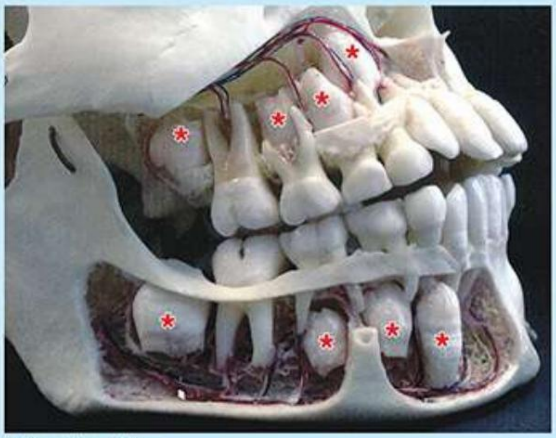

FIGURA B8.8. Dentición que muestra dientes permanentes no erupcionados. Estos están indicados con asteriscos rojos.

El rápido crecimiento de la cara durante la infancia y la primera infancia coincide con la erupción de dientes temporales. El crecimiento vertical de la cara superior resulta principalmente del desarrollo dentoalveolar del hueso alveolar. Estos cambios son más marcados después de la erupción de los dientes permanentes. El agrandamiento simultáneo de las regiones frontal y facial se asocia con el aumento del tamaño de los senos paranasales, las extensiones llenas de aire de las cavidades nasales en ciertos huesos del cráneo (fig. B8.9). La mayoría de los senos paranasales son rudimentarios o están ausentes al nacer. El crecimiento de los senos paranasales es importante para alterar la forma del rostro y añadir resonancia a la voz.

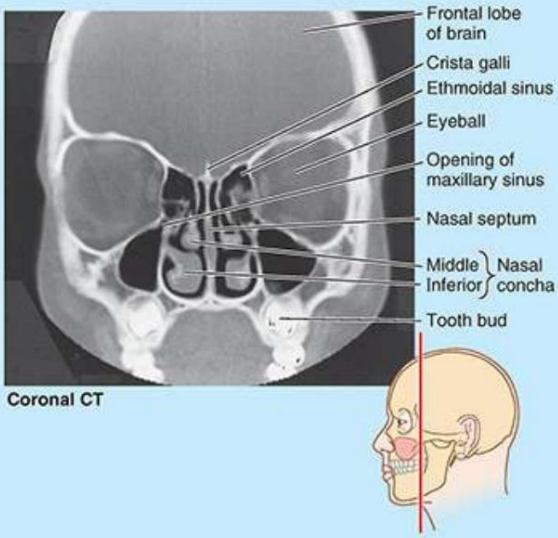

FIGURA B8.9. Senos paranasales en el cráneo de un niño.

Obliteración de suturas craneales

La obliteración de las suturas entre los huesos de la calvaria suele comenzar entre los 30 y 40 años en la superficie interna. Aproximadamente 10 años después, las suturas de la superficie externa se obliteran (fig. B8.10; cf. fig. 8.8B). Obliteración de

Machine Translated by Google

Las suturas generalmente comienzan en el bregma y continúan secuencialmente en las suturas sagital, coronal y lambdoidea. Los horarios de cierre varían considerablemente.

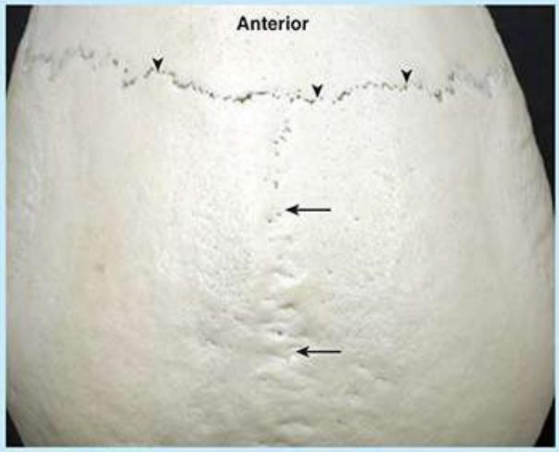

FIGURA B8.10. Obliteración (sinostosis) de suturas craneales. Flechas sagitales; puntas de flecha, coronales.

Cambios de edad en el cráneo

A medida que las personas envejecen, los huesos del cráneo normalmente se vuelven cada vez más delgados y claros, y el diploë se llena gradualmente de un material gelatinoso gris. En estos individuos, la médula ósea ha perdido sus células sanguíneas y grasa, dándole una apariencia gelatinosa. apariencia.

Craneosinostosis y malformaciones craneales

El cierre prematuro de las suturas craneales (craneosinostosis primaria) produce varias malformaciones craneales (fig. B8.11). La incidencia de craneosinostosis primaria es de aproximadamente 1 por cada 2000 nacimientos (Kliegman et al., 2020). Se desconoce la causa de la craneosinostosis, pero los factores genéticos parecen ser importantes. La hipótesis predominante es que el desarrollo anormal de la base del cráneo crea fuerzas exageradas sobre la duramadre (membrana que cubre el exterior del cerebro) que interrumpen el desarrollo normal de la sutura craneal. Estas malformaciones son más comunes en hombres que en mujeres y a menudo se asocian con otras anomalías esqueléticas. El tipo de cráneo malformado que se forma depende de qué suturas se cierran prematuramente.

Machine Translated by Google

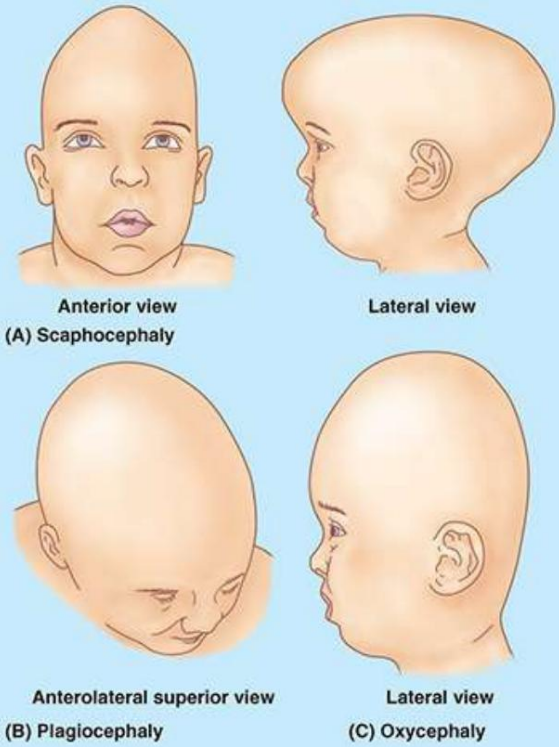

FIGURA B8.11. Malformaciones craneales.

El cierre prematuro de la sutura sagital, en la que la fontanela anterior es pequeña o está ausente, produce un cráneo largo, estrecho y en forma de cuña, una afección denominada escafocefalia (fig. B8.11A). Cuando el cierre prematuro de la sutura coronal o lambdoidea ocurre en un solo lado, el cráneo está torcido y asimétrico, una condición conocida como plagiocefalia (fig. B8.11B). El cierre prematuro de la sutura coronal produce un cráneo alto en forma de torre, llamado oxicefalia o turricefalia (fig. B8.11C). Este último tipo de malformación craneal es más común en mujeres. El cierre prematuro de las suturas no suele afectar el desarrollo del cerebro.

La conclusión: cráneo

El cráneo es el esqueleto de la cabeza, una amalgama de componentes funcionales unidos para formar una única formación esquelética. ■ Los componentes funcionales básicos incluyen el neurocráneo, el contenedor del cerebro y los oídos internos, y el viscerocráneo, que proporciona órbitas pareadas, cavidades nasales y placas portadoras de dientes (procesos alveolares) de la cavidad bucal. ■ Aunque cierta movilidad entre los huesos del cráneo es ventajosa durante el nacimiento, estos quedan fijados entre sí mediante articulaciones esencialmente inmóviles (suturas), lo que permite el movimiento independiente sólo de la mandíbula. ■ Las abundantes fisuras y agujeros facilitan la comunicación y el paso de estructuras neurovasculares entre componentes funcior

LGRAWANY
Machine Translated by Google

■ La sustancia ósea del cráneo está distribuida de manera desigual. Los huesos planos relativamente delgados (pero en su mayoría curvados) proporcionan la fuerza necesaria para mantener las cavidades y proteger el contenido. ■ Sin embargo, los huesos y las apófisis del neurocráneo también proporcionan una inserción proximal para los fuertes músculos de la masticación que se insertan distalmente a la mandíbula. ■ Las altas fuerzas de compresión generadas a través de la cavidad nasal y las órbitas, intercaladas entre las inserciones musculares, son resistidas por porciones engrosadas de los huesos que forman pilares o contrafuertes más fuertes. ■ La superficie mayoritariamente superficial del cráneo proporciona puntos de referencia tanto visibles como palpables.

Las características internas de la base del cráneo reflejan las principales formaciones del cerebro que descansan sobre él. ■ Las crestas óseas que irradian desde la silla turca ubicada centralmente la dividen en tres fosas craneales. ■ Los lóbulos frontales del cerebro se encuentran en la fosa craneal anterior. ■ El Los lóbulos temporales se encuentran en la fosa craneal media. ■ El rombencéfalo, formado por la protuberancia, el cerebelo y la médula, ocupa la fosa craneal posterior; la médula continúa a través del agujero magno, donde se continúa con la médula espinal.

CARA Y CUERO CABELLUDO

Rostro

La cara es la cara anterior de la cabeza desde la frente hasta el mentón y de una oreja a la otra. El rostro proporciona nuestra identidad como ser humano individual. Por tanto, los defectos de nacimiento, las cicatrices u otras alteraciones resultantes de una patología o un trauma tienen marcadas consecuencias más allá de sus efectos físicos.

La forma básica de la cara está determinada por los huesos subyacentes. La individualidad del rostro resulta principalmente de variaciones anatómicas en la forma y prominencia relativa de los rasgos del cráneo subyacente; en el depósito de tejido graso; en el color y los efectos del envejecimiento en la piel suprayacente; y en la abundancia, naturaleza y colocación del cabello en la cara y el cuero cabelludo. El tamaño relativamente grande de las bolsas de grasa bucal en los bebés evita el colapso de las mejillas durante la succión y produce su apariencia de mejillas regordetas. El crecimiento de los huesos faciales tarda más que el de la calvaria. El hueso etmoides, las cavidades orbitarias y las partes superiores de las cavidades nasales casi han completado su crecimiento hacia el séptimo año. La expansión de las órbitas y el crecimiento del tabique nasal llevan los maxilares en dirección inferoanterior. Durante la infancia se produce un crecimiento facial considerable a medida que se desarrollan los senos paranasales y erupcionan los dientes permanentes.

El rostro juega un papel importante en la comunicación. Nuestras interacciones con los demás tienen lugar en gran medida a través de la cara (incluidas las orejas) y, por tanto, el término interfaz para un sitio de interacciones. Mientras que la forma y los rasgos del rostro proporcionan nuestra identidad, gran parte de nuestro efecto sobre los demás y sus percepciones sobre nosotros resulta de la forma en que utilizamos los músculos faciales para realizar ligeras alteraciones en los rasgos que constituyen la expresión facial.

Machine Translated by Google

Cuero cabelludo

El cuero cabelludo está formado por piel (normalmente con pelo) y tejido subcutáneo que cubre el neurocráneo desde las líneas nucales superiores en el hueso occipital hasta los márgenes supraorbitarios del hueso frontal (véanse las figuras 8.3 y 8.4A). Lateralmente, el cuero cabelludo se extiende sobre la fascia temporal hasta los arcos cigomáticos.

El cuero cabelludo se compone de cinco capas, las tres primeras de las cuales están íntimamente conectadas y se mueven como una unidad (p. ej., al arrugar la frente y mover el cuero cabelludo). Cada letra de la palabra cuero cabelludo sirve como clave de memoria para una de sus cinco capas (figura 8.15A):

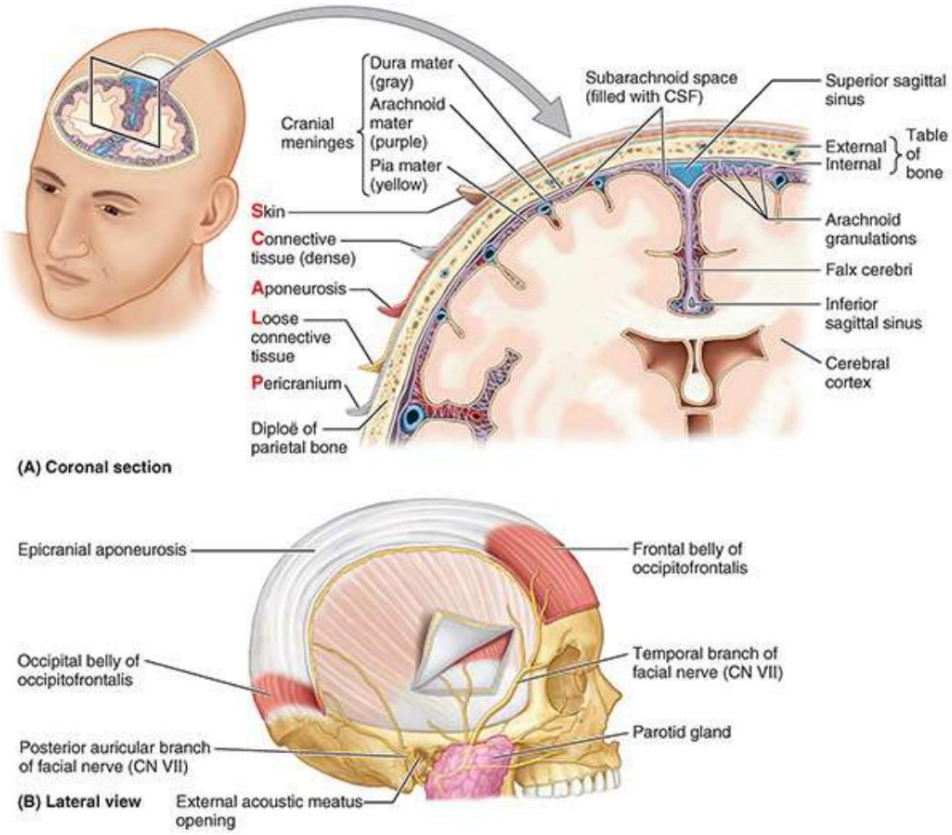

FIGURA 8.15. Capas de cuero cabelludo, cráneo y meninges. A. Descripción general. La piel está estrechamente unida a la aponeurosis epicránea, que se mueve libremente sobre el pericráneo y el cráneo debido al tejido conectivo laxo que interviene. La aponeurosis se refiere a la aponeurosis epicraneal, el tendón intermedio plano del músculo occipitofrontal. Se muestran las meninges craneales y el espacio subaracnoideo (leptomeníngeo). LCR, líquido cefalorraquídeo. B. Músculo occipitofrontal. Se demuestra la inervación de los dos vientres por las ramas auricular posterior y temporal del nervio facial.

1. Piel: fina, excepto en la región occipital, contiene muchas glándulas sudoríparas y sebáceas y folículos pilosos. Tiene abundante irrigación arterial y buen drenaje venoso y linfático.
2. Tejido conectivo: forma la capa subcutánea gruesa, densa y ricamente vascularizada que está bien provisto de nervios cutáneos
3. Aponeurosis (aponeurosis epicraneal): la lámina tendinosa, ancha y fuerte que cubre la calvaria y sirve como unión para los vientres musculares que convergen desde la frente y el occipucio (músculo occipitofrontal) (fig. 8.15B) y desde los huesos temporales de cada uno. lado

LGRAWANY
Machine Translated by Google

(temporoparietal y músculos auriculares anteriores y superiores). En conjunto, estas estructuras constituyen el epicráneo musculoaponeurótico . El vientre frontal del occipitofrontal tira del cuero cabelludo hacia delante, arruga la frente y eleva las cejas.

El vientre occipital del occipitofrontal tira del cuero cabelludo hacia atrás, alisando la piel de la frente. El músculo auricular superior (una parte posterior especializada del temporoparietal) eleva la aurícula del oído externo. Todas las partes del epicráneo (músculo y aponeurosis) están inervadas por el nervio facial.

4. Tejido areolar laxo: una capa similar a una esponja que incluye espacios potenciales que pueden distenderse con líquido como resultado de una lesión o infección. Esta capa permite el libre movimiento del cuero cabelludo propiamente dicho (las primeras tres capas: piel, tejido conectivo y aponeurosis epicraneal) sobre la calvaria subyacente.
5. Pericráneo: capa densa de tejido conectivo que forma el periostio externo del neurocráneo. Está firmemente adherido pero puede retirarse del cráneo de personas vivas, excepto cuando el pericráneo se continúa con el tejido fibroso en las suturas craneales.

Músculos de la cara y el cuero cabelludo.

Los músculos faciales (músculos de la expresión facial) se encuentran en el tejido subcutáneo del cuero cabelludo anterior y posterior, la cara y el cuello. Mueven la piel y cambian las expresiones faciales para transmitir el estado de ánimo. La mayoría de los músculos se adhieren al hueso o la fascia y producen sus efectos tirando de la piel. Los músculos del cuero cabelludo y de la cara se ilustran en la figura 8.16, y sus inserciones y acciones se muestran en la tabla 8.3. Ciertos músculos y/o grupos de músculos se analizan con más detalle.

Machine Translated by Google

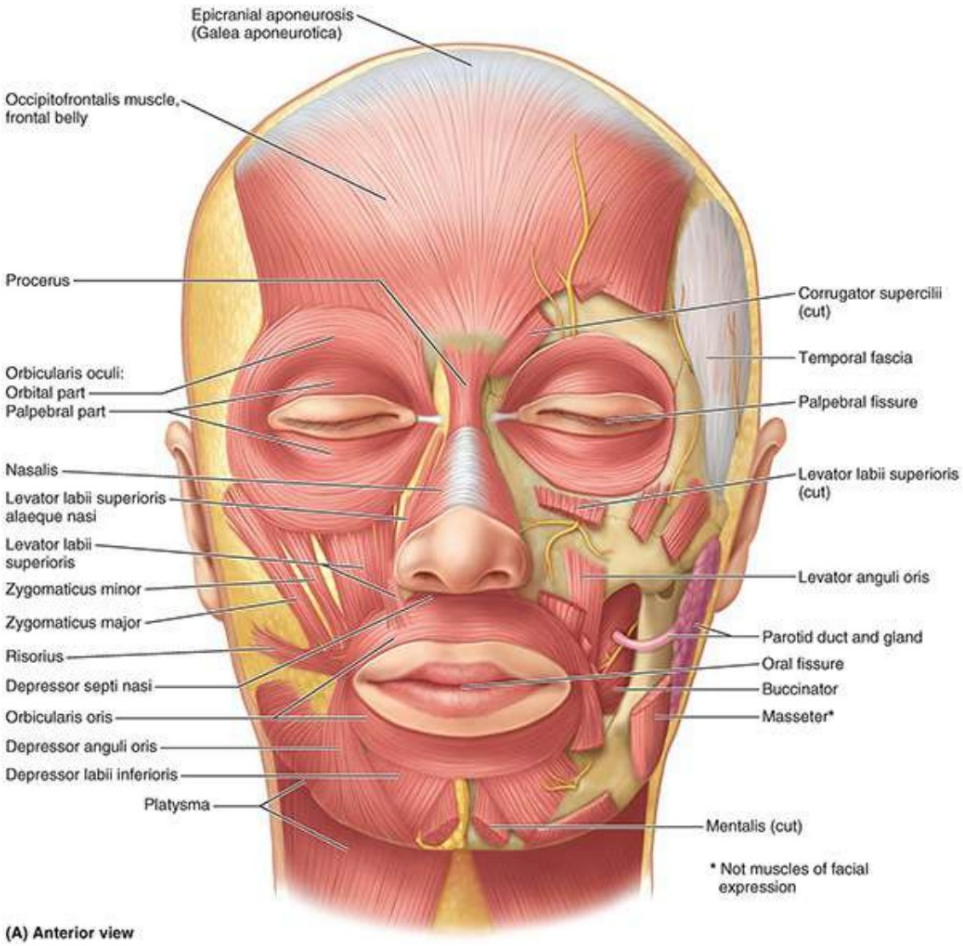

(A) Anterior view

LGRAWANY
Machine Translated by Google

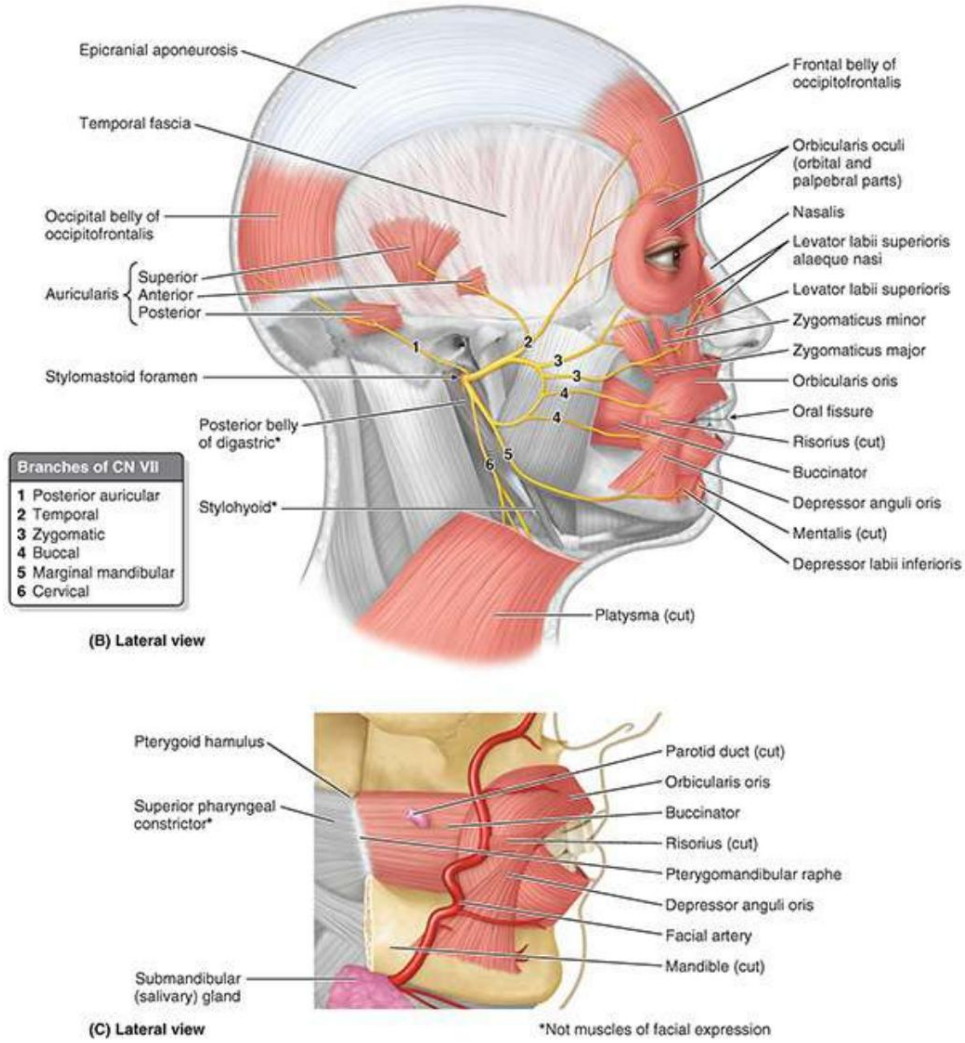

FIGURA 8.16. Músculos del cuero cabelludo y de la cara.

TABLA 8.3. MÚSCULOS DEL CUERO CUERO Y DE LA CARA

musculatura	Origen	Inserción	Acción(es) principal(es)
Occipitofrontal			
Vientre delantero 2	Aponeurosis epicraneal	Piel y subcutanea tejido de cejas y frente	Eleva las cejas y arruga la piel de la frente; prolonga el cuero cabelludo (lo que indica sorpresa o curiosidad)
vientre occipital 1	Lateral dos tercios de línea nucal superior	Aponeurosis epicraneal	Retrae el cuero cabelludo; aumento de la eficacia del vientre frontal
Orbicularis oculi (esfínter orbitario)2,3	Margen orbitario medial; ligamento palpebral medial; hueso lagrimal	Piel alrededor del margen de la órbita; placas tarsales superior e inferior	Cierra los párpados: la parte palpebral lo hace suavemente; parte orbital firmemente (guiñando un ojo)
Corrugador supercilii2	Extremo medial del arco superciliar	Piel superior a la mitad del margen supraorbitario y arco superciliar	Dibuja la ceja medial e inferiormente, creando arrugas verticales sobre la nariz (lo que demuestra preocupación o inquietud)

Machine Translated by Google

Procerus más parte transversa de nasalis4	Aponeurosis de la fascia que cubre el hueso nasal y el cartílago nasal lateral.	Piel de la frente inferior, entre las cejas.	Deprime el extremo medial de la ceja; arrugas en la piel sobre el dorso de la nariz (que transmiten desdén o desagrado)
Parte alar del nasal más elevador de los labios. superioris alaeque nasi4	Apófisis frontal del maxilar (margen inferomedial de la órbita)	Cartílago alar mayor; parte lateral de la piel del labio superior	Deprime el ala lateralmente, dilatando la abertura nasal anterior (es decir, “fosas nasales dilatadas”, como durante la ira o el esfuerzo); ayuda a elevar el labio superior
Orbicular de los labios (esfínter oral)4	Maxilar medial y mandíbula; superficie profunda de la piel perioral; ángulo de la boca (modiolo)	Membrana mucosa de los labios	Tonus cierra la fisura oral; contracción fásica comprime y sobresale los labios (al besar) o resiste la distensión (al soplar)
Labii elevador superioris4	Margen infraorbitario (maxilar)	Piel del labio superior	Parte de dilatadores de la boca; retraer (elevar) y/o evertir el labio superior; profundizar el surco nasolabial (mostrando tristeza)
Cigomático menor4	Cara anterior, hueso cigomático.		
Buccinador (músculo de la mejilla)4	Mandíbula, proceso alveolar del maxilar superior y parte alveolar de la mandíbula, rafe pterigomandibular.	Ángulo de la boca (modiolo); orbicular de los labios	Presiona la mejilla contra los molares; trabaja con la lengua para mantener la comida entre las superficies oclusales y fuera del vestíbulo bucal; resiste la distensión (al soplar)
cigomático mayor4	Cara lateral del hueso cigomático	Ángulo de la boca (modiolo)	Parte de dilatadores de la boca; elevar la comisura labial—bilateralmente para sonreír (felicidad); unilateralmente burlarse (despreciar)
Elevador del ángulo de la boca4	Maxilar infraorbitario (fosa canina)		Parte de dilatadores de la boca; ensancha la fisura bucal, como al sonreír o hacer muecas
risorio4	Fascia parótida y bucal. piel (muy variable)		Parte de dilatadores de la boca; deprime la comisura labial bilateralmente para fruncir el ceño (tristeza)
Depresor del ángulo bucal 5	Base anterolateral de mandíbula		
Depresor del labio inferior5	Platisma y cuerpo anterolateral de la mandíbula.	Piel del labio inferior	Parte de dilatadores de la boca; retrae (deprime) y/o evierte el labio inferior (haciendo pucheros, tristeza)
mentalis5	Cuerpo de la mandíbula (anterior a las raíces de los incisivos inferiores)	Piel del mentón (surco mentolabial)	Eleva y sobresale el labio inferior; eleva la piel del mentón (mostrando duda)
platisma 6	Tejido subcutáneo de regiones infraclavicular y supraclavicular	Base de la mandíbula; piel de mejilla y labio inferior; ángulo de la boca (modiolo); orbicular de los labios	Deprime la mandíbula (contra resistencia); tensa la piel de la cara inferior y el cuello (transmitiendo tensión y estrés)

aTodos los músculos faciales están inervados por el nervio facial (VII par) a través de su rama auricular posterior (1) o a través del temporal (2), cigomático (3), bucal (4), marginal mandibular (5) o cervical (6). ramas del plexo parótido.

Todos los músculos de la expresión facial se desarrollan a partir del mesodermo en el segundo arco faríngeo. Durante el desarrollo embrionario se forma una lámina muscular subcutánea que se extiende por el cuello y la cara, transportando ramas del nervio del arco (el nervio facial, VII par) para inervar.

LGRAWANY
Machine Translated by Google

todos los músculos formados a partir del arco (Moore et al., 2020). La lámina muscular se diferencia en músculos que rodean los orificios faciales (boca, ojos y nariz), sirviendo como mecanismos de esfínter y dilatación que también producen muchas expresiones faciales (fig. 8.17). Debido a su origen embriológico común, el platisma y los músculos faciales a menudo están fusionados y sus fibras frecuentemente se entremezclan.

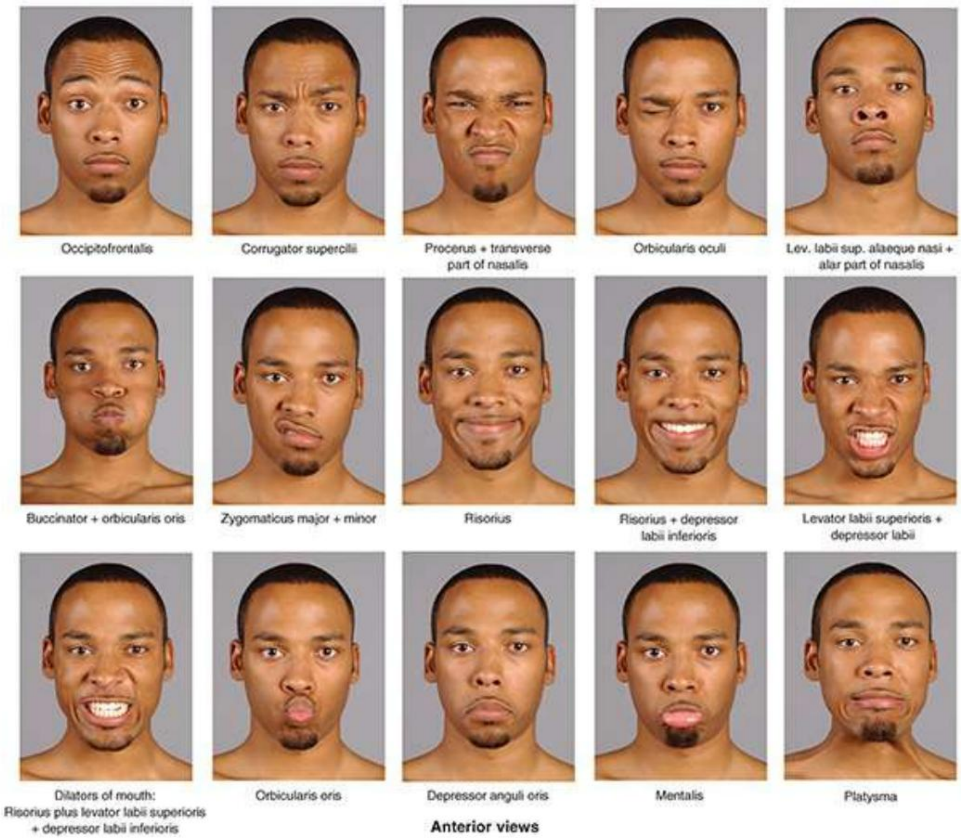

FIGURA 8.17. Músculos de la expresión facial en acción. Estos músculos son esfínteres superficiales y dilatadores de los orificios de la cabeza. Los músculos faciales, inervados por el nervio facial (CN VII), están unidos a la piel de la cara y la mueven, produciendo muchas expresiones faciales.

MÚSCULOS DEL CUERO CUERO CABELLUDO, FRENTE Y CEJAS

El occipitofrontal es un músculo digástrico plano, con vientres occipital y frontal que comparten un tendón común, la aponeurosis epicraneal (figs. 8.15 y 8.16A, B; tabla 8.3). Como la aponeurosis es una capa del cuero cabelludo, la contracción independiente del vientre occipital retrae el cuero cabelludo y la contracción del vientre frontal lo prolonga. Actuando simultáneamente, el vientre occipital, con inserciones óseas, actúa como sinérgico con el vientre frontal, que no tiene inserciones óseas, para elevar las cejas y producir arrugas transversales a lo largo de la frente. Esto le da al rostro una mirada de sorpresa.

MÚSCULOS DE LA BOCA, LABIOS Y MEJILLAS

Los labios, la forma y el grado de apertura de la boca son importantes para un habla clara. Además, añadimos énfasis a nuestra comunicación vocal con nuestras expresiones faciales. Varios músculos se alteran

Machine Translated by Google

la forma de la boca y los labios durante el habla, así como durante actividades como cantar, silbar y hacer mímica. La forma de la boca y los labios está controlada por un complejo grupo tridimensional de deslizamientos musculares, que incluyen los siguientes (fig. 8.16B, C; tabla 8.3):

• Elevadores, retractores y evertores del labio superior • Depresores, retractores y evertores del labio inferior • El orbicular de los labios, el esfínter que rodea la boca • El buccinador en la mejilla

En reposo, los labios están en suave contacto y los dientes están muy juntos.

El orbicular de la boca, el primero de la serie de esfínteres asociados con el sistema alimentario. (tracto digestivo), rodea la boca dentro de los labios, controlando la entrada y salida a través de la fisura bucal (L. rima oris, la abertura entre los labios). El orbicular de la boca es importante durante la articulación (habla).

El buccinador (L., trompetista) es un músculo rectangular, plano y delgado que se inserta lateralmente al proceso alveolar del maxilar superior y parte alveolar de la mandíbula, opuesta a los molares. También se inserta en el rafe pterigomandibular, un engrosamiento tendinoso de la fascia bucofaríngea que se separa y da origen al constrictor faríngeo superior posteriormente. El buccinador ocupa un plano más profundo y más medialmente colocado que los otros músculos faciales, pasando profundamente a la mandíbula, de modo que está más estrechamente relacionado con la mucosa bucal que con la piel de la cara. El buccinador, activo al sonreír, también mantiene tensa la mejilla, evitando así que se doble y se lastime durante la masticación.

Anteriormente, las fibras del buccinador se mezclan medialmente con las del orbicular de la boca y el tono de los dos músculos comprime las mejillas y los labios contra los dientes y las encías. La contracción tónica del buccinador, y especialmente del orbicular de la boca, proporciona una resistencia suave pero continua a la tendencia de los dientes a inclinarse hacia afuera. En presencia de un labio superior corto o de retractores que eliminan esta fuerza, se desarrollan dientes torcidos o protrusivos (“de frente”).

El orbicular de la boca (desde la cara labial) y el buccinador (desde la cara bucal) trabajan con la lengua (desde la cara lingual) para mantener los alimentos entre las superficies oclusales de los dientes durante la masticación (masticar) y para evitar que los alimentos se acumulen en el vestíbulo bucal. El buccinador también ayuda a las mejillas a resistir las fuerzas generadas al silbar y chupar. El buccinador recibió su nombre porque comprime las mejillas (L. buccae) al soplar (por ejemplo, cuando un músico toca un instrumento de viento). Algunos trompetistas (en particular, el difunto Dizzy Gillespie) estiran tanto los buccinadores y otros músculos de las mejillas que sus mejillas se hinchan cuando soplan con fuerza sus instrumentos.

Varios músculos dilatadores irradian desde los labios y las comisuras de la boca, algo así como los radios de una rueda, retrayendo los distintos bordes de la fisura bucal de forma colectiva, en grupos o individualmente. Lateralmente a los ángulos de la boca o las comisuras de los labios (las uniones de los labios superior e inferior), las fibras de hasta nueve músculos faciales se entrelazan o fusionan en una formación multiplanar muy variable llamada modiolo , que es en gran medida responsable de la aparición de hoyuelos en muchas personas.

LGRAWANY
Machine Translated by Google

El platisma (G., placa plana) es una lámina de músculo ancha y delgada situada en el tejido subcutáneo del cuello (fig. 8.16A, B; tabla 8.3). Los bordes anteriores de los dos músculos se decusan sobre el mentón y se mezclan con los músculos faciales. Actuando desde su inserción superior, el platisma tensa la piel, produciendo crestas cutáneas verticales, transmitiendo gran tensión y liberando presión sobre las venas superficiales. Actuando desde su inserción inferior, el platisma ayuda a deprimir la mandíbula y a dibujar las comisuras de la boca hacia abajo, como en una mueca.

MÚSCULOS DE APERTURA ORBITARIA

La función de los párpados (L. palpebrae) es proteger los globos oculares de lesiones y luz excesiva. Los párpados también mantienen húmeda la córnea al esparcir las lágrimas.

El orbicular de los ojos cierra los párpados y arruga la frente verticalmente (figs. 8.16A, B y 8.18; tabla 8.3). Sus fibras se extienden en círculos concéntricos alrededor del margen orbital y los párpados.
La contracción de estas fibras estrecha la fisura palpebral (abertura entre los párpados) y ayuda al flujo del líquido lagrimal (lágrimas) juntando los párpados lateralmente primero, cerrando la fisura palpebral en dirección lateral a medial. El músculo orbicular de los ojos consta de tres partes:

1. Parte palpebral: surge del ligamento palpebral medial (ver Fig. 8.21) y se ubica principalmente dentro de los párpados, cierra suavemente los párpados (como al parpadear o al dormir) para evitar que la córnea se seque.
2. Parte lagrimal: pasa por detrás de la saco lagrimal, atrae los párpados medialmente, ayudando drenaje de lágrimas
3. Parte orbitaria: superpuesta al borde orbitario y unida al hueso frontal y al maxilar medialmente, cierra herméticamente los párpados (como al guiñar un ojo o entrecerrar los ojos) para proteger los globos oculares contra el resplandor y el polvo.

FIGURA 8.18. Disposición y acciones del músculo orbicular de los ojos. A. Partes del orbicular de los ojos. B. Parte palpebral. La parte palpebral cierra suavemente los párpados. C. Parte orbital. La parte orbitaria cierra firmemente los párpados.

Cuando las tres partes del orbicular de los ojos se contraen, los ojos están firmemente cerrados (figs. 8.17 y 8.18C).

MÚSCULOS DE LA NARIZ Y LAS OREJAS

Como se demuestra en el recuadro clínico "Aleteo de las fosas nasales" de este capítulo, los músculos de la nariz pueden proporcionar evidencia de conductas respiratorias. Por lo demás, aunque estos músculos son funcionalmente importantes en ciertos mamíferos (elefantes, tapires, conejos y algunos buceadores)

Machine Translated by Google

mamíferos), tienen relativamente poca importancia en los humanos, excepto en términos de expresión facial y en el campo especializado de la cirugía plástica estética. Los músculos de los oídos, importantes en los animales capaces de levantar o dirigir los oídos hacia las fuentes de los sonidos, son aún menos críticos en los humanos.

Nervios de la cara y el cuero cabelludo

La inervación cutánea (sensitiva) de la cara y la parte anterosuperior del cuero cabelludo la proporciona principalmente el nervio trigémino (CN V), mientras que la inervación motora de los músculos faciales la proporciona el nervio facial (CN VII).

NERVIOS CUTÁNEOS DE LA CARA Y DEL CUERO CABELLUDO

El nervio trigémino (CN V) se origina en la superficie lateral de la protuberancia del mesencéfalo por dos raíces: motora y sensorial. Estas raíces son comparables a las raíces motoras (anteriores) y sensoriales (posteriores) de los nervios espinales. La raíz sensorial del CN V consta de las apófisis centrales de neuronas pseudounipolares ubicadas en un ganglio sensorial (ganglio trigémino) en el extremo distal de la raíz, que es evitado por los axones neuronales multipolares que forman la raíz motora. El CN V es el nervio sensitivo de la cara y el nervio motor de los músculos de la masticación y de varios músculos pequeños (fig. 8.19).

Machine Translated by Google

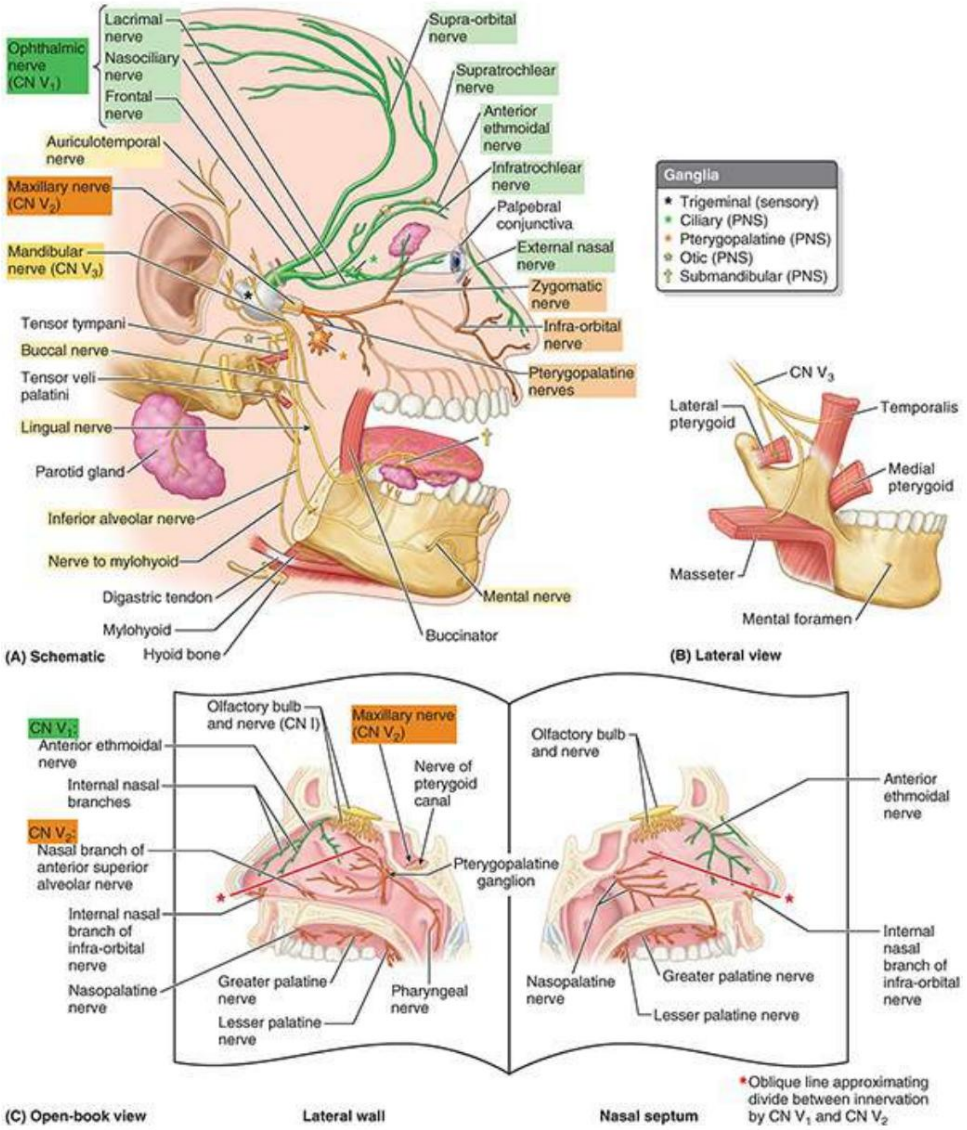

FIGURA 8.19. Distribución del nervio trigémino (CN V). A. Descripción general. Las tres divisiones del CN V surgen del ganglio trigémino. Además del ganglio trigémino, un ganglio sensorial (similar a los ganglios espinales de los nervios espinales) y cuatro ganglios parasimpáticos (tres de los cuales se muestran aquí) están asociados con las ramas del nervio trigémino. B. Ramas del nervio mandibular (CN V3) que inervan los músculos de la masticación. C. Distribución superficial y profunda de CN V1 y CN V2 en la pared lateral y el tabique de la cavidad nasal derecha.

Los procesos periféricos de las neuronas del ganglio trigémino constituyen tres divisiones. del nervio: el nervio oftálmico (CN V1), el nervio maxilar (CN V2) y el componente sensorial del nervio mandibular (CN V3). Estos nervios se denominan según sus principales áreas de terminación: ojo, maxilar y mandíbula, respectivamente. Las dos primeras divisiones (nervios oftálmico y maxilar) son totalmente sensoriales. El nervio mandibular es en gran medida sensitivo, pero también recibe las fibras motoras (axones) de la raíz motora del CN V que inervan principalmente los músculos de la masticación. Se ilustran los nervios cutáneos derivados de cada división del CN V. en la Figura 8.20, y el origen, curso y distribución de cada nervio se enumeran y describen en la Tabla 8.4.

Machine Translated by Google

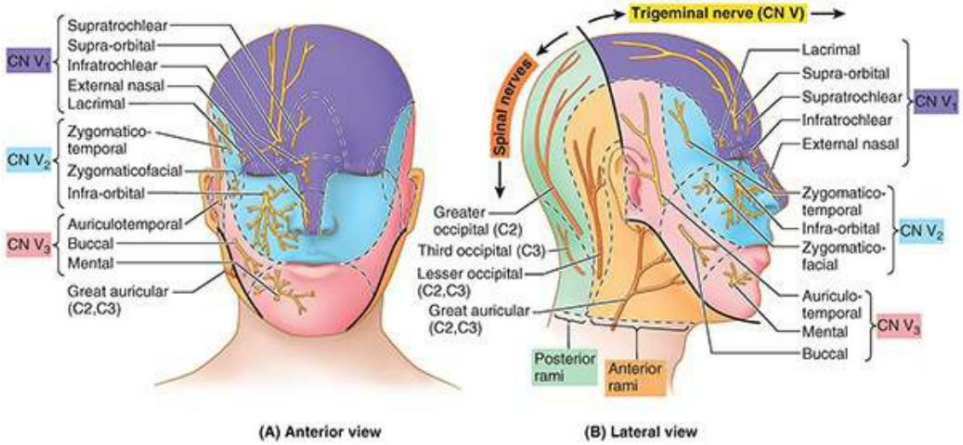

FIGURA 8.20. Nervios cutáneos de la cara y el cuero cabelludo.

TABLA 8.4. NERVIOS CUTÁNEOS DE LA CARA Y DEL CUERO CABELLUDO

Nervio	Origen	Curso	Distribución
Nervios cutáneos derivados del nervio oftálmico (CN V1)			
supraorbital	Rama más grande procedente de la bifurcación del nervio frontal, aproximadamente en la mitad del techo orbitario.	Continúa anteriormente a lo largo del techo de la órbita y emerge a través de la muesca o agujero supraorbitario; asciende por la frente, rompiéndose en ramas	Mucosa del seno frontal; piel y conjuntiva de la mitad del párpado superior; piel y pericráneo de la frente anterolateral y del cuero cabelludo hasta el vértice (línea interauricular)
supratroclear	Rama más pequeña procedente de la bifurcación del nervio frontal, aproximadamente en la mitad del techo orbitario.	Continúa anteromedialmente a lo largo del techo de la órbita, pasando lateral a la tróclea y ascendiendo por la frente.	Piel y conjuntiva de la cara medial del párpado superior; Piel y pericráneo de la frente anteromedial.
lagrimal	Rama más pequeña de trifurcación del CN V1 proximal a la fisura orbitaria superior	Corre superolateralmente a través de la órbita y recibe fibras secretomotoras a través de una rama comunicante del nervio cigomáticotemporal.	Glándula lagrimal (fibras secretomotoras); pequeña área de piel y conjuntiva de la parte lateral del párpado superior
infratroclear	Rama terminal (con nervio etmoidal anterior) del nervio nasociliar	Sigue la pared medial de la órbita y pasa por debajo de la tróclea.	Piel lateral a la raíz de la nariz; Piel y conjuntiva de los párpados adyacentes al canto medial, saco lagrimal y carúncula lagrimal.
Nasal externa	Rama terminal de anterior nervio etmoidal (del nervio nasociliar)	Emerge de la cavidad nasal pasando entre el hueso nasal y el cartílago nasal lateral.	Piel del ala nasal, vestíbulo y dorso de la nariz, incluido el ápice
Nervios cutáneos derivados del nervio maxilar (CN V2)			
Infraorbital	Continuación del CN V2 distal a su entrada en la órbita a través de la fisura orbitaria inferior	Atraviesa el surco y el canal infraorbitario en el piso orbitario, dando origen a las ramas alveolares superiores; luego emerge a través del agujero infraorbitario, dividiéndose inmediatamente en palpebral inferior, interno y externo.	Mucosa del seno maxilar; dientes maxilares premolares, caninos e incisivos; piel y conjuntiva del párpado inferior; piel de la mejilla, la parte lateral de la nariz y la parte anteroinferior de la nariz.

LGRAWANY
Machine Translated by Google

		ramas nasal y labial superior	pulpa; Piel y mucosa oral del labio superior.
cigomáticofacial	Rama terminal más pequeña (con nervio cigomáticotemporal) del nervio cigomático	Atraviesa el canal cigomaticofacial en el hueso cigomático en el ángulo inferolateral de la órbita.	Piel en prominencia de la mejilla.
Cigomaticotemporal	Rama terminal más grande (con nervio cigomaticofacial) del nervio cigomático	Envía rama comunicante al nervio lagrimal en órbita; luego pasa a la fosa temporal a través del canal cigomáticotemporal en el hueso cigomático	Piel sin pelo en la parte anterior de la fosa temporal.
Nervios cutáneos derivados del nervio mandibular (CN V3)			
auriculotemporal	En la fosa infratemporal a través de dos raíces del tronco posterior de CN V3 que rodea la arteria meníngea media.	Pasa posteriormente profundo a la rama de la mandíbula y a la parte profunda superior de la glándula parótida, emergiendo posterior a la articulación temporomandibular.	Piel anterior a la aurícula y dos tercios posteriores de la región temporal; piel del trago y hélice adyacente del pabellón auricular; piel de techo de exterior meato acústico; y piel de la membrana timpánica superior
Bucal	En la fosa infratemporal como rama sensorial del tronco anterior del CN V3	Pasa entre dos partes del músculo pterigoideo lateral, emerge anteriormente de la cubierta de la rama de la mandíbula y el masetero y se une con las ramas bucales del nervio facial.	Piel y mucosa oral de la mejilla. (superpuesta y profunda a la parte anterior del buccinador); Encías bucales (encías) adyacentes al segundo y tercer molar.
Mental	Rama terminal de inferior nervio alveolar (NC V3)	Emerge del canal mandibular a través del agujero mentoniano en la cara anterolateral del cuerpo de la mandíbula.	Piel del mentón y piel; mucosa oral del labio inferior
Nervios cutáneos derivados de las ramas anteriores de los nervios espinales cervicales.			
Gran auricular	Nervios espinales C2 y C3 a través del plexo cervical	Asciende verticalmente a través del esternocleidomastoideo, posterior a la vena yugular externa.	Piel que recubre el ángulo de la mandíbula y el lóbulo inferior del pabellón auricular; vaina parótida
occipital menor		Sigue el borde posterior del esternocleidomastoideo; luego asciende por detrás de la aurícula	Cuero cabelludo posterior al pabellón auricular
Nervios cutáneos derivados de las ramas posteriores de los nervios espinales cervicales.			
occipital mayor nervio	Como rama medial de la rama posterior del nervio espinal C2.	Emerge entre el eje y el obliquus capitis inferior; luego perfora el trapecio	Cuero cabelludo de la región occipital
Tercer nervio occipital	Como rama lateral del posterior rama del nervio espinal C3	Perfora el trapecio	Cuero cabelludo de las regiones occipital y suboccipital inferior

Los nervios cutáneos del cuello se superponen a los de la cara. Las ramas cutáneas de los nervios cervicales del plexo cervical se extienden sobre la cara posterior del cuello y el cuero cabelludo. El nervio auricular mayor inerva la cara inferior de la aurícula (oído externo) y gran parte de la región parótida de la cara (el área que recubre el ángulo de la mandíbula).

Machine Translated by Google

NERVIO OFTALMICO

El nervio oftálmico (CN V1), la división superior del nervio trigémino, es la más pequeña de las tres divisiones del CN V. Surge del ganglio trigémino como un nervio totalmente sensorial e irriga el área de piel derivada de la prominencia frontonasal embrionaria. (Moore et al., 2020). Cuando el CN V1 entra en la órbita a través de la fisura orbitaria superior, se trifurca en los nervios frontal, nasociliar y lagrimal (fig. 8.19). Excepto el nervio nasal externo, las ramas cutáneas del CN V1 llegan a la piel de la cara a través de la abertura orbitaria (fig. 8.21).

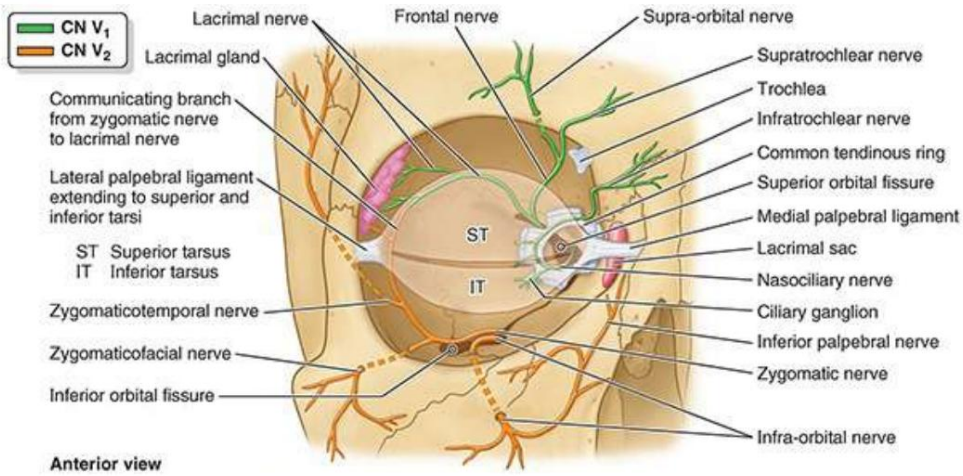

FIGURA 8.21. Nervios cutáneos de la región orbitaria/periorbitaria. Los nervios cutáneos se muestran en relación con las paredes y el borde orbitarios y el esqueleto fibroso de los párpados. La piel del párpado superior está inervada por ramas del nervio oftálmico (CN V1), mientras que la del párpado inferior está inervada principalmente por ramas del nervio maxilar (CN V2).

El nervio frontal, la rama más grande producida por la trifurcación del CN V1 , corre a lo largo del techo de la órbita hacia la abertura orbitaria, bifurcándose aproximadamente a mitad de camino en los nervios cutáneos supraorbitario y supratroclear, distribuidos en la frente y el cuero cabelludo (figs. 8.21). y 8.22).

LGRAWANY
Machine Translated by Google

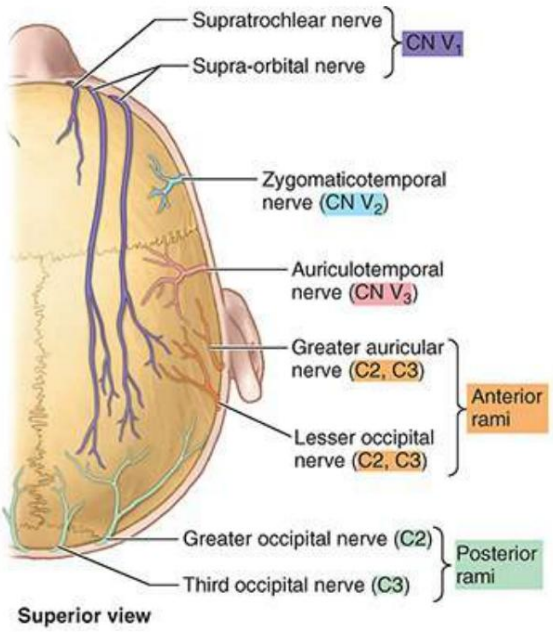

FIGURA 8.22. Nervios del cuero cabelludo. Los nervios aparecen en secuencia: CN V1, CN V2, CN V3, ramos anteriores de C2 y C3, y ramos posteriores de C2 y C3.

El nervio nasociliar, rama intermedia de la trifurcación CN V1 , irriga ramos al globo ocular y se divide dentro de la órbita en los nervios etmoidal posterior, etmoidal anterior e infratroclear (fig. 8.19). Los nervios etmoidales posterior y anterior abandonan la órbita; este último recorre un recorrido tortuoso pasando por las cavidades craneal y nasal. Su rama terminal, el nervio nasal externo, es un nervio cutáneo que irriga la nariz externa. El nervio infratroclear es una rama terminal del nervio nasociliar y su rama cutánea principal.

El nervio lagrimal, la rama más pequeña de la trifurcación del CN V1 , es principalmente una rama cutánea, pero también transporta algunas fibras secretomotoras, enviadas a través de una rama comunicante, desde un ganglio asociado con el nervio maxilar para la inervación de la glándula lagrimal (Figs. 8.19, 8.20 y 8.21).

NERVIO MAXILAR

El nervio maxilar (CN V2), la división intermedia del nervio trigémino, también surge como un nervio totalmente sensitivo (fig. 8.19A). CN V2 pasa anteriormente desde el ganglio trigémino y sale del cráneo a través del agujero redondo en la base del ala mayor del esfenoides. El nervio maxilar entra en la fosa pterigopalatina, desde donde emite ramas hacia el ganglio pterigopalatino y continúa en dirección anterior, entrando en la órbita a través de la fisura orbitaria inferior (fig. 8.21). Emite el nervio cigomático y pasa anteriormente hacia el surco y el agujero infraorbitario como el nervio infraorbitario.

El nervio cigomático discurre hasta la pared lateral de la órbita, dando origen a dos de las tres ramas cutáneas del CN V2 , los nervios cigomáticofacial y cigomáticotemporal. El nervio cigomático luego continúa como una rama comunicante que transporta fibras secretomotoras al

Machine Translated by Google

nervio lagrimal. En su camino hacia la cara, el nervio infraorbitario emite ramas palatinas, ramas a la mucosa del seno maxilar y ramas a los dientes superiores medios y anteriores. Llega a la piel de la cara atravesando el agujero infraorbitario en la superficie infraorbitaria del maxilar. Las tres ramas cutáneas del nervio maxilar inervan el área de piel derivada de las prominencias maxilares embrionarias (Fig. 8.20) (Moore et al., 2020).

NERVIO MANDIBULAR

El nervio mandibular (CN V3) es la división inferior y más grande del nervio trigémino (Fig. 8.19A). Está formado por la unión de fibras sensitivas del ganglio sensitivo y la raíz motora del CN V en el agujero oval del ala mayor del esfenoides, a través del cual el CN V3 emerge del cráneo. CN V3 tiene tres ramas sensoriales que irrigan el área de piel derivada de la prominencia mandibular embrionaria. También suministra fibras motoras a los músculos de la masticación (fig. 8.19B). CN V3 es la única división de CN V que transporta fibras motoras. Las principales ramas cutáneas del CN V3 son los nervios auriculotemporal, bucal y mentoniano. En su camino hacia la piel, el nervio auriculotemporal pasa profundamente hasta la glándula parótida y le transporta fibras secretomotoras desde el ganglio ótico (fig. 8.19A).

NERVIOS DEL CUERO CUERO

La inervación del cuero cabelludo anterior a las aurículas de los oídos externos se realiza a través de ramas de las tres divisiones del CN V, el nervio trigémino (figs. 8.20B y 8.22; tabla 8.4). Detrás de las aurículas, la inervación proviene de los nervios cutáneos espinales (C2 y C3).

NERVIOS MOTORES DE LA CARA

Los nervios motores de la cara son el nervio facial de los músculos de la expresión facial y la raíz motora del nervio trigémino/nervio mandibular de los músculos de la masticación (pterigoideos masetero, temporal, medial y lateral). Estos nervios también inervan algunos músculos situados más profundamente (descritos más adelante en este capítulo en relación con la boca, el oído medio y el cuello) (fig. 8.19A).

NERVIO FACIAL

El CN VII, el nervio facial, tiene una raíz motora y una raíz sensorial/parasimpática (siendo esta última el nervio intermedio). La raíz motora del VII par inerva los músculos de la expresión facial, incluido el músculo superficial del cuello (platisma), los músculos auriculares, los músculos del cuero cabelludo y algunos otros músculos derivados del mesodermo en el segundo arco faríngeo embrionario (Fig. 8.23). Siguiendo una ruta tortuosa a través del hueso temporal, el par VII emerge del cráneo a través del agujero estilomastoideo situado entre las apófisis mastoides y estiloides (véanse las figuras 8.9B y 8.11). De él sale inmediatamente el nervio auricular posterior, que pasa posterosuperior al pabellón auricular para inervar el auricular posterior y el vientre occipital del músculo occipitofrontal (fig. 8.23A, C).

Machine Translated by Google

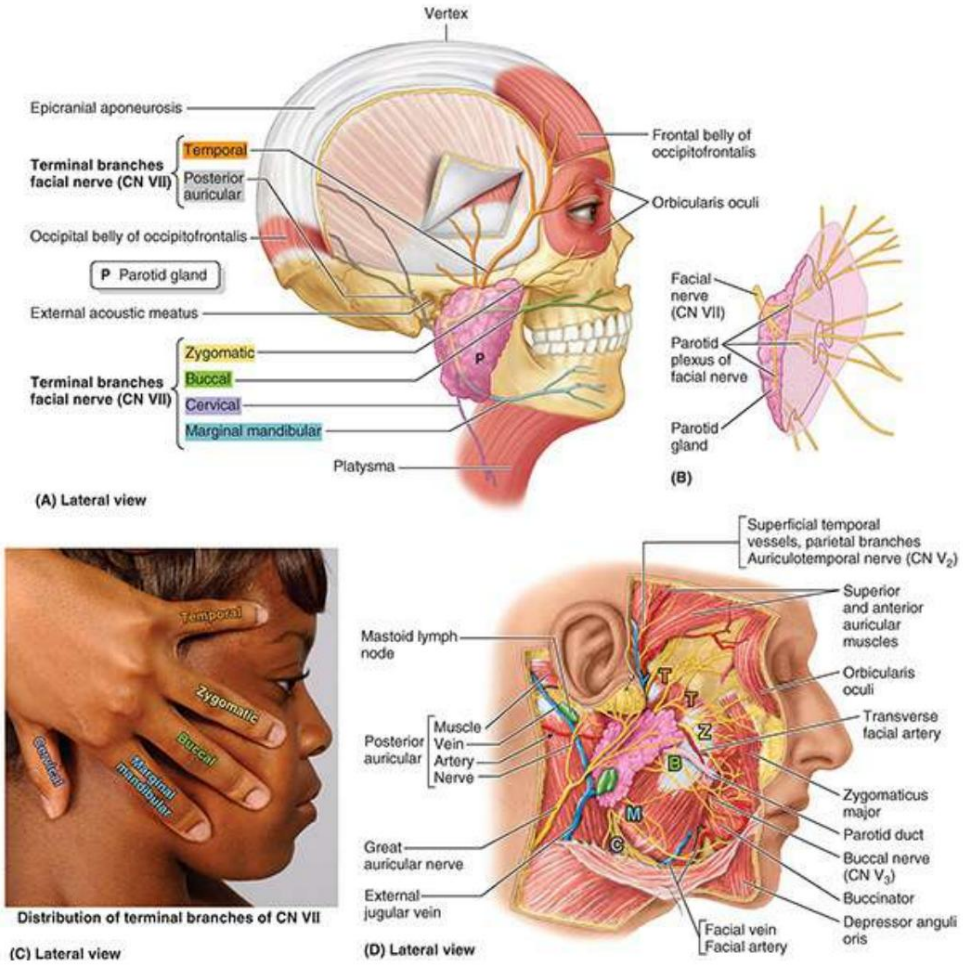

FIGURA 8.23. Ramas del nervio facial (CN VII). A. Descripción general. Las ramas terminales del CN VII surgen del plexo parótida dentro de la glándula parótida. Emergen de la glándula al amparo de su superficie lateral y se irradian en una dirección generalmente anterior a través de la cara. Aunque está íntimamente relacionado con la glándula parótida (y a menudo contacta con la glándula submandibular a través de una o más de sus ramas inferiores), el par VII no envía fibras nerviosas a las glándulas salivales. También se muestran dos músculos que representan los extremos de la distribución del CN VII, el occipitofrontal y el platisma. B. Plexo parótido del nervio facial incrustado en la glándula parótida. La glándula se secciona en un plano coronal. C. Método de demostración y recorrido general de las ramas terminales del CN VII. D. Disección. Se muestran el nervio auricular mayor (C2 y C3), que inerva la vaina parótida y la piel sobre el ángulo de la mandíbula, y las ramas terminales del nervio facial, que inervan los músculos de la expresión facial. B, bucal; C, cervicales; M, marginal mandibular; T, temporal; Z, cigomático.

El tronco principal del CN VII corre anteriormente y está envuelto por la glándula parótida, en la que forma el plexo parótida. Este plexo da origen a las cinco ramas terminales del nervio facial: temporal, cigomática, bucal, marginal mandibular y cervical. Los nombres de las sucursales hacen referencia a las regiones a las que abastecen. Los músculos específicos inervados por cada rama se identifican en la tabla 8.3.

La rama temporal del CN VII emerge del borde superior de la glándula parótida y cruza el arco cigomático para irrigar el auricular superior y el auricular anterior; el vientre frontal del occipitofrontal; y, lo más importante, la parte superior del orbicular de los ojos.

La rama cigomática del VII par pasa a través de dos o tres ramas superiores y principalmente inferiores al ojo para irrigar la parte inferior del orbicular de los ojos y otros músculos faciales inferiores a la órbita.

Machine Translated by Google

La rama bucal del par VII pasa externa al buccinador para inervar este músculo y el músculos del labio superior (partes superiores del orbicular de la boca y fibras inferiores del elevador del labio superior).

La rama marginal mandibular del VII par inerva el risorio y los músculos de la parte inferior. labio y barbilla. Emerge del borde inferior de la glándula parótida y cruza el borde inferior de la mandíbula profundamente hasta el platisma para llegar a la cara. En aproximadamente el 20% de las personas, esta rama pasa por debajo del ángulo de la mandíbula.

La rama cervical del VII par pasa hacia abajo desde el borde inferior de la glándula parótida. y corre posterior a la mandíbula para irrigar el platisma (fig. 8.23).

Las ramas cutáneas del ganglio geniculado acompañan a la rama auricular del nervio vago hasta la piel de ambos lados de la aurícula, en la región de la cornisa. Aunque no es evidente anatómicamente, su existencia es más evidente a través de manifestaciones clínicas.

Vasculatura superficial de la cara y el cuero cabelludo

La cara está ricamente irrigada por arterias superficiales y venas externas, como se evidencia al sonrojarse y palidecer (p. ej., palidecer debido al frío). Las ramas terminales de ambas arterias y venas se anastomosan libremente, incluidas las anastomosis a través de la línea media con parejas contralaterales.

ARTERIAS SUPERFICIALES DE LA CARA

La mayoría de las arterias superficiales de la cara son ramas o derivadas de ramas de la arteria carótida externa, como se ilustra en la figura 8.24. El origen, curso y distribución de estas arterias se presentan en la tabla 8.5. La arteria facial proporciona el principal riego arterial de la cara. Surge de la arteria carótida externa y serpentea hasta el borde inferior de la mandíbula, justo por delante del masetero (figs. 8.23C y 8.24B). La arteria se encuentra aquí superficialmente, inmediatamente profunda al platisma. La arteria facial cruza la mandíbula, el buccinador y el maxilar en su recorrido por la cara hasta el ángulo medial (canto) del ojo, donde se unen los párpados superior e inferior (fig. 8.24B). La arteria facial se encuentra profunda a los músculos cigomático mayor y elevador del labio superior. Cerca del final de su recorrido sinuoso a través de la cara, la arteria facial pasa aproximadamente a un dedo lateral al ángulo de la boca. La arteria facial envía ramas a los labios superior e inferior (arterias labiales superior e inferior), asciende a lo largo del costado de la nariz y se anastomosa con la rama nasal dorsal de la arteria oftálmica. Distal a la arteria nasal lateral al lado de la nariz, la parte terminal de la arteria facial se llama arteria angular.

LGRAWANY
Machine Translated by Google

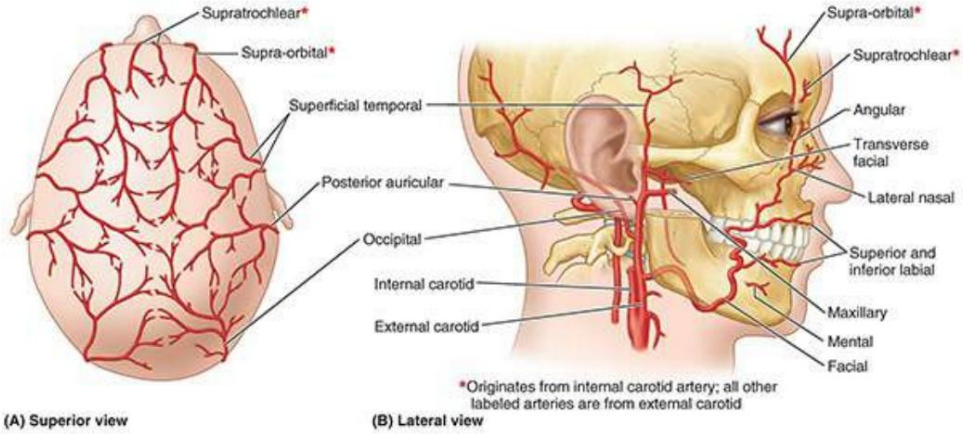

FIGURA 8.24. Arterias superficiales de la cara y el cuero cabelludo.

TABLA 8.5. ARTERIAS SUPERFICIALES DE LA CARA Y DEL CUERO CABELLUDO

Artería	Origen	Curso	Distribución
Facial	Arteria carótida externa	Asciende profundamente hasta la glándula submandibular; serpentea alrededor del borde inferior de mandíbula y entra a la cara	Músculos de la expresión facial y de la cara.
Arteria facial labial inferior	cerca del ángulo de la boca	Corre medialmente en el labio inferior.	Labio inferior
labiales superiores		Corre medialmente en el labio superior.	Labio superior y ala (lateral) y tabique de la nariz.
Nasal lateral Arteria facial	a medida que asciende a lo largo de la nariz	Pasa al ala de la nariz.	Piel del ala y dorso de la nariz.
Angular	Rama terminal de la arteria facial.	Pasa al ángulo medial (canto) de ojo	Parte superior de la mejilla y párpado inferior.
Occipital	Arteria carótida externa	Pasa medial al vientre posterior de la apófisis digástrica y mastoides; acompaña al nervio occipital en la región occipital	Cuero cabelludo de la parte posterior de la cabeza, hasta el vértice
Posterior auricular	Arteria carótida externa	Pasa posteriormente, profundo a la glándula parótida, a lo largo de la apófisis estiloides entre la apófisis mastoides y la oreja.	Aurícula de la oreja y cuero cabelludo posterior a la aurícula.
temporales superficiales	Rama terminal más pequeña de la arteria carótida externa.	Asciende por delante de la oreja hasta la región y termina en el cuero cabelludo.	Músculos faciales y piel de las regiones temporal frontal y temporal.
Transverso facial	Arteria temporal superficial dentro de la glándula parótida	Las cruces miran superficialmente al masetero e inferior al arco cigomático.	Glándula y conducto parótidos, músculos y piel de la cara.
Mental	Rama terminal de inferior arteria alveolar	Sale del agujero mentoniano y pasa al mentón.	Músculos faciales y piel del mentón.
supraorbital	Ramas terminales de la arteria oftálmica.	Pasa superiormente desde el agujero supraorbitario.	Músculos y piel de la frente y cuero cabelludo y conjuntiva superior.
supratroclear		Pasa superiormente desde la escotadura supratroclear.	

Machine Translated by Google

aLa fuente es la arteria carótida interna.

La arteria temporal superficial es la rama terminal más pequeña de la arteria carótida externa; la otra rama es la arteria maxilar. La arteria temporal superficial emerge en la cara entre la articulación temporomandibular (ATM) y el pabellón auricular, ingresa en la fosa temporal y termina en el cuero cabelludo al dividirse en ramas frontal y parietal. Estas ramas arteriales acompañan o discurren muy cerca de las ramas correspondientes del nervio auriculotemporal.

La arteria facial transversa surge de la arteria temporal superficial dentro de la glándula parótida y cruza la cara por encima del masetero (figs. 8.23C y 8.24B), aproximadamente a un dedo por debajo del arco cigomático. Se divide en numerosas ramas que irrigan la glándula y el conducto parótidos, el masetero y la piel de la cara. Se anastomosa con ramas de la arteria facial.

Además de las arterias temporales superficiales, varias otras arterias acompañan a la piel. Nervios en la cara. Las arterias supraorbitaria y supratroclear, ramas de la arteria oftálmica, acompañan a los nervios del mismo nombre a lo largo de las cejas y la frente (fig. 8.24; tabla 8.5). La arteria supraorbitaria continúa e irriga el cuero cabelludo anterior hasta el vértice. La arteria mentoniana, única rama superficial derivada de la arteria maxilar, acompaña al nervio del mismo nombre en el mentón.

ARTERIAS DEL CUERO CUERO

El cuero cabelludo tiene un rico riego sanguíneo (fig. 8.24A; tabla 8.5). Las arterias discurren dentro de la capa dos del cuero cabelludo, la capa de tejido conectivo subcutáneo entre la piel y la aponeurosis epicraneal. Las arterias se anastomosan libremente con las arterias adyacentes y a través de la línea media con la arteria contralateral. Las paredes arteriales están firmemente adheridas al tejido conectivo denso en el que están incrustadas las arterias, lo que limita su capacidad de contraerse cuando se cortan. En consecuencia, el sangrado de las heridas del cuero cabelludo es abundante.

El riego arterial proviene de las arterias carótidas externas a través de las arterias occipital, auricular posterior y temporal superficial y de las arterias carótidas internas a través de las arterias supratroclear y supraorbitaria. Las arterias del cuero cabelludo suministran poca sangre al neurocráneo, que es irrigado principalmente por la arteria meníngea media.

VENAS EXTERNAS DE LA CARA

La mayoría de las venas faciales externas son drenadas por venas que acompañan a las arterias de la cara. Como ocurre con la mayoría de las venas superficiales, están sujetas a muchas variaciones; En la figura 8.25 se muestra un patrón común y en la tabla 8.6 se proporcionan detalles.

LGRAWANY
Machine Translated by Google

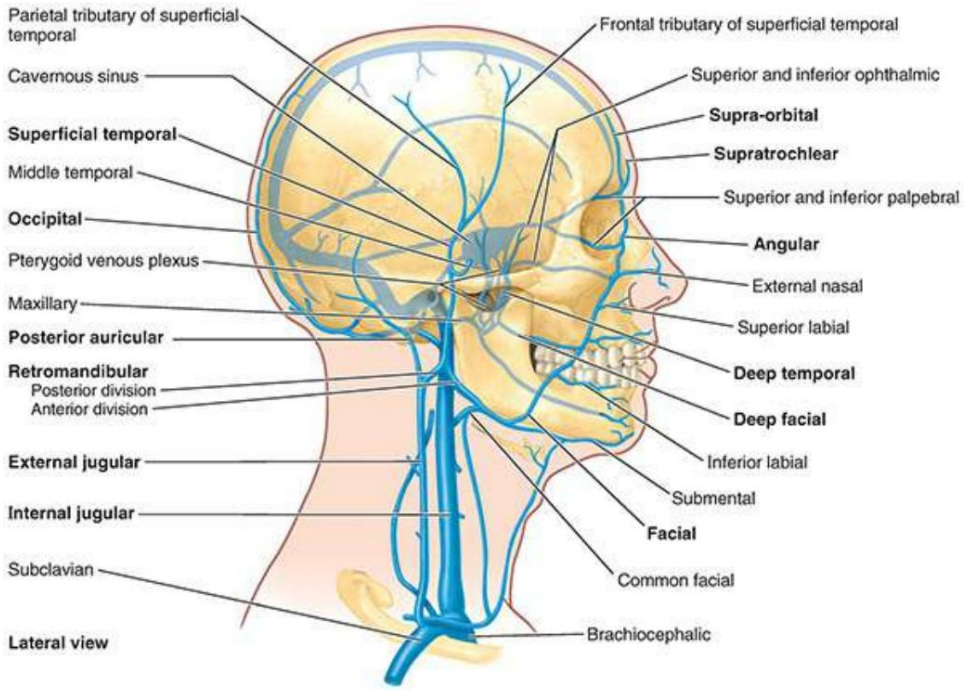

FIGURA 8.25. Venas de la cara y del cuero cabelludo.

TABLA 8.6. VENAS DE LA CARA Y DEL CUERO CABELLUDO

Vena	Origen	Curso	Terminación	Área drenada
Supratroclear	Comienza en el plexo venoso de la frente y el cuero cabelludo, a través del cual se comunica con la rama frontal de la vena temporal superficial, su pareja contralateral y vena supraorbitaria	Desciende cerca de la línea media de la frente a la raíz de la nariz, donde se une a la vena supraorbitaria	Vena angular en la raíz de la nariz	Parte anterior del cuero cabelludo y la frente.
supraorbital	Comienza en la frente mediante anastomosis con la tributaria frontal de la vena temporal superficial.	Pasa medialmente superior a la órbita; se une a la vena supratroclear; una rama pasa a través de la muesca supraorbitaria y se une a la vena oftálmica superior		
Angular	Comienza en la raíz de la nariz por la unión de las venas supratroclear y supraorbitaria.	Desciende oblicuamente a lo largo de la raíz y el costado de la nariz hasta la órbita inferior. margen	Se convierte en vena facial en margen inferior de la órbita	Parte anterior del cuero cabelludo y frente; superiores e inferiores párpados y conjuntiva; puede recibir drenaje de cavernoso seno
Facial	Continuación del pasado de la vena angular.	Desciende por la vena yugular interna lateral		cuero cabelludo anterior

Machine Translated by Google

	margen inferior de la órbita	borde de la nariz, que recibe las venas nasal externa y palpebral inferior; luego pasa oblicuamente a través de la cara para cruzar el borde inferior de mandíbula; recibe comunicación de vena retromandibular (después de lo cual, a veces se le llama vena facial común)	opuesto o inferior al nivel del hueso hioides	y frente; párpados; nariz externa; mejilla anterior; labios; mentón; y submandibular glándula
facial profundo	Plexo venoso pterigoideo	Corre anteriormente en el maxilar superior al buccinador y profundo al masetero, emergiendo medial a anterior. borde del masetero sobre rostro	Entra en la cara posterior de la vena facial.	Fosa infratemporal (la mayoría de las áreas irrigadas por la arteria maxilar)
temporales superficiales	Comienza en el plexo venoso generalizado en el costado del cuero cabelludo y a lo largo del arco cigomático.	Los afluentes frontal y parietal se unen por delante de la aurícula; cruza la raíz temporal del arco cigomático para pasar desde la región temporal y entrar en la sustancia de la glándula parótida	Une la vena maxilar por detrás del cuello de la mandíbula para formar vena retromandibular	Lado del cuero cabelludo; aspecto superficial del músculo temporal; y oído externo
Retromandibular: Formado	anterior a la oreja por la unión de las venas temporales superficiales y maxilares.	Corre posterior y profundo a la rama de la mandíbula a través de la sustancia de la glándula parótida; se comunica en el extremo inferior con el facial vena	Se une con la vena auricular posterior para formar vena yugular externa	Glándula parótida y masetero músculo

Al igual que las venas en otros lugares, tienen abundantes anastomosis que permiten que el drenaje se produzca por rutas alternativas durante períodos de compresión temporal. Las rutas alternativas incluyen vías superficiales (a través de las venas facial y retromandibular/yugular externa) y drenaje profundo (a través de las anastomosis con el seno cavernoso, el plexo venoso pterigoideo y la vena yugular interna).

Las venas faciales, que discurren paralelas o paralelas a las arterias faciales, son venas sin válvulas que proporcionan el drenaje superficial primario de la cara. Los afluentes de la vena facial incluyen la vena facial profunda, que drena el plexo venoso pterigoideo de la fosa infratemporal. Por debajo del margen de la mandíbula, la vena facial está unida por la rama anterior (comunicante) de la vena retromandibular. La vena facial drena directa o indirectamente en la vena yugular interna (VYI). En el ángulo medial del ojo, la vena facial se comunica con la vena oftálmica superior, que drena en el seno cavernoso.

La vena retromandibular es un vaso profundo de la cara formado por la unión de la superficial

LGRAWANY
Machine Translated by Google

vena temporal y la vena maxilar, esta última drenando el plexo venoso pterigoideo. La vena retromandibular corre posterior a la rama de la mandíbula dentro de la sustancia de la glándula parótida, superficial a la arteria carótida externa y profunda al nervio facial. A medida que emerge del polo inferior de la glándula parótida, la vena retromandibular se divide en una rama anterior que se une con la vena facial y una rama posterior que se une a la vena auricular posterior inferior a la glándula parótida para formar la vena yugular externa. Esta vena pasa inferior y superficialmente en el cuello para desembocar en la vena subclavia.

VENAS DEL CUERO CABELLUDO

El drenaje venoso de las partes superficiales del cuero cabelludo se realiza a través de las venas que acompañan a las arterias del cuero cabelludo, las venas supraorbitaria y supratroclear. Las venas temporales superficiales y las venas auriculares posteriores drenan el cuero cabelludo por delante y por detrás de las aurículas, respectivamente.
La vena auricular posterior a menudo recibe una vena emisaria mastoidea del seno sigmoideo, un seno venoso dural (v . fig. 8.33). Las venas occipitales drenan la región occipital del cuero cabelludo.
El drenaje venoso de las partes profundas del cuero cabelludo en la región temporal se realiza a través de las venas temporales profundas, que son afluentes del plexo venoso pterigoideo.

DRENAJE LINFÁTICO DE LA CARA Y CUERO CABELLUDO

No hay ganglios linfáticos en el cuero cabelludo y, a excepción de la región parótida/bucal, no hay ganglios linfáticos en la cara. La linfa del cuero cabelludo, la cara y el cuello drena en el anillo superficial (collar pericervical) de los ganglios linfáticos (submentales, submandibulares, parotídeos, mastoideos y occipitales), situados en la unión de la cabeza y el cuello (fig. 8.26A). Los vasos linfáticos de la cara acompañan a otros vasos faciales. Los vasos linfáticos superficiales acompañan a las venas y los linfáticos profundos acompañan a las arterias. Todos los vasos linfáticos de la cabeza y el cuello drenan directa o indirectamente hacia los ganglios linfáticos cervicales profundos (fig. 8.26B), una cadena de ganglios ubicada principalmente a lo largo de la VYI en el cuello. La linfa de estos ganglios profundos pasa al tronco linfático yugular, que se une al conducto torácico en el lado izquierdo y a la VYI o vena braquiocefálica en el lado derecho. A continuación se presenta un resumen del drenaje linfático del rostro:

- La linfa de la parte lateral de la cara y el cuero cabelludo, incluidos los párpados, drena hacia el Ganglios linfáticos parótidos superficiales .
- La linfa de los ganglios parótidos profundos drena hacia los ganglios linfáticos cervicales profundos. •
La linfa del labio superior y las partes laterales del labio inferior drena hacia la región submandibular. ganglios linfáticos.
- La linfa del mentón y la parte central del labio inferior drena hacia los ganglios linfáticos submentales.

Machine Translated by Google

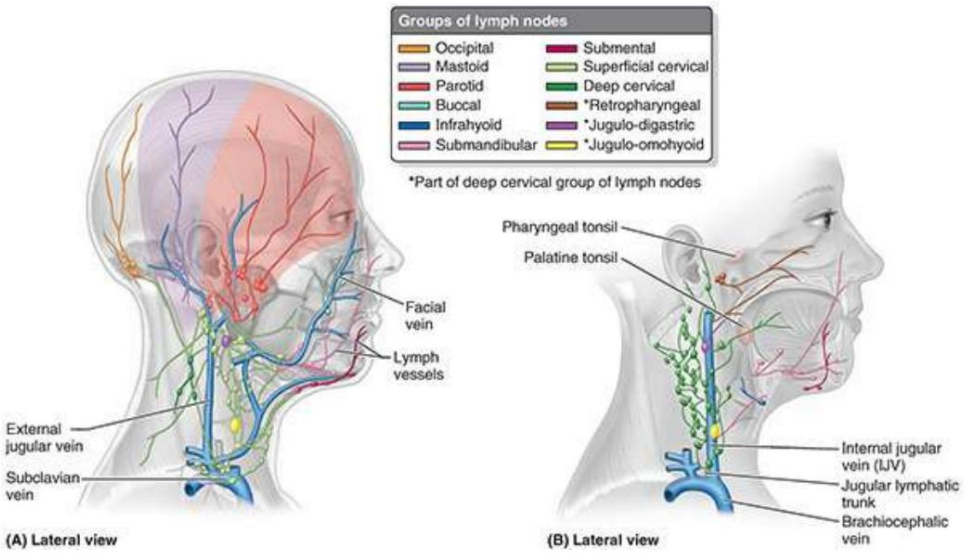

FIGURA 8.26. Drenaje linfático de cara y cuero cabelludo. A. Drenaje superficial. Se forma un collar pericervical de ganglios linfáticos superficiales en la unión de la cabeza y el cuello por los ganglios submentales, submandibulares, parótidos, mastoideos y occipitales. Estos ganglios inicialmente reciben la mayor parte del drenaje linfático de la cara y el cuero cabelludo. B. Drenaje profundo. Todos los vasos linfáticos de la cabeza y el cuello drenan en última instancia hacia los ganglios linfáticos cervicales profundos, ya sea directamente desde los tejidos o indirectamente después de pasar a través de un grupo periférico de ganglios.

Anatomía superficial de la cara

A pesar de las variaciones aparentemente infinitas que permiten identificar a las personas como individuos, los rasgos del rostro humano son constantes (figura 8.27). Las cejas (L. supercilia) son crecimientos lineales de cabello que recubren el margen supraorbitario. La región sin pelo entre las cejas se superpone a la glabela, y las crestas prominentes que se extienden lateralmente a cada lado por encima de las cejas son los arcos superciliares.

LGRAWANY
Machine Translated by Google

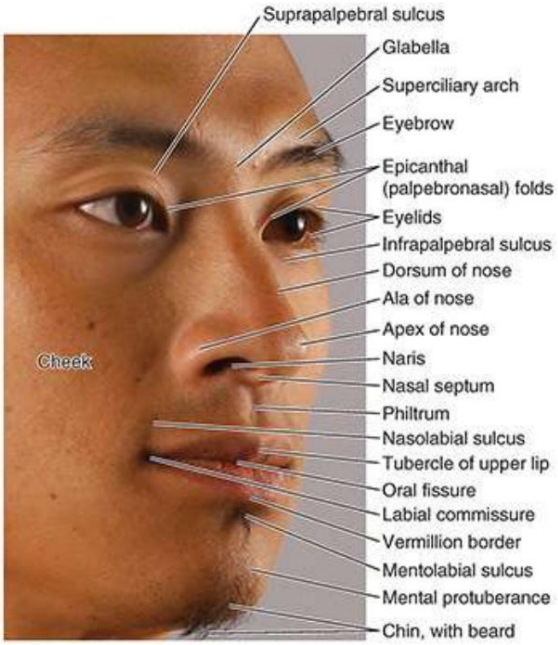

FIGURA 8.27. Anatomía superficial de la cara.

Los párpados (L. palpebrae) son pliegues musculofibrosos móviles que se superponen al globo ocular. Se unen en cada extremo de la fisura palpebral entre los párpados en los ángulos medial y lateral (canthi) del ojo. El pliegue epicanto (epicanthus) es un pliegue de piel que cubre el ángulo medial del ojo en algunas personas, principalmente asiáticas. Las depresiones superior e inferior de los párpados son los surcos suprapalpebral e infrapalpebral .

La forma de la nariz varía notablemente. La nariz externa presenta un ápice prominente y es Continúa con la frente en la raíz de la nariz (puente). El borde anterior redondeado entre la raíz y el ápice es el dorso de la nariz. Inferior al ápice, la cavidad nasal de cada lado se abre anteriormente por una naris (plural = narinas), limitada medialmente por el tabique nasal y lateralmente por un ala (ala) de la nariz.

Los labios rodean la abertura de la boca, la fisura bucal. El borde bermellón del labio. Marca el comienzo de la zona de transición (comúnmente conocida como labio) entre la piel y la membrana mucosa del labio. La piel de la zona de transición no tiene pelo y es delgada, lo que aumenta su sensibilidad y hace que su color sea diferente (debido a los lechos capilares subyacentes) del de la piel adyacente de la cara. La unión lateral de los labios es la comisura labial; El ángulo entre los labios, medial a la comisura, que aumenta a medida que se abre la boca y disminuye a medida que se cierra es el ángulo de la boca.

La parte media del labio superior presenta un tubérculo, encima del cual hay un surco poco profundo, el filtrum (G., amuleto de amor), que se extiende hasta el tabique nasal. Los pliegues musculofibrosos de los labios continúan lateralmente como la mejilla, que también contiene el músculo buccinador y la grasa bucal. La mejilla está separada de los labios por el surco nasolabial, que discurre oblicuamente entre el ala de la nariz y el ángulo de la boca. Estos surcos son más fáciles de observar durante la sonrisa. El labio inferior está separado de la protuberancia mentoniana (mentón) po

Machine Translated by Google

surco mentolabial. A los labios, las mejillas y la barbilla del hombre maduro les crece pelo como parte de las características sexuales secundarias, la barba.

CLÍNICO CAJA

CARA Y CUERO CABELLUDO

Laceraciones e incisiones faciales

Debido a que la cara no tiene una fascia profunda distintiva y el tejido subcutáneo entre las inserciones cutáneas de los músculos faciales está laxo, las laceraciones faciales tienden a abrirse (en parte ampliamente). En consecuencia, la piel debe suturarse con cuidado para evitar cicatrices.
La flacidez del tejido subcutáneo también permite que se acumulen líquido y sangre en el tejido conectivo laxo después de un hematoma en la cara.

De manera similar, la inflamación facial causa una hinchazón considerable (p. ej., un pinchazo en la raíz de la nariz puede cerrar ambos ojos). A medida que una persona envejece, la piel pierde su resiliencia (elasticidad), lo que produce crestas y arrugas en la piel perpendiculares a la dirección de las fibras musculares faciales. Las incisiones en la piel a lo largo de estas líneas de escote o arrugas (líneas de Langer) cicatrizan con cicatrices mínimas (consulte el recuadro clínico "Incisiones en la piel y cicatrices", en el Capítulo 1, Descripción general y conceptos básicos).

Lesiones del cuero cabelludo

Debido a que las arterias del cuero cabelludo que surgen a los lados de la cabeza están bien protegidas por tejido conectivo denso y se anastomosan libremente, un cuero cabelludo parcialmente desprendido puede ser reemplazado con una probabilidad razonable de curación siempre que uno de los vasos que irrigan el cuero cabelludo permanece intacta. Durante una craneotomía adjunta (extirpación quirúrgica de un segmento de la calvaria con un colgajo de tejido blando del cuero cabelludo para exponer la cavidad craneal), las incisiones generalmente se hacen convexas y hacia arriba (ver Fig. B8.5), y se incluye la arteria temporal superficial. en el colgajo de tejido.

El cuero cabelludo propiamente dicho, las tres primeras capas del cuero cabelludo (v. fig. 8.15A), a menudo se considera clínicamente como una sola capa porque permanecen juntas cuando se hace un colgajo de cuero cabelludo durante una craneotomía y cuando se arranca parte del cuero cabelludo (ej., durante un accidente industrial).
Los nervios y vasos del cuero cabelludo entran por debajo y ascienden a través de la capa dos hasta la piel.
En consecuencia, los colgajos de cuero cabelludo pediculados quirúrgicos se fabrican de manera que permanezcan adheridos en la parte inferior para preservar los nervios y los vasos, promoviendo así una buena curación.

Las arterias del cuero cabelludo suministran poca sangre a la calvaria, que es irrigada por las arterias meníngeas medias. Por tanto, la pérdida del cuero cabelludo no produce necrosis (muerte) de los huesos del calvario.

LGRAWANY
Machine Translated by Google

Heridas del cuero cabelludo

La aponeurosis epicraneal es clínicamente importante. Debido a la fuerza de esta aponeurosis, las heridas superficiales del cuero cabelludo no se abren y los márgenes de la herida se mantienen unidos. Además, las suturas profundas no son necesarias cuando se suturan heridas superficiales porque la aponeurosis epicraneal no permite una separación amplia de la piel. Las heridas profundas del cuero cabelludo se abren ampliamente cuando la aponeurosis epicraneal se lacera en el plano coronal debido a la tracción de los vientres frontal y occipital del músculo occipitofrontal en direcciones opuestas (anterior y posterior).

Infecciones del cuero cabelludo

La capa de tejido conectivo laxo (capa cuatro) del cuero cabelludo es el área peligrosa del cuero cabelludo porque el pus o la sangre se esparcen fácilmente en ella. La infección en esta capa también puede pasar a la cavidad craneal a través de pequeñas venas emisarias, que pasan a través de los agujeros parietales en la calvaria y alcanzan estructuras intracraneales como las meninges (v . 8.8A, C). Una infección no puede pasar al cuello porque los vientres occipitales del músculo occipitofrontal se insertan en el hueso occipital y en las partes mastoides de los huesos temporales (v. fig. 8.16A). Una infección del cuero cabelludo tampoco puede propagarse lateralmente más allá de los arcos cigomáticos porque la aponeurosis epicraneal se continúa con la fascia temporal que se inserta en estos arcos.

Una infección o líquido (p. ej., pus o sangre) de una lesión en el cuero cabelludo y/o la frente puede ingresar a los párpados y a la raíz de la nariz porque el occipitofrontal se inserta en la piel y el tejido subcutáneo y no se adhiere al hueso (ver figura 8.16B).
En consecuencia, pueden producirse “ojos morados” (equimosis periorbitaria) (fig. B8.12). La piel del párpado es la más fina del cuerpo y es delicada y sensible. Debido a la naturaleza laxa del tejido subcutáneo dentro de los párpados, incluso una lesión o inflamación relativamente leve puede provocar una acumulación de líquido, lo que provoca que los párpados se hinchen. Los golpes en la región periorbitaria suelen producir daños en los tejidos blandos porque los tejidos quedan aplastados contra el margen fuerte y relativamente afilado. Las equimosis (manchas moradas) se desarrollan como resultado de la extravasación de sangre hacia el tejido subcutáneo y la piel de los párpados y las regiones circundantes.

FIGURA B8.12. Equimosis (extravasación de sangre debajo de la piel).

Machine Translated by Google

Quistes sebáceos

Los conductos de las glándulas sebáceas asociados con los folículos pilosos del cuero cabelludo pueden obstruirse, lo que provoca la retención de secreciones y la formación de quistes sebáceos (quistes pilares). Debido a que están en la piel, los quistes sebáceos se mueven con la

cuero cabelludo.

Cefalohematoma

A veces, después de un parto difícil, se produce sangrado entre el pericráneo del bebé (capa 5 del cuero cabelludo) (v. fig. 8.15A) y la calvaria, normalmente sobre un hueso parietal.
La sangre queda atrapada en esta zona, formando un cefalohematoma. Esta afección benigna que se observa con frecuencia en los recién nacidos es el resultado de un traumatismo de nacimiento que rompe múltiples arterias perióstica diminutas que nutren los huesos de la calvaria.

Ensanchamiento de las fosas nasales

Las acciones de los músculos nasales (v. fig. 8.17, fila superior central) generalmente se han considerado insignificantes. Sin embargo, los médicos observadores estudian su acción debido a su valor diagnóstico (p. ej., los verdaderos respiradores nasales pueden ensanchar claramente sus fosas nasales). La respiración bucal habitual, causada por una obstrucción nasal crónica, por ejemplo, disminuye y a veces elimina la capacidad de ensanchar las fosas nasales. Los niños que respiran por la boca de forma crónica a menudo desarrollan maloclusión dental (mordida inadecuada) porque la alineación de los dientes se mantiene en gran medida mediante períodos normales de oclusión y cierre labial.
Se han desarrollado dispositivos antironquidos que se fijan a la nariz para ensanchar las fosas nasales y mantener un paso de aire más permeable.

Parálisis de los músculos faciales

La lesión del nervio facial (VII CN) o de sus ramas produce parálisis de algunos o todos los músculos faciales del lado afectado (parálisis de Bell). El área afectada se hunde y la expresión facial se distorsiona, haciéndola parecer pasiva o triste (fig. B8.13). La pérdida del tono del orbicular de los ojos hace que el párpado inferior se evierta (se caiga de la superficie del globo ocular). Por lo tanto, el líquido lagrimal no se extiende sobre la córnea, impidiendo la lubricación, hidratación y lavado adecuados de la superficie de la córnea.

LGRAWANY
Machine Translated by Google

FIGURA B8.13. Parálisis de Bell.

Esto hace que la córnea sea vulnerable a la ulceración. Una cicatriz corneal resultante puede afectar la visión. Si la lesión debilita o paraliza el buccinador y el orbicular de la boca, los alimentos se acumularán en el vestíbulo bucal durante la masticación y, por lo general, será necesario retirarlos continuamente con un dedo. Cuando los esfínteres o dilatadores de la boca se ven afectados, el desplazamiento de la boca (caída de su comisura) se produce por la contracción de los músculos faciales contralaterales sin oposición y la gravedad, lo que provoca que la comida y la saliva gotee fuera de las comisuras de la boc Los músculos de los labios debilitados afectan el habla como resultado de una capacidad deficiente para producir sonidos labiales (B, M, P o W). Las personas afectadas no pueden silbar ni tocar un instrumento de viento. Con frecuencia se secan los ojos y la boca con un pañuelo para limpiar el líquido (lágrimas y saliva) que sale del párpado y la boca caídos. El líquido y la limpieza constante pueden provocar irritación localizada de la piel.

Bloqueo del nervio infraorbitario

Para tratar heridas del labio superior y de la mejilla o, más comúnmente, para reparar los dientes incisivos superiores, la anestesia local de la parte inferior de la cara se logra mediante la infiltración del nervio infraorbitario con un agente anestésico. La inyección se realiza en la región del agujero infraorbitario, elevando el labio superior y pasando la aguja a través de la unión de la mucosa oral y la encía en la cara superior del vestíbulo oral.

Para determinar dónde emerge el nervio infraorbitario, se ejerce presión sobre el maxilar en la región del agujero infraorbitario. Demasiada presión sobre el nervio provoca un dolor considerable. Debido a que los vasos infraorbitarios acompañantes abandonan el agujero infraorbitario con el nervio, la aspiración de la jeringa durante la inyección evita la inyección inadvertida de líquido anestésico en un vaso sanguíneo. Debido a que la órbita está ubicada justo por encima del sitio de inyección, una inyección descuidada podría provocar el paso de líquido anestésico hacia la órbita, causando

Machine Translated by Google

parálisis temporal de los músculos extraoculares.

Bloqueos nerviosos mentales

Ocasionalmente, es deseable anestesiar un lado de la piel y la membrana mucosa del labio inferior y la piel del mentón (p. ej., para suturar una laceración grave del labio o del mentón). Inyección de un agente anestésico en los bloques del agujero mentoniano.

El nervio mentoniano que irriga la piel y la membrana mucosa del labio inferior desde el agujero mentoniano hasta la línea media, incluida la piel del mentón.

Bloqueo del nervio bucal

Para anestesiar la piel y la membrana mucosa de la mejilla (p. ej., para suturar una herida de cuchillo), se puede realizar una inyección de anestésico en la mucosa que cubre la fosa retromolar, una depresión triangular posterior al tercer molar mandibular.

entre el borde anterior de la rama y la cresta temporal (en el lado medial de la apófisis coronoides de la mandíbula).

Neuralgia trigeminal

La neuralgia del trigémino o tic doloroso es un trastorno sensorial de la raíz sensorial del CN V que ocurre con mayor frecuencia en personas de mediana edad y ancianas. Se caracteriza por ataques repentinos de dolor facial insoportable, parecido a un relámpago. Un paroxismo (dolor agudo y repentino) puede durar 15 minutos o más. El dolor puede ser tan intenso que la persona hace una mueca de dolor, de ahí el término común tic (contracción nerviosa). En algunos casos, el dolor puede ser tan intenso que se producen cambios psicológicos que provocan depresión e incluso intentos de suicidio.

El CN V2 está afectado con mayor frecuencia, luego el CN V3 y, con menos frecuencia, el CN V1 . Los paroxismos suelen desencadenarse al tocarse la cara, cepillarse los dientes, afeitarse, beber o masticar. El dolor suele iniciarse al tocar una zona desencadenante especialmente sensible, frecuentemente situada alrededor de la punta de la nariz o la mejilla (Haines y Mihailoff, 2018). En la neuralgia del trigémino, se produce desmielinización de los axones en la raíz sensorial. En la mayoría de los casos, esto se debe a la presión de una pequeña arteria aberrante (Kiernan, 2014). A menudo, cuando la arteria aberrante se aleja de la raíz sensorial del CN V, los síntomas desaparecen. Otros científicos creen que la enfermedad es causada por un proceso patológico que afecta a las neuronas del ganglio trigémino.

Se utiliza tratamiento médico, quirúrgico o ambos para aliviar el dolor. En los casos que afectan al CN V2 , se ha intentado bloquear el nervio infraorbitario en el agujero infraorbitario utilizando alcohol. Este tratamiento suele aliviar el dolor temporalmente. El procedimiento quirúrgico más simple es la avulsión o corte de las ramas del nervio en el agujero infraorbitario.

Otros tratamientos han utilizado la ablación selectiva por radiofrecuencia de partes del ganglio trigémino mediante un electrodo de aguja que pasa a través de la mejilla y el agujero oval. En algunos casos,

LGRAWANY
Machine Translated by Google

es necesario seccionar la raíz sensorial para aliviar el dolor. Para evitar la regeneración de las fibras nerviosas, se puede cortar parcialmente la raíz sensorial del nervio trigémino entre el ganglio y el tronco del encéfalo (rizotomía). Aunque los axones pueden regenerarse, no lo hacen dentro del tronco del encéfalo. Los cirujanos intentan diferenciar y cortar sólo las fibras sensoriales hasta la división del CN V involucrada.

Se puede lograr el mismo resultado seccionando el tracto espinal del CN V (tractotomía). Después de esta operación, la sensación de dolor, temperatura y tacto simple (ligero) se pierde en el área de piel y membrana mucosa irrigada por el componente afectado del CN V.
Esta pérdida de sensación puede molestar al paciente, que puede no reconocer la presencia de comida en el labio y la mejilla o no sentirla dentro de la boca del lado de la sección del nervio. Sin embargo, estas discapacidades suelen ser preferibles a un dolor insoportable.

Lesiones del nervio trigémino

Las lesiones de todo el nervio trigémino provocan una anestesia generalizada que afecta a:

• Mitad anterior correspondiente del cuero cabelludo •
Cara (excepto la piel sobre el ángulo de la mandíbula) y la córnea y la conjuntiva • Membranas mucosas de la nariz, la boca y la parte anterior de la lengua

También se produce parálisis de los músculos de la masticación.

Infección por herpes zóster del ganglio trigémino

Una infección por el virus del herpes zoster puede producir una lesión en los ganglios craneales. La afectación del ganglio trigémino ocurre en aproximadamente el 20% de los casos (Mukerji et al., 2022). La infección se caracteriza por una erupción de grupos de vesículas que siguen el recorrido del nervio afectado (p. ej., herpes zoster oftálmico). Cualquier división del CN V puede estar afectada, pero la división oftálmica es la más comúnmente afectada.
Por lo general, la córnea está afectada, lo que a menudo produce una ulceración corneal dolorosa y la posterior cicatrización de la córnea.

Prueba de la función sensorial del CN V

La función sensorial del nervio trigémino se prueba pidiéndole a la persona que cierre los ojos y responda cuando sienta algún tipo de contacto (p. ej., se pasa suavemente un trozo de gasa seca por la piel de un lado de la cara y luego se frota suavemente la piel de un lado de la cara). la posición correspondiente en el otro lado). Luego se repite la prueba hasta que se haya analizado la piel de la frente (CN V1), la mejilla (CN V2) y la mandíbula inferior (CN V3). Se pregunta a la persona si un lado se siente igual o diferente al otro. Luego se puede repetir la prueba utilizando instrumentos tibios o fríos y el suave toque de un alfiler afilado, alternando nuevamente los lados (Fig. B8.14A). La prueba específica para CN V1 se realiza tocando la córnea con un hilo de

Machine Translated by Google

algodón para provocar un parpadeo reflejo (Fig. B8.14B).

FIGURA B8.14. Prueba de la función sensorial del CN V.

Lesiones del nervio facial

La lesión de las ramas del nervio facial provoca parálisis de los músculos faciales (parálisis de Bell), con o sin pérdida del gusto en los dos tercios anteriores de la lengua o alteración de la secreción de las glándulas lagrimales y salivales (ver el Cuadro clínico "Parálisis de los músculos faciales"). Las lesiones cerca del origen del par VII en la protuberancia del cerebro, o proximales al origen del nervio petroso mayor (en la región del ganglio geniculado), provocan pérdida de las funciones motora, gustativa (gusto) y autónoma. Las lesiones distales al ganglio geniculado, pero proximales al origen de la cuerda del tímpano, producen la misma disfunción, excepto que la secreción lagrimal no se ve afectada. Las lesiones cerca del agujero estilomastoideo provocan únicamente pérdida de la función motora (es decir, parálisis facial).

La parálisis del nervio facial tiene muchas causas. La causa no traumática más común de parálisis facial es la inflamación del nervio facial cerca del agujero estilomastoideo (v . fig. 8.9A), a menudo como resultado de una infección viral. Esto produce edema (hinchazón) y compresión del nervio en el canal facial. La lesión del nervio facial puede deberse a una fractura del hueso temporal. La parálisis facial es evidente poco después de la lesión. Si el nervio se secciona por completo, las posibilidades de recuperación total o incluso parcial son remotas. El movimiento muscular suele mejorar cuando el daño a los nervios se asocia con un traumatismo craneoencefálico cerrado; sin embargo, es posible que la recuperación no sea completa (Higgins et al., 2022). La parálisis del nervio facial puede ser idiopática (que ocurre sin una causa conocida). Sin embargo, a menudo sigue a la exposición al frío, como ocurre cuando se viaja en un automóvil con la ventana abierta.

La parálisis facial puede ser una complicación de la cirugía; en consecuencia, la identificación del nervio facial y sus ramas es esencial durante la cirugía (p. ej., parotidectomía, extirpación de una glándula parótida). El nervio facial se distingue más cuando emerge del agujero estilomastoideo. Si es necesario, se puede utilizar estimulación eléctrica para confirmar. La parálisis del nervio facial también puede estar asociada con manipulación dental, vacunación, embarazo, infección por VIH, enfermedad de Lyme (trastorno inflamatorio que causa dolor de cabeza y rigidez en el cuello) e infecciones del oído medio (otitis media). Debido a que las ramas del nervio facial son superficiales, están sujetas a lesiones por puñaladas y heridas de bala, cortes y lesiones al nacer (ver Fig. 8.23):

• Una lesión de la rama cigomática del VII par causa parálisis, incluida la pérdida del tono de

LGRAWANY
Machine Translated by Google

el orbicular de los párpados en el párpado
inferior. • La parálisis de la rama bucal del VII par causa parálisis del buccinador y del nervio superior.
porción del músculo orbicular de la boca y del labio superior.
• Puede producirse parálisis de la rama marginal mandibular del VII par cuando se realiza una incisión
a lo largo del borde inferior de la mandíbula. La lesión de esta rama (p. ej., durante un abordaje
quirúrgico de la glándula submandibular) causa parálisis de la porción inferior del orbicular de los
labios y de los músculos del labio inferior.

Las consecuencias de tales parálisis se analizan en el recuadro clínico "Parálisis de los músculos faciales".

Compresión de la arteria facial

La arteria facial puede ocluirse presionando contra la mandíbula donde el vaso la cruza (véanse las figuras 8.16C y 8.24B). Debido a las numerosas anastomosis entre las ramas de la arteria facial y las otras arterias de la cara, la compresión de la arteria facial en un lado no detiene todo sangrado de una arteria facial lacerada o de una de sus ramas. En las laceraciones del labio se debe aplicar presión en ambos lados del corte para detener el sangrado. En general, las heridas faciales sangran abundantemente y sanan rápidamente.

Pulsos de arterias de la cara y el cuero cabelludo.

Para tomar el pulso se pueden utilizar los pulsos de las arterias temporal superficial y facial. Por ejemplo, los anestesiólogos que están a la cabeza de la mesa de operaciones a menudo toman el pulso temporal donde la arteria temporal superficial cruza la apófisis cigomática justo por delante de la aurícula (fig. B8.15A). Apriete los dientes y palpe el pulso facial cuando la arteria facial cruza el borde inferior de la mandíbula inmediatamente anterior al músculo masetero (fig. B8.15B; consulte la figura 8.70).

FIGURA B8.15. Pulsos de cara y cuero cabelludo.

Estenosis de la arteria carótida interna

En el ángulo medial del ojo, se produce una anastomosis entre la arteria facial, una rama de la arteria carótida externa y las ramas cutáneas de la arteria carótida interna. Con el avance de la edad, la arteria carótida interna puede estrecharse (estenótica)

Machine Translated by Google

debido al engrosamiento aterosclerótico de la íntima (capa más interna) de las arterias. Gracias a la anastomosis arterial, las estructuras intracraneales como el cerebro pueden recibir sangre desde la conexión de la arteria facial con la rama nasal dorsal de la arteria oftálmica.

Laceraciones del cuero cabelludo

Las laceraciones del cuero cabelludo son el tipo más común de lesión en la cabeza que requiere atención quirúrgica. Estas heridas sangran profusamente porque las arterias que entran en la periferia del cuero cabelludo sangran por ambos extremos debido a las abundantes anastomosis. Las arterias no se retraen cuando se laceran porque el tejido conectivo denso de la capa dos del cuero cabelludo las mantiene abiertas. Los espasmos del músculo occipitofrontal pueden aumentar la apertura de las heridas del cuero cabelludo. El sangrado por laceraciones del cuero cabelludo puede ser mortal si no se controla (p. ej., mediante suturas).

Carcinoma de células escamosas de labio

El carcinoma de células escamosas (cáncer) del labio suele afectar al labio inferior (fig. B8.16). La sobreexposición al sol durante muchos años es un factor común en estos casos. La irritación crónica por fumar en pipa también es una causa contribuyente. Células cancerígenas desde la parte central del labio inferior, el piso de la boca y el ápice de la lengua se diseminan a los ganglios linfáticos submentales, mientras que las células cancerosas de las partes laterales del labio inferior drenan a los ganglios linfáticos submandibulares.

FIGURA B8.16. Carcinoma de labio.

Conclusión: rostro y cuero cabelludo

El rostro proporciona nuestra identidad como ser humano individual. Así, los defectos de nacimiento o adquiridos tienen consecuencias más allá de sus efectos físicos. ■ La individualidad del rostro resulta principalmente de la variación anatómica. ■ La forma en que los músculos faciales alteran las funciones básicas

Las características son fundamentales para la comunicación. ■ Los labios y la forma y el grado de apertura de la boca son componentes importantes del habla, pero nuestras expresiones faciales proporcionan el énfasis y las sutilezas del significado.

LCRAWANY
Machine Translated by Google

Estructura del cuero cabelludo: El cuero cabelludo es un manto de tejido blando algo móvil que cubre la calvaria. ■ El principal componente subcutáneo del cuero cabelludo es el epicráneo musculoaponeurótico al que la piel suprayacente está firmemente adherida, pero está separada de la capa externa. periostio (pericráneo) del cráneo por tejido areolar laxo. ■ La capa areolar permite la movilidad del cuero cabelludo sobre la calvaria y permite la separación traumática del cuero cabelludo del cráneo. ■ La unión de la piel a la aponeurosis epicraneal mantiene unidos los bordes de las heridas superficiales, pero una herida que también penetra la aponeurosis epicraneal tiene espacios amplios. ■ La sangre puede acumularse en el espacio areolar profundo hasta la aponeurosis después de una lesión en la cabeza.

Músculos de la cara y el cuero cabelludo: Los músculos faciales desempeñan funciones importantes como dilatadores y esfínteres de los portales de los sistemas alimentario (digestivo), respiratorio y visual (fisuras orales y palpebrales y fosas nasales), controlando lo que entra y parte de lo que sale. nuestros cuerpos. ■ Otros músculos faciales ayudan a los músculos de la masticación manteniendo los alimentos entre los dientes durante la masticación. ■ Se forman porciones carnosas de la cara (párpados y mejillas). Paredes de contención dinámicas para las órbitas y la cavidad bucal. ■ Todos los músculos faciales se derivan del segundo arco faríngeo y, por lo tanto, están inervados por el nervio de este arco, el nervio facial (CN VII). ■ Los músculos faciales son subcutáneos y la mayoría tiene un origen esquelético y una inserción cutánea. ■ La cara carece de la fascia profunda presente en otras partes del cuerpo.

Inervación de la cara y el cuero cabelludo: La cara es muy sensible. Recibe inervación sensorial de las tres divisiones del nervio trigémino (CN V). ■ Las principales ramas terminales de cada división llegan al tejido subcutáneo de cada lado de la cara a través de tres agujeros que están alineados verticalmente. ■ Cada división irriga una zona sensorial distinta, similar a un dermatoma, pero sin la superposición de nervios adyacentes; por lo tanto, lesiones resultan en áreas distintas y definidas de parestesia. ■ Las divisiones del CN V suministran sensación no sólo a la piel superficial de la cara sino también a las superficies mucosas profundas de los sacos conjuntivales, la córnea, la cavidad nasal y los senos paranasales y a la cavidad oral y vestíbulo. ■ La piel que cubre el ángulo de la mandíbula está inervada por el nervio auricular mayor, una rama del plexo cervical. ■ Ocho nervios suministran sensación al cuero cabelludo a través de ramas que surgen de las tres divisiones del CN V, anteriores a la aurícula del oído externo y ramas de los nervios espinales cervicales posteriores a la aurícula. ■ El nervio facial (CN VII) es el nervio motor de la cara e inerva todos los músculos de la expresión facial, incluidos el platisma, el vientre occipital del occipitofrontal y los músculos auriculares que no forman parte de la cara per se. ■ Estos músculos reciben inervación del CN VII principalmente a través de cinco ramas del plexo (nervio) parótida.

Vasculatura de la cara y el cuero cabelludo: la cara y el cuero cabelludo están muy vascularizados. Las ramas terminales de las arterias de la cara se anastomosan libremente (incluidas las anastomosis a través de la línea media con sus parejas contralaterales). Por lo tanto, el sangrado por laceraciones faciales puede ser

Machine Translated by Google

difuso, con el vaso lacerado sangrando por ambos extremos. ■ La mayoría de las arterias de la cara son ramas o derivadas de ramas de la arteria carótida externa; las arterias que surgen de la carótida interna y que irrigan la frente son excepciones. ■ La arteria principal de la cara.

es la arteria facial. ■ Las arterias del cuero cabelludo están firmemente incrustadas en el tejido conectivo denso que recubre la aponeurosis epicraneal. Así, cuando se laceran, estas arterias sangran por ambos extremos, como las de la cara, pero son menos capaces de contraerse o retraerse que otros vasos superficiales; por lo tanto, se produce un sangrado profuso.

Las venas de la cara y el cuero cabelludo generalmente acompañan a las arterias y proporcionan un drenaje venoso principalmente superficial. ■ Sin embargo, también se anastomosan con el plexo venoso pterigoideo y con los senos venosos durales a través de las venas emisarias, que proporcionan una ruta potencialmente peligrosa para la propagación de la infección. ■ La mayoría de los nervios y vasos del cuero cabelludo discurren verticalmente hacia el vértice; por tanto, una laceración horizontal puede producir más daño neurovascular que una vertical.

El drenaje linfático de la mayor parte de la cara sigue al drenaje venoso hacia los ganglios linfáticos. alrededor de la base de la parte anterior de la cabeza (submandibular, parótida y superficial). ganglios cervicales). ■ Una excepción a este patrón es el drenaje linfático de la parte central del labio y el mentón, que inicialmente drena a los ganglios linfáticos submentales. Todos los ganglios de la cara drenan a su vez hacia los ganglios linfáticos cervicales profundos.

MENINGES CRANEALES

Las meninges craneales son cubiertas membranosas del cerebro que se encuentran inmediatamente internas al cráneo (fig. 8.28; véase la figura 8.15A). Las meninges craneales

• proteger el cerebro •
formar la estructura de soporte para las arterias, venas y senos venosos • encerrar una cavidad llena de líquido, el espacio subaracnoideo, que es vital para el funcionamiento normal del cerebro el cerebro

LGRAWANY
Machine Translated by Google

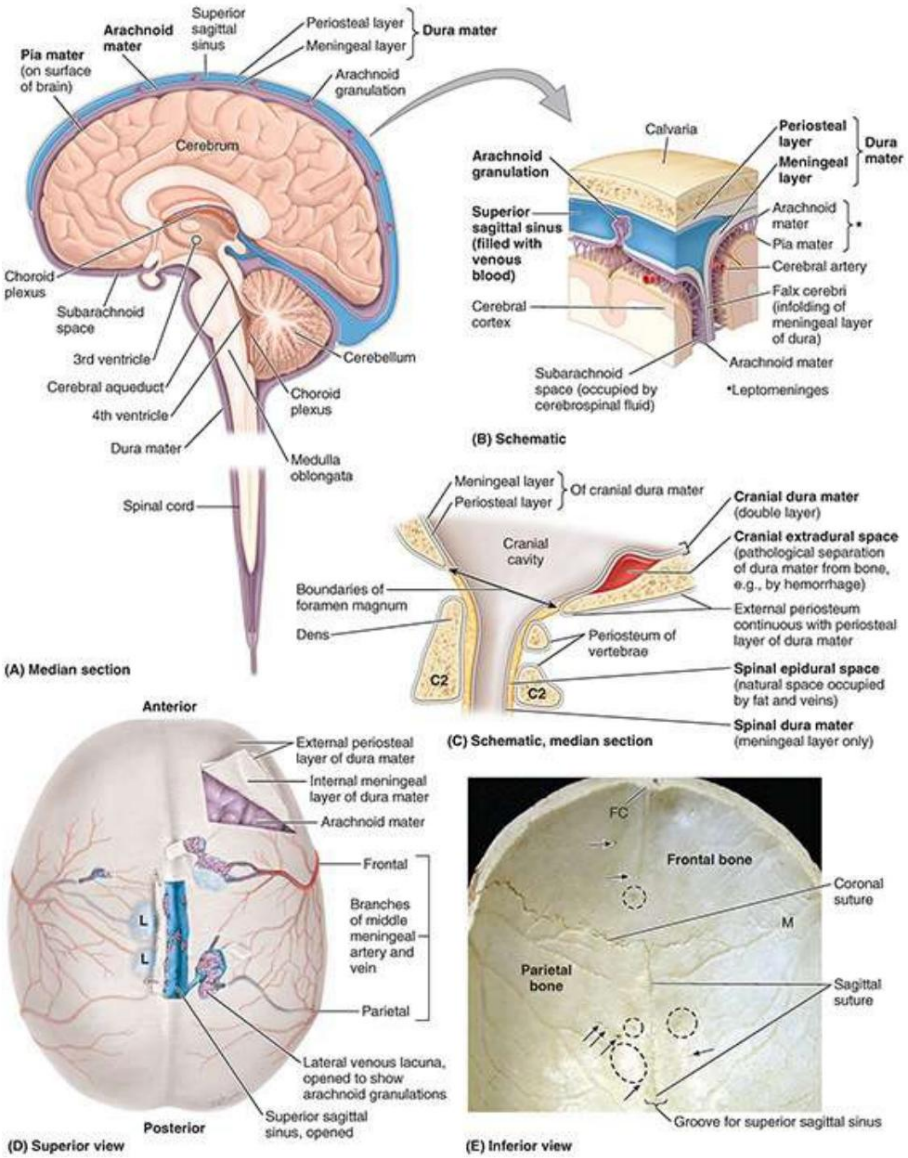

FIGURA 8.28. Meninges y su relación con la calvaria, el cerebro y la médula espinal. A. Descripción general. La duramadre y el espacio subaracnoideo (púrpura) rodean el cerebro y son continuos con el que rodea la médula espinal. B. Meninges. Las dos capas de duramadre se separan para formar senos venosos durales. Las granulaciones aracnoideas sobresalen a través de la capa meníngea de la duramadre hacia los senos venosos durales y efectúan la transferencia de líquido cefalorraquídeo (LCR) al sistema venoso. C. Espacio extradural craneal y espinal. El espacio epidural espinal (extradural) normal lleno de grasa y venas no es continuo con el espacio epidural craneal potencial o patológico. La duramadre craneal tiene dos capas, mientras que la duramadre espinal consta de una sola capa. D. Duramadre. En el plano medio, se ha incidido y retraído una parte del techo grueso del seno sagital superior; lateralmente, se reflejan partes del techo delgado de dos lagunas laterales (L) para demostrar las abundantes granulaciones aracnoideas. A la derecha, un colgajo angular de duramadre se ha girado hacia delante; las circunvoluciones de la corteza cerebral son visibles a través de la aracnoides. E. Aspecto interno de la calvaria. Se muestran hoyos (círculos discontinuos, foveolas granulares) en los huesos frontal y parietal, que se producen por granulaciones aracnoideas agrandadas o grupos de otras más pequeñas (como en la parte D). Múltiples venas emisarias pequeñas pasan entre el seno sagital superior y las venas del diploe y el cuero cabelludo a través de pequeños agujeros emisarios (flechas) ubicados a cada lado de la sutura sagital. El surco vascular sinuoso (M) en la pared lateral está formado por la rama frontal de la arteria meníngea media. La hoz del cerebro se inserta anteriormente a la cresta frontal (FC).

Las meninges se componen de tres capas de tejido conectivo membranoso (fig. 8.28A, B, D):

Machine Translated by Google

1. Duramadre (duramadre): capa fibrosa externa gruesa y resistente 2. Aracnoides (aracnoides): capa intermedia delgada 3. Piamadre (pia): delicada capa vasculada interna

Las capas intermedia e interna (aracnoides y piamadre) son membranas continuas que en conjunto forman la leptomeninge (G., membrana delgada) (fig. 8.28B). La aracnoides está separada de la piamadre por el espacio subaracnoideo (leptomeníngeo), que contiene líquido cefalorraquídeo (LCR). Este espacio lleno de líquido ayuda a mantener el equilibrio del líquido extracelular en el cerebro. El LCR es un líquido transparente de constitución similar al plasma sanguíneo. Aporta nutrientes pero tiene menos proteínas y una concentración de iones diferente. El LCR está formado por los plexos coroideos de los cuatro ventrículos del cerebro (fig. 8.28A). Este líquido sale del sistema ventricular y entra en el espacio subaracnoideo entre la aracnoides y la piamadre, donde amortigua y nutre el cerebro.

Dura madre

La duramadre craneal (duramadre), una membrana bilaminar gruesa, densa, también se llama paquimeninge (G. pachy, gruesa + G. menix, membrana) (fig. 8.28A). Es adherente a la tabla interna de la calvaria. Las dos capas de la duramadre craneal son una capa perióstica externa, formada por el periostio que cubre la superficie interna de la calvaria, y una capa meníngea interna, una fuerte membrana fibrosa que se continúa en el agujero magno con la duramadre espinal que cubre la médula espinal. .

La capa perióstica externa de duramadre se adhiere a la superficie interna del cráneo. Su unión es tenaz a lo largo de las líneas de sutura y en la base del cráneo (Haines & Mihailoff, 2018). La capa perióstica externa se continúa en los agujeros craneales con el periostio en la superficie externa de la calvaria (fig. 8.28C). Esta capa externa no es continua con la duramadre de la médula espinal, que consta únicamente de una capa meníngea.

Excepto donde se encuentran los senos durales y los pliegues (fig. 8.28B), la capa meníngea interna está íntimamente fusionada con la capa perióstica y no puede separarse de ella (fig. 8.28B, C). Las capas externa e interna fusionadas de duramadre sobre la calvaria se pueden extraer fácilmente de los huesos del cráneo (p. ej., cuando se extirpa la calvaria en la autopsia). En la base del cráneo, las dos capas durales están firmemente unidas y son difíciles de separar de los huesos. En la vida, dicha separación en la interfaz dural-craneal ocurre sólo de manera patológica, creando una epidural real (llena de sangre o líquido). espacio.

INFOLGADOS O REFLEJOS DURALES

La capa meníngea interna de la duramadre es una capa de soporte que se refleja desde la capa perióstica externa de la duramadre para formar pliegues durales (reflejos) (figs. 8.28B y 8.29). Los pliegues durales dividen la cavidad craneal en compartimentos, formando particiones parciales (tabiques durales) entre ciertas partes del cerebro y brindando soporte a otras partes. Los pliegues durales incluyen lo siguiente:

LGRAWANY
Machine Translated by Google

• Falx cerebri (hoz cerebral) •
Tentorium cerebelli (tentorio cerebeloso) • Falx cerebelli
(hoz cerebelosa) • Diaphragma sellae
(diafragma selar)

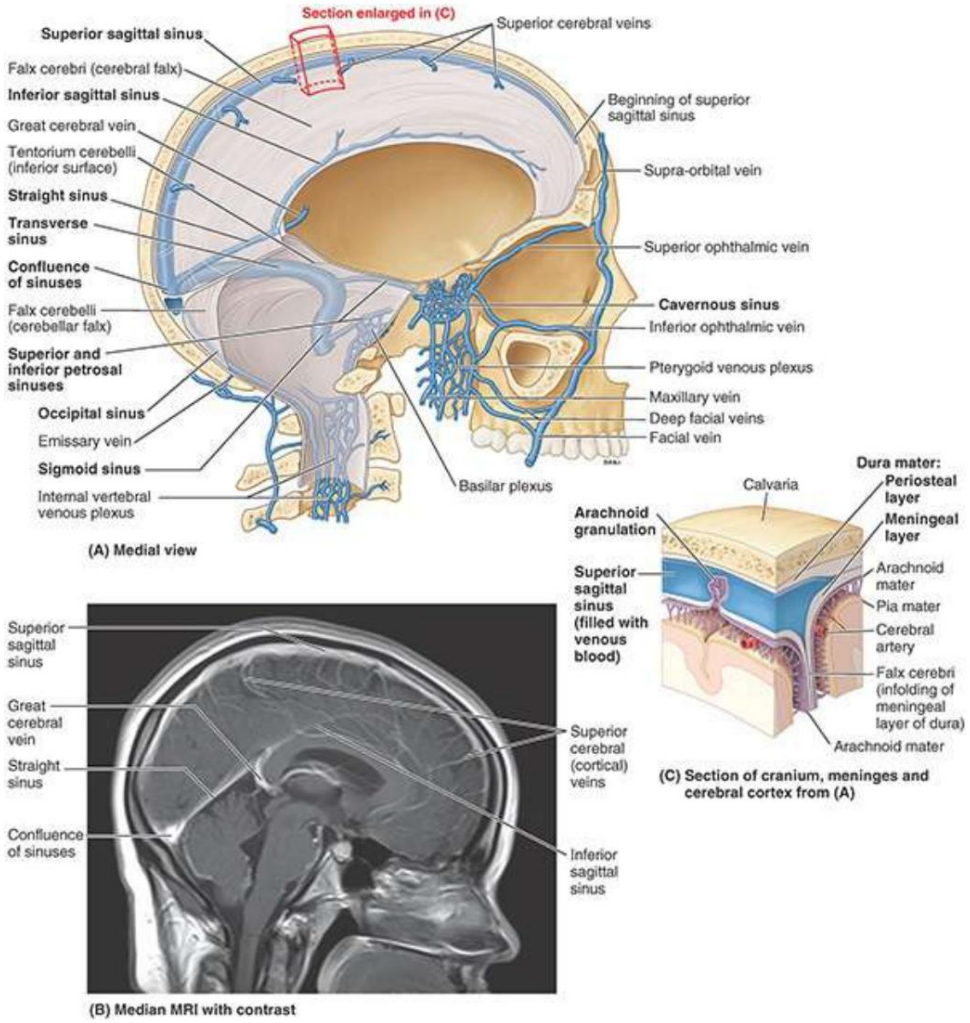

FIGURA 8.29. Pliegues durales y senos venosos durales. A. Descripción general. Dos pliegues durales en forma de hoz (septos), la hoz del cerebro y la hoz del cerebelo, están orientados verticalmente en el plano medio; dos pliegues en forma de techo, la tienda del cerebelo y el pequeño diafragma sellar (eliminado), se encuentran horizontalmente. B. MRI que muestra senos venosos in situ. C. Ampliación de la sección de la parte A. Las capas perióstica y meníngea de la duramadre se separan para formar senos meníngeos y pliegues.

La hoz del cerebro (L. falx, en forma de hoz), el pliegue dural más grande, se encuentra en el sentido longitudinal. Fisura cerebral que separa los hemisferios cerebrales derecho e izquierdo. La hoz del cerebro se inserta en el plano medio a la superficie interna de la calvaria, desde la cresta frontal del hueso frontal y la cresta galli del hueso etmoides por delante hasta la protuberancia occipital interna por detrás (figs. 8.29A y 8.30). Termina volviéndose continuo con la tienda del cerebelo.

Machine Translated by Google

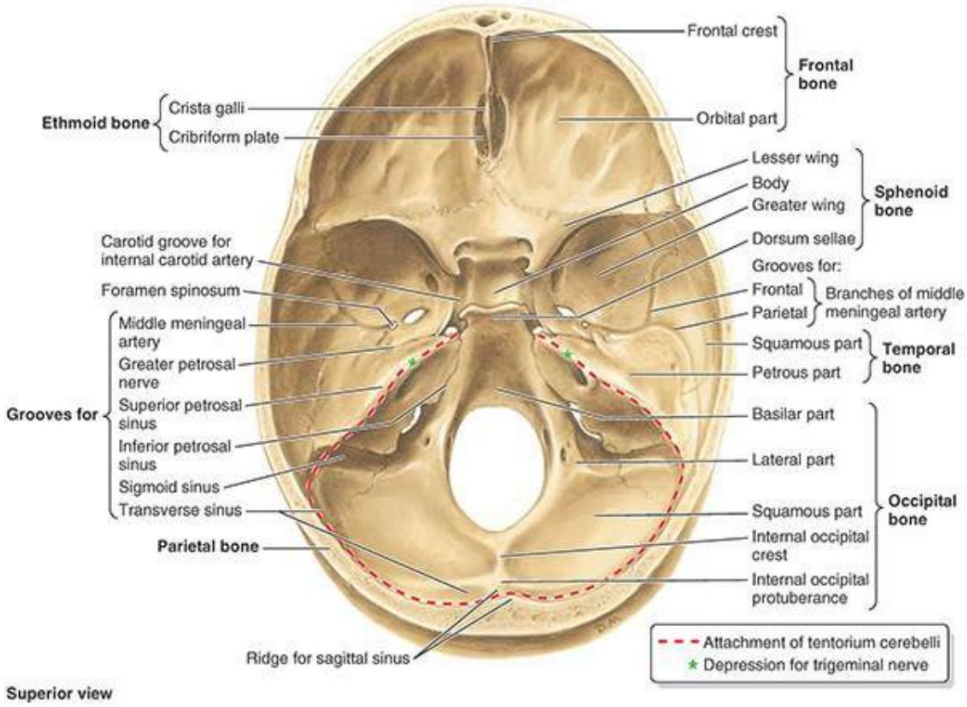

FIGURA 8.30. Interior de la base del cráneo. La protuberancia occipital interna se forma en relación con la confluencia de los senos (v. fig. 8.31A), y los senos venosos durales (p. ej., el seno sigmoideo) forman surcos en la base del cráneo. La tienda del cerebelo está unida a lo largo de los senos petrosos transverso y superior (línea discontinua).

La tienda del cerebelo, el segundo pliegue dural más grande, es un tabique en forma de media luna ancha que separa los lóbulos occipitales de los hemisferios cerebrales del cerebelo (fig. 8.29A y 8.31A, B). La tienda del cerebelo se inserta rostralmente a las apófisis clinoides del esfenoides, rostrolateralmente a la parte petrosa del hueso temporal y posterolateralmente a la superficie interna del hueso occipital y parte del hueso parietal.

La hoz del cerebro se adhiere a la tienda del cerebelo y la sostiene, dándole una apariencia similar a una tienda de campaña. apariencia (L. tentorium, tienda de campaña). La tienda del cerebelo divide la cavidad craneal en compartimentos supratentorial e infratentorial. El compartimento supratentorial está dividido en mitades derecha e izquierda por la hoz del cerebro. El borde anteromedial cóncavo de la tienda del cerebelo está libre, lo que produce un espacio llamado escotadura tentorial a través del cual el tronco del encéfalo (mesencéfalo, puente y bulbo raquídeo) se extiende desde la parte posterior hasta la fosa craneal media (fig. 8.31A, B; véase la fig. .B8.18).

LGRAWANY
Machine Translated by Google

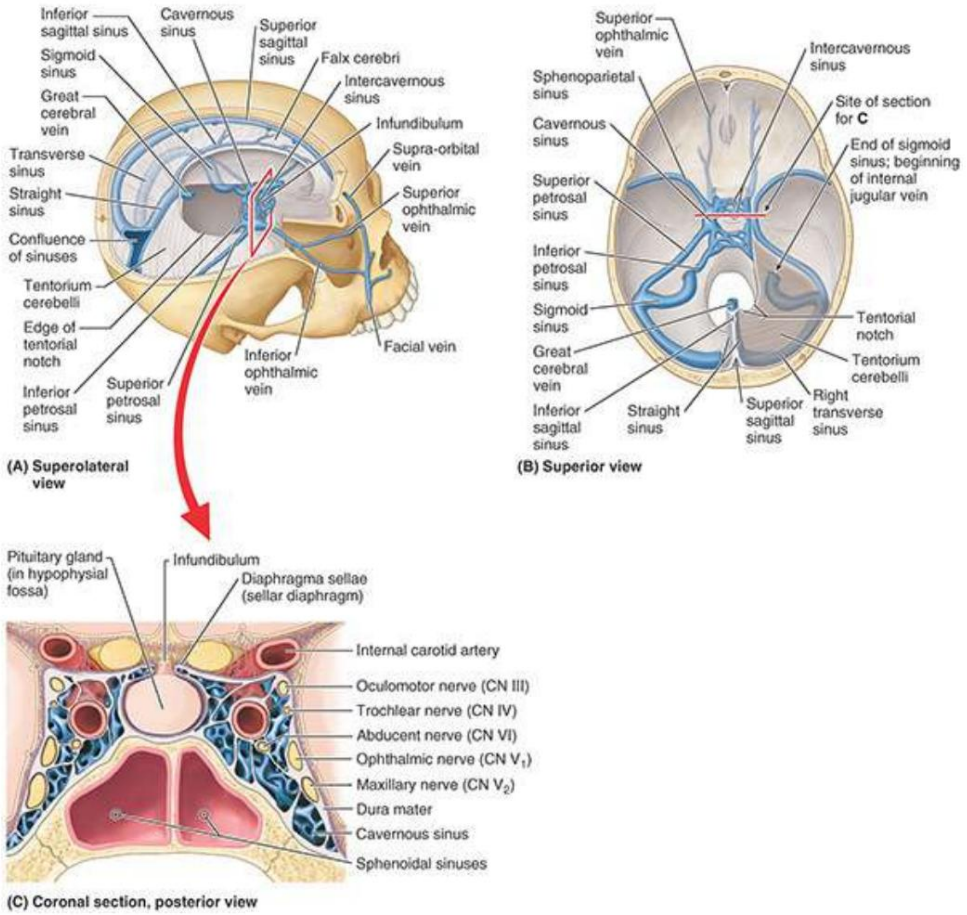

FIGURA 8.31. Senos venosos de la duramadre. A. Relación de los senos paranasales con la hoz del cerebro y la tienda del cerebelo. B. Comunicaciones de senos cavernosos y drenaje de confluencia de senos. Las venas oftálmicas drenan en el seno cavernoso. C. Relación de las estructuras neurovasculares con el seno cavernoso. El seno cavernoso está situado bilateralmente en la cara lateral del cuerpo hueco del esfenoides y la fosa hipofisaria. Las arterias carótidas internas, habiendo formado curvas agudas, se cortan dos veces. Inferiormente, las partes cavernosas de las arterias se seccionan a medida que pasan anteriormente a lo largo del surco carotídeo hacia la curvatura aguda de la arteria (algunos radiólogos se refieren a la curvatura como "sifón carotídeo").
Superiormente, las partes cerebrales de las arterias se seccionan a medida que pasan posteriormente desde la curvatura para unirse al círculo arterial cerebral.

La hoz del cerebelo es un pliegue dural vertical que se encuentra por debajo de la tienda del cerebelo en la parte posterior de la fosa craneal posterior (figs. 8.29 y 8.30). Está adherido a la cresta occipital interna y separa parcialmente los hemisferios cerebelosos.

El diafragma selar, el pliegue dural más pequeño, es una lámina circular de duramadre que está suspendida entre las apófisis clinoides formando un techo parcial sobre la fosa hipofisaria en el esfenoides (fig. 8.31B, C). El diafragma selar cubre la glándula pituitaria en esta fosa y tiene una abertura para el paso del infundíbulo y las venas hipofisarias.

SENOS VENOSOS DURALES

Los senos venosos durales son espacios revestidos de endotelio entre las capas perióstica y meníngea de la duramadre. Se forman donde los tabiques durales se unen a lo largo del borde libre de la hoz del cerebro y en relación con las formaciones del suelo del cráneo (figs. 8.29, 8.31 y 8.32). Venas grandes de

Machine Translated by Google

la superficie del cerebro desemboca en estos senos y la mayor parte de la sangre del cerebro finalmente drena a través de ellos hacia las venas yugulares internas (IJV). El seno sagital superior se encuentra en el borde adjunto convexo de la hoz del cerebro (fig. 8.29). Este seno comienza en la cresta galli y termina cerca de la protuberancia occipital interna (fig. 8.30) en la confluencia de los senos, un lugar de encuentro de los senos sagital superior, recto, occipital y transverso (fig. 8.32). El seno sagital superior recibe las venas cerebrales superiores y se comunica a cada lado a través de aberturas en forma de hendiduras con las lagunas venosas laterales (L., pequeños lagos), expansiones laterales del seno sagital superior (fig. 8.28D).

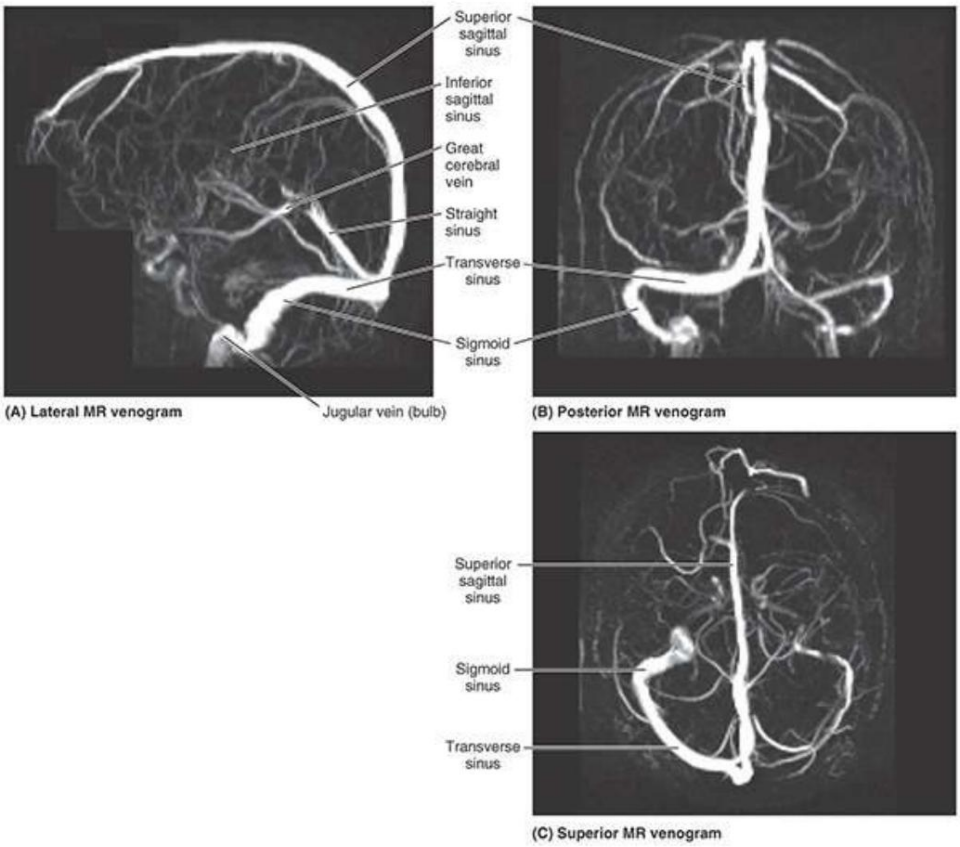

FIGURA 8.32. Proyección de máxima intensidad (MIP) de venogramas por RM de senos venosos durales y venas cerebrales. Cuando existe preocupación por la trombosis venosa intracraneal, los senos venosos durales y las venas cerebrales se pueden visualizar mediante técnicas de resonancia magnética que no requieren la inyección de material de contraste. La señal brillante (blanca) es producida por la sangre venosa en los senos nasales y las venas.

Las granulaciones aracnoideas (agrupaciones de vellosidades aracnoideas) son prolongaciones en penachos de la aracnoides que sobresalen a través de la capa meníngea de la duramadre hacia los senos venosos durales, especialmente las lagunas laterales, y afectan la transferencia del LCR al sistema venoso (fig. 8.28B, D; ver figura 8.35). Las granulaciones aracnoideas agrandadas (cuerpos de pacchionianos) pueden erosionar el hueso y formar fosas llamadas foveolas granulares en la calvaria (fig. 8.28E). Por lo general, se observan especialmente en la vecindad del seno sagital superior, pero también pueden ocurrir en los senos venosos transverso, petroso superior y dural recto. Las granulaciones aracnoideas están estructuralmente adaptadas para el transporte de LCR desde el espacio subaracnoideo al sistema venoso.

LGRAWANY
Machine Translated by Google

El seno sagital inferior es mucho más pequeño que el seno sagital superior (fig. 8.29). Discurre en el borde libre cóncavo inferior de la hoz del cerebro y termina en el seno recto. El seno recto (L. sinus rectus) está formado por la unión del seno sagital inferior con la gran vena cerebral. Corre en dirección inferoposterior a lo largo de la línea de unión de la hoz del cerebro a la tienda del cerebelo, donde se une a la confluencia de los senos paranasales.

Los senos transversos discurren lateralmente desde la confluencia de los senos, formando un surco en los huesos occipitales y los ángulos posteroinferiores de los huesos parietales (figs. 8.30, 8.31 y 8.32).
Los senos transversos discurren a lo largo de los márgenes posterolaterales adjuntos de la tienda del cerebelo y luego se convierten en los senos sigmoideos a medida que se acercan a la cara posterior de los huesos temporales petrosos. La sangre recibida por la confluencia de los senos nasales se drena por los senos transversos, pero rara vez de manera equitativa. Por lo general, el seno izquierdo es dominante (más grande).

Los senos sigmoideos siguen cursos en forma de S en la fosa craneal posterior, formando profundos Surcos en los huesos temporal y occipital. Cada seno sigmoideo gira hacia delante y luego continúa hacia abajo como la VYI después de atravesar el agujero yugular. El seno occipital se encuentra en el borde adjunto de la hoz del cerebelo y termina superiormente en la confluencia de los senos (Fig. 8.29A, B). El seno occipital se comunica inferiormente con el plexo venoso vertebral interno (figs. 8.29A y 8.33).

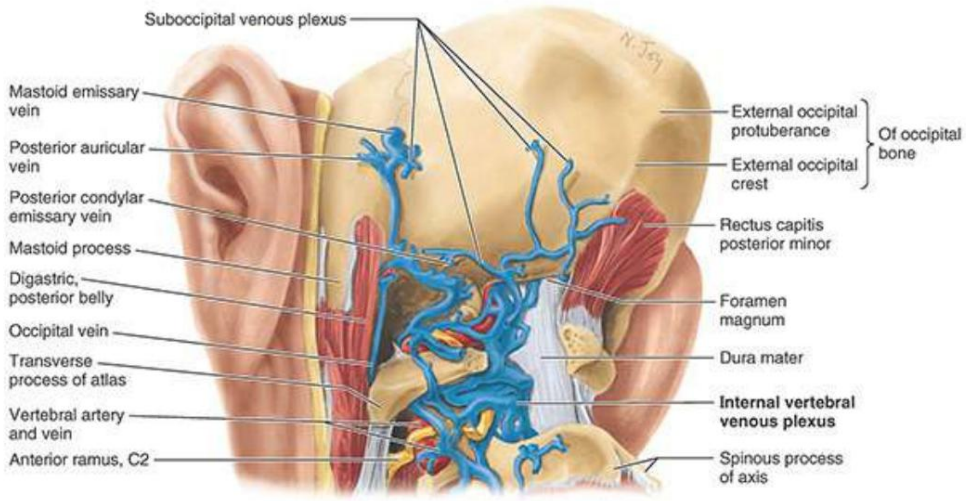

FIGURA 8.33. Disección profunda de la región suboccipital. El sistema venoso vertebral externo tiene numerosas intercomunicaciones y conexiones, algunas de las cuales se muestran aquí. Superiormente, el sistema se comunica con las venas del cuero cabelludo y los senos venosos intracraneales a través del agujero magno, los agujeros mastoideos y los canales condilares. Anteromedialmente, pasa entre las láminas y a través de los agujeros intervertebrales para comunicarse con el plexo venoso vertebral interno y las venas alrededor de la arteria vertebral.

Los senos cavernosos, grandes plexos venosos, se encuentran a cada lado de la silla turca en la superficie superior del cuerpo del esfenoides, que contiene el seno esfenoidal (aire) (Figs. 8.29A y 8.31). El seno cavernoso consiste en un plexo venoso de venas de paredes extremadamente delgadas que se extiende desde la fisura orbitaria superior por delante hasta el vértice de la parte petrosa del hueso temporal por detrás. El seno recibe sangre de las venas oftálmicas superior e inferior, la vena cerebral media superficial y el seno esfenoparietal. Los canales venosos en estos

Machine Translated by Google

Los senos se comunican entre sí a través de canales venosos anteriores y posteriores al tallo de la hipófisis (los senos intercavernosos (fig. 8.31A, B)) y, a veces, a través de venas inferiores a la hipófisis. Los senos cavernosos drenan en dirección posteroinferior a través de los senos petrosos superior e inferior y las venas emisarias hasta los plexos basilar y pterigoideo (fig. 8.29A).

Dentro de cada seno cavernoso se encuentra la arteria carótida interna con sus pequeñas ramas, rodeada por el plexo carotídeo de los nervios simpáticos y el nervio abducente (VI VI) (fig. 8.31C). Los nervios oculomotor (CN III) y troclear (CN IV), más dos de las tres divisiones del nervio trigémino (NC V), están incrustados en la pared lateral del seno. La arteria, que transporta sangre caliente desde el centro del cuerpo, atraviesa los senos nasales llenos de sangre más fría que regresa de los capilares de la periferia del cuerpo, lo que permite el intercambio de calor para conservar energía o enfriar la sangre arterial. Esto no parece ser tan importante en los seres humanos como lo es en los animales que corren (p. ej., caballos y guepardos), en los que la arteria carótida recorre un recorrido más largo y tortuoso a través de los senos cavernosos, lo que permite el enfriamiento de la sangre antes de ingresar al cerebro. Se dice que las pulsaciones de la arteria dentro del seno cavernoso promueven la propulsión de la sangre venosa desde el seno, al igual que la gravedad (Standring, 2021).

Los senos petrosos superiores discurren desde los extremos posteriores de las venas que forman el seno cavernoso hasta los senos transversos en el lugar donde estos senos se curvan hacia abajo para formar los senos sigmoideos (fig. 8.32B). Cada seno petroso superior se encuentra en el margen anterolateral adjunto de la tienda del cerebelo, que se inserta en el borde superior (cresta) de la parte petrosa del hueso temporal (fig. 8.30).

Los senos petrosos inferiores también comienzan en el extremo posterior del seno cavernoso (Fig. 8.31A, B). Cada seno petroso inferior discurre en un surco entre la parte petrosa del hueso temporal y la parte basilar del hueso occipital (fig. 8.30). Los senos petrosos inferiores drenan el seno cavernoso directamente en la transición del seno sigmoideo a la VYI en el agujero yugular (fig. 8.31B). El plexo basilar conecta los senos petrosos inferiores y se comunica inferiormente con el plexo venoso vertebral interno (figs. 8.29B y 8.33). Las venas emisarias conectan los senos venosos durales con las venas fuera del cráneo. Aunque no tienen válvulas y la sangre puede fluir en ambas direcciones, el flujo en las venas emisarias generalmente ocurre fuera del cerebro.

El tamaño y la cantidad de venas emisarias varían; muchos pequeños no tienen nombre. Una vena emisaria frontal está presente en niños y algunos adultos. Pasa a través del agujero ciego del cráneo, conectando el seno sagital superior con las venas del seno frontal y las cavidades nasales. Una vena emisaria parietal, que puede estar emparejada bilateralmente, pasa a través del agujero parietal en la calvaria, conectando el seno sagital superior con las venas externas a él, en particular las del cuero cabelludo (v. fig. 8.8A, C). Una vena emisaria mastoidea pasa a través del agujero mastoideo y conecta cada seno sigmoideo con la vena occipital o auricular posterior (fig. 8.33). También puede estar presente una vena emisaria condilar posterior , que pasa a través del canal condilar y conecta el seno sigmoideo con el plexo venoso suboccipital.

VASCULATURA DE LA DURAMATER

Las arterias de la duramadre suministran más sangre a la calvaria que a la duramadre. El mayor de estos

LGRAWANY
Machine Translated by Google

vasos sanguíneos, la arteria meníngea media, es una rama de la arteria maxilar (fig. 8.28D). Entra en el suelo de la fosa craneal media a través del agujero espinoso (fig. 8.30), discurre lateralmente en la fosa y gira superoanteriormente en el ala mayor del esfenoides, donde se divide en ramas anterior y posterior (fig. 8.28). D). La rama frontal de la arteria meníngea media discurre superior al pterion y luego se curva posteriormente para ascender hacia el vértice del cráneo. La rama parietal de la arteria meníngea media discurre posterosuperiormente y se ramifica (se divide en ramas distribuidas) sobre la cara posterior del cráneo. Pequeñas áreas de duramadre son irrigadas por otras arterias: ramas meníngeas de las arterias oftálmicas, ramas de las arterias occipitales y pequeñas ramas de las arterias vertebrales.

Las venas de la duramadre acompañan a las arterias meníngeas, a menudo en pares. Las venas meníngeas medias acompañan a la arteria meníngea media, abandonan la cavidad craneal a través del agujero espinoso o el agujero oval y drenan en el plexo venoso pterigoideo (fig. 8.29B).

SUMINISTRO NERVIOSO DE LA DURAMATER

La duramadre de los pisos de las fosas craneales anterior y media y el techo de la fosa craneal posterior está inervada por ramas meníngeas que surgen directa o indirectamente del nervio trigémino (NC V) (fig. 8.34). Hay tres divisiones de CN V (CN V1 , CN V2 y CN V3), cada una de las cuales aporta una rama o ramas meníngeas. Las ramas meníngeas anteriores de los nervios etmoidales (CN V1) y las ramas meníngeas de los nervios maxilar (CN V2) y mandibular (CN V3) inervan la duramadre de la fosa craneal anterior. Los dos últimos nervios también inervan la duramadre de la fosa craneal media (fig. 8.34B). Las ramas meníngeas de CN V2 y CN V3 se distribuyen como plexos periarteriales, acompañando a las ramas de la arteria meníngea media (fig. 8.34A, recuadro).

Machine Translated by Google

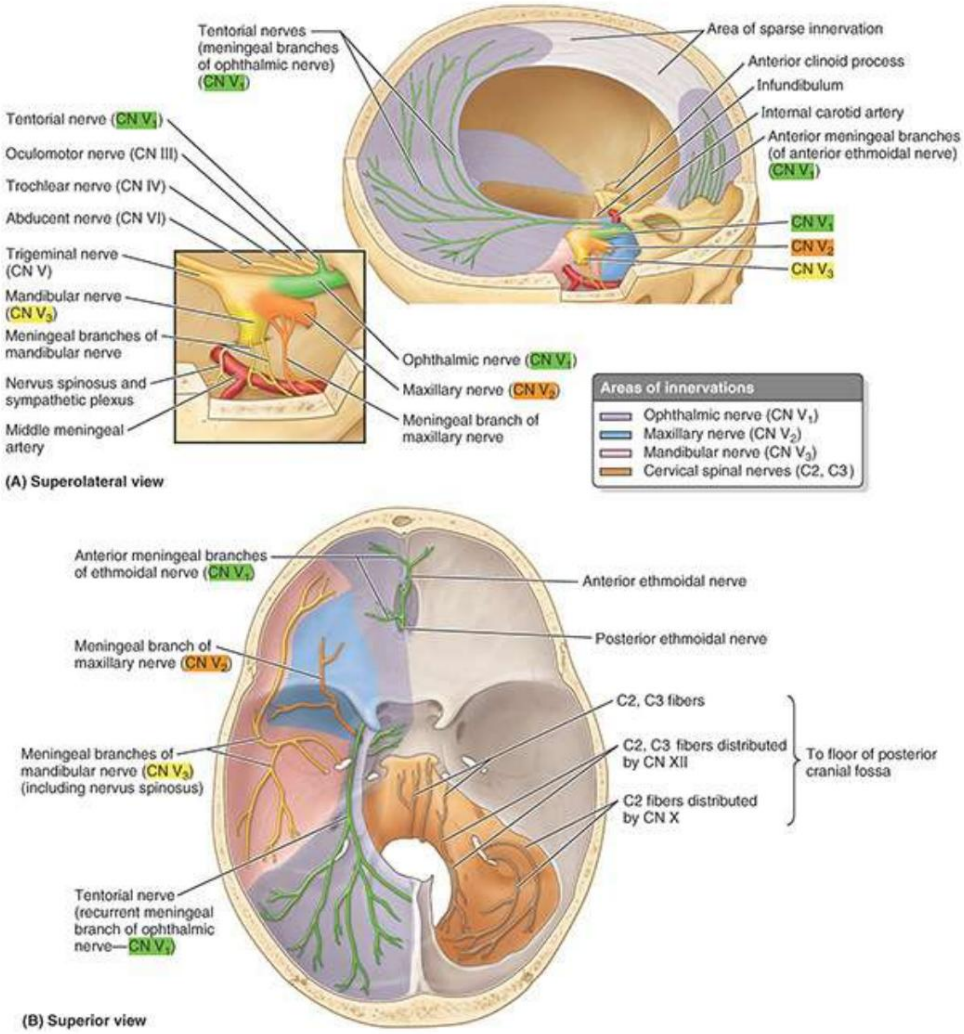

FIGURA 8.34. Inervación de la duramadre. A. Ramas meníngeas de los nervios maxilar (CN V2) y mandibular (CN V3). Estas ramas se distribuyen en la duramadre de la parte lateral de las fosas craneales anterior y media como plexos periarteriales que acompañan a las ramas de la arteria meníngea media junto con fibras nerviosas simpáticas vasomotoras del ganglio cervical superior (recuadro). B. Ramas de las fibras trigeminales y sensoriales de los nervios espinales cervicales (C2, C3).

La duramadre que forma el techo de la fosa craneal posterior (tentorium cerebelli) y la parte posterior de la hoz del cerebro está inervada por el nervio tentorial (una rama del nervio oftálmico), mientras que la hoz del cerebro anterior está inervada por ramas ascendentes de la meníngea anterior. ramas (figura 8.34A). La duramadre del piso de la fosa craneal posterior recibe fibras sensoriales de los ganglios espinales de C2 y C3 transportadas por esos nervios espinales o por fibras transferidas y que viajan centralmente con los nervios vago (X par) e hipogloso (XII). Las terminaciones sensitivas son más numerosas en la duramadre a cada lado del seno sagital superior y en la tienda del cerebelo que en el suelo del cráneo.

Las fibras del dolor son más numerosas donde las arterias y venas discurren por la duramadre. El dolor que surge de la duramadre generalmente se refiere y se percibe como un dolor de cabeza que surge en las regiones cutáneas o mucosas inervadas por el nervio cervical involucrado o la división del nervio trigémino.

LGRAWANY
Machine Translated by Google

Aracnoides y Pia Mater

La aracnoides y la piamadre (o simplemente aracnoides y piamadre; juntas, las leptomeninges) se desarrollan a partir de una única capa de mesénquima que rodea el cerebro embrionario, convirtiéndose en la parte parietal (aracnoides) y visceral (pia) de la leptomeninge (fig. 8.35). . La derivación de la aracnoides-pia a partir de una única capa embrionaria está indicada en el adulto por las numerosas trabéculas aracnoides en forma de red que pasan entre la aracnoides y la piamadre, que dan su nombre a la aracnoides (G. arachne–, araña, telaraña + G. eidos, semejanza). Las trabéculas están compuestas de fibroblastos aplanados y de forma irregular que unen el espacio subaracnoideo (Haines y Mihailoff, 2018). La aracnoides y la piamadre están en continuidad inmediatamente proximales a la salida de cada par craneal de la duramadre. La aracnoides craneal contiene fibroblastos, fibras de colágeno y algunas fibras elásticas. Aunque delgada, la aracnoides es lo suficientemente gruesa como para manipularla con fórceps. La aracnoides avascular, aunque está estrechamente aplicada a la capa meníngea de la duramadre, no está adherida a ésta. Se mantiene contra la superficie interna de la duramadre por la presión del LCR en el espacio subaracnoideo.

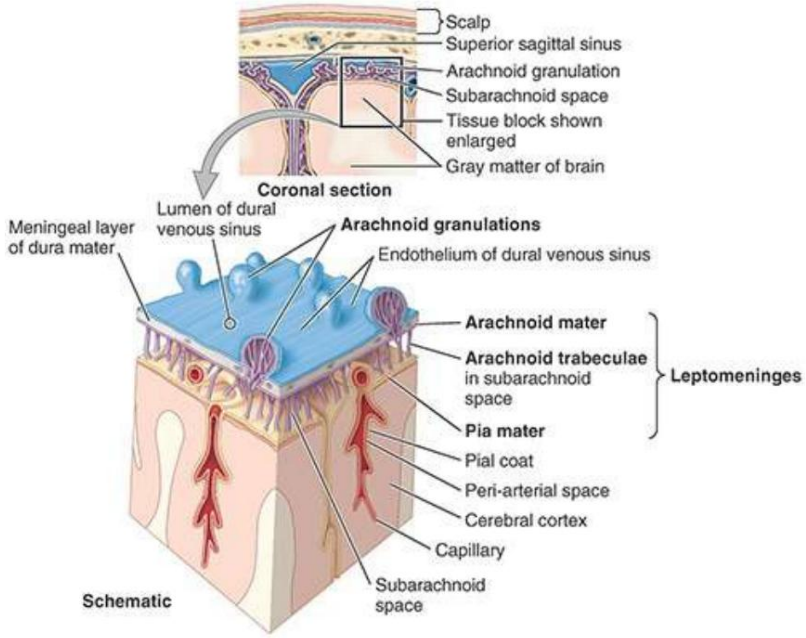

FIGURA 8.35. Leptomeninges. La sección coronal (arriba) indica el sitio del bloque de tejido (abajo). El espacio subaracnoideo separa las dos capas de las leptomeninges, la aracnoides y la piamadre. La presión del LCR mantiene la aracnoides apuesta a la capa meníngea de duramadre, y en la región del seno sagital superior y las lagunas venosas adyacentes (v. fig. 8.28D), las granulaciones aracnoideas se proyectan a través de la duramadre hacia el seno venoso dural lleno de sangre.

La piamadre craneal es una membrana aún más delgada que la aracnoides. Está altamente vascularizado por una red de finos vasos sanguíneos. La piamadre es difícil de ver, pero le da a la superficie del cerebro una apariencia brillante. La piamadre se adhiere a la superficie del cerebro y sigue todos sus contornos. Cuando las arterias cerebrales penetran en la corteza cerebral, la piamadre las sigue durante una corta distancia, formando una capa pial y un espacio periarterial (fig. 8.35).

Machine Translated by Google

Espacios meníngeos

De los tres “espacios” meníngeos comúnmente mencionados en relación con las meninges craneales, sólo uno existe como espacio en ausencia de patología:

• La interfaz dura-craneal (“espacio”) extradural o epidural no es un espacio natural entre el cráneo y la capa perióstica externa de la duramadre porque la duramadre está unida a los huesos. Sólo se convierte en un espacio extradural de forma patológica (p. ej., cuando la sangre de los vasos meníngeos desgarrados empuja el periostio lejos del cráneo) (fig. 8.28C). El espacio epidural craneal potencial o patológico no es continuo con el espacio epidural espinal (un espacio natural ocupado por la grasa epidural y un plexo venoso) porque el primero está entre el periostio y el cráneo, mientras que el segundo está entre el periostio que cubre las vértebras y la duramadre espinal (véanse las figuras B8.19A y 2.31 en el Capítulo 2, Espalda). • La interfaz o unión dura-aracnoidea (“espacio subdural”) tampoco es un espacio natural entre la duramadre y la aracnoides. Puede desarrollarse un espacio en la capa de células del borde dural como resultado de un traumatismo, como un golpe fuerte en la cabeza (Haines et al., 1993; Haines & Mihailoff, 2018).

• El espacio subaracnoideo, entre la aracnoides y la piamadre, es un espacio real que contiene LCR, células trabeculares, arterias y venas.

Aunque comúnmente se afirma que el cerebro “flota” en el LCR, el cerebro está suspendido en el Espacio subaracnoideo lleno de LCR por las trabéculas aracnoideas.

CLÍNICO

CAJA

MENINGES CRANEALES

Fractura de pterion

La fractura del pterion puede poner en peligro la vida porque recubre las ramas frontales de los vasos meníngeos medios, que se encuentran en surcos en la cara interna de la pared lateral de la calvaria (v. fig. 8.30). El pterion tiene dos dedos. el ancho superior al arco cigomático y el ancho de un pulgar posterior a la apófisis frontal del hueso cigomático (fig. B8.17A). Un golpe fuerte en el costado de la cabeza (p. ej., durante el boxeo) puede fracturar los huesos delgados que forman el pterion (ver Fig. 8.4A), produciendo una ruptura de la rama frontal de la arteria o vena meníngea media que cruza el pterion (Fig. 8.4A). .B8.17B). El hematoma resultante ejerce presión sobre la corteza cerebral subyacente (v . fig. 8.19A). Una hemorragia del vaso meníngeo medio no tratada puede provocar la muerte en unas pocas horas.

LGRAWANY
Machine Translated by Google

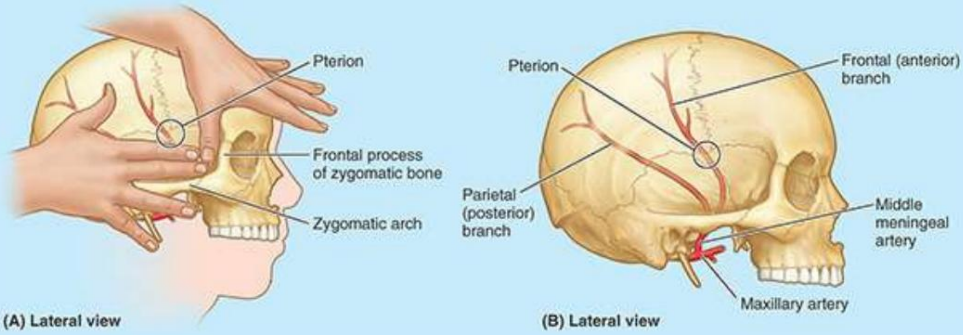

FIGURA B8.17. Ubicación y relaciones del pterion.

Tromboflebitis de la vena facial

La vena facial establece conexiones clínicamente importantes con el seno cavernoso a través de la vena oftálmica superior y con el plexo venoso pterigoideo a través de las venas oftálmica inferior y facial profunda (véanse figuras 8.25 y 8.29A; tabla 8.6). Debido a estas conexiones, una infección de la cara puede extenderse al seno cavernoso y al plexo venoso pterigoideo.

La sangre del ángulo medial del ojo, la nariz y los labios generalmente drena hacia abajo a través de la vena facial, especialmente cuando una persona está erguida. Debido a que la vena facial no tiene válvulas, la sangre puede pasar a través de ella en la dirección opuesta. En consecuencia, la sangre venosa de la cara puede entrar en el seno cavernoso. En personas con tromboflebitis de la vena facial (inflamación de la vena facial con formación secundaria de trombo (coágulo), fragmentos de un coágulo infectado pueden extenderse al sistema venoso intracraneal y producir tromboflebitis del seno cavernoso. La infección de las venas faciales que se extiende a los senos venosos durales puede deberse a laceraciones de la nariz o iniciarse al apretar pústulas (granos) en los costados de la nariz y el labio superior. En consecuencia, el área triangular desde el labio superior hasta el puente de la nariz se considera el triángulo de peligro de la cara (Fig. B8.18).

FIGURA B8.18. Triángulo peligroso de la cara.

Machine Translated by Google

Traumatismo contundente en la cabeza

Un golpe fuerte en la cabeza puede desprender la capa perióstica de duramadre de la calvaria sin fracturar los huesos del cráneo. En la base del cráneo, las dos capas durales están firmemente unidas y son difíciles de separar de los huesos. En consecuencia, una fractura de la base del cráneo suele desgarrar la duramadre y provocar fuga de LCR. La parte más interna de la duramadre, la capa de células del borde dural, está compuesta por fibroblastos aplanados que están separados por grandes espacios extracelulares. Esta capa constituye un plano de debilidad estructural en la unión dura-aracnoidea (Haines & Mihailoff, 2018).

Hernia tentorial

La muesca tentorial es la abertura en la tienda del cerebelo para el tronco del encéfalo, que es ligeramente más grande de lo necesario para acomodar el mesencéfalo (fig. B8.19).

Por lo tanto, las lesiones que ocupan espacio, como los tumores en el compartimento supratentorial, producen un aumento de la presión intracraneal y pueden causar que parte del lóbulo temporal adyacente del cerebro se hernie a través de la escotadura tentorial. Durante la hernia tentorial, el lóbulo temporal puede ser lacerado por la resistente tienda del cerebelo y el nervio oculomotor (CN III) puede estirarse, comprimirse o ambas cosas. Las lesiones oculomotoras pueden producir parálisis de los músculos oculares extrínsecos inervados por el par III. De manera similar, a veces la base del cráneo no se desarrolla normalmente (malformación de Chiari) y el tejido cerebral se desplaza hacia abajo hacia el canal espinal, lo que genera presión sobre estos tejidos.

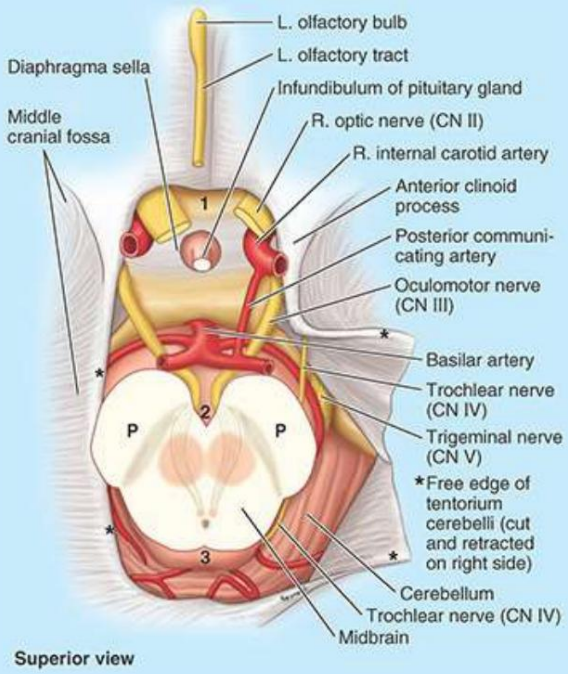

FIGURA B8.19. Estructuras y relaciones en las proximidades de la muesca tentorial. 1, cisterna quiasmática; 2, cisterna interpeduncular; 3, cisterna genicular; P, pedúnculo cerebral.

LGRAWANY
Machine Translated by Google

Abultamiento del diafragma sellador

Los tumores hipofisarios pueden extenderse hacia arriba a través de la abertura del diafragma selar o hacer que éste se abulte (fig. B8.19). Estos tumores a menudo expanden el diafragma de la silla, produciendo alteraciones en la función endocrina temprana o tardía (es decir, antes o después). agrandamiento del diafragma de la silla turca). La extensión superior de un tumor puede causar síntomas visuales debido a la presión sobre el quiasma óptico, el lugar donde se cruzan las fibras del nervio óptico (véanse las figuras 8.37B y 8.42).

Oclusión de venas cerebrales y senos venosos durales

La oclusión de las venas cerebrales y los senos venosos durales puede deberse a trombos (coágulos), tromboflebitis (inflamación venosa) o tumores (p. ej., meningiomas). Los senos venosos durales que se trombosan con mayor frecuencia son el transverso, el cavernoso y el senos sagitales superiores (Frontera & Organek, 2022).

Las venas faciales establecen conexiones clínicamente importantes con el seno cavernoso a través de las venas oftálmicas superiores (v . fig. 8.29A). La trombosis del seno cavernoso suele deberse a infecciones en la órbita, los senos nasales y la parte superior de la cara (el triángulo de peligro). (Figura B8.18). En personas con tromboflebitis de la vena facial, fragmentos de un trombo infectado pueden extenderse hacia el seno cavernoso, produciendo tromboflebitis del seno cavernoso. La infección suele afectar inicialmente sólo a un seno, pero puede extenderse al lado opuesto a través de los senos intercavernosos. La tromboflebitis del seno cavernoso puede afectar el nervio abducente a medida que atraviesa el seno (consulte el Capítulo 10, Resumen de los nervios craneales) y también puede afectar a los nervios incluidos en la pared lateral del seno (consulte la figura 8.31C). La trombosis séptica del seno cavernoso a menudo resulta en el desarrollo de meningitis aguda.

Metástasis de células tumorales a los senos venosos durales

Los senos basilar y occipital se comunican a través del agujero magno con los plexos venosos vertebrales internos (véanse figuras 8.29A y 8.33). Debido a que estos canales venosos no tienen válvulas, la compresión del tórax, el abdomen o la pelvis, como ocurre durante la tos intensa y el esfuerzo, puede forzar la sangre venosa desde estas regiones hacia el sistema venoso vertebral interno y desde éste hacia los senos venosos durales. Como resultado, el pus de los abscesos y las células tumorales de estas regiones puede extenderse a las vértebras y al cerebro.

Fracturas de base craneal

En las fracturas de la base del cráneo, la arteria carótida interna puede desgarrarse, produciendo una fístula arteriovenosa dentro del seno cavernoso. La sangre arterial corre hacia el seno cavernoso, agrandándolo y forzando el flujo sanguíneo retrógrado hacia sus venas.

Machine Translated by Google

afluentes, especialmente las venas oftálmicas. Como resultado, el globo ocular sobresale (exoftalmos) y la conjuntiva se ingurgita (quemosis). El globo ocular que sobresale pulsa en sincronía con el pulso radial, fenómeno conocido como exoftalmos pulsante. Debido a que los pares III, IV, V1 , V2 y VI se encuentran en la pared lateral del seno cavernoso o cerca de ella, estos nervios también pueden verse afectados cuando se lesiona el seno (véanse las figuras 8.31C y 10.3). en el Capítulo 10, Resumen de los nervios craneales).

Origen dural de los dolores de cabeza

La duramadre craneal es sensible al dolor, especialmente cuando está relacionado con los senos venosos durales y las arterias meníngeas (véanse las figuras 8.31A y 8.34). En consecuencia, la tensión sobre las arterias en la base del cráneo o las venas cerca del vértice, donde perforan la duramadre, causa dolor. La duramadre, los grandes vasos intracraneales y las terminales periféricas de los nervios trigémino que inervan estas estructuras se consideran estructuras clave involucradas en la cefalea primaria (Lipton, 2022). Las cefaleas que parecen tener un origen dural incluyen la que se produce después de una punción de la columna lumbar para extraer el LCR (consulte el Capítulo 2, Espalda). Cuando se extrae el LCR, el cerebro se hunde ligeramente, tirando de la duramadre; esto también puede causar dolor de cabeza. Por esta razón, se pide a los pacientes que mantengan la cabeza gacha después de una punción lumbar para minimizar el tirón de la duramadre y reducir las posibilidades de sufrir dolor de cabeza.

Leptomeningitis

La leptomeningitis es una inflamación de las leptomeninges (aracnoides y piamadre) resultante de microorganismos patógenos. La infección y la inflamación generalmente se limitan al espacio subaracnoideo y a la aracnoides-pia (Roos, 2022). El Las bacterias pueden ingresar al espacio subaracnoideo a través de la sangre (septicemia o “intoxicación de la sangre”) o propagarse a partir de una infección del corazón, los pulmones u otras vísceras. Los microorganismos también pueden ingresar al espacio subaracnoideo debido a una fractura craneal compuesta o una fractura de los senos nasales. La meningitis purulenta aguda puede ser el resultado de una infección con casi cualquier bacteria patógena (p. ej., meningitis meningocócica).

Lesiones en la cabeza y hemorragia intracraneal

La hemorragia extradural (epidural) es de origen arterial. La sangre de las ramas desgarradas de una arteria meníngea media se acumula entre la capa perióstica externa de la duramadre y la calvaria. La sangre extravasada arranca la duramadre del cráneo. Generalmente esto sigue a un golpe fuerte en la cabeza y forma un hematoma extradural (epidural) (Fig. B8.20A, B). Por lo general, se produce una breve conmoción cerebral (pérdida del conocimiento), seguida de un intervalo de lucidez de algunas horas. Posteriormente, se produce somnolencia y coma (inconsciencia profunda). La compresión del cerebro se produce a medida que aumenta la masa sanguínea, lo que requiere la evacuación de la sangre y la oclusión de los vasos sangrantes.

LGRAWANY
Machine Translated by Google

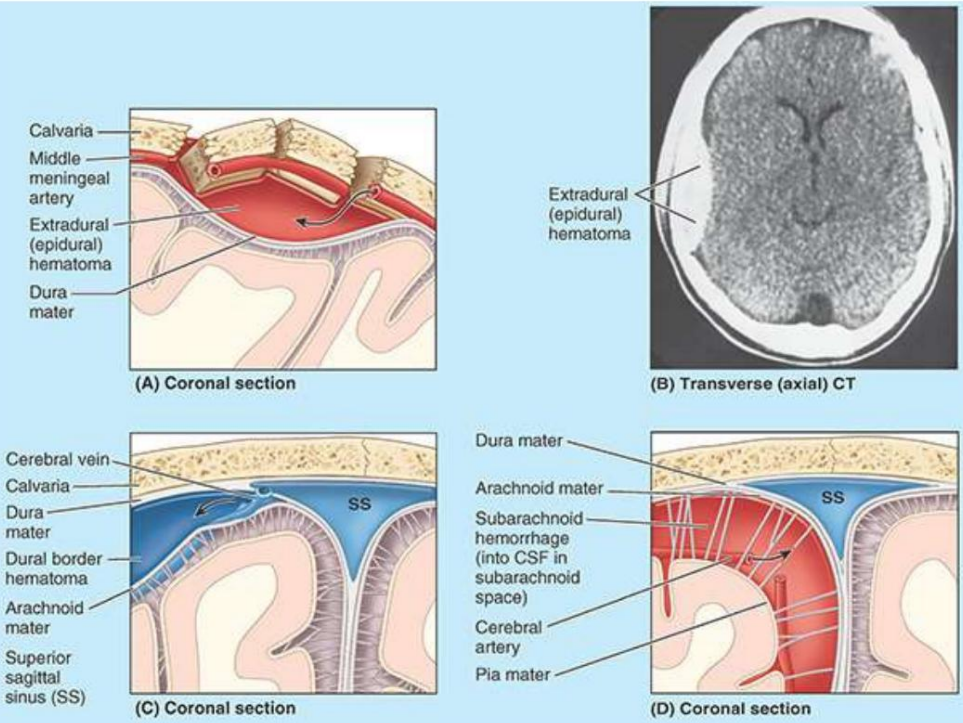

FIGURA B8.20. Hemorragias intracraneales. A y B. Hemorragia extradural (epidural). C. Hematoma del borde dural (subdural). D. Hemorragia subaracnoidea.

Un hematoma del borde dural suele denominarse hematoma subdural (fig. B8.20B). Sin embargo, este término es inapropiado porque no existe un "espacio subdural" real en la unión dura-aracnoidea, sino sólo uno potencial. Los hematomas en esta unión generalmente son causados por sangre extravasada que abre la capa de células del borde dural (Haines y Mihailoff, 2018).

La sangre no se acumula dentro de un espacio preexistente, sino que crea un espacio en la unión dura-aracnoidea. La hemorragia del borde dural generalmente sigue a un golpe fuerte en la cabeza que sacude el cerebro dentro del cráneo y lo daña (p. ej., golpear el tablero o el parabrisas en un accidente automovilístico). A veces el trauma desencadenante puede ser trivial u olvidado.

La hemorragia del borde dural suele ser de origen venoso y comúnmente resulta del desgarro de una vena cerebral superior cuando ingresa al seno sagital superior (ver Fig. 8.29A, B) (Haines & Mihailoff, 2018).

La hemorragia subaracnoidea es una extravasación de sangre, generalmente arterial, hacia el espacio subaracnoideo (fig. B8.20D). La mayoría de estas hemorragias se deben a la rotura de un aneurisma sacular (dilatación en forma de saco en el costado de una arteria), como un aneurisma de la arteria carótida interna (consulte el recuadro clínico "Apoplejías" en este capítulo).

Algunas hemorragias subaracnoideas se asocian con traumatismos craneoencefálicos que implican fracturas craneales y laceraciones cerebrales. El sangrado en el espacio subaracnoideo produce irritación meníngea, dolor de cabeza intenso, rigidez en el cuello y, a menudo, pérdida del conocimiento.

Conclusión: meninges craneales

Machine Translated by Google

Las meninges craneales constan de tres capas intracraneales: una capa externa bilaminar fibrosa sustancial (la duramadre) y dos capas internas membranosas, delicadas y continuas (la aracnoides y la piamadre).

Duramadre: La lámina externa (perióstica) de la duramadre se continúa con el periostio en la superficie externa del cráneo y está íntimamente aplicada a la superficie interna de la cavidad craneal. ■ La lámina interna (meníngea) es un sustentacular

Capa (de soporte) que refleja más fielmente los contornos del cerebro. ■ Esta capa interna se separa de la capa externa en ciertos lugares para formar pliegues durales o reflejos que penetran las grandes fisuras entre partes del cerebro, subdividiendo parcialmente la cavidad craneal en compartimentos más pequeños

que impiden el movimiento inercial del cerebro. ■ Al separarse de la lámina perióstica, se crean espacios intralaminares que dan cabida a los senos venosos durales, que reciben el drenaje venoso del cerebro y drenan principalmente, a su vez, a la vena yugular interna.

Leptomeninge: la aracnoides y la piamadre son capas parietales y viscerales continuas,

respectivamente, de la leptomeninge que rodean el espacio subaracnoideo lleno de LCR. ■ El

La aracnoides y la piamadre están conectadas por finas trabéculas que atraviesan el espacio subaracnoideo. ■ El espacio subaracnoideo de la cavidad craneal se continúa con el del canal vertebral.

■ La aracnoides normalmente se aplica a la superficie interna de la duramadre mediante presión del LCR. ■

La piamadre recubre íntimamente el tejido neural y su vasculatura superficial, recorriendo profundamente los vasos a medida que entran o salen del sistema nervioso central.

Neurovasculatura de las meninges: las meninges craneales reciben sangre principalmente del

ramas meníngeas medias de las arterias maxilares. ■ La duramadre recibe inervación sensorial de las ramas meníngeas de las tres divisiones del nervio trigémino y de fibras del ganglio espinal C2.

CEREBRO

El cerebro es el controlador y coordinador del cuerpo de casi todas sus funciones. Es el órgano que elevó a la humanidad a la cima del mundo animal. Es una estructura delicada que está encerrada en un cráneo rígido; sin embargo, puede resultar dañado por un golpe en la cabeza, comprimido por un tumor o privado de oxígeno por una fuga o un coágulo de sangre en una de las arterias cerebrales.

Debido a que el cerebro generalmente se estudia en detalle en un curso de neuroanatomía separado, el cerebro se cubierto sólo por un estudio superficial de su estructura macroscópica en el curso típico de anatomía, centrándose principalmente en la relación entre el cerebro y su entorno, es decir, sus cubiertas meníngeas, el espacio subaracnoideo lleno de LCR y las características internas de sus huesos. encerramiento (neurocráneo).

Debido a su papel en la producción de LCR (líquido cefalorraquídeo), los ventrículos del cerebro

LCRAWANY
Machine Translated by Google

y también se tratan los plexos coroideos productores de LCR que se encuentran allí. Además, 11 de los 12 nervios craneales surgen del cerebro (consulte el Capítulo 10, Resumen de los nervios craneales).

Partes del cerebro

El encéfalo (contenido por el neurocráneo) está compuesto por el cerebro, el cerebelo y el tronco del encéfalo (fig. 8.36). Cuando se extirpan la calvaria y la duramadre, las circunvoluciones (pliegues), los surcos (surcos) y las fisuras (hendiduras) de la corteza cerebral son visibles a través de la delicada capa aracnoides-pia. Mientras que las circunvoluciones y los surcos demuestran mucha variación, las otras características del cerebro, incluido el tamaño general del cerebro, son notablemente consistentes de un individuo a otro.

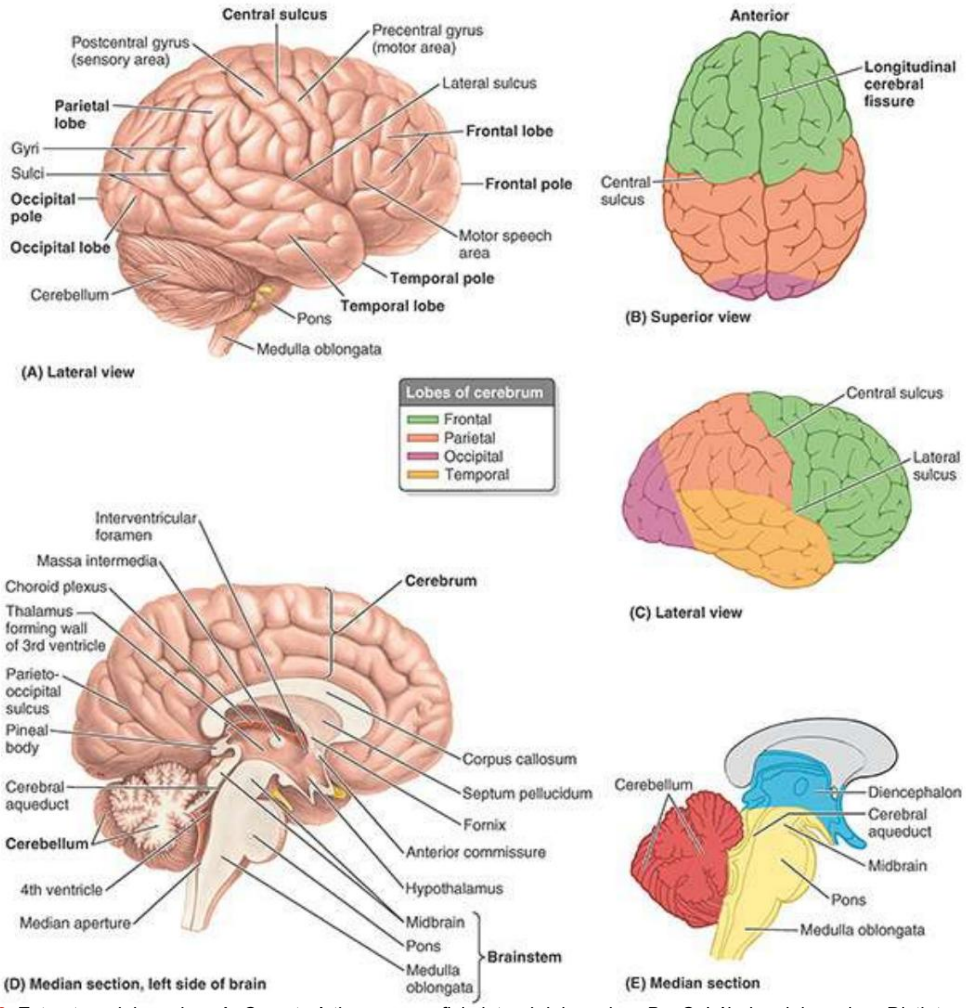

FIGURA 8.36. Estructura del cerebro. A. Características y superficie lateral del cerebro. B y C. Lóbulos del cerebro. Distintos surcos central y lateral demarcan el lóbulo frontal y los límites anteriores de los lóbulos parietales y temporales del cerebro, la demarcación de los límites posteriores de este último y el lóbulo occipital es menos distinta externamente. D. Características de la superficie medial del cerebro. La superficie medial del cerebro y las partes más profundas del cerebro (diencéfalo y tronco del encéfalo) se muestran después de la bisección del cerebro. El surco parietooccipital que delimita los lóbulos parietal y occipital se ve en la cara medial del cerebro. E. Partes del tronco del encéfalo.

• El cerebro (L., cerebro) incluye los hemisferios cerebrales y los ganglios basales. el cerebral

Machine Translated by Google

Los hemisferios, separados por la hoz del cerebro dentro de la fisura cerebral longitudinal, son las características dominantes del cerebro (fig. 8.36A-D). Cada hemisferio cerebral se divide con fines descriptivos en cuatro lóbulos, cada uno de los cuales está relacionado con los huesos suprayacentes del mismo nombre, pero cuyos límites no corresponden. Desde una vista superior, el cerebro está esencialmente dividido en cuartos por la fisura cerebral longitudinal mediana y el surco central coronal (fig. 8.36B). El surco central separa los lóbulos frontales (anteriormente) de los lóbulos parietales (posteriormente). En una proyección lateral, estos lóbulos se encuentran por encima del surco lateral transversal y el lóbulo temporal por debajo de él (fig. 8.36A, C). Los lóbulos occipitales situados posteriormente están separados de los lóbulos parietales y temporales por el plano del surco parietooccipital, visible en la superficie medial del cerebro en un cerebro hemiseccionado (fig. 8.36D). Los puntos más anteriores de los lóbulos frontal y temporal que se proyectan anteriormente son los polos frontal y temporal. El punto más posterior del lóbulo occipital que se proyecta posteriormente es el polo occipital. Los hemisferios ocupan toda la cavidad craneal supratentorial (véanse las figuras 8.31A, B y 8.34). Los lóbulos frontales ocupan las fosas craneales anteriores, los lóbulos temporales ocupan las partes laterales de las fosas craneales medias y los lóbulos occipitales se extienden posteriormente sobre la tienda del cerebelo.

- El diencéfalo está compuesto por el epitálamo, el tálamo y el hipotálamo y forma el núcleo central del cerebro (fig. 8.36E).
- El mesencéfalo, la parte rostral del tronco del encéfalo, se encuentra en la unión de las fosas craneales media y posterior. Los CN III y IV están asociados con el mesencéfalo.
- La protuberancia es la parte del tronco encefálico entre el mesencéfalo rostralmente y la médula oblongada caudalmente. La protuberancia se encuentra en la parte anterior de la fosa craneal posterior. El CN V está asociado con la protuberancia (fig. 8.36A, D, E).
- El bulbo raquídeo (médula) es la subdivisión más caudal del tronco del encéfalo que se continúa con la médula espinal. La médula se encuentra en la fosa craneal posterior. Los CN IX, X y XII están asociados con la médula, mientras que los CN VI a VIII están asociados con la unión de la protuberancia y la médula.
- El cerebelo es la gran masa cerebral situada detrás de la protuberancia y la médula e inferior a la parte posterior del cerebro (fig. 8.36A, D, E). Se encuentra debajo de la tienda del cerebelo en la fosa craneal posterior. Consta de dos hemisferios laterales que están unidos por una estrecha parte media, el vermis.

Sistema ventricular del cerebro

El sistema ventricular del cerebro consta de dos ventrículos laterales y los ventrículos tercero y cuarto de la línea media conectados por el acueducto cerebral (figs. 8.37 y 8.38). El LCR, secretado en gran parte por los plexos coroideos de los ventrículos, llena estas cavidades cerebrales y el espacio subaracnoideo del cerebro y la médula espinal.

LCRAWANY
Machine Translated by Google

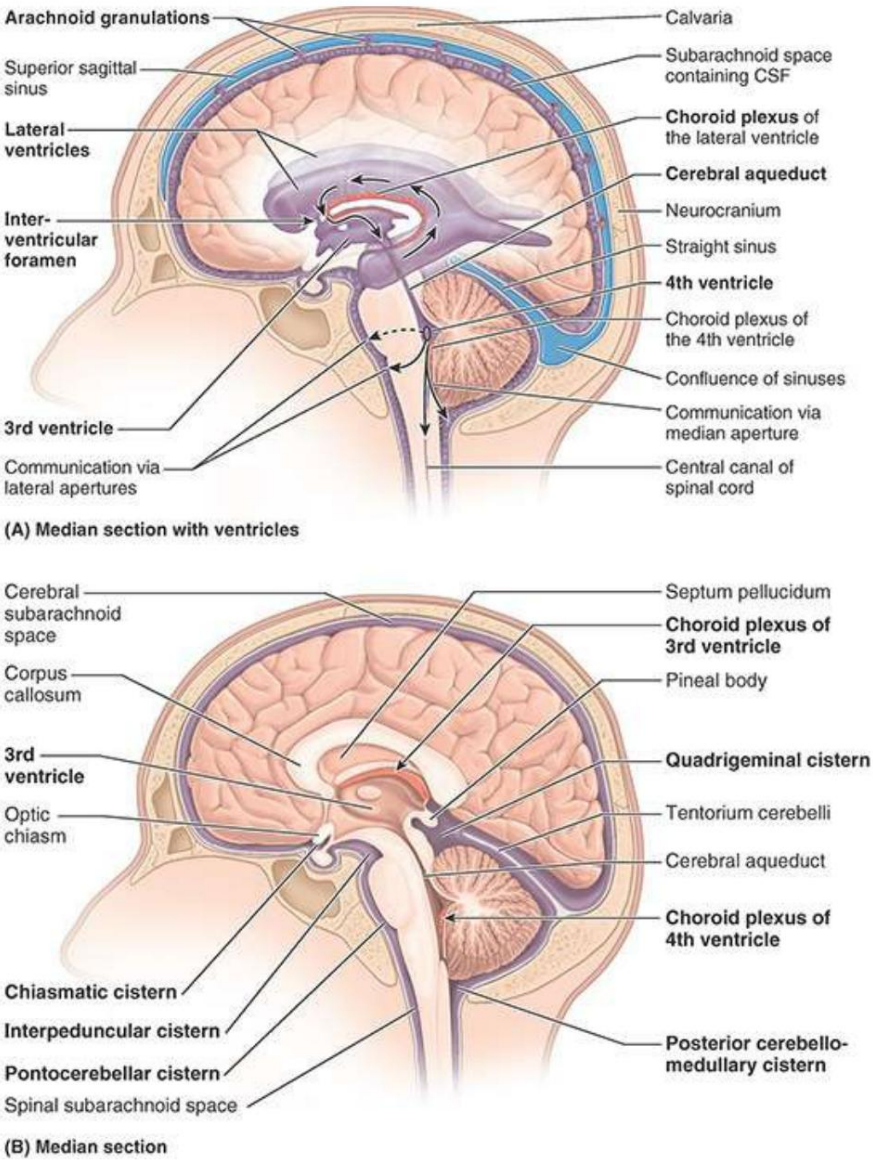

FIGURA 8.37. Ventrículos, espacios subaracnoideos y cisternas. A. Sistema ventricular y circulación del LCR. La producción de LCR se realiza principalmente por los plexos coroideos de los ventrículos lateral, tercero y cuarto. Los plexos de los ventrículos laterales son los más grandes e importantes. B. Cisternas subaracnoideas. Se trata de regiones ampliadas del espacio subaracnoideo que contienen cantidades más sustanciales de LCR.

Machine Translated by Google

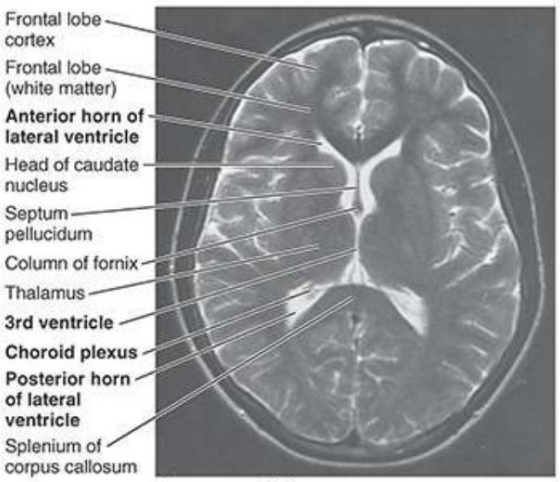

FIGURA 8.38. Características del hemisferio cerebral en resonancia magnética transversal. El LCR que rodea el cerebro, se extiende hacia los surcos y fisuras y ocupa los ventrículos, tiene un aspecto de color blanco brillante.

VENTRÍCULOS DEL CEREBRO

Los ventrículos laterales, 1.º y 2.º ventrículos, son las cavidades más grandes del sistema ventricular y ocupan grandes áreas de los hemisferios cerebrales. Cada ventrículo lateral se abre a través de un agujero interventricular hacia el tercer ventrículo. El tercer ventrículo, una cavidad en forma de hendidura entre las mitades derecha e izquierda del diencéfalo (fig. 8.36E), se continúa posteroinferiormente con el acueducto cerebral, un canal estrecho en el mesencéfalo que conecta los ventrículos tercero y cuarto (figs. .8.36D y 8.37A, B).

El cuarto ventrículo en forma de pirámide en la parte posterior de la protuberancia y la médula se extiende en dirección inferoposterior. Inferiormente, se estrecha hasta formar un canal estrecho que continúa hacia la región cervical de la médula espinal como canal central (fig. 8.37A). El LCR drena hacia el espacio subaracnoideo desde el cuarto ventrículo a través de una única abertura mediana y un par de aberturas laterales. Estas aberturas son el único medio por el cual el LCR ingresa al espacio subaracnoideo. Si se bloquean, el LCR se acumula y los ventrículos se distien, produciendo compresión de la sustancia de los hemisferios cerebrales.

CISTERNAS SUBARACNOIDEAS

Aunque no es exacto decir que el cerebro “flota” en el LCR, en realidad tiene una mínima unión al neurocráneo. En ciertas áreas de la base del cerebro, la aracnoides y la piamadre están ampliamente separadas por cisternas subaracnoideas (fig. 8.37B), que contienen LCR y estructuras de tejido blando que “anclan” el cerebro, como las trabéculas aracnoideas, la vasculatura y y, en algunos casos, raíces de nervios craneales. Los aljibes suelen recibir nombres según las estructuras relacionadas con ellos.

Las principales cisternas subaracnoideas intracraneales incluyen las siguientes:

• Cisterna cerebelomedular: la mayor de las cisternas subaracnoideas, situada entre los cerebelo y médula; Recibe LCR de las aberturas del cuarto ventrículo. Se divide en cisterna cerebelomedular posterior (cisterna magna) y lateral.

LCRAWANY
Machine Translated by Google

cisterna cerebelomedular. •
Cisterna pontocerebelosa (cisterna pontina): un espacio extenso ventral a la protuberancia, que se continúa inferiormente con el espacio subaracnoideo espinal.
• Cisterna interpeduncular (cisterna basal): ubicada en la fosa interpeduncular entre los pedúnculos cerebrales del mesencéfalo (ver figura B8.18)
• Cisterna quiasmática (cisterna del quiasma óptico): inferior y anterior al quiasma óptico, el Punto de cruce o decusación de las fibras del nervio óptico.
• Cisterna cuadrigeminal (cisterna de la gran vena cerebral): ubicada entre la parte posterior del cuerpo calloso y la superficie superior del cerebelo; contiene partes de la gran vena cerebral (véanse las figuras 8.29 y 8.31A, B) • Cisterna ambiens (cisterna
ambiental, no ilustrada): ubicada en la cara lateral de la vena cerebral mayor. mesencéfalo y se continúa posteriormente con la cisterna cuadrigeminal

SECRECIÓN DE LÍQUIDO CEREBROESPINAL

El líquido cefalorraquídeo (LCR) es secretado (a un ritmo de 400 a 500 ml/día) principalmente por las células epiteliales coroideas (células ependimarias modificadas) de los plexos coroideos de los ventrículos lateral, tercero y cuarto (figs. 8.36D, 8.37, y 8.38). Los plexos coroideos consisten en franjas de piamadre vascular (tela coroidea) cubiertas por células epiteliales cúbicas. Están invaginados en los techos de los ventrículos 3.º y 4.º y en los pisos de los cuerpos y astas inferiores de los ventrículos laterales. ventrículos.

CIRCULACIÓN DEL LÍQUIDO CEREBROESPINAL

El LCR sale de los ventrículos laterales a través de los agujeros interventriculares y entra en el tercer ventrículo (fig. 8.37A). Desde aquí, el LCR pasa a través del acueducto cerebral hacia el cuarto ventrículo. Parte del LCR sale de este ventrículo a través de sus aberturas media y lateral y entra en el espacio subaracnoideo, que es continuo alrededor de la médula espinal y posterosuperiormente sobre el cerebelo. Sin embargo, la mayor parte del LCR fluye hacia las cisternas interpedunculares y cuadrigeminales. El LCR de las diversas cisternas subaracnoideas fluye hacia arriba a través de los surcos y fisuras de las superficies medial y superolateral de los hemisferios cerebrales. El LCR también pasa a las extensiones del espacio subaracnoideo que rodean los nervios craneales, las más importantes de las cuales son las extensiones del espacio subaracnoideo que rodean los nervios ópticos (CN II).

ABSORCIÓN DE LÍQUIDO CEREBROESPINAL

El principal sitio de absorción del LCR en el sistema venoso es a través de las granulaciones aracnoideas (figs. 8.35 y 8.37A), especialmente aquellas que protruyen hacia el seno sagital superior y sus lagunas laterales (fig. 8.37A; véase la figura 8.28D). El espacio subaracnoideo que contiene el LCR se extiende hasta los núcleos de las granulaciones aracnoideas. El LCR ingresa al sistema venoso a través de dos rutas: (1) la mayor parte del LCR ingresa al sistema venoso mediante transporte a través de las células de las granulaciones aracnoideas hacia los senos venosos durales, y (2) parte del LCR se mueve entre las células que forman las granulaciones aracnoideas (Corbett y Haines, 2018).

Machine Translated by Google

FUNCIONES DEL LÍQUIDO CEREBROESPINAL

Junto con las meninges y la calvaria, el LCR protege el cerebro proporcionando un colchón contra los golpes en la cabeza. El LCR en el espacio subaracnoideo proporciona la flotabilidad que evita que el peso del cerebro comprima las raíces de los nervios craneales y los vasos sanguíneos contra la superficie interna del cráneo. Como el cerebro es ligeramente más pesado que el LCR, las circunvoluciones de la superficie basal del cerebro (v. fig. 8.42) están en contacto con el suelo de la cavidad craneal cuando una persona está de pie. En muchos lugares de la base del cerebro, sólo las meninges craneales intervienen entre el cerebro y los huesos craneales. En posición erecta, el LCR se encuentra en las cisternas y surcos subaracnoideos de las partes superior y lateral del cerebro; por lo tanto, el LCR y la duramadre normalmente separan la parte superior del cerebro de la calvaria (fig. 8.37A).

Debido a los latidos se producen pequeños cambios rápidamente recurrentes en la presión intracraneal. corazón; Los cambios lentos y recurrentes son el resultado de causas desconocidas. Se producen cambios momentáneamente grandes en la presión al toser y hacer esfuerzos y durante los cambios de posición (erecto versus supino). Cualquier cambio en el volumen del contenido intracraneal, por ejemplo, un tumor cerebral, una acumulación de líquido ventricular causada por el bloqueo del acueducto cerebral (ver Fig. B8.21B) o sangre de un aneurisma roto (una arteria patológicamente abultada). (ver Fig. B8.22) se reflejará en un cambio en la presión intracraneal. Esta regla se llama doctrina Monro-Kellie, que establece que la cavidad craneal es una caja rígida cerrada y que un cambio en la cantidad de sangre intracraneal sólo puede ocurrir mediante el desplazamiento o reemplazo del LCR.

Suministro de sangre arterial al cerebro Aunque representa

sólo alrededor del 2,5% del peso corporal, el cerebro recibe aproximadamente una sexta parte del gasto cardíaco y una quinta parte del oxígeno consumido por el cuerpo en reposo. El suministro de sangre al cerebro deriva de las arterias carótida interna y vertebral (fig. 8.39), cuyas ramas terminales se encuentran en el espacio subaracnoideo. El drenaje venoso del cerebro se produce a través de las venas cerebrales y cerebelosas que drenan a los senos venosos durales adyacentes (v . fig. 8.29A, B).

Véase también “Drenaje venoso del cerebro” más adelante en este capítulo.

LGRAWANY
Machine Translated by Google

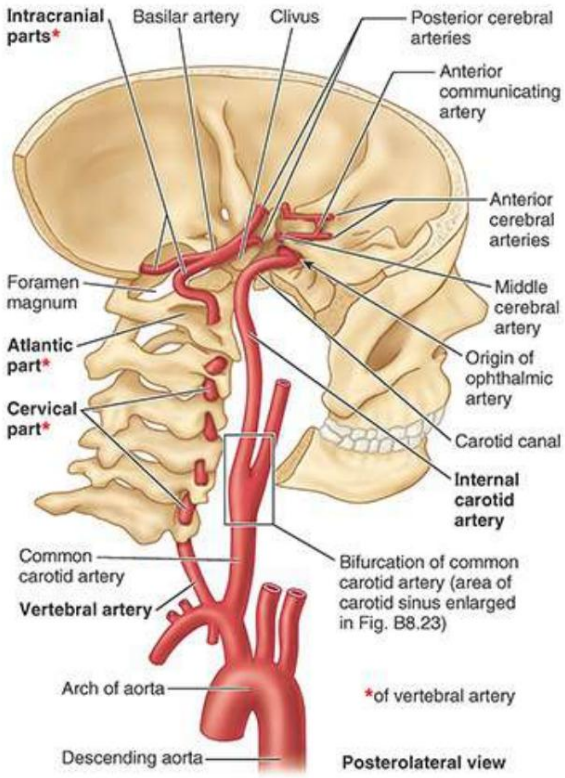

FIGURA 8.39. Suministro arterial al cerebro. Las arterias carótida interna y vertebral, emparejadas bilateralmente, suministran abundante sangre rica en oxígeno.

ARTERIAS CARÓTIDAS INTERNAS

Las arterias carótidas internas nacen en el cuello a partir de las arterias carótidas comunes (fig. 8.39). La parte cervical de cada arteria asciende verticalmente a través del cuello, sin ramificarse, hasta la base del cráneo. Cada arteria carótida interna ingresa a la cavidad craneal a través del canal carotídeo en la parte petrosa del hueso temporal. El trayecto intracraneal de la arteria carótida interna se ilustra y describe en la figura 8.40 y se demuestra radiográficamente en la figura 8.41. Además de las arterias carótidas, los canales carotídeos contienen plexos venosos y plexos carotídeos de los nervios simpáticos (fig. 8.40). Las arterias carótidas internas discurren anteriormente a través de los senos cavernosos con los nervios abducentes (CN VI) y muy cerca de los nervios oculomotor (CN III) y troclear (CN IV). Las arterias discurren por el surco carotídeo situado en el lateral del cuerpo del esfenoides (fig. 8.40; véase la figura 8.31C). Las ramas terminales de las arterias carótidas internas son las arterias cerebrales anterior y media (figs. 8.41 y 8.42).

Machine Translated by Google

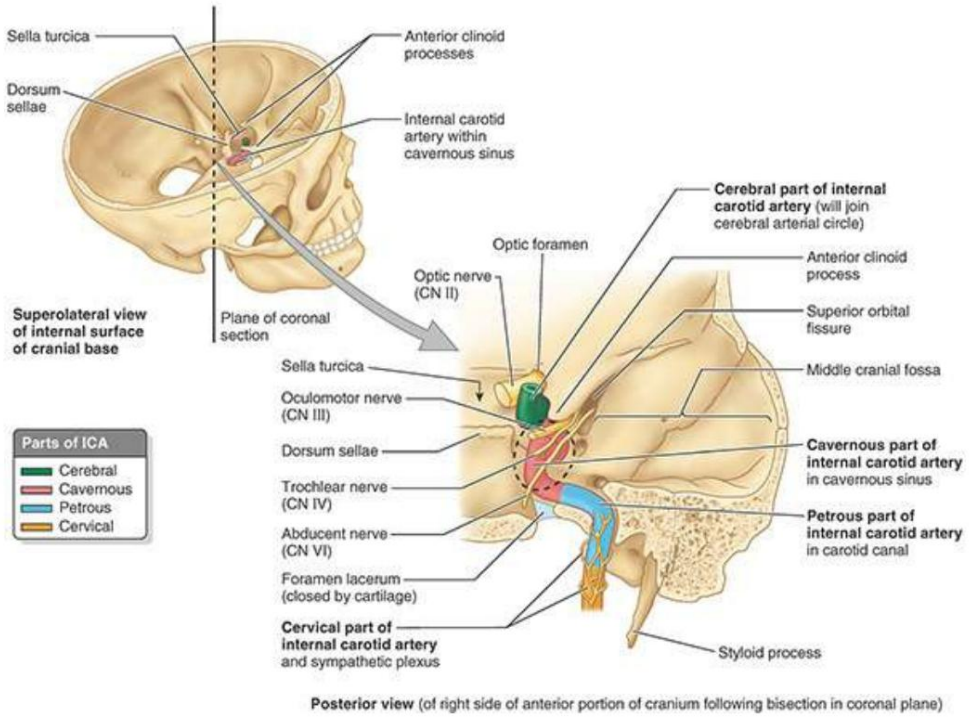

FIGURA 8.40. Curso de la arteria carótida interna. El dibujo de orientación (izquierda) indica el plano de la sección coronal que cruza el canal carotídeo (derecha). La parte cervical de la arteria carótida interna asciende verticalmente en el cuello hasta la entrada del canal carotídeo en el hueso temporal petroso. La parte petrosa de la arteria gira horizontal y medialmente en el canal carotídeo hacia el vértice del hueso temporal petroso. Emerge del canal superior al agujero rasgado, cerrado en vida por cartílago, y entra en la cavidad craneal. La arteria discurre anteriormente a través del cartílago; luego, la parte cavernosa de la arteria discurre a lo largo de los surcos carotídeos en el lado lateral del cuerpo del esfenoides, atravesando el seno cavernoso. Por debajo de la apófisis clinoides anterior, la arteria realiza un giro de 180° y su parte cerebral se dirige posteriormente para unirse al círculo arterial cerebral.

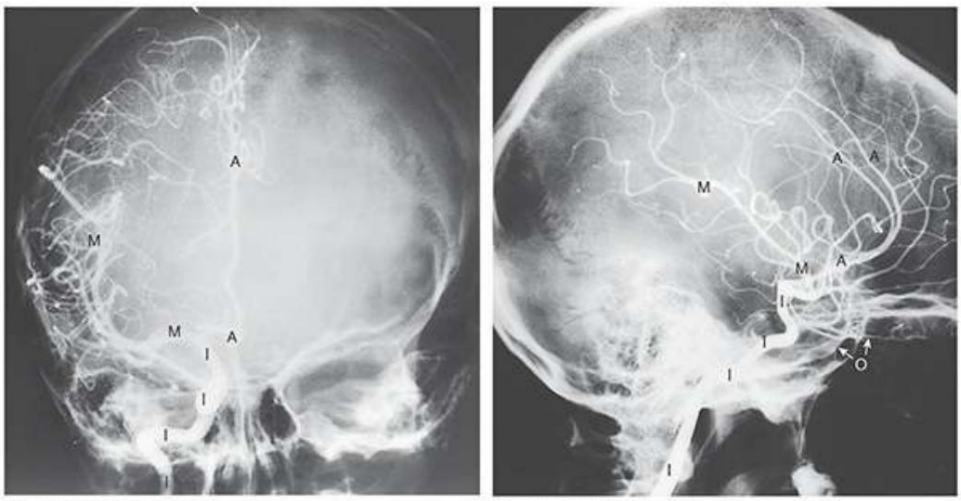

FIGURA 8.41. Arteriografías carotídeas. A y B. El tinte radiopaco inyectado en el sistema arterial carótido demuestra una distribución unilateral al cerebro desde la arteria carótida interna. A, arteria cerebral anterior y sus ramas; I, las cuatro partes de la arteria carótida interna; M, arteria cerebral media y sus ramas; O, arteria oftálmica.

LGRAWANY
Machine Translated by Google

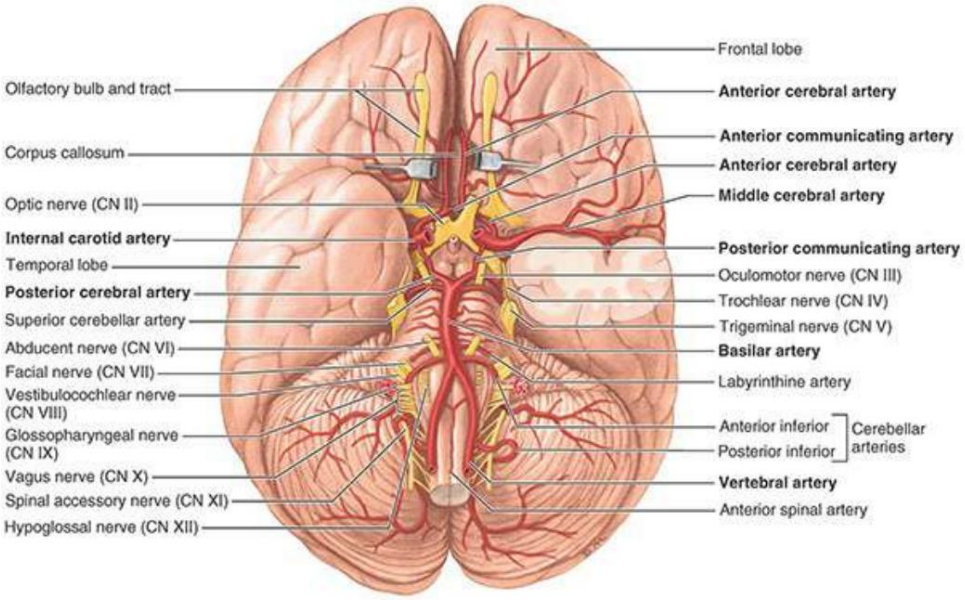

FIGURA 8.42. Base del cerebro con círculo arterial cerebral. Las arterias carótida interna y basilar convergen, se dividen y se anastomosan para formar el círculo arterial cerebral (de Willis). Se elimina el polo temporal izquierdo para mostrar la arteria cerebral media en el surco lateral del cerebro. Los lóbulos frontales se separan para exponer las arterias cerebrales anteriores.

Clínicamente, las arterias carótidas internas y sus ramas a menudo se denominan arterias anteriores. circulación del cerebro. Las arterias cerebrales anteriores están conectadas por la arteria comunicante anterior. Cerca de su terminación, las arterias carótidas internas se unen a las arterias cerebrales posteriores mediante las arterias comunicantes posteriores, completando el círculo arterial cerebral alrededor de la fosa interpeduncular, la depresión profunda en la superficie inferior del mesencéfalo entre los pedúnculos cerebrales (figs. 8.42 y 8.42). 8.43).

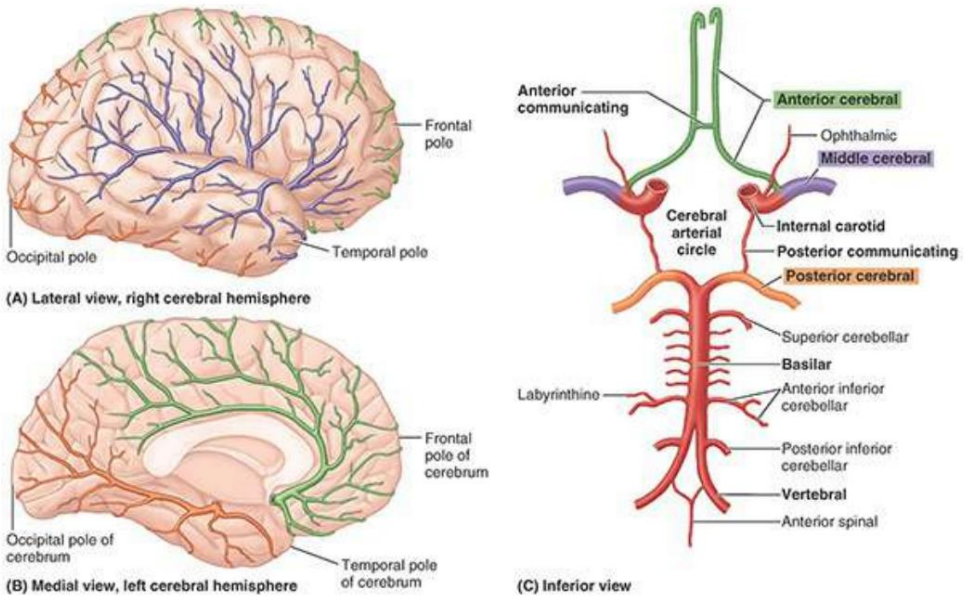

FIGURA 8.43. Irrigación arterial del cerebro.

Machine Translated by Google

ARTERIAS VERTEBRALES

Las arterias vertebrales comienzan en la raíz del cuello (las partes prevertebrales de la arteria vertebral). arterias) como las primeras ramas de la primera parte de las arterias subclavias (fig. 8.39). Los dos Las arterias vertebrales suelen tener un tamaño desigual, siendo la izquierda más grande que la derecha. las cervicales partes de las arterias vertebrales ascienden a través de los agujeros transversales de las primeras seis arterias cervicales. vértebras. Las partes atlánticas de las arterias vertebrales (partes relacionadas con el atlas, vértebra C1) perfora la duramadre y la aracnoides y pasa a través del agujero magno. Las partes intracraneales de las arterias vertebrales se unen en el borde caudal de la protuberancia para formar la arteria basilar (Figs. 8.39, 8.42 y 8.43C). El sistema arterial vertebrobasilar y sus ramas a menudo se denominan clínicamente como la circulación posterior del cerebro.

La arteria basilar, llamada así por su estrecha relación con la base del cráneo, asciende por la clivus, la superficie inclinada desde el dorso de la silla turca hasta el agujero magno, a través del cisterna pontocerebelosa hasta el borde superior de la protuberancia. Termina dividiéndose en dos. arterias cerebrales posteriores.

ARTERIAS CEREBRALES

Además de irrigar ramas a partes más profundas del cerebro, las ramas corticales de cada La arteria cerebral irriga una superficie y un polo del cerebro (figs. 8.41 y 8.43A, B; tabla 8.7). Las ramas corticales de la

- La arteria cerebral anterior irriga la mayor parte de las superficies medial y superior del cerebro y del polo frontal
- la arteria cerebral media irriga la superficie lateral del cerebro y el polo temporal
- la arteria cerebral posterior irriga la superficie inferior del cerebro y el polo occipital

TABLA 8.7. SUMINISTRO DE SANGRE ARTERIAL DE LOS HEMISFERIOS CEREBRALES

Artería	Origen	Distribución
carótida interna	Arteria carótida común en el borde superior de cartílago tiroideo	Da ramas a las paredes de los senos cavernosos, glándula pituitaria y ganglio trigémino; proporciona suministro primario al cerebro
Cerebro anterior	Arteria carótida interna	Hemisferios cerebrales, excepto los lóbulos occipitales.
Anterior comunicado	Arteria cerebral anterior	Círculo arterial cerebral (de Willis)
cerebral medio	Continuación de la arteria carótida interna distal a arteria cerebral anterior	La mayor parte de la superficie lateral de los hemisferios cerebrales.
vertebrales	Arteria subclavia	Meninges craneales y cerebelo.
Basilar	Formado por unión de arterias vertebrales.	Tronco encefálico, cerebelo y cerebro
cerebral posterior	Rama terminal de la arteria basilar.	Cara inferior del hemisferio cerebral y lóbulo occipital
Posterior comunicado	Arteria cerebral posterior	Tracto óptico, pedúnculo cerebral, cápsula interna, y tálamo

LGRAWANY
Machine Translated by Google

CÍRCULO ARTERIAL CEREBRAL

El círculo arterial cerebral (de Willis) es un círculo de vasos con forma aproximada de pentágono en la superficie ventral del cerebro. Es una anastomosis importante en la base del cerebro entre cuatro arterias (dos vertebrales y dos carótidas internas) que irrigan el cerebro (figs. 8.42 y 8.43C; tabla 8.7). El círculo arterial se forma secuencialmente en dirección anterior a posterior por las siguientes arterias:

- Arteria comunicante anterior
- Arterias cerebrales anteriores
- Arterias carótidas internas
- Arterias comunicantes posteriores
- Arterias cerebrales posteriores

Los diversos componentes del círculo arterial cerebral dan numerosas ramas pequeñas al cerebro.

Drenaje venoso del cerebro

Las venas de paredes delgadas y sin válvulas que drenan el cerebro perforan las capas aracnoides y meníngeas de la duramadre para terminar en los senos venosos durales más cercanos (véanse figuras 8.28A, 8.29, 8.30, 8.31 y 8.32), que finalmente drenan la mayor parte. parte en las IJV. Las venas cerebrales superiores en la superficie superolateral del cerebro drenan hacia el seno sagital superior; Las venas cerebrales media inferior y superficial de las caras inferior, posteroinferior y profunda de los hemisferios cerebrales drenan en los senos petrosos recto, transverso y superior. La gran vena cerebral (de Galeno) es una única vena de línea media formada dentro del cerebro por la unión de dos venas cerebrales internas. La gran vena cerebral termina fusionándose con el seno sagital inferior para formar el seno recto (v. fig. 8.29A, B). El cerebelo es drenado por las venas cerebelosas superior e inferior, drenando la cara respectiva del cerebelo hacia los senos transverso y sigmoideo (v . fig. 8.32).

CLÍNICO
CAJA

CEREBRO

Lesiones Cerebrales

La conmoción cerebral es una pérdida breve y abrupta del conocimiento inmediatamente después de una lesión grave en la cabeza. La conciencia se puede perder durante sólo 10 segundos, como ocurre en la mayoría de las caídas durante el boxeo. Con una lesión más grave, como la resultante En un accidente automovilístico, se puede perder el conocimiento durante horas e incluso días. si un

Machine Translated by Google

Una persona recupera la conciencia en 6 horas, el resultado a largo plazo es excelente (Louis et al., 2022). Si el coma dura más de 6 horas, generalmente se produce una lesión del tejido cerebral.

Los boxeadores profesionales corren un riesgo especial de sufrir encefalopatía traumática crónica o "síndrome del borracho", una lesión cerebral caracterizada por debilidad en las extremidades inferiores, marcha inestable, lentitud de los movimientos musculares, temblores de las manos, vacilación al hablar y lentitud en la cerebración (use del propio cerebro). Las lesiones cerebrales son el resultado de la aceleración y desaceleración de la cabeza que corta o estira los axones (lesión axonal difusa). La parada repentina de la cabeza en movimiento hace que el cerebro golpee el cráneo repentinamente estacionario.
A veces, la conmoción cerebral ocurre sin pérdida del conocimiento. La ausencia de pérdida de estar consciente no significa que la conmoción cerebral sea menos grave. Más del 90% de las lesiones en la cabeza se denominan lesiones cerebrales traumáticas menores.

La contusión cerebral es el resultado de un traumatismo cerebral en el que se arranca la piamadre del lesionado. superficie del cerebro y puede romperse, permitiendo que la sangre entre al espacio subaracnoideo. Los hematomas resultan del impacto repentino del cerebro que aún se mueve contra el cráneo que repentinamente se encuentra estacionario o del cráneo que se mueve repentinamente contra el cerebro que aún se encuentra estacionario. La contusión cerebral puede provocar una pérdida prolongada del conocimiento, pero si no hay lesión axonal difusa, inflamación cerebral o hemorragia secundaria, la recuperación de una contusión puede ser excelente (Louis et al., 2022).

Las laceraciones cerebrales a menudo se asocian con fracturas craneales deprimidas (ver Fig. B8.4). o heridas de bala. Las laceraciones provocan la rotura de los vasos sanguíneos y hemorragia en el cerebro y el espacio subaracnoideo, lo que provoca un aumento de la presión intracraneal y compresión cerebral.

La compresión cerebral puede producirse por:

• acumulaciones intracraneales de sangre

• obstrucción de la circulación o absorción del LCR • tumores o abscesos intracraneales •

inflamación cerebral causada por edema cerebral, un aumento en el volumen cerebral resultante de una aumento del contenido de agua y sodio (Mayer, 2022)

Punción cisternal

El LCR se puede obtener de la cisterna cerebelomedular posterior mediante una punción cisternal con fines diagnósticos o terapéuticos. La cisterna cerebelomedular es el sitio de elección en bebés y niños pequeños, mientras que la cisterna lumbar se utiliza con mayor frecuencia en adultos (ver Capítulo 2, Atrás, Fig. B2.25). La aguja se inserta con cuidado a través de la membrana atlantooccipital posterior hasta la cisterna cerebelomedular. También se puede ingresar al espacio subaracnoideo o al sistema ventricular para medir o monitorear la presión del LCR, inyectar antibióticos o administrar medios de contraste para imágenes médicas.

LCRAWANY
Machine Translated by Google

hidrocefalia

La sobreproducción de LCR, la obstrucción del flujo de LCR o la interferencia con su absorción provocan un exceso de líquido en los ventrículos cerebrales y agrandamiento de la cabeza, una afección denominada hidrocefalia obstructiva (fig. B8.21A). El exceso de LCR dilata los ventrículos, adelgaza la corteza cerebral y separa los huesos de la calvaria en los bebés. Aunque una obstrucción puede ocurrir en cualquier lugar, la obstrucción generalmente ocurre en el acueducto cerebral (fig. B8.21B) o en un agujero interventricular. La estenosis del acueducto (acueducto estrecho) puede ser causada por un tumor cercano en el mesencéfalo o por desechos celulares después de una hemorragia intraventricular o infecciones bacterianas y fúngicas del sistema nervioso central (Corbett & Haines, 2018).

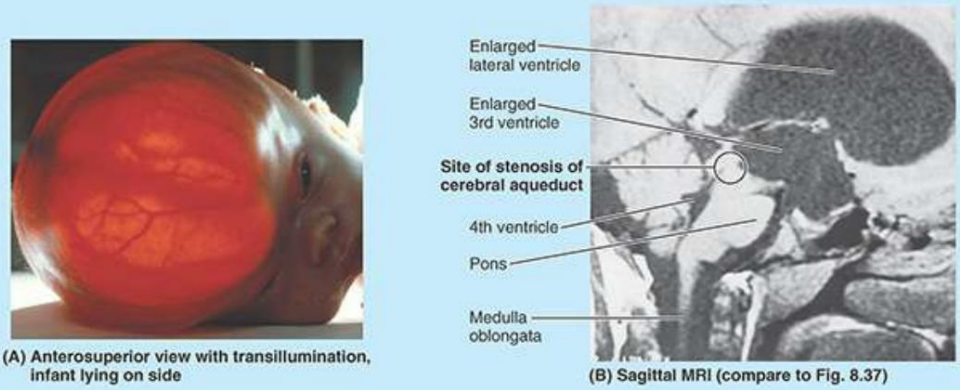

FIGURA B8.21. Obstrucción del flujo de LCR. A. Hidrocefalia B. Estenosis del acueducto.

El bloqueo de la circulación del LCR produce dilatación de los ventrículos superiores al punto de obstrucción y aumento de la presión sobre los hemisferios cerebrales. Esta condición aprieta el cerebro entre el líquido ventricular y los huesos de la calvaria. En los bebés, la presión interna produce la expansión del cerebro y la calvaria porque las suturas y fontanelas todavía están abiertas. Es posible producir un sistema de drenaje artificial para evitar la obstrucción y permitir que el LCR escape, disminuyendo así el daño al cerebro.

En la hidrocefalia comunicante, el flujo de LCR a través de los ventrículos y hacia el espacio subaracnoideo no se ve afectado. Sin embargo, el movimiento del LCR desde este espacio hacia el sistema venoso está total o parcialmente bloqueado. El bloqueo puede ser causado por la ausencia congénita de granulaciones aracnoideas, o las granulaciones pueden estar bloqueadas por glóbulos rojos como resultado de una hemorragia subaracnoidea (Corbett & Haines, 2018).

Fuga de líquido cefalorraquídeo

Las fracturas en el suelo de la fosa craneal media pueden provocar fuga de LCR desde el conducto auditivo externo (otorrea del LCR) si se desgarran las meninges superiores al oído medio y se rompe la membrana timpánica. Las fracturas en el suelo de la fosa craneal anterior pueden afectar la placa cribiforme del etmoides (v. fig. 8.12A), lo que provoca fuga de LCR a través de la nariz (rinorrea de LCR). El LCR se puede distinguir de

Machine Translated by Google

moco probando su nivel de glucosa. El nivel de glucosa del LCR refleja el de la sangre.
La otorrea y rinorrea del LCR pueden ser los principales indicios de una fractura de la base del cráneo y un mayor riesgo de meningitis porque una infección podría propagarse a las meninges desde el oído o la nariz (Louis et al., 2022).

Reducción del suministro de sangre al tronco del encéfalo

El recorrido sinuoso de las arterias vertebrales a través de los agujeros transversarios de las apófisis transversas de las vértebras cervicales y a través de los triángulos suboccipitales adquiere importancia clínica cuando se reduce el flujo sanguíneo a través de estas arterias, como
Ocurre con la arteriosclerosis (endurecimiento de las arterias). En estas condiciones, el giro prolongado de la cabeza, como ocurre al dar marcha atrás en un vehículo motorizado, puede provocar aturdimiento, mareos y otros síntomas debidos a la interferencia con el suministro de sangre al tronco del encéfalo.

Anastomosis de arterias cerebrales y embolia cerebral

Las ramas de las tres arterias cerebrales se anastomosan entre sí en la superficie de
el cerebro; sin embargo, si una arteria cerebral está obstruida por una embolia cerebral (p. ej., un coágulo de sangre), estas anastomosis microscópicas no son capaces de proporcionar suficiente
sangre para el área de la corteza cerebral en cuestión. En consecuencia, se produce isquemia cerebral e infarto y se produce un área de necrosis (tejido muerto). Las grandes embolias cerebrales que ocluyen los principales vasos cerebrales pueden causar problemas neurológicos graves y la muerte.

Variaciones del círculo arterial cerebral

Son comunes las variaciones en el tamaño de los vasos que forman el círculo arterial cerebral.
Las arterias comunicantes posteriores están ausentes en algunos individuos; en otros, puede haber dos arterias comunicantes anteriores. En aproximadamente 1 de cada 3 personas, una arteria cerebral posterior es una rama importante de la arteria carótida interna. Una de las arterias cerebrales anteriores suele ser pequeña en la parte proximal de su trayecto; la arteria comunicante anterior es más grande de lo habitual en estos individuos. Estas variaciones pueden volverse clínicamente significativas si se producen embolias o enfermedades arteriales.

Trazos

Un derrame cerebral es una interrupción aguda del flujo sanguíneo normal (hipoperfusión) del cerebro que resulta en la muerte de las células cerebrales produciendo un mal funcionamiento cerebral. Los accidentes cerebrovasculares son los trastornos neurológicos más comunes que afectan a los adultos en los Estados Unidos.
En todo el mundo, los accidentes cerebrovasculares representan aproximadamente el 10 % de todas las muertes (Elkind, 2022); son más a menudo incapacitantes que mortales. La característica fundamental de un derrame cerebral es la aparición repentina de síntomas neurológicos. Hay dos tipos principales de accidente cerebrovascular: isquémico, debido a una alteración

LGRAWANY
Machine Translated by Google

flujo sanguíneo cerebral, y hemorrágico, debido al sangrado.

Los accidentes cerebrovasculares isquémicos representan la gran mayoría de los accidentes cerebrovasculares. En este tipo de accidente cerebrovascular, se desarrollan déficits neurológicos focales debido a una enfermedad aterosclerótica oclusiva (consulte el cuadro clínico "Infarto cerebral" a continuación) o tromboembolismo en una arteria cerebral. Un trombo es un coágulo que se desarrolla dentro de un vaso sanguíneo, y un émbolo es un coágulo o tapón formado en otro lugar que viaja y se aloja en un vaso sanguíneo.

El círculo arterial cerebral es un medio importante de circulación colateral en caso de obstrucción gradual de una de las arterias principales que forman el círculo. La oclusión repentina, aunque sea parcial, produce déficits neurológicos. En personas de edad avanzada, las anastomosis del círculo arterial suelen ser inadecuadas cuando se ocluye una arteria grande (p. ej., la carótida interna), incluso si la oclusión es gradual (en cuyo caso la función se altera al menos hasta cierto punto).

El accidente cerebrovascular hemorrágico sigue a una fuga o rotura de una arteria intracerebral o de un aneurisma sacular de una arteria subaracnoidea, una dilatación en forma de saco en una parte débil de la pared arterial (fig. B8.22A). El tipo más común de aneurisma sacular es el aneurisma en baya, que se produce en los vasos del círculo arterial cerebral o cerca de él y en las arterias medias en la base del cerebro (fig. B8.22). Los aneurismas también ocurren en la bifurcación de la arteria basilar en las arterias cerebrales posteriores.

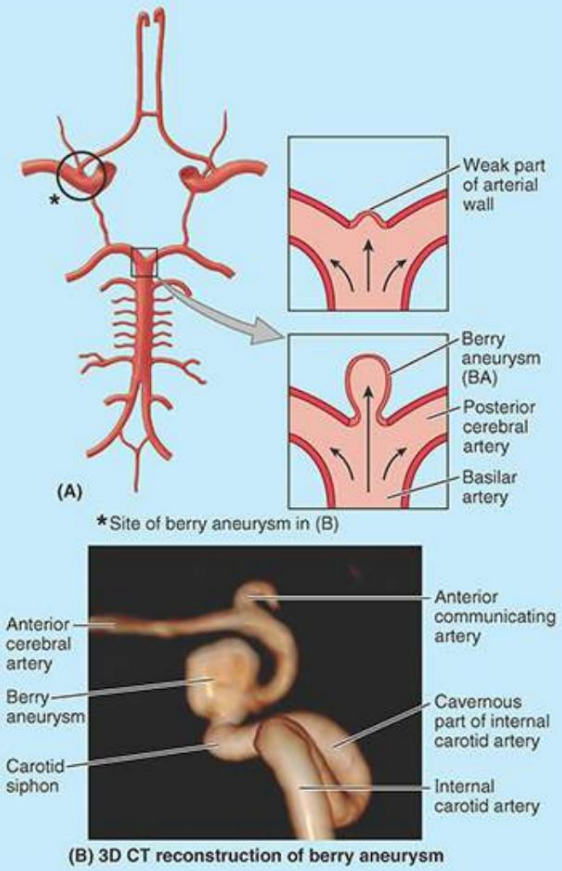

FIGURA B8.22. Aneurisma de bayas.

Machine Translated by Google

Con el tiempo, especialmente en personas con hipertensión (presión arterial alta), la parte débil de la pared del aneurisma se expande y puede romperse (fig. B8.22), permitiendo que la sangre entre en el espacio subaracnoideo. La rotura repentina de un aneurisma suele producir un dolor de cabeza intenso, casi insoportable, y rigidez en el cuello. Estos síntomas son el resultado de un sangrado abundante en el espacio subaracnoideo.

La prevención o la recuperación del accidente cerebrovascular implica cambios en el estilo de vida, como controlar la presión arterial, dejar de fumar, cambios en la dieta saludable, control del peso y la diabetes, ejercicio y uso de medicamentos anticoagulantes, si están indicados.

Infarto cerebral

Una placa de ateroma en una curva de una arteria (p. ej., en la bifurcación de una arteria carótida común) produce un estrechamiento progresivo (estenosis) de la arteria, lo que produce déficits neurológicos cada vez más graves (fig. B8.23). Un émbolo puede separarse de la placa y ser transportado en la sangre hasta alojarse en una arteria, generalmente una rama intracraneal que es demasiado pequeña para permitir su paso. Este episodio suele provocar un infarto cortical agudo, una insuficiencia repentina de sangre arterial que llega al cerebro (p. ej., de los lóbulos parietales izquierdos). Una interrupción del suministro de sangre durante 30 segundos altera el metabolismo cerebral de una persona. Después de 1 a 2 minutos, es posible que se pierda la función neural; después de 5 minutos, la falta de oxígeno (anoxia) puede provocar un infarto cerebral. Restaurar rápidamente el oxígeno al suministro de sangre puede revertir el daño cerebral (Esenwa y Mayer, 2022).

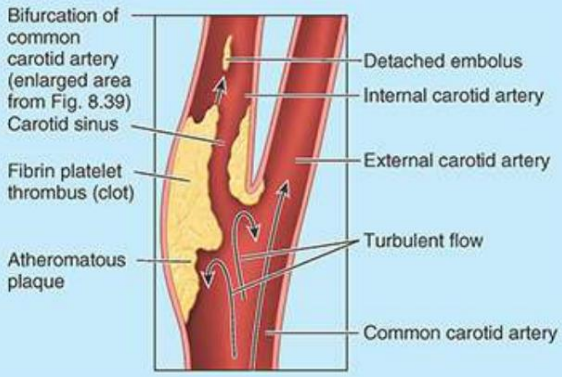

FIGURA B8.23. Placa de ateroma.

Ataques isquémicos transitorios

Los ataques isquémicos transitorios (AIT) se refieren a síntomas neurológicos temporales resultantes de una isquemia que dura <24 horas. La mayoría de los AIT duran sólo entre unos minutos y una hora. En caso de estenosis carotídea o vertebrobasilar importante (estrechamiento de la luz arterial), el El AIT tiende a durar más, como resultado de la oclusión transitoria de las arterias intracraneales distales antes de la disolución espontánea del émbolo. Los síntomas del AIT pueden ser ambiguos: tambaleo, mareos, aturdimiento, desmayos y parestesias. Las personas con AIT tienen un mayor riesgo de sufrir un accidente cerebrovascular isquémico e infarto de miocardio posteriores (Omran &

LCRAWANY
Machine Translated by Google

Gutiérrez, 2022).

La conclusión: el cerebro

Partes del cerebro: Los dos hemisferios de la corteza cerebral, separados por la hoz del cerebro, son las características dominantes del cerebro humano. ■ Aunque el patrón de circunvoluciones y surcos es muy variable, otras características del cerebro, incluido el tamaño total del cerebro, son notablemente consistentes de un individuo a otro. ■ Cada hemisferio cerebral se divide con fines descriptivos en cuatro lóbulos que están relacionados, pero cuyos límites no lo hacen.

corresponden a los huesos suprayacentes del mismo nombre. ■ El diencéfalo forma el núcleo central del cerebro, mientras que el mesencéfalo, la protuberancia y el bulbo raquídeo forman el tronco del encéfalo; la médula se continúa con la médula espinal. ■ El cerebelo es la masa cerebral subtentorial que ocupa la fosa craneal posterior.

Ventrículos del cerebro: cada hemisferio cerebral incluye un ventrículo lateral en su núcleo; de lo contrario, el sistema ventricular del cerebro es una formación mediana no apareada que

Se comunica con el espacio subaracnoideo que rodea el cerebro y la médula espinal. ■ Los plexos coroideos secretan LCR hacia los ventrículos, que sale de ellos hacia el espacio subaracnoideo. ■ El LCR se absorbe en el sistema venoso, normalmente a la misma velocidad con la que se produce, mediante las granulaciones aracnoideas relacionadas con el seno sagital superior.

Suministro arterial y drenaje venoso del cerebro: un suministro continuo de oxígeno y nutrientes es

esencial para el funcionamiento del cerebro. ■ El cerebro recibe un doble suministro de sangre del

ramas cerebrales de las arterias carótida interna y vertebral, emparejadas bilateralmente. ■

Las anastomosis entre estas arterias forman el círculo arterial cerebral. ■ Anastomosis también

ocurren entre las ramas de las tres arterias cerebrales en la superficie del cerebro. ■ En

en los adultos, si una de las cuatro arterias que llevan sangre al cerebro está bloqueada, las tres restantes no suelen ser capaces de proporcionar una circulación colateral adecuada; en consecuencia, se produce una alteración del flujo sanguíneo cerebral (isquemia) y un accidente cerebrovascular isquémico. ■ El drenaje venoso del cerebro se produce a través de los senos venosos durales y las venas yugulares internas.

ÓRBITAS, GLOBO OCULAR Y ACCESORIOS VISUALES ESTRUCTURAS

El ojo es el órgano de la visión y está formado por el globo ocular y el nervio óptico. Las órbitas son formaciones óseas que contienen los globos oculares. Las estructuras accesorias a la visión (L. annexa oculi) se encuentran por delante de las órbitas para proteger los globos oculares y posteriormente dentro de las órbitas para mover, sostener, inervar,

Machine Translated by Google

y vascularizar los globos oculares. La región orbitaria es el área de la cara que recubre la órbita y el globo ocular e incluye los párpados superior e inferior y el aparato lagrimal (v. fig. 8.14).

Órbitas

Las órbitas son cavidades óseas bilaterales en el esqueleto facial que se asemejan a pirámides cuadrangulares huecas con sus bases dirigidas en dirección anterolateral y sus ápices en dirección posteromedial (fig. 8.44A). Las paredes mediales de las dos órbitas, separadas por los senos etmoidales y las partes superiores de la cavidad nasal, son casi paralelas, mientras que sus paredes laterales forman aproximadamente un ángulo recto (90°).

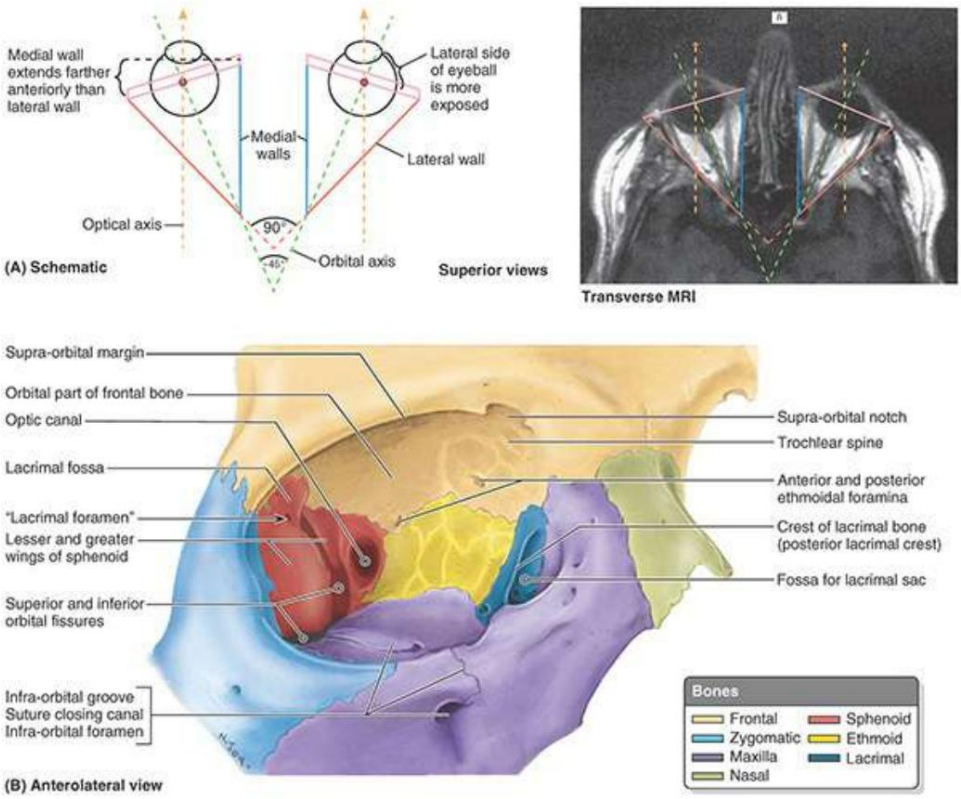

FIGURA 8.44. Órbitas y ubicación de los globos oculares dentro de ellas. A. Los ejes ópticos (línea de mirada) no coinciden con los ejes orbitales. Esto es importante para comprender los movimientos de los músculos extraoculares. Las órbitas están separadas por células etmoidales y la cavidad nasal superior y el tabique. B. Paredes óseas de las órbitas. Esta vista anterolateral permite ver las paredes y el ápice de la órbita, que no se ven bien en una vista anterior ya que el ápice y la pared medial se encuentran en un plano sagital en las órbitas.

En consecuencia, los ejes de las órbitas (ejes orbitales) divergen aproximadamente 45°. la optica Los ejes (ejes de la mirada, la dirección o línea de visión) de los dos globos oculares son paralelos y, en la posición anatómica, corren directamente hacia delante ("mirando al frente"). Esta posición de los globos oculares se conoce como posición primaria. Las órbitas y la región orbitaria anterior a ellas contienen y protegen los globos oculares y las estructuras visuales accesorias (fig. 8.45), que incluyen el

• párpados, que unen las órbitas anteriormente, controlando la exposición del globo ocular anterior

LGRAWANY
Machine Translated by Google

• músculos extraoculares, que posicionan los globos oculares y elevan los párpados superiores
• nervios y vasos en tránsito hacia los globos oculares y los
músculos • fascia orbitaria que rodea los globos oculares y
los músculos • membrana mucosa (conjuntiva) que recubre los párpados y la cara anterior de los globos oculares, y
la mayor parte del aparato lagrimal, que lo lubrica

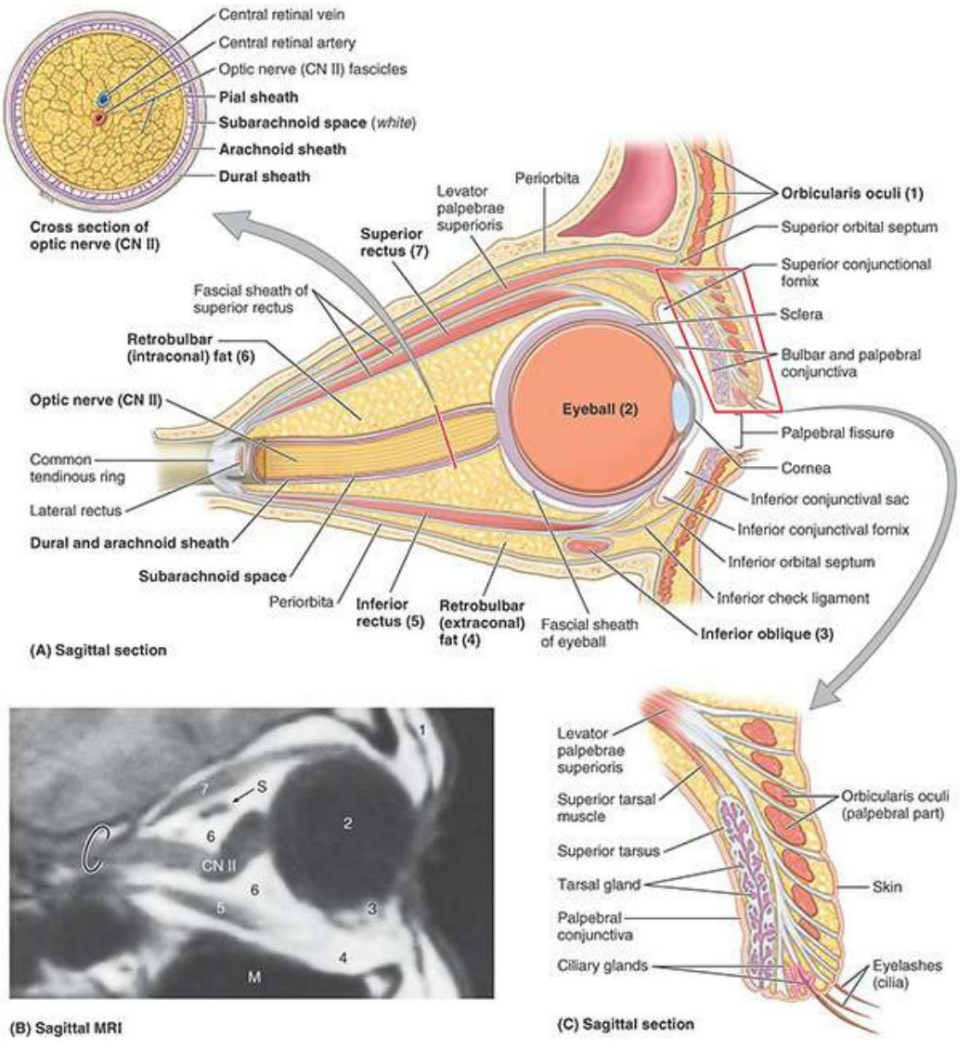

FIGURA 8.45. Órbita, globo ocular y párpados. A. Descripción general. Recuadro. Sección transversal del nervio óptico (CN II). El espacio subaracnoideo alrededor del nervio óptico se continúa con el espacio entre la aracnoides y la piamadre que cubre el cerebro. Los números se refieren a estructuras etiquetadas en la parte B. B. Estudio de resonancia magnética que proporciona una sección sagital similar a la parte A. M, seno maxilar; S, vena oftálmica superior; arco, canal óptico. C. Detalle del párpado superior. El tarso forma el esqueleto del párpado y contiene glándulas tarsales.

Todo el espacio dentro de las órbitas no ocupado por estas estructuras está lleno de grasa orbital; así, forma una matriz en la que están incrustadas las estructuras de la órbita.

La órbita piramidal cuadrangular tiene una base, cuatro paredes y un vértice (figura 8.44B):

• La base de la órbita está delineada por el margen orbital, que rodea el orbital.
apertura. El hueso que forma el margen orbitario está reforzado para brindar protección al contenido orbitario y proporciona unión al tabique orbitario, una membrana fibrosa que se extiende hacia

Machine Translated by Google

los párpados.

- La pared superior (techo) es aproximadamente horizontal y está formada principalmente por la parte orbitaria del hueso frontal, que separa la cavidad orbitaria de la fosa craneal anterior. Cerca del vértice de la órbita, la pared superior está formada por el ala menor del esfenoides.
  Anterolateralmente, una depresión poco profunda en la parte orbitaria del hueso frontal, llamada fosa de la glándula lagrimal (fosa lagrimal), alberga la glándula lagrimal.
- Las paredes mediales de las órbitas contralaterales son esencialmente paralelas y se forman principalmente por la placa orbitaria del hueso etmoides, junto con contribuciones de la apófisis frontal de los huesos maxilar, lagrimal y esfenoides. Anteriormente, la pared medial está indentada por el surco lagrimal y la fosa para el saco lagrimal; la tróclea (polea) del tendón de uno de los músculos extraoculares se encuentra superior.
  Gran parte del hueso que forma la pared medial es fino como el papel.
  El hueso etmoidal está altamente neumatizado con células etmoidales (senos aéreos), a menudo visibles a través del hueso de un cráneo seco.
- La pared inferior (suelo orbitario) está formada principalmente por el maxilar y en parte por los huesos cigomático y palatino. La delgada pared inferior es compartida por la órbita y el seno maxilar. Se inclina hacia abajo desde el ápice hasta el margen orbitario inferior. La pared inferior está delimitada de la pared lateral de la órbita por la fisura orbitaria inferior, un espacio entre las superficies orbitarias del maxilar superior y el esfenoides.
- La pared lateral está formada por la apófisis frontal del hueso cigomático y el mayor ala del esfenoides. Esta es la más fuerte y gruesa de las cuatro paredes, lo cual es importante porque es la más expuesta y vulnerable al trauma directo. Su parte posterior separa la órbita de las fosas craneales temporal y media. Las paredes laterales de las órbitas contralaterales son casi perpendiculares entre sí. • El vértice de la órbita está en el canal óptico en el ala menor del esfenoides, justo medial a la fisura orbitaria superior.

La parte más ancha de la órbita corresponde al ecuador del globo ocular (fig. 8.45A), una línea imaginaria que rodea el globo ocular equidistante de sus polos anterior y posterior. Los huesos que forman la órbita están revestidos por periorbita, el periostio de la órbita. La periorbita es continua.

- en el canal óptico y la fisura orbitaria superior con la capa perióstica de la duramadre • sobre los márgenes orbitarios y a través de la fisura orbitaria inferior con el periostio que cubre la superficie externa del cráneo (pericráneo)
- con los tabiques orbitarios en los márgenes orbitarios
- con las vainas fasciales de los músculos extraoculares
- con la fascia orbitaria que forma la vaina fascial del globo ocular

Estructuras visuales accesorias anteriores

Los párpados y el líquido lagrimal, secretado por las glándulas lagrimales, protegen la córnea y los globos oculares de lesiones e irritación (p. ej., por polvo y partículas pequeñas).

LGRAWANY
Machine Translated by Google

PÁRPADOS

Los párpados son pliegues móviles que cubren el globo ocular en la parte anterior cuando está cerrado, protegiéndolo así de lesiones y luz excesiva. También mantienen la córnea húmeda al esparcir el líquido lagrimal (fig. 8.46A). Los párpados están cubiertos externamente por una piel fina e internamente por una membrana mucosa transparente, la conjuntiva palpebral (figs. 8.45A, C y 8.46B). La conjuntiva palpebral se refleja en el globo ocular, donde se continúa con la conjuntiva bulbar. La conjuntiva bulbar es delgada, transparente y está ligeramente unida a la superficie anterior (esclerótica o "blanca") del globo ocular, donde contiene vasos sanguíneos pequeños y visibles. Está adherido a la periferia de la córnea (figs. 8.46B y 8.47; véase la figura 8.50). Las líneas de reflexión de la conjuntiva palpebral sobre el globo ocular forman recesos o "bolsas" continuas, los fórnices conjuntivales superior e inferior (singular = fórnix; figs. 8.45A y 8.46).

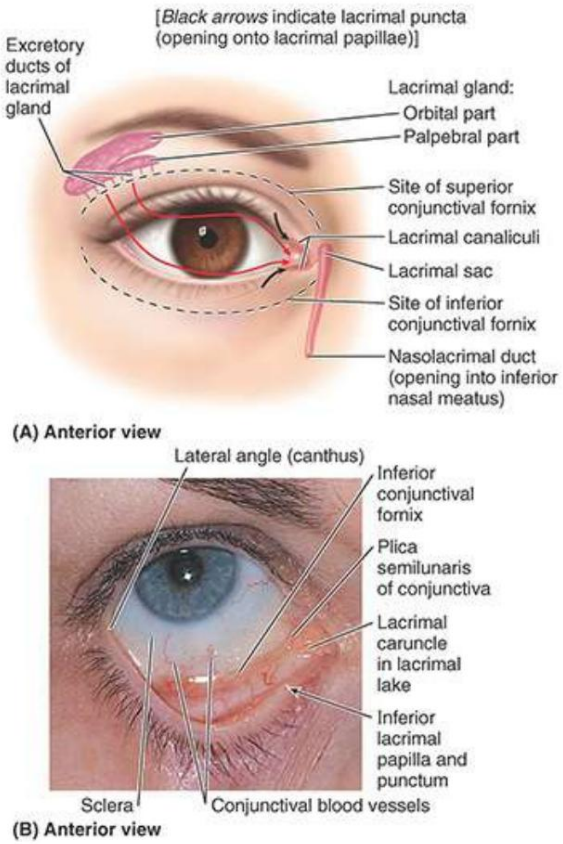

FIGURA 8.46. Aparato lagrimal y globo ocular anterior. A. Componentes del aparato lagrimal. Se muestran las lágrimas que fluyen desde la cara superolateral del saco conjuntival (líneas discontinuas) hasta la cavidad nasal. B. Anatomía de la superficie. La capa exterior fibrosa del globo ocular incluye la dura esclerótica blanca y la córnea central transparente, a través de la cual se puede ver el iris pigmentado con su abertura, la pupila. El párpado inferior se ha evertido para mostrar el reflejo de la conjuntiva palpebral que recubre la superficie interna del párpado hasta la conjuntiva bulbar que cubre la superficie anterior del globo ocular. El pliegue semilunar (plica semilunaris) es un pliegue vertical de la conjuntiva cerca del ángulo medial, en la carúncula lagrimal.

Machine Translated by Google

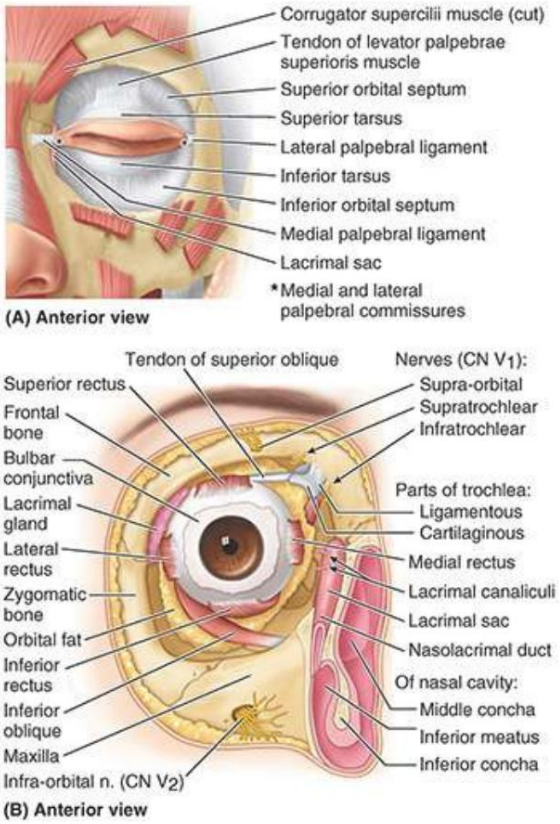

FIGURA 8.47. Esqueleto de los párpados y abordaje anterior de la órbita. A. Tarsos superiores e inferiores. Sus márgenes ciliares están libres; sin embargo, están unidos periféricamente al tabique orbitario (fascia palpebral en el párpado). B. Disección de la órbita, los párpados, el tabique orbitario y el elevador del párpado superior. Se ha eliminado algo de grasa. Parte de la glándula lagrimal se ve entre la pared ósea orbitaria lateralmente y el globo ocular y el músculo recto lateral medialmente. En dirección medial se ven las estructuras que reciben drenaje lagrimal desde el saco conjuntival.

El saco conjuntival es el espacio delimitado por las conjuntivas palpebral y bulbar. Es un espacio cerrado cuando los párpados están cerrados, pero se abre a través de una abertura anterior, la fisura palpebral (L. rima palpebrae, el espacio entre los párpados), cuando el ojo está abierto (los párpados están separados) (Fig. 8.45A). El saco conjuntival es una forma especializada de “bursa” mucosa que permite que los párpados se muevan libremente sobre la superficie del globo ocular a medida que se abren y cierran.

Los párpados superior (superior) e inferior (inferior) están reforzados por densas bandas de tejido conectivo, los tarsos superior e inferior (singular = tarso), que forman el “esqueleto” de los párpados (figs. 8.45C y 8.47A). Las fibras de la porción palpebral del orbicular de los párpados (el esfínter de la fisura palpebral) se encuentran en el tejido conjuntivo superficial a los tarsos y profundo a la piel de los párpados (fig. 8.45C). Incrustadas en los tarsos hay glándulas tarsales que producen una secreción lipídica que lubrica los bordes de los párpados y evita que se peguen cuando se cierran. La secreción de lípidos también forma una barrera que el líquido lagrimal no atraviesa cuando se produce en cantidades normales. Cuando la producción es excesiva, se derrama sobre la barrera y llega a las mejillas en forma de lágrimas.

Las pestañas (L. cilia) se encuentran en los márgenes de los párpados. Las grandes glándulas sebáceas asociadas con las pestañas son glándulas ciliares. Las uniones de los párpados superior e inferior forman las comisuras palpebrales medial y lateral, definiendo las comisuras palpebrales medial y lateral .

LGRAWANY
Machine Translated by Google

ángulos laterales del ojo (G. kanthos, rabillo del ojo), o canthi (singular = canthus; figuras 8.46B y 8.47A).

Entre la nariz y el ángulo medial del ojo se encuentra el ligamento palpebral medial, que conecta los tarsos con el margen medial de la órbita (fig. 8.47A). El orbicular de los ojos se origina y se inserta en este ligamento. Un ligamento palpebral lateral similar une los tarsos al margen lateral de la órbita, pero no proporciona una inserción muscular directa.

El tabique orbitario es una membrana fibrosa que se extiende desde los tarsos hasta los márgenes de la órbita, donde se continúa con el periostio (figs. 8.45A y 8.47A). Mantiene contenida la grasa orbitaria y, debido a su continuidad con la periorbita, puede limitar la propagación de la infección hacia y desde la órbita. El tabique constituye en gran parte la fascia posterior del músculo orbicular de los ojos.

APARATO LAGRIMAL

El aparato lagrimal (figs. 8.46A y 8.47B) consta de lo siguiente:

- Glándula lagrimal: secreta líquido lagrimal, una solución salina fisiológica acuosa que contiene la enzima bactericida lisozima. El líquido humedece y lubrica las superficies de la conjuntiva y la córnea y proporciona algunos nutrientes y oxígeno disuelto a la córnea.
  Cuando se produce en exceso, el líquido que rebosa se convierte en lágrimas.
- Conductos excretores de la glándula lagrimal: transportan el líquido lagrimal desde las glándulas lagrimales al saco conjuntival (fig. 8.46A) •

Canalículos lagrimales (L., canales pequeños): comienzan en un punto (abertura) lagrimal en la papila lagrimal cerca de la porción medial. ángulo del ojo y drena el líquido lagrimal desde el lago lagrimal (L. lacus lacrimalis, un espacio triangular en el ángulo medial del ojo donde se acumulan las lágrimas) al saco lagrimal (parte superior dilatada del conducto nasolagrimal) (Fig. 8.46 A y 8.47B)

- Conducto nasolagrimal: transporta el líquido lagrimal al meato nasal inferior (una cavidad debajo de la cornete nasal inferior, la más baja de las tres crestas que se curvan hacia abajo en la pared lateral de la cavidad nasal)

La glándula lagrimal, con forma de almendra y de aproximadamente 2 cm de largo, se encuentra en la fosa para la glándula lagrimal en la parte superolateral de cada órbita (figs. 8.44B, 8.46A y 8.47B). La glándula se divide en una porción orbitaria superior y una porción palpebral inferior mediante la expansión lateral del tendón del elevador del párpado superior (fig. 8.46A). También pueden estar presentes glándulas lagrimales accesorias , a veces en la parte media del párpado o a lo largo de los fondos de saco superior o inferior del saco conjuntival. Son más numerosos en el párpado superior que en el inferior.

La producción de líquido lagrimal es estimulada por impulsos parasimpáticos del VII par. Es secretado a través de 8 a 12 conductos excretores, que se abren en la parte lateral del fondo de saco conjuntival superior del saco conjuntival. El líquido fluye hacia abajo dentro del saco bajo la influencia de la gravedad. Cuando la córnea se seca, el ojo parpadea. Los párpados se juntan en una secuencia lateral a medial empujando una película de líquido medialmente sobre la córnea, algo así como limpiaparabrisas. De esta manera, el líquido lagrimal, que contiene materiales extraños, como polvo, es empujado

Machine Translated by Google

hacia el ángulo medial del ojo, acumulándose en el lago lagrimal. La acción capilar drena líquido hacia los canalículos lagrimales a través de los puntos lagrimales. La acción del músculo orbicular de los párpados, adherido en parte al saco lagrimal, ayuda a atraer líquido hacia el saco (figs. 8.46A, B y 8.47B) (Fernández-Valencia y Gómez Pellico, 1990).

Desde este saco, el líquido drena hacia el meato nasal inferior de la cavidad nasal a través del conducto nasolagrimal. Luego fluye posteriormente a través del suelo de la cavidad nasal hasta la nasofaringe y finalmente se traga, eliminando las partículas e irritantes limpiados del saco conjuntival.

La inervación de la glándula lagrimal es tanto simpática como parasimpática (fig. 8.48). Las fibras secretomotoras parasimpáticas presinápticas son transportadas desde el nervio facial por el nervio petroso mayor y luego por el nervio del canal pterigoideo hasta el ganglio pterigopalatino, donde hacen sinapsis con el cuerpo celular de la fibra postsináptica. Las fibras simpáticas postsinápticas vasoconstrictoras, traídas desde el ganglio cervical superior por el plexo carótido interno y el nervio petroso profundo, se unen a las fibras parasimpáticas para formar el nervio del canal pterigoideo y atraviesan el ganglio pterigopalatino. La rama comunicante terminal del nervio cigomático (del CN V2) lleva ambos tipos de fibras a la rama lagrimal del nervio oftálmico; la fusión de las ramas se produce inmediatamente antes o justo después de entrar en la glándula (consulte el Capítulo 10, Resumen de los nervios craneales). .

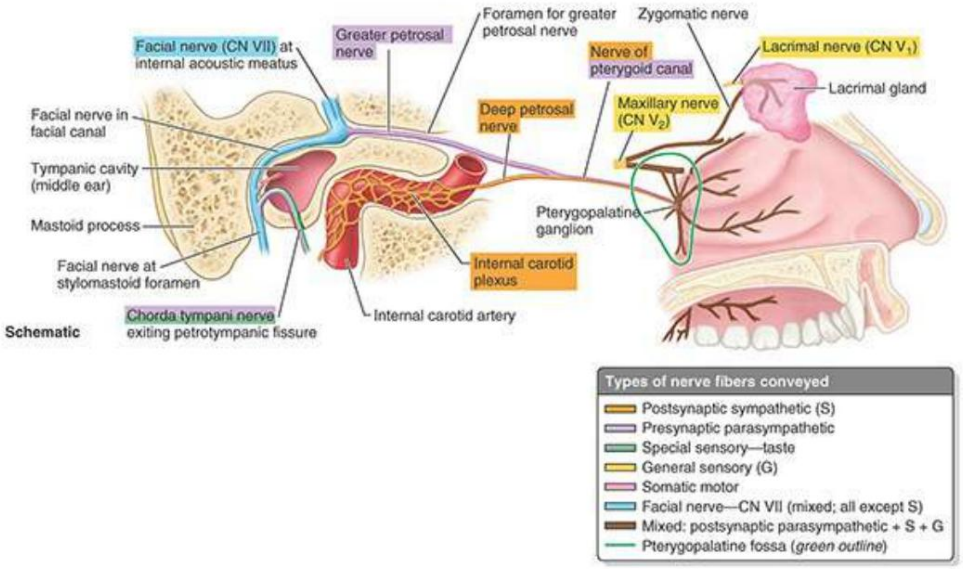

FIGURA 8.48. Inervación de la glándula lagrimal. El nervio facial (VII par), el nervio petroso mayor y el nervio del canal pterigoideo transportan fibras parasimpáticas presinápticas al ganglio pterigopalatino. Aquí se produce la sinapsis entre las fibras presinápticas y postsinápticas. Los nervios maxilar, infraorbitario, cigomático y lagrimal transportan las fibras postsinápticas a la glándula.

Globo ocular

El globo ocular contiene el aparato óptico del sistema visual (fig. 8.45A). Ocupa la mayor parte de la porción anterior de la órbita, suspendida por seis músculos extrínsecos que controlan su movimiento y un aparato suspensorio fascial. Mide aproximadamente 25 mm de diámetro. Todo

LCRAWANY
Machine Translated by Google

Las estructuras anatómicas dentro del globo ocular tienen una disposición circular o esférica. El globo ocular propiamente dicho tiene tres capas; sin embargo, hay una capa adicional de tejido conectivo que rodea el globo ocular y lo sostiene dentro de la órbita. La capa de tejido conectivo está compuesta posteriormente por la vaina fascial del globo ocular (fascia bulbar o cápsula de Tenon), que forma la cavidad real del globo ocular, y anteriormente por la conjuntiva bulbar. La vaina fascial es la porción más sustancial del aparato suspensorio. El espacio epiescleral (un espacio potencial), una capa de tejido conectivo muy laxo, se encuentra entre la vaina fascial y la capa externa del globo ocular, lo que facilita los movimientos del globo ocular dentro de la vaina fascial.

Las tres capas del globo ocular son las siguientes (fig. 8.49):

1. Capa fibrosa (capa exterior o túnica), que consta de la esclerótica y la córnea 2. Capa vascular (capa intermedia), que consta de la coroides, el cuerpo ciliar y el iris 3. Capa interna (capa interna), que consta de la retina, que tiene partes ópticas y no visuales

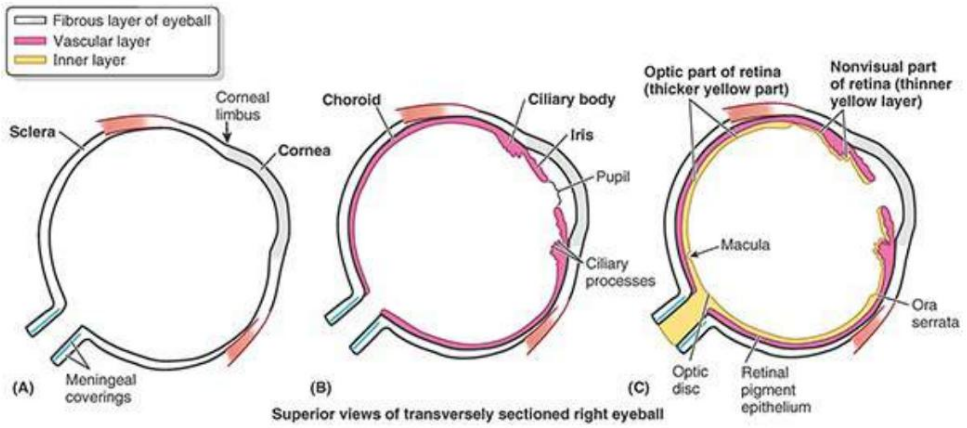

FIGURA 8.49. Capas de globo ocular. Las tres capas se agregan secuencialmente. A. Capa fibrosa exterior. B. Capa vascular media. C. Capa interna (retina).

CAPA FIBROSA DEL GLOBO OCULAR

La capa fibrosa del globo ocular es el esqueleto fibroso externo del globo ocular, proporcionando forma y resistencia. La esclerótica es la parte dura y opaca de la capa fibrosa del globo ocular, que cubre las cinco sextas partes posteriores del globo ocular (figs. 8.49A y 8.50). Proporciona unión tanto para los músculos extrínsecos (extraoculares) como para los intrínsecos del ojo. La parte anterior de la esclerótica es visible a través de la conjuntiva bulbar transparente como “el blanco del ojo” (fig. 8.46B). La córnea es la parte transparente de la capa fibrosa que cubre la sexta parte anterior del globo ocular (Figs. 8.49A y 8.50). La convexidad de la córnea es mayor que la de la esclerótica, por lo que parece sobresalir del globo ocular cuando se mira lateralmente.

Machine Translated by Google

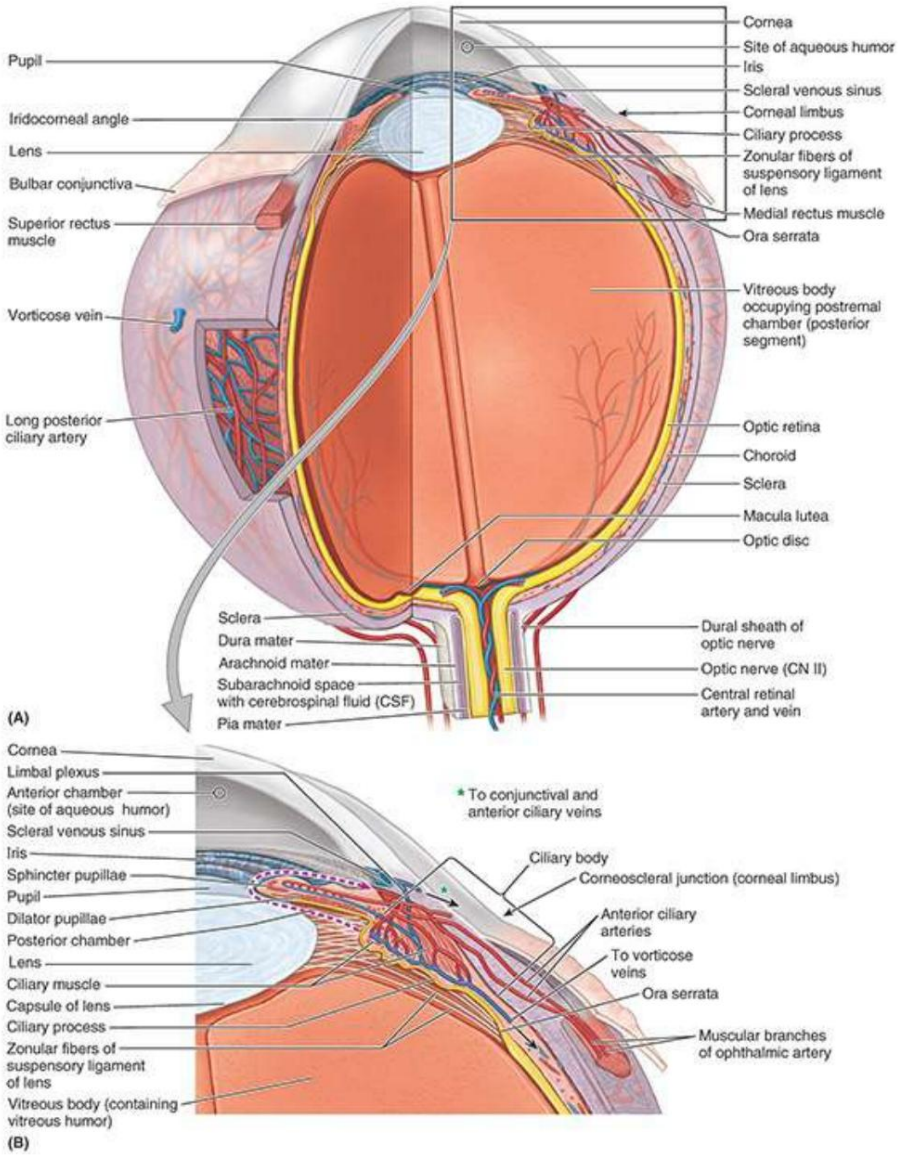

FIGURA 8.50. Globo ocular al que se le ha quitado un cuarto de sección. A. Estructura del globo ocular. La cara interna de la parte óptica de la retina está irrigada por la arteria central de la retina, mientras que la cara externa, sensible a la luz, se nutre de la lámina capilar de la coroides (v . fig. 8.64B). La arteria central de la retina discurre a través del nervio óptico y se divide en el disco óptico en ramas superior e inferior. Las ramas de la arteria central de la retina son arterias terminales que no se anastomosan entre sí ni con ningún otro vaso. B. Estructuras de la región ciliar. El cuerpo ciliar es a la vez muscular y vascular, al igual que el iris. Este último incluye dos músculos: el esfínter pupilar y el músculo dilatador de la pupila. La sangre venosa de esta región y el humor acuoso de la cámara anterior drenan hacia el seno venoso escleral.

Las dos partes de la capa fibrosa se diferencian principalmente en términos de la regularidad de la disposición de las fibras de colágeno que las componen y el grado de hidratación de cada una. Si bien la esclerótica es relativamente avascular, la córnea es completamente avascular y recibe su alimento de los lechos capilares alrededor de su periferia y de los fluidos en sus superficies externa e interna (líquido lagrimal y humor acuoso, respectivamente). El líquido lagrimal también proporciona oxígeno absorbido del aire.

El secado de la superficie corneal puede provocar el desarrollo de una úlcera (llaga abierta).

La córnea es muy sensible al tacto; Su inervación la proporciona el nervio oftálmico.

LGRAWANY
Machine Translated by Google

(CN V1). Incluso los cuerpos extraños muy pequeños (p. ej., partículas de polvo) provocan parpadeo, flujo de lágrimas y, a veces, dolor intenso.

El limbo corneal es el ángulo formado por las curvaturas que se cruzan de la esclerótica y la córnea en la unión corneoescleral. La unión es un círculo gris translúcido de 1 mm de ancho que incluye numerosos bucles capilares involucrados en la nutrición de la córnea avascular.

CAPA VASCULAR DEL GLOBO OCULAR

La capa vascular media del globo ocular (también llamada úvea o tracto uveal) está formada por la coroides, el cuerpo ciliar y el iris (fig. 8.49B). La coroides es una capa de color marrón rojizo oscuro entre la esclerótica y la retina. Forma la mayor parte de la capa vascular del globo ocular y reviste la mayor parte de la esclerótica (fig. 8.50A). Dentro de este lecho vascular denso y pigmentado, los vasos más grandes se encuentran externamente (cerca de la esclerótica). Los vasos más finos (la lámina capilar de la coroides, o coriocapilar, un extenso lecho capilar) son los más internos, adyacentes a la capa avascular de la retina sensible a la luz, a la que suministra oxígeno y nutrientes. La coroides se llena de sangre durante la vida (tiene la tasa de perfusión por gramo de tejido más alta de todos los lechos vasculares del cuerpo). En consecuencia, esta capa es responsable del reflejo de "ojos rojos" que se produce en la fotografía con flash. La coroides se adhiere firmemente a la capa pigmentaria de la retina, pero puede desprenderse fácilmente de la esclerótica. La coroides se continúa anteriormente con el cuerpo ciliar.

El cuerpo ciliar es un engrosamiento anular de la capa vascular posterior a la unión corneoescleral que es tanto muscular como vascular (figs. 8.49B y 8.50). Conecta la coroides con la circunferencia del iris. El cuerpo ciliar proporciona fijación al cristalino. La contracción y relajación del músculo liso del cuerpo ciliar dispuesto circularmente controla el grosor y, por tanto, el enfoque del cristalino. Los pliegues de la superficie interna del cuerpo ciliar, los procesos ciliares, secretan humor acuoso. Un líquido acuoso claro, el humor acuoso, llena el segmento anterior del globo ocular, el interior del globo ocular anterior al cristalino, el ligamento suspensorio y el cuerpo ciliar (fig. 8.50B).

El iris, que literalmente se encuentra en la superficie anterior del cristalino, es un diafragma contráctil delgado con una abertura central, la pupila, para transmitir luz (figs. 8.49B, 8.50 y 8.51A). Cuando una persona está despierta, el tamaño de la pupila varía continuamente para regular la cantidad de luz que entra al ojo (fig. 8.51B). Dos músculos involuntarios controlan el tamaño de la pupila: las pupilas del esfínter dispuestas circularmente, estimuladas parasimpáticamente, disminuyen su diámetro (constriñen o contraen la pupila, miosis pupilar), y las pupilas dilatadoras dispuestas radialmente, estimuladas simpáticamente , aumentan su diámetro (dilatan la pupila). La naturaleza de las respuestas pupilares es paradójica: las respuestas simpáticas suelen ocurrir inmediatamente, pero la pupila puede tardar hasta 20 minutos en dilatarse en respuesta a una iluminación tenue, como en un teatro a oscuras.

Las respuestas parasimpáticas suelen ser más lentas que las simpáticas, aunque la constricción papilar estimulada por el parasimpático suele ser instantánea. La dilatación pupilar sostenida anormal (midriasis) puede ocurrir en ciertas enfermedades o como resultado de un trauma o el uso de ciertos medicamentos.

Machine Translated by Google

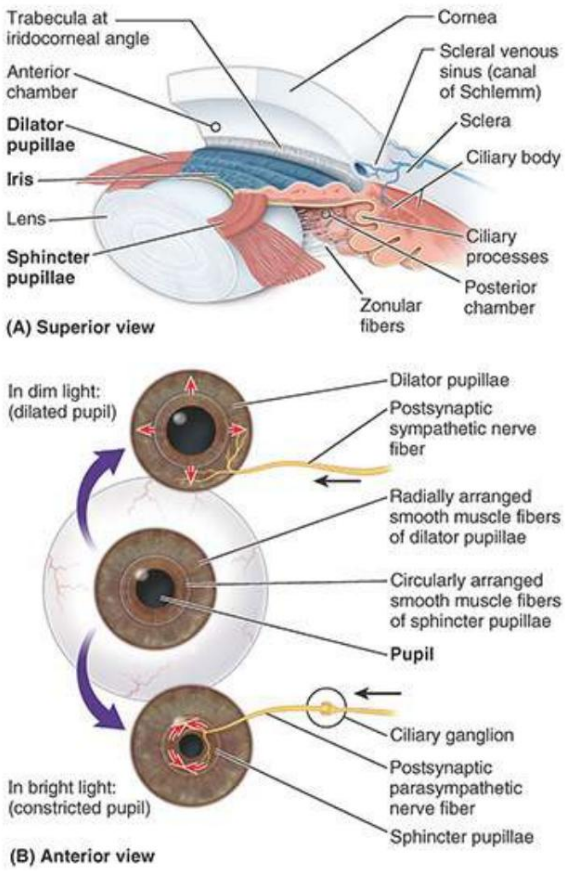

FIGURA 8.51. Estructura y función del iris. A. Iris disecado in situ. El iris separa las cámaras anterior y posterior del segmento anterior del globo ocular mientras limita con la pupila. B. Dilatación y constricción de la pupila. En condiciones de poca luz, las fibras simpáticas estimulan la dilatación de la pupila. Con luz brillante, las fibras parasimpáticas estimulan la constricción de la pupila.

CAPA INTERNA DEL GLOBO OCULAR

La capa interna del globo ocular es la retina (figs. 8.49C y 8.50). Es la capa neural sensorial del globo ocular. A grandes rasgos, la retina consta de dos partes funcionales con ubicaciones distintas: una parte óptica y una retina no visual. La parte óptica de la retina es sensible a los rayos de luz visuales y tiene dos capas: una capa neural y una capa pigmentada. La capa neural es receptiva a la luz. La capa pigmentada consta de una única capa de células que refuerza la propiedad de absorción de luz de la coroides al reducir la dispersión de la luz en el globo ocular. La retina no visual es una continuación anterior de la capa pigmentada y una capa de células de soporte. La retina no visual se extiende sobre el cuerpo ciliar (parte ciliar de la retina) y la superficie posterior del iris (parte iridial de la retina), hasta el margen pupilar.

Clínicamente, la cara interna de la parte posterior del globo ocular, donde se enfoca la luz que ingresa al globo ocular, se conoce como fondo del globo ocular (fondo ocular). La retina del fondo de ojo incluye un área circular distintiva llamada disco óptico (papila óptica), donde las fibras sensoriales y los vasos transportados por el nervio óptico (CN II) ingresan al globo ocular (figs. 8.49C, 8.50A y 8.52A). B). Como no contiene fotorreceptores, el disco óptico es insensible a la luz.
En consecuencia, esta parte de la retina comúnmente se denomina punto ciego.

LGRAWANY
Machine Translated by Google

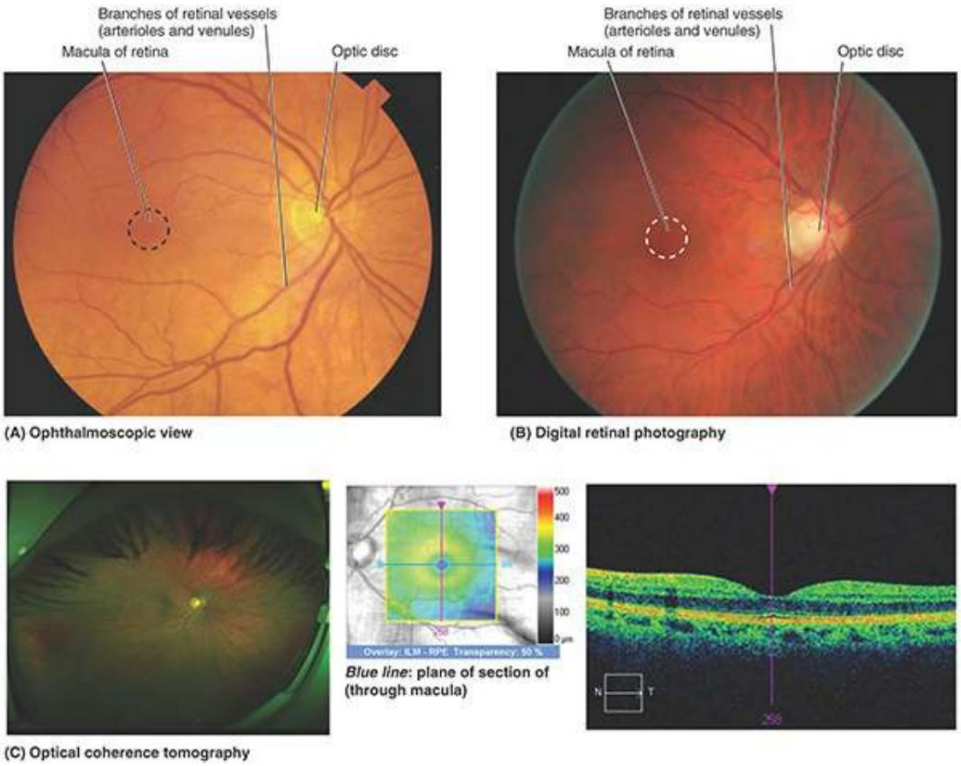

FIGURA 8.52. Fondo de ojo derecho. A y B. Las vénulas retinianas (más anchas) y las arteriolas retinianas (más estrechas) se irradian desde el centro del disco óptico ovalado. El área oscura lateral al disco es la mácula. Las ramas de los vasos retinianos se extienden hacia esta área, pero no llegan a su centro, la fóvea central, que se muestra en la parte C. C. La tomografía de coherencia óptica mide el espesor macular, especialmente importante dentro de la fóveola avascular de la fóvea central, el área de mayor gravedad. visión. La técnica produce la imagen seccional derecha de la mácula.

Justo lateral al disco óptico se encuentra la mácula de la retina o mácula lútea (L., mancha amarilla). El color amarillo de la mácula sólo es evidente cuando se examina la retina con luz exenta de rojo. La mácula es una pequeña zona ovalada de la retina con conos fotorreceptores especiales especializados en la agudeza visual. Normalmente no se observa con un oftalmoscopio (un dispositivo para observar el interior del globo ocular a través de la pupila). En el centro de la mácula, una depresión, la fóvea central (L., fosa central), es el área de visión más aguda (fig. 8.52C). La fóvea tiene aproximadamente 1,5 mm de diámetro; su centro, la foveola, no tiene la red capilar visible en otras partes profundas de la retina.

La parte óptica de la retina termina anteriormente a lo largo de la ora serrata (L., borde dentado), el borde posterior irregular del cuerpo ciliar (figs. 8.49C y 8.50A). A excepción de los conos y bastones de la capa neural, la retina está irrigada por la arteria central de la retina, una rama de la arteria oftálmica. Los conos y bastones de la capa neural externa reciben nutrientes de la lámina capilar de la coroides o coriocapilar (que se analiza en "Vasculatura de la órbita" en este capítulo). Tiene los vasos más finos de la superficie interna de la coroides, contra los cuales se presiona la retina. Un sistema correspondiente de venas retinianas se une para formar la vena central de la retina.

MEDIOS REFRACTIVOS Y COMPARTIMIENTOS DEL GLOBO OCULAR

En su camino hacia la retina, las ondas de luz pasan a través de los medios refractivos del globo ocular: la córnea,

Machine Translated by Google

humor acuoso, cristalino y humor vítreo (fig. 8.50A). La córnea es el principal medio refractario del globo ocular, es decir, desvía la luz en mayor medida, enfocando una imagen invertida en la retina sensible a la luz del fondo del globo ocular.

El humor acuoso (“acuoso”) ocupa el segmento anterior del globo ocular (figs. 8.50B y 8.51A). El segmento anterior está subdividido por el iris y la pupila. La cámara anterior del ojo es el espacio entre la córnea por delante y el iris/pupila por detrás. La cámara posterior del ojo está entre el iris/pupila por delante y el cristalino y el cuerpo ciliar por detrás.

El humor acuoso se produce en la cámara posterior mediante las apófisis ciliares del cuerpo ciliar. Esta solución acuosa transparente proporciona nutrientes para la córnea y el cristalino avasculares. Después de pasar a través de la pupila hacia la cámara anterior, el humor acuoso drena a través de una red trabecular en el ángulo iridocorneal hacia el seno venoso escleral (L. sinus venosus sclerae, canal de Schlemm) (fig. 8.51A). El humor es eliminado por el plexo limbal, una red de venas esclerales cercanas al limbo, que a su vez drenan en afluentes de la vena vorticial y ciliar anterior (fig. 8.50B). La presión intraocular (PIO) es el equilibrio entre la producción y la salida de humor acuoso.

El cristalino está posterior al iris y anterior al humor vítreo del cuerpo vítreo (figs. 8.50 y 8.51A). Es una estructura biconvexa transparente encerrada en una cápsula. La cápsula altamente elástica del cristalino está anclada por fibras zonulares (que constituyen colectivamente el ligamento suspensorio del cristalino) a las apófisis ciliares circundantes. Aunque la mayor parte de la refracción es producida por la córnea, la convexidad del cristalino, en particular su superficie anterior, varía constantemente para afinar el enfoque de objetos cercanos o distantes en la retina (fig. 8.53). La lente aislada y separada asume una forma casi esférica. En otras palabras, en ausencia de unión externa y estiramiento, se vuelve casi redondo. El músculo ciliar del cuerpo ciliar cambia la forma del cristalino. En ausencia de estimulación nerviosa, el diámetro del anillo muscular relajado es mayor.

La lente suspendida dentro del anillo está bajo tensión a medida que se estira su periferia, lo que hace que sea más delgada (menos convexa). La lente menos convexa enfoca objetos más distantes (visión de lejos). La estimulación parasimpática a través del nervio oculomotor (CN III) provoca una contracción similar a un esfínter del músculo ciliar. El anillo se hace más pequeño y se reduce la tensión sobre la lente. El cristalino relajado se espesa (se vuelve más convexo), enfocando los objetos cercanos (visión de cerca). El proceso activo de cambiar la forma del cristalino para la visión de cerca se llama acomodación. El grosor del cristalino aumenta con el envejecimiento, por lo que la capacidad de adaptación suele verse restringida después de los 40 años.

LGRAWANY
Machine Translated by Google

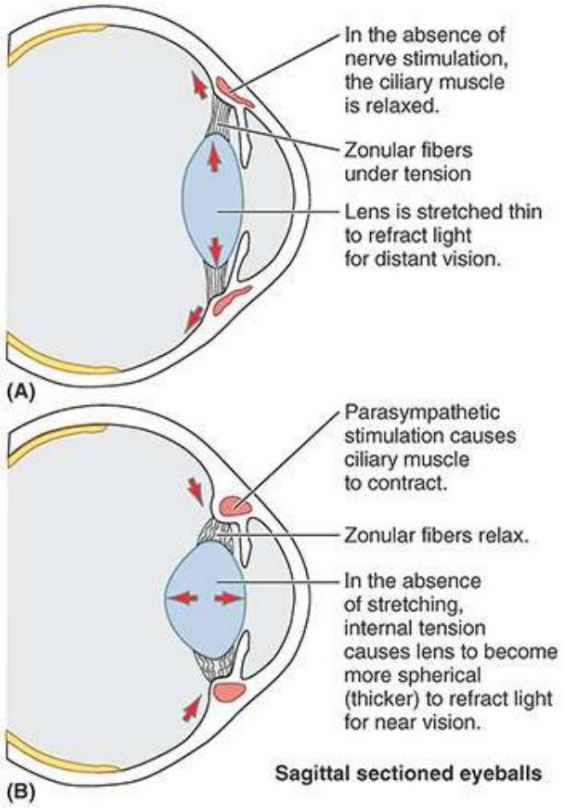

FIGURA 8.53. Cambio de forma de la lente (acomodación). A. Visión lejana. B. Visión de cerca.

El humor vítreo es un líquido acuoso encerrado en las mallas del cuerpo vítreo, una sustancia gelatinosa transparente en los cuatro quintos posteriores del globo ocular posterior al cristalino (segmento posterior del globo ocular, también llamado cámara postremal o vítrea) (Figura 8.50A). Además de transmitir luz, el humor vítreo mantiene la retina en su lugar y sostiene el cristalino.

Músculos extraoculares de la órbita

Los músculos extraoculares de la órbita son el elevador del párpado superior, cuatro rectos (superior, inferior, medial y lateral) y dos oblicuos (superior e inferior). Estos siete músculos trabajan juntos para elevar los párpados superiores y mover los globos oculares en tres ejes (fig. 8.54). Se ilustran en las figuras 8.55, 8.56 y 8.57 (véanse las figuras 8.45 y 8.47). Las inserciones y la inervación de los músculos se describen en la tabla 8.8, y las acciones principales de los músculos orbitarios, comenzando desde la posición primaria del globo ocular (mirada dirigida hacia delante), se describen en la tabla 8.8 y se muestran en la figura 8.58. Se proporcionan detalles adicionales en las siguientes secciones.

Machine Translated by Google

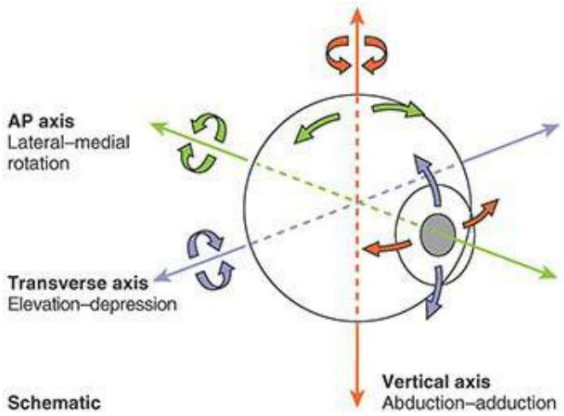

FIGURA 8.54. Músculos extraoculares y sus movimientos. Ejes alrededor de los cuales se producen los movimientos del globo ocular.

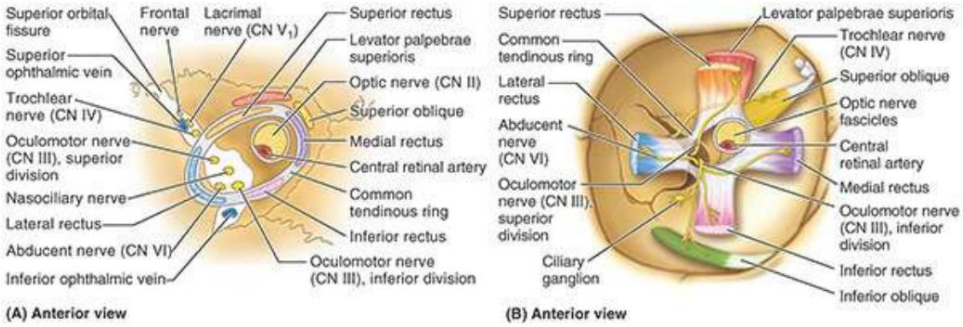

FIGURA 8.55. Relación en el vértice de la órbita. A. Anillo tendinoso común. El anillo está formado por el origen de los cuatro músculos rectos y rodea la vaina óptica del CN II, las divisiones superior e inferior del CN III, el nervio nasociliar (CN V1) y el CN VI. Los nervios que irrigan los músculos extraoculares ingresan a la órbita a través de la fisura orbitaria superior: oculomotor (CN III), troclear (CN IV) y abducente (CN VI). B. Músculos y nervios motores. También se han eliminado la grasa y la fascia.

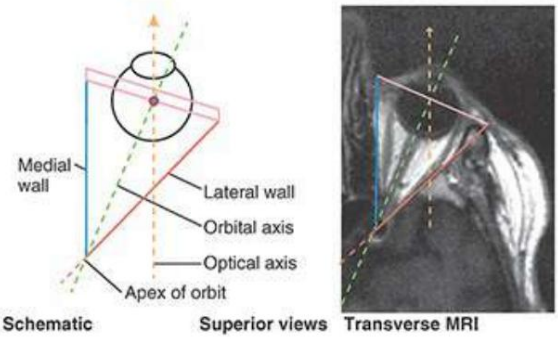

FIGURA 8.56. Eje orbital versus eje óptico. Debido a que el ápice está ubicado tanto medial como posterior al globo ocular, los dos ejes no coinciden, lo que resulta en movimientos secundarios producidos por los músculos rectos superior e inferior y oblicuos.

LGRAWANY
Machine Translated by Google

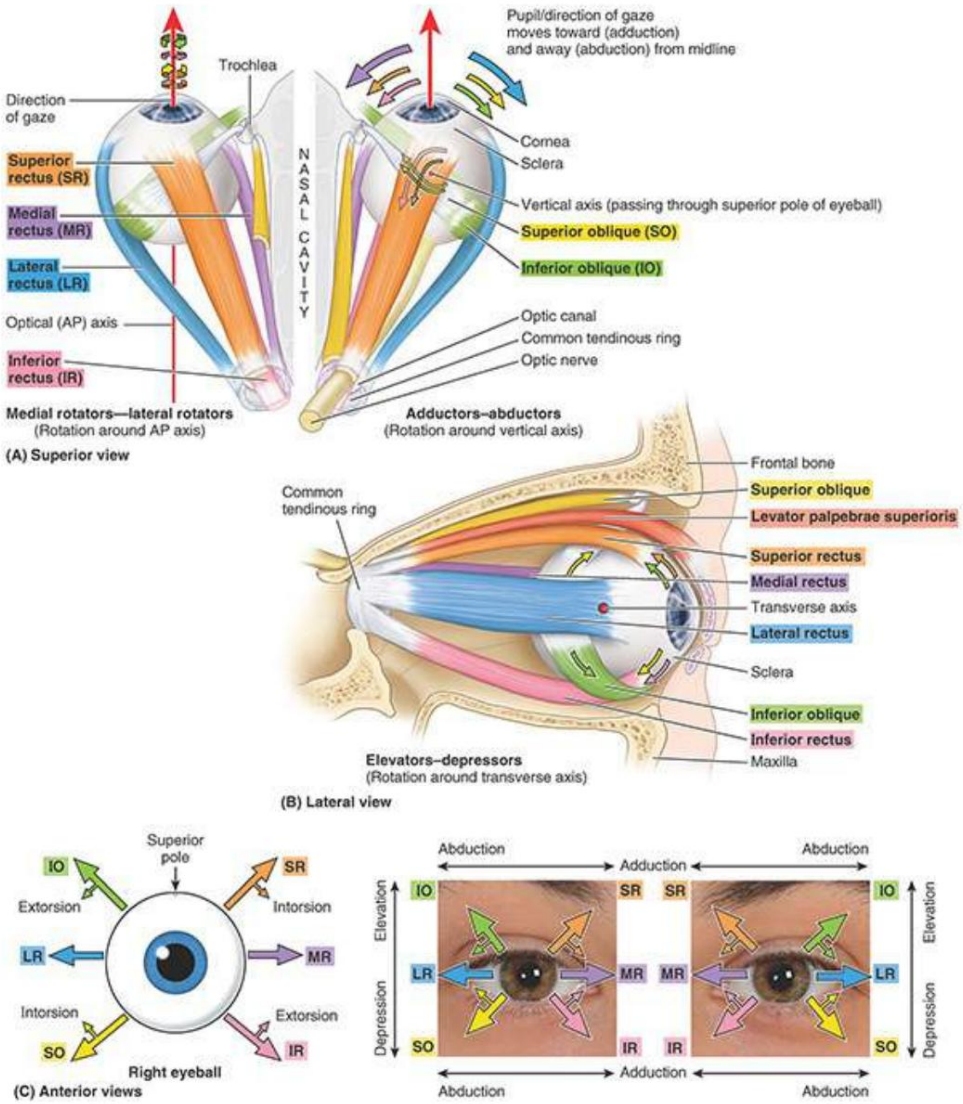

FIGURA 8.57. Movimientos del globo ocular y músculos que los producen. A. Posición de los músculos en las órbitas derecha e izquierda. Flechas a la izquierda, movimientos del globo ocular alrededor del eje AP; flechas a la derecha, movimientos del globo ocular alrededor del eje vertical. Para comprender las acciones producidas por los músculos a partir de la posición primaria, es necesario observar la ubicación y la línea de tracción del músculo en relación con los ejes alrededor de los cuales ocurren los movimientos. B. Posición de los músculos en la órbita derecha. Flechas, movimientos del globo ocular alrededor del eje transversal. C. Demostración unilateral y bilateral de las acciones de los músculos extraoculares, comenzando desde la posición primaria. Para movimientos en cualquiera de las seis direcciones cardinales (flechas grandes), el músculo indicado es el principal motor. Los movimientos en direcciones entre flechas grandes requieren acciones sinérgicas de los músculos adyacentes. Por ejemplo, la elevación directa requiere las acciones sinérgicas de IO y SR; La depresión directa requiere una acción sinérgica de SO e IR. Flechas pequeñas, músculos que producen movimientos de rotación alrededor del eje AP. Se requiere la acción coordinada de los músculos del yugo contralaterales para dirigir la mirada. Por ejemplo, al dirigir la mirada hacia la derecha, el LR derecho y el MR izquierdo son músculos del yugo.

TABLA 8.8. MÚSCULOS EXTRAOCULARES DE LA ÓRBITA

Músculo	Origen	Inserción	Inervación	Acción principal [a]
elevador del párpado superior	Ala menor del hueso esfenoides, superior y anterior al canal óptico.	Tarso superior y piel del párpado superior.	Nervio oculomotor (CN III); La capa profunda (músculo tarsiano superior) está inervada por	Eleva el párpado superior

Machine Translated by Google

			fibras simpáticas.	
Oblicuo superior (SO)	Cuerpo del hueso esfenoides	Su tendón pasa a través de un anillo fibroso o tróclea, cambia de dirección y se inserta en la esclerótica en profundidad hasta el músculo recto superior.	Nervio troclear (CN IV)	Abduce, deprime y rota medialmente el globo ocular.
Oblicuo inferior (IO)	Parte anterior del piso de orbita	Esclerótica profunda al músculo recto lateral	Nervio oculomotor (CN III)	Abduce, eleva y rota lateralmente el globo ocular.
Recto superior (SR)	anillo tendinoso común	Esclerótica justo detrás de la unión corneoescleral		Eleva, aduce y rota el globo ocular medialmente.
Recto inferior (RI)				Deprime, aduce y rota el globo ocular lateralmente.
Recto medial (RM)				Aduce globo ocular
Recto lateral (LR)			Nervio abducente (CN VI)	abduce el globo ocular

aLas acciones descritas son para músculos que actúan solos, comenzando desde la posición primaria (mirada dirigida hacia delante). De hecho, los músculos rara vez actúan de forma independiente y casi siempre trabajan juntos en grupos sinérgicos y antagónicos. Las pruebas clínicas requieren maniobras para aislar las acciones musculares. Sólo se prueban las acciones de los rectos medial y lateral, comenzando desde la posición primaria (fig. 8.59E).

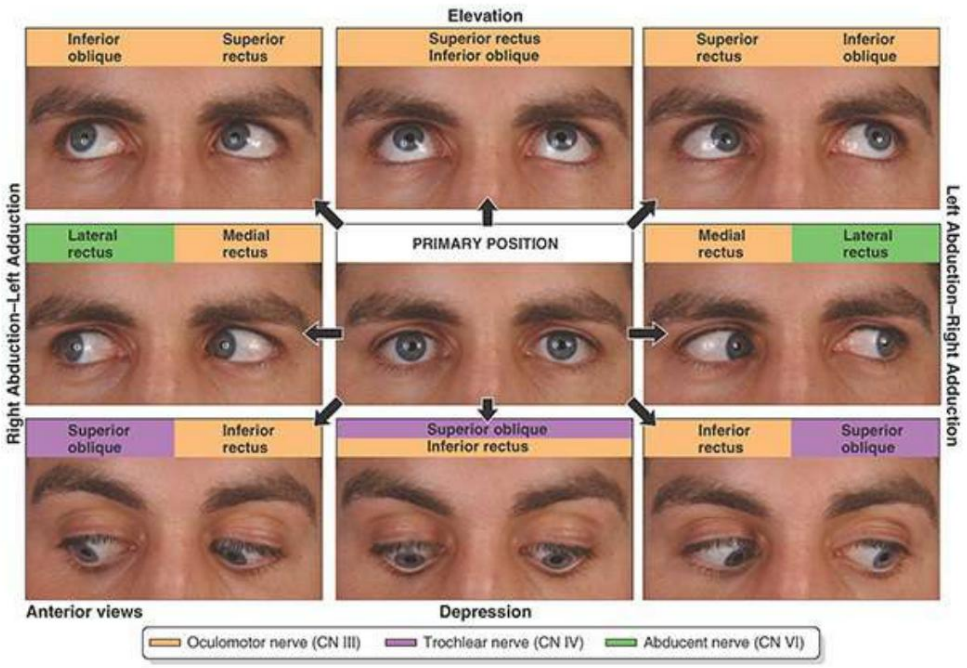

FIGURA 8.58. Movimientos binoculares y músculos que los producen. Movimientos anatómicos, todos partiendo de la posición primaria.

LEVADOR DEL PALPEBRA SUPERIOR

El elevador del párpado superior se ensancha formando una amplia aponeurosis bilaminar a medida que se acerca.

LGRAWANY
Machine Translated by Google

sus inserciones distales. La lámina superficial se adhiere a la piel del párpado superior y la lámina profunda al tarso superior (véanse las figuras 8.45 y 8.47A). Este músculo se opone la mayor parte del tiempo a la gravedad y es el antagonista de la mitad superior del orbicular de los ojos, el esfínter de la fisura palpebral. La lámina profunda de la parte distal (palpebral) del músculo incluye fibras musculares lisas, el músculo tarsal superior, que producen un ensanchamiento adicional de la fisura palpebral, especialmente durante una respuesta simpática (p. ej., susto). Sin embargo, parecen funcionar de manera continua (en ausencia de una respuesta simpática) porque una interrupción del suministro simpático produce una ptosis constante: caída del párpado superior (consulte el recuadro clínico " Síndrome de Horner" en este capítulo).

MOVIMIENTOS DEL GLOBO OCULAR

Los movimientos del globo ocular se producen como rotaciones alrededor de tres ejes (vertical, transversal y anteroposterior (fig. 8.54)) y se describen según la dirección del movimiento de la pupila desde la posición primaria o del polo superior del globo ocular desde la posición neutra. posición.
La rotación del globo ocular alrededor del eje vertical mueve la pupila medialmente (hacia la línea media, aducción) o lateralmente (lejos de la línea media, abducción). La rotación alrededor del eje transversal mueve la pupila hacia arriba (elevación) o hacia abajo (depresión). Los movimientos alrededor del eje anteroposterior (AP) (correspondiente al eje de la mirada en la posición primaria) mueven el polo superior del globo ocular medialmente (rotación medial o intorsión) o lateralmente (rotación lateral o extorsión) (fig. 8.57C). . Estos movimientos de rotación se adaptan a los cambios en la inclinación de la cabeza. La ausencia de estos movimientos resultantes de lesiones nerviosas contribuye a la visión doble. Los movimientos pueden ocurrir alrededor de los tres ejes simultáneamente, lo que requiere tres términos para describir la dirección del movimiento desde la posición principal (p. ej., la pupila está elevada, en aducción y en rotación medial).

MÚSCULOS RECTOS Y OBLICUOS

Los cuatro músculos rectos (L. rectos, rectos) corren anteriormente al globo ocular y surgen de un manguito fibroso, el anillo tendinoso común, que rodea el canal óptico y de parte de la fisura orbitaria superior en el vértice del ojo. órbita (Figs. 8.55, 8.56 y 8.57A, B). Las estructuras que ingresan a la órbita a través del canal óptico y la parte adyacente de la fisura se encuentran inicialmente dentro del cono de los rectos. Los cuatro músculos rectos reciben su nombre por sus posiciones individuales con respecto al globo ocular.
Debido a que discurren principalmente en dirección anterior para insertarse en las caras superior, inferior, medial y lateral del globo ocular anterior a su ecuador, las acciones principales de los cuatro rectos para producir elevación, depresión, aducción y abducción son relativamente intuitivas (fig. 8.58). ; Cuadro 8.8).

Varios factores hacen que las acciones de los oblicuos y las acciones secundarias de los rectos superior e inferior sean más difíciles de comprender. El vértice de la órbita está colocado medialmente con respecto a la órbita de modo que el eje de la órbita no coincide con el eje óptico (fig. 8.56).
Por lo tanto, cuando el ojo está en la posición primaria, los músculos recto superior (SR) y recto inferior (IR) también se aproximan al globo ocular desde su lado medial, y su línea de tracción pasa medial al eje vertical (fig. 8.57A, lado derecho) .). Esto le da a ambos músculos una acción secundaria de aducción.
El SR y el IR también pasan superior e inferior al eje AP, respectivamente, dándole al SR una

Machine Translated by Google

acción secundaria de rotación medial (intorsión: tirar del polo superior hacia la nariz), y el IR una acción secundaria de rotación lateral (extorsión: alejar el polo superior de la nariz) (8.57A lado izquierdo, C).

Si la mirada se dirige primero lateralmente (abducción por el recto lateral [LR]) de modo que la línea de mirada coincida con el plano del IR y SR, el SR produce sólo elevación (y es el único responsable del movimiento) (Figs. 8.59A y 8.60), y el IR sólo produce depresión (y también es el único responsable) (Fig. 8.59B). Durante un examen físico, el médico indica al paciente que siga su dedo lateralmente (probando el LR y el nervio abducente [CN VI]), luego superior e inferiormente para aislar y probar la función del SR e IR y la integridad del nervio oculomotor (CN III), que inerva ambos (figs. 8.59E y 8.60).

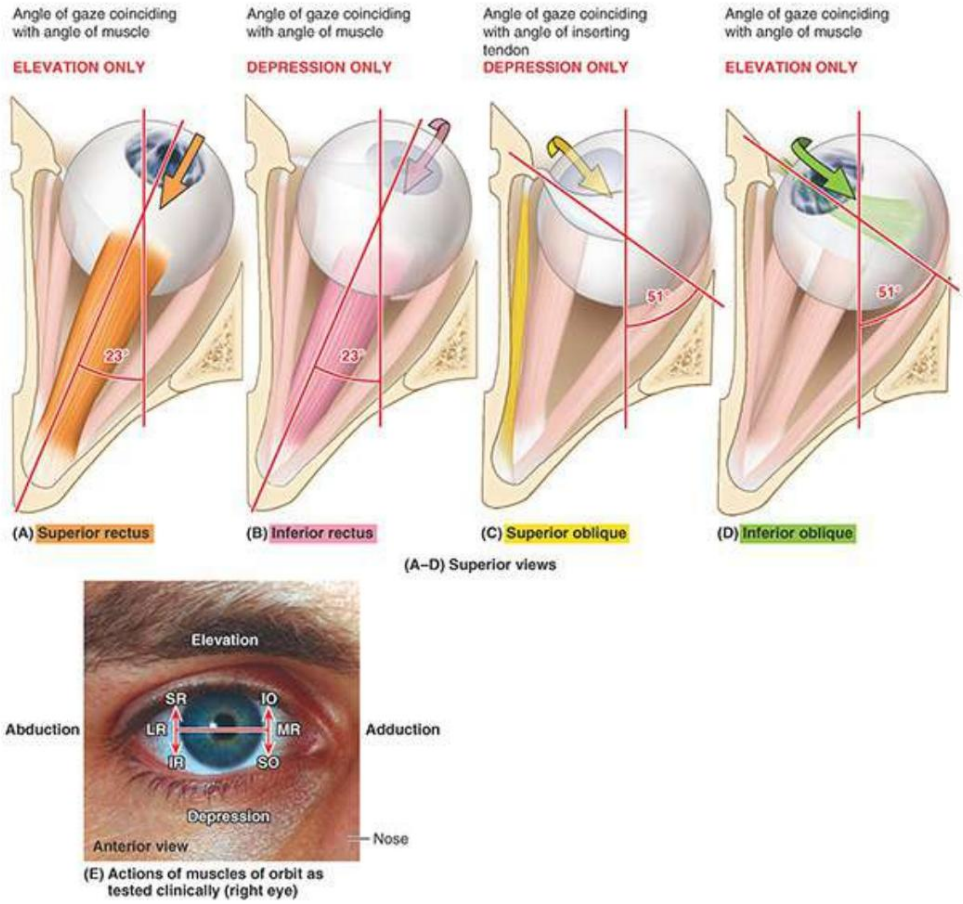

FIGURA 8.59. Pruebas clínicas de músculos extraoculares. Se muestra el ojo derecho. A y B. Cuando el ojo es abducido inicialmente por LR, sólo los músculos rectos pueden producir elevación y depresión. C y D. Cuando el ojo está inicialmente en aducción mediante RM, sólo los músculos oblicuos pueden producir elevación y depresión. E. Siguiendo los movimientos del dedo del examinador, la pupila se mueve en un patrón de H extendido para aislar y evaluar músculos extraoculares individuales y la integridad de sus nervios.

LGRAWANY
Machine Translated by Google

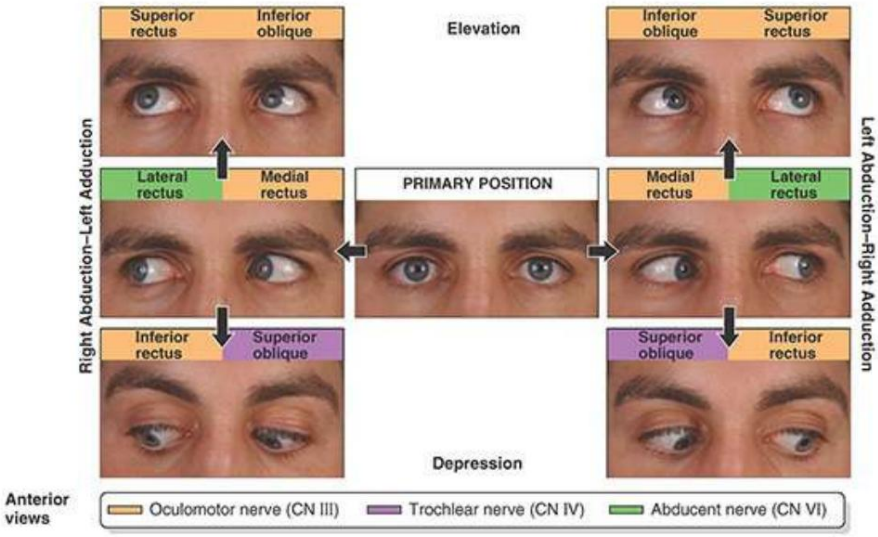

FIGURA 8.60. Secuencias de dos movimientos para pruebas clínicas: elevación o depresión siguiendo la mirada hacia la izquierda o hacia la derecha. Siguiendo los movimientos del dedo del examinador, la pupila se mueve en un patrón de H extendido para aislar y probar músculos extraoculares individuales y la integridad de sus nervios.

El oblicuo inferior (IO) es el único músculo que se origina en la parte anterior de la órbita (inmediatamente lateral a la fosa del saco lagrimal) (fig. 8.55B; véase la figura 8.47B). El oblicuo superior (SO) se origina en la región del ápice como los músculos rectos (pero inmediatamente superior al anillo tendinoso común) (fig. 8.55A). Sin embargo, su tendón atraviesa la tróclea justo dentro del borde orbitario superomedial, redirigiendo su línea de tracción (figs. 8.55B y 8.57B, C).

Por tanto, los tendones de inserción de los músculos oblicuos se encuentran en el mismo plano vertical oblicuo. Cuando los tendones que se insertan se observan anteriormente (v. fig. 8.47B) o superiormente (fig. 8.57A) con el globo ocular en la posición primaria, se puede observar que los tendones de los músculos oblicuos pasan principalmente lateralmente para insertarse en la mitad lateral. del globo ocular, posterior a su ecuador. Debido a que pasan respectivamente por debajo y por encima del eje AP a medida que pasan lateralmente, el IO es el rotador lateral primario y el SO es el rotador medial primario del ojo. Sin embargo, en la posición primaria, los oblicuos también pasan posteriormente a través del eje transversal (fig. 8.57B) y posterior al eje vertical (fig. 8.57C), dando al SO una función secundaria como depresor, y al IO una función secundaria. como elevador, y ambos músculos tienen una función secundaria como abductores (Fig. 8.57B, C).

Si la mirada se dirige primero medialmente (aducción por el recto medial [MR]) de modo que la línea de mirada coincida con el plano de los tendones de inserción del SO y el IO, el SO produce únicamente depresión (y es el único responsable del movimiento). (Fig. 8.59C), y el IO sólo produce elevación (y también es el único responsable) (Fig. 8.59D). Durante un examen físico, el médico indica al paciente que siga su dedo medialmente (probando el MR y el nervio oculomotor) y luego inferior y superiormente para aislar y probar las funciones de SO e IO y la integridad del nervio troclear (CN). IV), que irriga el SO, y de la división inferior del CN III, que irriga el IO (figs. 8.59E y 8.60). En la práctica,

- La acción principal del oblicuo superior es la depresión de la pupila en posición de aducción (p. ej., dirigir la mirada hacia abajo en la página cuando la mirada de ambos ojos se dirige medialmente).

Machine Translated by Google

[convergido] para lectura).

• La acción principal del oblicuo inferior es la elevación de la pupila en posición de aducción (p. ej., dirigir la mirada hacia arriba de la página durante la convergencia para la lectura).

Aunque las acciones producidas por los músculos extraoculares se han considerado individualmente, Todos los movimientos requieren la acción de varios músculos del mismo ojo, ayudándose unos a otros como sinérgicos u oponiéndose entre sí como antagonistas. Los músculos que son sinérgicos para una acción pueden ser antagonistas para otra. Por ejemplo, ningún músculo puede actuar para elevar la pupila directamente desde su posición primaria (fig. 8.57C). Los dos ascensores (SR e IO) actúan como sinérgicos para ello. Sin embargo, estos músculos son antagonistas como rotadores y, por lo tanto, se neutralizan entre sí de modo que no se produce ninguna rotación mientras trabajan juntos para elevar la pupila. De manera similar, ningún músculo puede actuar para deprimir la pupila directamente desde la posición primaria. Los dos depresores, el SO y el IR, producen depresión cuando actúan solos y también producen acciones opuestas en términos de aducción-abducción y rotación medial-lateral. Sin embargo, cuando el SO y el IR actúan simultáneamente, sus acciones sinérgicas deprimen al alumno porque sus acciones antagónicas se neutralizan entre sí; por lo tanto, el resultado es pura depresión.

Para dirigir la mirada, la coordinación de ambos ojos debe lograrse mediante la acción emparejada de los músculos del yugo contralaterales (músculos extraoculares contralaterales funcionalmente emparejados) (fig. 8.57C, lado derecho). Por ejemplo, al dirigir la mirada hacia la derecha, el recto lateral derecho y el recto medial izquierdo actúan como músculos de yugo.

APARATO DE SOPORTE DEL GLOBO OCULAR

La vaina fascial del globo ocular lo envuelve y se extiende posteriormente desde los fondos de saco conjuntivales hasta el nervio óptico, formando la cuenca real del globo ocular (fig. 8.61C; véase la figura 8.45A). La vaina fascial en forma de copa es perforada por los tendones de los músculos extraoculares y se refleja en cada uno de ellos como una vaina muscular tubular. Las vainas musculares del elevador y

Los músculos rectos superiores están fusionados (v. fig. 8.45A). Por lo tanto, cuando la mirada se dirige hacia arriba, el párpado superior se eleva aún más fuera de la línea de visión. Las expansiones triangulares de las vainas de los músculos rectos medial y lateral, denominadas ligamentos de control medial y lateral, están unidas a los huesos lagrimal y cigomático, respectivamente (fig. 8.61C). Estos ligamentos limitan la abducción y la aducción. Una combinación de los ligamentos de control con la fascia del recto inferior y los músculos oblicuos inferiores forma un cabestrillo en forma de hamaca, el ligamento suspensorio del globo ocular. Un ligamento de control inferior similar procedente de la vaina fascial del recto inferior retrae el párpado inferior cuando la mirada se dirige hacia abajo (v. fig. 8.45A).

En conjunto, los ligamentos de control actúan con los músculos oblicuos y la grasa retrobulbar para resistir la tracción posterior del globo ocular producida por los músculos rectos. En enfermedades o inanición que reducen la grasa retrobulbar, el globo ocular se retrae hacia la órbita (enoftalmos).

LGRAWANY
Machine Translated by Google

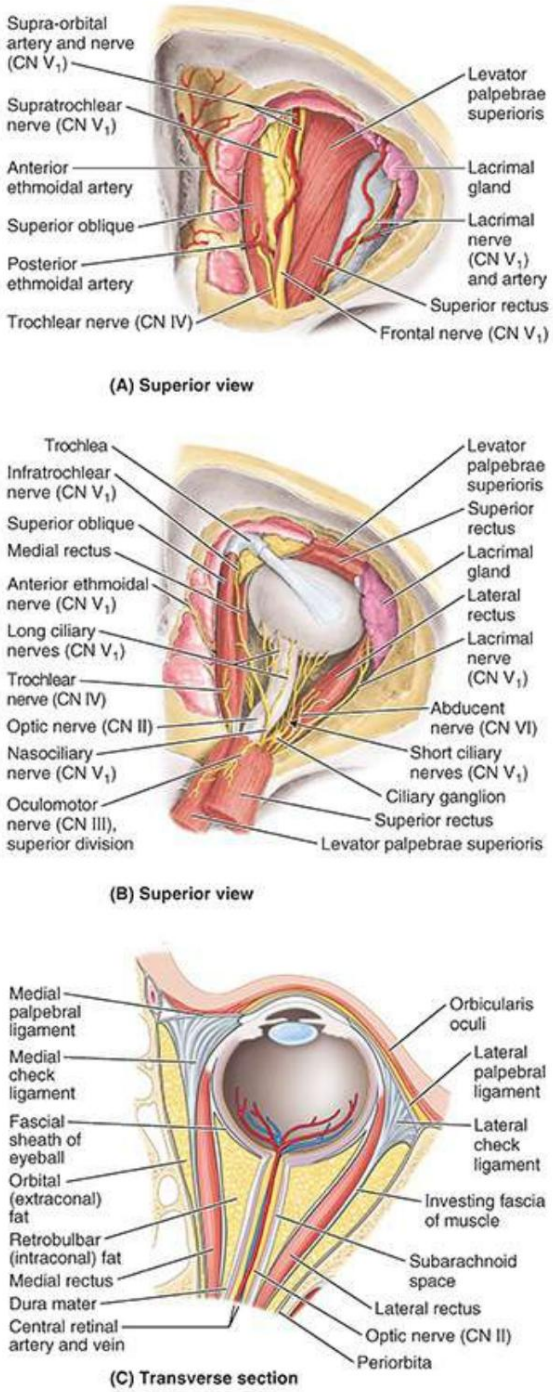

FIGURA 8.61. Disección de órbita derecha. A. Disección superficial de la órbita. B. Disección profunda de la órbita. C. Demostración de la vaina fascial del globo ocular y de los ligamentos de control.

Nervios de la órbita

Los grandes nervios ópticos transportan fibras nerviosas puramente sensoriales que transmiten impulsos generados por estímulos ópticos (véanse figuras 8.45A y 8.50A). Son nervios craneales (CN II) por convención, pero se desarrollan como extensiones anteriores pareadas del prosencéfalo y, por lo tanto, forman parte del sistema nervioso central.

Machine Translated by Google

(SNC) tractos de fibras formados por neuronas de segundo orden. Los nervios ópticos comienzan en la lámina cribosa de la esclerótica, donde las fibras nerviosas amielínicas perforan la esclerótica y se mielinizan, por detrás del disco óptico. Salen de las órbitas a través de los canales ópticos. A lo largo de su recorrido en la órbita, los nervios ópticos están rodeados por extensiones de las meninges craneales y el espacio subaracnoideo, este último ocupado por una fina capa de LCR (fig. 8.61C; véanse figuras 8.45A y 8.50A). Las extensiones intraorbitarias de la duramadre craneal y la aracnoides constituyen la vaina del nervio óptico, que se continúa anteriormente con la vaina fascial del globo ocular y la esclerótica. Una capa de piamadre cubre la superficie del nervio óptico dentro de la vaina.

Además del nervio óptico (CN II), los nervios de la órbita incluyen los que entran a través de la fisura orbitaria superior e inervan los músculos oculares: nervios oculomotor (CN III), troclear (NC IV) y abducente (CN VI). (Figura 8.62; consulte la Figura 8.55). Un dispositivo de memoria para la inervación de los músculos extraoculares que mueven el globo ocular es similar a una fórmula química: LR6SO4AO3 (recto lateral, CN VI; oblicuo superior, CN IV; todos los demás, CN III). Los nervios troclear y abducente pasan directamente al único músculo inervado por cada nervio. El nervio oculomotor se divide en una división superior y una inferior. La división superior inerva el recto superior y el elevador del párpado superior. La división inferior inerva los músculos rectos medial e inferior y oblicuo inferior y transporta fibras parasimpáticas presinápticas al ganglio ciliar (fig. 8.63). Los movimientos estimulados por los nervios oculomotor, troclear y abductor, a partir de la posición primaria en las órbitas derecha e izquierda, producen visión binocular, como se demuestra en las figuras 8.57C y 8.58, y se resumen en la tabla 8.8.

Las tres ramas terminales del nervio oftálmico, CN V1 (nervios frontal, nasociliar y lagrimal; fig. 8.61A), pasan a través de la fisura orbitaria superior e irrigan estructuras relacionadas con la órbita anterior (p. ej., glándula lagrimal y párpados). cara y cuero cabelludo. Las ramas cutáneas del CN V1 (nervios lagrimal, frontal e infratroclear) se describen en “Nervios cutáneos de la cara y el cuero cabelludo” de este capítulo y en la Tabla 8.4.

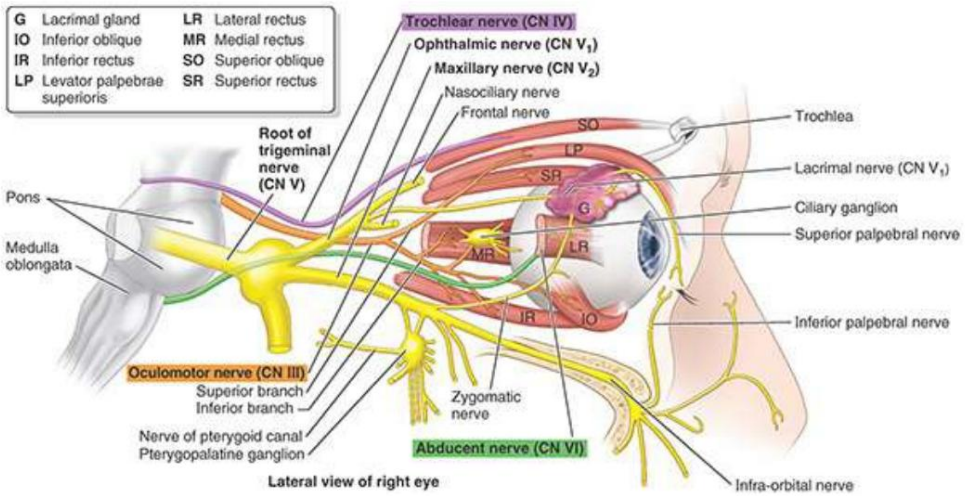

FIGURA 8.62. Nervios de la órbita. Tres pares craneales (CN III, IV y VI) inervan los siete músculos extraoculares voluntarios. El par IV inerva el oblicuo superior, el par VI inerva el recto lateral y el par III inerva los cinco músculos restantes. El CN III también lleva fibras parasimpáticas presinápticas al ganglio ciliar. El nervio trigémino (CN V) suministra fibras sensoriales a la órbita, la región orbitaria y el globo ocular.

LGRAWANY
Machine Translated by Google

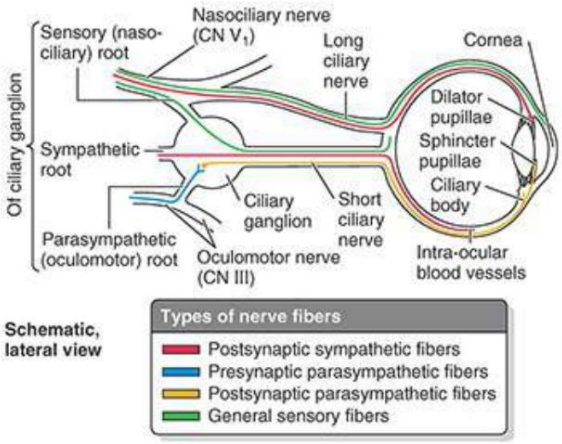

FIGURA 8.63. Distribución de fibras nerviosas al ganglio ciliar y al globo ocular. El ganglio ciliar recibe tres tipos de fibras nerviosas de tres fuentes distintas. Toda la inervación parasimpática, pero sólo parte de la inervación sensorial y simpática del globo ocular, atraviesa el ganglio. Las fibras simpáticas y sensoriales del nervio ciliar largo pasan por alto el ganglio.

El ganglio ciliar es un pequeño grupo de cuerpos de células nerviosas parasimpáticas postsinápticas asociadas con el CN V1. Se encuentra entre el nervio óptico y el recto lateral hacia el límite posterior de la órbita (fig. 8.61B). El ganglio ciliar recibe fibras nerviosas de tres fuentes (fig. 8.63):

1. Fibras sensoriales del CN V1 a través de la raíz sensorial o nasociliar del ganglio ciliar 2. Fibras parasimpáticas presinápticas del CN III a través de la raíz parasimpática u oculomotora del ganglio ciliar
3. Fibras simpáticas postsinápticas del plexo carotídeo interno a través de la raíz simpática del ganglio ciliar.

Los nervios ciliares cortos surgen del ganglio ciliar y se consideran ramas del CN V1 (figs. 8.61B y 8.63). Transportan fibras parasimpáticas y simpáticas al cuerpo ciliar y al iris. Los nervios ciliares cortos constan de fibras parasimpáticas postsinápticas que se originan en el ganglio ciliar, fibras aferentes del nervio nasociliar que pasan a través del ganglio y fibras simpáticas postsinápticas que también lo atraviesan. Los nervios ciliares largos, ramas del nervio nasociliar (CN V1) que pasan al globo ocular, sin pasar por el ganglio ciliar, transportan fibras simpáticas postsinápticas a las pupilas dilatadoras y fibras aferentes del iris y
córnea.

Los nervios etmoidales anterior y posterior, ramas del nervio nasociliar que surgen en el órbita, sale a través de aberturas en la pared medial de la órbita para irrigar la membrana mucosa de los senos esfenoidal y etmoidal y las cavidades nasales, así como la duramadre de la fosa craneal anterior.

Vasculatura de la órbita

ARTERIAS DE ÓRBITA

Machine Translated by Google

El riego sanguíneo de la órbita proviene principalmente de la arteria oftálmica, una rama de la arteria carótida interna (fig. 8.64A; tabla 8.9); la arteria infraorbitaria, procedente de la arteria carótida externa, también aporta sangre a las estructuras relacionadas con el suelo orbitario. La arteria central de la retina, una rama de la arteria oftálmica que surge por debajo del nervio óptico, perfora la vaina del nervio óptico y corre dentro del nervio hasta el globo ocular, emergiendo en el disco óptico. Sus ramas se extienden por la superficie interna de la retina (fig. 8.64B; véase la figura 8.52). Las ramas terminales son arterias terminales (arteriolas), que proporcionan el único suministro de sangre a la cara interna de la retina.

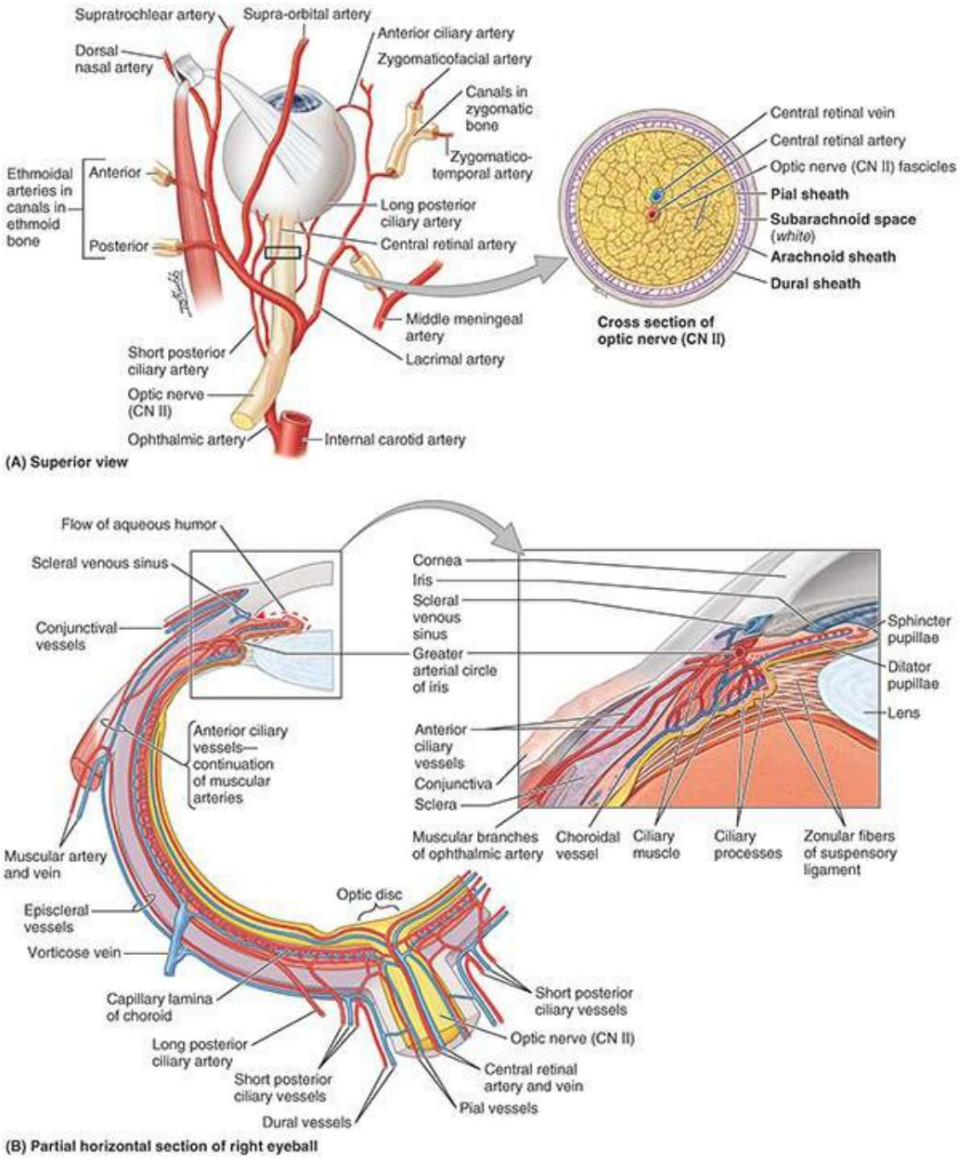

FIGURA 8.64. Arterias de la órbita y arterias y venas del globo ocular. A. Ramas de la arteria oftálmica. Recuadro, sección transversal del nervio óptico (CN II). B. Vasos del globo ocular. Se muestran la arteria que irriga la parte interna de la retina (arteria central de la retina) y la coroides, que a su vez nutre la capa externa no vascular de la retina. La coroides está dispuesta de manera que los vasos irrigadores y los vasos coroideos más grandes estén ubicados externamente, y los vasos más pequeños (la lámina capilar) sean más internos, adyacentes a la capa no vascular de la retina. La vena vorticiosa (una de cuatro a cinco) drena sangre venosa de la coroides hacia las venas ciliar posterior y oftálmica. El seno venoso escleral devuelve el humor acuoso, secretado a la cámara anterior por las apófisis ciliares, a la circulación venosa.

LGRAWANY
Machine Translated by Google

TABLA 8.9. ARTERIAS DE ÓRBITA

Artería	Origen	Curso y Distribución
Oftálmico	Arteria carótida interna	Atraviesa el agujero óptico para llegar a la cavidad orbitaria.
retina central artería	arteria oftálmica	Perfora la vaina dural del nervio óptico y llega hasta el globo ocular; ramas desde el centro del disco óptico; suministra retina óptica (excepto conos y bastones)
supraorbital		Pasa superior y posteriormente desde el agujero supraorbitario para irrigar la frente y el cuero cabelludo.
supratroclear		Pasa desde el margen supraorbitario hasta la frente y el cuero cabelludo.
lagrimal		Pasa a lo largo del borde superior del músculo recto lateral para irrigar la glándula lagrimal, la conjuntiva y los párpados.
nasal dorsal		Discurre a lo largo de la cara dorsal de la nariz e irriga su superficie.
Cilios posteriores cortos		Perforar la esclerótica en la periferia del nervio óptico para inervar la coroides, que a su vez inerva los conos y bastones de la retina óptica.
Cilios posteriores largos		Perforar la esclerótica para irrigar el cuerpo ciliar y el iris.
Posterior etmoidal		Pasa a través del agujero etmoidal posterior hasta las células etmoidales posteriores.
Anterior etmoidal		Pasa a través del agujero etmoidal anterior hasta la fosa craneal anterior; Irriga a las células etmoidales anteriores y medias, al seno frontal, a la cavidad nasal y a la piel del dorso de la nariz.
Ciliar anterior	Ramas musculares (recto) de arterias oftálmica e infraorbitaria	Perforar la esclerótica en las inserciones de los músculos rectos y formar redes en iris y cuerpo ciliar
Infraorbital	Tercera parte de la arteria maxilar.	Pasa a lo largo del surco y agujero infraorbitario hasta la cara.

La cara externa de la retina también está irrigada por la lámina capilar de la coroides (coriocapilar). De las ocho arterias ciliares posteriores (también ramas de la arteria oftálmica), seis arterias ciliares posteriores cortas irrigan directamente la coroides, que nutre la capa externa no vascular de la retina. Dos arterias ciliares posteriores largas, una a cada lado del globo ocular, pasan entre la esclerótica y la coroides para anastomosarse con las arterias ciliares anteriores (continuaciones de las ramas musculares de la arteria oftálmica hasta los músculos rectos) para irrigar el plexo ciliar.

VENAS DE ÓRBITA

El drenaje venoso de la órbita se realiza a través de las venas oftálmicas superior e inferior, que pasan a través de la fisura orbitaria superior y entran en el seno cavernoso (fig. 8.65). La vena central de la retina (fig. 8.64A , recuadro B) suele entrar directamente en el seno cavernoso, pero puede unirse a una de las venas oftálmicas. El vórtice, o venas vorticiales, de la capa vascular del globo ocular drenan hacia la vena oftálmica inferior. El seno venoso escleral es una estructura vascular que rodea la cámara anterior del globo ocular a través de la cual el humor acuoso regresa a la circulación sanguínea.

Machine Translated by Google

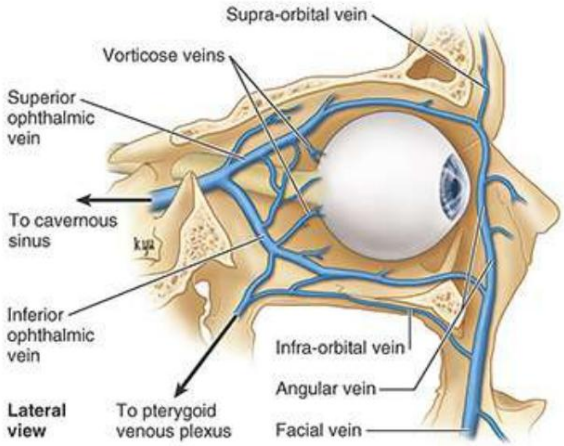

FIGURA 8.65. Venas oftálmicas. La vena oftálmica superior desemboca en el seno cavernoso y la vena oftálmica inferior desemboca en el plexo venoso pterigoideo. Se comunican con las venas facial y supraorbitaria por delante y entre sí por detrás. La vena oftálmica superior acompaña a la arteria oftálmica y sus ramas.

Anatomía de la superficie del ojo y del aparato lagrimal

Para obtener una descripción de la anatomía superficial de los párpados, consulte "Anatomía superficial de la cara". La parte anterior de la esclerótica (el “blanco” del ojo) está cubierta por la conjuntiva bulbar transparente, que contiene vasos sanguíneos conjuntivales diminutos pero aparentes (fig. 8.66B). Cuando se irritan, los vasos pueden agrandarse notablemente y la conjuntiva bulbar puede adquirir una apariencia claramente rosada cuando se inflama (ojos “rojos”). La esclerótica normal, dura y opaca, a menudo aparece ligeramente azul en bebés y niños y comúnmente tiene un tono amarillo en muchas personas mayores.

LGRAWANY
Machine Translated by Google

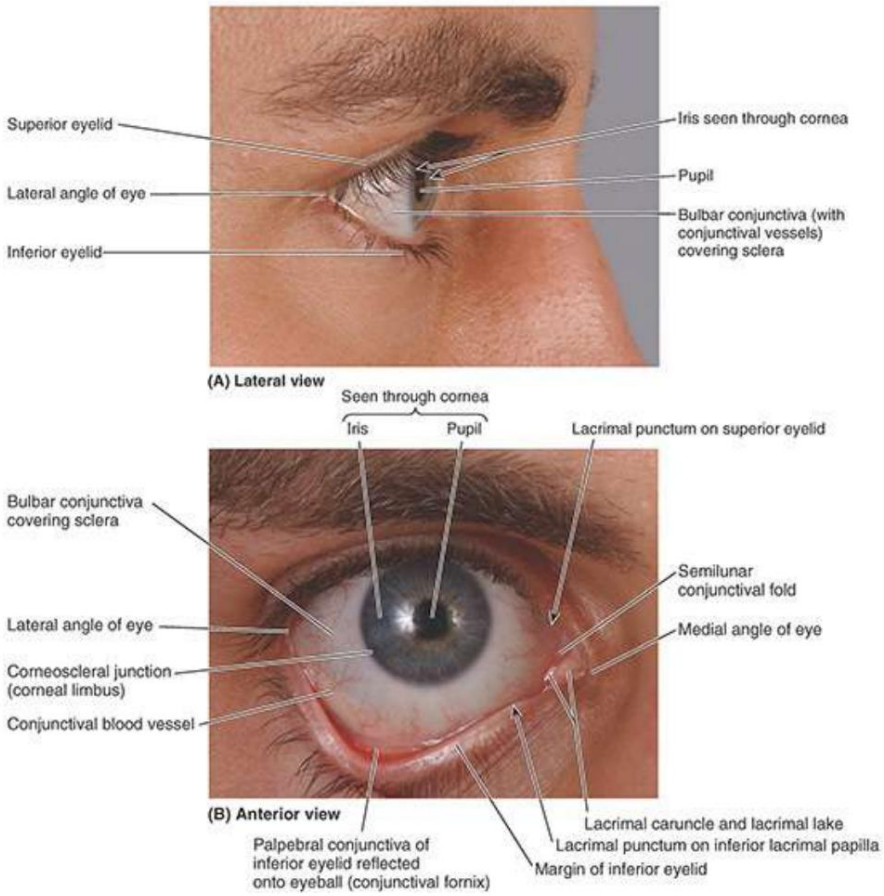

FIGURA 8.66. Anatomía superficial del ojo. A. Características. B. Aparato lagrimal.

La parte anterior transparente del ojo es la córnea, que se continúa con la esclerótica en su márgenes. En una vista lateral (fig. 8.66A), la mayor parte de la parte visible del globo ocular sobresale ligeramente a través de la fisura palpebral. Es evidente que la córnea tiene una curvatura (convexidad) mayor que la del resto del globo ocular (la parte cubierta por la esclerótica); por tanto, se produce un ángulo poco profundo en la unión corneoescleral, el limbo corneal (fig. 8.66B). La prominencia de la córnea también hace evidentes los movimientos del globo ocular cuando los párpados están cerrados.

La abertura circular oscura a través de la cual la luz ingresa al globo ocular, la pupila, está rodeada por el iris (plural = irides), un diafragma circular pigmentado. El tamaño relativo de la pupila y el iris varía con el brillo de la luz entrante; sin embargo, el tamaño de las pupilas y el iris contralaterales debe ser uniforme.

Normalmente, cuando los ojos están abiertos y la mirada se dirige hacia delante, la parte superior de la córnea y el iris quedan cubiertas por el borde del párpado superior, y la parte inferior de la córnea y el iris quedan completamente expuestas por encima del párpado inferior, normalmente exponiendo un borde estrecho de esclerótica. Incluso se notan ligeras variaciones en la posición de los globos oculares, provocando un cambio en la expresión facial a una mirada de sorpresa cuando el párpado superior está elevado (como ocurre en el exoftalmos, o protrusión de los globos oculares, causada por el hipertiroidismo) o una apariencia de sueño (como Ocurre cuando el párpado superior cae, ptosis, debido a la ausencia de inervación simpática en Horner.

Machine Translated by Google

síndrome).

La conjuntiva bulbar se refleja desde la esclerótica hacia la superficie profunda del párpado. El La conjuntiva palpebral normalmente es roja y vascular. Con experiencia, el examen de la conjuntiva palpebral puede proporcionar alguna evaluación de los niveles de hemoglobina. Comúnmente se examina en casos de sospecha de anemia, una afección sanguínea que comúnmente se manifiesta por palidez (palidez) de las membranas mucosas. Cuando el párpado superior está evertido ("girado" de modo que la conjuntiva palpebral quede superficial), se puede apreciar el tamaño y la extensión del tarso superior encerrado y, comúnmente, las glándulas tarsales se pueden distinguir a través de la conjuntiva palpebral como franjas verticales ligeramente amarillas. . Si se examina detenidamente, las aberturas de estas glándulas (aproximadamente 20 por párpado) se pueden ver en los márgenes de los párpados, detrás de las dos o tres filas de cilios o pestañas emergentes. Como la conjuntiva bulbar se continúa con el epitelio anterior de la córnea y la conjuntiva palpebral, forma el saco conjuntival.

La fisura palpebral es la "boca" o abertura anterior del saco conjuntival.

En el ángulo medial del ojo se puede observar un depósito de lágrimas de color rojizo y poco profundo, el lago lagrimal. Dentro del lago se encuentra la carúncula lagrimal, un pequeño montículo de piel húmeda modificada. Lateral a la carúncula hay un pliegue conjuntival semilunar, que se superpone ligeramente al globo ocular. Cuando los bordes de los párpados están evertidos, se ve un pequeño hoyo, el punto lagrimal, en su extremo medial en la cima de una pequeña elevación, la papila lagrimal.

CLÍNICO

CAJA

ÓRBITAS, GLOBO OCULAR Y ACCESORIOS VISUALES ESTRUCTURAS

Fracturas de órbita

El margen orbital es fuerte para proteger el contenido orbital. Sin embargo, cuando los golpes son lo suficientemente potentes y el impacto es directo sobre el borde óseo, las fracturas resultantes suelen producirse en las tres suturas entre los huesos que forman el margen orbitario. Debido a la delgadez de las paredes medial e inferior de la órbita, un golpe en el ojo puede fracturar las paredes orbitarias mientras el margen permanece intacto (fig. B8.24). La lesión traumática indirecta que desplaza las paredes orbitarias se denomina fractura por reventón de la órbita.

Las fracturas de la pared medial pueden afectar los senos etmoidales y esfenoidales, mientras que las fracturas de la pared inferior (piso orbitario) pueden afectar el seno maxilar.

LGRAWANY
Machine Translated by Google

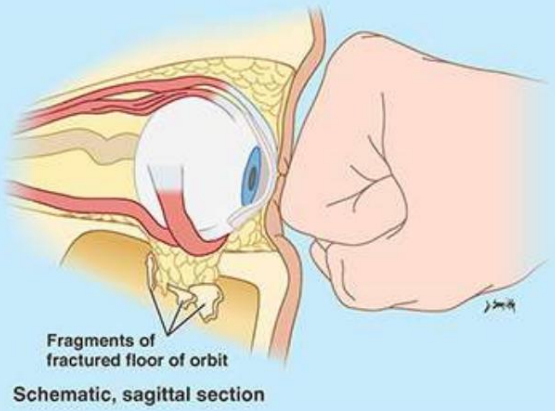

FIGURA B8.24. Fractura explosiva de la órbita.

Aunque la pared superior es más fuerte que las paredes medial e inferior, es lo suficientemente delgada ser translúcido y puede ser fácilmente penetrado. Por lo tanto, un objeto punzante puede atravesarlo 2 y entrar en el lóbulo frontal del cerebro.

Las fracturas orbitarias a menudo provocan hemorragia intraorbitaria, que ejerce presión sobre el globo ocular y provoca exoftalmos (protrusión del globo ocular). Cualquier traumatismo en el ojo puede afectar las estructuras adyacentes, por ejemplo, sangrado en el seno maxilar, desplazamiento de los dientes maxilares y fractura de los huesos nasales, lo que resulta en hemorragia, obstrucción de las vías respiratorias e infección que podría extenderse al seno cavernoso a través de la vena oftálmica.

Tumores orbitales

Debido a la cercanía del nervio óptico a los senos esfenoidal y etmoidal posterior, un tumor maligno en estos senos puede erosionar las delgadas paredes óseas de la órbita y comprimir el nervio óptico y el contenido orbitario. Los tumores en la órbita producen exoftalmos (protrusión del globo ocular). La entrada más fácil a la cavidad orbitaria para un tumor en la fosa craneal media es a través de la fisura orbitaria superior. Los tumores de la fosa temporal o infratemporal acceden a esta cavidad a través de la fisura orbitaria inferior.

Aunque la pared lateral de la órbita es casi tan larga como la pared medial, debido a que se extiende lateral y anteriormente, no llega tan lejos anteriormente como lo hace la pared medial, que ocupa esencialmente un plano sagital (v. fig. 8.44A). Casi 2,5 cm del globo ocular quedan expuestos cuando la pupila se gira lo más medialmente posible. Por tanto, el lado lateral de la órbita ofrece un buen acceso para las operaciones del globo ocular.

Lesión de los nervios que irrigan los párpados

Debido a que inerva el elevador del párpado superior, una lesión del nervio oculomotor causa parálisis del músculo y el párpado superior cae (ptosis). El daño al nervio facial implica la parálisis del orbicular de los ojos, impidiendo que los párpados cierre completamente. También se pierde el parpadeo protector rápido y normal del ojo.

Machine Translated by Google

La pérdida de tono del músculo del párpado inferior hace que el párpado se caiga (evierta) de la superficie del globo ocular, lo que provoca el secado de la córnea. Esto deja al globo ocular desprotegido del polvo y las partículas pequeñas. Por tanto, la irritación del globo ocular desprotegido produce un lagrimeo excesivo pero ineficiente (formación de lágrimas). También se forma un exceso de líquido lagrimal cuando se obstruye el aparato de drenaje lagrimal, impidiendo así que el líquido llegue a la parte inferior del globo ocular. Las personas suelen secarse los ojos constantemente para secarse las lágrimas, lo que provoca una mayor irritación.

Inflamación de las glándulas palpebrales

Cualquiera de las glándulas del párpado puede inflamarse e hincharse debido a una infección u obstrucción de sus conductos. Si los conductos de las glándulas ciliares están obstruidos, se desarrolla en el párpado una dolorosa hinchazón roja supurativa (que produce pus), un orzuelo (orzuelo). También se pueden formar quistes de las glándulas sebáceas del párpado, llamados chalaziones. La obstrucción de una glándula tarsiana produce inflamación, un chalazión tarsal, que sobresale hacia el globo ocular y roza contra él cuando los párpados parpadean.

Hiperemia de la conjuntiva

La conjuntiva es incolora, excepto cuando sus vasos están dilatados y congestionados (“ojos inyectados en sangre”). La hiperemia de la conjuntiva es causada por irritación local (p. ej., por polvo, cloro o humo). Una conjuntiva inflamada, conjuntivitis (“conjuntivitis”), Es una infección contagiosa común del ojo.

Hemorragias subconjuntivales

Las hemorragias subconjuntivales son comunes y se manifiestan por manchas de color rojo brillante u oscuro en la profundidad y dentro de la conjuntiva bulbar. Las hemorragias pueden deberse a una lesión o inflamación. Golpe en el ojo, sonarse la nariz excesivamente fuerte, y los paroxismos de tos o estornudos violentos pueden provocar hemorragias resultantes de la rotura de pequeños capilares subconjuntivales.

Desarrollo de la retina

La retina y el nervio óptico se desarrollan a partir de la copa óptica, una excrecencia en forma de copa del prosencéfalo embrionario, la vesícula óptica (fig. B8.25A). A medida que se evagina desde el prosencéfalo (fig. B8.25B), la vesícula óptica arrastra consigo las meninges en desarrollo. Por tanto, el nervio óptico está revestido de meninges craneales y una extensión del espacio subaracnoideo (fig. B8.25C). La arteria y la vena centrales de la retina cruzan el espacio subaracnoideo y discurren por la parte distal del nervio óptico. La capa de células pigmentarias de la retina se desarrolla a partir de la capa externa de la copa óptica y la capa neural se desarrolla a partir de la capa interna de la copa (Moore et al., 2020).

LGRAWANY
Machine Translated by Google

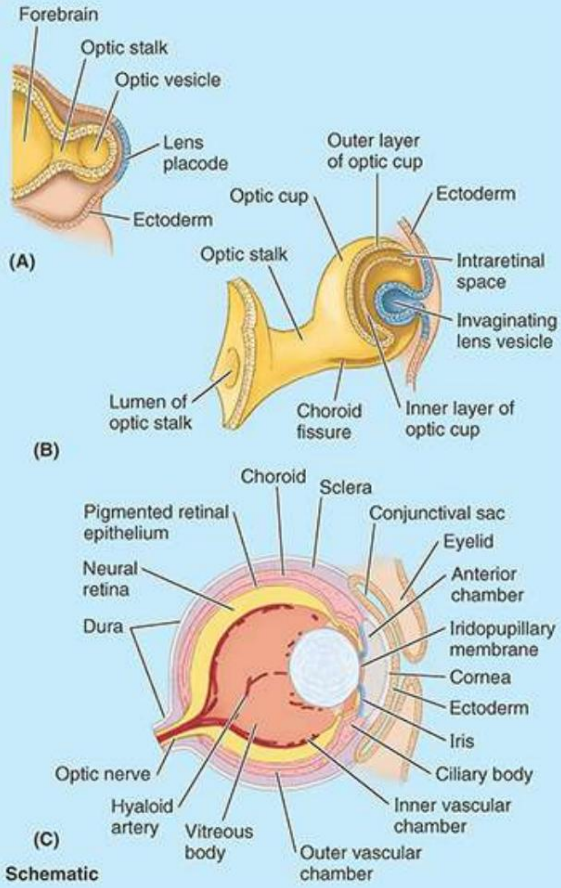

FIGURA B8.25. Desarrollo de la retina.

Desprendimiento de retina

Las capas de la retina en desarrollo están separadas en el embrión por un espacio intrarretiniano (fig. B8.25B). Durante el período fetal temprano, las capas se fusionan, obliterando este espacio. Aunque la capa de células pigmentarias queda firmemente fijada a la coroides, su unión a la capa neural no es firme. En consecuencia, un golpe en el ojo puede provocar un desprendimiento de retina (fig. B8.26). Un desprendimiento de retina generalmente resulta de la filtración de líquido entre las capas de células neurales y pigmentarias de la retina, tal vez días o incluso semanas después de un traumatismo en el ojo. Las personas con desprendimiento de retina pueden quejarse de destellos de luz o motas flotando delante del ojo.

Machine Translated by Google

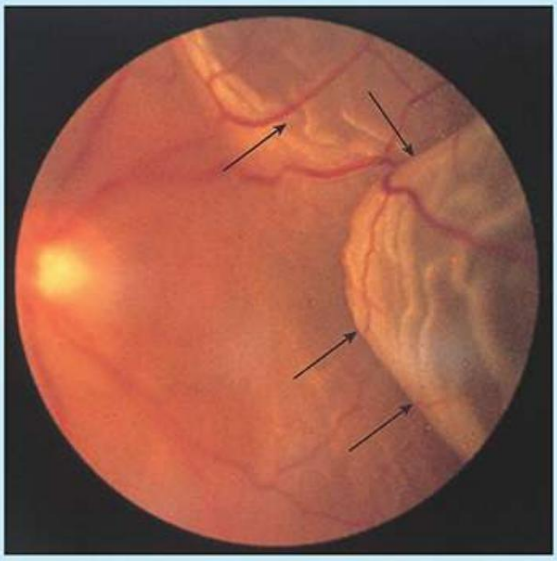

Ophthalmoscopic view (*arrows*, wrinkles in detached retina)

FIGURA B8.26. Desprendimiento de retina.

Reflejo de luz pupilar

El reflejo pupilar a la luz se prueba con una linterna durante un examen neurológico. Este reflejo, que involucra el CN II (miembro aferente) y el CN III (miembro eferente), es la constricción rápida de la pupila en respuesta a la luz. Cuando la luz entra en un ojo, ambas pupilas se contraen. Las vías iniciales son similares a las descritas para la visión, pero divergen en el mesencéfalo. Los impulsos motores se transmiten a los músculos del esfínter pupilar de cada ojo mediante fibras parasimpáticas del nervio oculomotor (CN III).

En consecuencia, la interrupción de estas fibras provoca dilatación de la pupila debido a la acción sin oposición del músculo dilatador de la pupila inervado simpáticamente. El primer signo de compresión del nervio oculomotor es la lentitud ipsilateral de la respuesta pupilar a la luz.

Oftalmoscopia

Los médicos utilizan un oftalmoscopio (funduscopio) para observar el fondo del globo ocular (v . fig. 8.52). Las arterias y venas de la retina irradian sobre el fondo de ojo desde el disco óptico. El disco ovalado y pálido aparece en el lado medial con los vasos retinianos irradiando desde su centro. Suele ser visible la pulsación de las arterias de la retina. En el centro, en el polo posterior del globo ocular, la mácula aparece más oscura que el tono rojizo de las áreas circundantes de la retina porque el pigmento negro de melanina en la coroides y la capa de células pigmentarias no es detectado por la sangre capilar.

papiledema

LCRAWANY
Machine Translated by Google

Un aumento de la presión del LCR ralentiza el retorno venoso desde la retina, provocando edema de la retina (acumulación de líquido). El edema se considera durante la oftalmoscopia como una hinchazón del disco óptico, una afección llamada papiledema. Normalmente, el disco es plano. y no forma papila. El papiledema se debe al aumento de la presión intracraneal y al aumento de la presión del LCR en la extensión del espacio subaracnoideo alrededor del nervio óptico (v . fig. 8.50A).

Presbicia y Cataratas

A medida que las personas envejecen, sus lentes se vuelven más duros y aplanados. Estos cambios reducen gradualmente el poder de enfoque de las lentes, una condición conocida como presbicia (G. presbyos, antigua). Algunas personas también experimentan una pérdida de transparencia (nubosidad) del cristalino debido a áreas de opacidad (cataratas). La extracción de cataratas combinada con un implante de lente intraocular se ha convertido en una operación común. Una extracción de cataratas extracapsular implica retirar el cristalino pero dejar la cápsula del cristalino intacta para recibir una lente intraocular sintética (Fig. B8.27A, B). La extracción del lente intracapsular implica retirar el cristalino y la cápsula del cristalino e implantar una lente intraocular sintética en la cámara anterior (Fig. B8.27C).

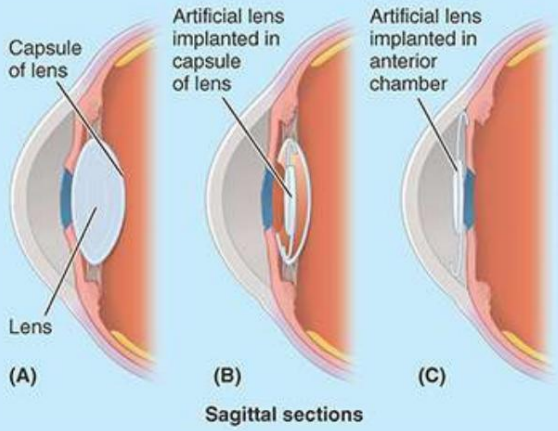

FIGURA B8.27. Implante de lente sintética.

Coloboma de iris

La ausencia de una sección del iris (fig. B8.28) puede deberse a un defecto congénito, en el que la fisura coroidea (retiniana) no cierra adecuadamente (fig. B8.25B), a lesiones penetrantes o no penetrantes en el globo ocular. , o una iridectomía quirúrgica. Cuando el iris se lesiona de esta manera, la fisura iridial no sana.

Machine Translated by Google

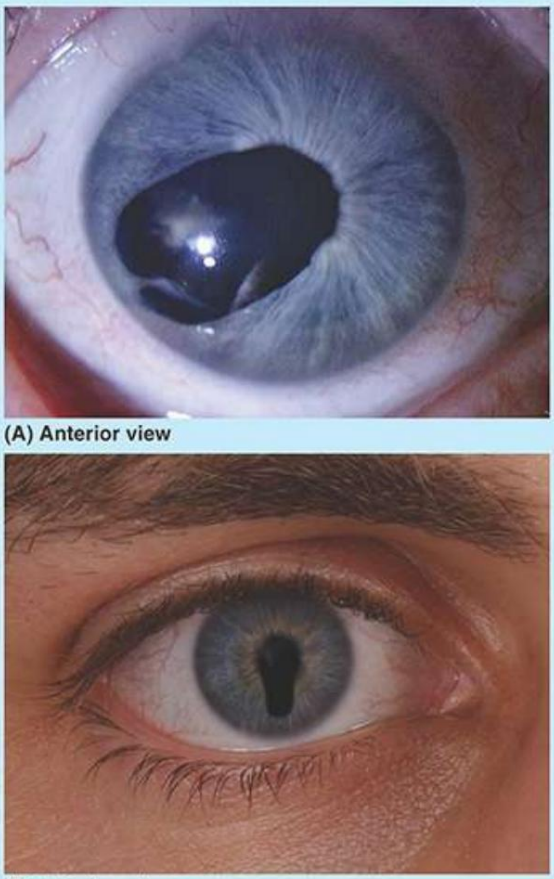

FIGURA B8.28. Coloboma de iris.

Glaucoma

La salida del humor acuoso a través del seno venoso escleral hacia la circulación sanguínea debe ocurrir al mismo ritmo con el que se produce el humor acuoso. Si el flujo de salida disminuye significativamente porque la vía de salida está bloqueada (Fig. B8.29), la presión se acumula en las cámaras anterior y posterior del ojo, una condición llamada glaucoma. La ceguera puede resultar de la compresión de la capa interna del globo ocular (retina) y de las arterias retinianas si no se reduce la producción de humor acuoso para mantener la presión intraocular normal.

Machine Translated by Google

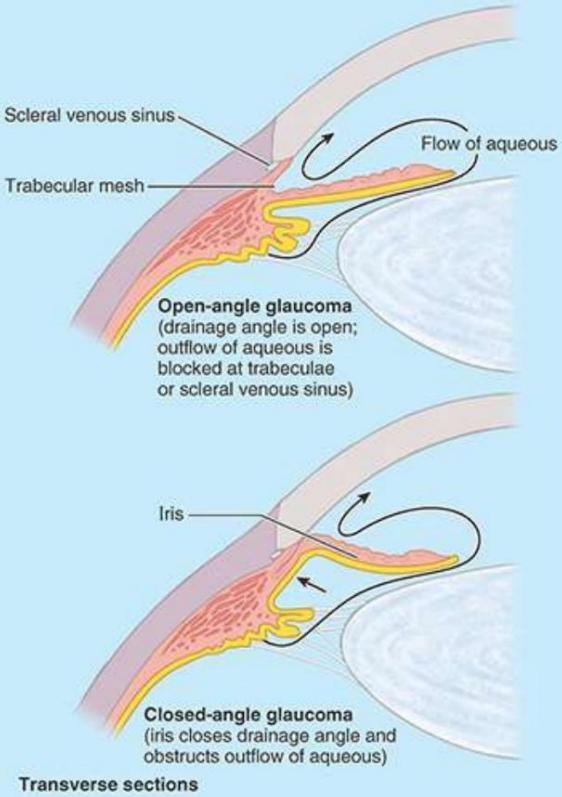

FIGURA B8.29. Glaucoma de ángulo abierto versus cerrado.

Hemorragia en la cámara anterior

La hemorragia dentro de la cámara anterior del globo ocular (hipema) suele deberse a un traumatismo cerrado en el globo ocular (p. ej., causado por una pelota de squash o de raqueta o un palo de hockey) (fig. B8.30). Inicialmente, la cámara anterior está teñida de rojo; sin embargo, la sangre pronto se acumula en esta cámara. La hemorragia inicial suele detenerse a los pocos días y la recuperación suele ser buena.

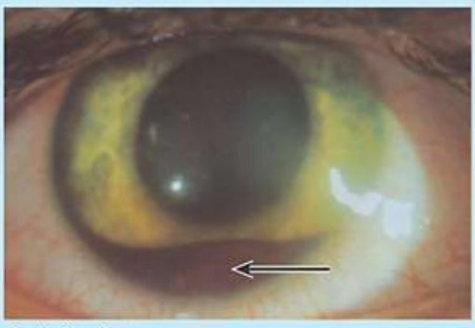

FIGURA B8.30. Hifema. Flecha, ubicación del hipema.

Ojo artificial

Machine Translated by Google

La vaina fascial del globo ocular forma una cavidad para un ojo artificial cuando se extrae (enuclea) el globo ocular. Después de esta operación, los músculos del ojo no pueden retraerse demasiado porque sus vainas fasciales permanecen unidas a la vaina fascial del globo ocular. Por lo tanto, es posible cierto movimiento coordinado de un globo ocular artificial correctamente adaptado. Dado que el ligamento suspensorio sostiene el globo ocular (véanse figuras 8.45 y 8.61C), se conserva cuando se realiza la extirpación quirúrgica del suelo óseo de la órbita (p. ej., durante la extirpación de un tumor).

Reflejo corneal

Durante un examen neurológico, el examinador toca la córnea con un trozo de algodón (ver figura B8.14B). Una respuesta normal (positiva) es un parpadeo. La ausencia de parpadeo sugiere una lesión del CN V1 ; una lesión del par VII (el nervio motor del orbicular de los ojos) también puede alterar este reflejo. El examinador debe asegurarse de tocar la córnea (no sólo la esclerótica) para provocar el reflejo. La presencia de lentes de contacto puede dificultar o anular la capacidad de provocar este reflejo.

Abrasiones y laceraciones corneales

Los objetos extraños como arena o limaduras (partículas) de metal producen abrasiones corneales que causan dolor repentino y punzante en el globo ocular y lágrimas. Abrir y cerrar los párpados también es doloroso. Las laceraciones corneales son causadas por objetos punzantes, como la rama de un árbol, las uñas o la esquina de la página de un libro.

Úlceras corneales y trasplantes El daño a la inervación sensorial de la córnea por el CN V1 deja a la córnea vulnerable a lesiones por partículas extrañas. Las personas con lesiones corneales (córneas cicatrizadas u opacas) pueden recibir trasplantes de córnea de donantes o implantes de material plástico no reactivo.

Síndrome de Horner

El síndrome de Horner resulta de la interrupción de un tronco simpático cervical y se manifiesta por la ausencia de funciones estimuladas simpáticamente en el lado ipsilateral de la cabeza. El síndrome incluye los siguientes signos: constricción de la pupila (miosis), caída del párpado superior (ptosis), enrojecimiento y aumento de la temperatura de la piel (vasodilatación) y ausencia de sudoración (anhidrosis). La constricción de la pupila se produce porque el esfínter de la pupila estimulado parasimpáticamente no tiene oposición. La ptosis es una consecuencia de la parálisis de las fibras del músculo liso interdigitadas con la aponeurosis del elevador del párpado superior que colectivamente constituyen el músculo tarsiano superior, inervado por fibras simpáticas.

LGRAWANY
Machine Translated by Google

Parálisis de los músculos extraoculares/parálisis orbitaria Nervios

Uno o más músculos extraoculares pueden quedar paralizados por una enfermedad en el tronco del encéfalo o por una lesión en la cabeza, lo que produce diplopía (visión doble). La parálisis de un músculo se manifiesta por la limitación del movimiento del globo ocular en el campo de acción del músculo y por la producción de dos imágenes cuando se intenta utilizar el músculo.

PARÁLISIS DEL NERVIO OCULOMOTOR

La parálisis completa del nervio oculomotor afecta a la mayoría de los músculos oculares, el elevador del párpado superior y el esfínter pupilar. El párpado superior cae y no puede elevarse voluntariamente debido a la actividad sin oposición del orbicular.
óculos (irregulados por el nervio facial) (fig. B8.31A). La pupila también está completamente dilatada y no reactiva debido a las pupilas dilatadoras sin oposición. La pupila está completamente abducida y deprimida ("abajo y afuera") debido a la actividad sin oposición del recto lateral y el oblicuo superior, respectivamente.

FIGURA B8.31. Parálisis del nervio orbitario.

PARÁLISIS DEL NERVIO ABDUCENTE

Cuando el nervio abductor (VI CN) que irriga sólo el recto lateral está paralizado, el individuo no puede abducir la pupila del lado afectado (parálisis o parálisis del nervio abducente). La pupila está completamente en aducción por el tirón sin oposición del recto medial (fig. B8.31B).

Bloqueo de la arteria central de la retina

Machine Translated by Google

Debido a que las ramas terminales de la arteria central de la retina son arterias terminales, su obstrucción por un émbolo produce ceguera instantánea y total. La obstrucción de la arteria suele ser unilateral y ocurre en personas mayores.

Bloqueo de la vena central de la retina

Debido a que la vena central de la retina ingresa al seno cavernoso, la tromboflebitis de este seno puede provocar el paso de un trombo a la vena central de la retina y producir bloqueo de las pequeñas venas de la retina. Oclusión de una rama de la vena central de la retina.
generalmente resulta en una pérdida de visión lenta e indolora.

Conclusión: órbitas, globo ocular y accesorios Estructuras visuales

Órbitas: Las órbitas son cavidades piramidales, con bases dirigidas anteriormente y ápices posteriormente, que albergan los globos oculares y las estructuras visuales accesorias. ■ Las paredes mediales de las órbitas contralaterales son paralelas y las paredes laterales son perpendiculares entre sí. ■ Los márgenes y las paredes laterales de las órbitas, al ser más vulnerables al trauma directo, son fuertes. ■ La pared superior (techo) y la pared inferior (suelo) se comparten con la fosa craneal anterior y el seno maxilar, respectivamente, y gran parte de la pared medial, delgada como el papel.
Es común a las células etmoidales. ■ La pared medial y el suelo son, por tanto, vulnerables a la propagación de procesos patológicos desde los senos paranasales y fracturas por reventón cuando se aplica una fuerza contundente al contenido orbitario, lo que aumenta repentinamente la presión intraorbitaria. ■ El canal óptico y la fisura orbitaria superior en el vértice de la órbita son las vías principales por las que las estructuras entran y salen de las órbitas.

Estructuras visuales accesorias anteriores: Los párpados y el aparato lagrimal son dispositivos protectores del globo ocular. ■ El saco conjuntival es una forma especial de bolsa mucosa que permite que los párpados se muevan sobre la superficie del globo ocular a medida que se abren y cierran, extendiendo la película humectante y lubricante de líquido lagrimal dentro del saco. ■ El líquido se secreta en el fondo de saco lateral superior del saco y se propaga por gravedad y parpadeo a través del globo ocular anterior, limpiando y proporcionando nutrientes y oxígeno a la córnea a medida que es empujada hacia el ángulo medial del ojo. ■ El líquido y el contenido

Los irritantes se acumulan en el lago lagrimal. ■ Desde aquí se drenan por acción capilar a través de los puntos lagrimales superiores e inferiores hacia los canalículos lagrimales que pasan al saco lagrimal. ■ El saco drena a través del conducto nasolagrimal hacia la cavidad nasal, donde
El líquido fluye posteriormente y finalmente se traga. ■ Aunque el saco conjuntival

LGRAWANY
Machine Translated by Google

se abre anteriormente a través de la fisura palpebral, el líquido lagrimal acuoso no cruzará la barrera lipídica secretada por las glándulas tarsales hacia los márgenes de la fisura, a menos que se produzca en exceso, como cuando se llora.

Globo ocular: El globo ocular contiene el aparato óptico del sistema visual. ■ Tiene una construcción trilaminar, con (1) una capa fibrosa externa de soporte, que consiste en la esclerótica opaca y la córnea anterior transparente; (2) una capa vascular media, que consta de la coroides (en gran medida encargada de proporcionar alimento a los conos y bastones de la retina), el cuerpo ciliar (productor del humor acuoso y ajustador del cristalino) y el iris (protector de la retina). la retina); y (3) una capa interna, que consta de partes ópticas y no visuales de la retina. ■ La córnea es el principal componente refractivo del globo ocular y el enfoque

ajustes realizados por la lente. ■ La estimulación parasimpática del cuerpo ciliar reduce

tensión en la lente, lo que permite que se espese para la visión de cerca. ■ Relajación del cuerpo ciliar

en ausencia de estimulación, el cristalino se estira, haciéndolo más delgado para la visión de lejos. ■ La estimulación parasimpática también contrae el esfínter del iris, que cierra la pupila en respuesta a la luz brillante.

■La estimulación simpática del dilatador del iris abre el

pupila para admitir más luz. ■ El segmento anterior del globo ocular está lleno de líquido acuoso.

humor, producido por los procesos ciliares en la cámara posterior. ■ El humor acuoso pasa a través de la pupila hacia la cámara anterior y es absorbido por la circulación venosa en el seno venoso escleral. ■ El

segmento posterior o cámara vítrea está lleno de humor vítreo, que mantiene la forma del ojo, transmite luz y mantiene la retina en su lugar contra la coroides.

Músculos extraoculares: Hay siete músculos extraoculares: cuatro rectos, dos oblicuos,

y un elevador del párpado superior. ■ Seis músculos se originan en el vértice de la órbita y los cuatro músculos

rectos surgen de un anillo tendinoso común. ■ Sólo el oblicuo inferior surge anteriormente en la órbita. El elevador del párpado superior eleva el párpado superior. ■ El músculo liso asociado (músculo tarsiano superior)

ensancha aún más la fisura palpebral durante las respuestas simpáticas; La ptosis resulta de la ausencia de inervación simpática en la cabeza (síndrome de Horner). ■ Cuando los ojos están en aducción (convergentes),

como en la lectura atenta, los oblicuos superior e inferior producen depresión y elevación.

respectivamente, dirigiendo la mirada hacia abajo o hacia arriba en la página. ■ La coordinación de los músculos extraoculares contralaterales como músculos del yugo es necesaria para dirigir la mirada en una dirección particular.

Nervios de la órbita: todos los músculos de la órbita están inervados por el CN III, excepto el superior.

recto oblicuo y lateral, que son irrigados por el par IV y VI, respectivamente. ■ Dispositivo de memoria:

LR6SO4AO3 .

Vasculatura de la órbita: la circulación extraocular es proporcionada principalmente por las arterias oftálmica (carótida interna) e infraorbitaria (carótida externa), esta última suministra estructuras.

Machine Translated by Google

cerca del suelo orbital. ■ Las venas oftálmicas superior e inferior drenan por delante a la vena facial, por detrás al seno cavernoso y por debajo al plexo venoso pterigoideo. ■ La circulación intraocular proviene exclusivamente de la arteria oftálmica; la arteria central de la retina irriga toda la retina excepto la capa de conos y bastones, que se nutre de la lámina capilar de la coroides. ■ Las estructuras ciliar-iridiales reciben sangre de las arterias ciliares anteriores (de las ramas del músculo recto de la arteria oftálmica) y de dos arterias ciliares posteriores largas. ■ Múltiples arterias ciliares posteriores cortas suministra la coroides. ■ Las venas vorticiales superiores e inferiores drenan los globos oculares hacia las respectivas venas oftálmicas.

REGIONES PARÓTIDAS Y TEMPORALES, INFRATEMPORAL FOSA Y ARTICULACIÓN TEMPOROMANDIBULAR

Región parótida

La región parótida es la parte posterolateral de la región facial (ver Fig. 8.23A), limitada por la

• arco cigomático superiormente • oído externo y borde anterior del esternocleidomastoideo posteriormente • rama de la mandíbula medialmente • borde anterior del músculo masetero anteriormente • ángulo y borde inferior de la mandíbula inferiormente

La región parótida incluye la glándula y el conducto parótidos, el plexo parótido del nervio facial. (CN VII), la vena retromandibular, la arteria carótida externa y el músculo masetero.

GLÁNDULA PARÓTIDA

La glándula parótida es la más grande de los tres pares de glándulas salivales. Desde un punto de vista funcional, parecería lógico discutir las tres glándulas simultáneamente en asociación con la anatomía de la boca. Sin embargo, desde un punto de vista anatómico, particularmente en los cursos de disección, la glándula parótida generalmente se examina con o inmediatamente después de la disección de la cara para una exposición completa del nervio facial. Aunque el plexo parótido del nervio facial (VII parótida) está incrustado dentro de la glándula parótida, las ramas que se extienden desde la glándula para inervar los músculos de la expresión facial se encuentran durante la disección de la cara y se analizan e ilustran anteriormente en este capítulo. . La disección de la región parotídea debe completarse antes de la disección de la región infratemporal y los músculos de la masticación o el triángulo carotídeo del cuello. La glándula submandibular se encuentra principalmente durante la disección del triángulo submandibular del cuello y las glándulas sublinguales cuando se diseca el suelo de la boca.

LGRAWANY
Machine Translated by Google

La glándula parótida está encerrada dentro de una cápsula fascial resistente e inflexible, la vaina parótida (cápsula), derivada de la capa de revestimiento de la fascia cervical profunda (figs. 8.67; véanse figs. 9.4 y 9.16). La glándula parótida tiene una forma irregular porque el área ocupada por la glándula, el lecho parotídeo, es anteroinferior al conducto acústico externo, donde se encaja entre la rama de la mandíbula y la apófisis mastoides (fig. 8.67; véase la figura) . 8.23A, D). El tejido graso entre los lóbulos de la glándula confiere la flexibilidad que la glándula debe tener para adaptarse al movimiento de la mandíbula. El vértice de la glándula parótida es posterior al ángulo de la mandíbula y su base está relacionada con el arco cigomático. La superficie lateral subcutánea de la glándula parótida es casi plana.

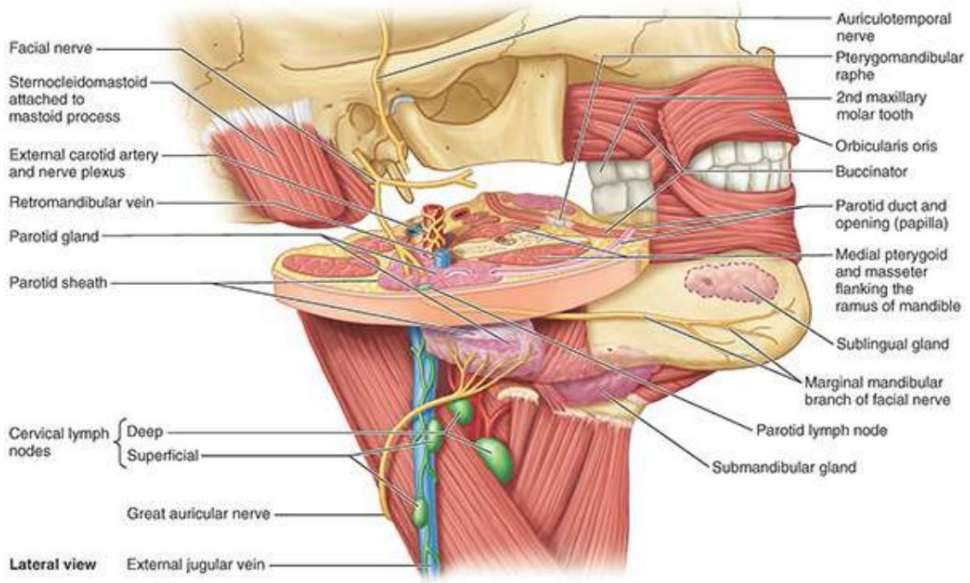

FIGURA 8.67. Relaciones de la glándula parótida. Un corte transversal a través del lecho de la glándula parótida demuestra la relación de la glándula con las estructuras circundantes. La glándula pasa profundamente entre la rama de la mandíbula, flanqueada por los músculos de la masticación anteriormente y la apófisis mastoides y el músculo esternocleidomastoideo posteriormente. Las dimensiones del lecho parotídeo cambian con los movimientos de la mandíbula. La arteria carótida externa y el plexo periarterial, la vena retromandibular y el plexo parótido del nervio facial (VII par) están incrustados dentro de la propia glándula. El conducto parotídeo gira medialmente en el borde anterior del músculo masetero y perfora el músculo buccinador.

El conducto parotídeo discurre horizontalmente desde el borde anterior de la glándula (fig. 8.67). En el borde anterior del masetero, el conducto gira medialmente, perfora el buccinador y entra en la cavidad bucal a través de un pequeño orificio opuesto al segundo molar superior. Incrustados dentro de la sustancia de la glándula parótida, de superficial a profundo, se encuentran el plexo parótido del nervio facial (VII par) y sus ramas (fig. 8.67; véase fig. 8.23A, B, D), la vena retromandibular y la arteria carótida externa. En la vaina parótida y dentro de la glándula se encuentran los ganglios linfáticos parótidos.

INERVACIÓN DE LA GLÁNDULA PARÓTIDA Y ESTRUCTURAS RELACIONADAS

Aunque el plexo parótido del CN VII está incrustado en su interior, el CN VII no proporciona inervación a la glándula. El nervio auriculotemporal, una rama del CN V3 , está estrechamente relacionado con la glándula parótida y pasa por encima de ella con los vasos temporales superficiales. El

Machine Translated by Google

El nervio auriculotemporal y el nervio auricular mayor, una rama del plexo cervical compuesta por fibras de los nervios espinales C2 y C3, inervan la vaina parótida (fig. 8.67) , así como la piel suprayacente.

El componente parasimpático del nervio glosofaríngeo (NC IX) suministra fibras secretoras presinápticas al ganglio ótico (fig. 8.68). Las fibras parasimpáticas postsinápticas son transportadas desde el ganglio a la glándula parótida por el nervio auriculotemporal.
La estimulación de las fibras parasimpáticas produce una saliva fina y acuosa. Las fibras simpáticas derivan de los ganglios cervicales a través del plexo del nervio carótido externo en la arteria carótida externa (fig. 8.67). La actividad vasomotora de estas fibras puede reducir la secreción de la glándula. Las fibras nerviosas sensoriales pasan a la glándula a través de los grandes auriculares y auriculotemporales.
nervios.

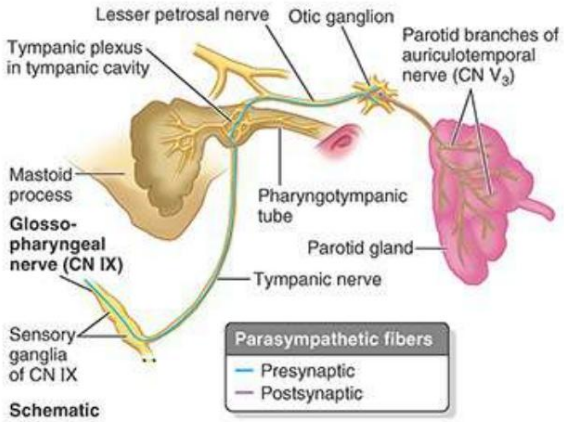

FIGURA 8.68. Inervación de la glándula parótida.

Región Temporal

La región temporal de la cabeza incluye el área lateral del cuero cabelludo y los tejidos blandos más profundos que recubren la fosa temporal del cráneo, por encima del arco cigomático (recuadro de la figura 8.69A ; véase la figura 8.14). La fosa temporal, ocupada principalmente por la porción superior del músculo temporal (fig. 8.69A; véase la figura 8.1A), está delimitada de la siguiente manera:

• Posterior y superiormente por las líneas temporales •
Anteriormente por los huesos frontal y cigomático •
Lateralmente por el arco cigomático •
Inferiormente por la cresta infratemporal (fig. 8.69B)

LGRAWANY
Machine Translated by Google

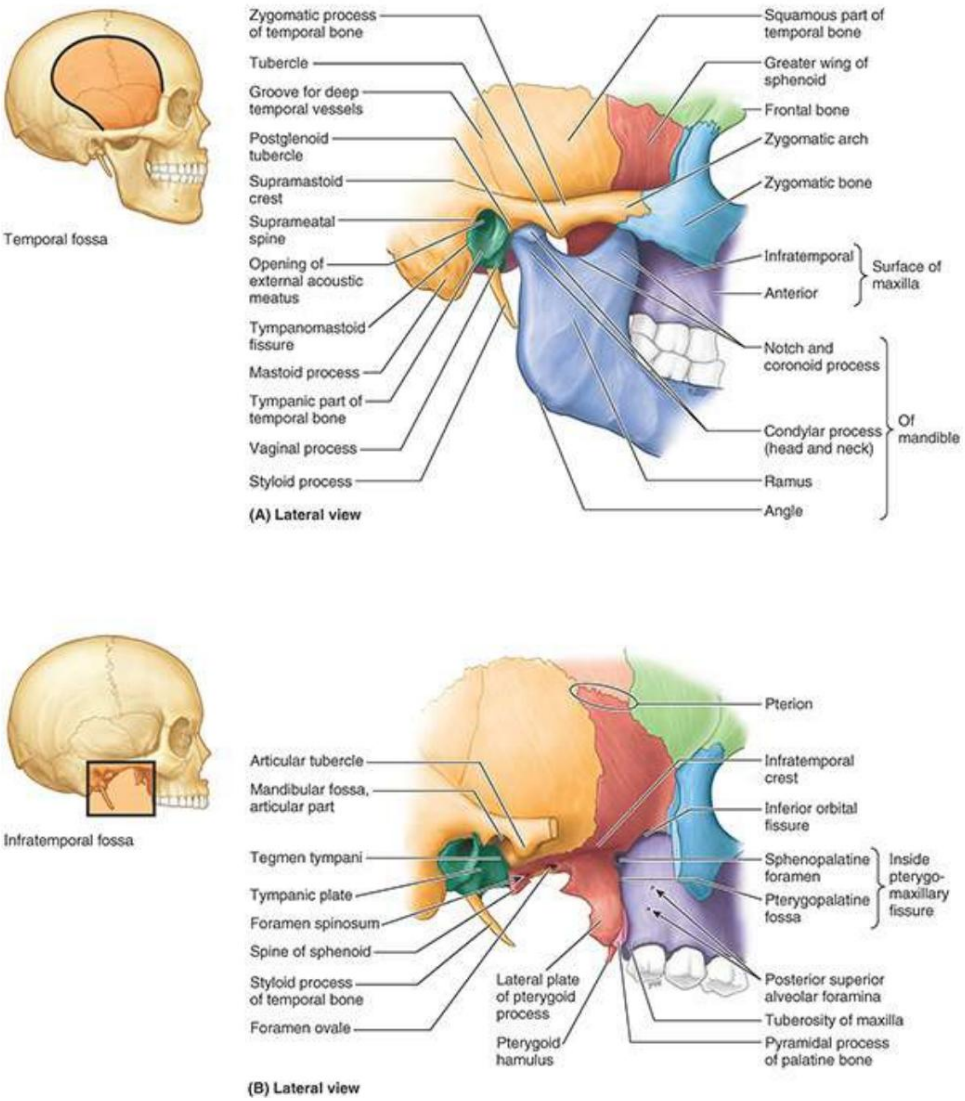

FIGURA 8.69. Límites óseos de las fosas temporal e infratemporal. A. Fosa temporal. La pared lateral de la fosa infratemporal está formada por la rama de la mandíbula. El espacio es profundo al arco cigomático y está atravesado por el músculo temporal y los nervios y vasos temporales profundos. A lo largo de este intervalo, la fosa temporal se comunica inferiormente con la fosa infratemporal. B. Fosa infratemporal. El techo y las tres paredes de la fosa infratemporal tras la extirpación del arco cigomático y la rama de la mandíbula. La fosa es un espacio de forma irregular posterior al maxilar (pared anterior). El techo de la fosa está formado por la superficie infratemporal del ala mayor del esfenoides. La pared medial está formada por la placa pterigoidea lateral. La pared posterior está formada por la placa timpánica, la apófisis estiloides y la apófisis mastoides del hueso temporal. La fosa infratemporal se comunica con la fosa pterigopalatina a través de la fisura pterigomaxilar.

El suelo de la fosa temporal está formado por partes de los cuatro huesos que forman el pterion: frontal, parietal, temporal y ala mayor del esfenoides. El músculo temporal en forma de abanico surge del suelo óseo y de la fascia temporal suprayacente (fig. 8.70), que forma el techo de la fosa temporal. Esta resistente fascia cubre el temporal y se une superiormente a la línea temporal superior. Inferiormente, la fascia se divide en dos capas, que se unen a las superficies lateral y medial del arco cigomático. La fascia temporal también sujeta el arco cigomático en dirección superior. El poderoso músculo masetero está insertado en el borde inferior del arco. Cuando se contrae,

Machine Translated by Google

Al ejercer un fuerte tirón hacia abajo sobre el arco cigomático, la fascia temporal proporciona resistencia.

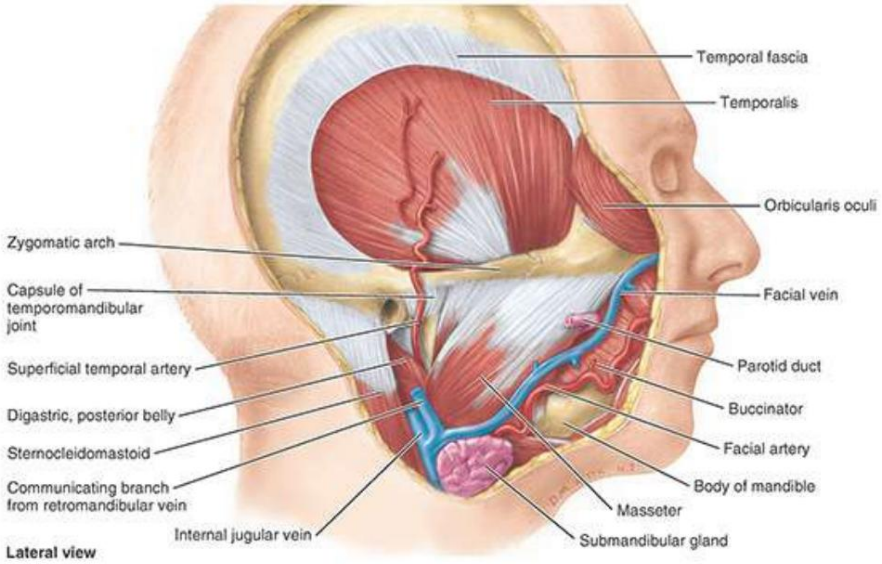

FIGURA 8.70. Disecciones de regiones temporales e infratemporales. En esta disección superficial de los grandes músculos del lado del cráneo, se han extirpado la glándula parótida y la mayor parte de la fascia temporal. Los músculos temporal y masetero están inervados por el nervio trigémino (CN V) y ambos cierran la mandíbula. La arteria facial pasa profundamente a la glándula submandibular, mientras que la vena facial pasa superficialmente a ella.

Fosa infratemporal

La fosa infratemporal es un espacio de forma irregular profundo e inferior al arco cigomático, profundo a la rama de la mandíbula y posterior al maxilar (fig. 8.69A, B). Se comunica con la fosa temporal a través del intervalo entre (profundo) el arco cigomático y (superficial) los huesos craneales.

Los límites de la fosa infratemporal son los siguientes (fig. 8.69):

• Lateralmente: la rama de la mandíbula •
Medialmente: la placa pterigoidea lateral
• Anterior: la cara posterior del maxilar •
Posteriormente: la placa timpánica y las apófisis mastoides y estiloides del hueso temporal •
Superiormente: la superficie inferior (infratemporal) de el ala mayor del esfenoides •
Inferiormente: donde el músculo pterigoideo medial se inserta en la mandíbula cerca de su ángulo (ver Fig. 8.74D)

La fosa infratemporal contiene (figs. 8.70, 8.71 y 8.72)

• parte inferior del músculo temporal •
músculos pterigoideos lateral y medial •
arteria maxilar •
plexo venoso pterigoideo •
nervios mandibular, alveolar inferior, lingual, bucal y cuerda del tímpano • ganglio ótico (v. fig. 8.77)

Machine Translated by Google

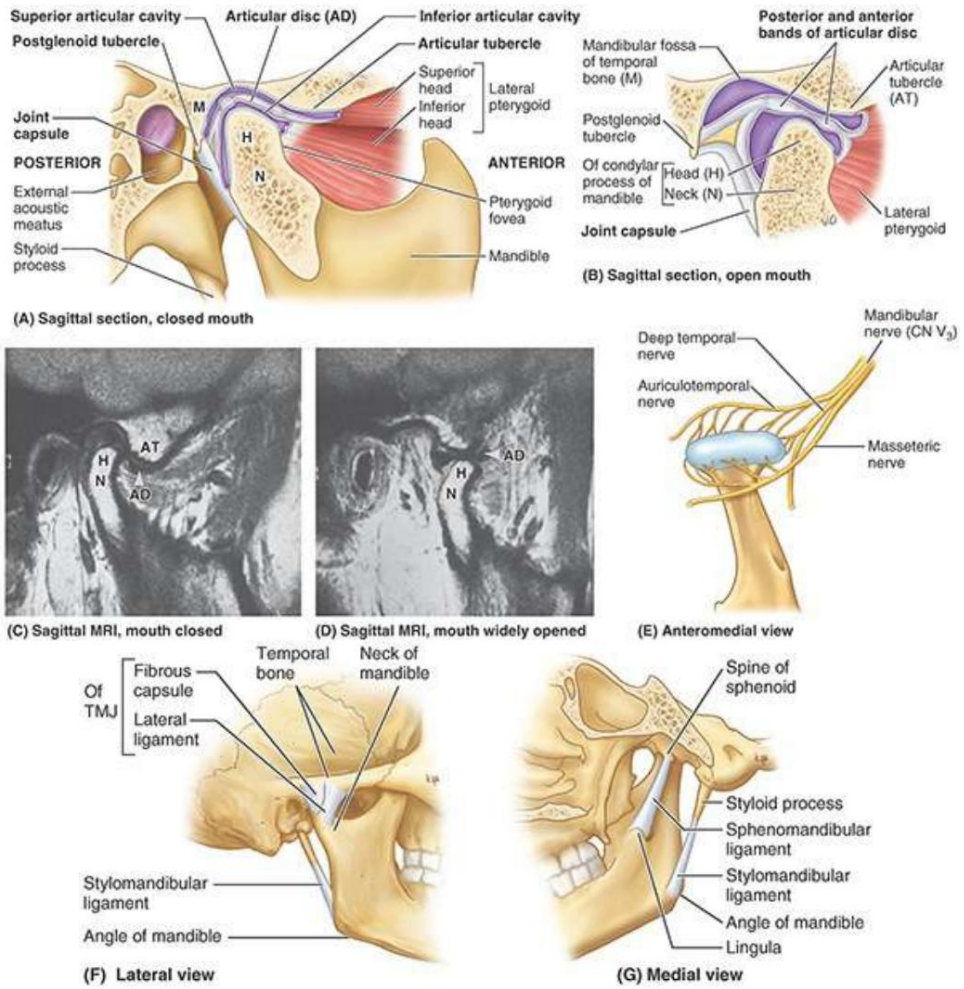

FIGURA 8.71. Articulación temporomandibular (ATM). ANUNCIO. Imágenes anatómicas y de TC de la ATM en posición de boca cerrada y abierta. E. Inervación de la ATM.

Machine Translated by Google

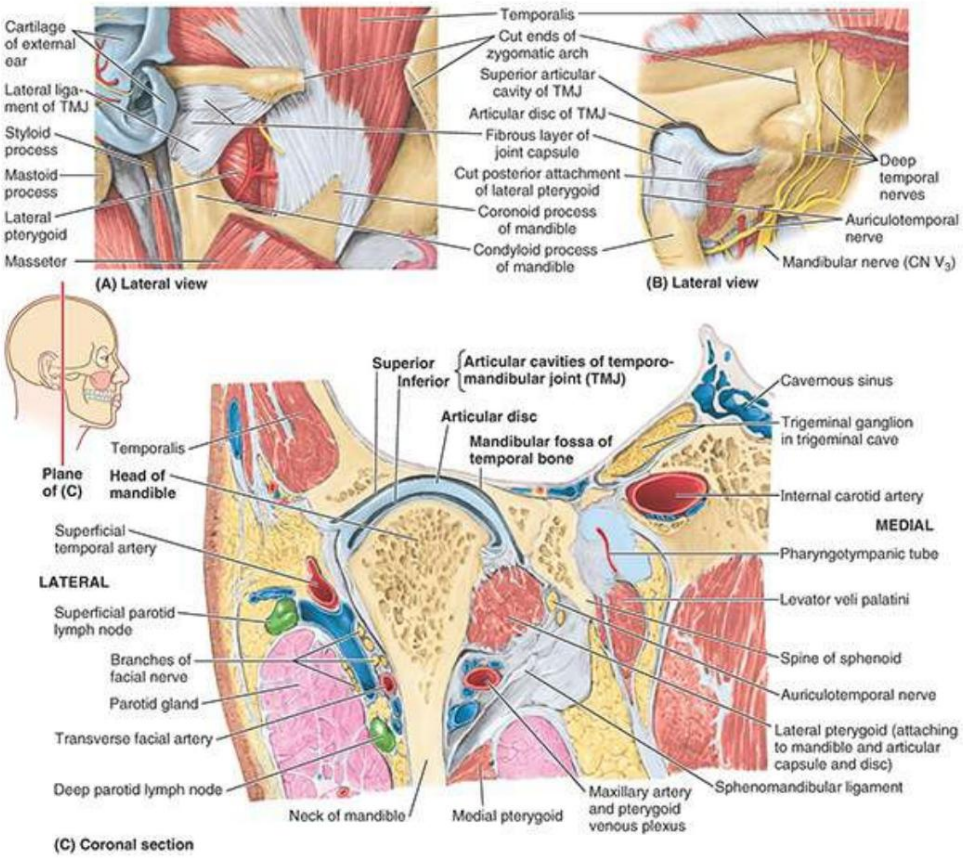

FIGURA 8.72. Disecciones y corte coronal de ATM. A. Capa fibrosa de la cápsula articular. La cápsula se engrosa para formar el ligamento lateral, que junto con el tubérculo posglenoideo evita el desplazamiento posterior excesivo de la cabeza de la mandíbula. B. Disco articular. Se ha eliminado la porción superior de la cápsula fibrosa, lo que demuestra el compartimento superior de la ATM entre la fosa mandibular y el disco articular. El nervio auriculotemporal proporciona ramas articulares a la articulación. C. Corte coronal de la ATM derecha. El disco articular divide la cavidad articular en compartimentos superior e inferior.

Las regiones parótida y temporal y la fosa infratemporal incluyen colectivamente la articulación temporomandibular y los músculos de la masticación que producen sus movimientos.

ARTICULACIÓN TEMPOROMANDIBULAR

La articulación temporomandibular (ATM) es un tipo de articulación sinovial en bisagra modificada, que permite el deslizamiento (traslación) y un pequeño grado de rotación (pivote), además de los movimientos de flexión (elevación) y extensión (depresión) típicos de las articulaciones en bisagra. Las superficies articulares óseas afectadas son la fosa mandibular y el tubérculo articular del hueso temporal en la parte superior y la cabeza de la mandíbula en la parte inferior (fig. 8.71A-D; véase la figura 8.9B). La capa fibrosa laxa de la cápsula articular se adhiere a los márgenes del cartílago articular en el hueso temporal y alrededor del cuello de la mandíbula (figs. 8.71A, B y 8.72A, C). Las dos superficies articulares óseas están completamente separadas por el fibrocartílago intermedio, el disco articular de la ATM, adherido en su periferia a la cara interna de la cápsula fibrosa. Esto crea cavidades o compartimentos articulares superiores e inferiores separados , revestidos por membranas sinoviales superiores e inferiores separadas (figs. 8.71A, B y 8.72B, C).

LCRAWANY
Machine Translated by Google

Los movimientos deslizantes de protrusión y retrusión (traslación) se producen entre el hueso temporal y el disco articular (cavidad superior) (fig. 8.73). Los movimientos de bisagra de depresión y elevación y los movimientos de rotación o pivote ocurren en el compartimento inferior. Una parte engrosada de la cápsula articular forma el ligamento lateral intrínseco de la ATM (figs. 8.71F y 8.72A), que fortalece la articulación lateralmente y, con el tubérculo posglenoideo (fig. 8.71A), actúa para prevenir la luxación posterior de la articulación.

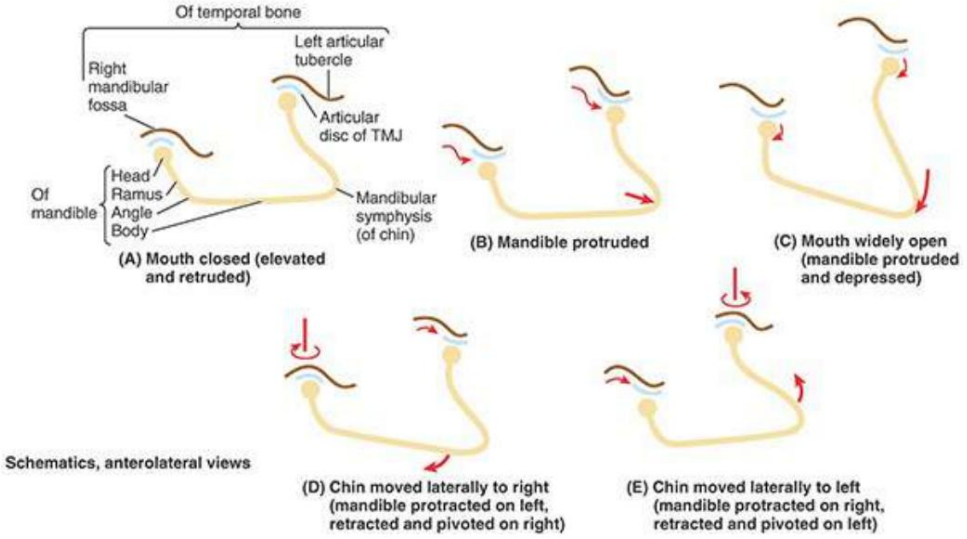

FIGURA 8.73. Movimientos de la mandíbula como consecuencia del movimiento de las articulaciones temporomandibulares (ATM).

Dos ligamentos extrínsecos y el ligamento lateral conectan la mandíbula con el cráneo. El ligamento estilomandibular, que en realidad es un engrosamiento de la cápsula fibrosa de la glándula parótida, se extiende desde la apófisis estiloides hasta el ángulo de la mandíbula (fig. 8.71F, G). No contribuye significativamente a la fuerza de la articulación. El ligamento esfenomandibular va desde la columna del esfenoides hasta la língula de la mandíbula (figs. 8.71G y 8.72C). Es el principal soporte pasivo de la mandíbula, aunque el tono de los músculos de la masticación suele soportar el peso de la mandíbula. Sin embargo, los ligamentos esfenomandibulares sirven como una “bisagra oscilante” para la mandíbula, sirviendo a la vez como punto de apoyo y como ligamento de control para los movimientos de la mandíbula en las ATM.

Los movimientos de la mandíbula en las ATM se muestran en la figura 8.73, y los músculos (o fuerzas) que producen los movimientos se resumen en la tabla 8.10. Cuando la boca está cerrada y en reposo, las cabezas de la mandíbula se mantienen en posición retraída en las fosas mandibulares y el mentón se eleva mediante el tono de los retractores y elevadores de la mandíbula (figs. 8.71A, C; 8.72). B, C y 8.73A). Al dormir en posición supina o sentada (con la cabeza erguida), cuando uno entra en un estado de sueño profundo, la contracción tónica se relaja y la gravedad provoca la depresión de la mandíbula (la boca se abre).

TABLA 8.10. MOVIMIENTOS DE LA ARTICULACIÓN TEMPOROMANDIBULAR

Movimientos de la mandíbula	Músculos)
Elevación (boca cerrada)	Temporal, masetero y pterigoideo medial

Machine Translated by Google

Depresión (boca abierta)	Músculos pterigoideo lateral, suprahioideo e infrahioideo. [a]
Protrusión (mentón saliente)	Pterigoideo lateral, masetero y pterigoideo medial [b]
Retrusión (retrusión del mentón)	Temporalis (fibras oblicuas posteriores y casi horizontales)
Movimientos laterales (moler y masticar)	Temporalis del mismo lado, pterigoideos del lado opuesto y masetero.

aEl motor primario normalmente es la gravedad; Estos músculos son principalmente activos contra la resistencia. bEl pterigoideo lateral es el motor principal aquí, con papeles secundarios menores desempeñados por el masetero y el pterigoideo medial.

Para permitir más que una pequeña depresión de la mandíbula, es decir, abrir la boca más que solo separar los dientes superiores e inferiores, la cabeza de la mandíbula y el disco articular deben moverse anteriormente sobre la superficie articular hasta que la cabeza quede inferior al tubérculo articular (movimiento que los dentistas denominan “traslación”) (fig. 8.73B). Si esto ocurre sin depresión, el mentón sobresale. Muy a menudo, la mandíbula se deprime (se abre la boca) a medida que la cabeza de la mandíbula y el disco articular se deslizan hacia el tubérculo articular; la depresión total sólo es posible cuando las cabezas y los discos están completamente extendidos (figs. 8.71B, D y 8.73). C). Si la protracción de la cabeza y el disco se produce unilateralmente, la cabeza contralateral gira (pivota) sobre la superficie inferior del disco articular en la posición retraída, lo que permite movimientos simples de masticación o trituración de lado a lado en un rango pequeño (fig. 8.73D). MI). Durante la protrusión y retrusión de la mandíbula, la cabeza y el disco articular se deslizan anterior y posteriormente sobre la superficie articular del hueso temporal, moviéndose ambos lados juntos (fig. 8.73A, B).

MÚSCULOS DE MASTICACIÓN

Los movimientos de la ATM son producidos principalmente por los músculos de la masticación. Estos cuatro músculos (temporal, masetero y pterigoideo medial y lateral) se desarrollan a partir del mesodermo del primer arco faríngeo embrionario. En consecuencia, todos están inervados por el nervio de ese arco, la (raíz motora del) nervio mandibular (CN V3). Los músculos de la masticación se muestran aislados en la figura 8.74 e in situ en la figura 8.70 (ver figura 8.76); sus inserciones, detalles sobre su inervación y sus principales acciones se describen en la Tabla 8.11. Además de los movimientos enumerados, los estudios indican que la cabeza superior del músculo pterigoideo lateral está activa durante el movimiento de retracción producido por las fibras posteriores del temporal.
Se aplica tracción al disco articular para que no sea empujado posteriormente por delante de la mandíbula en retracción.

LGRAWANY
Machine Translated by Google

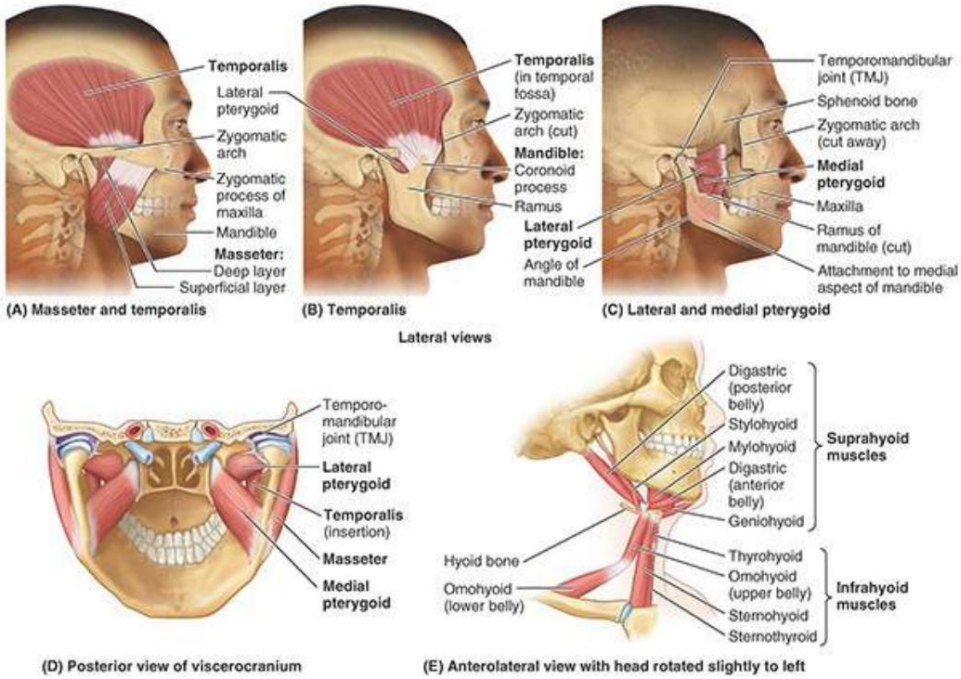

FIGURA 8.74. Músculos que actúan sobre la mandíbula para producir movimientos en la articulación temporomandibular.

TABLA 8.11. MÚSCULOS QUE ACTÚAN SOBRE LA MANDÍBULA PARA PRODUCIR MOVIMIENTOS A ARTICULACIÓN TEMPOROMANDIBULAR

Músculos)	Origen	Inserción	Inervación		Acción sobre la mandíbula
Músculos de la masticación					
temporal	Músculo triangular con amplia inserción al suelo. de la fosa temporal y la superficie profunda de la fascia temporal	Unión estrecha a la punta y medial superficie de la apófisis coronoides y anterior borde de la rama de mandíbula	Tronco anterior de nervio mandibular (CN V3)	A través de ramas temporales profundas	Eleva la mandíbula y cierra las mandíbulas; En la parte posterior hay más fibras horizontales. 1° retractores de mandíbula.
masetero	Músculo cuadrado que se inserta en el borde inferior y medial. superficie de la apófisis maxilar del hueso cigomático y el arco cigomático	Ángulo y superficie lateral de la rama. de mandíbula		A través de masetero nervio	Eleva la mandíbula y cierra las mandíbulas; Las fibras superficiales limitan Contribución a la protrusión de la mandíbula.
Lateral pterigoideo	Músculo triangular de dos cabezas de (1) superficie infratemporal y cresta del ala mayor del esfenoides y (2) superficie lateral del lateral placa pterigoidea	La cabeza superior se inserta principalmente en la cápsula articular y el disco articular. de ATM; la cabeza inferior se une principalmente a la fóvea pterigoidea en anteromedial		Vía lateral pterigoideo nervio	Actuando bilateralmente, prolonga la mandíbula y deprime el mentón; actuando unilateralmente, gira la mandíbula hacia el lado contralateral; unilateral alterno la contracción produce una mayor masticación lateral movimientos.

Machine Translated by Google

		Aspecto del cuello de la apófisis condiloidea de la mandíbula.			
Medio pterigoideo	Músculo cuadrangular de dos cabezas de (1) la superficie medial de la placa pterigoidea lateral y la apófisis piramidal del hueso palatino y (2) la tuberosidad del maxilar.	superficie medial de rama de mandíbula, inferior a mandibular agujero; en esencia, una "imagen especular" del masetero ipsilateral, dos músculos que flanquean rama	tronco principal de nervio mandibular (CN V3)	vía medial pterigoideo nervio	Actúa sinérgicamente con masetero para elevar mandíbula; contribuye a la protrusión; La actividad unilateral alterna produce movimientos de molienda más pequeños.
Músculos suprahioideos					
Digástrico	Base del cráneo	Hueso hioides	Nervios facial y mandibular		Deprime la mandíbula contra resistencia cuando los músculos infrahioideos fijan o deprimen el hueso hioides.
estilohioideo	apófisis estiloides		Nervio facial (CN VII)		
milohioideo	Cuerpo medial de la mandíbula		Nervio mandibular (NC V3)		
geniohioideo	Cuerpo anterior de la mandíbula		Nervio al geniohioideo (C1-C2)		
Músculos infrahioideos					
omohioideo	Escápula	Hueso hioides	Ansa cervicalis del plexo cervical (C1-C3)		Fija o deprime el hueso hioides.
Manubrio esternohioideo	del esternón				
esternotiroideo		Cartílago tiroideo			
tirohioideo	Cartílago tiroideo	Hueso hioides	C1 (a través del n. hipogloso – CN XII)		
Músculo de la expresión facial.					
platisma	Apego inferior: tejido subcutáneo de infraclavicular y regiones supraclaviculares	Accesorio superior: base de la mandíbula, la piel de la mejilla y el labio inferior, el ángulo de la boca (modiolo) y el orbicular. oris	Rama cervical del nervio facial (CN VII)		Deprime la mandíbula contra resistencia.

Generalmente la depresión de la mandíbula se produce por gravedad. El suprahioideo y el infrahioideo. Los músculos son músculos en forma de correas a cada lado del cuello (fig. 8.74E; tabla 8.11). Se utilizan principalmente para elevar y deprimir el hueso hioides y la laringe, respectivamente, por ejemplo, durante la deglución (consulte el Capítulo 9, Cuello). Indirectamente, también pueden ayudar a deprimir la mandíbula, especialmente cuando se abre la boca repentinamente, contra resistencia o cuando está invertida (p. ej., al pararse sobre la cabeza). El platisma se puede utilizar de manera similar.

NEUROVASCULATURA DE LA FOSA INFRATEMPORAL

LGRAWANY
Machine Translated by Google

La arteria maxilar es la más grande de las dos ramas terminales de la arteria carótida externa. Surge posterior al cuello de la mandíbula y se divide en tres partes según su relación con el músculo pterigoideo lateral. Las tres partes de la arteria maxilar y sus ramas se ilustran de forma aislada en la figura 8.75, y sus trayectos y distribuciones se enumeran en la tabla 8.12. En la figura 8.76 se muestran las relaciones de la arteria maxilar y muchas de sus ramas .

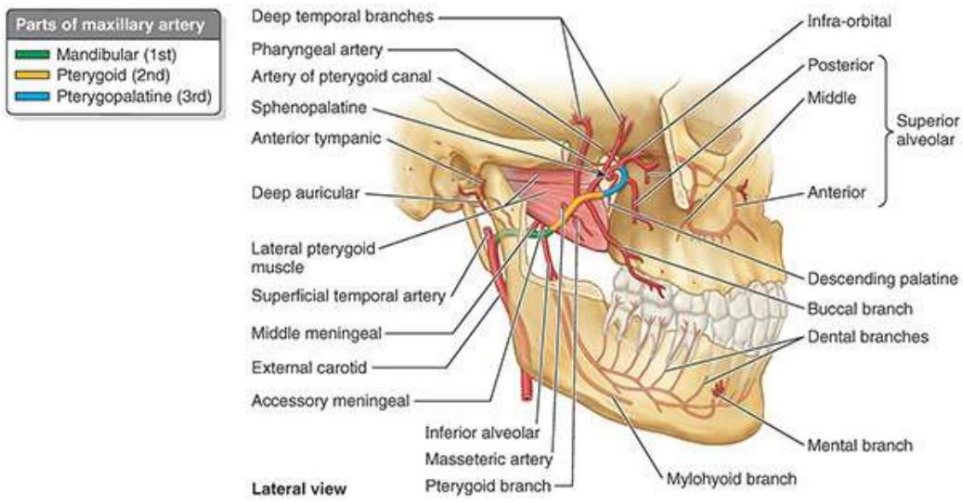

FIGURA 8.75. Partes y ramas de la arteria maxilar.

TABLA 8.12. PARTES Y RAMAS DE LA ARTERIA MAXILAR

Parte	Curso	Sucursales	Distribución
Primero (mandibular)	Músculo pterigoideo proximal (posterior) al lateral; Corre horizontalmente, profundo (medial) al cuello de la apófisis condilar de la mandíbula y lateral al ligamento estilomandibular.	arteria auricular profunda	Irriga el meato acústico externo, la membrana timpánica externa y la articulación temporomandibular.
		Arteria timpánica anterior Irriga la cara interna de la arteria timpánica. membrana	
		Arteria meníngea media Entra en la cavidad craneal a través del agujero espinoso para irrigar el periostio, el hueso, la médula ósea roja, la duramadre de la pared lateral y la calvaria del neurocráneo, el ganglio trigémino, el nervio facial y el ganglio geniculado, la cavidad timpánica y el músculo tensor del tímpano.	
		Arteria meníngea accesoria	Entra en la cavidad craneal a través del agujero oval; su distribución es principalmente extracraneal a los músculos de la fosa infratemporal, el hueso esfenoides, el nervio mandibular y el ganglio ótico.
		Arteria alveolar inferior Desciende para entrar en el canal mandibular de la mandíbula a través del agujero mandibular; Inerva la mandíbula, los dientes mandibulares, el mentón y el músculo milohioideo.	
Segundo (pterigoideo)	Adyacente (superficial o profundo) al músculo pterigoideo lateral;	arteria masetera	Atraviesa la escotadura mandibular e inerva la articulación temporomandibular y el músculo masetero.

Machine Translated by Google

	Asciende oblicuamente en dirección anterosuperior, medial al músculo temporal.	Arterias temporales profundas	Las arterias anterior y posterior ascienden entre el músculo temporal y el hueso de la fosa temporal, irrigando principalmente al músculo.
		ramas pterigoideas	Irregular en número y origen; inerva el músculo pterigoideo
		arteria bucal	Corre anteroinferiormente con el nervio bucal para inervar la almohadilla adiposa bucal, el buccinador y la mucosa oral bucal.
Tercero (pterigo-palatino)	Músculo pterigoideo distal (anteromedial) a lateral; Pasa entre las cabezas del pterigoideo lateral y a través de la fisura pterigomaxilar hacia la fosa pterigopalatina.	Arteria alveolar superior posterior	Desciende sobre la superficie infratemporal del maxilar con ramas que atraviesan los canales alveolares para irrigar los dientes molares y premolares superiores, la encía adyacente y la membrana mucosa del seno maxilar.
		Arteria infraorbitaria	Atraviesa la fisura orbitaria inferior, el surco, el canal y el agujero infraorbitario; Inerva los músculos oblicuo y recto inferiores, el saco lagrimal, los caninos e incisivos superiores, la membrana mucosa del seno maxilar y la piel de la región infraorbitaria de la cara.
		Arteria del canal pterigoideo	Pasa posteriormente a través del canal pterigoideo; Irriga la mucosa de la faringe superior, la trompa faringotimpánica y la cavidad timpánica.
		rama faríngea	Pasa a través del canal faríngeo para irrigar la mucosa del techo nasal, nasofaringe, seno aéreo esfenoidal y trompa faringotimpánica.
		Arteria palatina descendente	Desciende a través del canal palatino, dividiéndose en arterias palatinas mayor y menor hacia la mucosa y las glándulas del paladar duro y blando.
		arteria esfenopalatina	Rama terminal de la arteria maxilar, atraviesa el agujero esfenopalatino para irrigar las paredes y el tabique de la cavidad nasal; senos frontal, etmoidal, esfenoidal y maxilar; y paladar más anterior

Machine Translated by Google

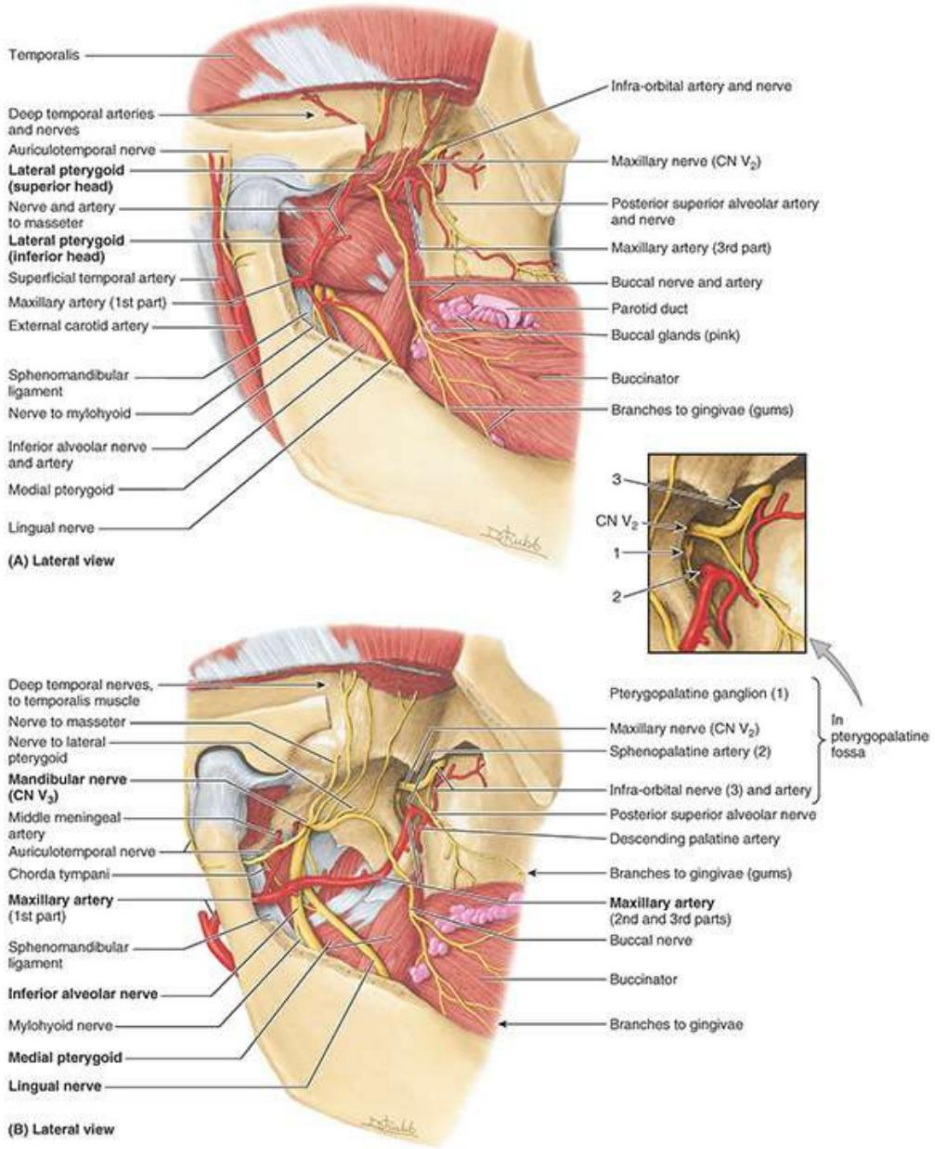

FIGURA 8.76. Disecciones de la región infratemporal. A. Disección superficial. Se ha extirpado la mayor parte del arco cigomático y el masetero adjunto, la apófisis coronoides y las partes adyacentes de la rama de la mandíbula y la mitad inferior del músculo temporal. La primera parte de la arteria maxilar, la más grande de las dos ramas terminales de la carótida externa, corre anteriormente, profundamente hasta el cuello de la mandíbula, y luego pasa profundamente entre los músculos pterigoideos lateral y medial. B. Disección profunda. Se ha extirpado una mayor parte de la rama de la mandíbula, el músculo pterigoideo lateral y la mayoría de las ramas de la arteria maxilar. Las ramas del nervio mandibular (CN V3), incluido el nervio auriculotemporal, y la primera parte de la arteria maxilar pasan entre el ligamento esfenomandibular y el cuello de la mandíbula.

El plexo venoso pterigoideo se encuentra parcialmente entre los músculos temporal y pterigoideo. (ver figura 8.25). Es el equivalente venoso de la mayor parte de la arteria maxilar, es decir, la mayoría de las venas que acompañan a las ramas de la arteria maxilar drenan en este plexo. El plexo se anastomosa anteriormente con la vena facial a través de la vena facial profunda y superiormente con el seno cavernoso a través de las venas emisarias. La naturaleza extensa y el volumen del plexo venoso pterigoideo son difíciles de apreciar en el cadáver, en el que suele drenarse la sangre.

El nervio mandibular surge del ganglio trigémino en la fosa craneal media. Él

Machine Translated by Google

Recibe inmediatamente la raíz motora del nervio trigémino y desciende a través del agujero oval hasta la fosa infratemporal (fig. 8.77). Las ramas del CN V3 son los nervios auriculotemporal, alveolar inferior, lingual y bucal. Las ramas del CN V3 también inervan los cuatro músculos de la masticación, pero no el buccinador, que está inervado por el nervio facial.

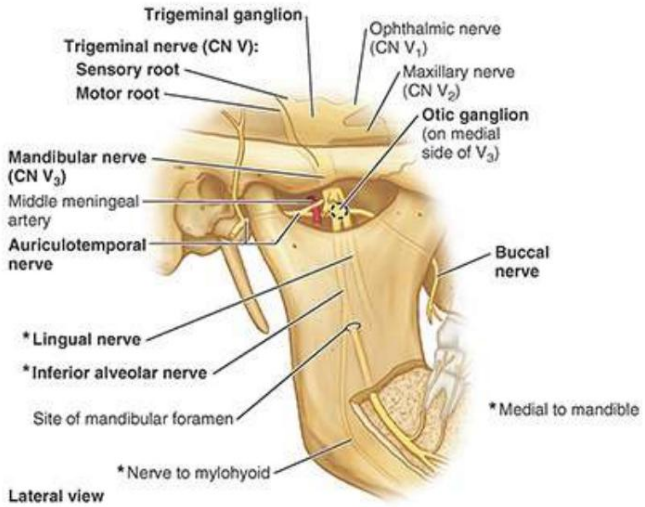

FIGURA 8.77. Nervios de la fosa infratemporal.

El nervio auriculotemporal rodea la arteria meníngea media y se divide en numerosas ramas, la mayor de las cuales pasa posteriormente, medial al cuello de la mandíbula, y suministra fibras sensoriales a la aurícula y la región temporal. El nervio auriculotemporal también envía fibras articulares (sensoriales) a la ATM (fig. 8.71E). Transporta fibras secretomotoras parasimpáticas postsinápticas desde el ganglio ótico hasta la glándula parótida.

El nervio alveolar inferior ingresa al agujero mandibular y pasa a través del canal mandibular, formando el plexo dental inferior, que envía ramas a todos los dientes mandibulares de su lado. Otra rama del plexo dental, el nervio mentoniano, pasa a través del agujero mentoniano e irriga la piel y la membrana mucosa del labio inferior, la piel del mentón y la encía vestibular de los dientes incisivos inferiores.

El nervio lingual se encuentra por delante del nervio alveolar inferior (fig. 8.76). Es sensorial para los dos tercios anteriores de la lengua, el suelo de la boca y las encías linguales. Entra en la boca entre el músculo pterigoideo medial y la rama de la mandíbula y pasa anteriormente bajo la cubierta de la mucosa oral, medial e inferior al tercer molar. El nervio cuerda del tímpano, una rama del par VII que transporta fibras gustativas desde los dos tercios anteriores de la lengua, se une al nervio lingual en la fosa infratemporal (fig. 8.76B). La cuerda del tímpano también transporta fibras secretomotoras para las glándulas salivales submandibulares y sublinguales.

El ganglio ótico (parasimpático) se encuentra en la fosa infratemporal, justo por debajo del foramen oval, medial al CN V3 y posterior al músculo pterigoideo medial (fig. 8.77). Las fibras parasimpáticas presinápticas, derivadas principalmente del nervio glosofaríngeo, hacen sinapsis en el ganglio ótico (v. fig. 8.68). Las fibras parasimpáticas postsinápticas, que son secretoras de la glándula parótida, pasan desde el ganglio ótico a esta glándula a través del nervio auriculotemporal.

LGRAWANY
Machine Translated by Google

CLÍNICO
CAJA

REGIONES PARÓTIDAS Y TEMPORALES, FOSA INFRATEMPORAL, Y ARTICULACIÓN TEMPOROMANDIBULAR

parotidectomía

La mayoría de los tumores de las glándulas parótidas son benignos. Sin embargo, la mayoría (80% de) los cánceres de glándulas salivales comienzan en las glándulas parótidas. La escisión quirúrgica de la glándula parótida (parotidectomía) a menudo se realiza como parte del tratamiento. porque la parótida Si el plexo del CN VII está incrustado en la glándula parótida, el plexo y sus ramas están en peligro durante la cirugía (v. fig. 8.23A, B, D). Un paso importante en la parotidectomía es la identificación, disección, aislamiento y preservación del nervio facial. Se extirpa una porción superficial de la glándula (a menudo denominada erróneamente "lóbulo"), después de lo cual se puede retraer el plexo parótido, que ocupa un plano distinto dentro de la glándula, para permitir la disección de la porción profunda de la glándula. La glándula parótida contribuye sustancialmente al contorno posterolateral de la cara, siendo especialmente evidente el alcance de su contribución después de su extirpación quirúrgica. Véase el recuadro clínico "Parálisis de los músculos faciales" de este capítulo para analizar las consecuencias funcionales de la lesión del nervio facial.

Infección de la glándula parótida

La glándula parótida puede infectarse por agentes infecciosos que pasan por el torrente sanguíneo, como ocurre en las paperas, una enfermedad viral transmisible aguda que afecta principalmente a las glándulas parótidas. La infección de la glándula causa inflamación (parotiditis) e hinchazón de la glándula, visible como una marcada distensión de la mejilla. Se produce un dolor intenso porque la vaina parótida resiste la hinchazón. A menudo, el dolor empeora durante la masticación porque la glándula agrandada se envuelve alrededor del borde posterior de la rama de la mandíbula y se comprime contra la apófisis mastoides del hueso temporal cuando se abre la boca. El virus de la parotiditis también puede causar inflamación del conducto parotídeo, produciendo enrojecimiento de la papila parotídea, la pequeña proyección en la abertura del conducto hacia el vestíbulo oral superior (v. fig. 8.67). Debido a que el dolor producido por las paperas puede confundirse con un dolor de muelas, el enrojecimiento de la papila suele ser una señal temprana de que la enfermedad afecta a la glándula parótida y no a un diente.

La enfermedad de la glándula parótida a menudo causa dolor en la aurícula y el meato acústico externo del oído externo, la región temporal y la ATM porque los nervios auriculotemporal y auricular mayor, de los cuales la glándula parótida y su vaina reciben fibras sensoriales, también suministran fibras sensoriales.

Machine Translated by Google

fibras a la piel sobre la fosa temporal y la aurícula.

Absceso en la glándula parótida

Una infección bacteriana localizada en la glándula parótida suele producir un absceso (formación de pus). La infección podría deberse a una higiene dental extremadamente deficiente o podría propagarse a la glándula a través de los conductos parótidos. Medicos y dentistas

Se debe determinar si la hinchazón de la mejilla se debe a una infección de la glándula parótida o a un absceso de origen dental.

Sialografía del conducto parotídeo

Se puede inyectar un líquido radioopaco en el sistema de conductos de la glándula parótida a través de una cánula insertada a través del orificio del conducto parotídeo en la membrana mucosa de la mejilla. A esta técnica (sialografía) le sigue una radiografía de la glándula.

Los sialogramas parotídeos (G. sialon, saliva + G. grapho, para escribir) demuestran partes del sistema de conductos parotídeos que pueden verse desplazados o dilatados por una enfermedad.

Bloqueo del conducto parotídeo

El conducto parotídeo puede estar bloqueado por un depósito calcificado, llamado sialolito o cálculo (L., guijarro). El dolor resultante en la glándula parótida empeora al comer.

Chupar una rodaja de limón es doloroso debido a la acumulación de saliva en la parte proximal del conducto parotídeo bloqueado.

Glándula parótida accesoria

A veces, una glándula parótida accesoria adicional se encuentra en el músculo masetero entre el conducto parotídeo y el arco cigomático. Varios conductos se abren desde esta glándula accesoria hacia el conducto parótido.

Bloqueo del nervio mandibular

Para producir un bloqueo del nervio mandibular, se inyecta un agente anestésico cerca del nervio mandibular donde ingresa a la fosa infratemporal (fig. 8.69B). En el abordaje extraoral, la aguja pasa a través de la muesca mandibular de la rama del mandíbula hacia la fosa infratemporal. La inyección suele anestesiar las ramas auriculotemporal, alveolar inferior, lingual y bucal del CN V3 .

Bloqueo del nervio alveolar inferior

Un bloqueo del nervio alveolar inferior anestesia el nervio alveolar inferior, una rama del CN V3 .

LGRAWANY
Machine Translated by Google

El sitio de inyección del anestésico es alrededor del agujero mandibular, la abertura hacia el canal mandibular en la cara medial de la rama de la mandíbula (Fig. 8.77). Este canal da paso al nervio, la arteria y la vena alveolar inferior. Cuando este bloqueo nervioso tiene éxito, todos los dientes mandibulares se anestesian en el plano medio. La piel y la membrana mucosa del labio inferior, la mucosa alveolar labial y las encías, y la piel del mentón también se anestesian porque están inervadas por el nervio mentoniano, una rama del nervio alveolar inferior (v. fig. 8.81A). Existen posibles problemas asociados con un bloqueo del nervio alveolar inferior, como la inyección del anestésico en la glándula parótida o el músculo pterigoideo medial. Esto afectaría la capacidad de abrir la boca (trismo pterigoideo).

Dislocación de la articulación temporomandibular (ATM)

A veces, al bostezar o dar un mordisco grande, la contracción excesiva de los pterigoideos laterales puede provocar que las cabezas de la mandíbula se disloquen hacia delante (pasen por delante de los tubérculos articulares) (fig. B8.32). En esta posición, la mandíbula permanece deprimida y la persona no puede cerrar la boca. Lo más común es que un golpe lateral en la barbilla con la mano cerrada (puño) cuando la boca está abierta disloque la ATM del lado que recibió el golpe. La dislocación de la ATM también puede acompañar a fracturas de la mandíbula. La luxación posterior es poco común y se resiste por la presencia del tubérculo posglenoideo y el fuerte ligamento lateral intrínseco. Por lo general, en caídas o golpes directos en el mentón, el cuello de la mandíbula se fractura antes de que se produzca la luxación. Debido a la estrecha relación de los nervios facial y auriculotemporal con la ATM, se debe tener cuidado durante los procedimientos quirúrgicos para preservar tanto las ramas del nervio facial que lo recubren como las ramas articulares del nervio auriculotemporal que entran en la parte posterior de la articulación. La lesión de las ramas articulares del nervio auriculotemporal que inerva la ATM, asociada con dislocación traumática y rotura de la cápsula articular y el ligamento lateral, produce laxitud e inestabilidad de la ATM.

Machine Translated by Google

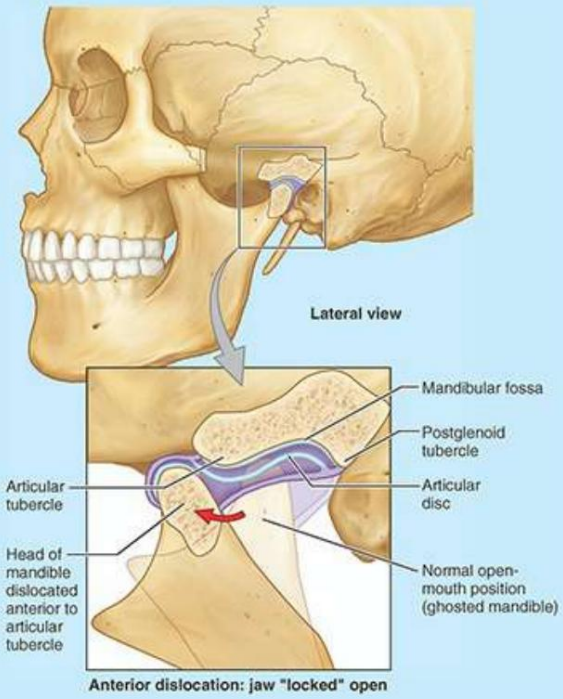

FIGURA B8.32. Dislocación de la ATM.

Artritis de la ATM

La ATM puede inflamarse debido a una artritis degenerativa, por ejemplo. La función anormal de la ATM puede provocar problemas estructurales como oclusión dental y chasquidos articulares (crepitación). Se cree que el chasquido se debe a un retraso en los movimientos del disco anterior durante la depresión y elevación mandibular.

Conclusión: regiones parótidas y temporales, Fosa infratemporal y articulación temporomandibular

Región parótida: la glándula salival más grande, la glándula parótida realiza una importante Contribución al contorno del rostro. ■ La glándula, que ocupa un espacio complejo anterior a la aurícula de la oreja, se extiende a ambos lados de la mayor parte de la cara posterior de la rama de la mandíbula. ■ El tejido graso de la glándula le da flexibilidad para adaptarse a los movimientos de la mandíbula. ■ El conducto parotídeo pasa anteriormente a través del masetero, paralelo y aproximadamente a un dedo por debajo del arco cigomático, y luego gira medialmente para entrar en el vestíbulo oral superior opuesto al segundo molar superior. ■ Fascia parótida, continua con la capa que recubre la fascia cervical profunda reviste la glándula como vaina parótida. ■ La vaina está inervada por el nervio auricular mayor, pero la glándula recibe

LGRAWANY
Machine Translated by Google

Inervación secretomotora del nervio glosofaríngeo a través de una ruta compleja que involucra al ganglio ótico. ■ Medial y anterior a la glándula parótida, uno de los músculos de la masticación (el masetero) se encuentra lateral a la rama de la mandíbula y recibe su inervación a través de las ramas maseterinas del nervio mandibular y la arteria maxilar que atraviesan la escotadura mandibular.

Fosa temporal e infratemporal: La fosa temporal y su continuación inferior profunda al arco cigomático y la rama de la mandíbula, la fosa infratemporal, están ocupadas en gran medida por derivados del primer arco faríngeo embrionario: tres de los cuatro músculos de la masticación (músculo temporal y dos músculos pterigoideos) y el nervio que les transmite fibras motoras, el nervio mandibular (CN V3).

ATM y músculos de la masticación: La ATM es una articulación en bisagra, modificada por la presencia de un disco articular que interviene entre la cabeza mandibular y las superficies articulares. del hueso temporal. ■ Los movimientos de deslizamiento entre la fosa mandibular y la eminencia articular se producen en el compartimento superior y son producidos por las fibras pterigoidea lateral (protracción) y posterior del temporal (retracción). ■ La mandíbula debe estar prolongado para la apertura total de la boca. ■ Los movimientos de bisagra y pivote ocurren en el compartimiento inferior y son producidos por la gravedad (depresión) y tres de los cuatro músculos de la masticación (elevación): masetero, pterigoideo medial y porción anterior del temporal.

Neurovasculatura de la fosa infratemporal: también contenida en la fosa infratemporal está la segunda parte de la arteria maxilar y su equivalente venoso, el plexo venoso pterigoideo. ■ Los compartimentos craneales adyacentes se comunican con las fosas, y las estructuras neurovasculares pasan hacia y desde las fosas a través de conductos óseos, incluido el (1) agujero oval, a través del cual el nervio mandibular ingresa desde la fosa craneal media; (2) agujero espinoso, a través del cual entra la arteria meníngea media y la rama meníngea del CN V3 regresa a la fosa craneal media; (3) fisura pterigomaxilar, a través de la cual la arteria maxilar pasa a la fosa pterigopalatina para su posterior distribución; (4) fisura orbitaria inferior, a través de la cual las venas oftálmicas inferiores drenan hacia el plexo venoso pterigoideo; y (5) agujero mandibular, a través del cual el nervio alveolar inferior pasa al canal mandibular para su distribución a la mandíbula y los dientes.

REGIÓN ORAL

La región bucal incluye la cavidad bucal, los dientes, las encías, la lengua, el paladar y la región de las amígdalas palatinas. La cavidad bucal es donde se ingieren y preparan los alimentos para su digestión en el estómago y el intestino delgado. La comida se mastica con los dientes y la saliva de las glándulas salivales facilita la formación de un bolo alimenticio manejable (L., bulto). La deglución (deglución) se inicia voluntariamente en la cavidad bucal. La fase voluntaria del proceso empuja el bolo desde la cavidad bucal hacia la faringe, la parte expandida del sistema alimentario (digestivo), donde

Machine Translated by Google

Se produce la fase involuntaria (automática) de la deglución.

Cavidad oral

La cavidad bucal (boca) consta de dos partes: el vestíbulo bucal y la cavidad bucal propiamente dicha (Fig. 8.78). Es en la cavidad bucal donde se saborean los alimentos y bebidas y donde se produce la masticación (masticación) y manipulación lingual de los alimentos. El vestíbulo bucal es el espacio en forma de hendidura entre los dientes y las encías (encías), los labios y las mejillas. El vestíbulo se comunica con el exterior a través de la fisura (abertura) bucal . El tamaño de la fisura está controlado por los músculos periorales, como el orbicular de la boca (el esfínter de la fisura bucal), el buccinador, el risorio y los depresores y elevadores de los labios (dilatadores de la fisura).

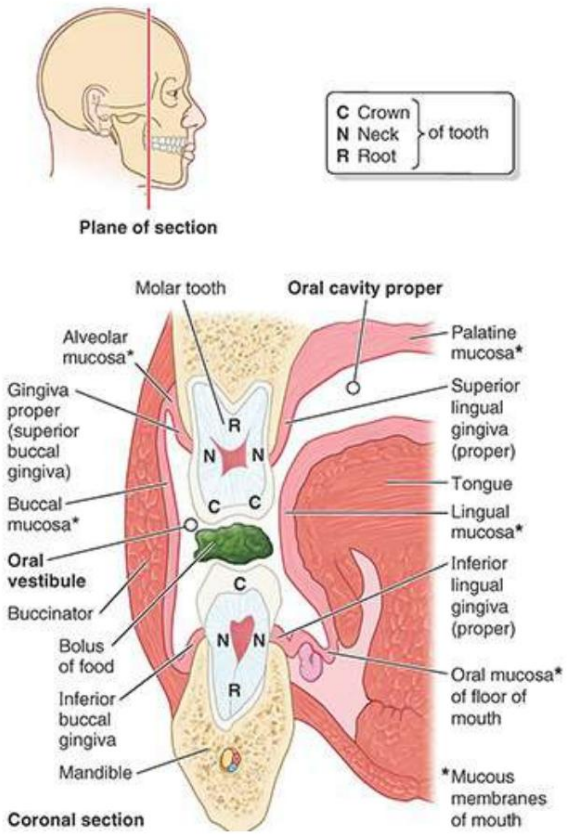

FIGURA 8.78. Sección coronal de la región de la boca. El dibujo de orientación muestra el plano de la sección. Durante la masticación, la lengua (centralmente), el buccinador (lateralmente) y el orbicular de la boca (anteriormente) trabajan juntos para retener el bolo alimenticio entre las superficies oclusivas de los molares.

La cavidad bucal propiamente dicha es el espacio entre las arcadas o arcadas dentarias superior e inferior (arcos alveolares maxilares y mandibulares y los dientes que llevan). La cavidad bucal está limitada lateral y anteriormente por las arcadas dentarias. El techo de la cavidad bucal está formado por el paladar. Posteriormente, la cavidad bucal se comunica con la orofaringe (parte bucal de la faringe).
Cuando la boca está cerrada y en reposo, la cavidad bucal está totalmente ocupada por la lengua.

LGRAWANY
Machine Translated by Google

Labios, mejillas y encías

LABIOS Y MEJILLAS

Los labios son pliegues musculofibrosos móviles que rodean la boca y se extienden desde los surcos nasolabiales y las fosas nasales lateralmente, y superiormente hasta el surco mentolabial inferior (fig. 8.79). Contienen el orbicular de los labios y los músculos, vasos y nervios labiales superiores e inferiores (v. 8.16). Los labios están cubiertos externamente por piel e internamente por membrana mucosa. Los labios funcionan como válvulas de la fisura bucal y contienen el esfínter (orbicular de la boca) que controla la entrada y salida de la boca y los tractos respiratorio y alimentario superior. Los labios se utilizan para agarrar alimentos, succionar líquidos, mantener los alimentos fuera del vestíbulo bucal, formar el habla y oscular (besar).

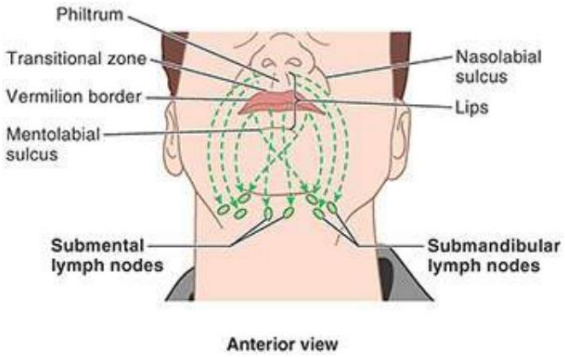

FIGURA 8.79. Drenaje linfático de labios. La linfa del labio superior y las partes laterales del labio inferior drena hacia los ganglios submandibulares. La linfa de la parte media del labio inferior drena hacia los ganglios submentales.

La zona de transición de los labios (comúnmente considerada en sí misma como el labio), que va del marrón al rojo, continúa hacia la cavidad bucal, donde se continúa con la membrana mucosa de la boca (mucosa labial). Esta membrana cubre la parte vestibular intraoral de los labios (Fig. 8.80). Los frenillos labiales (frena) son pliegues de membrana mucosa de bordes libres en la línea media, que se extienden desde la encía vestibular hasta la mucosa de los labios superior e inferior. El frenillo (frenillo) que se extiende hasta el labio superior es más grande. A veces aparecen otros frenillos más pequeños lateralmente en las regiones vestibulares de los premolares.

Machine Translated by Google

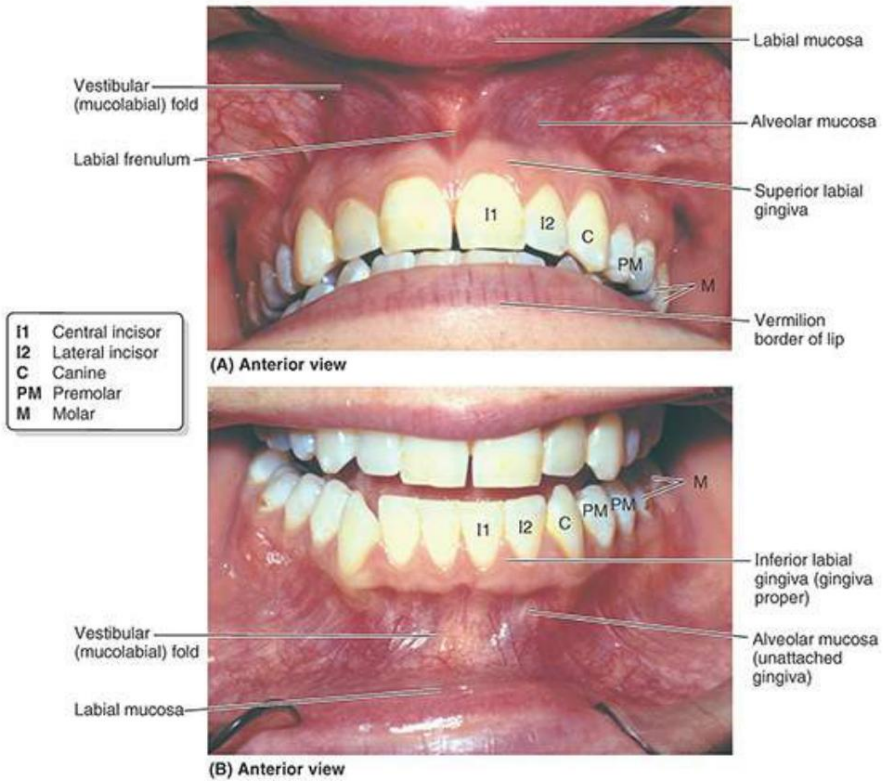

FIGURA 8.80. Vestíbulo bucal y encías. A. Vestíbulo y encías del maxilar superior. B. Vestíbulo y encías de la mandíbula. A medida que la mucosa alveolar se acerca al cuello de los dientes, cambia de textura y color para convertirse en la encía.
adecuado.

Las arterias labiales superior e inferior, ramas de las arterias faciales, se anastomosan entre sí en los labios para formar un anillo arterial (v. fig. 8.24; tabla 8.5). El pulso de estas arterias se puede palpar agarrando ligeramente el labio superior o inferior entre los dos primeros dedos. El labio superior está irrigado por ramas labiales superiores de las arterias facial e infraorbitaria. El labio inferior está irrigado por ramas labiales inferiores de las arterias facial y mentoniana.

La inervación sensorial del labio superior proviene de las ramas labiales superiores del nervios infraorbitarios (del CN V2), y el del labio inferior está irrigado por las ramas labiales inferiores de los nervios mentonianos (del CN V3). La linfa del labio superior y las partes laterales del labio inferior pasa principalmente a los ganglios linfáticos submandibulares (fig. 8.79), mientras que la linfa de la parte medial del labio inferior pasa inicialmente a los ganglios linfáticos submentales.

Las mejillas (L. buccae) tienen esencialmente la misma estructura que los labios con los que se continúan. Las mejillas forman las paredes móviles de la cavidad bucal. Anatómicamente, la cara externa de las mejillas constituye la región bucal, limitada anteriormente por las regiones oral y mentoniana (labios y mentón), superiormente por la región cigomática, posteriormente por la región parótida e inferiormente por el borde inferior de la mandíbula (ver Figura 8.14). La prominencia de la mejilla se produce en la unión de las regiones cigomática y bucal. El hueso cigomático subyacente a la prominencia y el arco cigomático, que continúa posteriormente, se denominan comúnmente “pómulo” (v . fig. 8.3). Los profanos consideran que las regiones cigomática y parótida también forman parte de la mejilla.

LGRAWANY
Machine Translated by Google

Los músculos principales de las mejillas son los buccinadores (fig. 8.78). Entre la membrana mucosa y los buccinadores se encuentran numerosas glándulas bucales pequeñas (fig. 8.76A). Superficiales a los buccinadores hay acumulaciones de grasa encapsuladas. Estas bolsas de grasa bucal son proporcionalmente mucho más grandes en los bebés, presumiblemente para reforzar las mejillas y evitar que colapsen durante la succión. Las mejillas están irrigadas por ramas bucales de la arteria maxilar y reciben inervación sensorial de ramas bucales del nervio mandibular. El nervio facial proporciona inervación motora al buccinador.

ENCIADAS

Las encías (encías) están compuestas de tejido fibroso cubierto por una membrana mucosa. La encía propiamente dicha (encía adherida) está firmemente unida a la parte alveolar de la mandíbula y a la apófisis alveolar del maxilar superior y a los cuellos de los dientes (figs. 8.78 y 8.80). La encía propiamente adyacente a la lengua es la encía lingual superior e inferior, y la adyacente a los labios y las mejillas es la encía labial o bucal maxilar y mandibular, respectivamente. La encía propiamente dicha normalmente es rosada, punteada y queratinizada. La mucosa alveolar (encía no adherida) normalmente es de color rojo brillante y no queratinizante. En la figura 8.81A, C se presentan los nervios y vasos que irrigan la encía, el hueso alveolar subyacente y el periodonto (que rodea las raíces de un diente y lo ancla a la cavidad dental).

Machine Translated by Google

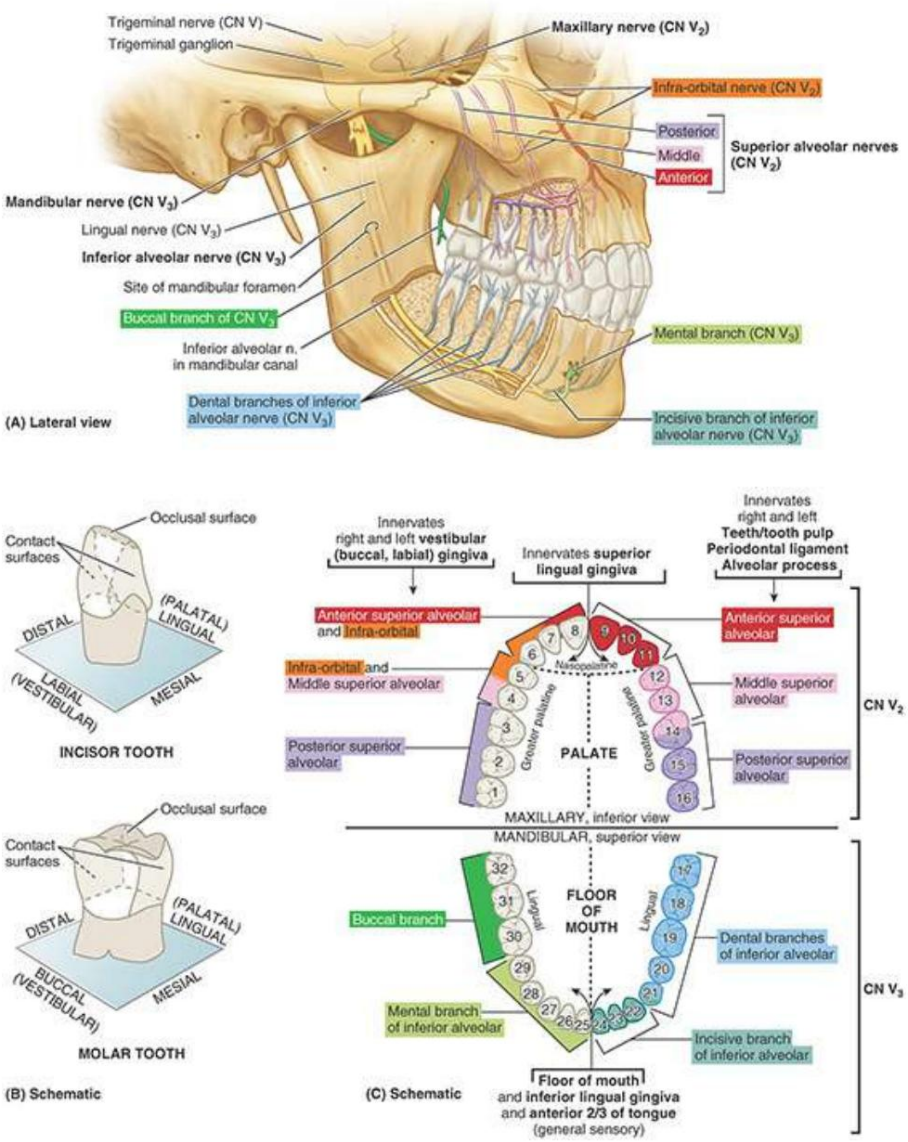

FIGURA 8.81. Inervación de dientes y encías. A. Nervios alveolares superiores e inferiores. B. Superficies de un incisivo y un molar. (Distal y mesial, como se muestra, se aplican a los dientes mandibulares derechos o maxilares izquierdos). C. Inervación de la boca y los dientes.

Dientes

Las principales funciones de los dientes son las siguientes:

• Incidir (cortar), reducir y mezclar el material alimenticio con la saliva durante la masticación (masticar) • Ayudar a sostenerse en las cavidades de los dientes ayudando al desarrollo y protección de los tejidos que los sostienen.

• Participar en la articulación (discurso distinto y conectado)

Los dientes se colocan en las alvéolos y se utilizan en la masticación y para ayudar en la articulación. Un diente se identifica y describe como temporal (primario) o permanente (secundario), el tipo de diente y su proximidad a la línea media o frontal de la boca (p. ej., medial).

LCRAWANY
Machine Translated by Google

e incisivos laterales; el primer molar es anterior al segundo).

Los niños tienen 20 dientes deciduos; los adultos normalmente tienen 32 dientes permanentes (fig. 8.82A, C). Las edades habituales de erupción ("corte") de estos dientes se muestran en la figura 8.83 y se enumeran en las tablas 8.13A y B. Antes de la erupción, los dientes en desarrollo residen en los arcos alveolares como yemas dentales (fig. 8.82B).

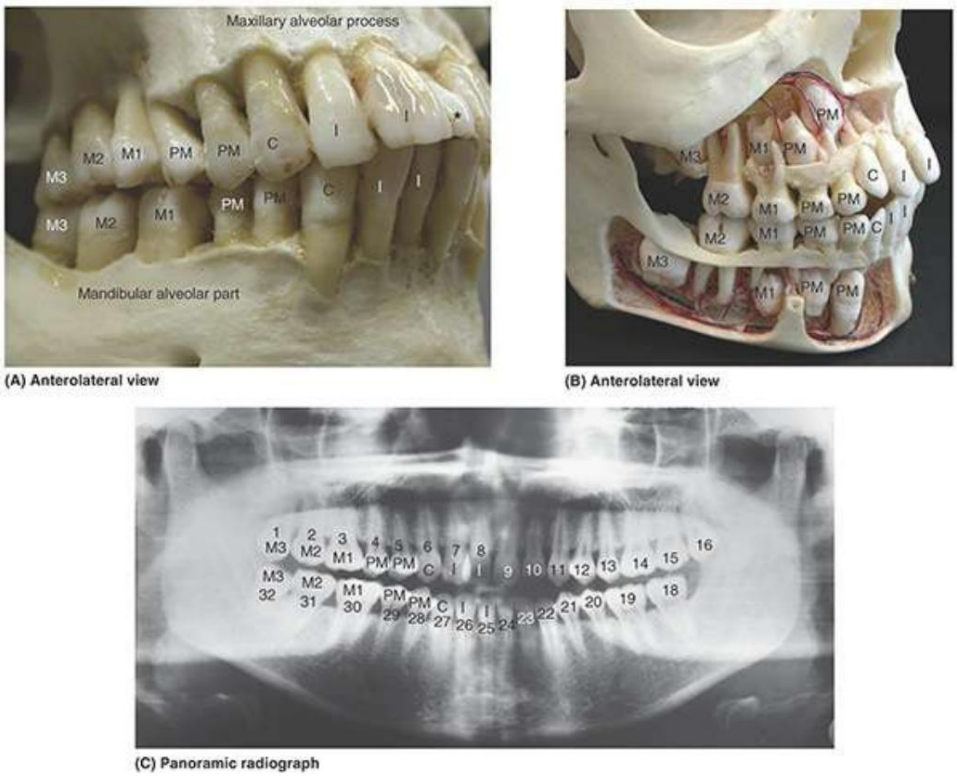

FIGURA 8.82. Dentición secundaria. A. Dientes en oclusión. Hay un diente supernumerario en la línea media (mesiodens) en este espécimen (asterisco). B. Mandíbulas maxilar y mandibular de un niño que adquiere dentición secundaria. El proceso alveolar del maxilar superior y la parte alveolar de la mandíbula están tallados para revelar las raíces de los dientes y las yemas de los dientes. C. Radiografía pantomográfica de la mandíbula y el maxilar de un adulto. El tercer molar inferior izquierdo no está presente. yo, incisivo; C, canino; PM, premolar; M1, M2 y M3, 1.º, 2.º y 3.º molares.

Machine Translated by Google

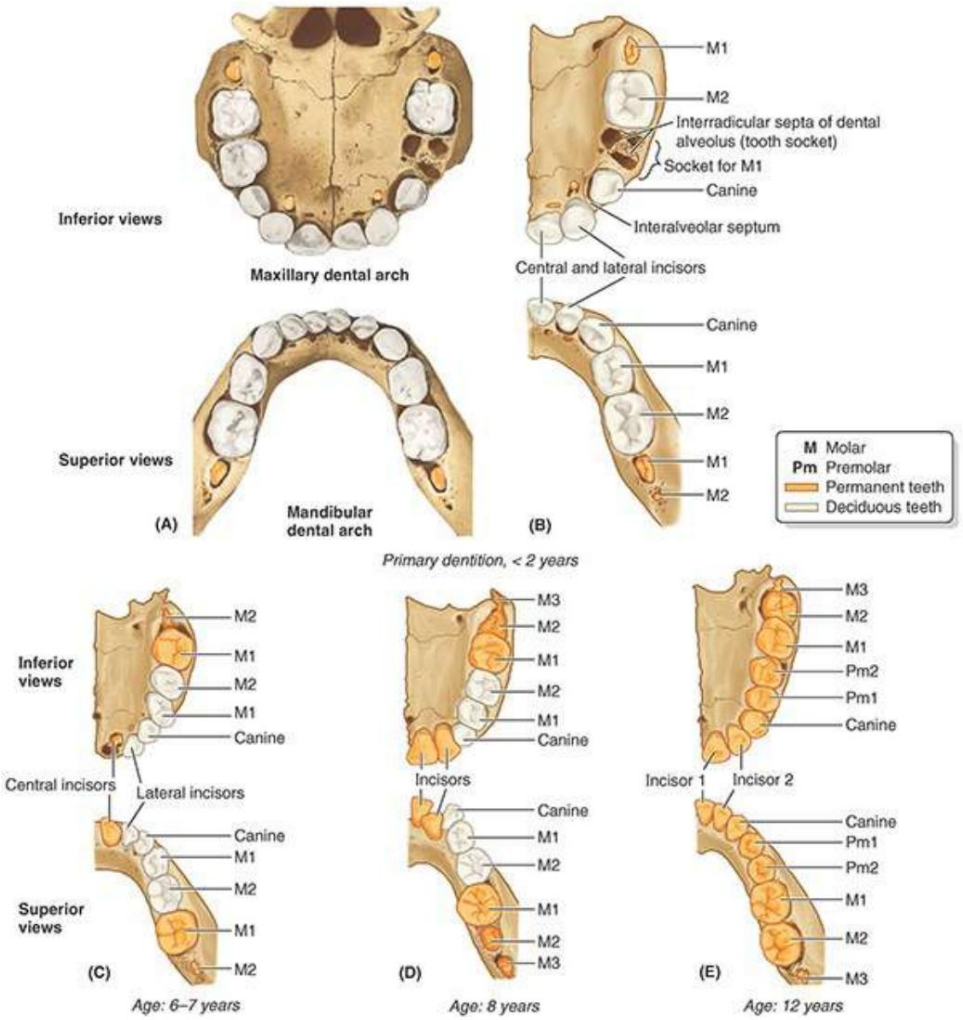

FIGURA 8.83. Dentición primaria (dientes temporales) y erupción de los dientes permanentes.

TABLA 8.13A. DIENTES CADUALES

Dientes deciduos	Incisivo Central	Incisivo lateral	Canino 1er molar	2do molar	
Erupción (meses) [a]	6–8	8–10	16–20	12–16	20–24
Derrame (años)	6–7	7–8	10–12	9–11	10-12

[a] En algunos bebés normales, es posible que los primeros dientes (incisivos mediales) no erupcionen hasta los 12 o 13 meses de edad.

TABLA 8.13B. DIENTE PERMANENTE

Dientes permanentes	Incisivo central	Incisivo lateral	Canino		1er Premolar	2do Premolar	1er Molar	2do Molar	3er Molar
Erupción (años)	7–8	8–9	10-12		10-11	11-12	6–7	12	13–25

Los tipos de dientes se identifican por sus características: incisivos, de bordes cortantes delgados; caninos, conos únicos prominentes; premolares (bicúspides), dos cúspides; y molares, tres o más cúspides (Figura 8.82A, C). La superficie vestibular (labial o bucal) de cada diente está dirigida hacia afuera,

LCRAWANY
Machine Translated by Google

y la superficie lingual está dirigida hacia adentro (fig. 8.81B). Tal como se utiliza en la práctica clínica (odontológica), la superficie mesial de un diente se dirige hacia el plano medio anterior de la parte facial del cráneo. La superficie distal está alejada de este plano. Tanto la superficie mesial como la distal son superficies de contacto, es decir, superficies que hacen contacto con los dientes adyacentes. La superficie masticatoria es la superficie oclusal.

PARTES Y ESTRUCTURA DE LOS DIENTES

Un diente tiene corona, cuello y raíz (fig. 8.84). La corona se proyecta desde la encía. El cuello está entre la corona y la raíz. La raíz se fija en la cavidad del diente mediante el periodonto (tejido conectivo que rodea las raíces). El número de raíces varía. La mayor parte del diente está compuesta de dentina (L. dentinium), que está cubierta por esmalte sobre la corona y cemento (L. cementom) sobre la raíz. La cavidad pulpar contiene tejido conectivo, vasos sanguíneos y nervios.
El conducto radicular (canal pulpar) transmite los nervios y vasos hacia y desde la cavidad pulpar a través del agujero apical.

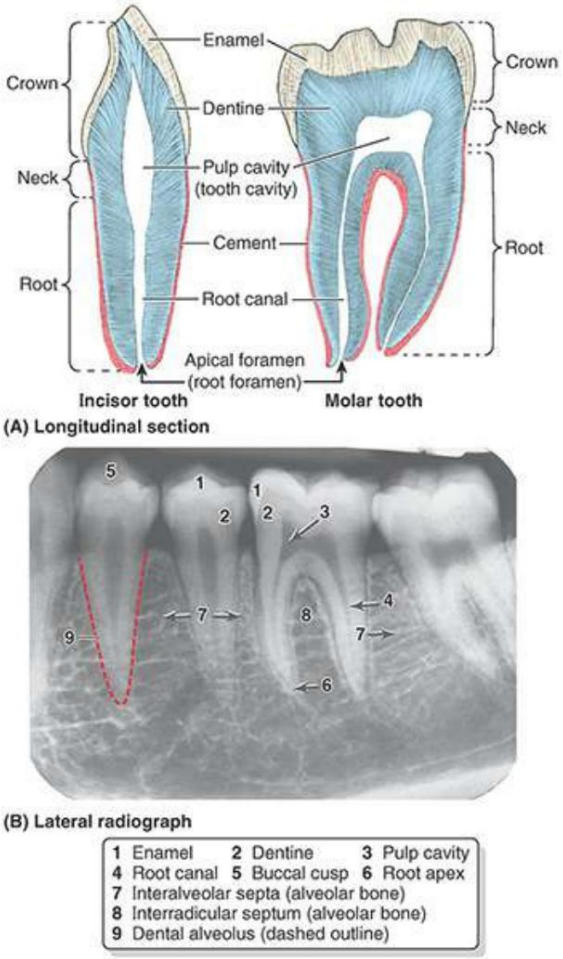

FIGURA 8.84. Secciones de dientes. A. Dientes incisivos y molares. En las personas vivas, la cavidad pulpar es un espacio hueco dentro de la corona y el cuello del diente que contiene tejido conectivo, vasos sanguíneos y nervios. La cavidad se estrecha hasta el conducto radicular en un diente unirradicular o hasta un conducto por raíz en un diente multirradicular. Los vasos y nervios entran o salen por el agujero apical. B. Radiografía de ala de mordida de premolares y molares superiores.

Machine Translated by Google

Los alvéolos dentales (alveolos dentales; figuras 8.83B y 8.84B) se encuentran en las apófisis alveolares del maxilares y la parte alveolar de la mandíbula (fig. 8.82A); son las características esqueléticas que muestran el mayor cambio durante la vida (fig. 8.83B-E). Los alvéolos adyacentes están separados por tabiques interalveolares. Dentro del alvéolo, las raíces de los dientes con más de una raíz están separadas por tabiques interradiculares (figs. 8.83B y 8.84B). El hueso de la cavidad tiene una corteza delgada separada de las cortezas vestibular y lingual adyacentes por una cantidad variable de hueso trabeculado.
La pared labial de la cavidad es particularmente delgada sobre los dientes incisivos. Lo contrario ocurre con los molares, donde la pared lingual es más delgada. Por lo tanto, comúnmente se rompe la superficie labial para extraer los incisivos y la superficie lingual para extraer los molares.

Las raíces de los dientes están conectadas al hueso del alvéolo mediante una suspensión elástica que forma un tipo especial de articulación fibrosa llamada sindesmosis dentoalveolar o gonfosis. El periodonto (membrana periodontal) está compuesto por fibras colágenas que se extienden entre el cemento de la raíz y el periostio del alvéolo. Está provisto abundantemente de terminaciones nerviosas presoceptivas táctiles, capilares linfáticos y vasos sanguíneos glomerulares que actúan como amortiguación hidráulica para frenar la presión masticatoria axial. Las terminaciones nerviosas presoreceptivas son capaces de recibir cambios de presión como estímulos.

VASCULATURA DE LOS DIENTES

Las arterias alveolares superior e inferior, ramas de la arteria maxilar, irrigan los dientes maxilares y mandibulares, respectivamente (véanse las figuras 8.75 y 8.76A; tabla 8.12). Las venas alveolares tienen el mismo nombre y la distribución acompaña a las arterias. Los vasos linfáticos de los dientes y las encías pasan principalmente a los ganglios linfáticos submandibulares (fig. 8.79).

INERVACIÓN DE LOS DIENTES

Los nervios que irrigan los dientes se ilustran en la figura 8.81A. Las ramas nombradas de los nervios alveolares superior (CN V2) e inferior (CN V3) dan lugar a los plexos dentales que inervan los dientes maxilares y mandibulares.

Paladar

El paladar forma el techo arqueado de la boca y el suelo de las cavidades nasales (fig. 8.85). Separa la cavidad bucal de las cavidades nasales y de la nasofaringe, la parte de la faringe superior al paladar blando.
La superficie superior (nasal) del paladar está cubierta por mucosa respiratoria y la superficie inferior (oral) está cubierta por mucosa oral, densamente repleta de glándulas.
El paladar consta de dos regiones: el paladar duro por delante y el paladar blando por detrás.

LGRAWANY
Machine Translated by Google

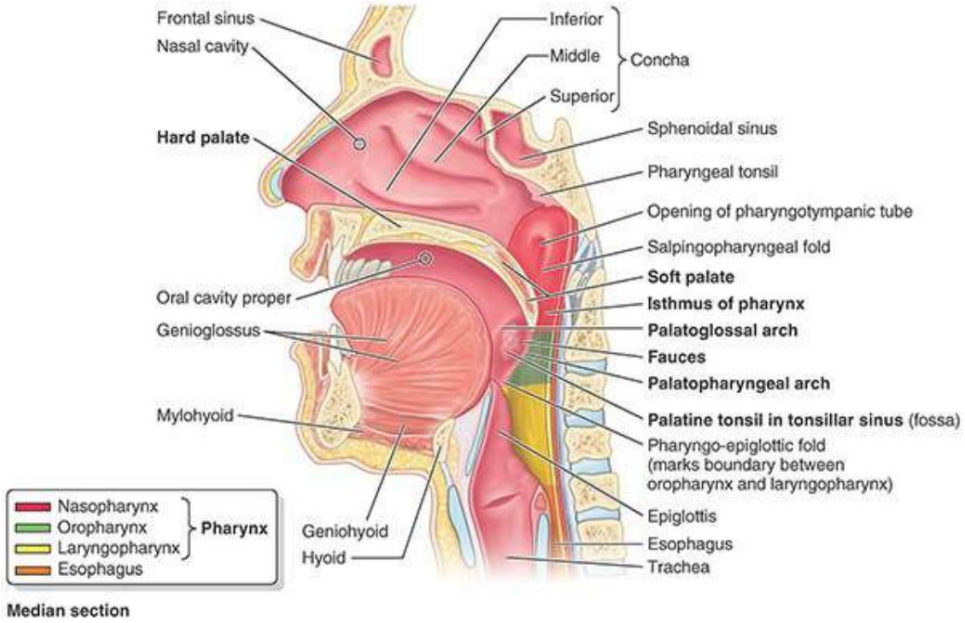

FIGURA 8.85. Partes de la faringe. Las vías respiratorias y los conductos alimentarios se cruzan en la faringe. El paladar blando actúa como una válvula, elevándose para sellar el istmo faríngeo que conecta la cavidad nasal y la nasofaringe con la cavidad bucal y la orofaringe.

PALADAR DURO

El paladar duro es abovedado (cóncavo). Este espacio lo ocupa mayoritariamente la lengua cuando está en reposo. Los dos tercios anteriores del paladar tienen un esqueleto óseo formado por las apófisis palatinas de los maxilares y las placas horizontales de los huesos palatinos (fig. 8.86A). La fosa incisiva es una depresión en la línea media del paladar óseo posterior a los dientes incisivos centrales en la que se abren los canales incisivos. Los nervios nasopalatinos pasan desde la nariz a través de un número variable de canales y agujeros incisivos que desembocan en la fosa incisiva (v . fig. 8.89B).

Machine Translated by Google

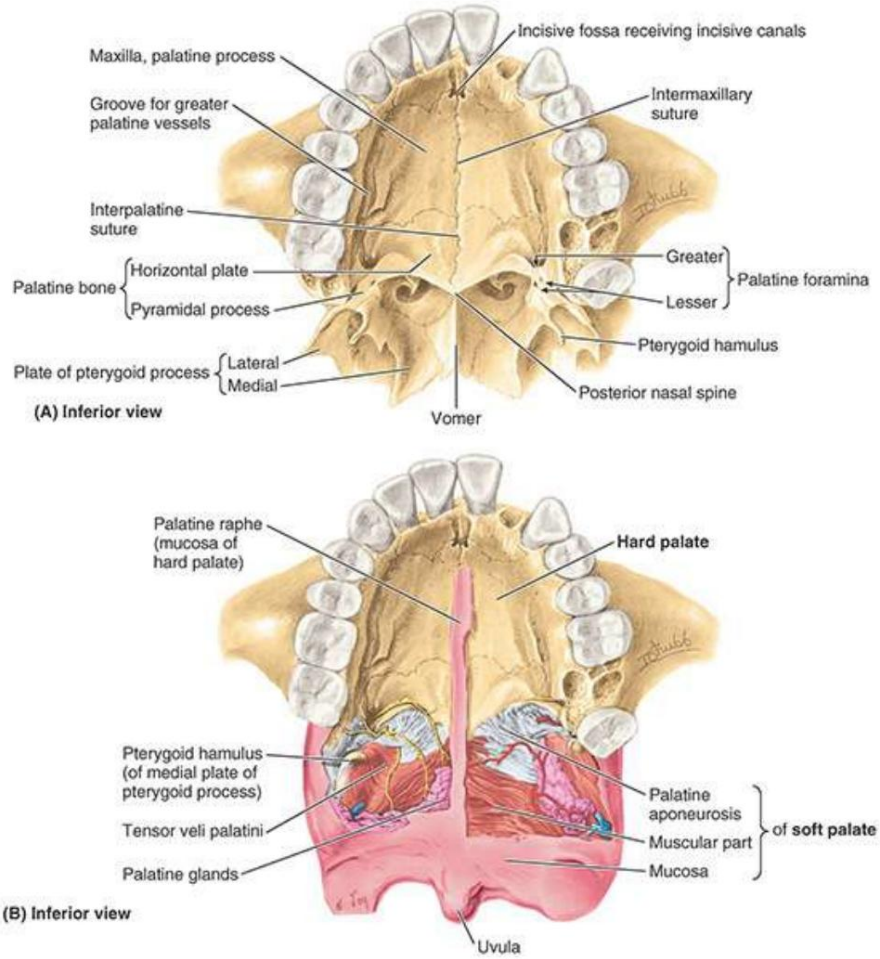

FIGURA 8.86. Paladar duro y paladar blando. A. Huesos y características del paladar duro. B. Paladar blando. Se ha eliminado la mucosa a cada lado del rafe palatino. La aponeurosis palatina se forma por la fusión de los tendones aplanados de los músculos tensores del velo palatino derecho e izquierdo. Antes de aplanarse, cada tendón utiliza el hamulus pterigoideo como tróclea o polea, redirigiendo su línea de tracción aproximadamente 90°.

Medial al tercer molar, el agujero palatino mayor perfora el borde lateral del paladar óseo (fig. 8.86A). Los vasos y el nervio palatino mayor emergen de este agujero y discurren anteriormente en el paladar. Los agujeros palatinos menores posteriores al agujero palatino mayor perforan la apófisis piramidal del hueso palatino. Estos agujeros transmiten los nervios y vasos palatinos menores al paladar blando y estructuras adyacentes (v . fig. 8.89).

PALADAR SUAVE

El paladar blando es el tercio posterior móvil del paladar y está suspendido del borde posterior del paladar duro (figs. 8.85 y 8.86B). El paladar blando no tiene esqueleto óseo; sin embargo, su parte aponeurótica anterior está reforzada por la aponeurosis palatina, que se inserta en el borde posterior del paladar duro. La aponeurosis es gruesa anteriormente y delgada posteriormente, donde se fusiona con una parte muscular posterior del paladar blando. Posteroinferiormente, el paladar blando tiene un margen libre curvado del que cuelga una apófisis cónica, la úvula.

Al tragar, el paladar blando se tensa inicialmente para permitir que la lengua presione contra él,

LGRAWANY
Machine Translated by Google

apretando el bolo (masticada) de comida hacia la parte posterior de la boca. Luego, el paladar blando se eleva hacia atrás y hacia arriba contra la pared de la faringe, impidiendo así el paso de los alimentos a la cavidad nasal.

Lateralmente, el paladar blando se continúa con la pared de la faringe y está unido a la lengua y la faringe por los arcos palatogloso y palatofaríngeo, respectivamente (fig. 8.85). Algunas papilas gustativas se encuentran en el epitelio que cubre la superficie bucal del paladar blando, la pared posterior de la orofaringe y la epiglotis.

Las fauces (L., garganta) es el espacio entre la cavidad bucal y la faringe. Las fauces están limitadas superiormente por el paladar blando, inferiormente por la raíz de la lengua y lateralmente por los pilares de las fauces, los arcos palatogloso y palatofaríngeo. El istmo de las fauces es el espacio corto y estrecho que establece la conexión entre la cavidad bucal propiamente dicha y la orofaringe. El istmo está limitado anteriormente por los pliegues palatoglosos y posteriormente por los pliegues palatofaríngeos. Las amígdalas palatinas, a menudo denominadas "las amígdalas", son masas de tejido linfoide, una a cada lado de la orofaringe. Cada amígdala se encuentra en un seno amigdalino (fosa), delimitado por los arcos palatogloso y palatofaríngeo y la lengua.

CARACTERÍSTICAS SUPERFICIALES DEL PALADAR

La mucosa del paladar duro está estrechamente unida al hueso subyacente (fig. 8.87A). En consecuencia, las inyecciones submucosas aquí son extremadamente dolorosas. La encía lingual superior, la parte de la encía que cubre la superficie lingual de los dientes y el proceso alveolar, se continúa con la mucosa del paladar. Por tanto, la inyección de un agente anestésico en la encía de un diente anestesia la mucosa palatina adyacente.

Machine Translated by Google

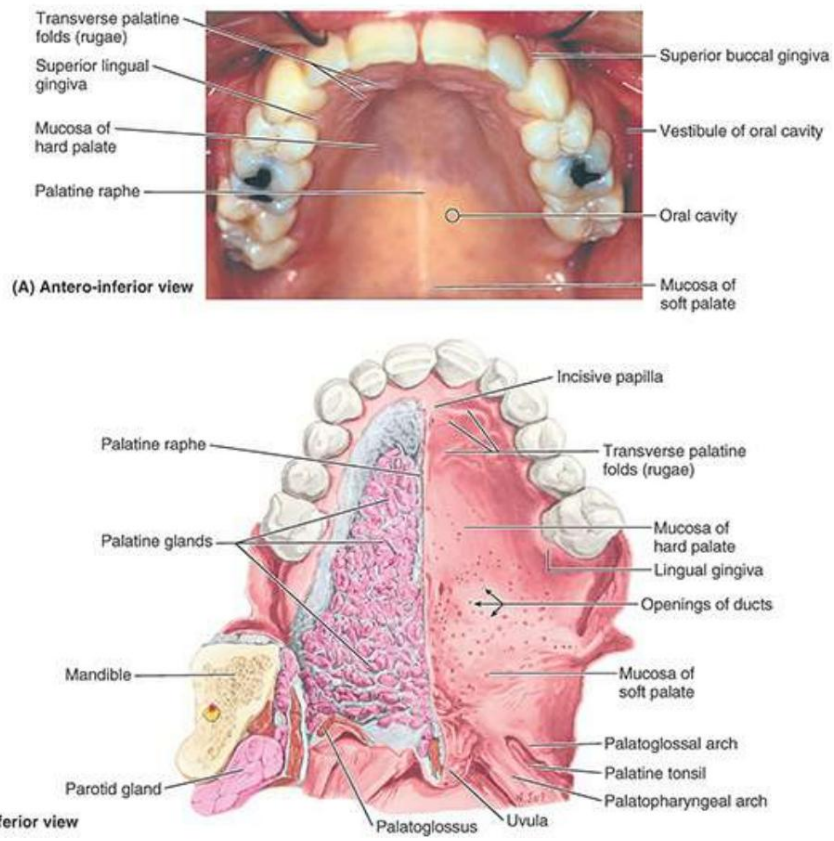

FIGURA 8.87. Dientes maxilares y paladar. A. Anatomía de la superficie. Se muestran los dientes maxilares y la mucosa que recubre el paladar duro en una persona viva. B. Membrana mucosa y glándulas del paladar. Los orificios de los conductos de las glándulas palatinas dan a la mucosa un aspecto de piel de naranja. Las glándulas palatinas forman una capa gruesa en el paladar blando y otra delgada en el paladar duro; están ausentes en la región de la fosa incisiva y la parte anterior del rafe palatino.

En lo profundo de la mucosa del paladar se encuentran glándulas palatinas secretoras de moco (fig. 8.87B). Las aberturas de los conductos de estas glándulas dan a la mucosa palatina una apariencia picada (piel de naranja). En la línea media, posterior a los dientes incisivos superiores, se encuentra la papila incisiva. Esta elevación de la mucosa se encuentra directamente anterior a la fosa incisiva subyacente (fig. 8.86A).

Desde la papila incisiva se irradian lateralmente varios pliegues palatinos transversales paralelos (fig . 8.87A, B). Estos pliegues ayudan con la manipulación de los alimentos durante la masticación. Pasando posteriormente en la línea media del paladar desde la papila incisiva hay una estrecha raya blanquecina, el rafe palatino. Puede presentarse como una cresta anteriormente y un surco posteriormente. El rafe palatino marca el sitio de fusión de los procesos palatinos embrionarios (plataformas palatinas) (Moore et al., 2020).

Puedes sentir los pliegues palatinos transversales y el rafe palatino con la lengua.

MÚSCULOS DEL PALADAR BLANDO

El paladar blando puede elevarse para que entre en contacto con la pared posterior de la faringe.

Esto cierra el istmo de la faringe, lo que requiere que uno respire por la boca. El paladar blando también se puede arrastrar hacia abajo para que entre en contacto con la parte posterior de la lengua.

Esto cierra el istmo de las fauces para que el aire espirado pase por la nariz (incluso con la boca abierta) y evita que las sustancias de la cavidad bucal pasen a la faringe. tensar

Machine Translated by Google

el paladar blando lo tensa en un nivel intermedio para que la lengua pueda empujarlo, comprimiendo el alimento masticado e impulsándolo hacia la faringe para tragarlo.

Dos pares de músculos del paladar blando surgen de la base del cráneo y descienden hasta el paladar. Los músculos del paladar blando se ilustran en la figura 8.86 y sus inserciones, inervación y acciones se describen en la tabla 8.14. Obsérvese que la dirección de tracción del vientre del tensor del velo palatino se redirige aproximadamente 90° porque su tendón utiliza el hamulus pterigoideo como polea o tróclea, lo que le permite tirar horizontalmente de la aponeurosis (figs. 8.86B y 8.88).

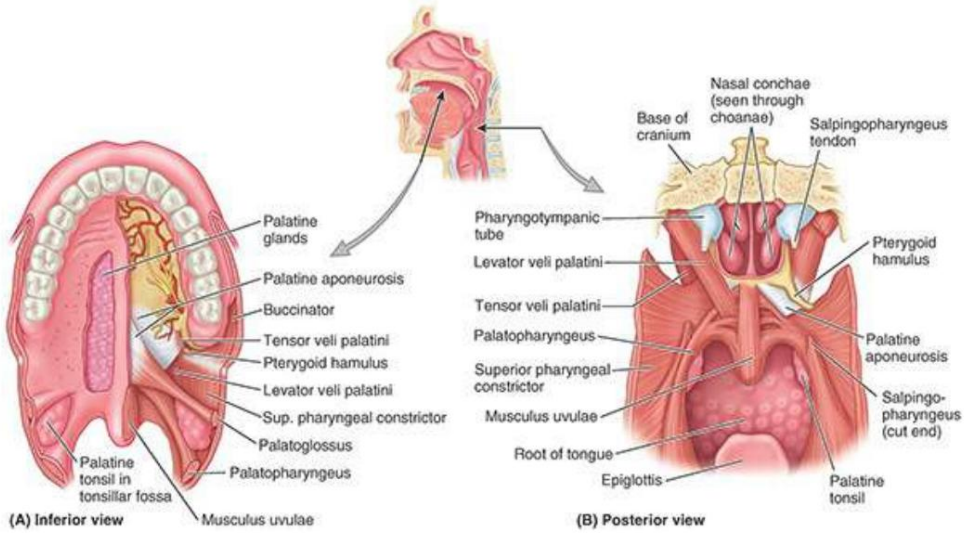

FIGURA 8.88. Músculos del paladar blando.

TABLA 8.14. MÚSCULOS DEL PALADAR BLANDO

Músculo	Adjunto Superior	Inferior Adjunto	Inervación	Acción principal
Tensor del velo palatino	Fosa escafoides de la placa pterigoidea medial, columna del hueso esfenoides y cartílago de la trompa faringotimpánica	Palatino aponeurosis	Nervio pterigoideo medial (una rama del nervio mandibular) nervio, CN V3) a través del ganglio ótico	Tensa el paladar blando y abre la boca del tubo faringotimpánico durante la deglución y el bostezo.
elevador de velocidad palatina	Cartílago de la trompa faringotimpánica y porción petrosa del hueso temporal		Rama faríngea del nervio vago (NC X) a través del plexo faríngeo	Eleva el paladar blando durante la deglución y el bostezo.
palatogloso	Aponeurosis palatina	lado de la lengua		Eleva la parte posterior de la lengua y atrae el paladar blando hacia la lengua.
Palatofaríngeo	Paladar duro y aponeurosis palatina	pared lateral de faringe		Tensa el paladar blando y tira de las paredes de la faringe hacia arriba, hacia delante y hacia medial durante la deglución.
músculo de la úvula	Espina nasal posterior y mucosa de la úvula.			Acorta la úvula y tira

Machine Translated by Google

	aponeurosis palatina			es superiormente

VASCULATURA E INERVACIÓN DEL PALADAR

El paladar tiene un rico riego sanguíneo, principalmente procedente de la arteria palatina mayor de cada lado, una rama de la arteria palatina descendente (fig. 8.89). La arteria palatina mayor pasa a través del agujero palatino mayor y discurre anteromedialmente. La arteria palatina menor, una rama más pequeña de la arteria palatina descendente, entra en el paladar a través del agujero palatino menor y se anastomosa con la arteria palatina ascendente, una rama de la arteria facial (fig. 8.89B). Las venas del paladar son afluentes del plexo venoso pterigoideo.

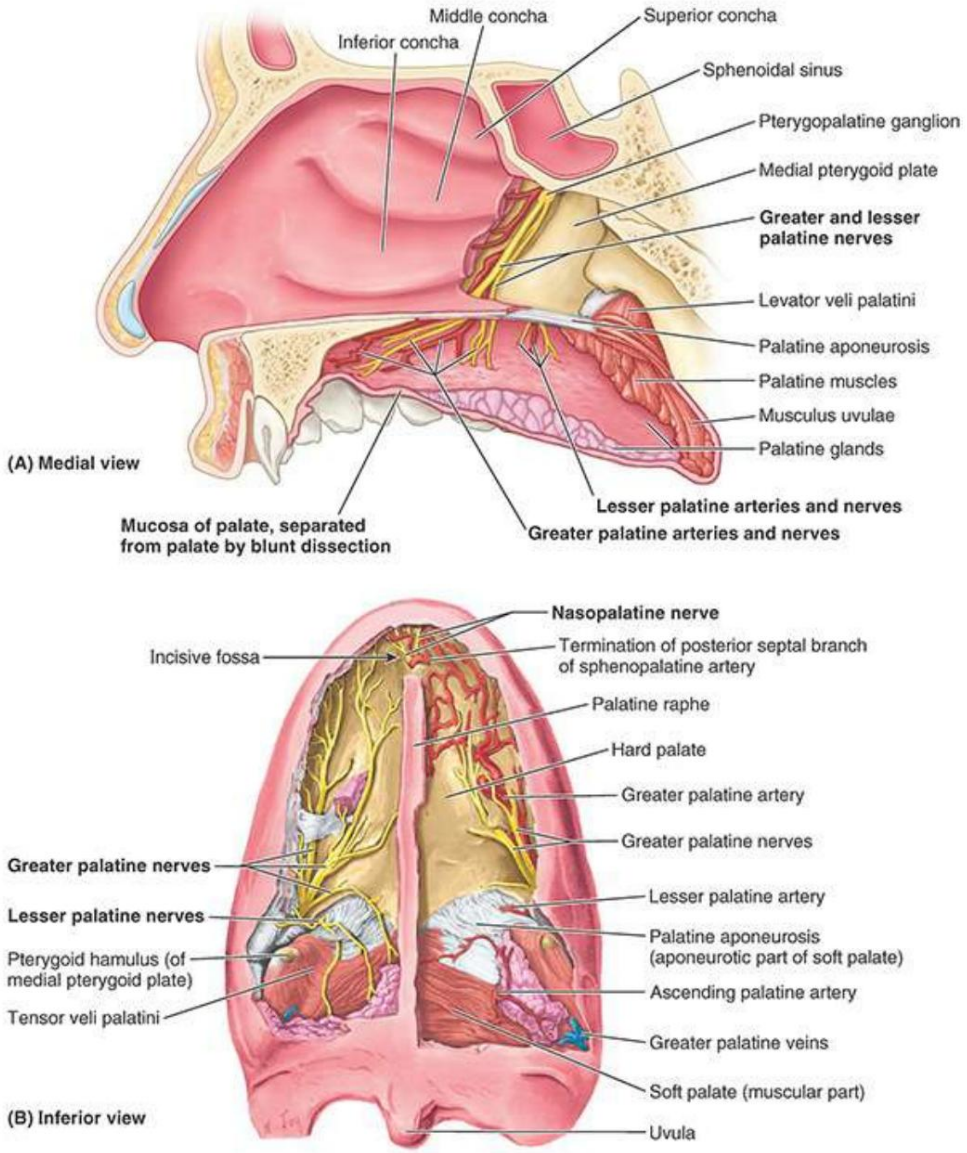

FIGURA 8.89. Nervios y vasos del paladar. A. Parte posterior de la pared lateral de la cavidad nasal y del paladar. Obsérvese que la membrana mucosa del paladar, que contiene una capa de glándulas mucosas, ha sido separada de las regiones duras y blandas del paladar mediante disección roma. Se cortan los extremos posteriores de los cornetes nasales medio e inferior; éstos y el mucoperiostio se separan de la pared lateral de la nariz hasta el borde posterior de la placa pterigoidea medial. La placa perpendicular del hueso palatino se rompe para exponer los nervios y arterias palatinos que descienden del

LGRAWANY
Machine Translated by Google

fosa pterigopalatina en el canal palatino. B. Nervios y vasos del paladar edéntulo. Se ha eliminado la mucosa a cada lado del rafe palatino, lo que demuestra una rama del nervio palatino mayor a cada lado y la arteria en el lado lateral. Hay cuatro arterias palatinas, dos en el paladar duro (palatina mayor y la rama terminal del tabique nasal posterior/arteria esfenopalatina) y dos en el paladar blando (palatina menor y palatina ascendente).

Los nervios sensoriales del paladar son ramas del nervio maxilar (CN V2), que se ramifican del ganglio pterigopalatino (fig. 8.89A). El nervio palatino mayor inerva las encías, las membranas mucosas y las glándulas de la mayor parte del paladar duro. El nervio nasopalatino inerva la membrana mucosa de la parte anterior del paladar duro (fig. 8.89B). Los nervios palatinos menores irrigan el paladar blando. Los nervios palatinos acompañan a las arterias a través de los agujeros palatinos mayor y menor, respectivamente. Excepto el tensor del velo palatino inervado por CN V3 , todos los músculos del paladar blando lo están a través del plexo nervioso faríngeo (véase el capítulo 9, Cuello).

Lengua La

lengua (L. lingua; G. glosa) es un órgano muscular móvil cubierto por una membrana mucosa. Puede asumir una variedad de formas y posiciones. Se encuentra en parte en la cavidad bucal y en parte en la orofaringe. Las funciones principales de la lengua son la articulación (formar palabras al hablar) y exprimir los alimentos hacia la orofaringe como parte de la deglución (tragar). La lengua también participa en la masticación, el gusto y la limpieza bucal.

PARTES Y SUPERFICIES DE LA LENGUA

La lengua tiene raíz, cuerpo y ápice (fig. 8.90A). La raíz de la lengua es la porción posterior adjunta, que se extiende entre la mandíbula, el hioides y la superficie posterior casi vertical de la lengua. El cuerpo de la lengua es la parte anterior, aproximadamente dos tercios de la lengua entre la raíz y el ápice. El ápice (punta) de la lengua es el extremo anterior del cuerpo, que descansa contra los dientes incisivos. El cuerpo y el ápice de la lengua son extremadamente móviles.

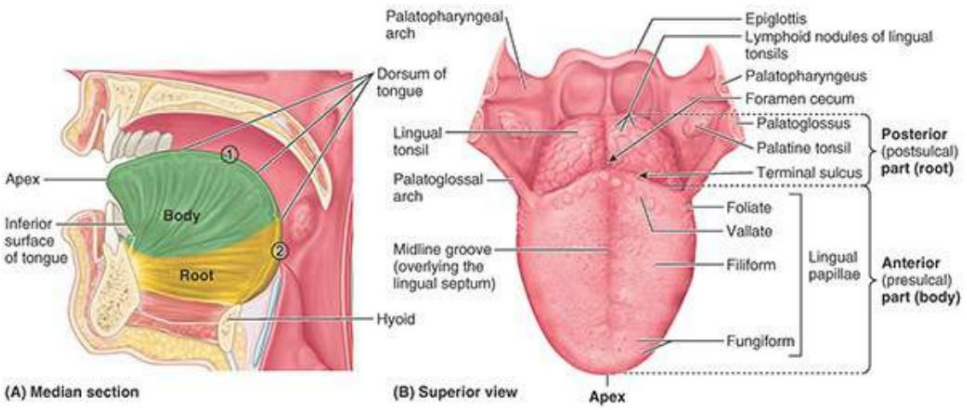

FIGURA 8.90. Partes y características de la lengua. A. Partes de la lengua. La parte anterior libre que constituye la mayor parte de la masa de la lengua es el cuerpo de la lengua. La superficie superior del cuerpo en la cavidad bucal (1) es el dorso. La porción posterior adjunta con una superficie orofaríngea (2) es la raíz de la lengua. B. Características del dorso de la lengua. Las partes anterior (dos tercios) y posterior (tercio) del dorso de la lengua están separadas por el surco terminal (surco) y el agujero ciego. Los corchetes indican partes del dorso de la lengua y no incluyen etiquetas específicas.

Machine Translated by Google

La lengua presenta dos superficies. La superficie más extensa, superior y posterior es la dorso de la lengua ("parte superior" de la lengua). La superficie inferior de la lengua (comúnmente denominada "parte inferior") suele descansar contra el suelo de la boca. El margen de la lengua que separa las dos superficies está relacionado a cada lado con las encías linguales y los dientes laterales (v . fig. 8.92C). El dorso de la lengua se caracteriza por un surco en forma de V, el surco terminal de la lengua, cuyo ángulo apunta posteriormente al agujero ciego (Fig. 8.90B). Este pequeño hoyo, frecuentemente ausente, es el remanente no funcional de la parte proximal del conducto tirogloso embrionario a partir del cual se desarrolló la glándula tiroides. El surco terminal divide el dorso de la lengua transversalmente en una parte anterior presulcal en la cavidad bucal propiamente dicha y una parte posterior postsulcal en la orofaringe.

Un surco en la línea media divide la parte anterior de la lengua en partes derecha e izquierda. La mucosa de la parte anterior de la lengua es relativamente delgada y está estrechamente unida al músculo subyacente. Tiene una textura rugosa debido a las numerosas papilas linguales pequeñas:

- Papilas valladas: grandes y de cima plana, se encuentran directamente anteriores al surco terminal y están dispuestas en una fila en forma de V. Están rodeados por profundas trincheras circulares, cuyas paredes están repletas de papilas gustativas. Los conductos de las glándulas serosas de la lengua desembocan en las trincheras.

- Papilas foliadas: pequeños pliegues laterales de la mucosa lingual. Están poco desarrollados en humanos.

- Papilas filiformes: largas y numerosas, contienen terminaciones nerviosas aferentes que son sensibles al tacto. Estas proyecciones cónicas y escamosas son de color gris rosado y están dispuestas en filas en forma de V paralelas al surco terminal, excepto en el ápice, donde tienden a disponerse transversalmente.

- Papilas fungiformes: manchas rosadas o rojas en forma de hongo dispersas entre las filiformes. papilas pero más numerosas en el ápice y los márgenes de la lengua

Las papilas valladas, foliadas y la mayoría de los fungiformes contienen receptores gustativos en las papilas gustativas.

La mucosa de la parte posterior de la lengua es gruesa y se puede mover libremente. No tiene lingual papilas, pero los nódulos linfoides subyacentes dan a esta parte de la lengua una apariencia irregular y adoquinada. Los nódulos linfoides se conocen colectivamente como amígdala lingual. La parte faríngea de la lengua constituye la pared anterior de la orofaringe. Sólo se puede inspeccionar con un espejo o presionando hacia abajo la lengua con un depresor de lengua.

La superficie inferior de la lengua está cubierta por una membrana mucosa fina y transparente. (Figura 8.91). Esta superficie está conectada al suelo de la boca por un pliegue en la línea media llamado frenillo de la lengua. El frenillo permite que la parte anterior de la lengua se mueva libremente. A cada lado del frenillo, se ve una vena lingual profunda a través de la fina membrana mucosa. Una carúncula sublingual (papila) está presente a cada lado de la base del frenillo de la lengua que incluye la abertura del conducto submandibular de la glándula salival submandibular.

LGRAWANY
Machine Translated by Google

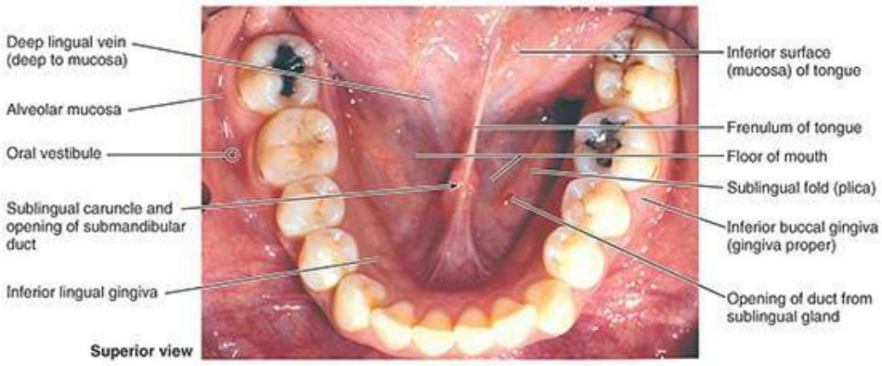

FIGURA 8.91. Piso de la boca y vestíbulo bucal. La lengua se eleva y se retrae hacia arriba.

MÚSCULOS DE LA LENGUA

La lengua es esencialmente una masa de músculos cubierta en su mayor parte por mucosa (membrana mucosa) (fig. 8.92; tabla 8.15). Al igual que con los músculos orbitarios, es tradicional proporcionar descripciones de las acciones de los músculos de la lengua (1) atribuyendo una sola acción a un músculo específico o (2) implicando que un movimiento particular es consecuencia de la acción de un solo músculo. Este enfoque facilita el aprendizaje pero simplifica enormemente las acciones de la lengua. Los músculos de la lengua no actúan de forma aislada y algunos músculos realizan múltiples acciones. Partes de un solo músculo son capaces de actuar de forma independiente, produciendo acciones diferentes e incluso antagónicas. En general, los músculos extrínsecos alteran la posición de la lengua y los músculos intrínsecos alteran su forma. Los cuatro músculos intrínsecos y los cuatro extrínsecos de cada mitad de la lengua están separados por un tabique lingual fibroso mediano (fig. 8.92C), que se fusiona posteriormente con la aponeurosis lingual (una lámina dura de tejido conectivo, la lámina propia, profunda hasta la lengua). membrana mucosa dorsal de la lengua, en la que se insertan los músculos linguales) (fig. 8.92B).

Machine Translated by Google

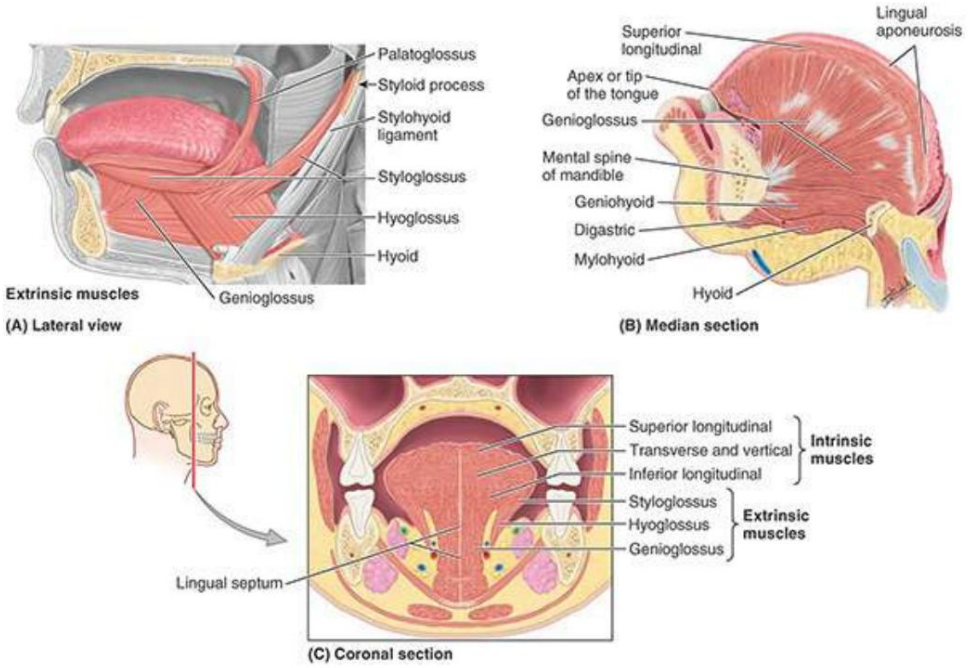

FIGURA 8.92. Músculos de la lengua.

TABLA 8.15. MÚSCULOS DE LA LENGUA

Músculo	Forma y posición	proximal Adjunto	Acción principal de la inserción distal	
Músculos extrínsecos de la lengua.				
geniogloso	Músculo en forma de abanico; constituye la mayor parte de la lengua	A través de un tendón corto desde la parte superior de la columna mentoniana de la mandíbula	Todo el dorso de lengua; Las fibras inferiores y posteriores se unen al cuerpo del hueso hioides.	La actividad bilateral deprime la lengua, especialmente la parte central, creando un surco longitudinal; la parte posterior tira de la lengua hacia delante para que sobresalga; la mayor parte anterior retrae el ápice de la lengua protruida; la contracción unilateral desvía la lengua hacia el lado contralateral.
hiogloso	Músculo cuadrilátero delgado	Cuerpo y asta mayor del hueso hioides	Caras inferiores de la parte lateral de la lengua.	Deprime la lengua, especialmente tirando de sus costados hacia abajo; ayuda a acortar (retruir) la lengua
estilogloso	Músculo triangular pequeño y corto.	Borde anterior de la apófisis estiloides distal; ligamento estilohioideo	Lados de la lengua posteriormente, interdigitados con el hiogloso.	Retruye la lengua y riza (eleva) sus lados, trabajando con el geniogloso para formar un canal central durante la deglución.
Palatoglosob Músculo	palatino estrecho en forma de media luna; Forma la columna posterior del istmo de las fauces.	Aponeurosis palatina del paladar blando	Entra transversalmente en la lengua posterolateral y se fusiona con los músculos transversales intrínsecos.	Capaz de elevar la lengua posterior o deprimir el paladar blando; actúa más comúnmente para constreñir el istmo de las fauces
Músculos intrínsecos de la lengua.				

LGRAWANY
Machine Translated by Google

Longitudinales superiores	Capa delgada profunda a la membrana mucosa de dorso	Capa fibrosa submucosa y tabique fibroso mediano.	Márgenes de lengua y mucosas.	Enrosca la lengua longitudinalmente hacia arriba, elevando el ápice y los lados de la lengua; acorta (retruye) la lengua
Inferior longitudinal	Banda estrecha cerca de superficie inferior	Raíz de la lengua y cuerpo del hueso hioides.	Ápice de la lengua	Enrosca la lengua longitudinalmente hacia abajo, deprimiendo el ápice; acorta (retruye) la lengua
Transverso	Músculo longitudinal profundo a superior	fibroso mediano pulpa	Tejido fibroso en márgenes linguales laterales	Se estrecha y se alarga (sobresale) lengua c
Vertical	Las fibras se cruzan músculo transverso	fibroso submucoso capa del dorso de la lengua	superficie inferior de bordes de la lengua	Aplana y ensancha la lengua. c

aExcepto el palatogloso, los músculos de la lengua están inervados por el nervio hipogloso (XII par). bUn músculo palatino, el palatogloso está inervado por el nervio vago (X par). cActuar simultáneamente para sacar la lengua.

Músculos extrínsecos de la lengua. Los músculos extrínsecos de la lengua (geniogloso, hiogloso, estilogloso y palatogloso) se originan fuera de la lengua y se insertan en ella. Mueven principalmente la lengua pero también pueden alterar su forma. Se ilustran en la Figura 8.92 y su forma, posición, conexiones y acciones principales se describen en la Tabla 8.15.

Músculos intrínsecos de la lengua. Los músculos longitudinales, transversales y verticales superior e inferior están confinados a la lengua. Tienen sus inserciones completamente dentro de la lengua y no están adheridas al hueso. Se ilustran en la Figura 8.92 y su forma, posición, conexiones y acciones principales se describen en la Tabla 8.15. Los músculos longitudinales superior e inferior actúan juntos para hacer la lengua corta y gruesa y para retraer la lengua protruida. Los músculos transversales y verticales actúan simultáneamente para hacer que la lengua sea larga y estrecha, lo que puede empujar la lengua contra los dientes incisivos o sobresalir de la boca abierta (especialmente cuando actúa con la parte posteroinferior del geniogloso).

INERVACIÓN DE LA LENGUA

Todos los músculos de la lengua, excepto el palatogloso, reciben inervación motora del par XII, el nervio hipogloso (fig. 8.93). El palatogloso es un músculo palatino inervado por el plexo faríngeo (v . fig. 9.47A en el capítulo 9, Cuello). Para la sensación general (tacto y temperatura), la mucosa de los dos tercios anteriores de la lengua está inervada por el nervio lingual, una rama del CN V3 (fig. 8.93; véanse las figuras 8.97 y 8.98). Para sensaciones especiales (gusto), esta parte de la lengua, a excepción de las papilas valladas, recibe inervación del nervio cuerda del tímpano, una rama del par VII. La cuerda del tímpano se une al nervio lingual en la fosa infratemporal y discurre anteriormente en su vaina. La mucosa del tercio posterior de la lengua y las papilas valladas están irrigadas por la rama lingual del nervio glosofaríngeo (NC IX) para la sensación tanto general como especial (fig. 8.93). Las ramitas del nervio laríngeo interno, una rama del nervio vago (X par), suministran sensación mayoritariamente general, pero alguna especial, a una pequeña zona de la lengua justo por delante de la epiglotis. Estos nervios, en su mayoría sensoriales, también transportan fibras secretomotoras parasimpáticas a

Machine Translated by Google

Glándulas serosas en la lengua.

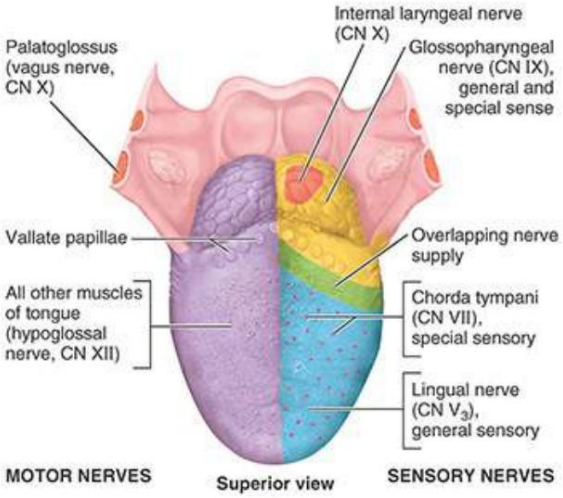

FIGURA 8.93. Inervación de la lengua.

Tradicionalmente se describen cuatro sensaciones gustativas básicas: dulce, salado, ácido y amargo. Más recientemente se ha identificado un quinto sabor básico (umami, estimulado por glutamato monosódico). Se ha descrito que ciertas áreas de la lengua son las más sensibles a los diferentes sabores, pero la evidencia indica que todas las áreas son capaces de detectar todos los gustos. Otros "gustos" expresados por los gourmets están influenciados por la sensación olfativa (olor y aroma).

VASCULATURA DE LA LENGUA

Las arterias de la lengua derivan de la arteria lingual, que nace de la arteria carótida externa (fig. 8.94). Al entrar en la lengua, la arteria lingual pasa profundamente hasta el músculo hiogloso. Las arterias dorsales linguales irrigan la raíz de la lengua; las arterias linguales profundas irrigan el cuerpo de la lengua. Las arterias linguales profundas se comunican entre sí cerca del ápice de la lengua. El tabique lingual impide que las arterias dorsales linguales se comuniquen (fig. 8.92C).

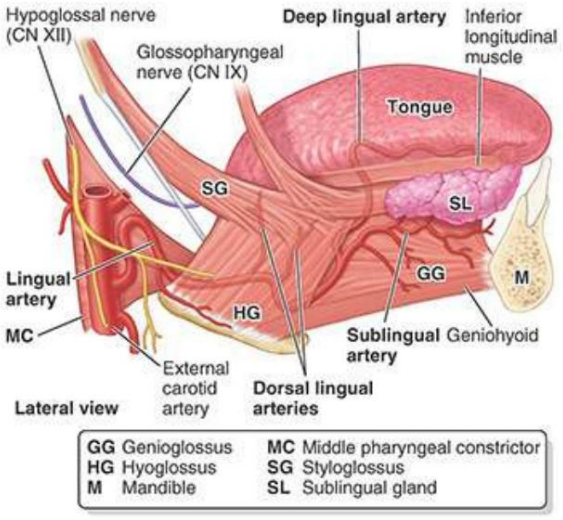

LGRAWANY
Machine Translated by Google

FIGURA 8.94. Suministro de sangre a la lengua. La arteria principal de la lengua es la arteria lingual, una rama de la arteria carótida externa. Las arterias dorsales linguales suministran sangre a la raíz de la lengua y una rama a la amígdala palatina. Las arterias linguales profundas irrigan el cuerpo de la lengua. Las arterias sublinguales suministran sangre al suelo de la boca, incluidas las glándulas sublinguales.

Las venas de la lengua son las venas dorsales linguales, que acompañan a la arteria lingual. El Las venas linguales profundas, que comienzan en el vértice de la lengua, discurren posteriormente junto al frenillo lingual para unirse a la vena sublingual (fig. 8.95). Las venas sublinguales en las personas mayores suelen ser varicosas (agrandadas y tortuosas). Algunas o todas las venas pueden drenar hacia la VYI, o pueden hacerlo de forma indirecta, uniéndose primero para formar una vena lingual que acompaña a la parte inicial de la arteria lingual.

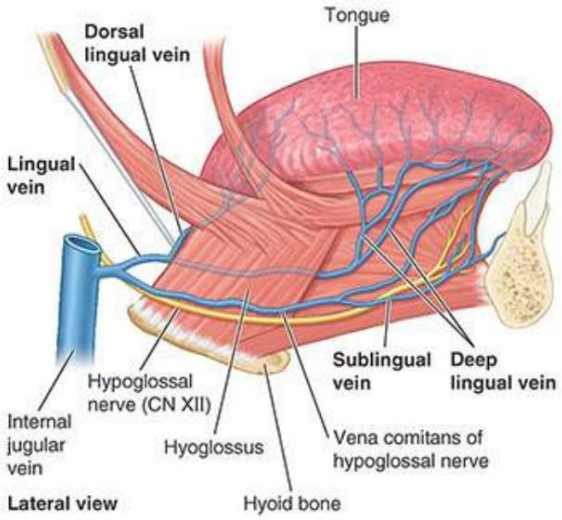

FIGURA 8.95. Drenaje venoso de la lengua.

El drenaje linfático de la lengua es excepcional. La mayor parte del drenaje linfático converge hacia el drenaje venoso y lo sigue; sin embargo, la linfa de la punta de la lengua, el frenillo y el labio inferior central sigue un curso independiente (fig. 8.96). La linfa de diferentes áreas de la lengua drena a través de cuatro rutas:

1. La linfa de la raíz de la lengua drena bilateralmente hacia la linfa cervical profunda superior.
   nodos.
2. La linfa de la parte medial del cuerpo drena bilateralmente y directamente hacia la parte inferior profunda.
   ganglios linfáticos cervicales.
3. La linfa de las partes laterales derecha e izquierda del cuerpo drena hacia los ganglios linfáticos submandibulares.
   en el lado ipsilateral.
4. El vértice y el frenillo drenan hacia los ganglios linfáticos submentales, y la porción medial drena hacia los ganglios linfáticos submentales.
   bilateralmente.

Machine Translated by Google

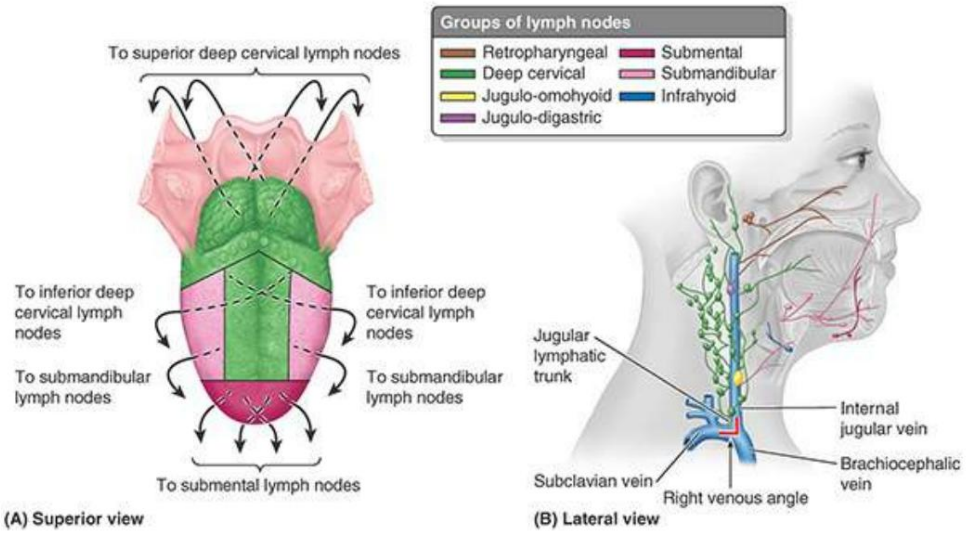

FIGURA 8.96. Drenaje linfático de la lengua. A. Dorso de la lengua. B. Descripción general. La linfa drena a los ganglios linfáticos submentales, submandibulares y cervicales profundos superiores e inferiores, incluidos los ganglios yugulodigástricos y yuguloomohioideos. Se producen amplias comunicaciones a lo largo de la línea media de la lengua.

Toda la linfa de la lengua finalmente drena a los ganglios cervicales profundos y pasa a través de la troncos venosos yugulares hacia el sistema venoso en los ángulos venosos derecho e izquierdo.

Glándulas salivales

Las glándulas salivales son las glándulas parótida, submandibular y sublingual (fig. 8.97). La saliva, un líquido viscoso, transparente, insípido e inodoro , secretado por estas glándulas y las glándulas mucosas de la cavidad bucal.

• mantiene húmeda la membrana mucosa de la boca • lubrica los alimentos durante la masticación • comienza la digestión de los almidones • sirve como un “enjuague bucal” intrínseco • desempeña un papel importante en la prevención de las caries y en la capacidad de saborear

LGRAWANY
Machine Translated by Google

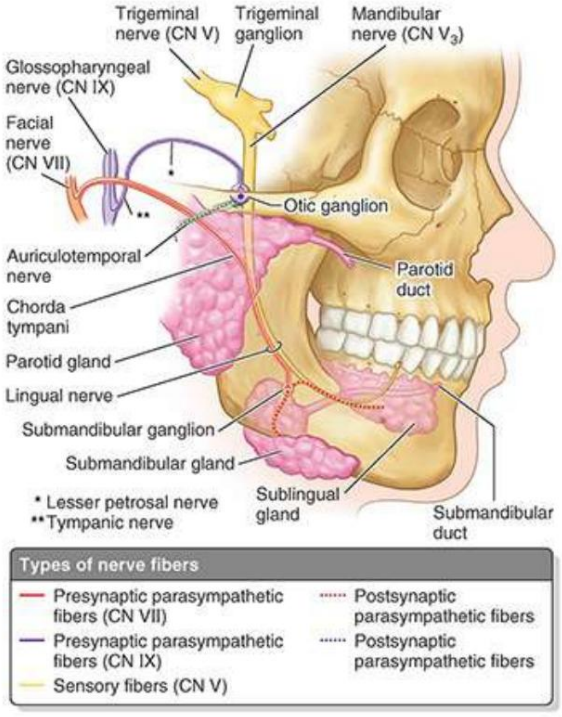

FIGURA 8.97. Inervación de las glándulas salivales.

Además de las glándulas salivales principales, hay pequeñas glándulas salivales accesorias repartidas por todo el cuerpo. paladar, labios, mejillas, amígdalas y lengua. Las glándulas parótidas, las más grandes de las tres glándulas salivales pares, se analizaron anteriormente en este capítulo. Las glándulas parótidas están ubicadas lateral y posterior a las ramas de la mandíbula y los músculos maseteros, dentro de vainas fibrosas inflexibles.

Las glándulas parótidas drenan en dirección anterior a través de conductos únicos que entran en el vestíbulo bucal opuesto a los segundos molares superiores (v . fig. 8.67).

GLÁNDULAS SUBMANDIBULARES

Las glándulas submandibulares se encuentran a lo largo del cuerpo de la mandíbula, en parte superiores y en parte inferiores a la mitad posterior de la mandíbula, y en parte superficiales y en parte profundas al músculo milohioideo (fig. 8.98). El conducto submandibular, de aproximadamente 5 cm de largo, surge de la porción de la glándula que se encuentra entre los músculos milohioideo y hiogloso. Pasando de lateral a medial, el nervio lingual pasa por debajo del conducto que corre anteriormente, abriéndose por uno a tres orificios en una pequeña papila sublingual al lado de la base del frenillo de la lengua (Fig. 8.98B). Los orificios de los conductos submandibulares son visibles y, a menudo, se puede ver saliva goteando de ellos (o saliendo de ellos durante el bostezo). El riego arterial de las glándulas submandibulares proviene de las arterias submentales (fig. 8.94). Las venas acompañan a las arterias. Los vasos linfáticos de las glándulas terminan en los ganglios linfáticos cervicales profundos, en particular el ganglio yuguloomohioideo (fig. 8.96B).

Machine Translated by Google

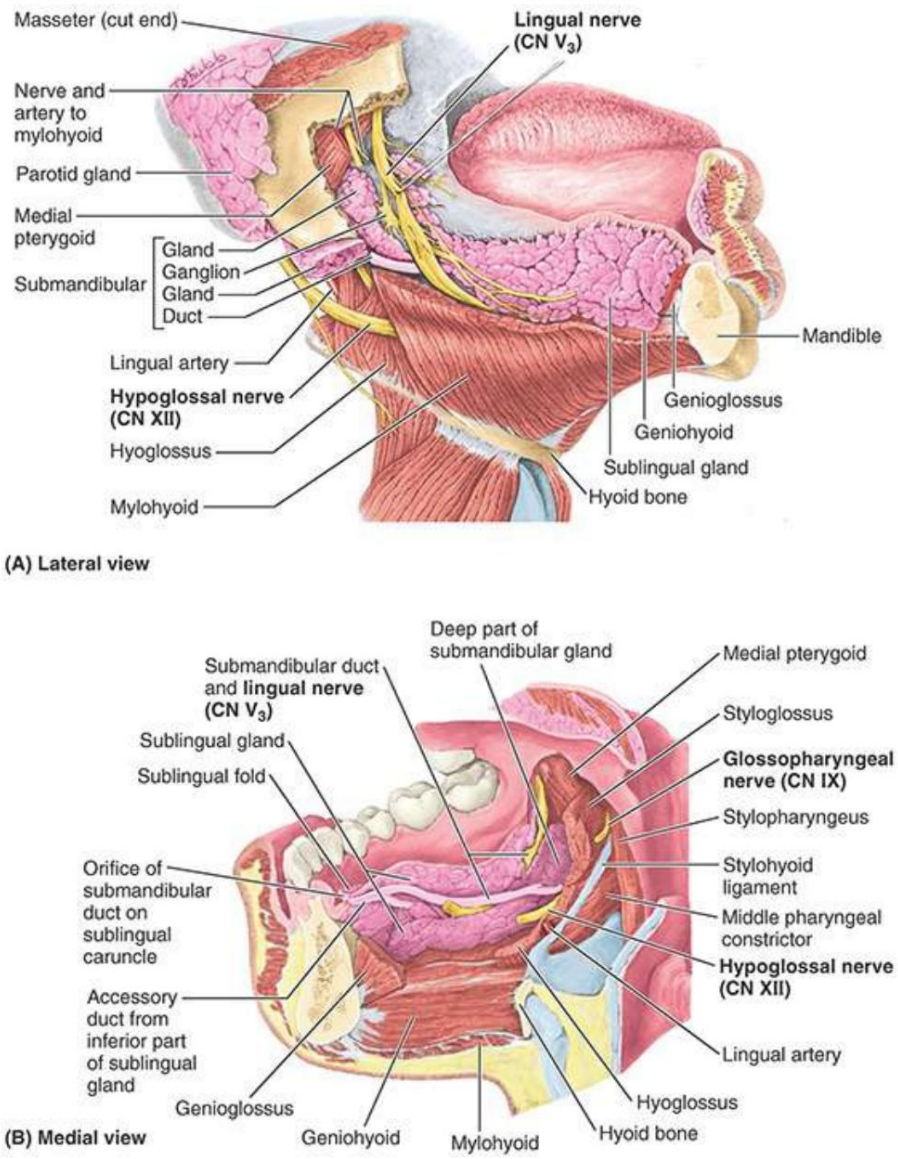

FIGURA 8.98. Glándulas salivales. A. Glándulas parótidas, submandibulares y sublinguales. Se han extirpado el cuerpo y partes de la rama de la mandíbula. La glándula parótida contacta posteriormente con la parte profunda de la glándula submandibular. Los conductos finos que pasan desde el borde superior de la glándula sublingual se abren en el pliegue sublingual. B. Glándulas sublinguales y submandibulares y suelo de la boca. La lengua ha sido extirpada. El orificio del conducto de la glándula submandibular es visible en el extremo anterior del pliegue sublingual. El conducto submandibular se adhiere al lado medial de la glándula sublingual. Aquí recibe, como ocurre a veces, un gran conducto accesorio procedente de la parte inferior de la glándula sublingual. Las carúnculas sublinguales son papilas bilaterales que flanquean el frenillo de la lengua y cada una lleva la abertura del conducto submandibular ipsilateral.

Las glándulas submandibulares están inervadas por fibras secretomotoras parasimpáticas presinápticas transportadas desde el nervio facial al nervio lingual por la cuerda del tímpano, que hace sinapsis con neuronas postsinápticas en el ganglio submandibular (fig. 8.97). Estas últimas fibras acompañan a las arterias hasta llegar a la glándula, junto con las fibras simpáticas postsinápticas vasoconstrictoras del ganglio cervical superior.

GLÁNDULAS SUBLINGUALES

LGRAWANY
Machine Translated by Google

Las glándulas sublinguales son las más pequeñas y las más profundas de las glándulas salivales (Fig. 8,98). Cada glándula con forma de almendra se encuentra en el suelo de la boca, entre la mandíbula y el músculo geniogloso. Las glándulas de cada lado se unen para formar una masa en forma de herradura alrededor del núcleo de tejido conectivo del frenillo de la lengua. Numerosos pequeños conductos sublinguales desembocan en el suelo de la boca a lo largo de los pliegues sublinguales. El riego arterial de las glándulas sublinguales proviene de las arterias sublingual y submentoniana, ramas de las arterias lingual y facial, respectivamente (fig. 8.94). Los nervios de las glándulas acompañan a los de la glándula submandibular.

Las fibras secretomotoras parasimpáticas presinápticas son transportadas por los nervios facial, cuerda del tímpano y lingual para hacer sinapsis en el ganglio submandibular (fig. 8.97).

CLÍNICO CAJA

REGIÓN ORAL

labio hendido

El labio hendido (labio leporino, nombre inapropiado) es un defecto congénito (generalmente del labio superior) que ocurre en 1 de cada 1000 nacimientos; Entre el 60% y el 80% de los lactantes afectados son varones.

Las hendiduras varían desde una pequeña muesca en la zona de transición del labio y el borde bermellón hasta una muesca que se extiende a través del labio hasta la nariz (fig. B8.33). En casos graves, la hendidura se extiende más profundamente y se continúa con una hendidura en el paladar. El labio leporino puede ser unilateral o bilateral (Moore et al., 2020).

FIGURA B8.33. labio hendido unilateral.

Cianosis de labios

Los labios, al igual que los dedos, tienen un flujo sanguíneo arterial abundante y relativamente superficial. Porque

Machine Translated by Google

A causa de esto, pueden perder una cantidad desproporcionada de calor corporal cuando se exponen a un ambiente frío. Ambos labios están provistos de arterias arteriovenosas inervadas simpáticamente. anastomosis, capaces de redirigir una porción considerable de la sangre de regreso al núcleo del cuerpo, reduciendo la pérdida de calor y produciendo cianosis de labios y dedos. La cianosis, una coloración azulada oscura o violácea de los labios y las membranas mucosas, resulta de una oxigenación deficiente de la sangre capilar y es un signo de muchas afecciones patológicas. La coloración azul común de los labios debido a la exposición al frío no indica patología. Más bien, resulta de la disminución del flujo sanguíneo en los lechos capilares irrigados por las arterias labiales superior e inferior y del aumento de la extracción de oxígeno. El simple calentamiento restaura la coloración normal de los labios.

Frenillo labial grande

Un frenillo labial superior excesivamente grande en los niños puede provocar un espacio entre los dientes incisivos centrales. La resección del frenillo y el tejido conectivo subyacente (frenulectomía) entre los incisivos permite la aproximación de los dientes, lo que puede requerir un aparato de ortodoncia ("bracket"). Un frenillo labial inferior grande en adultos puede tirar de la encía labial y contribuir a la recesión gingival, lo que resulta en una exposición anormal de las raíces de los dientes.

Gingivitis

Una higiene bucal inadecuada produce depósitos de alimentos y bacterias en los dientes y las grietas gingivales que pueden causar inflamación de las encías (gingivitis). Como resultado, las encías se hinchan y enrojecen. Si no se trata, la enfermedad se propaga a otras estructuras de soporte, incluido el hueso alveolar, produciendo periodontitis (inflamación y destrucción del hueso y del periodonto). Los abscesos dentoalveolares (acumulaciones de pus resultantes de la muerte de los tejidos inflamados) pueden drenar hacia la cavidad bucal y los labios.

Caries dental, pulpitis y abscesos dentales

El ácido, las enzimas o ambos producidos por las bacterias orales pueden descomponer (descomponer) los tejidos duros de un diente. Esto da como resultado la formación de caries dental (caries) (Fig. B8.34A–C). La caries dental desatendida eventualmente invade e inflama los tejidos del cavidad pulpar (fig. B8.34B, C). La invasión de la pulpa por una lesión de caries profunda produce infección e irritación de los tejidos (pulpitis). Debido a que la cavidad pulpar es un espacio rígido, los tejidos inflamados causan un dolor considerable (dolor de muelas). Si no se tratan, los pequeños vasos del conducto radicular pueden morir por la presión del tejido inflamado y el material infectado puede pasar a través del conducto apical y el agujero hacia los tejidos periodontales (fig. B8.34C). Se desarrolla un proceso infeccioso que se propaga a través del conducto radicular hasta el hueso alveolar, produciendo un absceso (enfermedad periapical). Si no se trata, puede producirse la pérdida del diente y quedar un absceso (fig. B8.34D). El tratamiento implica la eliminación del tejido deteriorado y

LGRAWANY
Machine Translated by Google

restauración de la anatomía del diente con material dental protésico (comúnmente denominado “empaste”) (fig. B8.34E).

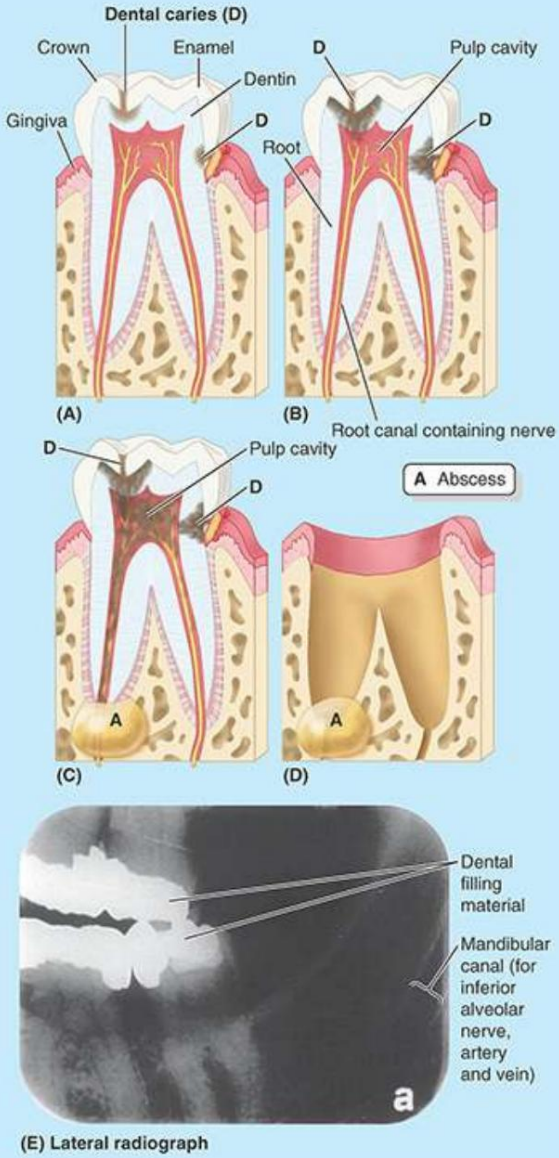

FIGURA B8.34. Caries dental y enfermedad periapical.

El pus de un absceso de un molar superior puede extenderse hacia la cavidad nasal o el seno maxilar. Las raíces de los molares superiores están estrechamente relacionadas con el suelo de este seno. Como consecuencia, la infección de la cavidad pulpar también puede causar sinusitis, o la sinusitis puede estimular los nervios que entran en los dientes y simular un dolor de muelas. Las raíces de los dientes mandibulares están estrechamente relacionadas con el canal mandibular (fig. B8.34E) y la formación de abscesos puede comprimir el nervio causando dolor que puede referirse (percibirse como procedente) de dientes más anteriores.

Machine Translated by Google

Dientes supernumerarios (hiperdoncia)

Los dientes supernumerarios son dientes presentes además del complemento (número) normal de dientes. Pueden ser únicos, múltiples, unilaterales o bilaterales, erupcionados o no erupcionados, y en uno o ambos arcos alveolares maxilares y mandibulares (Fig. B8.35). Pueden ocurrir tanto en dentición temporal como permanente, pero ocurren más comúnmente en esta última. La presencia de un único diente supernumerario (accesorio) suele observarse en el maxilar anterior. El diente supernumerario más común es el mesiodens, que es un diente malformado en forma de clavija que se encuentra entre los dientes incisivos centrales superiores (Fig. B8.35A). Un diente supernumerario se produce además del número normal, pero se asemeja en tamaño, forma o ubicación a los dientes normales. Un diente accesorio no se parece en forma ni disposición a un diente normal (fig. B8.35B).

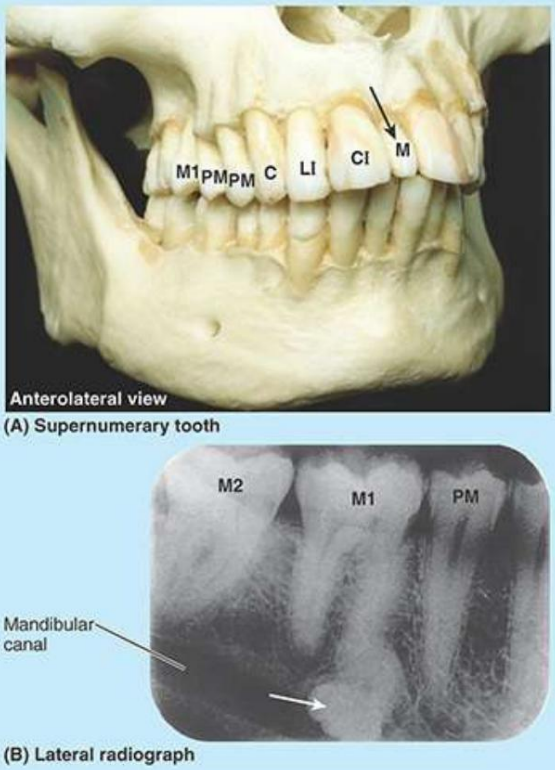

FIGURA B8.35. Dientes supernumerarios. C, canino; CI, incisivo central; LI, incisivo lateral; M, mesiodens; M1, 1er molar; M2, 2.º molar; PM, premolar; flecha, diente supernumerario (accesorio).

Los dientes supernumerarios múltiples son raros en personas sin otras enfermedades asociadas o síndromes, como labio hendido o paladar hendido o displasia (malformación) craneal. Los dientes supernumerarios pueden causar problemas para la erupción y alineación de la dentición normal y generalmente se extraen quirúrgicamente.

Extracción de dientes

A veces, no es práctico restaurar un diente debido a su destrucción extrema. El

LGRAWANY
Machine Translated by Google

La única alternativa es la extracción del diente. Un diente puede perder su suministro de sangre como resultado de un traumatismo. El golpe al diente altera los vasos sanguíneos que entran y salen del agujero apical. No siempre es posible salvar el diente. También se extraen los dientes supernumerarios.

El nervio lingual está estrechamente relacionado con la cara medial del tercer molar; por lo tanto, Se tiene precaución para evitar lesionar este nervio durante su extracción. El daño a este nervio produce una alteración de la sensación en el lado ipsilateral de la lengua.

Los terceros molares no erupcionados son problemas dentales comunes. Porque estos dientes (coloquialmente llamados “muelas del juicio”) son los últimos en salir, generalmente cuando las personas están en la adolescencia o principios de los 20 años. A menudo, no hay suficiente espacio para que estos molares hagan erupción y quedan alojados (impactados) debajo o contra los segundos molares (fig. B8.36, recuadros). Si los terceros molares impactados se vuelven dolorosos, generalmente se extraen. Al hacerlo, el cirujano tiene cuidado de no dañar los nervios alveolares (véanse las figuras 8.81A y B8.34E).

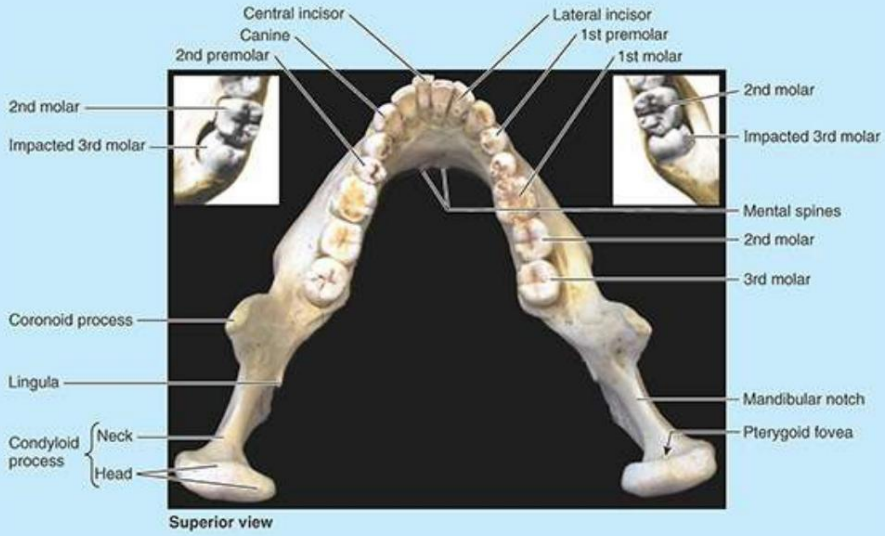

FIGURA B8.36. Mandíbula adulta normal con dentición completa. Inserciones, terceros molares impactados.

Implantes dentales

Después de la extracción de un diente o de la fractura de un diente en su cuello, se puede colocar una corona protésica sobre un pilar (clavija metálica) insertado en un alvéolo metálico implantado quirúrgicamente en el hueso alveolar (fig. B8.37). Un procedimiento para aumentar el alveolar. Es posible que sea necesario unir hueso con hueso de pantorrilla o de cadáver antes de poder implantar el alvéolo. Puede ser necesario un período de espera de varios meses para permitir el crecimiento óseo alrededor del alvéolo implantado antes de montar el pilar y la corona protésica.

Machine Translated by Google

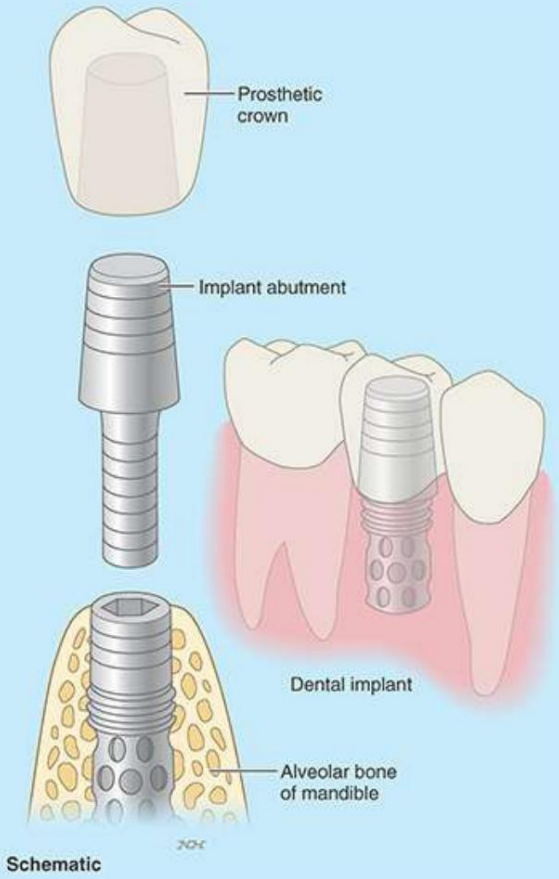

FIGURA B8.37. Implantes dentales.

Bloque nasopalatino

Los nervios nasopalatinos se pueden anestesiar inyectando anestésico en la fosa incisiva del paladar duro. La aguja se inserta inmediatamente detrás de la papila incisiva. Ambos nervios se anestesian con la misma inyección en el lugar donde emergen a través de la fosa incisiva (v . fig. 8.89B). Los tejidos afectados son la mucosa palatina, las encías linguales y el hueso alveolar de los seis dientes maxilares anteriores y el paladar duro.

Gran bloque palatino

El nervio palatino mayor se puede anestesiar inyectando anestésico en el agujero palatino mayor. El nervio emerge entre el segundo y tercer molar. Este bloqueo nervioso anestesia toda la mucosa palatina y las encías linguales posteriores a los dientes caninos superiores y el hueso subyacente del paladar. Deben evitarse las ramas de las arterias palatinas mayores. El anestésico debe inyectarse lentamente para evitar que se desprenda la mucosa del paladar duro.

paladar hendido

Machine Translated by Google

El paladar hendido, con o sin labio hendido, ocurre en aproximadamente 1 de cada 2500 nacimientos y es más común en mujeres que en hombres. La hendidura puede afectar sólo a la úvula, dándole una apariencia de cola de pez, o puede extenderse a través de las regiones blandas y duras de la úvula. el paladar (fig. B8.38). En casos graves asociados con labio hendido, el paladar hendido se extiende a través de los procesos alveolares de los maxilares y los labios de ambos lados. La base embriológica del paladar hendido es la incapacidad de las masas mesenquimales en las apófisis palatinas laterales para encontrarse y fusionarse entre sí, con el tabique nasal y/o con el margen posterior de la apófisis palatina media (Moore et al., 2020).

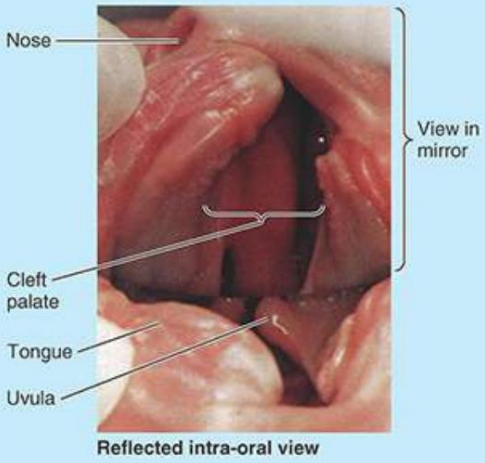

FIGURA B8.38. Paladar hendido bilateral.

Reflejo nauseoso

Es posible tocar la parte anterior de la lengua sin sentir molestias. Sin embargo, cuando se toca la parte posterior, el individuo se atraganta. CN IX y CN X son responsables de la contracción muscular de cada lado de la faringe. Las ramas glosofaríngeas proporcionan la rama aferente del reflejo nauseoso.

Parálisis del geniogloso

Cuando el músculo geniogloso está paralizado, la lengua tiene tendencia a caer hacia atrás, obstruyendo las vías respiratorias y presentando riesgo de asfixia. Durante la anestesia general se produce una relajación total de los músculos genioglosos. Así, un Se inserta una vía aérea en una persona anestesiada para evitar que la lengua recaiga.

Lesión del nervio hipogloso

Un traumatismo, como una fractura de mandíbula, puede dañar el nervio hipogloso (CN XII), lo que provoca parálisis y, finalmente, atrofia de un lado de la lengua. La lengua se desvía hacia el lado paralizado durante la protrusión debido a la acción del músculo geniogloso no afectado en el otro lado.

Machine Translated by Google

Absorción sublingual de drogas

Para una absorción rápida de un medicamento, por ejemplo, cuando se usa nitroglicerina como vasodilatador en personas con angina de pecho (dolor en el pecho debido a isquemia cardíaca), la pastilla o aerosol se coloca debajo de la lengua, donde se disuelve y entra en la zona lingual profunda. venas en <1 minuto (Fig. B8.39; ver Fig. 8.91).

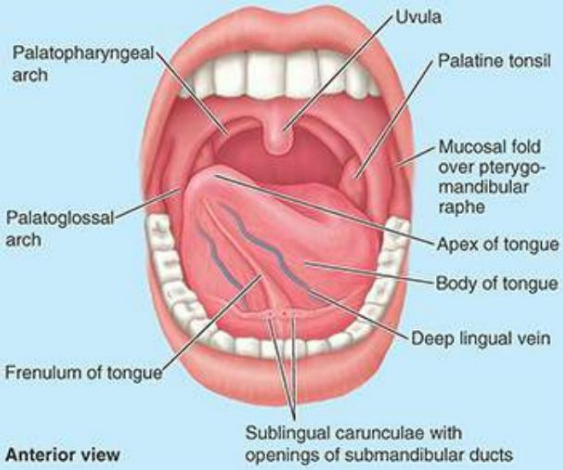

FIGURA B8.39. Piso de la boca y superficie inferior de la lengua.

Carcinoma lingual

Un carcinoma lingual en la parte posterior de la lengua metastatiza a los ganglios linfáticos cervicales profundos superiores de ambos lados. Sin embargo, un tumor en la parte anterior generalmente no metastatiza a los ganglios linfáticos cervicales profundos inferiores hasta una etapa avanzada de la enfermedad. Debido a que los ganglios están estrechamente relacionados con la VYI, las metástasis de la lengua pueden distribuirse a través de las regiones submental y submandibular y a lo largo de las VYI en el cuello (v . fig. 8.96).

Frenectomía lingual

Un frenillo (frenillo) de la lengua que se extiende más anteriormente hacia el ápice (frenillo) interfiere con los movimientos de la lengua y puede afectar el habla. En casos inusuales, puede ser necesaria una frenectomía (corte del frenillo) en bebés para liberar el lengua para movimientos y habla normales.

Escisión de la glándula submandibular y extirpación de una Cálculo

La escisión de una glándula submandibular debido a un cálculo (cálculo) en el conducto submandibular o un tumor en la glándula no es infrecuente. La incisión en la piel se realiza al menos 2,5 cm por debajo del ángulo de la mandíbula para evitar lesiones en el margen.

LGRAWANY
Machine Translated by Google

rama mandibular del nervio facial (v. fig. 8.67). También se debe tener precaución de no dañar el nervio lingual al realizar una incisión en el conducto. El conducto submandibular pasa directamente por encima del nervio inferior al cuello del tercer molar (v . fig. 8.98).

Sialografía de conductos submandibulares

Las glándulas salivales submandibulares pueden examinarse radiográficamente después de la inyección de un medio de contraste en sus conductos (fig. B8.40). Este tipo especial de radiografía (sialograma) muestra los conductos salivales y algunas unidades secretoras. debido a la

Debido al pequeño tamaño de los conductos de las glándulas sublinguales y su multiplicidad, normalmente no se puede inyectar medio de contraste en los conductos.

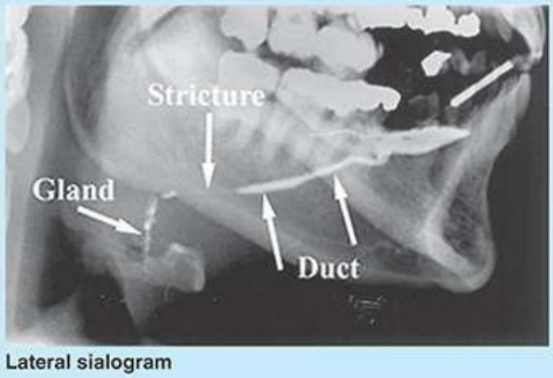

FIGURA B8.40. Sialograma de conducto y glándula submandibular.

Conclusión: región oral

Cavidad bucal: La cavidad bucal (boca) es el portal principal del sistema alimentario y un portal secundario para el sistema respiratorio, especialmente importante para el habla en este último.

caso. ■ La cavidad bucal se extiende desde la fisura bucal hasta el istmo orofaríngeo. ■ La cavidad bucal está dividida por los maxilares superior e inferior y sus arcos dentales en un vestíbulo bucal superficial (entre los labios y las mejillas, las encías y los dientes) y un vestíbulo bucal más profundo.

Cavidad propiamente dicha (interna de los maxilares y arcadas dentarias). ■ La cavidad bucal (y específicamente el vestíbulo bucal) está delimitada por los labios y las mejillas, que son pliegues musculofibrosos dinámicos y flexibles que contienen músculos, neurovasculatura y glándulas mucosas, cubiertos

superficialmente con la piel y profundamente con la mucosa oral. ■ Las mejillas también incluyen bolsas de grasa bucal.

Dientes: Las partes alveolares fuertes del maxilar y la mandíbula contienen, en secuencia, dos

dentición (20 dientes temporales y 32 permanentes). ■ Las coronas de los dientes sobresalen de la encía y las

raíces están ancladas en las cavidades dentales mediante el periodonto. ■ El

Machine Translated by Google

el maxilar, sus dientes, las encías y el vestíbulo adyacente están irrigados por ramas del nervio maxilar (CN V2), las arterias alveolares y las venas que las acompañan. ■ Las mismas características de la mandíbula están inervadas por el nervio mandibular (CN V3) y los vasos alveolares inferiores.

Paladar: El techo de la cavidad bucal propiamente dicha está formado por las partes dura (dos tercios anteriores) y paladar blando (tercio posterior), siendo este último un colgajo controlado que permite o limita la comunicación con la cavidad nasal. ■ La mucosa del paladar duro incluye abundante Glándulas palatinas. ■ Las ramas de las arterias maxilar (arterias palatina mayor y menor) y facial (arteria palatina ascendente) irrigan el paladar; su sangre venosa drena hacia el plexo pterigoideo. El paladar recibe inervación sensorial del nervio maxilar (CN V2); Los músculos del paladar blando reciben inervación motora del plexo faríngeo (CN X) más una rama del nervio mandibular (CN V3) para el tensor del velo palatino.

Lengua: La lengua es una masa de músculo estriado, inervada por el CN XII y cubierta con una mucosa especializada texturizada con papilas linguales. ■ Ocupa la mayor parte de la cavidad bucal cuando la boca está cerrada. ■ Sus músculos extrínsecos controlan principalmente su ubicación, mientras que sus músculos intrínsecos controlan principalmente su forma, para la manipulación de los alimentos durante la masticación, la deglución y el habla. ■ Es muy sensible, con cuatro nervios craneales. aportándole fibras sensoriales. ■ El surco terminal lo divide en dos tercios anteriores y recibe sensación general del nervio lingual (CN V3) y fibras gustativas de CN VII y un tercio posterior que recibe toda la inervación sensorial del CN IX. ■ Adyacente a la epiglotis, el CN X proporciona inervación sensorial general y especial.

Glándulas salivales: Las glándulas salivales secretan saliva para iniciar la digestión facilitando la masticación y la deglución. ■ La glándula parótida, la más grande, recibe energía parasimpática. Inervación del CN IX a través del ganglio ótico. ■ Las glándulas submandibular y sublingual reciben inervación parasimpática del par VII a través del nervio cuerda del tímpano, el nervio lingual y el ganglio submandibular. Sus conductos desembocan en la cavidad bucal debajo de la lengua.

FOSA PTERIGOPALATINA

La fosa pterigopalatina es un pequeño espacio piramidal inferior al vértice de la órbita y medial a la fosa infratemporal (fig. 8.99). Se encuentra entre la apófisis pterigoidea del esfenoides por detrás y la cara posterior redondeada del maxilar por delante. La frágil placa perpendicular del hueso palatino forma su pared medial. El techo incompleto de la fosa pterigopalatina está formado por la continuación medial de la superficie infratemporal del ala mayor del esfenoides. El suelo de la fosa pterigopalatina está formado por la apófisis piramidal del hueso palatino. Su extremo superior más grande se abre anterosuperiormente hacia la fisura orbitaria inferior. Es

LGRAWANY
Machine Translated by Google

El extremo inferior se estrecha y continúa como los canales palatinos mayor y menor. La fosa pterigopalatina se comunica a través de muchos conductos, distribuyendo y recibiendo nervios y vasos hacia y desde la mayoría de los compartimentos principales del viscerocráneo (fig. 8.100A).

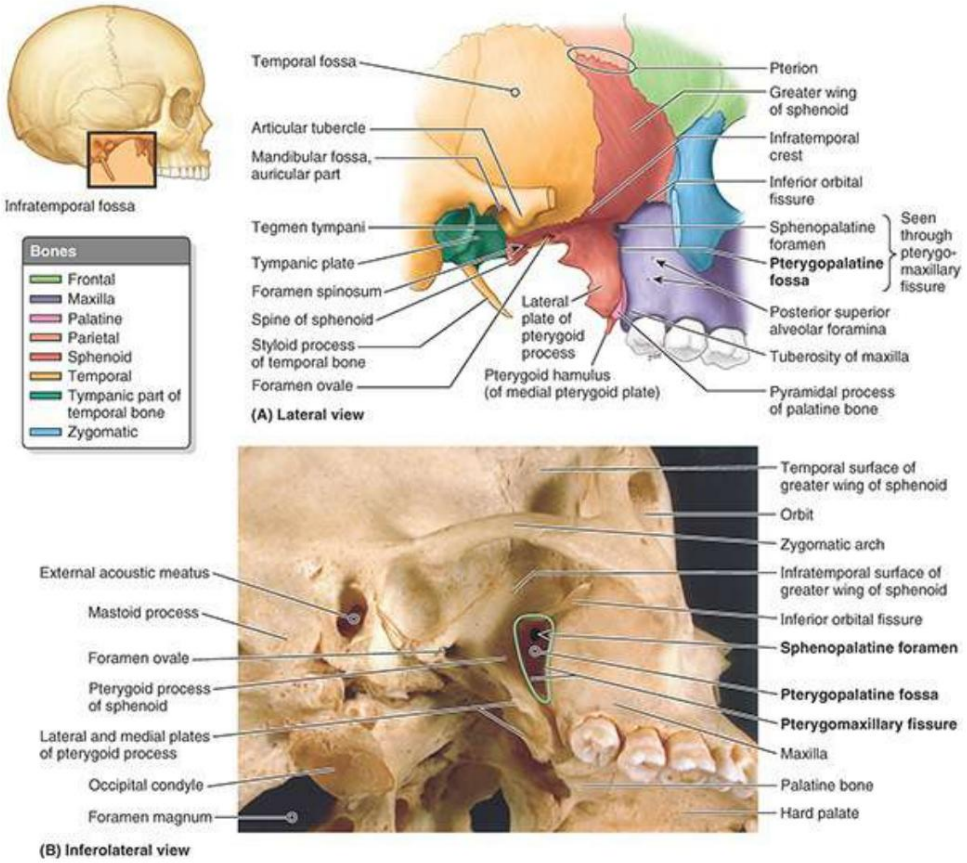

FIGURA 8.99. Fosas temporal, infratemporal y pterigopalatina. A. Huesos. Se ha eliminado el arco cigomático. B. Fosa pterigopalatina. La fosa pterigopalatina se ve medial a la fosa infratemporal a través de la fisura pterigomaxilar, entre la apófisis pterigoidea y el maxilar. El agujero esfenopalatino es una abertura hacia la cavidad nasal en la parte superior del hueso palatino.

Machine Translated by Google

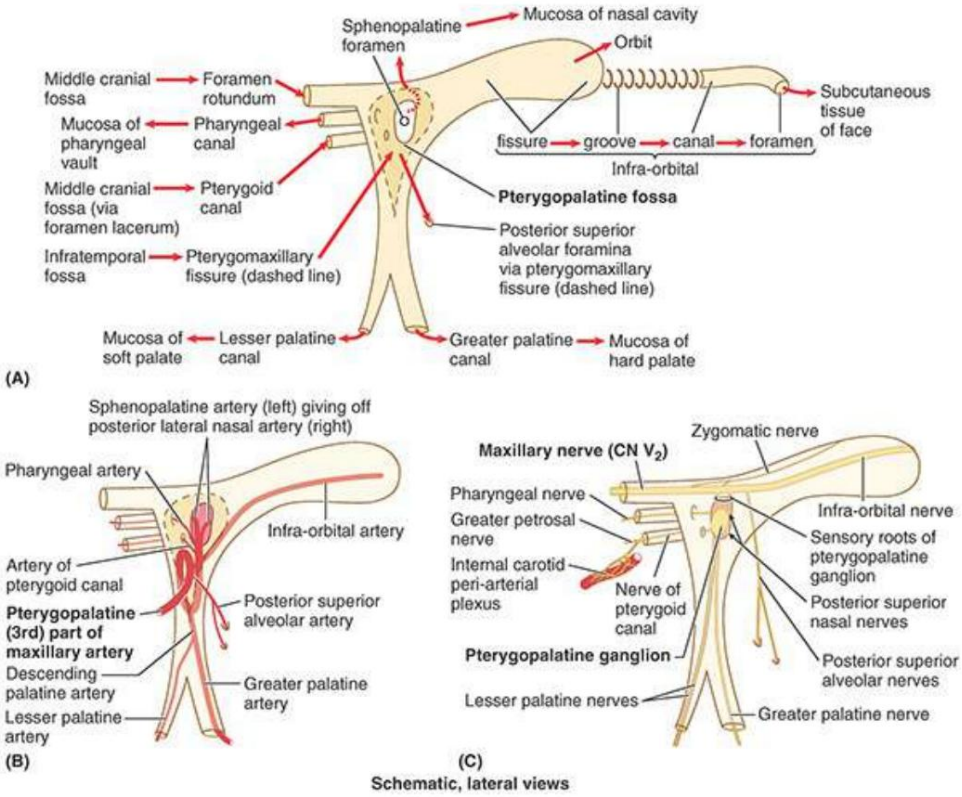

FIGURA 8.100. Fosa pterigopalatina: comunicaciones y contenidos. A. Se muestran las comunicaciones de la fosa pterigopalatina y los conductos por los que las estructuras entran y salen de las fosas. B. Distribución de las ramas de la parte pterigopalatina de la arteria maxilar. C. Ramas del nervio maxilar y del ganglio pterigopalatino que entran y salen de la fosa.

El contenido de la fosa pterigopalatina (fig. 8.100B, C) es el siguiente:

• Parte terminal (pterigopalatina o tercera) de la arteria maxilar, y las partes iniciales de sus ramas, y venas acompañantes (afluentes del plexo venoso pterigoideo) • Nervio maxilar (CN V2), con el que se asocia el ganglio pterigopalatino. Las ramas que surgen del ganglio dentro de la fosa se consideran ramas del maxilar.

nervio.

• Las vainas neurovasculares de los vasos y nervios y una matriz grasa ocupan todo el resto.

espacio.

Parte pterigopalatina de la arteria maxilar La arteria maxilar,

una rama terminal de la arteria carótida externa, pasa anteriormente a través de la fosa infratemporal, como se describió anteriormente. La parte pterigopalatina de la arteria maxilar, su tercera parte (es decir, la parte situada anterior al pterigoideo lateral), pasa medialmente a través de la fisura pterigomaxilar y entra en la fosa pterigopalatina (figs. 8.100B y 8.101A). La arteria se encuentra anterior al ganglio pterigopalatino y da lugar a ramas que acompañan a todos los nervios que entran y salen de la fosa y comparten el mismo nombre con muchos (tabla 8.12).

LGRAWANY
Machine Translated by Google

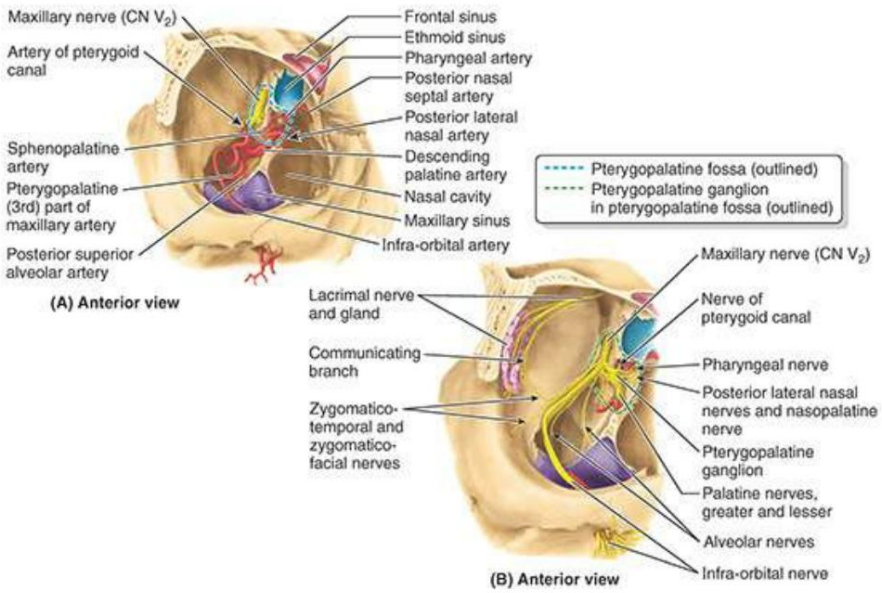

FIGURA 8.101. Abordaje orbital del contenido de la fosa pterigopalatina. A. La (tercera) parte pterigopalatina de la arteria maxilar se encuentra anterior al músculo pterigoideo lateral (consulte la tabla 8.12). Las ramas de la tercera parte surgen justo antes y dentro de la fosa pterigopalatina. B. El nervio maxilar (CN V2) atraviesa la pared posterior de la fosa pterigopalatina a través del agujero redondo y envía dos nervios (raíces) al ganglio pterigopalatino dentro de la fosa. Las ramas que surgen del ganglio se consideran ramas del CN V2.

Nervio maxilar

El nervio maxilar discurre anteriormente a través del agujero redondo, que penetra en la pared posterior de la fosa (figs. 8.100C, 8.101B y 8.102C). Dentro de la fosa pterigopalatina, el nervio maxilar emite el nervio cigomático, que a su vez se divide en nervios cigomáticofacial y cigomáticotemporal (figs. 8.101B y 8.102A). Estos nervios emergen del hueso cigomático a través de los agujeros craneales del mismo nombre y suministran sensación general a la región lateral de la mejilla y la sien. El nervio cigomáticotemporal también da lugar a una rama comunicante, que transporta fibras secretomotoras parasimpáticas postsinápticas a la glándula lagrimal a través del nervio lagrimal, hasta ahora puramente sensitivo, procedente del CN V1 (fig. 8.102A, B).

Machine Translated by Google

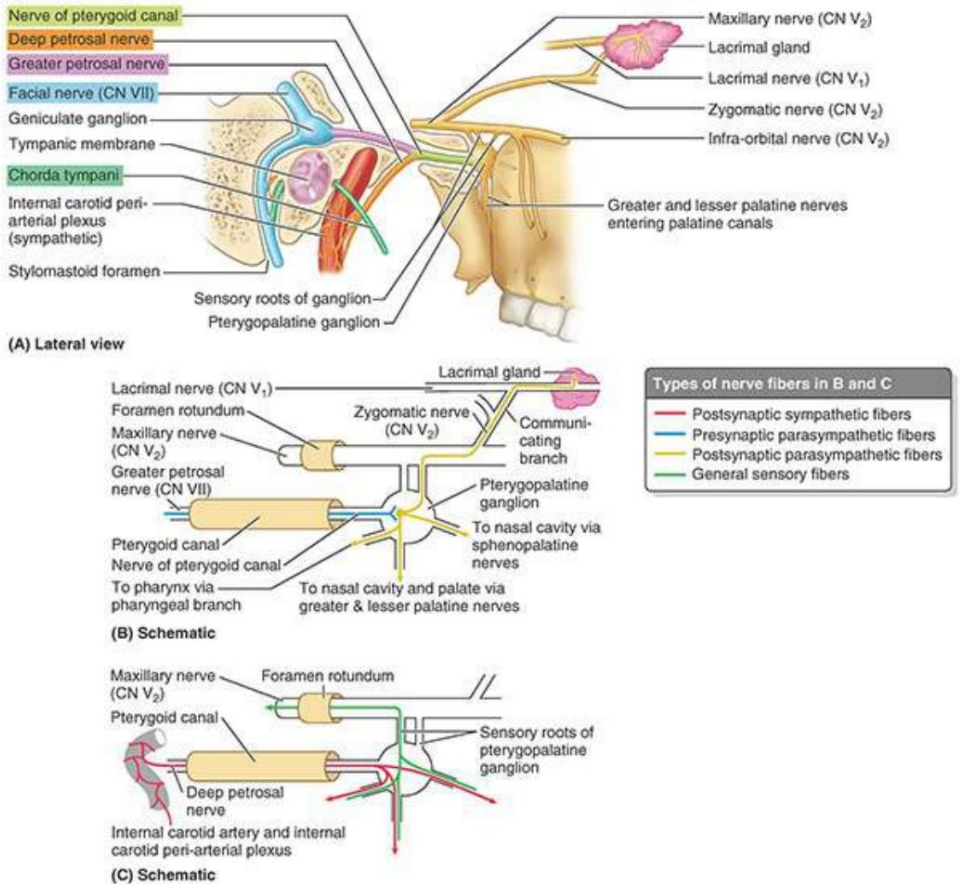

FIGURA 8.102. Nervios implicados en el transporte de fibras nerviosas hacia y desde el ganglio pterigopalatino. A. Descripción general de los nervios regionales. B. Fibras parasimpáticas. C. Fibras sensoriales simpáticas y generales. El nervio del canal pterigoideo transporta fibras parasimpáticas presinápticas desde el nervio facial (a través de su rama, el nervio petroso mayor) al ganglio, donde harán sinapsis con fibras postsinápticas. El nervio del canal pterigoideo también lleva fibras simpáticas postsinápticas al ganglio desde el plexo carotídeo interno (a través del nervio petroso profundo). Las fibras sensoriales pasan desde el ganglio a través de ramas pterigopalatinas del nervio maxilar (CN V2). Las fibras simpáticas postsinápticas secretomotoras parasimpáticas y vasoconstrictoras se distribuyen en las glándulas lagrimal, nasal, palatina y faríngea.

De manera similar, las fibras sensoriales se distribuyen por la mucosa de la cavidad nasal, el paladar y la parte superior de la faringe.

Mientras se encuentra en la fosa pterigopalatina, el nervio maxilar también emite las dos ramas ganglionares al ganglio pterigopalatino (raíces sensoriales del ganglio pterigopalatino) que suspenden el ganglio pterigopalatino parasimpático en la parte superior de la fosa pterigopalatina (figs. 8.100C y 8.102A).). Los nervios pterigopalatinos transportan fibras sensitivas generales del nervio maxilar, que pasan a través del ganglio pterigopalatino sin hacer sinapsis para irrigar la nariz, el paladar y la faringe (fig. 8.102C). El nervio maxilar sale de la fosa pterigopalatina a través de la fisura orbitaria inferior, tras lo cual se le conoce como nervio infraorbitario (figs. 8.100C y 8.101B).

Las fibras parasimpáticas del ganglio pterigopalatino provienen del nervio facial a través de su primera rama, el nervio petroso mayor (figs. 8.100C y 8.102A, B). Este nervio se une al nervio petroso profundo a su paso a través del agujero rasgado para formar el nervio del canal pterigoideo, que pasa anteriormente a través de este canal hasta la fosa pterigopalatina. Las fibras parasimpáticas del nervio petroso mayor hacen sinapsis en el ganglio pterigopalatino. El

LGRAWANY
Machine Translated by Google

El nervio petroso profundo es un nervio simpático que surge del plexo periarterial carotídeo interno cuando la arteria sale del canal carotídeo (figs. 8.100C y 8.102A, C). Transporta fibras postsinápticas desde los cuerpos de las células nerviosas del ganglio simpático cervical superior al ganglio pterigopalatino uniéndose al nervio del canal pterigoideo. Las fibras no hacen sinapsis en el ganglio, sino que pasan directamente a través de él hacia las ramas (del CN V2) que surgen de él (fig. 8.102C). Las fibras simpáticas postsinápticas pasan a las glándulas palatinas y a las glándulas mucosas de la cavidad nasal y la faringe superior.

CLÍNICO

CAJA

FOSA PTERIGOPALATINA

Abordaje transantral de la fosa pterigopalatina

El acceso quirúrgico a la fosa pterigopalatina profunda se obtiene a través del seno maxilar. Después de elevar el labio superior, se atraviesan la encía maxilar y la pared anterior del seno para ingresar al seno. Luego se corta la pared posterior según sea necesario para abrir la pared anterior de la fosa pterigopalatina. En el caso de epistaxis crónica (sangrado nasal), se puede ligar la tercera parte de la arteria maxilar en la fosa para controlar el sangrado.

Conclusión: fosa pterigopalatina

La fosa pterigopalatina es un importante centro de distribución de las ramas del nervio maxilar y la parte pterigopalatina (tercera) de la arteria maxilar. ■ Está ubicado entre la fosa infratemporal, la cavidad nasal, la órbita, la fosa craneal media, la bóveda faríngea, el seno maxilar y la cavidad oral (paladar) y tiene comunicación con ellos. ■ El contenido de la fosa pterigopalatina es el nervio maxilar (NC V2), el ganglio pterigopalatino parasimpático, la tercera parte de la arteria maxilar y las venas que la acompañan, y una matriz grasa circundante.

NARIZ

La nariz es la parte del tracto respiratorio superior al paladar duro y contiene el órgano periférico del olfato. Incluye la nariz externa y la cavidad nasal, que está dividida en cavidades derecha e izquierda por el tabique nasal (fig. 8.103A). Las funciones de la nariz incluyen el olfato.

Machine Translated by Google

(olfato), respiración (respiración), filtración de polvo, humidificación del aire inspirado y recepción y eliminación de secreciones de los senos paranasales y conductos nasolagrimales.

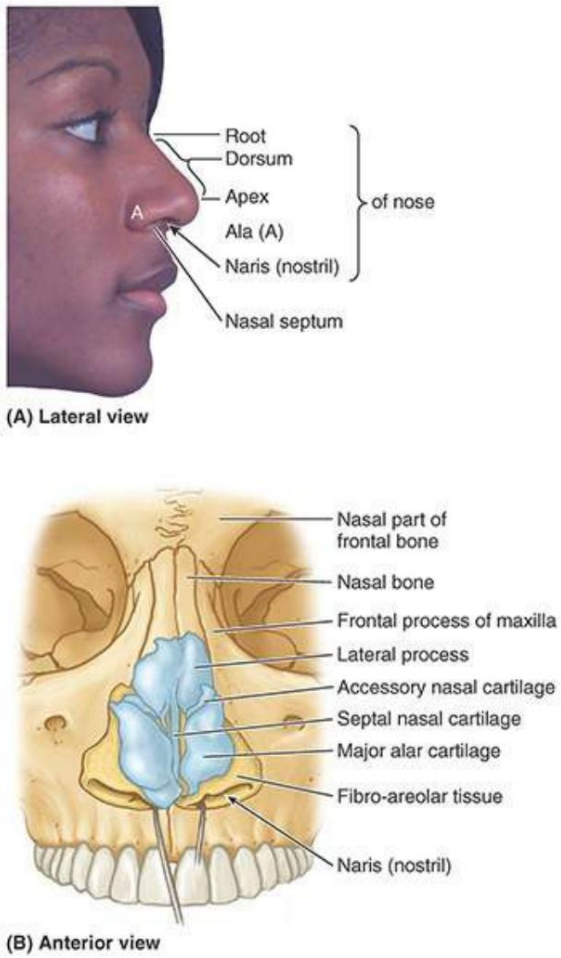

FIGURA 8.103. Nariz externa. A. Anatomía superficial de la nariz. La nariz está unida a la frente por la raíz de la nariz. El borde redondeado entre el ápice y la raíz es el dorso de la nariz. B. Cartílagos nasales. El tabique se retrae hacia abajo. Los cartílagos nasales laterales se fijan mediante suturas a los huesos nasales y se continúan con el cartílago nasal septal.

Nariz externa

La nariz externa es la porción visible que se proyecta desde la cara. Su esqueleto es principalmente cartilaginoso (fig. 8.103B). Las narices varían considerablemente en tamaño y forma, principalmente debido a las diferencias en estos cartílagos. El dorso de la nariz se extiende desde la raíz de la nariz hasta el ápice (punta) de la nariz. La superficie inferior de la nariz está perforada por dos aberturas piriformes (L., en forma de pera), las narinas (fosas nasales, aberturas nasales anteriores), que están unidas lateralmente por las alas (alas) de la nariz. La parte ósea superior de la nariz, incluida su raíz, está cubierta por una piel fina.

La piel sobre los cartílagos de la nariz está cubierta por una piel más gruesa que contiene muchas glándulas sebáceas. La piel se extiende hasta el vestíbulo de la nariz (v. fig. 8.105A), donde tiene un número variable de pelos rígidos (vibrisas). Como suelen estar húmedos, estos pelos filtran el polvo.

LGRAWANY
Machine Translated by Google

partículas del aire que entran en la cavidad nasal. La unión de la piel y las membranas mucosas se encuentra más allá del área con pelo.

ESQUELETO DE NARIZ EXTERNA

El esqueleto de soporte de la nariz está compuesto de hueso y cartílago hialino. La parte ósea de la nariz (figs. 8.103B y 8.104) está formada por los huesos nasales, las apófisis frontales de los maxilares, la parte nasal del hueso frontal y su espina nasal y las partes óseas del tabique nasal. La parte cartilaginosa de la nariz consta de cinco cartílagos principales: dos cartílagos laterales, dos cartílagos alares y un cartílago septal. Los cartílagos alares en forma de U son libres y móviles. Dilatan o contraen las fosas nasales cuando los músculos que actúan sobre la nariz se contraen.

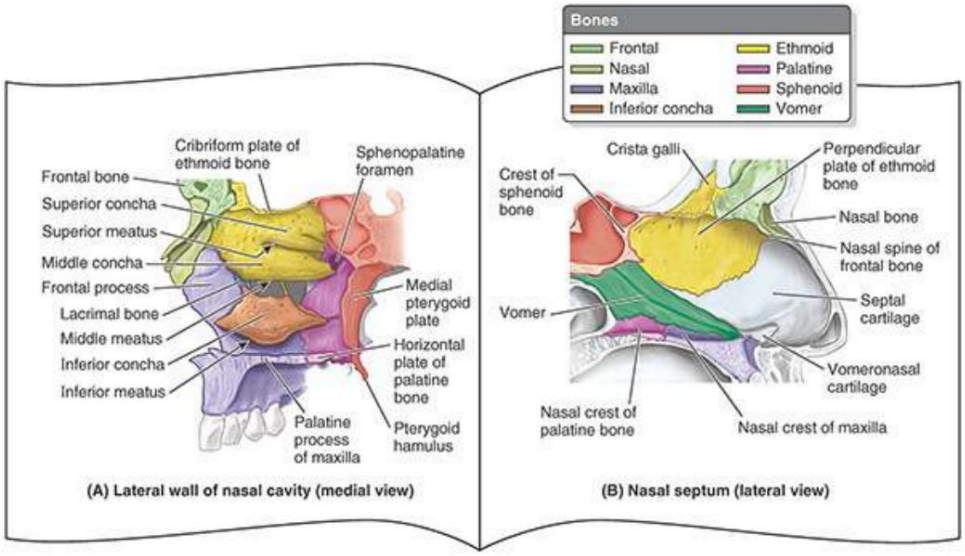

FIGURA 8.104. Paredes lateral y medial (septal) del lado derecho de la cavidad nasal. Las paredes están separadas y se muestran como páginas adyacentes de un libro. La vista medial muestra la pared lateral derecha de la cavidad nasal y la vista lateral muestra el tabique nasal. El tabique nasal tiene una parte dura (ósea) ubicada profundamente (posteriormente) donde está protegido y una parte blanda o móvil ubicada superficialmente (anteriormente) principalmente en la nariz externa más vulnerable.

TABIQUE NASAL

El tabique nasal divide la cámara de la nariz en dos cavidades nasales. El tabique tiene una parte ósea y una parte cartilaginosa móvil blanda. Los componentes principales del tabique nasal son la placa perpendicular del etmoides, el vómer y el cartílago septal. La delgada placa perpendicular del hueso etmoides, que forma la parte superior del tabique nasal, desciende de la placa cribiforme y continúa por encima de esta placa como la cresta galli. El vómer, un hueso plano y delgado, forma la parte posteroinferior del tabique nasal, con alguna contribución de las crestas nasales de los huesos maxilar y palatino. El cartílago septal tiene una articulación machihembrada con los bordes del tabique óseo.

Cavidades nasales

El término cavidad nasal se refiere a toda la cavidad o a la mitad derecha o izquierda, dependiendo de la

Machine Translated by Google

contexto. A la cavidad nasal se accede anteriormente a través de las fosas nasales. Se abre posteriormente hacia la nasofaringe a través de las coanas (v . fig. 8.9). La mucosa recubre la cavidad nasal, excepto el vestíbulo nasal, que está revestido de piel (fig. 8.105A).

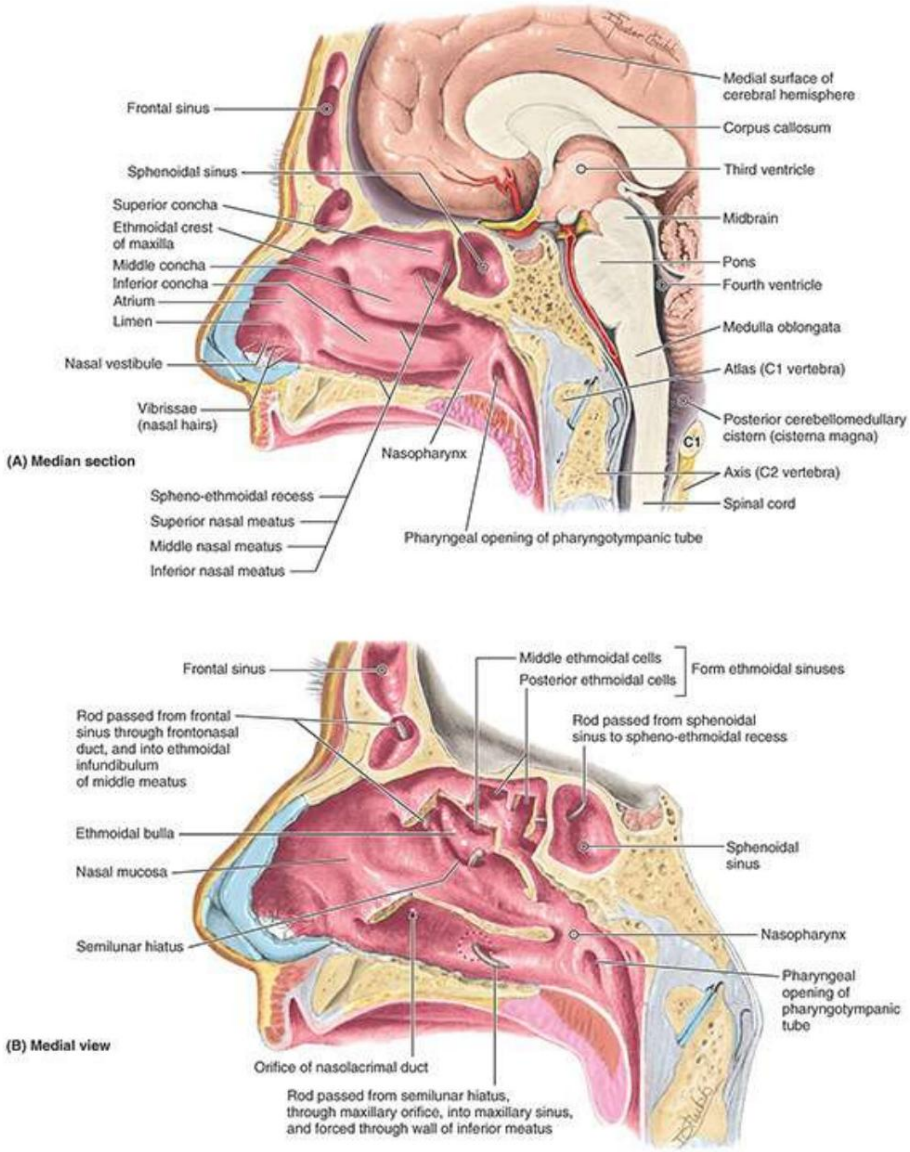

FIGURA 8.105. Pared lateral de la cavidad nasal de la mitad derecha de la cabeza. A. Conchas. Los cornetes inferior y medio, que se curvan medial e inferiormente desde la pared lateral, dividen la pared en tres partes casi iguales y cubren el meato inferior y medio, respectivamente. La concha superior es pequeña y anterior al seno esfenoidal, y la concha media tiene un borde inferior en ángulo y termina por debajo del seno esfenoidal. La concha inferior tiene un borde inferior ligeramente curvado y termina por debajo de la concha media aproximadamente 1 cm por delante del orificio de la trompa faringotimpánica. B. Comunicaciones a través de la pared nasal lateral. Se cortan partes de los cornetes superior, medio e inferior. El seno esfenoidal ocupa el cuerpo del hueso esfenoides. Su orificio, superior a la mitad de su pared anterior, se abre hacia el receso esfenoetmoidal. Los orificios de las células etmoidales posterior, media y anterior se abren hacia el meato superior, el meato medio y el hiato semilunar, respectivamente.

La mucosa nasal está firmemente unida al periostio y al pericondrio de los huesos y cartílagos de soporte de la nariz. La mucosa se continúa con el revestimiento de todas las cámaras.

LGRAWANY
Machine Translated by Google

con las que se comunican las cavidades nasales: la nasofaringe posteriormente, los senos paranasales superior y lateralmente, y el saco lagrimal y la conjuntiva superiormente. Los dos tercios inferiores de la mucosa nasal son el área respiratoria y el tercio superior es el área olfativa (v . fig. 8.108B). El aire que pasa por el área respiratoria se calienta y humedece antes de pasar por el resto del tracto respiratorio superior hasta los pulmones. El área olfativa contiene el órgano periférico del olfato; olfatear atrae aire al área.

LÍMITES DE LAS CAVIDADES NASALES

Las cavidades nasales tienen techo, piso y paredes medial y lateral:

- El techo de las cavidades nasales es curvo y estrecho, excepto en su extremo posterior, donde el cuerpo hueco del esfenoides forma el techo. Se divide en tres partes (frontonasal, etmoidal y esfenoidal), que reciben su nombre de los huesos que forman cada parte (fig. 8.104).
- El suelo de las cavidades nasales es más ancho que el techo y está formado por las apófisis palatinas de el maxilar y las placas horizontales del hueso palatino.
- La pared medial de las cavidades nasales está formada por el tabique nasal.
- Las paredes laterales de las cavidades nasales son irregulares debido a tres placas óseas, la nasal cornetes, que se proyectan hacia abajo, algo así como rejillas (Figs. 8.104A y 8.105; véase la Fig. 8.110).

CARACTERÍSTICAS DE LAS CAVIDADES NASALES

Los cornetes nasales (superior, medio e inferior) se curvan inferomedialmente, colgando como persianas o cortinas cortas de la pared lateral. Las conchas (L., conchas) o cornetes de muchos mamíferos (especialmente los mamíferos que corren y los que viven en ambientes extremos) son estructuras muy complicadas, en forma de volutas, que ofrecen una vasta superficie para el intercambio de calor. Tanto en humanos con cornetes nasales simples en forma de placas como en animales con cornetes complejos, un receso o meato nasal (singular y plural; pasaje(s) en la cavidad nasal) subyace a cada una de las formaciones óseas. Por lo tanto, la cavidad nasal se divide en cinco conductos: un receso esfenoetmoidal colocado posterosuperiormente, tres meatos nasales ubicados lateralmente (superior, medio e inferior) y un meato nasal común ubicado medialmente en el que se abren los cuatro conductos laterales. El cornete inferior es el más largo y ancho de los cornetes y está formado por un hueso independiente (del mismo nombre, cornete inferior) recubierto por una membrana mucosa que contiene grandes espacios vasculares que pueden agrandarse afectando el calibre de la cavidad nasal. Los cornetes medio y superior son apófisis mediales del hueso etmoides. Cuando se infecta o irrita, la mucosa que cubre los cornetes puede hincharse rápidamente, bloqueando los conductos nasales de ese lado.

El receso esfenoetmoidal, que se encuentra superoposterior a la cornete superior, recibe la abertura del seno esfenoidal, una cavidad llena de aire en el cuerpo del esfenoides. El meato nasal superior es un pasaje estrecho entre los cornetes nasales superior y medio en el que se abren los senos etmoidales posteriores mediante uno o más orificios (fig. 8.105A). El meato nasal medio es más largo y profundo que el superior. La parte anterosuperior de este pasaje conduce a una abertura en forma de embudo, el infundíbulo etmoidal, a través del cual se comunica

Machine Translated by Google

con el seno frontal (fig. 8.106). El conducto que conduce inferiormente desde cada seno frontal hasta el infundíbulo es el conducto frontonasal (fig. 8.105B). El hiato semilunar (L. hiatus semilunaris) es un surco semicircular en el que se abre el seno frontal. La bulla etmoidal (L., burbuja), una elevación redondeada ubicada por encima del hiato semilunar, es visible cuando se retira la corneta media. La bulla está formada por células etmoidales medias que forman los senos etmoidales.

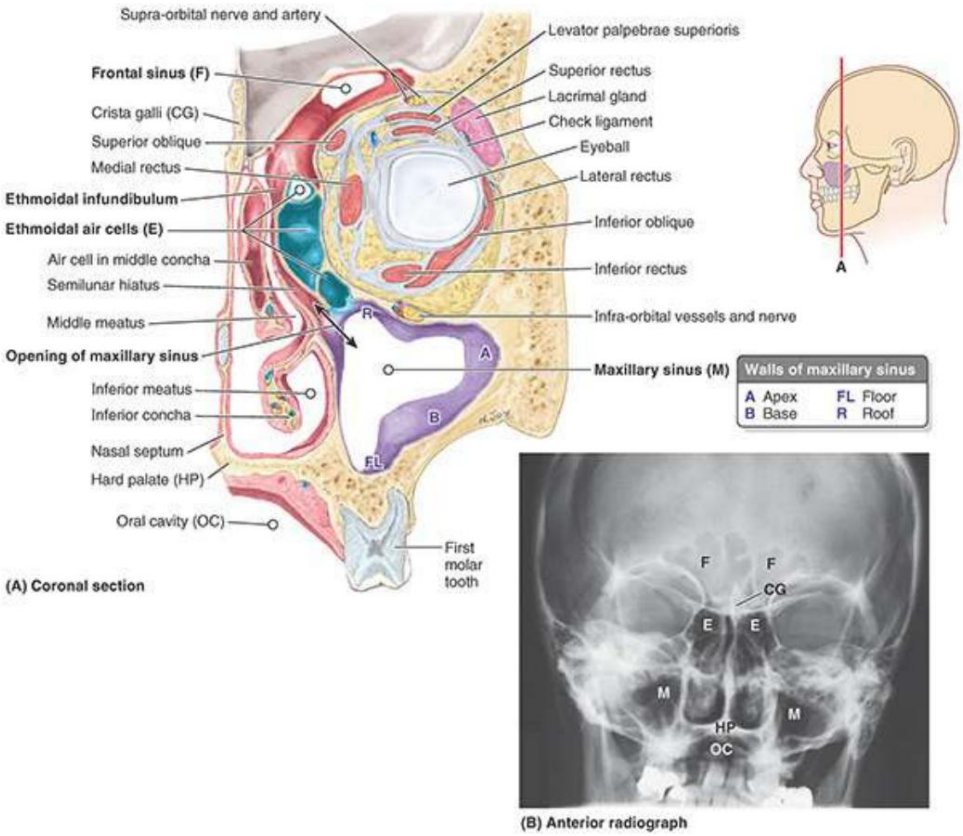

FIGURA 8.106. Cavidad nasal y senos paranasales. A. Sección coronal. El dibujo de orientación ilustra el plano de la sección. Observe la relación de la órbita, la cavidad nasal y los senos paranasales. El contenido orbitario, incluidos los cuatro rectos y la fascia que los une, forma un círculo (un cono visto en tres dimensiones) alrededor de la cara interna de la parte posterior (fondo) del globo ocular. B. Radiografía del cráneo que demuestra la cavidad nasal y los senos paranasales.

Las letras se refieren a estructuras etiquetadas en la parte A.

El meato nasal inferior es un conducto horizontal inferolateral al cornete nasal inferior. El conducto nasolagrimal, que drena las lágrimas del saco lagrimal, desemboca en la parte anterior de este meato (v. fig. 8.46A). El meato nasal común es la parte medial de la cavidad nasal entre los cornetes y el tabique nasal, en la que se abren los recesos laterales y el meato.

Vasculatura e inervación de la nariz.

El riego arterial de las paredes medial y lateral de la cavidad nasal (fig. 8.107) es de cinco fuentes:

1. Arteria etmoidal anterior (de la arteria oftálmica)
2. Arteria etmoidal posterior (de la arteria oftálmica)

LGRAWANY
Machine Translated by Google

3. Arteria esfenopalatina (de la arteria maxilar)
4. Arteria palatina mayor (de la arteria maxilar)
5. Rama septal de la arteria labial superior (de la arteria facial)

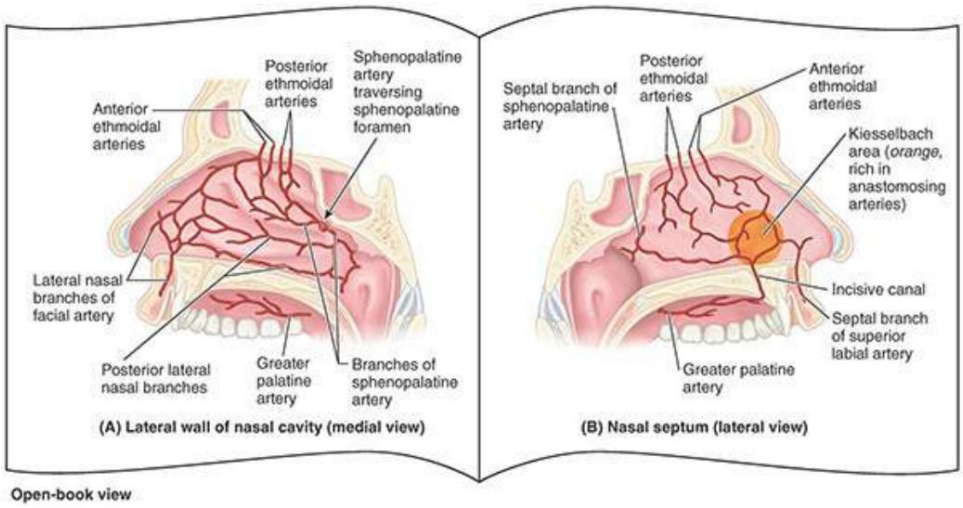

FIGURA 8.107. Irrigación arterial de la cavidad nasal. Se muestra una vista a libro abierto de las paredes lateral y medial del lado derecho de la cavidad nasal. La "página" de la izquierda muestra la pared lateral de la cavidad nasal. La arteria esfenopalatina (una rama de la arteria maxilar) y la arteria etmoidal anterior (una rama de la arteria oftálmica) son las arterias más importantes de la cavidad nasal. La "página" derecha muestra el tabique nasal. Se produce una anastomosis de cuatro a cinco arterias con nombre que irrigan el tabique en la porción anteroinferior del tabique nasal (área de Kieselbach, naranja), un área comúnmente involucrada en epistaxis crónica (sangrados nasales).

Las primeras tres arterias se dividen en ramas lateral y medial (septal). La arteria palatina mayor llega al tabique a través del canal incisivo a través del paladar duro anterior. La parte anterior del tabique nasal es el sitio de un plexo arterial anastomótico que involucra las cinco arterias que irrigan el tabique (área de Kiesselbach). La nariz externa también recibe sangre de la primera y quinta arterias enumeradas anteriormente, además de las ramas nasales de la arteria infraorbitaria y las ramas nasales laterales de la arteria facial.

Un rico plexo venoso submucoso, profundo a la mucosa nasal, proporciona drenaje venoso de la nariz a través de las venas esfenopalatina, facial y oftálmica. El plexo es una parte importante del sistema termorregulador del cuerpo, ya que intercambia calor y calienta el aire antes de que ingrese a los pulmones. La sangre venosa de la parte externa de la nariz drena principalmente hacia la vena facial a través de las venas nasales angular y lateral (v . fig. 8.25). Sin embargo, recuerde que se encuentra dentro del "área de peligro" de la cara debido a las comunicaciones con el seno cavernoso (venoso dural) (consulte el recuadro clínico "Tromboflebitis de la vena facial" en este capítulo).

En cuanto a la inervación de la nariz, la mucosa nasal se puede dividir en porciones posteroinferior y anterosuperior mediante una línea oblicua que pasa aproximadamente a través de la espina nasal anterior y el receso esfenoetmoidal (fig. 8.108). La inervación de la porción posteroinferior de la mucosa nasal proviene principalmente del nervio maxilar, a través del nervio nasopalatino hasta el tabique nasal, y las ramas nasal posterior superior lateral y nasal lateral inferior del nervio palatino mayor hasta la pared lateral. . La inervación de la porción anterosuperior proviene del nervio oftálmico (CN V1) a través de los nervios etmoidales anterior y posterior, ramas

Machine Translated by Google

del nervio nasociliar. La mayor parte de la nariz externa (dorso y ápice) también está irrigada por el CN V1 (a través del nervio infratroclear y la rama nasal externa del nervio etmoidal anterior).
Sin embargo, las alas de la nariz están irrigadas por las ramas nasales del nervio infraorbitario (CN V2). Los nervios olfatorios, relacionados con el olfato, surgen de las células del epitelio olfatorio en la parte superior de las paredes lateral y septal de la cavidad nasal. Los procesos centrales de estas células (que forman el nervio olfatorio) pasan a través de la placa cribiforme y terminan en el bulbo olfatorio, la expansión rostral del tracto olfatorio (fig. 8.104A).

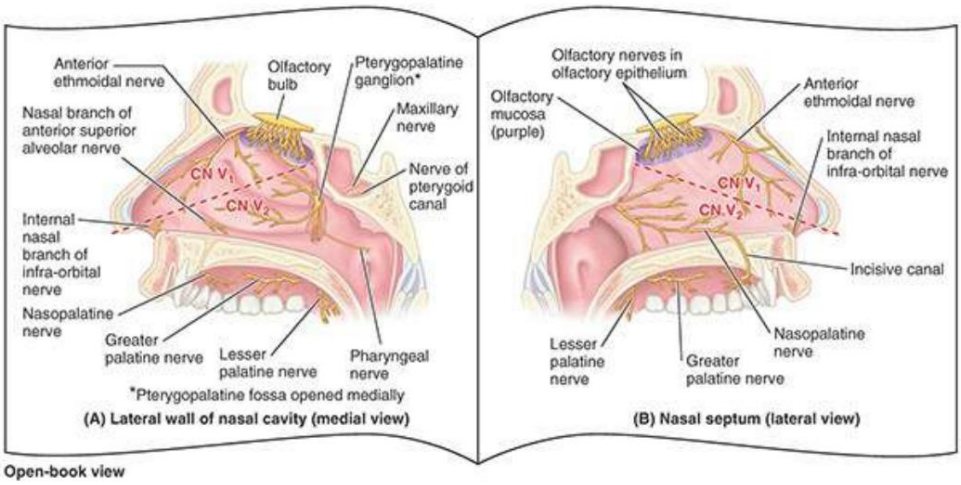

FIGURA 8.108. Inervación de la cavidad nasal. Se muestra una vista a libro abierto de las paredes lateral y medial (septal) del lado derecho de la cavidad nasal. Una línea discontinua extrapolada aproximadamente desde el receso esfenoetmoidal hasta el vértice de la nariz delimita los territorios de los nervios oftálmico (CN V1) y maxilar (CN V2) para suministrar sensación general tanto a la pared lateral como al tabique nasal. El nervio olfatorio (CN I) se distribuye en la mucosa olfatoria superior al nivel de la cornete superior tanto en la pared lateral como en el tabique nasal.

Senos paranasales

Los senos paranasales son extensiones llenas de aire de la parte respiratoria de la cavidad nasal hacia los siguientes huesos craneales: frontal, etmoides, esfenoides y maxilar. Se nombran según los huesos en los que se ubican. Los senos continúan invadiendo el hueso circundante y son comunes extensiones marcadas en los cráneos de las personas mayores.

SENOS FRONTALES

Los senos frontales derecho e izquierdo se encuentran entre las tablas externa e interna del hueso frontal, por detrás de los arcos superciliares y la raíz de la nariz (figs. 8.105, 8.106 y 8.109).
Los senos frontales suelen ser detectables en niños a los 7 años de edad. Los senos derecho e izquierdo drenan cada uno a través de un conducto frontonasal hacia el infundíbulo etmoidal, que se abre hacia el hiato semilunar del meato nasal medio. Los senos frontales están inervados por ramas de los nervios supraorbitarios (CN V1).

LGRAWANY
Machine Translated by Google

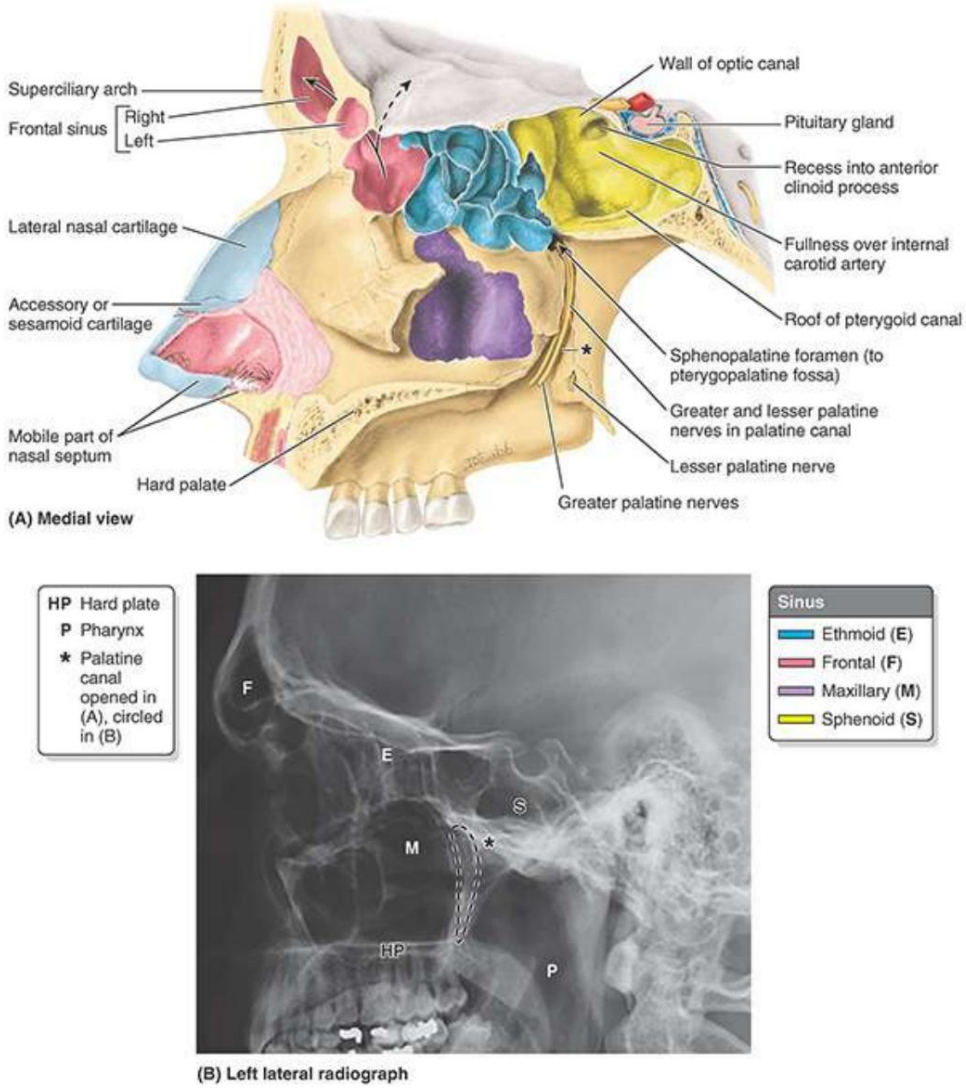

FIGURA 8.109. Senos paranasales IA Senos abiertos. Los senos paranasales del lado derecho se abrieron desde un acceso nasal y se codificaron por colores. Una célula etmoidal anterior (rosa) está invadiendo el diploe del hueso frontal para convertirse en un seno frontal. Un vástago (flecha quebrada) invade la placa orbitaria del hueso frontal. El seno esfenoidal en este espécimen es extenso y se extiende (1) posteriormente, por debajo de la glándula pituitaria, hasta el clivus; (2) lateralmente, inferior al nervio óptico (CN II), en la apófisis clinoides anterior; y (3) inferiormente a la apófisis pterigoidea pero evitando el canal pterigoideo (que se ve ascendiendo como una cresta en el suelo del seno). El seno maxilar es piramidal. B. Radiografía de cráneo. Se demuestran las densidades del aire (áreas oscuras) asociadas con los senos paranasales, la cavidad nasal, la cavidad oral y la faringe. Las letras se definen en la parte A.

Los senos frontales derecho e izquierdo rara vez tienen el mismo tamaño y el tabique entre ellos no suele estar situado completamente en el plano medio. Los senos frontales varían en tamaño desde aproximadamente 5 mm hasta grandes espacios que se extienden lateralmente hacia las alas mayores del esfenoides. A menudo, un seno frontal tiene dos partes: una parte vertical en la parte escamosa del hueso frontal y una parte horizontal en la parte orbitaria del hueso frontal. Una o ambas partes pueden ser grandes o pequeñas. Cuando la parte supraorbitaria es grande, su techo forma el piso de la fosa craneal anterior y su piso forma el techo de la órbita.

Machine Translated by Google

CÉLULAS ETMOIDALES

Las células etmoidales (senos) son pequeñas invaginaciones de la membrana mucosa del meato nasal medio y superior hacia el hueso etmoides entre la cavidad nasal y la órbita (figs. 8.106, 8.109 y 8.110). Las células etmoidales no suelen ser visibles en las radiografías simples antes de los 2 años de edad; sin embargo, son reconocibles en las tomografías computarizadas. Las células etmoidales anteriores drenan directa o indirectamente hacia el meato nasal medio a través del infundíbulo etmoidal. Las células etmoidales medias se abren directamente en el meato medio y a veces se denominan "células bullares" porque forman la bulla etmoidal, una hinchazón en el borde superior del hiato semilunar (fig. 8.105B). Las células etmoidales posteriores se abren directamente hacia el meato superior. Las células etmoidales están inervadas por las ramas etmoidales anterior y posterior de los nervios nasociliares (CN V1) (fig. 8.108; véase la figura 8.19).

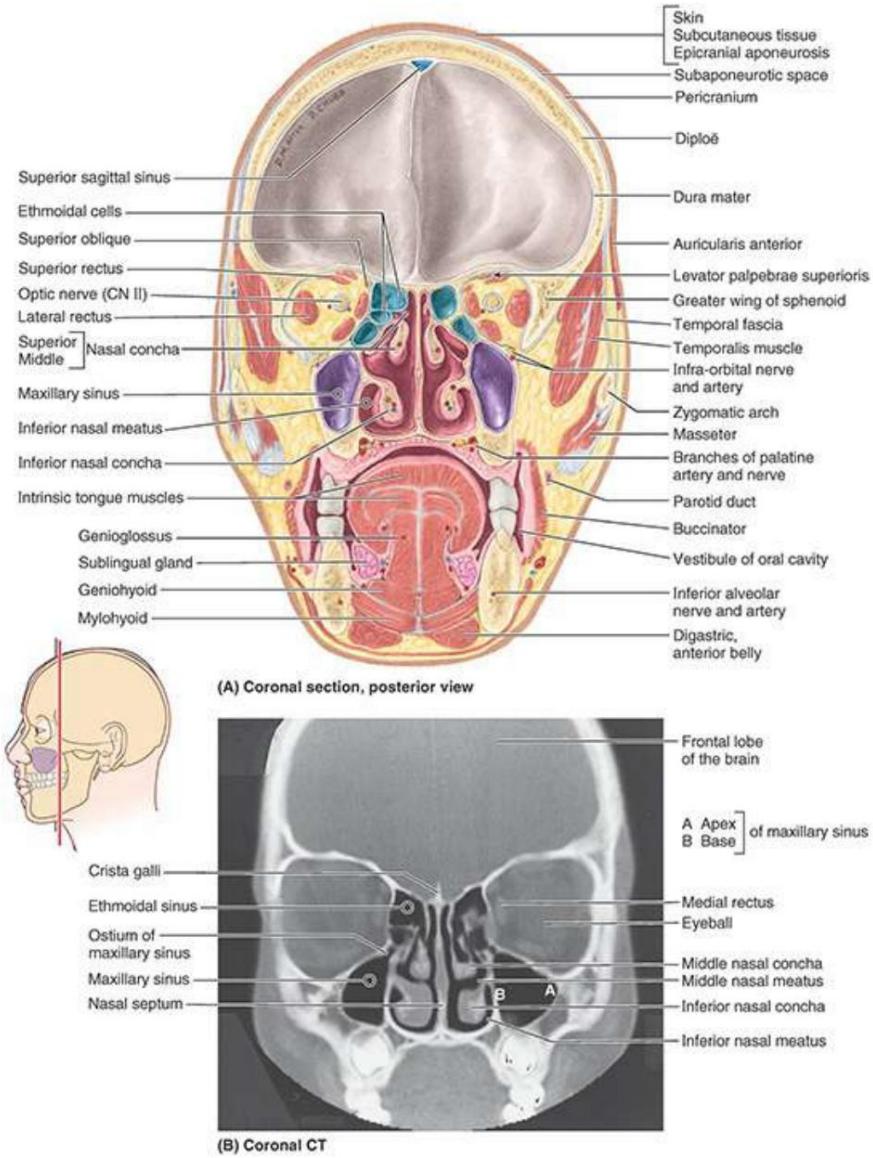

FIGURA 8.110. Senos paranasales II. El dibujo de orientación muestra el plano de la sección mostrada en ambas partes. A. Relaciones de los senos paranasales con la órbita y la nariz. El hueso etmoides ocupa una posición central, con su horizontal

LGRAWANY
Machine Translated by Google

Componente que forma la parte central de la fosa craneal anterior en la parte superior y el techo de la cavidad nasal en la parte inferior. Las células etmoidales se unen a los cornetes superior y medio y forman parte de la pared medial de la órbita. La placa perpendicular del etmoides forma parte del tabique nasal. El seno maxilar forma la parte inferior de la pared lateral de la nariz y comparte una pared común con la órbita. La corneta media protege el hiato semilunar en el que se abre el ostium maxilar. B. Tomografía computarizada de cavidades paranasales llenas de aire.

SENOS ESFENOIDALES

Los senos esfenoidales se encuentran en el cuerpo del esfenoides, pero pueden extenderse hasta las alas de este hueso (figs. 8.105 y 8.109). Están divididos de manera desigual y separados por un tabique óseo. Debido a esta extensa neumatización (formación de células de aire), el cuerpo del esfenoides es frágil. Sólo finas placas de hueso separan los senos de varias estructuras importantes: los nervios ópticos y el quiasma óptico, la glándula pituitaria, las arterias carótidas internas y los senos cavernosos. Los senos esfenoidales derivan de una célula etmoidal posterior que comienza a invadir el esfenoides aproximadamente a los 2 años de edad. En algunas personas, varias células etmoidales posteriores invaden el esfenoides, dando lugar a múltiples senos esfenoidales que se abren por separado hacia el receso esfenoetmoidal (fig. 8.105A). Las arterias etmoidales posteriores y los nervios etmoidales posteriores que acompañan a las arterias irrigan los senos esfenoidales (fig. 8.107).

SENOS MAXILARES

Los senos maxilares son los más grandes de los senos paranasales. Ocupan los cuerpos de los maxilares y se comunican con el meato nasal medio (figs. 8.106, 8.109 y 8.110).

• El vértice del seno maxilar se extiende hacia el hueso cigomático y, a menudo, dentro de él. • La base del seno maxilar forma la parte inferior de la pared lateral de la cavidad nasal. • El techo del seno maxilar está formado por el suelo de la órbita. • El suelo del seno maxilar está formado por la parte alveolar del maxilar. Las raíces de los dientes superiores, en particular los dos primeros molares, a menudo producen elevaciones cónicas en el suelo del seno.

Cada seno maxilar drena por una o más aberturas, el ostium maxilar (pl. ostia), hacia el meato nasal medio de la cavidad nasal a través del hiato semilunar.

La irrigación arterial del seno maxilar proviene principalmente de las ramas alveolares superiores de la arteria maxilar (v. fig. 8.75; tabla 8.12). Sin embargo, las ramas de las arterias descendente y palatina mayor irrigan el suelo del seno (fig. 8.100B). La inervación del seno maxilar proviene de los nervios alveolares superiores anterior, medio y posterior, que son ramas del nervio maxilar (v . fig. 8.81A).

CLÍNICO

CAJA

NARIZ

Machine Translated by Google

Fracturas nasales

Debido a la prominencia de la nariz, las fracturas de los huesos nasales son comunes en accidentes automovilísticos y deportes de contacto (a menos que se usen protectores faciales). Las fracturas suelen provocar la deformación de la nariz, especialmente cuando se aplica una fuerza lateral con el codo, por ejemplo; Suele producirse epistaxis (sangrado nasal). En las fracturas graves, la rotura de los huesos y cartílagos provoca el desplazamiento de la nariz. Cuando la lesión es consecuencia de un golpe directo, la placa cribiforme del hueso etmoides también puede fracturarse.

Desviación del tabique nasal

El tabique nasal suele estar desviado hacia un lado o hacia el otro (fig. B8.41). Esto podría ser el resultado de una lesión de nacimiento, pero más a menudo, la desviación ocurre durante la adolescencia y la edad adulta debido a un trauma (p. ej., durante una pelea a puñetazos). En ocasiones, la desviación es tan grave que el tabique nasal entra en contacto con la pared lateral de la cavidad nasal y muchas veces obstruye la respiración o exacerba los ronquidos. La desviación se puede corregir quirúrgicamente.

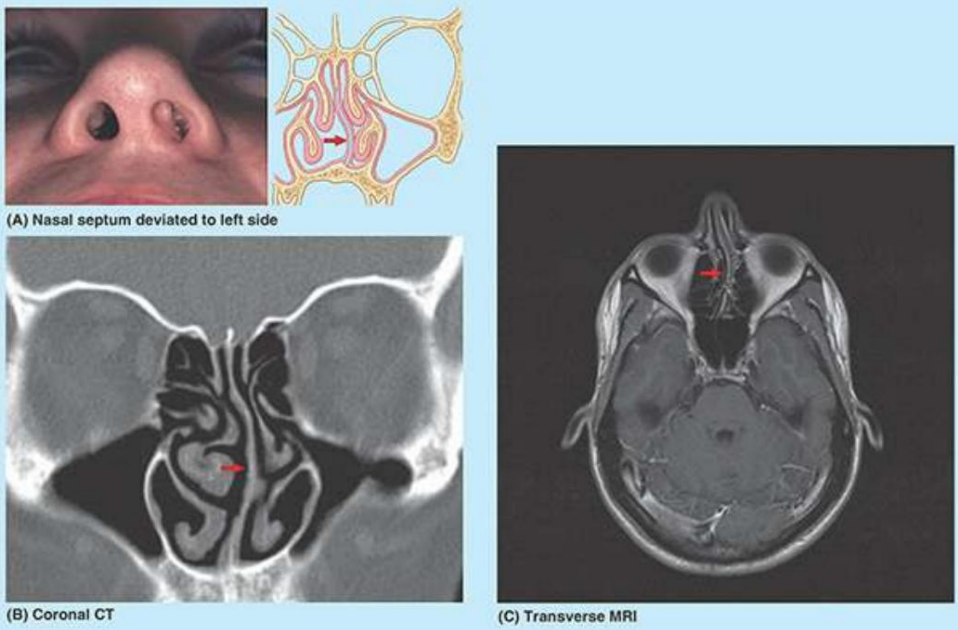

FIGURA B8.41. Tabique nasal desviado.

Rinitis

La mucosa nasal se hincha e inflama (rinitis) durante infecciones graves de las vías respiratorias superiores y reacciones alérgicas (p. ej., fiebre del heno). La inflamación de la mucosa se produce fácilmente debido a su vascularización. Las infecciones de las cavidades nasales pueden propagarse. hacia

• fosa craneal anterior a través de la placa cribiforme

LGRAWANY
Machine Translated by Google

• nasofaringe y tejidos blandos retrofaríngeos • oído medio a través del tubo faringotimpánico (tubo auditivo), que conecta el cavidad timpánica y nasofaringe • senos paranasales • aparato lagrimal y conjuntiva

Epistaxis

La epistaxis (sangrado nasal) es relativamente común debido al rico suministro de sangre a la mucosa nasal. En la mayoría de los casos, la causa de la hemorragia nasal es un traumatismo y la hemorragia procede de una zona del tercio anterior de la nariz (área de Kiesselbach) (v. fig. 8.107B).

La epistaxis también se asocia con infecciones e hipertensión. El chorro de sangre por la nariz se debe a la rotura de las arterias. La epistaxis leve también puede ser el resultado de hurgarse la nariz, lo que desgarra las venas del vestíbulo de la nariz.

Sinusitis

Debido a que los senos paranasales se continúan con las cavidades nasales a través de aberturas que se abren hacia ellas, la infección puede propagarse desde las cavidades nasales, produciendo inflamación e hinchazón de la mucosa de los senos nasales (sinusitis) y dolor local. A veces, se inflaman varios senos nasales (pansinusitis) y la inflamación de la mucosa puede bloquear una o más aberturas de los senos nasales hacia las cavidades nasales.

Infección de células etmoidales

Si se bloquea el drenaje nasal, las infecciones de las células etmoidales pueden atravesar la frágil pared medial de la órbita. Las infecciones graves de esta fuente pueden causar ceguera porque algunas células etmoidales posteriores se encuentran cerca del canal óptico, que da paso al nervio óptico y a la arteria oftálmica. La propagación de la infección a partir de estas células también podría afectar la vaina dural del nervio óptico, provocando neuritis óptica.

Infección de los senos maxilares

Los senos maxilares son los que se infectan con más frecuencia, probablemente porque sus ostia (aberturas) suelen ser pequeños y están situados en lo alto de sus paredes superomediales (v . fig. 8.110). Cuando la membrana mucosa del seno está congestionada, los ostium maxilares suelen estar obstruidos. Debido a la ubicación elevada de los ostia, cuando la cabeza está erguida, es imposible que los senos drenen hasta que estén llenos. Debido a que los ostium de los senos derecho e izquierdo se encuentran en los lados mediales (es decir, están dirigidos uno hacia el otro), cuando uno está acostado de lado sólo drena el seno superior (p. ej., el seno derecho si está acostado sobre el lado izquierdo).

Un resfriado o una alergia que afecte a ambos senos nasales puede resultar en noches de balancearse de un lado a otro en un intento de mantener los senos nasales drenados. Un seno maxilar se puede canular y drenar mediante

Machine Translated by Google

pasar una cánula desde la naris a través del ostium maxilar hasta el seno.

Relación de los dientes con el seno maxilar

La proximidad de los tres molares superiores al suelo del seno maxilar plantea problemas potencialmente graves. Durante la extracción de un molar superior, puede producirse una fractura de la raíz del diente. Si no se utilizan los métodos de recuperación adecuados utilizado, un trozo de la raíz puede introducirse superiormente en el seno maxilar creando una comunicación entre la cavidad bucal y el seno. Esto puede resultar en una infección de los senos nasales. Debido a que los nervios alveolares superiores (ramas del nervio maxilar) inervan tanto los dientes superiores como la membrana mucosa de los senos maxilares, la inflamación de la mucosa del seno suele ir acompañada de una sensación de dolor de muelas en los molares.

Transiluminación de los senos nasales

La transiluminación de los senos maxilares se realiza en una habitación a oscuras. Se coloca una luz brillante en la boca del paciente, en un lado del paladar duro o firmemente contra la mejilla (como en la figura B8.42A). La luz pasa a través del seno maxilar y aparece como un brillo opaco en forma de media luna por debajo de la órbita. Si un seno contiene exceso de líquido, una masa o una mucosa engrosada, el brillo disminuye. Los senos frontales también pueden transiluminarse dirigiendo la luz hacia arriba, por debajo de la cara medial de la ceja, lo que normalmente produce un brillo superior a la órbita (fig. B8.42B). Debido a la gran variación en el desarrollo de los senos paranasales, el patrón y el alcance de la iluminación de los senos paranasales difieren de una persona a otra (Bickley, 2021).

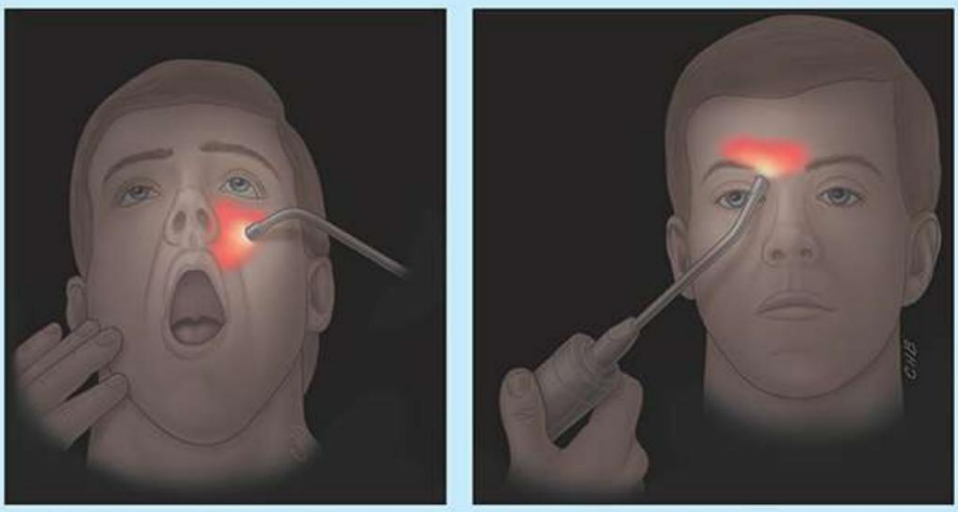

FIGURA B8.42. Transiluminación de senos paranasales.

LGRAWANY
Machine Translated by Google

Conclusión: nariz

La nariz es el sistema de ventilación que atraviesa la cabeza, permitiendo el flujo de aire entre el ambiente externo y el sistema respiratorio inferior (pulmones). ■ A medida que el aire entra por la nariz, se toman muestras de su química (aumento del olfato y el gusto), se calienta, se humidifica y se filtra para llegar a los pulmones. Al salir, se liberan con él calor y humedad. ■ La nariz también proporciona una ruta de drenaje para la mucosidad y el líquido lagrimal.

Esqueleto de la nariz: la cavidad nasal, que se abre anteriormente a través de las fosas nasales, está subdividida por un tabique nasal mediano. ■ La nariz externa protuberante y el tabique anterior se benefician de la flexibilidad que proporciona un esqueleto cartilaginoso, lo que reduce la posibilidad de fracturas nasales. ■ Excepto el tabique y el suelo, las paredes de la cavidad nasal están muy neumatizadas por los senos paranasales y sus paredes laterales contienen cornetes.

Cavidades nasales: tanto los senos nasales como los cornetes aumentan la superficie secretora para el intercambio de humedad y calor. ■ Esencialmente, todas las superficies están cubiertas por una mucosa secretora, vascular y gruesa, cuya porción anterosuperior (incluida la de la mayoría de los senos paranasales) está irrigada por la arteria y el nervio oftálmicos (CN V1) y la porción posteroinferior (que incluye la del seno maxilar) por la arteria y el nervio maxilares (CN V2). ■ La mucosa del techo y las áreas adyacentes de las paredes y el tabique también reciben Inervación sensorial especial del nervio olfatorio (CN I). ■ Posteriormente, la cavidad nasal se continúa con la nasofaringe a través de las coanas; El paladar blando sirve como válvula o compuerta que controla el acceso hacia y desde el conducto nasal. ■ El hueso y la mucosa de las paredes laterales de este conducto están perforados por las aberturas de los conductos nasolagrimales, los senos paranasales y el tubo faringotimpánico. ■ Sólo el hueso es perforado por el agujero pterigopalatino, proporcionando el paso de estructuras neurovasculares hacia la cavidad nasal.
mucosa.

Senos paranasales: Los senos paranasales reciben el nombre de los huesos que ocupan. ■ El el seno maxilar es el más grande. ■ La mayoría de los senos paranasales desembocan en el meato nasal medio, pero los senos esfenoidales entran en el receso esfenoetmoidal.

OREJA

El oído, el órgano de la audición y el equilibrio, se divide en oído externo, medio e interno (fig. 8.111). El oído externo y el oído medio se ocupan principalmente de la transferencia del sonido al oído interno, que contiene el órgano tanto del equilibrio como de la audición. La membrana timpánica separa el oído externo del oído medio. El tubo faringotimpánico une el oído medio con la nasofaringe.

Machine Translated by Google

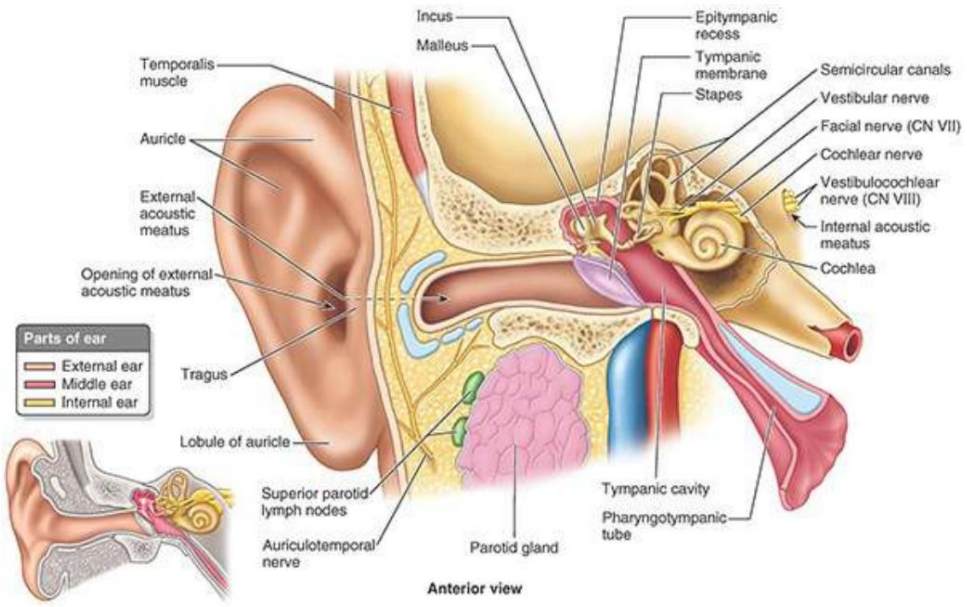

FIGURA 8.111. Partes de la oreja. Una sección coronal de la oreja, acompañada de una figura de orientación, demuestra que la oreja tiene tres partes: externa, media e interna. El oído externo está formado por el pabellón auricular y el meato acústico externo. El oído medio es un espacio aéreo en el que se encuentran los huesecillos auditivos. El oído interno contiene el laberinto membranoso; sus principales divisiones son el laberinto coclear y el laberinto vestibular.

Oído externo

El oído externo está compuesto por la aurícula en forma de concha (pabellón auricular), que recoge el sonido, y el meato acústico externo (canal auditivo), que conduce el sonido hasta la membrana timpánica.

AURÍCULA

La aurícula (L. auris, oreja) está compuesta por una placa de cartílago elástico de forma irregular cubierta por una fina piel (fig. 8.112). La aurícula tiene varias depresiones y elevaciones. La concha del pabellón auricular es la depresión más profunda. El margen elevado de la aurícula es la hélice.
Las otras depresiones y elevaciones se identifican en la Figura 8.112. El lóbulo no cartilaginoso (lóbulo) está formado por tejido fibroso, grasa y vasos sanguíneos. Se perfora fácilmente para tomar pequeñas muestras de sangre e insertar aretes. El trago (G. tragos, cabra; en alusión a los pelos que tienden a crecer a partir de esta formación, como la barba de una cabra) es una proyección en forma de lengua que se superpone a la abertura del conducto auditivo externo. El riego arterial del pabellón auricular deriva principalmente de las arterias auricular posterior y temporal superficial (fig. 8.113A).

Machine Translated by Google

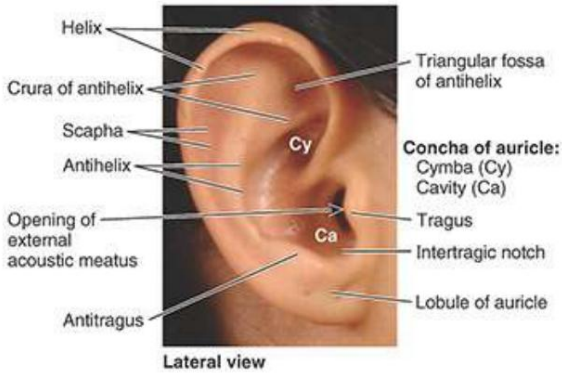

FIGURA 8.112. Oído externo. Las partes del pabellón auricular que se utilizan habitualmente en las descripciones clínicas están etiquetadas. El oído externo incluye la aurícula y el meato acústico externo.

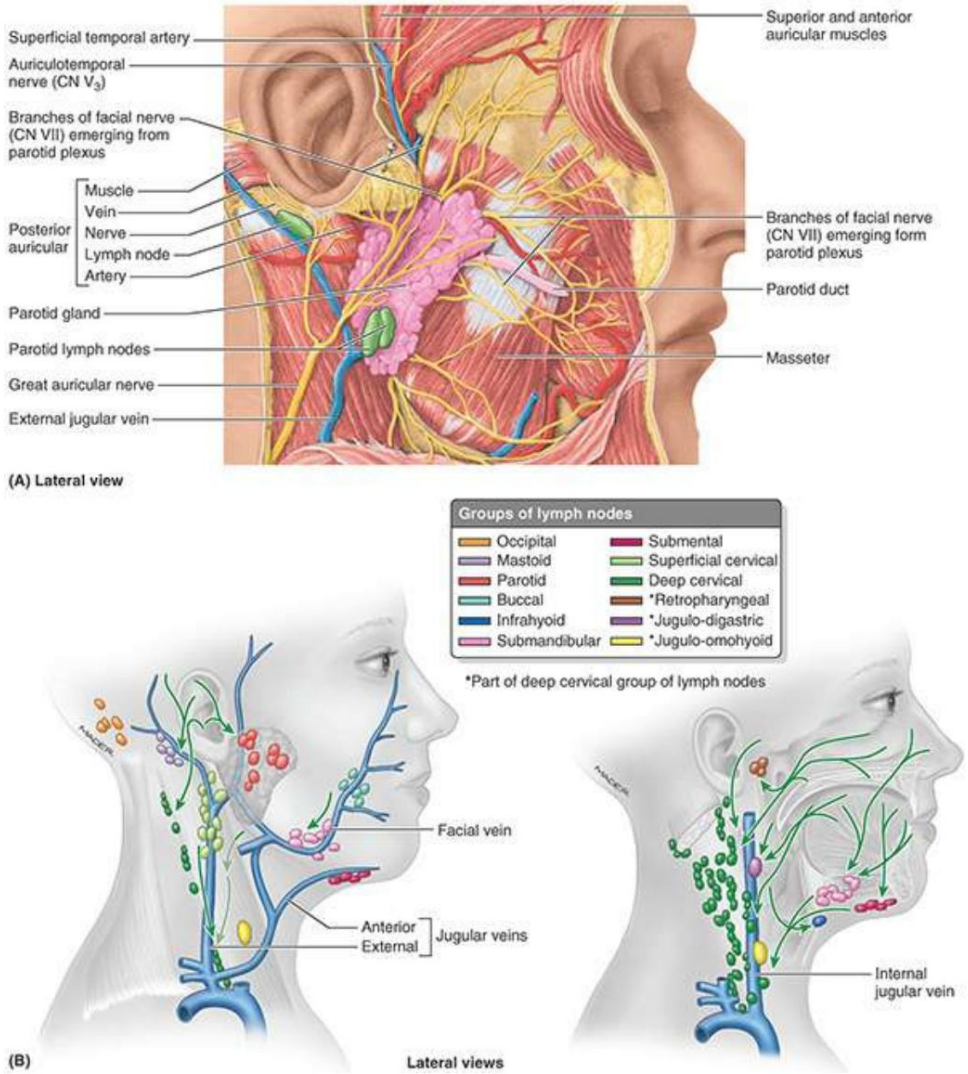

FIGURA 8.113. Drenaje linfático de cara y cabeza. A. Disección de la cara. Las arterias y venas auricular posterior y temporal superficial y los nervios auricular mayor y auriculotemporal proporcionan la circulación e inervación del oído externo. B. Drenaje linfático. La linfa drena a los ganglios linfáticos parótidos y a los ganglios linfáticos mastoides y cervicales superficiales, todos los cuales drenan a los ganglios cervicales profundos.

Machine Translated by Google

Los principales nervios de la piel del pabellón auricular son los nervios auricular mayor y auriculotemporal. El nervio auricular mayor inerva la superficie craneal (medial) (comúnmente llamada “parte posterior de la oreja”) y la parte posterior (hélice, antihélix y lóbulo) de la superficie lateral (“frente de la oreja”). El nervio auriculotemporal, una rama del CN V3 , inerva la piel de la cara anterior de la superficie lateral de la aurícula, incluido el borde de la cornete, el pilar de la hélice y el trago (figs. 8.111 y 8.113A). La piel de la cornisa está inervada principalmente por la rama auricular del vago, con una contribución menor del nervio facial.

El drenaje linfático de la aurícula es el siguiente: La superficie lateral de la mitad superior de la la aurícula drena hacia los ganglios linfáticos parótidos superficiales (fig. 8.113B); la superficie craneal de la mitad superior de la aurícula drena a los ganglios linfáticos mastoideos y a los ganglios linfáticos cervicales profundos; y el resto de la aurícula, incluido el lóbulo, drena hacia los ganglios linfáticos cervicales superficiales.

CARNE ACÚSTICA EXTERNA Y MEMBRANA TIMPÁNICA

El meato acústico externo es un canal auditivo que conduce hacia adentro a través de la parte timpánica del hueso temporal desde el pabellón auricular hasta la membrana timpánica, una distancia de 2 a 3 cm en adultos (Fig. 8.111). El tercio lateral de este canal ligeramente en forma de S es cartilaginoso y está revestido con piel que se continúa con la piel auricular. Los dos tercios mediales del meato son óseos y están revestidos de piel fina que se continúa con la capa externa de la membrana timpánica. Las glándulas ceruminosas y sebáceas del tejido subcutáneo de la parte cartilaginosa del meato producen cerumen (cerumen).

La membrana timpánica, de aproximadamente 1 cm de diámetro, es una membrana fina, ovalada y semitransparente. membrana en el extremo medial del conducto auditivo externo (figs. 8.111 y 8.114). Esta membrana forma una partición entre el conducto auditivo externo y la cavidad timpánica del oído medio. La membrana timpánica está cubierta por una fina piel por fuera y por una membrana mucosa del oído medio por dentro. Vista a través de un otoscopio, la membrana timpánica tiene una concavidad hacia el conducto auditivo externo con una depresión central poco profunda en forma de cono, cuyo pico es el umbo (fig. 8.114A) (consulte el recuadro clínico “Examen otoscópico” en este documento). capítulo). El eje central de la membrana timpánica pasa perpendicularmente a través del umbo como el mango de un paraguas, discurriendo anterior e inferiormente a medida que discurre lateralmente. Así, la membrana timpánica está orientada como un mini radar o antena parabólica posicionada para recibir señales provenientes del suelo delante y al costado de la cabeza.

LGRAWANY
Machine Translated by Google

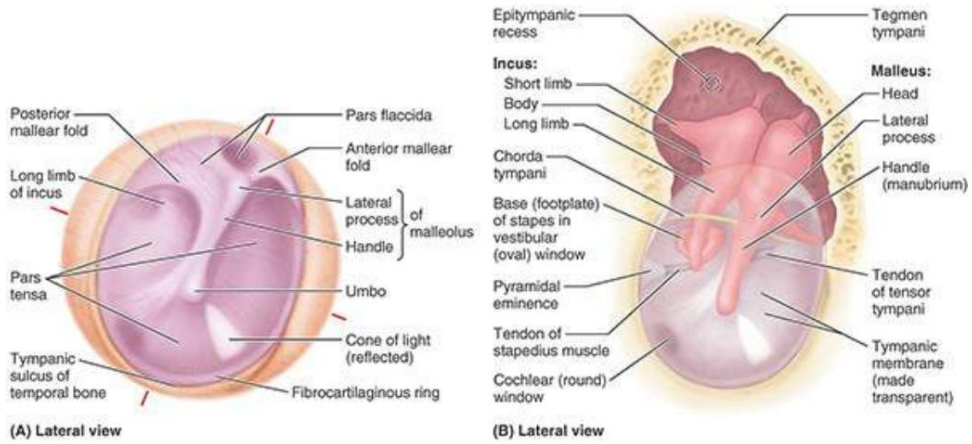

FIGURA 8.114. Membrana timpánica y abordaje lateral de la cavidad timpánica. A. Vista otoscópica de la membrana timpánica derecha. El cono de luz es un reflejo de la luz del otoscopio. B. Huesecillos del oído vistos a través de la membrana timpánica. La membrana timpánica se ha vuelto semitransparente y se ha eliminado la pared lateral del receso epitimpánico para demostrar los huesecillos del oído medio in situ.

Superior a la apófisis lateral del martillo (uno de los pequeños huesos del oído, u huesecillos auditivos, del oído medio), la membrana es delgada y se llama pars flaccida (parte flácida). Carece de las fibras radiales y circulares presentes en el resto de la membrana, llamada pars tensa (parte tensa). La parte flácida forma la pared lateral del receso superior de la cavidad timpánica.

La membrana timpánica se mueve en respuesta a las vibraciones del aire que le llegan a través del conducto acústico externo. Los movimientos de la membrana se transmiten a través de los huesecillos auditivos a través del oído medio hasta el oído interno (fig. 8.111).

La piel de las paredes superior y anterior del conducto auditivo externo y los dos tercios superoanteriores de la superficie externa de la membrana timpánica están inervadas principalmente por el nervio auriculotemporal (fig. 8.113A), una rama del CN V3 . La piel de las paredes posterior e inferior del meato y del tercio posteroinferior de la superficie externa de la membrana timpánica están irrigadas por la rama auricular del vago (X par). La superficie interna de la membrana timpánica está inervada por el nervio glosofaríngeo (CN IX).

Oído medio

La cavidad timpánica o cavidad del oído medio es la cámara estrecha llena de aire situada en la parte petrosa del hueso temporal (figs. 8.111 y 8.115). La cavidad tiene dos partes: la cavidad timpánica propiamente dicha, el espacio directamente interno a la membrana timpánica, y el receso epitimpánico, el espacio superior a la membrana. La cavidad timpánica está conectada anteromedialmente con la nasofaringe por el tubo faringotimpánico y posterosuperiormente con las células mastoides a través del antro mastoideo (fig. 8.116). La cavidad timpánica está revestida por una membrana mucosa que se continúa con el revestimiento de la trompa faringotimpánica, las células mastoides y el antro mastoideo.

Machine Translated by Google

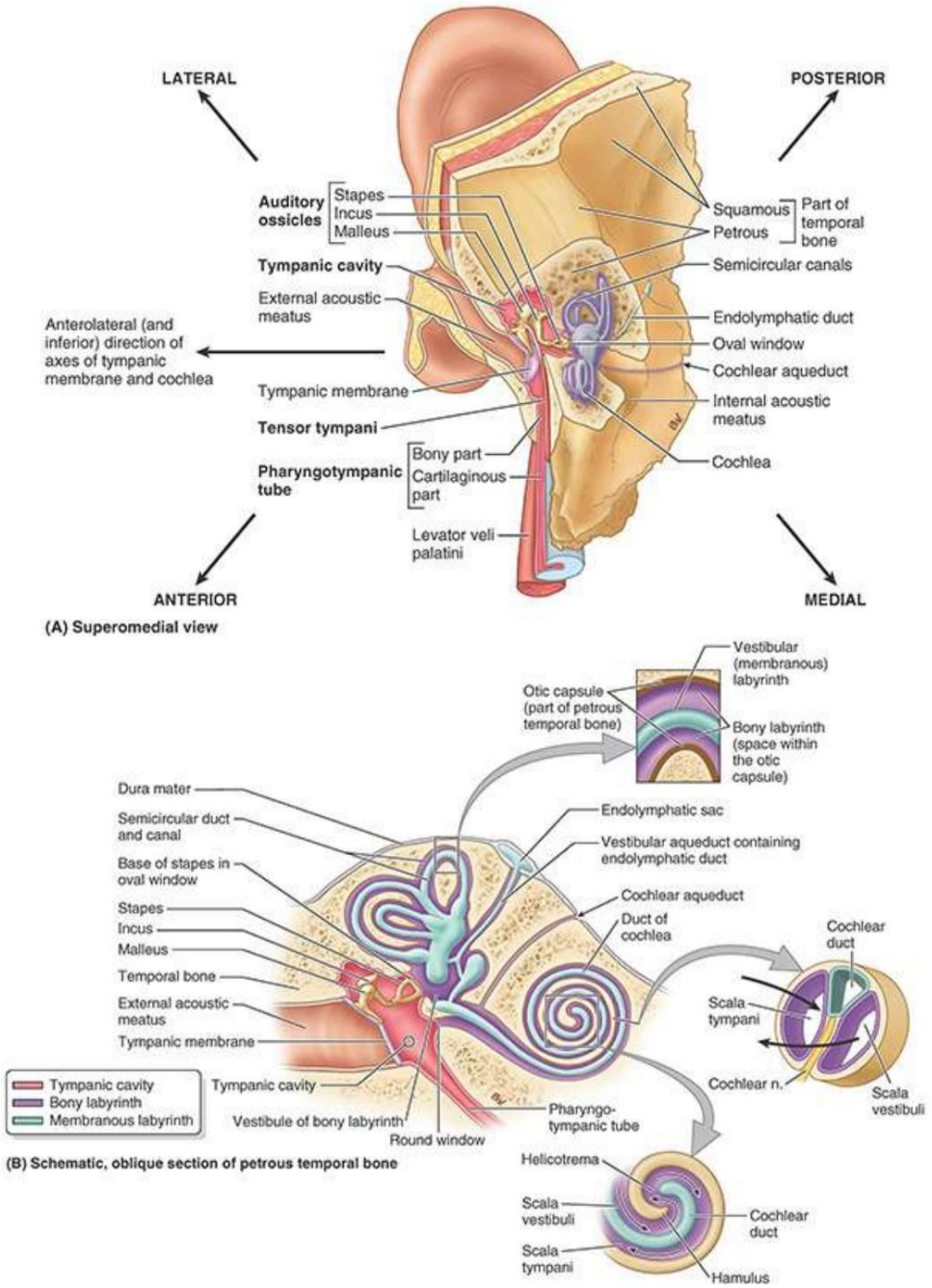

FIGURA 8.115. Esquema general y orientación de componentes del oído. A. Descripción general. El meato acústico externo corre de lateral a medial. El eje de la membrana timpánica y el eje alrededor del cual la cóclea corre hacia abajo y hacia delante a medida que avanza lateralmente. Los ejes largos de los laberintos óseo y membranoso y del tubo faringotimpánico y los músculos tensor del tímpano y elevador del paladar paralelos se encuentran perpendiculares a los de la membrana timpánica y la cóclea (es decir, discurren en sentido inferior y anterior a medida que avanzan en dirección medial). B. Oído medio e interno. El oído medio se encuentra entre la membrana timpánica y el oído interno. Tres huesecillos auditivos se extienden desde la pared lateral a la medial de la cavidad timpánica. La trompa faringotimpánica es una comunicación entre la pared anterior de la cavidad timpánica y la pared lateral de la nasofaringe. El oído interno está compuesto por un sistema cerrado de tubos y bulbos membranosos, el laberinto membranoso, que está lleno de un líquido llamado endolinfa (azul) y bañado por un líquido circundante llamado perilinfa (púrpura).

LGRAWANY
Machine Translated by Google

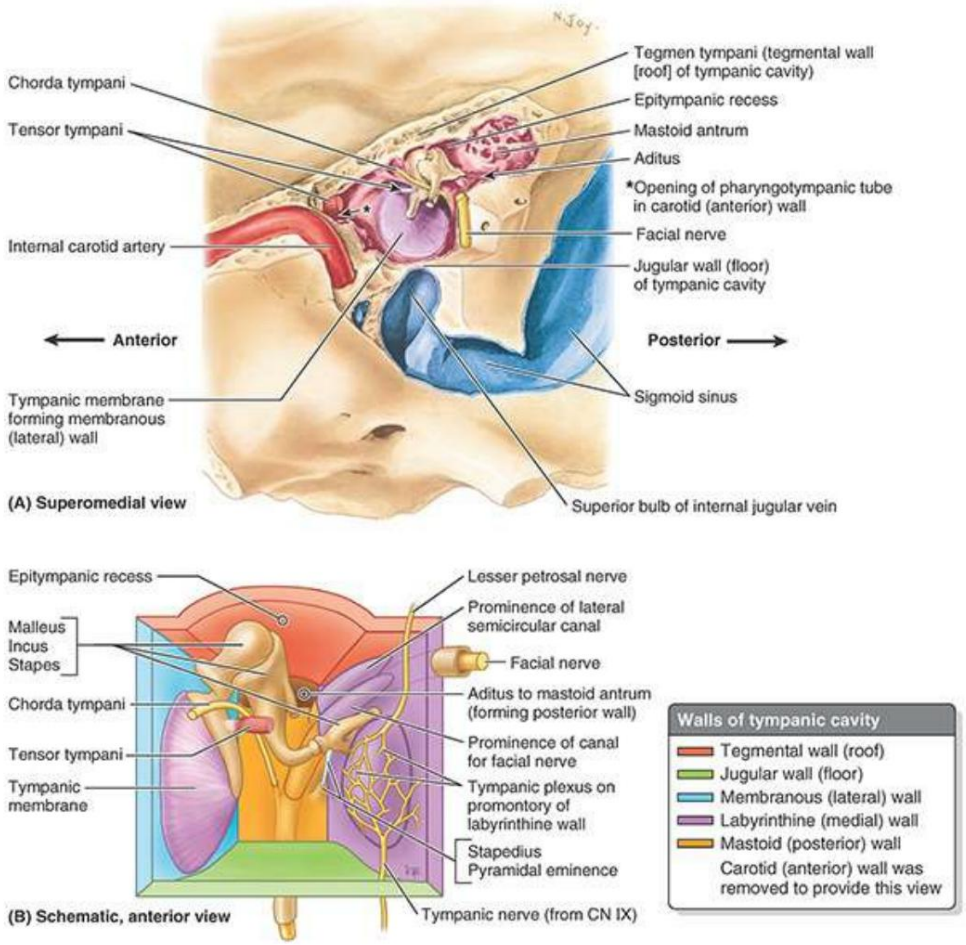

FIGURA 8.116. Paredes de la cavidad timpánica. A. Disección de la cara medial. El tegmen tympani, que forma el techo de la cavidad timpánica y el antro mastoideo, es bastante grueso en este espécimen; Por lo general, es extremadamente delgado. La arteria carótida interna es la principal relación de la pared anterior, la vena yugular interna es la principal relación del suelo y el nervio facial (VII par) es una característica principal de la pared posterior. La cuerda del tímpano pasa entre el martillo y el yunque. B. Esquemático. Se ha eliminado la pared carotídea (anterior) de la cavidad timpánica. La membrana timpánica forma la mayor parte de la pared membranosa (lateral); superior a él está el receso epitimpánico, en el que se alojan las partes más grandes del martillo y el yunque. Las ramas del plexo timpánico proporcionan inervación a la mucosa del oído medio y al tubo faringotimpánico adyacente. Sin embargo, una rama, el nervio petroso menor, transporta fibras parasimpáticas presinápticas al ganglio ótico para la inervación secretomotora de la glándula parótida.

El contenido del oído medio incluye lo siguiente:

• Huesecillos auditivos (martillo, yunque y estribo) • Músculos estapedio y tensor del tímpano • Nervio cuerda del tímpano, una rama del VII par (fig. 8.116) • Plexo nervioso timpánico

PAREDES DE LA CAVIDAD TIMPANICA

El oído medio tiene forma de glóbulo rojo o de caja estrecha con lados cóncavos (fig. 8.116B). Tiene seis paredes:

1. La pared tegmental (techo) está formada por una fina placa de hueso, el tegmen tímpano, que

Machine Translated by Google

separa la cavidad timpánica de la duramadre en el suelo de la fosa craneal media (fig. 8.116A).

2. La pared yugular (suelo) está formada por una capa de hueso que separa la cavidad timpánica del bulbo superior de la vena yugular interna (fig. 8.116A, B).
3. La pared membranosa (lateral) está formada casi en su totalidad por la convexidad puntiaguda de la membrana timpánica; superiormente, está formado por la pared ósea lateral del receso epitimpánico. El mango del martillo está unido a la membrana timpánica y su cabeza se extiende hacia el receso epitimpánico.
4. La pared laberíntica (medial) separa la cavidad timpánica del oído interno. También destaca el promontorio de la pared laberíntica, formado por la parte inicial (vuelta basal) de la cóclea, y las ventanas ovaladas y redondas, que, en un cráneo seco, comunican con el oído interno.

5. La pared mastoidea (posterior) presenta una abertura en su parte superior, el aditus (L., acceso) al antro mastoideo, que conecta la cavidad timpánica con las células mastoideas. El canal del nervio facial desciende entre la pared posterior y el antro, medial al aditus.
6. La pared carotídea anterior separa la cavidad timpánica del canal carotídeo; superiormente tiene la abertura de la trompa faringotimpánica y el canal del tensor del tímpano.
7. El antro mastoideo es una cavidad en la apófisis mastoidea del hueso temporal (fig. 8.116A). El antro (L. de G., cueva), al igual que la cavidad timpánica, está separado de la fosa craneal media por una delgada placa del hueso temporal, llamada tegmen tympani. Esta estructura forma la pared tegmental (techo) de las cavidades del oído y también forma parte del piso de la parte lateral de la fosa craneal media. El antro mastoideo es la cavidad común en la que se abren las células mastoideas. El antro y las células mastoides están revestidos por una membrana mucosa que se continúa con el revestimiento del oído medio. Anteroinferiormente, el antro está relacionado con el canal del nervio facial.

TUBO FARINGOTIMPANICO

La trompa faringotimpánica (tubo auditivo), también conocida comúnmente como “trompa de Eustaquio”, conecta la cavidad timpánica con la nasofaringe (parte superior o nasal de la faringe), donde se abre por detrás del meato nasal inferior (fig. 8.115). . El tercio posterolateral del tubo es óseo y el resto es cartilaginoso. El tubo faringotimpánico está revestido por una membrana mucosa que se continúa posteriormente con la de la cavidad timpánica y anteriormente con la de la nasofaringe.

La función de la trompa faringotimpánica es igualar la presión en el oído medio con la presión atmosférica, permitiendo así el libre movimiento de la membrana timpánica. Al permitir que el aire entre y salga de la cavidad timpánica, este tubo equilibra la presión en ambos lados de la membrana. Como las paredes de la parte cartilaginosa del tubo normalmente están en aposición, el tubo debe abrirse activamente. Se abre mediante una combinación de la circunferencia en expansión del vientre del elevador del velo palatino, a medida que se contrae longitudinalmente, empujando contra una pared y el tensor del velo palatino tirando de la otra. Debido a que estos son músculos del paladar blando, la presión de compensación (“hacer estallar los tímpanos”) se asocia comúnmente con actividades como bostezar

LGRAWANY
Machine Translated by Google

tragar.

Las arterias de la trompa faringotimpánica se derivan de la arteria faríngea ascendente, una rama de la arteria carótida externa y la arteria meníngea media y la arteria del canal pterigoideo, ramas de la arteria maxilar (fig. 8.117; tabla 8.12).

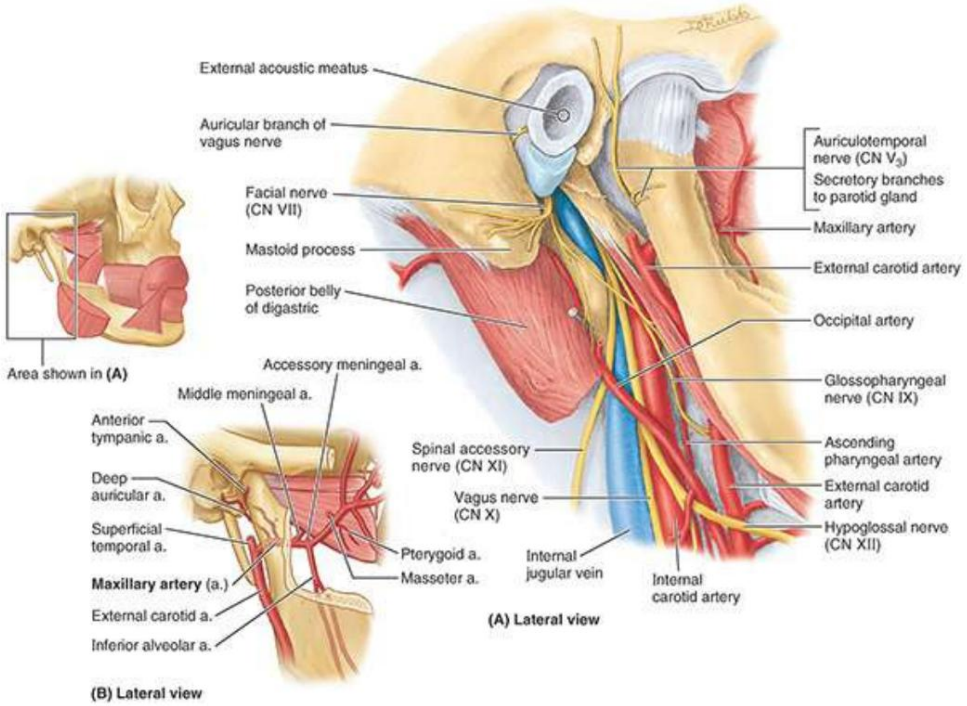

FIGURA 8.117. Estructuras neurovasculares cercanas al oído externo y medio. A. Disección de estructuras profundas hasta el lecho parotídeo. El nervio facial (CN VII), el vientre posterior del músculo digástrico y el nervio que lo une se retraen. La arteria faríngea ascendente, situada profundamente, es la única rama medial de la arteria carótida externa. Irriga la faringe, la amígdala palatina, la trompa faringotimpánica y la pared medial de la cavidad timpánica antes de terminar enviando ramas meníngeas a la cavidad craneal. B. Arteria maxilar y sus ramas. Las ramas de la primera parte (mandibular) irrigan el conducto auditivo externo y la membrana timpánica. La arteria meníngea media envía ramas al tubo faringotimpánico antes de ingresar al cráneo a través del agujero espinoso.

Las venas de la trompa faringotimpánica drenan en el plexo venoso pterigoideo. El El drenaje linfático del tubo se dirige a los ganglios linfáticos cervicales profundos (fig. 8.113B).

Los nervios de la trompa faringotimpánica surgen del plexo timpánico (fig. 8.116B), que está formado por fibras del nervio glosofaríngeo (CN IX). Anteriormente, el tubo también recibe fibras del ganglio pterigopalatino (v . fig. 8.108A).

HUESECILLOS DEL OÍDO

Los huesecillos auditivos forman una cadena móvil de pequeños huesos a través de la cavidad timpánica desde la membrana timpánica hasta la ventana oval (L. fenestra vestibuli), una abertura ovalada en la pared laberíntica de la cavidad timpánica que conduce al vestíbulo del laberinto óseo (Figs . . 8.115B y 8.118A). Estos huesecillos son los primeros huesos que se osifican completamente durante el desarrollo y están esencialmente maduros al nacer. El hueso del que se forman es excepcionalmente denso (duro). Los huesecillos están cubiertos por la membrana mucosa que recubre la cavidad timpánica; pero

Machine Translated by Google

a diferencia de otros huesos, carecen de una capa circundante de periostio osteogénico.

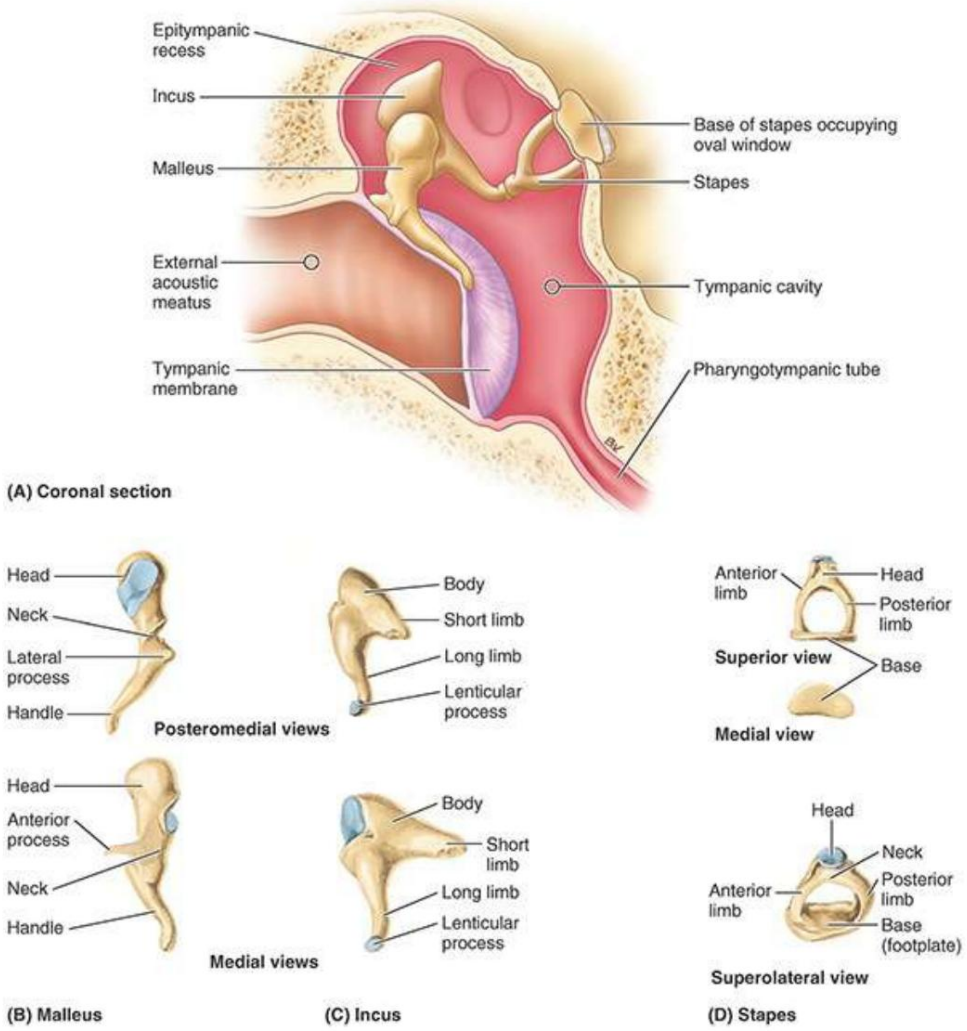

FIGURA 8.118. Huesecillos del oído. A. Osículos in situ. B-D. Huesecillos aislados.

Maleo. El martillo (L., un martillo) se adhiere a la membrana timpánica. La cabeza superior redondeada del martillo se encuentra en el receso epitimpánico (fig. 8.118B). El cuello del martillo se apoya contra la parte fláccida de la membrana timpánica y el mango del martillo está incrustado en la membrana timpánica, con su punta en el umbo; por tanto, el martillo se mueve con la membrana. La cabeza del martillo se articula con el yunque; el tendón del tensor del tímpano se inserta en su mango cerca del cuello. La cuerda del tímpano cruza la superficie medial del cuello del martillo. El martillo funciona como una palanca, con la apófisis más larga de sus dos y su mango unido a la membrana timpánica.

Yunque. El yunque (L., un yunque) se encuentra entre el martillo y el estribo y articula con ellos. Tiene un cuerpo y dos extremidades. Su gran cuerpo se encuentra en el receso epitimpánico (Fig. 8.118A), donde se articula con la cabeza del martillo (fig. 8.118C). La rama larga se encuentra paralela al mango del martillo y su extremo interior se articula con el estribo mediante la apófisis lenticular, una proyección dirigida medialmente. La extremidad corta está conectada por un ligamento a

LGRAWANY
Machine Translated by Google

la pared posterior de la cavidad timpánica.

Estribo. El estribo (L., estribo) es el huesecillo más pequeño. Tiene una cabeza, dos extremidades y una base (fig. 8.118D). Su cabeza, dirigida lateralmente, se articula con el yunque (fig. 8.118A). La base (platapié) del estribo encaja en la ventana ovalada de la pared medial de la cavidad timpánica. La base ovalada está unida a los márgenes de la ventana oval mediante un ligamento anular. La base del estribo es considerablemente más pequeña que la membrana timpánica; como resultado, la fuerza vibratoria del estribo aumenta aproximadamente 10 veces más que la de la membrana timpánica. En consecuencia, los huesecillos auditivos aumentan la fuerza pero disminuyen la amplitud de las vibraciones transmitidas desde la membrana timpánica a través de los huesecillos hasta el oído interno (v . fig. 8.122).

Músculos asociados a los huesecillos auditivos. Dos músculos amortiguan o resisten los movimientos de los huesecillos auditivos; También se amortiguan los movimientos (vibraciones) de la membrana timpánica. El tensor del tímpano es un músculo corto que surge de la superficie superior de la parte cartilaginosa del tubo faringotimpánico, el ala mayor del esfenoides y la parte petrosa del hueso temporal (figs. 8.115A y 8.116). El músculo se inserta en el mango del martillo y tira del mango hacia medial, lo que tensa la membrana timpánica y reduce la amplitud de sus oscilaciones. Esta acción tiende a prevenir daños en el oído interno cuando uno se expone a sonidos fuertes. El tensor del tímpano está inervado por el nervio mandibular (CN V3).

El estapedio es un músculo diminuto situado dentro de la eminencia piramidal (pirámide), una prominencia hueca en forma de cono situada en la pared posterior de la cavidad timpánica (figs. 8.114B y 8.116B). El tendón del estapedio ingresa a la cavidad timpánica emergiendo de un agujero puntiforme en el vértice de la eminencia y se inserta en el cuello del estribo. El estapedio tira del estribo hacia atrás e inclina su base en la ventana oval, tensando así el ligamento anular y reduciendo el rango oscilatorio. También previene el movimiento excesivo del estribo. El nervio del estapedio surge del nervio facial (CN VII).

Oído Interno

El oído interno contiene el órgano vestibulococlear encargado de recibir el sonido y mantener el equilibrio. Enterrado en la parte petrosa del hueso temporal (figs. 8.115 y 8.119A), el oído interno está formado por los sacos y conductos del laberinto membranoso. El laberinto membranoso, que contiene endolinfa, está suspendido dentro del laberinto óseo lleno de perilinfa, ya sea por delicados filamentos similares a los filamentos de la aracnoides que atraviesan el espacio subaracnoideo o por el importante ligamento espiral. No flota. Estos fluidos participan en la estimulación de los órganos terminales para el equilibrio y la audición, respectivamente.

Machine Translated by Google

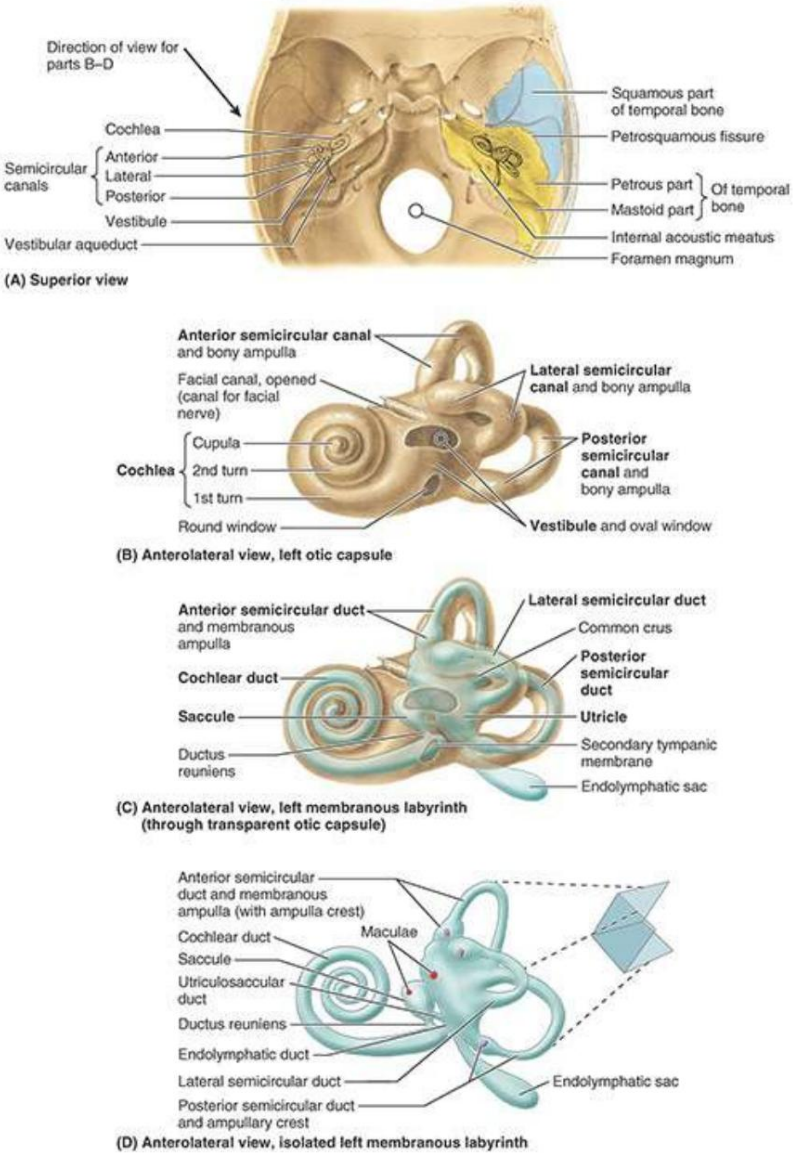

FIGURA 8.119. Laberintos óseos y membranosos del oído interno. A. Interior de la base del cráneo que muestra el hueso temporal y la ubicación del laberinto óseo. B. Cápsula ótica. Las paredes del laberinto óseo han sido talladas en el hueso temporal petroso. C. Laberinto membranoso izquierdo a través de una cápsula discal transparente. D. Laberinto membranoso. Se muestra después de la extracción del laberinto óseo, que es un sistema cerrado de conductos y cámaras llenos de endolinfa y bañados por perilinfa. Tiene tres partes: el conducto coclear, que ocupa la cóclea; el sáculo y el utrículo, que ocupan el vestíbulo; y los tres conductos semicirculares, que ocupan los canales semicirculares. El utrículo se comunica con el sáculo a través del conducto utriculosacular. El conducto semicircular lateral se encuentra en el plano horizontal y es más horizontal de lo que parece en este dibujo.

LABERINTO HUESO

El laberinto óseo es una serie de cavidades (cóclea, vestíbulo y canales semicirculares) contenidas dentro de la cápsula ótica de la parte petrosa del hueso temporal (figs. 8.115A y 8.119B). La cápsula ótica está hecha de hueso que es más denso que el resto del peñasco temporal y se puede aislar (tallar) de él con un taladro dental. La cápsula ótica a menudo se ilustra e identifica erróneamente como el laberinto óseo. Sin embargo, el laberinto óseo es el fluido.

LGRAWANY
Machine Translated by Google

espacio lleno, que está rodeado por la cápsula ótica. Por tanto, el laberinto óseo se representa con mayor precisión mediante un modelo de la cápsula ótica después de retirar el hueso circundante.

Cóclea. La cóclea es la parte con forma de concha del laberinto óseo que contiene el conducto coclear (fig. 8.119C) y es la parte del oído interno encargada de la audición. El canal espiral de la cóclea comienza en el vestíbulo y da 2,5 vueltas alrededor de un núcleo óseo, el modiolo (fig. 8.120), el núcleo de hueso esponjoso en forma de cono alrededor del cual gira el canal espiral de la cóclea.
El modiolo contiene canales para los vasos sanguíneos y para la distribución de las ramas del nervio coclear. El vértice del modiolo en forma de cono, como el eje de la membrana timpánica, se dirige lateral, anterior e inferior. La gran vuelta basal de la cóclea produce el promontorio de la pared laberíntica de la cavidad timpánica (fig. 8.116B). En la espira basal, el laberinto óseo se comunica con el espacio subaracnoideo superior al agujero yugular a través del acueducto coclear (fig. 8.115B). También presenta la ventana redonda (L. fenestra cochleae), cerrada por la membrana timpánica secundaria (fig. 8.119B, C).

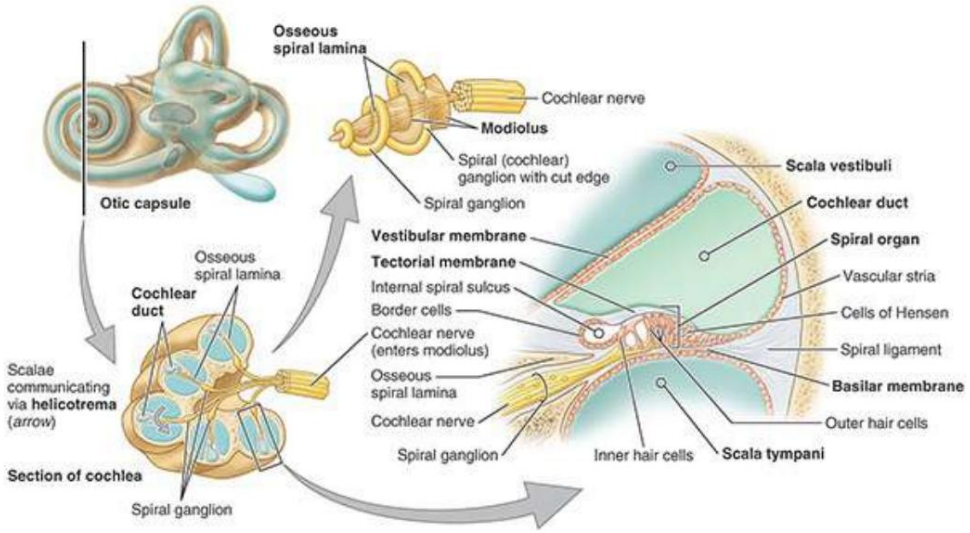

FIGURA 8.120. Estructura de la cóclea. La cóclea se ha seccionado a lo largo del eje alrededor del cual se enrolla (ver figura de orientación). Un núcleo óseo aislado, en forma de cono, de la cóclea, el modiolo, se muestra después de retirar las vueltas de la cóclea, dejando sólo la lámina espiral enrollada a su alrededor como la rosca de un tornillo. También se muestran detalles del área encerrada en el rectángulo.

Vestíbulo del Laberinto Óseo. El vestíbulo del laberinto óseo es una pequeña cámara ovalada (de aproximadamente 5 mm de largo) que contiene el utrículo y el sáculo (fig. 8.119C) y partes del aparato de equilibrio (laberinto vestibular). El vestíbulo presenta en su muro lateral la ventana ovalada, ocupada por la base del estribo. El vestíbulo se continúa con la cóclea ósea por delante, los canales semicirculares por detrás y la fosa craneal posterior por el acueducto vestibular (fig. 8.115B). El acueducto se extiende hasta la superficie posterior de la parte petrosa del hueso temporal, donde se abre posterolateralmente al conducto auditivo interno (fig. 8.119A). El acueducto vestibular transmite el conducto endolinfático (figs. 8.115B y 8.119D) y dos vasos sanguíneos pequeños.

Canales semicirculares. Los canales semicirculares (anterior, posterior y lateral) comunicarse con el vestíbulo del laberinto óseo (fig. 8.119B). Los canales mienten

Machine Translated by Google

posterosuperior al vestíbulo al que se abren; están colocados en ángulo recto entre sí.
Los canales ocupan tres planos en el espacio. Cada canal semicircular forma aproximadamente dos tercios de un círculo y tiene aproximadamente 1,5 mm de diámetro, excepto en un extremo donde hay una hinchazón, la ampolla ósea. Los canales tienen sólo cinco aberturas hacia el vestíbulo porque los canales anterior y posterior tienen una rama común a ambos. Dentro de los canales se encuentran los conductos semicirculares (fig. 8.119C, D).

LABERINTO MEMBRANOSO

El laberinto membranoso consta de una serie de sacos y conductos comunicantes que están suspendidos en el laberinto óseo (fig. 8.119C). El laberinto contiene endolinfa, un líquido acuoso de composición similar al líquido intracelular, por lo que difiere en composición de la perilinfa circundante (que es como líquido extracelular) que llena el resto del laberinto óseo. El laberinto membranoso, compuesto por dos divisiones funcionales, (1) el laberinto vestibular y (2) el laberinto coclear, consta de más partes que el laberinto óseo:

1. El laberinto vestibular, relacionado con el equilibrio, se compone de
   - el utrículo y el sáculo, dos pequeños sacos comunicantes que ocupan el vestíbulo del hueso laberinto
   - el conducto utriculosacular, que conecta el utrículo y el sáculo • tres conductos semicirculares, que ocupan los canales semicirculares • el conducto endolinfático, que termina en el saco endolinfático 2. El laberinto coclear, relacionado con la audición, está compuesto por el conducto coclear que ocupa el canal espiral del cóclea.

Las dos divisiones del laberinto membranoso están conectadas a través del ductus reuniens, extendiéndose entre el sáculo y el conducto coclear.

Los conductos semicirculares se abren hacia el utrículo a través de cinco aberturas, lo que refleja la forma en que Los canales semicirculares circundantes se abren hacia el vestíbulo. El utrículo se comunica con el sáculo a través del conducto utriculosacular, del cual surge el conducto endolinfático (Fig. 8.119D).

El utrículo y el sáculo tienen áreas especializadas de epitelio sensorial llamadas máculas. La mácula del utrículo (L. macula utriculi) está en el piso del utrículo, paralela a la base del cráneo, mientras que la mácula del sáculo (L. macula sacculi) está colocada verticalmente en la pared medial del sáculo. Las máculas son sensibles a la gravedad y a la aceleración o desaceleración lineal. Las células ciliadas (mecanorreceptores no neuronales estimulados por la desviación de pelos sensoriales o estereocilios) en las máculas están inervadas por fibras de la división vestibular del nervio vestibulococlear (VIII par), el nervio vestibular. Los cuerpos celulares de las neuronas sensitivas primarias se encuentran en el ganglio vestibular (fig. 8.121) , en el conducto auditivo interno.

Machine Translated by Google

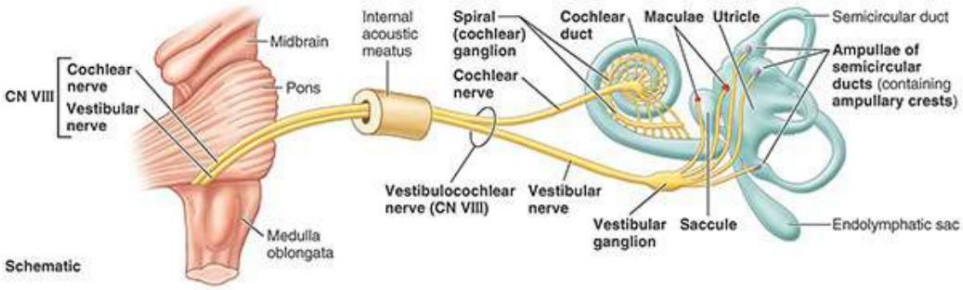

FIGURA 8.121. Nervio vestibulococlear. El CN VIII tiene dos partes: el nervio coclear (el nervio de la audición) y el nervio vestibular (el nervio del equilibrio). Los cuerpos celulares de las fibras sensoriales que forman las dos partes de este nervio constituyen los ganglios espiral y vestibular.

El conducto endolinfático atraviesa el acueducto vestibular (fig. 8.115B) y emerge a través del hueso de la fosa craneal posterior, donde se expande formando una bolsa ciega, el saco endolinfático (figs. 8.115B, 8.119C y 8.121). El saco endolinfático se encuentra entre las dos capas de duramadre en la superficie posterior de la parte petrosa del hueso temporal. El saco es un depósito de almacenamiento del exceso de endolinfa, formado por los capilares sanguíneos en el laberinto membranoso.

El ligamento espiral, un engrosamiento espiral del revestimiento perióstico del canal coclear, asegura el conducto coclear hasta el canal espiral de la cóclea (fig. 8.120). El laberinto vestibular está suspendido por delicados filamentos que atraviesan la perilinfa.

Conductos Semicirculares. Cada conducto semicircular tiene una ampolla en un extremo que contiene una zona, la cresta ampular (L. crista ampullari) (fig. 8.121). Las crestas son sensores de aceleración o desaceleración rotacional de la cabeza, que registran los movimientos de la endolinfa en la ampolla resultantes de la rotación de la cabeza en el plano del conducto. Las células ciliadas de las crestas, al igual que las de las máculas, estimulan las neuronas sensoriales primarias del nervio vestibular, cuyos cuerpos celulares también se encuentran en el ganglio vestibular.

Conducto Coclear. El conducto coclear es un tubo en espiral, cerrado en un extremo y de sección transversal triangular. El conducto está firmemente suspendido a través del canal coclear entre el ligamento espiral de la pared externa del canal coclear (fig. 8.120) y la lámina espiral ósea del modiolo. Al atravesar el canal espiral de esta manera, el conducto coclear lleno de endolinfa divide el canal espiral lleno de perilinfa en dos canales que son continuos en el vértice de la cóclea en el helicotrema, una comunicación semilunar en el vértice de la cóclea.

Ondas de presión hidráulica creadas en la perilinfa del vestíbulo por las vibraciones del La base del estribo asciende hasta el vértice de la cóclea por un canal, la rampa vestibular (Fig. 8.122). Las ondas de presión luego pasan a través del helicotrema y descienden de regreso a la espira basal de la cóclea por el otro canal, la rampa timpánica. Aquí las ondas de presión vuelven a convertirse en vibraciones, esta vez de la membrana timpánica secundaria en la ventana redonda, y la energía inicialmente recibida por la membrana timpánica (primaria) se disipa finalmente en el aire de la cavidad timpánica.

Machine Translated by Google

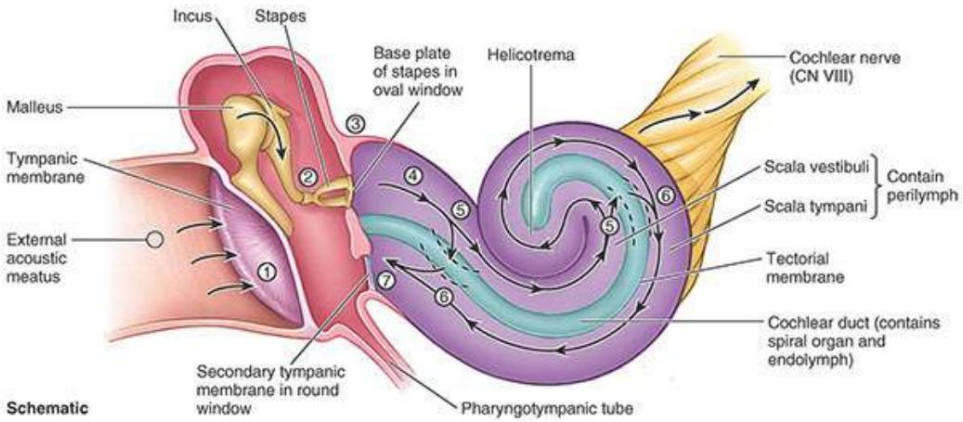

FIGURA 8.122. Transmisión del sonido a través del oído. La cóclea se representa esquemáticamente como si constara de una sola bobina para demostrar la transmisión de estímulos sonoros a través del oído. 1, las ondas sonoras que ingresan al oído externo golpean la membrana timpánica y la hacen vibrar. 2. Las vibraciones iniciadas en la membrana timpánica se transmiten a través de los huesecillos del oído medio y sus articulaciones. 3. La base del estribo vibra con mayor fuerza y menor amplitud en la ventana oval. 4. Las vibraciones de la base del estribo crean ondas de presión en la perilinfa de la rampa vestibular. 5. Las ondas de presión en la rampa vestibular provocan el desplazamiento de la membrana basilar del conducto coclear. Las ondas cortas (tono alto) provocan desplazamiento cerca de la ventana ovalada. Las ondas más largas (tono bajo) provocan un desplazamiento más distante, más cercano al helicotrema en el vértice de la cóclea. El movimiento de la membrana basilar dobla las células ciliadas del órgano espiral. Se libera un neurotransmisor que estimula los potenciales de acción transmitidos por el nervio coclear al cerebro. 6, Las vibraciones se transfieren a través del conducto coclear hasta la perilinfa de la rampa timpánica. 7, Las ondas de presión en la perilinfa son disipadas (amortiguadas) por la membrana timpánica secundaria en la ventana redonda hacia el aire de la cavidad timpánica.

El techo del conducto coclear está formado por la membrana vestibular. El suelo del conducto también está formado por parte del conducto, la membrana basilar, más el borde exterior de la lámina espiral ósea. El receptor de los estímulos auditivos es el órgano espiral (de Corti), situado en la membrana basilar (fig. 8.120). Está recubierto por la membrana tectorial gelatinosa.

El órgano espiral contiene células ciliadas, cuyas puntas están incrustadas en la membrana tectorial. El órgano es estimulado para responder mediante la deformación del conducto coclear inducida por las ondas de presión hidráulica en la perilinfa, que ascienden y descienden en las escalas vestibuli y el tímpano circundantes. Las células ciliadas del órgano espiral están inervadas por la división coclear del nervio vestibulococlear (CN VIII), el nervio coclear. Los cuerpos celulares de las neuronas sensoriales primarias se encuentran en el ganglio espiral (coclear), ubicado en la raíz de la lámina espiral de la cóclea.

CARNE ACÚSTICA INTERNA

El conducto auditivo interno es un canal estrecho que discurre lateralmente durante aproximadamente 1 cm dentro de la parte petrosa del hueso temporal (fig. 8.119A). La abertura del meato acústico interno se encuentra en la parte posteromedial de este hueso, en línea con el meato acústico externo. El conducto auditivo interno está cerrado lateralmente por una fina placa de hueso perforada que lo separa del oído interno. Por esta placa pasan el nervio facial (VII CN), el nervio vestibulococlear (VIII CN) y sus divisiones, y los vasos sanguíneos. El nervio vestibulococlear se divide cerca del extremo lateral del conducto auditivo interno en dos partes: un nervio coclear y un nervio vestibular (fig. 8.121).

GRAWANY
Machine Translated by Google

CLÍNICO
CAJA

OREJA

Lesión del oído externo

El sangrado dentro de la aurícula resultante de un traumatismo puede producir un hematoma auricular. Se forma una colección localizada de sangre entre el pericondrio y el cartílago auricular, lo que provoca una distorsión de los contornos de la aurícula. A medida que el hematoma aumenta, compromete el suministro de sangre al cartílago. Si no se trata (p. ej., mediante aspiración de sangre), se desarrolla fibrosis (formación de tejido fibroso) en la piel suprayacente, formando una aurícula deformada (p. ej., la coliflor o la oreja de boxeador de algunos boxeadores y luchadores profesionales).

Examen otoscópico

El examen del meato acústico externo y la membrana timpánica comienza enderezando el meato. En los adultos, la hélice se agarra y se tira posterosuperiormente (arriba, afuera y atrás). Estos movimientos reducen la curvatura del conducto auditivo externo, lo que facilita la inserción del otoscopio (fig. B8.43A). El meato es relativamente corto en los lactantes; por lo tanto, se debe tener especial cuidado para evitar lesiones en la membrana timpánica. En los bebés, el meato se endereza tirando de la aurícula en dirección inferoposterior (hacia abajo y hacia atrás). El examen también proporciona una pista sobre la sensibilidad, que puede indicar inflamación de la aurícula y/o del meato.

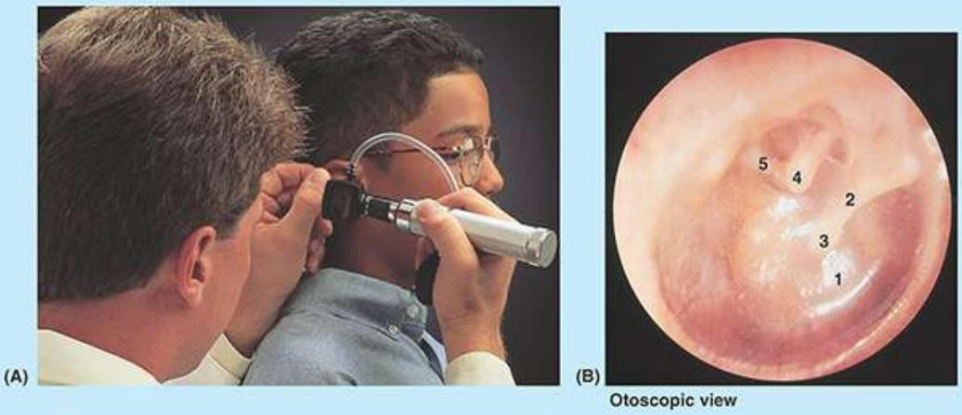

FIGURA B8.43. Examen otoscópico. Una tecnica. B. Membrana timpánica normal. 1, cono de luz; 2, mango de martillo; 3, umbo; 4, rama larga del yunque; 5, rama posterior del estribo.

La membrana timpánica normalmente es translúcida y de color gris perla (fig. B8.43B). El mango del martillo suele ser visible cerca del centro de la membrana (el umbo). De

Machine Translated by Google

En el umbo, en el extremo inferior del mango, el iluminador del otoscopio refleja un cono de luz brillante. Este reflejo luminoso es visible y se irradia anteroinferiormente en las personas sanas.
oreja.

Otitis externa aguda

La otitis externa es una inflamación del conducto auditivo externo. La infección a menudo se desarrolla en nadadores que no se secan el meato (canales auditivos) después de nadar y/o no usan gotas para los oídos. La inflamación también puede ser el resultado de una infección bacteriana de la piel que recubre el meato. El afectado se queja de picazón y dolor en el oído externo. Tirar de la aurícula o aplicar presión sobre el trago aumenta el dolor.

Otitis media

Un dolor de oído y una membrana timpánica roja y abultada pueden indicar que hay pus o líquido en el oído medio, lo que es un signo de otitis media (fig. B8.44A). La infección del oído medio suele ser secundaria a infecciones de las vías respiratorias superiores. La inflamación y el edema de la membrana mucosa que recubre la cavidad timpánica pueden provocar un bloqueo parcial o completo de la trompa faringotimpánica (v . fig. 8.111). La membrana timpánica se enrojece y se abulta, y la persona puede quejarse de “estallido de oídos” o crujidos. A través de la membrana timpánica se puede observar un líquido sanguinolento de color ámbar. Si no se trata, la otitis media puede producir problemas de audición debido a la cicatrización de los huesecillos auditivos, lo que limita su capacidad de moverse en respuesta al sonido.

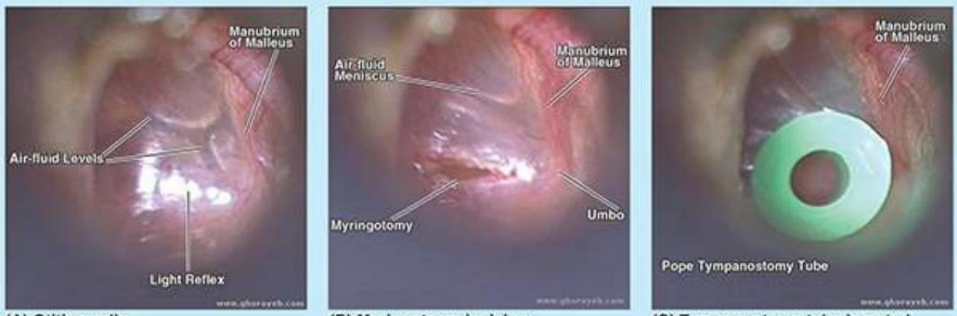

FIGURA B8.44. Otitis media y tratamiento quirúrgico.

Perforación de la membrana timpánica

La perforación de la membrana timpánica (“tímpano roto”) puede deberse a otitis media y es una de varias causas de sordera del oído medio. La perforación también puede deberse a cuerpos extraños en el conducto auditivo externo, traumatismo o presión excesiva (p. ej., durante el buceo). Las roturas menores de la membrana timpánica suelen curarse espontáneamente. Las roturas grandes suelen requerir reparación quirúrgica. Porque la mitad superior de

LGRAWANY
Machine Translated by Google

Como la membrana timpánica es mucho más vascular que la mitad inferior, las incisiones para liberar pus de un absceso del oído medio (miringotomía), por ejemplo, se hacen en dirección posteroinferior a través de la membrana (fig. B8.44B). Esta incisión también evita lesiones en la cuerda del tímpano y los huesecillos auditivos. En personas con infecciones crónicas del oído medio, la miringotomía puede ir seguida de la inserción de una timpanostomía o tubos de ecualización de presión (PE) en la incisión para permitir el drenaje del derrame y la ventilación de la presión (fig. B8.44C).

mastoiditis

Las infecciones del antro mastoideo y de las células mastoideas (mastoiditis) son el resultado de una infección del oído medio que causa inflamación de la apófisis mastoidea (fig. B8.45).

Las infecciones pueden extenderse hacia arriba a la fosa craneal media a través de la fisura petrosescamosa en los niños y causar osteomielitis (infección ósea) del tegmen tympani. Desde la llegada de los antibióticos, la mastoiditis es poco común. Durante las operaciones de mastoiditis, los cirujanos son conscientes del curso del nervio facial para evitar dañarlo. Un punto de acceso a la cavidad timpánica es a través del antro mastoideo. En los niños, sólo se debe retirar una fina placa de hueso de la pared lateral del antro para exponer la cavidad timpánica. En los adultos, el hueso debe penetrarse 15 mm o más. En la actualidad, la mayoría de las mastoidectomías son endaurales (es decir, se realizan a través de la pared posterior del conducto auditivo externo).

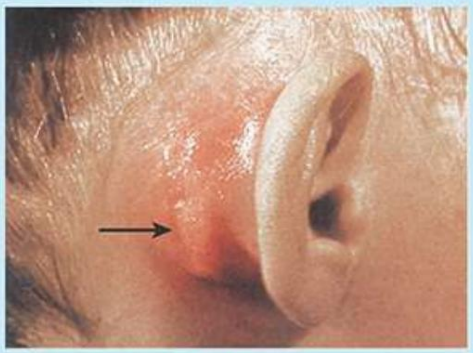

Posterolateral view

FIGURA B8.45. Mastoiditis (absceso retroauricular roto).

Obstrucción del tubo faringotimpánico

El tubo faringotimpánico forma una ruta para que la infección pase desde la nasofaringe hasta la cavidad timpánica. Este tubo se obstruye fácilmente por la inflamación de su membrana mucosa, incluso como resultado de infecciones leves (por ejemplo, un resfriado), porque el Las paredes de su parte cartilaginosa normalmente ya están en aposición. Cuando se ocluye el tubo faringotimpánico, el aire residual en la cavidad timpánica generalmente se absorbe en los vasos sanguíneos de la mucosa, lo que resulta en una presión más baja en la cavidad timpánica, retracción de la membrana timpánica e interferencia con su libre movimiento. Finalmente, la audición se ve afectada.

Machine Translated by Google

Parálisis de Estapedio

Los músculos timpánicos tienen una acción protectora porque amortiguan las grandes vibraciones de la membrana timpánica resultantes de ruidos fuertes. La parálisis del estapedio (p. ej., resultante de una lesión del nervio facial) se asocia con una agudeza auditiva excesiva, denominada hiperacusia o hiperacusia. Esta condición resulta de movimientos desinhibidos del estribo.

Cinetosis

Las máculas del laberinto membranoso son principalmente órganos estáticos, que tienen pequeñas partículas densas (otolitos) incrustadas entre las células ciliadas. Bajo la influencia de la gravedad, los otolitos provocan la curvatura de las células ciliadas, lo que estimula el nervio vestibular y proporciona conciencia de la posición de la cabeza en el espacio; Los pelos también responden a movimientos rápidos de inclinación y a aceleraciones y desaceleraciones lineales. El mareo por movimiento resulta de la discordancia entre la estimulación vestibular y visual.

Mareos y pérdida de audición

Las lesiones del sistema auditivo periférico causan tres síntomas principales: pérdida de audición (normalmente pérdida auditiva conductiva), vértigo (mareos) cuando la lesión afecta a los conductos semicirculares y tinnitus (zumbidos o zumbidos) cuando la lesión se localiza en el conducto coclear. El tinnitus y la pérdida de audición pueden deberse a lesiones en cualquier parte de las vías auditivas periféricas o centrales. Los dos tipos de pérdida auditiva son los siguientes:

- Pérdida auditiva conductiva: resultante de cualquier cosa en el oído externo o medio que interfiere con la conducción del sonido o el movimiento de las ventanas ovaladas o redondas. Las personas con este tipo de pérdida auditiva suelen hablar con voz suave porque, para ellos, su propia voz suena más fuerte que los sonidos de fondo. Este tipo de pérdida auditiva se puede mejorar quirúrgicamente o mediante el uso de un audífono.
- Pérdida auditiva neurosensorial: resultante de defectos en el camino desde la cóclea al cerebro: defectos de la cóclea, del nervio coclear, del tronco encefálico o de las conexiones corticales. Los implantes cocleares son un método empleado para restaurar la percepción del sonido cuando las células ciliadas del órgano espiral han resultado dañadas (fig. B8.46). Los sonidos recibidos por un pequeño micrófono externo se transmiten a un receptor implantado que envía impulsos eléctricos a la cóclea, estimulando el nervio coclear. La audición sigue siendo relativamente tosca, pero permite la percepción del ritmo y la intensidad de los sonidos.

LGRAWANY
Machine Translated by Google

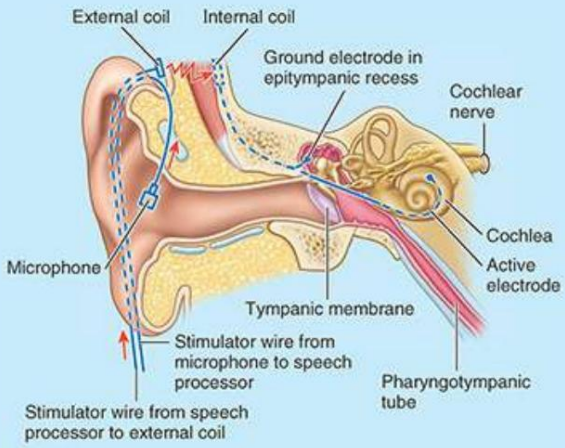

FIGURA B8.46. Implante coclear.

Síndrome de Meniere

El síndrome de Ménière se relaciona con una producción excesiva de endolinfa o con una obstrucción del conducto endolinfático (v. fig. 8.115B) y se caracteriza por ataques recurrentes de tinnitus, pérdida de audición y vértigo. Estos síntomas van acompañados de una sensación de presión en el oído, distorsión de los sonidos y sensibilidad a los ruidos (Storper, 2022). Un signo característico es el abombamiento del conducto coclear, el utrículo y el sáculo causado por un aumento del volumen endolinfático.

Sordera de tonos altos

La exposición persistente a sonidos excesivamente fuertes provoca cambios degenerativos en el órgano espiral, lo que provoca sordera de tonos agudos. Este tipo de pérdida auditiva ocurre comúnmente en trabajadores que están expuestos a ruidos fuertes y no usan protección.
orejeras (p. ej., personas que trabajan durante períodos prolongados cerca de motores a reacción).

Barotrauma ótico

La lesión causada en el oído por un desequilibrio de presión entre el aire ambiente (circundante) y el aire del oído medio se denomina barotrauma ótico. Este tipo de lesión suele ocurrir en voladores y buceadores.

La conclusión: oreja

El oído se divide en partes externa, media e interna. ■ Las tres partes se refieren

Machine Translated by Google

con el sentido del oído, pero el oído interno también tiene una función vestibular. ■ El
El oído externo es un conducto en forma de embudo por el que las ondas sonoras transportadas por el aire llegan al oído medio. ■
La aurícula protuberante y la parte lateral del conducto auditivo externo tienen un esqueleto de cartílago elástico que
permite flexibilidad. ■ La inervación sensitiva primaria del oído externo la proporciona el par craneal V (nervio auricular
mayor), con algunas contribuciones del par VII y el par X. ■ La membrana timpánica responde a las ondas sonoras transmitidas
por el aire, convirtiendo
a vibraciones transmitidas por el medio sólido de los huesecillos del oído medio. ■ Debido a que toda su pared lateral está
formada por una fina membrana, el oído medio (cavidad timpánica) es un espacio sensible a la presión, ventilado mediante
el tubo faringotimpánico. ■
La mucosa que recubre tanto la cavidad como la trompa está inervada por el CN IX. ■ En la ventana oval, entre los
oídos medio e interno, las vibraciones del medio sólido de los huesecillos
se convierten en ondas de sonar transmitidas por fluidos. ■ El oído interno está formado por un oído delicado y
Laberinto membranoso complejo lleno de líquido que se asemeja al líquido intracelular (endolinfa), suspendido
dentro de una cueva ósea ocupada de otro modo por líquido extracelular.
(perilinfa). ■ Aunque es mucho más grande y ligeramente menos complejo, la arquitectura del laberinto óseo es un reflejo
de la del laberinto membranoso. ■ La porción posterior del laberinto óseo toma la forma de tres canales y conductos semicirculares;
la ampolla de cada uno de los conductos contiene una cresta ampular que es sensible al movimiento de la cabeza. ■ El vestíbulo
óseo central contiene un utrículo y un sáculo membranosos, cada uno provisto de una mácula para controlar la posición de la
cabeza en relación con la línea de atracción gravitacional. ■ El

Las crestas neuroepiteliales y las máculas están inervadas por la porción vestibular del CN VIII. ■ La porción anterior del oído
interno contiene un conducto coclear membranoso, suspendido entre dos ramas de la vía continua para las ondas sonares
que son conducidas por la perilinfa; El conducto y los canales perilinfáticos giran en espiral a través de las 2,5 vueltas del
hueso.
cóclea. ■ La deformación del órgano espiral dentro del conducto coclear por las ondas de sonar estimula los impulsos
conducidos por la parte coclear del VIII par para el sentido de la audición.

1Existe confusión sobre qué significa exactamente el término cráneo. Puede referirse al cráneo (que incluye la mandíbula) o a la parte del cráneo que excluye la mandíbula. También ha habido confusión porque algunas personas han utilizado el término cráneo sólo para el neurocráneo. El Comité Federativo Internacional de Terminología Anatómica (FICAT) ha decidido seguir el término latino cranium para el esqueleto de la cabeza.

2Ésta es la base anatómica del procedimiento psicoquirúrgico histórico, la lobotomía prefrontal transorbital, un episodio interesante pero muy desafortunado en la historia de la medicina que precede al desarrollo de los fármacos tranquilizantes.
Consulte https://www.britannica.com/science/transorbital-lobotomy.

LGRAWANY
Machine Translated by Google

9

Cuello

DESCRIPCIÓN GENERAL
HUESOS DEL CUELLO
Vertebra cervical
Hueso hioides
RECUADRO CLÍNICO: Huesos del Cuello
FASCIA DEL CUELLO
Tejido subcutáneo cervical y platisma
Fascia cervical profunda
RECUADRO CLÍNICO: Fascia cervical
ESTRUCTURAS SUPERFICIALES DEL CUELLO: REGIONES CERVICALES
Región esternocleidomastoidea
TABLA 9.1. Regiones cervicales/Triángulos y contenido TABLA 9.2.
Músculos cutáneos y superficiales del cuello.
Región cervical posterior
Región cervical lateral
Región cervical anterior
TABLA 9.3. Músculos de la región cervical anterior (músculos extrínsecos de la laringe)
Anatomía superficial de las regiones cervicales y triángulos del cuello.
RECUADRO CLÍNICO: Estructuras superficiales del cuello: regiones cervicales
ESTRUCTURAS PROFUNDAS DEL CUELLO
Músculos prevertebrales
Raíz del cuello
TABLA 9.4. Músculos Prevertebrales CAJA
CLÍNICA: Estructuras Profundas del Cuello
VISCERAS DEL CUELLO
Capa endocrina de las vísceras cervicales Capa
respiratoria de las vísceras cervicales TABLA 9.5.
Músculos de la laringe Capa alimentaria
de las vísceras cervicales TABLA 9.6. Músculos de
la faringe

Machine Translated by Google

Anatomía superficial de las capas endocrina y respiratoria de las vísceras cervicales
LINFÁTICOS DEL CUELLO
RECUADRO CLÍNICO: Vísceras y Linfáticos del Cuello

DESCRIPCIÓN GENERAL

El cuello es el área de transición entre la base del cráneo en la parte superior y las clavículas en la parte inferior. El cuello une la cabeza con el tronco y las extremidades, sirviendo como conducto principal para las estructuras que pasan entre ellos. Además, aquí se encuentran varios órganos importantes con funciones únicas: la laringe y las glándulas tiroides y paratiroides, por ejemplo.

El cuello es relativamente delgado para permitir la flexibilidad necesaria para posicionar la cabeza para maximizar la eficiencia de sus órganos sensoriales (principalmente los globos oculares pero también los oídos, la boca y la nariz). Por tanto, en el cuello se encuentran apiñadas muchas estructuras importantes, como músculos, glándulas, arterias, venas, nervios, vasos linfáticos, tráquea, esófago y vértebras. En consecuencia, el cuello es una región de vulnerabilidad bien conocida. Además, varias estructuras vitales, incluidas la tráquea, el esófago y la glándula tiroides, carecen de la protección ósea que ofrecen otras partes de los sistemas a los que pertenecen estas estructuras.

El principal flujo sanguíneo arterial hacia la cabeza y el cuello (las arterias carótidas) y el drenaje venoso principal (las venas yugulares) se encuentran en la dirección anterolateral del cuello (fig. 9.1). Los vasos sanguíneos carotídeos y yugulares son las estructuras principales que se lesionan comúnmente en las heridas penetrantes del cuello. Los plexos nerviosos braquiales se originan en el cuello y pasan en dirección inferolateral para entrar en las axilas y continuar hasta las extremidades superiores e inervarlas.

LGRAWANY
Machine Translated by Google

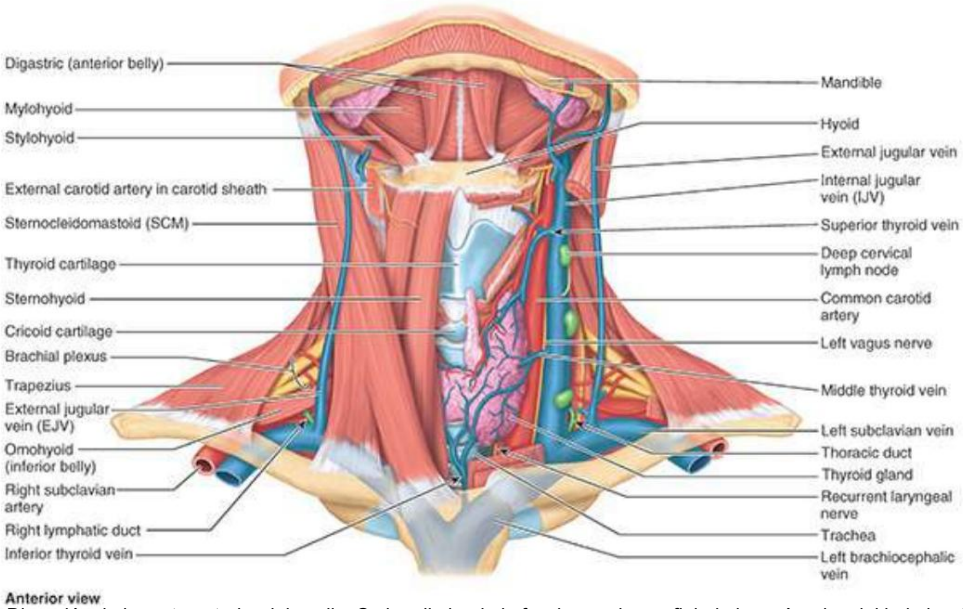

FIGURA 9.1. Disección de la parte anterior del cuello. Se ha eliminado la fascia y se han reflejado los músculos del lado izquierdo para mostrar el hueso hioides, la glándula tiroides y las estructuras relacionadas con la vaina carotídea: arteria carótida, vena yugular interna (VYI), nervio vago (X par) y ganglios linfáticos cervicales profundos.

En el medio de la cara anterior del cuello se encuentra el cartílago tiroides, el más grande de los cartílagos de la laringe, y la tráquea. La linfa de las estructuras de la cabeza y el cuello drena hacia los ganglios linfáticos cervicales.

HUESOS DEL CUELLO

El esqueleto del cuello está formado por las vértebras cervicales, el hueso hioides, el manubrio del esternón y las clavículas (figs. 9.2 y 9.3). Estos huesos forman parte del esqueleto axial excepto las clavículas, que forman parte del esqueleto apendicular.

Machine Translated by Google

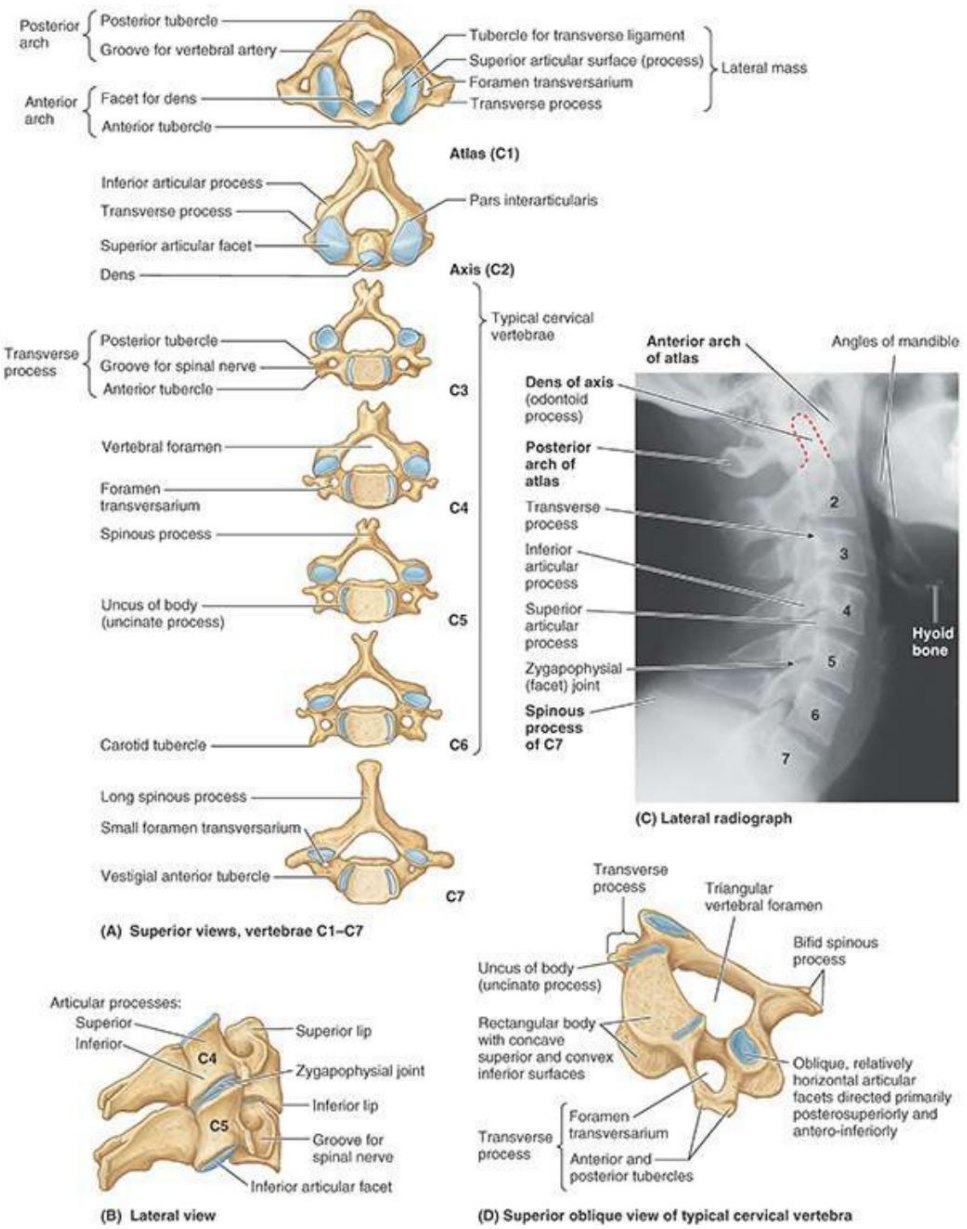

FIGURA 9.2. Vertebra cervical. A. Típico y atípico. Las vértebras tercera y sexta son vértebras cervicales “típicas”; el 1º, 2º y 7º son "atípicos". B. Vértebras cervicales típicas articuladas. C. Radiografía de la columna cervical. D. Vértebra cervical típica. Una vértebra típica tiene un cuerpo rectangular con unci articular (apófisis uncinadas) en sus caras laterales, un agujero vertebral triangular, una apófisis espinosa bífida y agujeros transversarios.

LGRAWANY
Machine Translated by Google

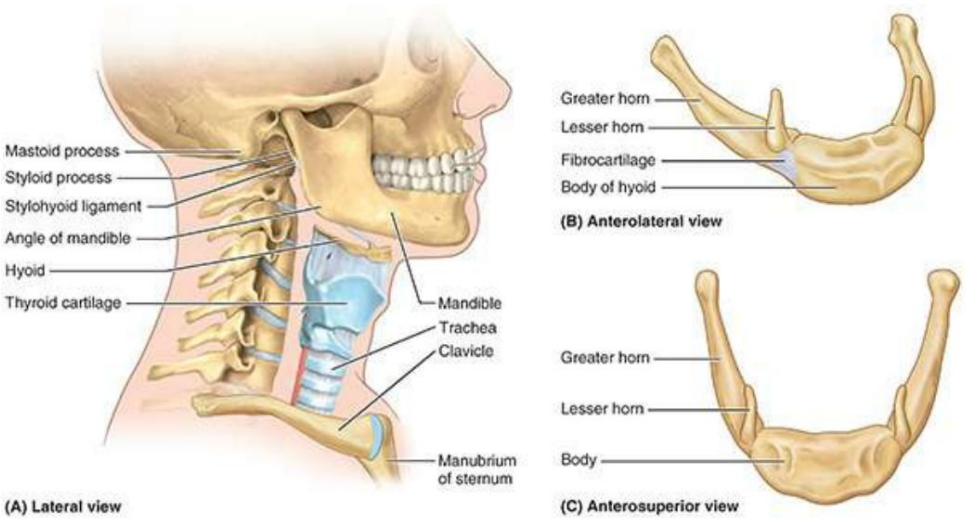

FIGURA 9.3. Huesos y cartílagos del cuello. A. Descripción general. Los puntos de referencia óseos y cartilaginosos del cuello son las vértebras, las apófisis mastoides y estiloides, los ángulos de la mandíbula, el hueso hioides, el cartílago tiroides, la clavícula y el manubrio del esternón. B y C. Características del hueso hioides.

Vertebra cervical

Siete vértebras cervicales forman la región cervical de la columna vertebral, que encierra la médula espinal y las meninges. Los cuerpos vertebrales apilados y colocados en el centro sostienen la cabeza, y las articulaciones intervertebrales (IV), especialmente las articulaciones craneovertebrales en su extremo superior, proporcionan la flexibilidad necesaria para permitir el posicionamiento de la cabeza.

Las vértebras cervicales, las articulaciones intravenosas cervicales y el movimiento de la región cervical de la columna vertebral se describen con la espalda (consulte el Capítulo 2, Espalda). Por tanto, sólo sigue una breve reseña.

Las cuatro vértebras cervicales típicas (tercera a sexta) tienen las siguientes características (fig. 9.2A, D):

- El cuerpo vertebral es pequeño y más largo de lado a lado que anteroposteriormente; el superior La superficie es cóncava y la superficie inferior es convexa.
- El agujero vertebral es grande y triangular. • Las apófisis transversas de todas las vértebras cervicales (típicas o atípicas) incluyen agujeros transversaria para los vasos vertebrales (las venas vertebrales y, excepto la vértebra C7, las arterias vertebrales).
- Las carillas superiores de las apófisis articulares se dirigen superoposteriormente y las inferiores las facetas se dirigen inferoposteriormente.
- Sus apófisis espinosas son cortas y, en individuos de ascendencia europea, bífidas.

Hay tres vértebras cervicales atípicas (C1, C2 y C7) (fig. 9.2A):

1. La vértebra C1 o atlas: un hueso en forma de anillo, con forma de riñón, que carece de apófisis o cuerpo espinoso y que consta de dos masas laterales conectadas por arcos anterior y posterior. Sus facetas articulares superiores cóncavas reciben los cóndilos occipitales.

2. La vértebra o eje C2: una guarnición en forma de clavija (apófisis odontoides) se proyecta superiormente desde su cuerpo 3. La vértebra prominente (C7): llamada así debido a su larga apófisis espinosa, que no es

Machine Translated by Google

bífido. Sus procesos transversales son grandes, pero sus agujeros transversarios son pequeños.

Hueso hioides

El hueso hioides móvil (o simplemente hioides) se encuentra en la parte anterior del cuello, al nivel de las vértebras C3-C4, en el ángulo entre la mandíbula y el cartílago tiroides (fig. 9.3). El hioides está suspendido por músculos que lo conectan con la mandíbula, las apófisis estiloides, el cartílago tiroides, el manubrio del esternón y las escápulas.

El hioides es único entre los huesos por su aislamiento del resto del esqueleto. La U-
El hioides en forma deriva su nombre de la palabra griega hyoeidçs, que significa “con forma de letra upsilon”, la vigésima letra del alfabeto griego. El hioides no se articula con ningún otro hueso.
Está suspendido de las apófisis estiloides de los huesos temporales mediante los ligamentos estilohioideos (fig. 9.3A) y está firmemente unido al cartílago tiroides. El hioides consta de un cuerpo y cuernos mayores y menores (L. cornua). Funcionalmente, el hioides sirve como unión para los músculos anteriores del cuello y como soporte para mantener abiertas las vías respiratorias.

El cuerpo del hioides, su parte media, mira hacia delante y mide aproximadamente 2,5 cm de ancho y 1 cm de espesor (Fig. 9.3B, C). Su superficie convexa anterior se proyecta anterosuperiormente; su superficie cóncava posterior se proyecta posteroinferiormente. Cada extremo de su cuerpo está unido a un cuerno mayor que se proyecta posterosuperior y lateralmente desde el cuerpo. En los jóvenes, los cuernos mayores están unidos al cuerpo mediante fibrocartílago. En las personas mayores, los cuernos suelen estar unidos por hueso. Cada asta menor es una pequeña proyección ósea de la parte superior del cuerpo del hioides cerca de su unión con el asta mayor. Está conectado al cuerpo del hioides mediante tejido fibroso y, a veces, al asta mayor mediante una articulación sinovial. El cuerno menor se proyecta superoposteriormente hacia la apófisis estiloides; puede ser parcial o completamente cartilaginoso en algunos adultos.

CLÍNICO

CAJA

HUESOS DEL CUELLO

dolor cervical

El dolor cervical (dolor de cuello) tiene varias causas, que incluyen ganglios linfáticos inflamados, distensión muscular y discos intervertebrales (IV) protuberantes. Los ganglios linfáticos cervicales agrandados pueden indicar un tumor maligno del cuero cabelludo o de los tejidos blandos de la cabeza y el cuello; sin embargo, el cáncer primario puede estar en el tórax o el abdomen (p. ej., cáncer de pulmón o cáncer de mama) porque el cuello conecta la cabeza con el tronco (p. ej., el cáncer de pulmón puede hacer metástasis a través del cuello hasta el cráneo). La mayoría del dolor cervical crónico es causado por anomalías óseas (p. ej., osteoartritis cervical) o por un traumatismo. El dolor cervical suele verse afectado por el movimiento de la cabeza y el cuello, y puede exagerarse al toser o estornudar, por ejemplo.

LGRAWANY
Machine Translated by Google

Lesiones de la columna vertebral cervical

Las fracturas y dislocaciones de las vértebras cervicales pueden dañar la médula espinal y/o las arterias vertebrales y los plexos simpáticos que pasan a través de los agujeros transversarios. Consulte los recuadros clínicos "Dislocación de vértebras cervicales", "Fractura y dislocación del Atlas" y "Fractura y dislocación del eje" en el Capítulo 2, Atrás.

Fractura del hueso hioides

La fractura del hioides (o de las apófisis estiloides del hueso temporal; véase el capítulo 8, Cabeza) se produce en personas que son estranguladas manualmente por compresión de la garganta. Esto da como resultado la depresión del cuerpo del hioides sobre el cartílago tiroides. La incapacidad para elevar el hioides y moverlo hacia adelante debajo de la lengua dificulta la deglución y el mantenimiento de la separación de los tractos alimentario y respiratorio y puede provocar neumonía por aspiración.

FASCIA DEL CUELLO

Las estructuras del cuello están rodeadas por una capa de tejido subcutáneo (fascia superficial) y compartimentadas por capas de fascia cervical profunda. Los planos fasciales determinan la dirección en la que se puede propagar una infección en el cuello.

Tejido subcutáneo cervical y platisma

El tejido subcutáneo cervical (fascia cervical superficial) es una capa de tejido conectivo graso que se encuentra entre la dermis de la piel y la capa de revestimiento de la fascia cervical profunda (Fig. 9.4A). El tejido subcutáneo cervical suele ser más delgado que en otras regiones, especialmente en la parte anterior. Contiene nervios cutáneos, vasos sanguíneos y linfáticos, ganglios linfáticos superficiales y cantidades variables de grasa. Anterolateralmente contiene el platisma (fig. 9.4B).

Machine Translated by Google

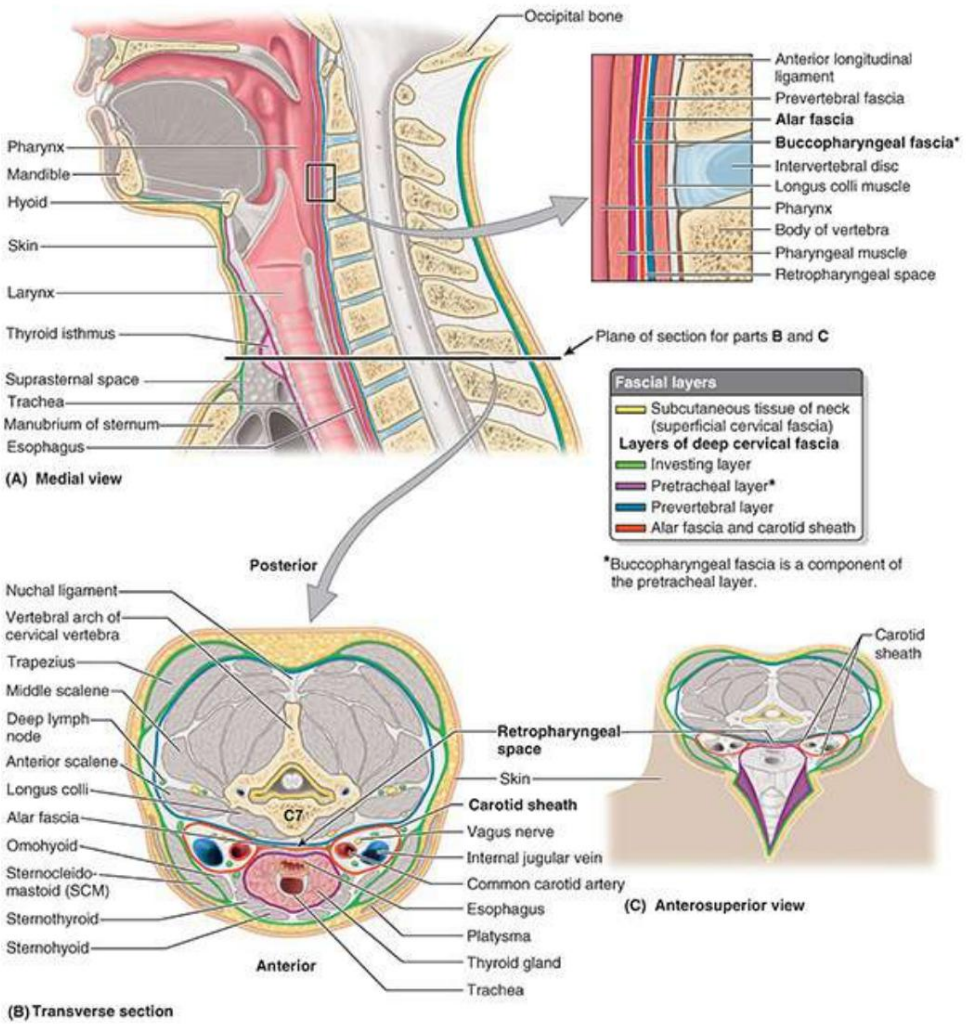

FIGURA 9.4. Secciones de cabeza y cuello que muestran la fascia cervical. A. Fascia cervical de la muestra seccionada en el plano medio. El recuadro ilustra la fascia en la región retrofaríngea. B. Sección transversal a través del istmo de la glándula tiroides (nivel vertebral C7), como se indica en la parte A. La capa más externa de la fascia cervical profunda, la capa de revestimiento, se divide para encerrar el trapecio y el esternocleidomastoideo (SCM) en las cuatro esquinas del cuello. . La capa de revestimiento y sus músculos incrustados rodean dos columnas fasciales principales. La capa pretraqueal (visceral) encierra músculos y vísceras en la parte anterior del cuello; la capa prevertebral (musculoesquelética) rodea la columna vertebral y los músculos asociados. Las vainas carotídeas son conductos neurovasculares relacionados con ambas columnas fasciales. C. Compartimentos fasciales del cuello. Se demuestra un abordaje por línea media anterior de la glándula tiroides. Aunque la laringe, la tráquea y la glándula tiroides son casi subcutáneas en la línea media, se deben incidir dos capas de la fascia cervical profunda (las capas envolvente y pretraqueal) para llegar a ellas.

PLATISMA

El platisma (G., placa plana) es una lámina de músculo ancha y delgada situada en el tejido subcutáneo del cuello (figs. 9.4B y 9.5). Al igual que otros músculos faciales y del cuero cabelludo, el platisma se desarrolla a partir de una lámina continua de musculatura derivada del mesénquima en el segundo arco faríngeo del embrión y está inervado por ramas del nervio facial, VII par. La vena yugular externa (EJV), que desciende desde el ángulo de la mandíbula hasta la mitad de la clavícula (ver Fig. 9.1), y los principales nervios cutáneos del cuello se encuentran profundos al platisma.

LGRAWANY
Machine Translated by Google

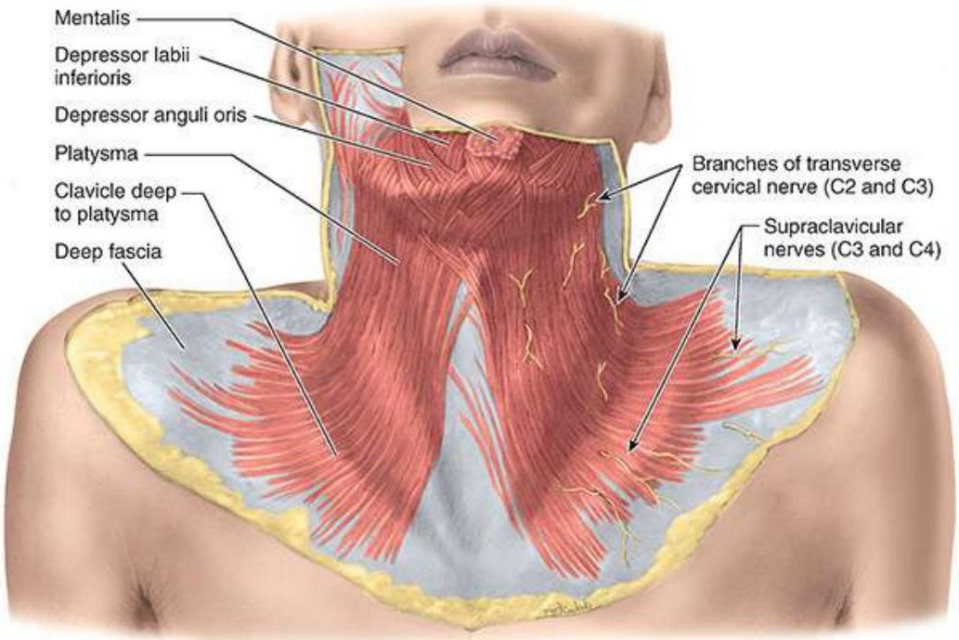

FIGURA 9.5. Platisma. El delgado músculo platisma se extiende subcutáneamente como una sábana, pasa sobre las clavículas y es atravesado por nervios cutáneos. Se producen muchas variaciones en la continuidad y extensión de esta lámina muscular.

El platisma cubre la cara anterolateral del cuello. Sus fibras surgen en la fascia profunda. cubriendo las partes superiores de los músculos deltoides y pectoral mayor y barriendo superomedialmente sobre la clavícula hasta el borde inferior de la mandíbula. Los bordes anteriores de los dos músculos se decusan sobre el mentón y se mezclan con los músculos faciales. Hacia abajo, las fibras divergen, dejando un espacio anterior a la laringe y la tráquea (fig. 9.5). Existe mucha variación en términos de la continuidad (integridad) de esta lámina muscular, que a menudo ocurre como deslizamientos aislados. El platisma está irrigado por la rama cervical del VII par.

Conclusión: huesos del cuello

Vértebras cervicales: el cuello es un “tallo de conexión” móvil con un esqueleto axial segmentado. ■ Los cuerpos vertebrales apilados y colocados en el centro sostienen la cabeza. ■ Las articulaciones intravenosas (especialmente las articulaciones craneovertebrales en su extremo superior) proporcionan la flexibilidad necesaria para permitir el posicionamiento de la cabeza para maximizar el uso de sus órganos sensoriales. ■ Múltiples apófisis de las vértebras proporcionan tanto las inserciones como la palanca necesaria para mover la cabeza y mantener esas posiciones. ■ Los agujeros de las vértebras cervicales proporcionan un paso protector para la médula espinal y las arterias vertebrales que nutren los huesos y son un componente importante del suministro de sangre al cerebro. ■ Las vértebras brindan poca protección a otras estructuras del cuello.

Hueso hioides: Único en términos de su aislamiento del resto del esqueleto, el hioides en forma de U está suspendido entre el cuerpo de la mandíbula en la parte superior y el manubrio del hueso.

Machine Translated by Google

esternón inferiormente. ■ El hioides proporciona una base móvil para la lengua y un punto de unión para la parte media de la faringe. ■ El hioides también mantiene la permeabilidad de la faringe, necesaria para la deglución y la respiración.

Actuando desde su unión superior a la mandíbula, el platisma tensa la piel, produciendo crestas verticales de la piel y liberando presión sobre las venas superficiales (ver Tabla 9.2). Los hombres suelen utilizar acciones del platisma cuando se afeitan el cuello y cuando se aflojan el cuello ajustado. Actuando desde su inserción inferior, el platisma ayuda a deprimir la mandíbula y a dibujar las comisuras de la boca hacia abajo, como en una mueca. Como músculo de la expresión facial, el platisma sirve para transmitir tensión o estrés.

Fascia cervical profunda

La fascia cervical profunda consta de tres capas fasciales (vainas): envolvente, pretraqueal y prevertebral (fig. 9.4A, B). Estas capas sostienen las vísceras cervicales (p. ej., la glándula tiroides), los músculos, los vasos y los ganglios linfáticos profundos. La fascia cervical profunda también se condensa alrededor de las arterias carótidas comunes, las venas yugulares internas (VYI) y los nervios vagos para formar la vaina carotídea (fig. 9.4B, C).

Estas tres capas fasciales forman planos de división naturales a través de los cuales se pueden separar los tejidos durante la cirugía y limitan la propagación de abscesos (acumulaciones de pus) resultantes de infecciones. Las capas profundas de la fascia cervical también proporcionan la resbaladiza que permite que las estructuras del cuello se muevan y pasen unas sobre otras sin dificultad, por ejemplo, al tragar y girar la cabeza y el cuello.

CAPA INVERSORA DE FASCIA CERVICAL PROFUNDA

La capa de revestimiento de la fascia cervical profunda, la capa de fascia profunda más superficial, rodea todo el cuello hasta la piel y el tejido subcutáneo. En las “cuatro esquinas” del cuello, se divide en capas superficial y profunda para encerrar (revestir) los músculos trapecio y esternocleidomastoideo (SCM) (fig. 9.4B, C). Estos músculos se derivan de la misma lámina embrionaria de músculo y están inervados por el mismo nervio (CN XI). Tienen inserciones esencialmente continuas en la base del cráneo en la parte superior y en la espina escapular, el acromion y la clavícula en la parte inferior.

Superiormente, la capa de revestimiento de la fascia cervical profunda se une a la

- líneas nucales superiores del hueso occipital
- apófisis mastoides de los huesos temporales
- arcos cigomáticos
- borde inferior de la mandíbula
- hueso hioides
- apófisis espinosas de las vértebras cervicales

LGRAWANY
Machine Translated by Google

Justo debajo de su unión a la mandíbula, la capa de revestimiento de fascia profunda se divide para encerrar la glándula submandibular; Por detrás de la mandíbula, se divide para formar la cápsula fibrosa de la glándula parótida. El ligamento estilomandibular es una modificación engrosada de esta capa fascial (v . fig. 8.71F, G).

Inferiormente, la capa de revestimiento de fascia cervical profunda se une al manubrio del esternón, las clavículas y los acromiones y espinas de las escápulas. La capa de revestimiento de la fascia cervical profunda se continúa posteriormente con el periostio que cubre la apófisis espinosa C7 y con el ligamento nucal (L. ligamentum nuchae), una membrana triangular que forma un tabique fibroso mediano entre los músculos de los dos lados del cuello (Figura 9.4B).

Inferiormente entre las cabezas esternales de los SCM y justo por encima del manubrio, la capa de revestimiento de fascia cervical profunda permanece dividida en dos capas para encerrar el SCM; una capa se adhiere a la superficie anterior y la otra a la superficie posterior del manubrio. Entre estas capas se encuentra un espacio supraesternal (fig. 9.4A). Encierra los extremos inferiores de las venas yugulares anteriores, el arco venoso yugular, la grasa y algunos ganglios linfáticos profundos.

CAPA PRETRAQUEAL DE FASCIA CERVICAL PROFUNDA

La fina capa pretraqueal de la fascia cervical profunda se limita a la parte anterior del cuello (fig. 9.4). Se extiende inferiormente desde el hioides hasta el tórax, donde se mezcla con el pericardio fibroso que cubre el corazón. La capa pretraqueal de la fascia incluye una parte muscular delgada, que encierra los músculos infrahioideos, y una parte visceral, que encierra la glándula tiroides, la tráquea y el esófago, y se continúa posterior y superiormente con la fascia bucofaríngea de la faringe. La capa pretraqueal de la fascia profunda se fusiona lateralmente con las vainas carotídeas. Por encima del hioides, un engrosamiento de la fascia pretraqueal forma una polea o tróclea a través de la cual pasa el tendón intermedio del músculo digástrico, suspendiendo el hioides. Al envolver el borde lateral del tendón intermedio del omohioideo, la capa pretraqueal también sujeta el músculo omohioideo de dos vientres, redirigiendo el curso del músculo entre los vientres.

CAPA PREVERTEBRAL DE FASCIA CERVICAL PROFUNDA

La capa prevertebral de la fascia cervical profunda forma una vaina tubular para la columna vertebral y los músculos asociados con ella, como el largo del cuello y el largo de la cabeza por delante, los escalenos lateralmente y los músculos cervicales profundos por detrás (fig. 9.4A, B) . .

La capa prevertebral de la fascia profunda se fija superiormente a la base del cráneo. Inferiormente, se fusiona periféricamente con la fascia endotorácica y centralmente con el ligamento longitudinal anterior, aproximadamente en la vértebra T3 (consulte el Capítulo 2, Espalda) (fig. 9.4A). La fascia prevertebral se extiende lateralmente como la vaina axilar (véase el Capítulo 3, Miembro superior), que rodea los vasos axilares y el plexo braquial. Las partes cervicales de los troncos simpáticos están incrustadas en la capa prevertebral de la fascia cervical profunda.

Vaina carotídea. La vaina carotídea es una inversión fascial tubular que se extiende desde la base del cráneo hasta la raíz del cuello. Esta vaina se mezcla anteriormente con las capas de fascia pretraqueal y de revestimiento y posteriormente con la capa prevertebral de fascia (figs. 9.4B, C).

Machine Translated by Google

y 9.6). La vaina carotídea contiene la

• arterias carótida común e interna

• vena yugular interna •

nervio vago (CN X) •

algunos ganglios linfáticos cervicales
profundos • nervio del

seno carotídeo • fibras nerviosas simpáticas (plexos carotídeos periarteriales)

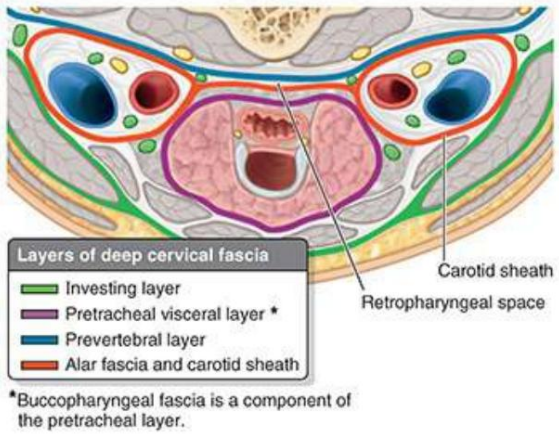

FIGURA 9.6. Vaina carotídea.

La vaina carotídea se comunica con el mediastino del tórax en sentido inferior y se extiende hasta la base del cráneo (basioccipucio) en sentido superior. Estas comunicaciones representan vías potenciales para la propagación de infecciones y sangre extravasada.

Espacio retrofaríngeo. El espacio retrofaríngeo es el espacio interfascial más grande e importante del cuello (fig. 9.6). Es un espacio potencial que consta de tejido conectivo laxo entre la parte superior de la capa prevertebral de la fascia cervical profunda y la fascia bucofaríngea que rodea superficialmente la faringe. Inferiormente, la fascia bucofaríngea se continúa con la capa pretraqueal de la fascia cervical profunda.

La fascia alar forma una subdivisión adicional del espacio retrofaríngeo. Esta fina capa se une a lo largo de la línea media de la fascia bucofaríngea desde el cráneo hasta el nivel de la vértebra C7. Desde esta inserción, se extiende lateralmente y termina en la vaina carotídea. El espacio retrofaríngeo permite el movimiento de la faringe, el esófago, la laringe y la tráquea en relación con la columna vertebral durante la deglución. Este espacio está cerrado superiormente por la base del cráneo y a cada lado por la vaina carotídea. Se abre inferiormente hacia el mediastino superior (consulte el Capítulo 4, Tórax).

CLÍNICO CAJA

FASCIA CERVICAL

LGRAWANY
Machine Translated by Google

Parálisis del platisma

La parálisis del platisma, resultante de una lesión en la rama cervical del nervio facial (v . fig. 8.16B), hace que la piel se desprenda del cuello en pliegues laxos.

En consecuencia, durante las disecciones quirúrgicas del cuello, es necesario tener especial cuidado para preservar la rama cervical del nervio facial. Al suturar heridas en el cuello, los cirujanos suturan con cuidado la piel y los bordes del platisma. Si no se hace esto, la herida de la piel será distraída (tirada en diferentes direcciones) por las fibras del músculo platisma que se contraen y puede desarrollarse una cicatriz desfigurante.

Propagación de infecciones en el cuello

La capa de revestimiento de fascia cervical profunda ayuda a prevenir la propagación de abscesos (infecciones purulentas) causadas por la destrucción del tejido. Si se produce una infección entre la capa de revestimiento de la fascia cervical profunda y la parte muscular de la fascia pretraqueal. que rodean los músculos infrahioideos, la infección generalmente no se propaga más allá del borde superior del manubrio del esternón. Sin embargo, si la infección se produce entre la fascia envolvente y la parte visceral de la fascia pretraqueal, puede extenderse a la cavidad torácica anterior al pericardio.

El pus de un absceso posterior a la capa prevertebral de la fascia cervical profunda puede extenderse lateralmente en el cuello y forma una hinchazón posterior al SCM. El pus puede perforar la capa prevertebral de la fascia cervical profunda y entrar en el espacio retrofaríngeo, produciendo un bulto en la faringe (absceso retrofaríngeo). Este absceso puede causar dificultad para tragar (disfagia) y hablar (disartria).

Las infecciones en la cabeza también pueden extenderse en dirección inferior posterior al esófago y entrar en el mediastino posterior, o puede extenderse por delante de la tráquea y entrar en el mediastino anterior. Las infecciones en el espacio retrofaríngeo también pueden extenderse hacia abajo hasta el mediastino superior. De manera similar, el aire procedente de una rotura de tráquea, bronquio o esófago (neumomediastino) puede pasar hacia arriba en el cuello.

Conclusión: fascia del cuello

Tejido subcutáneo cervical y platisma: el tejido subcutáneo (fascia cervical superficial) suele ser más delgado en el cuello que en otras regiones, especialmente en la parte anterior. ■ Contiene el platisma, un músculo de la expresión facial.

Fascia cervical profunda: al igual que la fascia profunda en otros lugares, la función de la fascia cervical profunda es (1) proporcionar contención de músculos y vísceras en compartimentos con diversos grados de rigidez, (2) proporcionar la resbaladiza que permite que las estructuras se deslicen unas sobre otras. y (3) servir como conducto para el paso de estructuras neurovasculares. ■ Dos

Machine Translated by Google

Los principales compartimentos fasciales del cuello están separados por el espacio retrofaríngeo. ■ Anteriormente, la fascia pretraqueal rodea las vísceras cervicales y la musculatura extrínseca asociada a ellas (músculos suprahioideo e infrahioideo). ■ Posteriormente, la fascia prevertebral rodea los elementos musculoesqueléticos del cuello asociados con las vértebras cervicales e incluidas ellas. ■ Estos dos compartimentos fasciales están contenidos dentro de la tercera y más superficial capa de la fascia cervical profunda, la capa de revestimiento, que incluye los músculos superficiales (trapecio y SCM). ■ La fascia envolvente se inserta en el cráneo por arriba y en la cintura pectoral por abajo. ■ Acostado anterolateral en el común Las uniones de estas tres capas son los principales conductos neurovasculares, las vainas carotídeas. ■ Los límites y continuidades superior e inferior de estas capas, compartimentos y espacios interfasciales establecen vías para la propagación de infecciones, líquidos, gases o tumores.

ESTRUCTURAS SUPERFICIALES DEL CUELLO: CERVICAL REGIONES

Para permitir una comunicación clara con respecto a la ubicación de estructuras, lesiones o patologías, el cuello se divide en regiones (Fig. 9.7; Tabla 9.1). Entre el cráneo (mandíbula por delante y hueso occipital por detrás) y las clavículas, el cuello se divide en cuatro regiones principales según los bordes normalmente visibles y/o palpables de los músculos SCM y trapecio, grandes y relativamente superficiales, que se encuentran dentro de los más externos (revestimiento) capa de fascia cervical profunda.

LCRAWANY
Machine Translated by Google

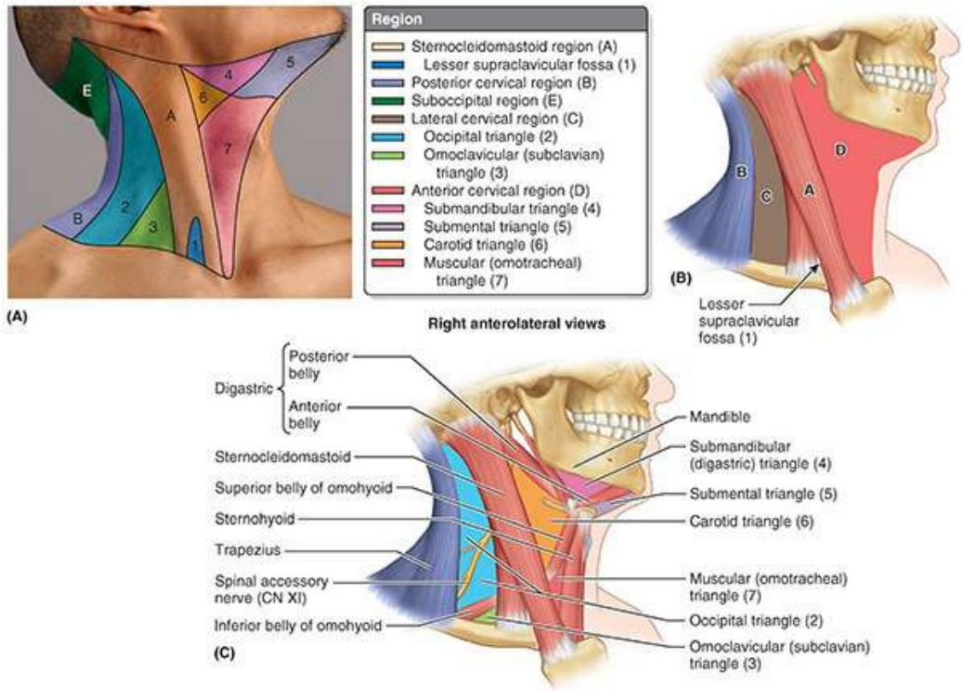

FIGURA 9.7. Regiones cervicales y triángulos.

TABLA 9.1. REGIONES CERVICALES/TRIÁNGULOS Y CONTENIDOS

Región [a]	Contenidos principales y estructuras subyacentes
Región esternocleidomastoidea (A)	Músculo esternocleidomastoideo; parte superior de la vena yugular externa; nervio auricular mayor; nervio cervical transverso
Fosa supraclavicular menor (1)	Parte inferior de la vena yugular interna
Región cervical posterior (B)	Músculo trapecio; ramas cutáneas de las ramas posteriores de los nervios espinales cervicales; La región suboccipital o triángulo (E) se encuentra profunda a la parte superior de esta región.
Región cervical lateral (triángulo posterior) (C)	
Triángulo occipital (2)	Parte de la vena yugular externa; ramas posteriores del plexo cervical de los nervios; nervio espinal accesorio (CN XI)b ; tronco cervicodorsal; ganglio linfático cervical
Triángulo omoclavicular (subclavio) (3)	Arteria subclavia (tercera parte); troncos del plexo braquial; parte de la vena subclavia (a veces); arteria supraescapular; ganglios linfáticos supraclaviculares
Región cervical anterior (triángulo anterior) (D)	
Triángulo submandibular (digástrico) (4)	La glándula submandibular casi llena el triángulo; ganglios linfáticos submandibulares; nervio hipogloso (CN XII); nervio milohioideo; partes de la arteria y la vena faciales
Triángulo submentoniano (5)	Ganglios linfáticos submentales y venas pequeñas que se unen para formar la vena yugular anterior.
Triángulo carotídeo (6)	Vaina carotídea que contiene la arteria carótida común y sus ramas; vena yugular interna y sus afluentes; nervio vago; arteria carótida externa y algunas de sus ramas; nervio hipogloso (CN XII) y raíz superior del asa cervical; espinal nervio accesorio (CN XI)b ; glándula tiroides, laringe y faringe; ganglios linfáticos cervicales profundos; ramas del plexo cervical

Machine Translated by Google

Triángulo muscular (omotraqueal) (7) Músculos	esternotiroideo y esternohioideo; glándulas tiroides y paratiroides

aLas letras y números entre paréntesis se refieren a la figura 9.7A, B.

bEl nervio espinal accesorio (NC XI) se refiere a la tradicional “raíz espinal del CN XI”. La tradicional “raíz craneal” ahora se considera parte del nervio vago (X par) (Lachman et al., 2002).

Región esternocleidomastoidea

El músculo esternocleidomastoideo (SCM) es un punto de referencia muscular clave en el cuello y forma la región esternocleidomastoidea. El SCM divide visiblemente cada lado del cuello en las regiones cervicales anterior y lateral (triángulos anterior y posterior). El SCM es un músculo ancho en forma de correa que tiene dos cabezas: el tendón redondeado de la cabeza esternal se inserta en el manubrio y la cabeza clavicular , gruesa y carnosa , se inserta en la superficie superior del tercio medial de la clavícula (figs. 9.7). y 9.8; Tabla 9.2).

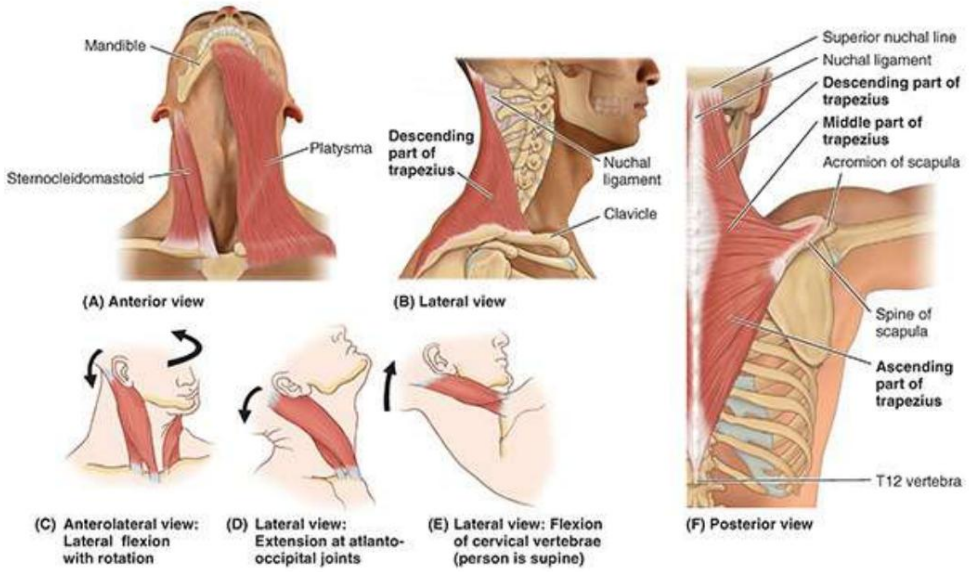

FIGURA 9.8. Músculos del cuello.

TABLA 9.2. MÚSCULOS CUTÁNEOS Y SUPERFICIALES DEL CUELLO

Músculo	Superior/Medial Adjunto	Inferior/Lateral Adjunto	Inervación	Acción(es) principal(es)
platisma	Borde inferior de la mandíbula, piel y tejidos subcutáneos. de cara inferior	Fascia que cubre las partes superiores del pectoral mayor y deltoides. músculos	rama cervical del nervio facial (CN VII)	Dibuja las comisuras de la boca hacia abajo y las ensancha como en expresiones de tristeza y miedo; dibuja la piel del cuello hacia arriba cuando se aprietan los dientes
esternocleidomastoideo (SCM)	Superficie lateral de la apófisis mastoides del hueso temporal y mitad lateral de la línea nucal superior	Cabeza esternal: superficie anterior de manubrio de esternón Cabeza clavicular: superficie superior del tercio medial de	Nervio accesorio espinal (CN XI, motor); C3 y Nervios C4 (dolor y propiocepción)	Contracción unilateral: inclina la cabeza hacia el mismo lado (es decir, flexiona el cuello lateralmente) y la gira para girar la cara. superiormente hacia el lado opuesto (Fig. 9.8C) Contracción bilateral: (1) extiende el cuello en las articulaciones atlantooccipital (fig. 9.8D),

LGRAWANY
Machine Translated by Google

		clavícula		(2) flexiona las vértebras cervicales de modo que el mentón se acerque al manubrio (Fig. 9.8E), o (3) extiende las vértebras cervicales superiores mientras flexiona las vértebras inferiores, de modo que el mentón se empuja hacia adelante con la cabeza mantenida nivelada. Con las vértebras cervicales fijas, puede elevar el manubrio y los extremos mediales de las clavículas, ayudando a la acción del mango de la bomba de la respiración profunda (ver Capítulo 4, Tórax)
trapecio	Tercio medial de la línea nucal superior, protuberancia occipital externa, ligamento nucal, apófisis espinosas de las vértebras C7-T12	Tercio lateral de la clavícula, acromion y espina de la escápula.	Nervio accesorio espinal (CN XI; motor); C3 y Nervios C4 (dolor y propiocepción)	Eleva, retrae y rota las escápulas hacia arriba Fibras descendentes (superiores): eleva las escápulas/hombros; mantienen el nivel de los hombros contra la gravedad o la resistencia Fibras transversales (medias): retraen las escápulas Fibras ascendentes (inferiores): deprimen las escápulas/hombros Fibras descendentes y ascendentes juntas: rotan la apófisis espinosa de las escápulas hacia arriba Con los hombros fijos, la contracción bilateral extiende el cuello; la contracción unilateral produce flexión lateral hacia el mismo lado.

Las dos cabezas del SCM están separadas inferiormente por un espacio, visible superficialmente como una pequeña depresión triangular, la fosa supraclavicular menor (fig. 9.7B). Las cabezas se unen superiormente a medida que pasan oblicuamente hacia arriba hacia el cráneo. La inserción superior del SCM es la apófisis mastoidea del hueso temporal y la línea nucal superior del hueso occipital. La capa de revestimiento de la fascia cervical profunda se divide para formar una vaina para el SCM (fig. 9.4B).

Los SCM producen movimiento en las articulaciones craneovertebrales, las articulaciones intervertebrales cervicales o en ambas (fig. 9.8; tabla 9.2). Las inserciones craneales de los SCM se encuentran posteriores al eje de las articulaciones atlantooccipital (AO). Comenzando desde la posición anatómica, con la contracción tónica manteniendo la posición de la columna vertebral cervical, la contracción bilateral de los SCM (especialmente sus fibras más posteriores) provocará la extensión de la cabeza en las articulaciones AO, elevando el mentón (fig. 9.8D). .

Actuando bilateralmente, los SCM también pueden flexionar el cuello. Pueden hacerlo de dos maneras diferentes:

1. Si inicialmente la cabeza se flexiona anteriormente en las articulaciones AO mediante los músculos prevertebrales (y/o los músculos suprahioideos e infrahioideos) contra resistencia, los SCM (especialmente las fibras anteriores) flexionan toda la columna vertebral cervical de modo que el mentón se acerque al manubrio (fig. 9.8E). Sin embargo, la gravedad suele ser el motor principal de este movimiento cuando estamos de pie.

2. Actuar antagónicamente con los extensores del cuello (es decir, los músculos cervicales profundos),
   La contracción bilateral de los SCM puede flexionar la parte inferior del cuello mientras produce una extensión limitada.

Machine Translated by Google

en la articulación AO y la parte superior del cuello, sobresaliendo el mentón manteniendo la cabeza nivelada. Estos movimientos de flexión también se producen al levantar la cabeza del suelo mientras se está en decúbito supino (con la gravedad proporcionando la resistencia en lugar de los músculos cervicales profundos).

Es probable que la mayoría de las veces músculos sinérgicos más pequeños y/o contracción excéntrica (relajación controlada del músculo, cediendo gradualmente a la gravedad) participan en el inicio de la flexión o extensión, y los SCM proporcionan la potencia y el rango de movimiento una vez iniciado.

Actuando unilateralmente, el SCM flexiona lateralmente el cuello (dobla el cuello hacia los lados) y rota la cabeza de modo que la oreja se acerque al hombro del lado ipsilateral (mismo) mientras eleva y gira el mentón hacia el lado contralateral (opuesto). Si la cabeza y el cuello están fijos, la contracción bilateral de los SCM eleva las clavículas y el manubrio y, por tanto, las costillas anteriores. De esta manera, los SCM actúan como músculos accesorios de la respiración para ayudar a producir el movimiento de la manija de la bomba de la pared torácica.

Para probar el SCM, la cabeza se gira hacia el lado opuesto contra resistencia (mano contra la barbilla). Si actúa normalmente, el SCM se puede ver y palpar.

Región cervical posterior

La región posterior a los bordes anteriores del trapecio (es decir, correspondiente al área de) es la región cervical posterior (fig. 9.7; tabla 9.1). La región suboccipital está profunda hasta la parte superior de esta región (fig. 9.8). El trapecio es un músculo triangular grande y plano que cubre la cara posterolateral del cuello y el tórax (fig. 9.8F). El trapecio es un

• músculo superficial de la espalda (ver Capítulo 2, Espalda) • músculo axioapendicular posterior que actúa sobre la cintura pectoral (ver Capítulo 3, Parte superior Miembro)
• músculo cervical que puede producir movimiento del cráneo

El trapecio une la cintura escapular al cráneo y a la columna vertebral y ayuda a suspenderla. Sus inserciones, inervación y acciones principales se describen en la tabla 9.2. La piel de la región cervical posterior está inervada siguiendo un patrón segmentario por las ramas posteriores de los nervios espinales cervicales que perforan el trapecio, pero no lo inervan (v. fig. 2.33).

Para probar el trapecio, se encoge el hombro contra resistencia. Si el músculo actúa normalmente, se puede ver y palpar su borde superior. Si el trapecio está paralizado, el hombro cae; sin embargo, las acciones combinadas del elevador de la escápula y las fibras superiores del serrato anterior ayudan a sostener el hombro y pueden compensar la parálisis hasta cierto punto (consulte el Capítulo 3, Miembro superior).

Región cervical lateral

La región cervical lateral (triángulo posterior) está delimitada (figs. 9.7 y 9.9).

• anteriormente por el borde posterior del SCM • posteriormente por el borde anterior del trapecio

LGRAWANY
Machine Translated by Google

• inferiormente por el tercio medio de la clavícula entre el trapecio y el SCM • por un ápice, donde el SCM y el trapecio se unen en la línea nucal superior del occipital hueso

• por un techo, formado por la capa de revestimiento de la fascia cervical profunda • por un suelo, formado por músculos cubiertos por la capa prevertebral de la fascia cervical profunda

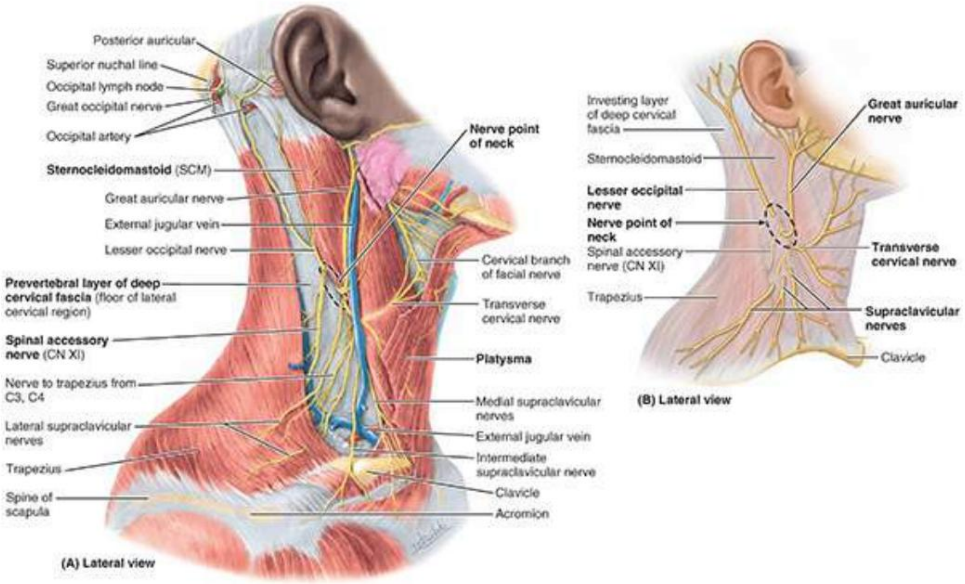

FIGURA 9.9. Disección superficial de la región cervical lateral. Se han eliminado el tejido subcutáneo y la capa de fascia profunda, preservando la mayor parte del platisma y los nervios cutáneos. Entre el trapecio (en la región cervical posterior) y el SCM, la capa prevertebral de la fascia cervical profunda forma el piso de la región cervical lateral. El nervio espinal accesorio (XI CN) es el único nervio motor superficial a esta fascia.

La región cervical lateral envuelve la superficie lateral del cuello como una espiral. El La región está cubierta por piel y tejido subcutáneo que contiene el platisma.

MÚSCULOS DE LA REGIÓN CERVICAL LATERAL

El suelo de la región cervical lateral suele estar formado por la fascia prevertebral que recubre cuatro músculos (figs. 9.9 y 9.10): esplenio de la cabeza, elevador de la escápula, escaleno medio (L. scalenus medius) y escaleno posterior (L. scalenus posterior). En ocasiones, la parte inferior del escaleno anterior (L. scalenus anterior) aparece en el ángulo inferomedial de la región cervical lateral, donde suele quedar oculta por el SCM. Una rama ocasional del escaleno anterior, el escaleno más pequeño (L. scalenus minimus), pasa por detrás de la arteria subclavia para unirse a la primera costilla (Agur y Dalley, 2021).

Machine Translated by Google

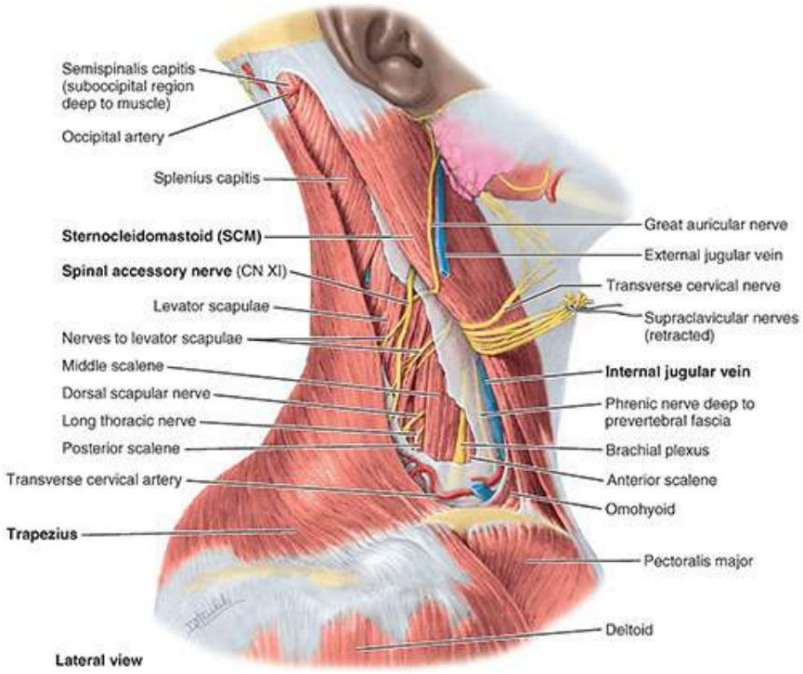

FIGURA 9.10. Disección profunda de la región cervical lateral. Se ha eliminado la capa de revestimiento de la fascia cervical profunda. Aunque el nervio espinal accesorio (XI CN) es superficial a él, el plexo braquial y los nervios motores del plexo cervical corren profundamente hasta la capa prevertebral de la fascia cervical profunda que cubre el piso del triángulo.

Para una localización más precisa de las estructuras, la región cervical lateral se divide en un gran triángulo occipital superiormente y un pequeño triángulo omoclavicular inferiormente por el vientre inferior del omohioideo (fig. 9.7; tabla 9.1).

- El triángulo occipital se llama así porque la arteria occipital aparece en su vértice (Figs. 9.9). y 9,10; ver figura 9.13). El nervio más importante que cruza el triángulo occipital es el nervio espinal accesorio (NC XI). • El

triángulo omoclavicular (subclavio) está indicado en la superficie del cuello por la fosa supraclavicular. La parte inferior de la EJV cruza superficialmente este triángulo; la arteria subclavia se encuentra profundamente en ella (Fig. 9.11; ver Fig. 9.13). Estos vasos están separados por la capa de revestimiento de la fascia cervical profunda. Como la tercera parte de la arteria subclavia se encuentra en esta región, el triángulo omoclavicular suele denominarse triángulo subclavio (fig. 9.7).

LGRAWANY
Machine Translated by Google

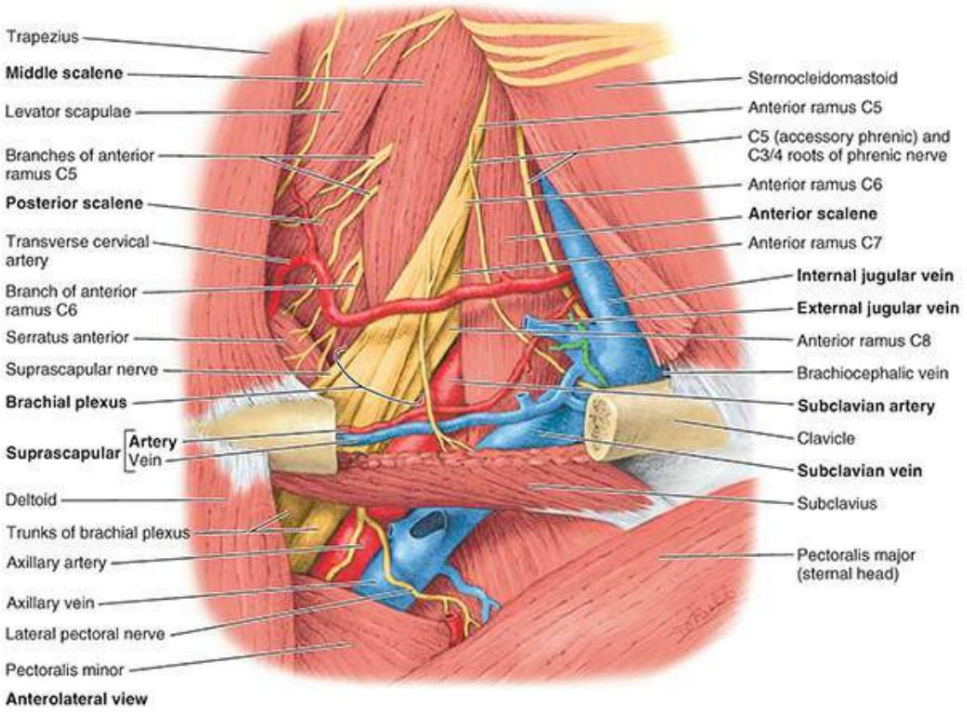

FIGURA 9.11. Disección más profunda de la parte inferior de la región cervical lateral. Se han eliminado toda la fascia, el músculo omohioideo y la cabeza clavicular del pectoral mayor para revelar la vena subclavia y la tercera parte de la arteria subclavia. La vena yugular interna, profunda a la ECM, no se encuentra en la región cervical lateral sino cerca de ella. El plexo braquial de los nervios y los vasos subclavios pasan al miembro superior, cambiando el nombre de los vasos a axilares inferiores a la clavícula en el borde lateral de la primera costilla.

ARTERIAS EN LA REGIÓN CERVICAL LATERAL

Las arterias de la región cervical lateral incluyen las ramas laterales del tronco tirocervical, la tercera parte de la arteria subclavia y parte de la arteria occipital (figs. 9.10, 9.11 y 9.12).

El tronco tirocervical, una rama de la primera parte de la arteria subclavia, más comúnmente da origen directa o indirectamente a las arterias supraescapular, dorsal escapular y cervical superficial. Las ramas terminales del tronco tirocervical son las arterias cervical ascendente y tiroidea inferior.

Machine Translated by Google

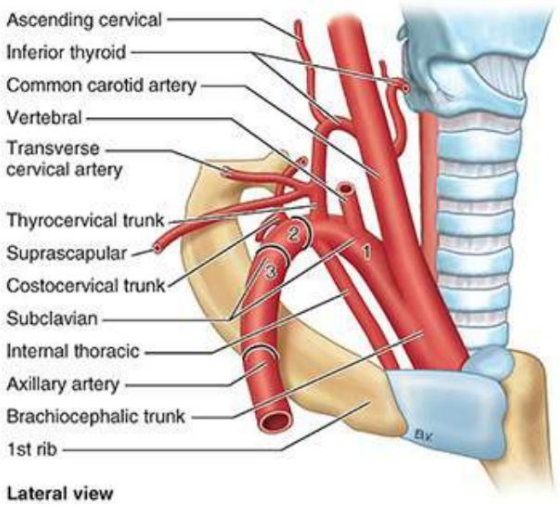

FIGURA 9.12. Arteria subclavia: partes y ramas. Hay tres partes de la arteria subclavia: medial (1), posterior (2) y lateral (3) al músculo escaleno anterior. El tronco cervicodorsal (arteria cervical transversa) y la arteria supraescapular ocasionalmente surgen directamente (o a través de un tronco común) de la segunda o tercera parte de la arteria subclavia en lugar de directamente desde el tronco tirocervical a través de un tronco común, como se muestra aquí, o de forma independiente.

La arteria supraescapular pasa en dirección inferolateral a través del músculo escaleno anterior y el nervio frénico (fig. 9.11). Luego cruza la tercera parte de la arteria subclavia y los cordones del plexo braquial para pasar por detrás de la clavícula e irrigar los músculos de la cara posterior de la escápula. Alternativamente, la arteria supraescapular puede surgir directamente de la tercera parte de la arteria subclavia.

Las arterias cervical superficial y escapular dorsal pueden surgir directamente del tronco tirocervical, o de la tercera parte de la subclavia, o a través de un tronco común del tronco o de la arteria subclavia. Cuando surgen de un tronco común se denomina arteria cervical transversa. Las arterias cervical superficial y escapular dorsal discurren superficial y lateralmente a través del nervio frénico y el músculo escaleno anterior, 2 a 3 cm por encima de la clavícula.
Luego cruzan o pasan a través de los troncos del plexo braquial, suministrando ramas a sus vasa nervorum (vasos sanguíneos de los nervios). La arteria cervical superficial pasa profunda (anterior) al trapecio acompañando al nervio espinal accesorio (NC XI). Cuando la escápula dorsal surge de la arteria subclavia, pasa lateralmente a través de los troncos del plexo braquial, por delante del escaleno medio. Independientemente de su origen, la arteria dorsal de la escápula discurre profunda hasta el elevador de la escápula y los músculos romboides, irrigando ambos y participando en las anastomosis arteriales alrededor de la escápula (véase el Capítulo 3, Miembro superior). La arteria occipital, una rama de la arteria carótida externa, entra en la región cervical lateral en su vértice y asciende por encima de la cabeza para irrigar la mitad posterior del cuero cabelludo (fig. 9.10).

La arteria subclavia suministra sangre al miembro superior. La tercera parte comienza aproximadamente un dedo por encima de la clavícula, opuesto al borde lateral del músculo escaleno anterior. Se oculta en la parte inferior de la región cervical lateral, posterosuperior a la vena subclavia. La tercera parte de la arteria es la parte más larga y superficial. Se encuentra sobre la primera costilla y sus pulsaciones se pueden sentir aplicando una presión profunda en el triángulo omoclavicular. La arteria está en contacto con la primera costilla cuando pasa por detrás del músculo escaleno anterior;

LGRAWANY
Machine Translated by Google

en consecuencia, la compresión de la arteria subclavia contra esta costilla puede controlar el sangrado en el miembro superior. El tronco inferior del plexo braquial se encuentra directamente posterior a la tercera parte de la arteria. Las ramas que ocasionalmente surgen de la tercera parte son formas aberrantes de patrones más típicos en los que surgen directa o indirectamente del tronco tirocervical.

VENAS EN LA REGIÓN CERVICAL LATERAL

La vena yugular externa (EJV) comienza cerca del ángulo de la mandíbula (justo por debajo de la aurícula) mediante la unión de la división posterior de la vena retromandibular con la vena auricular posterior (fig. 9.13). La EJV cruza la EJV de manera oblicua, profunda al platisma y entra en la parte anteroinferior de la región cervical lateral (fig. 9.8). Luego perfora la capa de revestimiento de la fascia cervical profunda, que forma el techo de esta región, en el borde posterior de la SCM.
La VYE desciende hasta la parte inferior de la región cervical lateral y termina en la vena subclavia (figs. 9.11 y 9.13). Drena la mayor parte del cuero cabelludo y el costado de la cara.

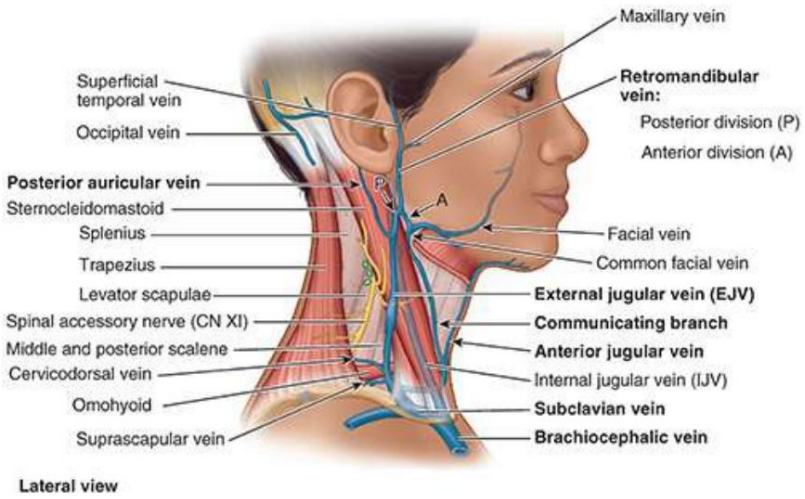

FIGURA 9.13. Venas superficiales del cuello. Las venas temporal superficial y maxilar se fusionan, formando la vena retromandibular, cuya división posterior se une con la vena auricular posterior para formar la EJV. La vena facial recibe la división anterior de la vena retromandibular antes de desembocar en la vena yugular interna, profunda al SCM. Las venas yugulares anteriores pueden encontrarse superficiales o profundas con respecto a la capa de revestimiento de la fascia cervical profunda.

La vena subclavia, el canal venoso principal que drena el miembro superior, se curva a través de la parte inferior de la región cervical lateral. Pasa por delante del músculo escaleno anterior y del nervio frénico y se une en el borde medial del músculo con la VYI para formar la vena braquiocefálica, posterior al extremo medial de la clavícula. Justo por encima de la clavícula, la VYE recibe las venas cervicodorsal, supraescapular y yugular anterior.

NERVIOS DE LA REGIÓN CERVICAL LATERAL

El nervio espinal accesorio (XI CN) pasa profundo al SCM, inervándolo antes de entrar en la región cervical lateral en la unión de los tercios superior y medio del borde posterior del SCM o por debajo de ella (figs. 9.9 y 9.10). El nervio pasa posteroinferiormente, dentro o profundamente a la capa de revestimiento de la fascia cervical profunda, y discurre por el elevador de la escápula desde donde sale.

Machine Translated by Google

Está separada por la capa prevertebral de fascia. El CN XI luego desaparece profundamente hasta el borde anterior del trapecio en la unión de sus dos tercios superiores con su tercio inferior.

Las raíces del plexo braquial (ramos anteriores de C5-C8 y T1) aparecen entre los músculos escalenos anterior y medio (fig. 9.11). Los cinco ramos se unen para formar los tres troncos del plexo braquial, que descienden en dirección inferolateral a través de la región cervical lateral. Luego, el plexo pasa entre la primera costilla, la clavícula y el borde superior de la escápula (el canal cérvico-axilar) para ingresar a la axila, proporcionando inervación a la mayor parte del miembro superior (consulte el Capítulo 3, Miembro superior).

El nervio supraescapular, que surge del tronco superior del plexo braquial (no del plexo cervical), corre lateralmente a través de la región cervical lateral para inervar los músculos supraespinoso e infraespinoso en la cara posterior de la escápula. También envía ramas articulares a la articulación glenohumeral.

Las ramas anteriores de C1 a C4 forman las raíces del plexo cervical (fig. 9.14). El plexo cervical consta de una serie irregular de bucles nerviosos (primarios) y las ramas que surgen de los bucles. Cada rama participante, excepto la primera, se divide en ramas ascendentes y descendentes que se unen con las ramas del nervio espinal adyacente para formar las asas.

El plexo cervical se encuentra anteromedial al elevador de la escápula y a los músculos escalenos medios y profundo al SCM. Las ramas superficiales del plexo que inicialmente pasan hacia atrás son ramas cutáneas (sensitivas) (fig. 9.14A, C, D). Las ramas profundas que pasan anteromedialmente son ramas motoras, incluidas las raíces del nervio frénico (hacia el diafragma) y el asa cervical (fig. 9.14A, B).

Machine Translated by Google

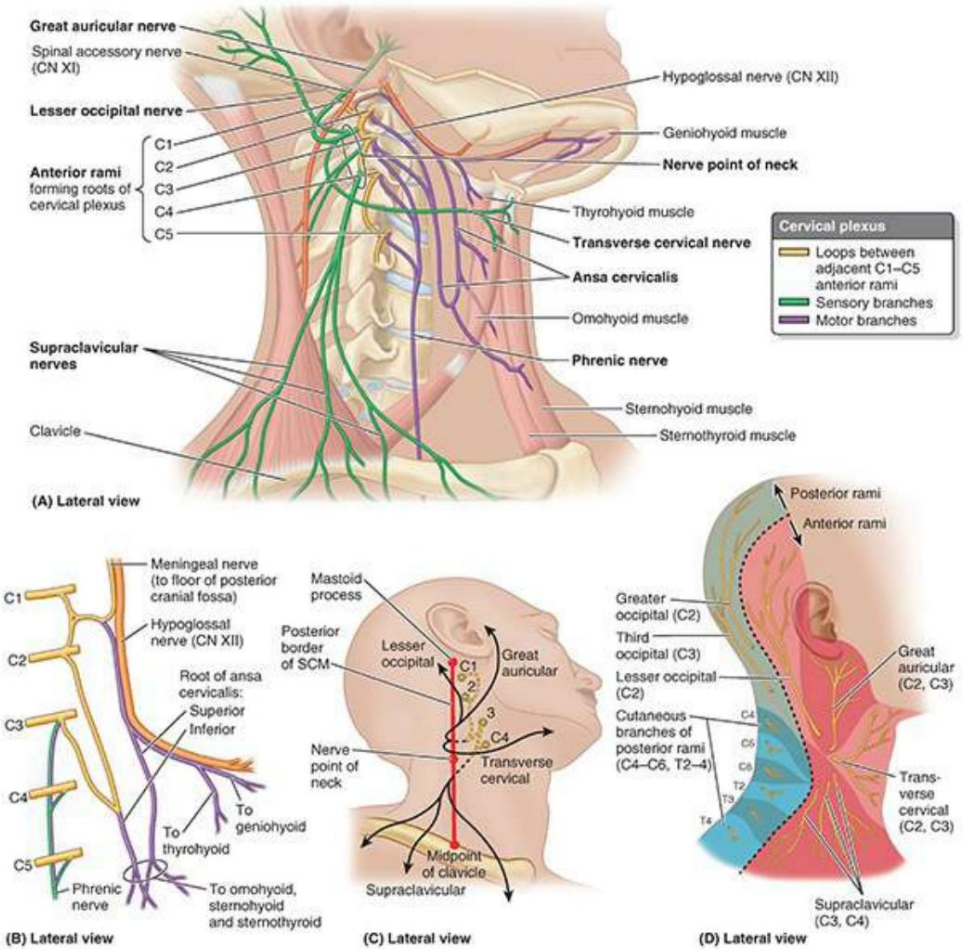

FIGURA 9.14. Plexo cervical de los nervios. A. Descripción general. B. Nervios motores del plexo cervical. C. Nervios sensoriales del plexo cervical. D. Distribución de los nervios sensoriales. Se muestran las áreas de piel inervadas por los nervios sensoriales (cutáneos) del plexo cervical (derivados de las ramas anteriores) y por las ramas posteriores de los nervios espinales cervicales.

La raíz superior del asa cervical, que transporta fibras de los nervios espinales C1 y C2, se une brevemente y luego desciende desde el nervio hipogloso (NC XII) a medida que atraviesa la región cervical lateral (fig. 9.14A, B). La raíz inferior del asa cervical surge de un bucle entre los nervios espinales C2 y C3. Las raíces superior e inferior del asa cervical se unen para formar un asa secundaria, el asa cervical, que consta de fibras de los nervios espinales C1 a C3, que se ramifican desde el asa secundaria para inervar los músculos infrahioideos, incluidos el omohioideo, el esternotiroideo y el esternotiroideo. esternohioideo (figs. 9.14A, 9.15A y 9.16). El cuarto músculo infrahioideo, el tirohioideo, recibe fibras C1, que descienden independientemente del nervio hipogloso, distal a la raíz superior del asa cervical (nervio del tirohioideo) (figs. 9.14A, B y 9.15B).

Machine Translated by Google

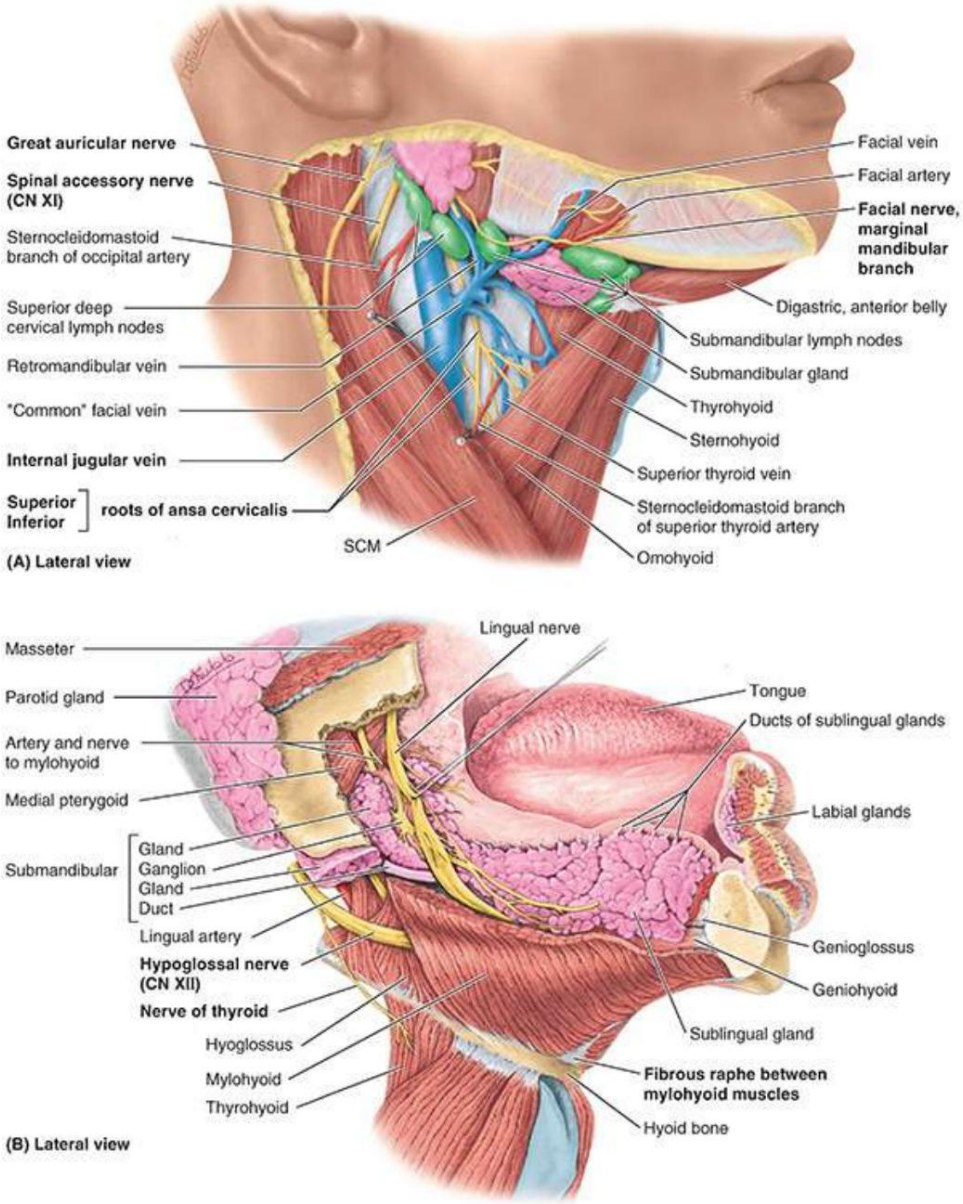

FIGURA 9.15. Disecciones de regiones cervical anterior y suprahioidea. A. Región cervical anterior. Esta disección superficial del cuello muestra la glándula submandibular y los ganglios linfáticos. B. Región suprahioidea. Se han extirpado la mitad derecha de la mandíbula y la parte superior del músculo milohioideo. La superficie de corte del milohioideo se vuelve progresivamente más delgada a medida que se traza en dirección anterior.

Las ramas cutáneas del plexo cervical emergen alrededor de la mitad del borde posterior del SCM, a menudo llamado punto nervioso del cuello (fig. 9.9), e irrigan la piel del cuello, la pared torácica superolateral y el cuero cabelludo entre la aurícula y el cuero cabelludo. la protuberancia occipital externa (fig. 9.14A, C, D). Cerca de su origen, las raíces del plexo cervical reciben ramos comunicantes grises, la mayoría de los cuales descienden del gran ganglio cervical superior en la parte superior del cuello.

Las ramas del plexo cervical que surgen del bucle nervioso entre las ramas anteriores de C2 y C3 son las

LGRAWANY
Machine Translated by Google

• nervio occipital menor (C2): irriga la piel del cuello y el cuero cabelludo posterosuperior al aurícula

• nervio auricular mayor (C2 y C3): asciende verticalmente a través del SCM oblicuo hasta el polo inferior de la glándula parótida, donde se divide para inervar la piel (y la vaina que rodea) la glándula, la apófisis mastoides y ambas superficies de la glándula parótida. la aurícula y un área de piel que se extiende desde el ángulo de la mandíbula hasta la apófisis mastoides

• nervio cervical transverso (C2 y C3): inerva la piel que cubre la región cervical anterior. región. Se curva alrededor de la mitad del borde posterior del SCM por debajo del nervio auricular mayor y pasa anterior y horizontalmente a través de él en profundidad hasta la VYE y el platisma, dividiéndose en ramas superior e inferior.

Las ramas del plexo cervical que surgen del bucle nervioso formado entre la parte anterior.
Las ramas de C3-C4 son las

• nervios supraclaviculares (C3 y C4): emergen como un tronco común al amparo del SCM, enviando pequeñas ramas a la piel del cuello que cruzan la clavícula e irrigan la piel sobre el hombro

Además del ansa cervicalis y los nervios frénicos que surgen de las asas del plexo, profundo
Las ramas motoras del plexo cervical incluyen ramas que surgen de las raíces que irrigan los romboides (nervio escapular dorsal; C4 y C5), el serrato anterior (nervio torácico largo; C5-C7) y los músculos prevertebrales cercanos.

Los nervios frénicos se originan principalmente en el nervio C4 pero reciben contribuciones del C3.
y C5 (figs. 9.11 y 9.14A, B). Los nervios frénicos contienen fibras nerviosas motoras, sensoriales y simpáticas. Estos nervios proporcionan el único suministro motor al diafragma, así como la sensación a su parte central. En el tórax, cada nervio frénico inerva la pleura mediastínica y el pericardio (consulte el Capítulo 4, Tórax). Cada nervio frénico, que recibe fibras comunicantes variables en el cuello desde los ganglios simpáticos cervicales o sus ramas, se forma en la parte superior del borde lateral del músculo escaleno anterior al nivel del borde superior del cartílago tiroides. El nervio frénico, inicialmente profundo hasta la capa prevertebral de la fascia cervical profunda, desciende oblicuamente con la VYI a través del escaleno anterior y luego discurre profundo hasta el tronco cervicodorsal y las arterias supraescapulares.

A la izquierda, el nervio frénico cruza por delante de la primera parte de la arteria subclavia; sobre el
a la derecha, se encuentra sobre el músculo escaleno anterior y cruza por delante de la segunda parte de la arteria subclavia. En ambos lados, el nervio frénico discurre posterior a la vena subclavia y anterior a la arteria torácica interna cuando ingresa al tórax.

La contribución del nervio C5 al nervio frénico puede derivar de un nervio frénico accesorio (fig. 9.11). Con frecuencia, es una rama del nervio del subclavio. Si está presente, el nervio frénico accesorio se encuentra lateral al nervio principal y desciende por detrás y a veces por delante de la vena subclavia. El nervio frénico accesorio se une al nervio frénico ya sea en la raíz del cuello o en el tórax.

NÓDULOS LINFÁTICOS EN LA REGIÓN CERVICAL LATERAL

Machine Translated by Google

La linfa de los tejidos superficiales de la región cervical lateral ingresa a los ganglios linfáticos cervicales superficiales que se encuentran a lo largo de la VYE superficial al SCM. Los vasos eferentes de estos ganglios drenan hacia los ganglios linfáticos cervicales profundos, que forman una cadena a lo largo del trayecto de la VYI incrustada en la fascia de la vaina carotídea (fig. 9.15A; véase la figura 9.4B).

Región cervical anterior

La región cervical anterior (triángulo anterior) (ver Tabla 9.1) tiene lo siguiente:

• Un límite anterior formado por la línea media del cuello • Un límite posterior formado por el borde anterior del SCM • Un límite superior formado por el borde inferior de la mandíbula • Un ápice ubicado en la muesca yugular en el manubrio • Un techo formado por tejido subcutáneo que contiene el platisma • Un piso formado por la faringe, la laringe y la glándula tiroides.

Para una localización más precisa de las estructuras, la región cervical anterior se subdivide en cuatro triángulos más pequeños formados por los músculos digástrico y omohioideo: el triángulo submental no pareado y tres pequeños triángulos pares: submandibular, carótido y muscular.

El triángulo submentoniano, inferior al mentón, es un área suprahioidea limitada inferiormente por el cuerpo del hioides y lateralmente por los vientres anteriores derecho e izquierdo de los músculos digástricos. El suelo del triángulo submentoniano está formado por los dos músculos milohioideos, que se encuentran en un rafe fibroso mediano (fig. 9.15B). El vértice del triángulo submental se encuentra en la sínfisis mandibular, el sitio de unión de las mitades de la mandíbula durante la infancia. La base del triángulo submentoniano está formada por el hioides (fig. 9.17). Este triángulo contiene varios ganglios linfáticos submentales pequeños y venas pequeñas que se unen para formar la vena yugular anterior (fig. 9.17).

El triángulo submandibular es un área glandular entre el borde inferior de la mandíbula. y los vientres anterior y posterior del músculo digástrico (véanse las figuras 9.7A, C y 9.12). El suelo del triángulo submandibular está formado por los músculos milohioideo e hiogloso y el constrictor faríngeo medio. La glándula submandibular casi llena este triángulo (fig. 9.15A).
(Debido a su asociación funcional con la boca así como a su asociación anatómica con el piso de la boca, la glándula se analiza en el Capítulo 8, Título.)

Los ganglios linfáticos submandibulares se encuentran a cada lado de la glándula submandibular y a lo largo del borde inferior de la mandíbula (fig. 9.15A). El nervio hipogloso (XII par) proporciona inervación motora a los músculos intrínsecos y extrínsecos de la lengua. Pasa al triángulo submandibular, al igual que el nervio milohioideo (una rama del CN V3 , que también irriga el vientre anterior del digástrico), partes de la arteria y vena faciales y la arteria submental (una rama del músculo facial). arteria) (Figs. 9.15 y 9.16).

LGRAWANY
Machine Translated by Google

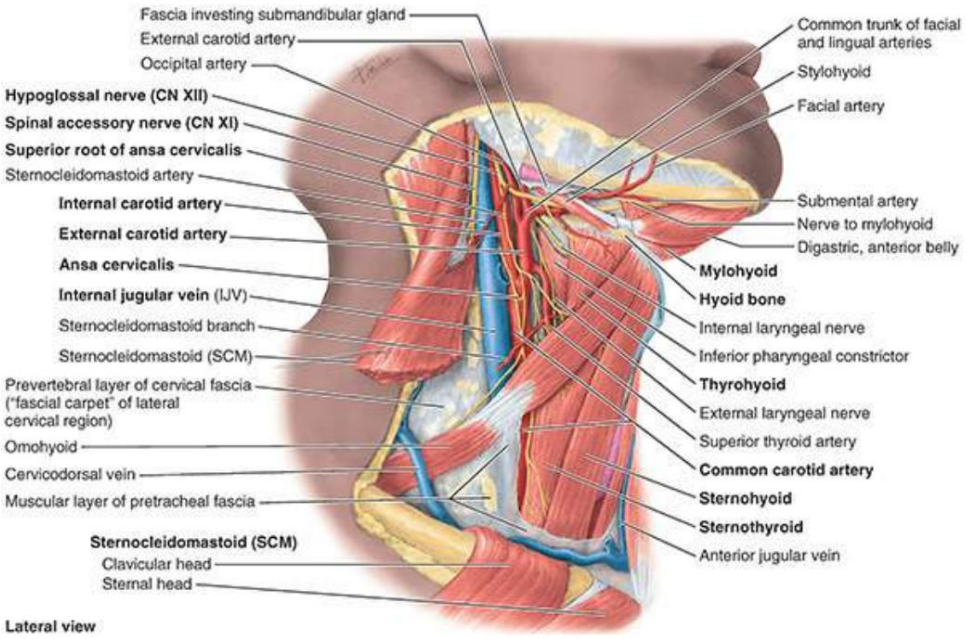

FIGURA 9.16. Disección profunda de la región cervical anterior. Se han eliminado la vena facial común y sus afluentes, revelando arterias y nervios, incluido el asa cervical y sus ramas hacia los músculos infrahioideos. Las arterias facial y lingual en esta persona surgen de un tronco común que pasa profundamente a los músculos estilohioideo y digástrico para ingresar al triángulo submandibular.

El triángulo carotídeo es un área vascular delimitada por el vientre superior del omohioideo, el vientre posterior del digástrico y el borde anterior del SCM (figs. 9.15A y 9.16; véase la figura 9.7). Este triángulo es importante porque en él asciende la arteria carótida común. Su pulso se puede auscultar o palpar comprimiéndolo ligeramente contra las apófisis transversas de las vértebras cervicales. A nivel del borde superior del cartílago tiroides, la arteria carótida común se divide en arterias carótida interna y externa (figs. 9.16 y 9.18; véase la fig. 9.20). Dentro del triángulo carotídeo se encuentran los siguientes:

- Seno carotídeo: dilatación de la parte proximal de la arteria carótida interna (fig. 9.18), que puede afectar a la arteria carótida común. Inervado principalmente por el nervio glosofaríngeo (CN IX) a través del nervio del seno carotídeo , así como por el nervio vago (CN X), es un barorreceptor (presorreceptor) que reacciona a los cambios en la presión arterial.
- Cuerpo carotídeo: una pequeña masa ovoide de tejido de color marrón rojizo en vida que se encuentra en un tabique en el lado medial (profundo) de la bifurcación de la arteria carótida común en estrecha relación con el seno carotídeo. Alimentado principalmente por el nervio del seno carotídeo (CN IX) y por el CN X, es un quimiorreceptor que controla el nivel de oxígeno en la sangre. Es estimulado por niveles bajos de oxígeno e inicia un reflejo que aumenta la frecuencia y profundidad de la respiración, la frecuencia cardíaca y la presión arterial.

Las estructuras neurovasculares del triángulo carotídeo están rodeadas por la vaina carotídea: el arterias carótidas medialmente, la VYI lateralmente y el nervio vago posteriormente (v . fig. 9.4B, C). Superiormente, la carótida común es reemplazada por la arteria carótida interna. El asa cervical normalmente se encuentra en (o está incrustado en) la cara anterolateral de la vaina (fig. 9.16). muchos profundos

Machine Translated by Google

Los ganglios linfáticos cervicales se encuentran a lo largo de la vaina carotídea y la VYI.

El triángulo muscular está limitado por el vientre superior del músculo omohioideo, el anterior borde del SCM y el plano medio del cuello (Fig. 9.17; ver Fig. 9.7). Este triángulo contiene los músculos infrahioideos y las vísceras (p. ej., las glándulas tiroides y paratiroides).

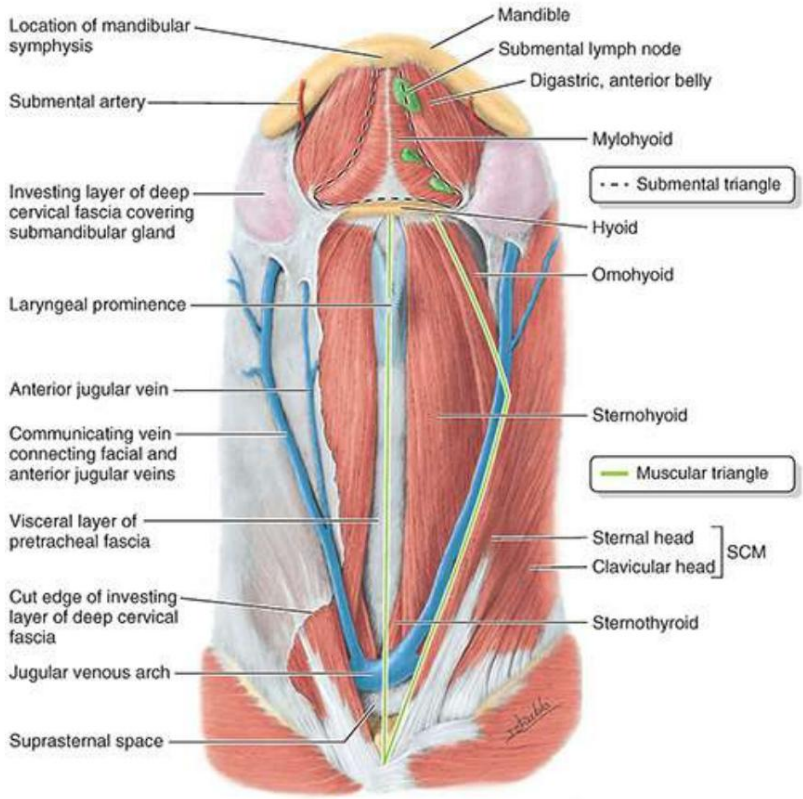

FIGURA 9.17. Disección superficial de la región cervical anterior. El triángulo submentoniano está limitado inferiormente por el cuerpo del hioides y lateralmente por los vientres anteriores derecho e izquierdo de los músculos digástricos. El suelo de este triángulo está formado por los dos músculos milohioideos y el rafe entre ellos (no diferenciado aquí; véase la figura 9.15B). El triángulo muscular está delimitado por el vientre superior del omohioideo, el borde anterior del SCM y la línea media.

LCRAWANY
Machine Translated by Google

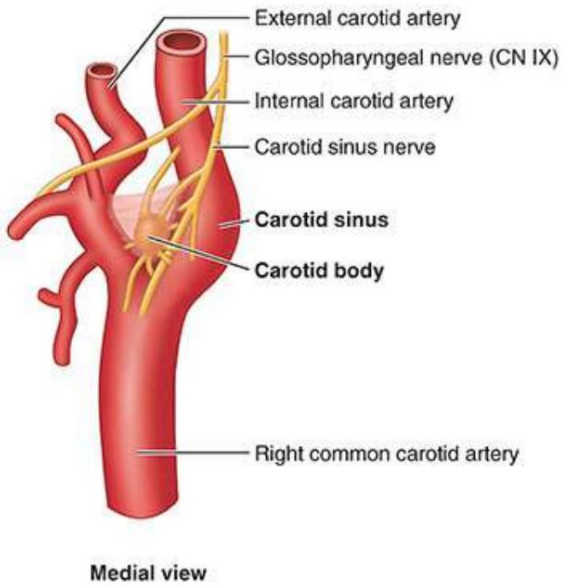

FIGURA 9.18. Cuerpo carotídeo y seno carotídeo. Este pequeño cuerpo epiteliide se encuentra dentro de la bifurcación de la arteria carótida común. También se muestran el seno carotídeo y la red asociada de fibras sensoriales del nervio glosofaríngeo (CN IX).

MÚSCULOS DE LA REGIÓN CERVICAL ANTERIOR

En la parte anterolateral del cuello, el hioides proporciona inserciones para los músculos suprahioideos superiores y los músculos infrahioideos inferiores. Estos músculos hioides estabilizan o mueven el hioides y la laringe (figs. 9.16, 9.17 y 9.19). Con fines descriptivos, se dividen en músculos suprahioideos e infrahioideos, cuyas inserciones, inervación y acciones principales se presentan en la tabla 9.3.

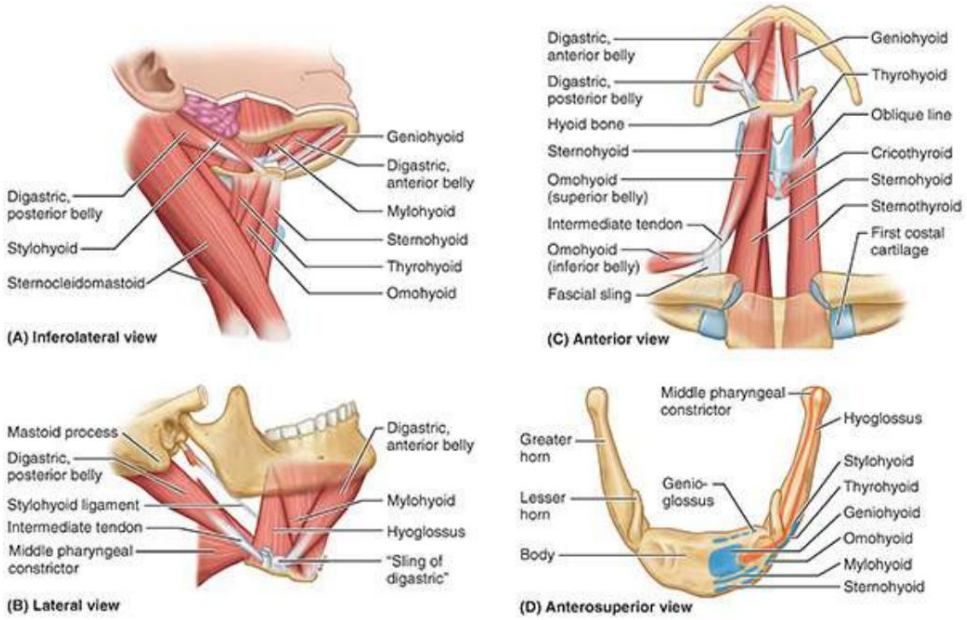

FIGURA 9.19. Músculos de la región cervical anterior.

TABLA 9.3. MÚSCULOS DE LA REGIÓN CERVICAL ANTERIOR (MÚSCULOS EXTRÍNSECOS

Machine Translated by Google

DE LARINGE)

Músculo	Origen	Inserción	Inervación	Acción(es) principal(es)
Músculos suprahioideos				
milohioideo	Línea milohioidea de la mandíbula	Rafe milohioideo y cuerpo del hioides.	Nervio milohioideo, una rama del nervio alveolar inferior (del nervio mandibular, CN V3)	Eleva el hioides, el suelo de la boca y la lengua durante la deglución y el habla.
geniohioideo	Espina mentoniana inferior de la mandíbula	cuerpo del hioides	C1 a través del nervio hipogloso (CN XII) y nervio del geniohioideo.	Tira del hioides anterosuperiormente; acorta el piso de boca; ensancha la faringe
estilohioideo	Apófisis estiloides del hueso temporal		Rama estilohioidea (preparotídea) del nervio facial (CN VII)	Se eleva y retrae hioides, alargando así el piso de la boca
Digástrico	Vientre anterior: fosa digástrica de la mandíbula.	tendón intermedio a cuerpo y asta mayor del hioides	Nervio milohioideo, una rama del nervio alveolar inferior.	Trabajando con los músculos infrahioideos, deprime la mandíbula contra resistencia; eleva y estabiliza hioides al tragar y hablar
	Vientre posterior: escotadura mastoidea del hueso temporal.		Rama digástrica (preparotídea) del nervio facial (CN VII)	
Infrahyoid muscles				
Mango esternohioideo	del esternón y medial final de la clavícula	cuerpo del hioides	C1-C3 por una rama del ansa cervicalis	Deprime el hioides después de la elevación durante la deglución.
omohioideo	Borde superior de la escápula cerca de la muesca supraescapular	Borde inferior del hioides		Deprime, retrae y estabiliza el hioides.
Esternotiroideo	Superficie posterior del manubrio de esternón	Línea oblicua del cartílago tiroides.	C2 y C3 por una rama del ansa cervicalis	Deprime el hioides y la laringe.
Tirohioideo	Línea oblicua del cartílago tiroides	Borde inferior del cuerpo y asta mayor del hioides.	C1 a través del nervio hipogloso (CN XII) y nervio tirohioideo.	Deprime el hioides y eleva la laringe.

Los músculos suprahioideos son superiores al hioides y lo conectan con el cráneo (figs. 9.15A, 9.16, 9.17 y 9.19; Tabla 9.3). El grupo de músculos suprahioideo incluye los músculos milohioideo, geniohioideo, estilohioideo y digástrico. Como grupo, estos músculos constituyen la sustancia del suelo de la boca, apoyan al hioides para proporcionar una base desde la cual funciona la lengua y elevan el hioides y la laringe en relación con la deglución y la producción de tono. Cada músculo digástrico tiene dos vientres, unidos por un tendón intermedio que desciende hacia el hioides. Un cabestrillo fibroso derivado de la capa pretraqueal de la fascia cervical profunda permite que el tendón se deslice anterior y posteriormente mientras conecta este tendón con el cuerpo y el asta mayor

LGRAWANY
Machine Translated by Google

del hioides.

La diferencia en la inervación entre los vientres anterior y posterior de los músculos digástricos se debe a su diferente origen embriológico del primer y segundo arco faríngeo, respectivamente. El CN V suministra derivados del primer arco y el CN VII suministra los del segundo arco.

Los músculos infrahioideos, a menudo llamados músculos de correa debido a su apariencia de cinta, son inferiores al hioides (figs. 9.16 y 9.19; tabla 9.3). Estos cuatro músculos anclan el hioides, el esternón, la clavícula y la escápula y deprimen el hioides y la laringe durante la deglución y el habla. También trabajan con los músculos suprahioideos para estabilizar el hioides, proporcionando una base firme para la lengua. El grupo de músculos infrahioideos se dispone en dos planos: un plano superficial, formado por el esternohioideo y el omohioideo, y un plano profundo, compuesto por el esternotiroideo y el tirohioideo.

Al igual que el digástrico, el omohioideo tiene dos vientres (superior e inferior) unidos por un tendón intermedio. El cabestrillo fascial para el tendón intermedio se conecta a la clavícula.

El esternotiroideo es más ancho que el esternohioideo, debajo del cual se encuentra. El esternotiroideo cubre el lóbulo lateral de la glándula tiroides. Su unión a la línea oblicua de la lámina del cartílago tiroides inmediatamente superior a la glándula limita la extensión hacia arriba de un tiroides agrandado (consulte el recuadro clínico "Agrandamiento de la glándula tiroides" más adelante en este capítulo). El tirohioideo parece ser la continuación del músculo esternotiroideo y se extiende superiormente desde la línea oblicua del cartílago tiroides hasta el hioides.

ARTERIAS EN LA REGIÓN CERVICAL ANTERIOR

La región cervical anterior contiene el sistema de arterias carótidas, que consta de la arteria carótida común y sus ramas terminales, las arterias carótidas interna y externa. También contiene la VYI, sus afluentes y las venas yugulares anteriores (figs. 9.20 y 9.21). La arteria carótida común y una de sus ramas terminales, la arteria carótida externa, son los principales vasos arteriales del triángulo carotídeo. Las ramas de la carótida externa (p. ej., la arteria tiroidea superior) también se originan en el triángulo carotídeo. Cada arteria carótida común asciende dentro de la vaina carotídea con la VYI y el nervio vago hasta el nivel del borde superior del cartílago tiroides. Aquí, cada arteria carótida común termina dividiéndose en las arterias carótidas interna y externa.

La arteria carótida interna no tiene ramas en el cuello; la carótida externa tiene varios.

Machine Translated by Google

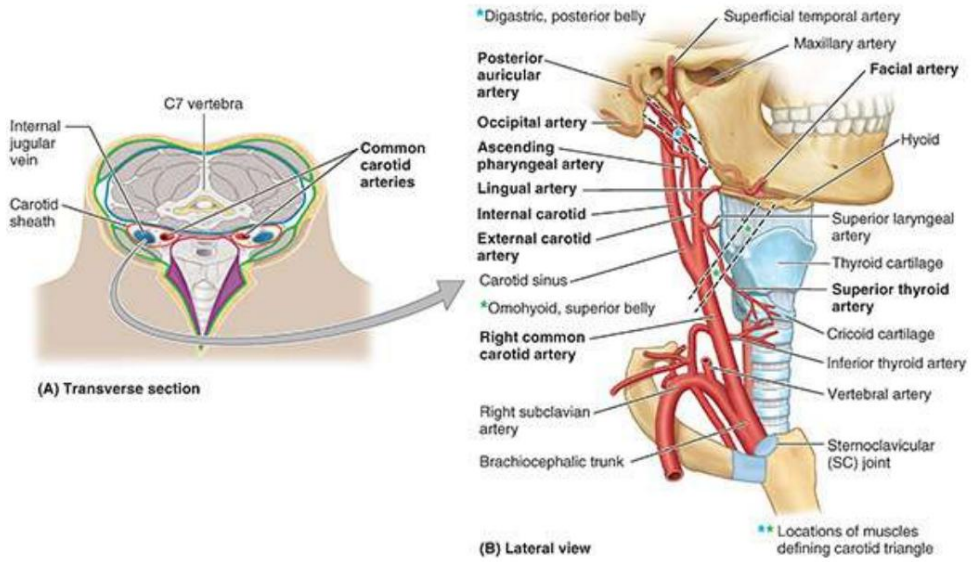

FIGURA 9.20. Arterias subclavia y carótida y sus ramas. A. Vainas carotídeas. B. Descripción general. Los musculos (vientre posterior de los músculos digástrico y omohioideo) indican los límites superior e inferior del triángulo carotídeo.

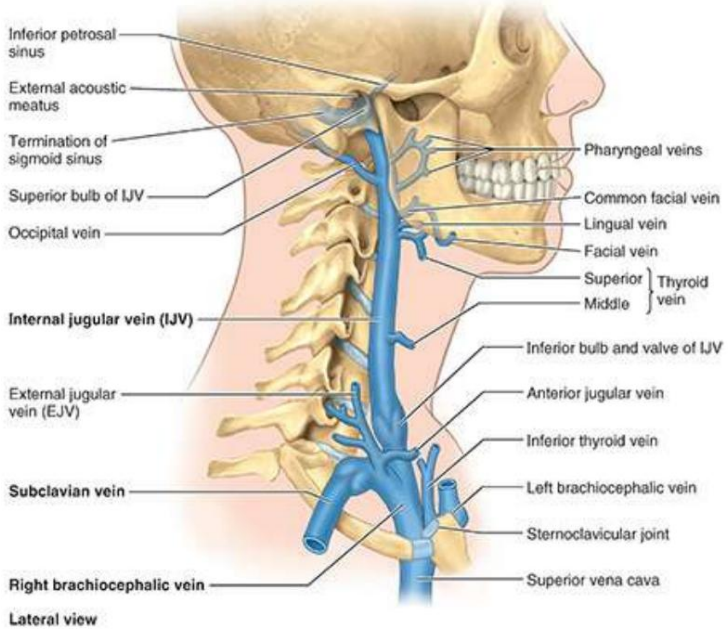

FIGURA 9.21. Vena yugular interna. La VYI es la principal estructura venosa del cuello. Se origina como una continuación del seno sigmoideo (venoso dural) en forma de S. A medida que desciende por el cuello, queda contenido en la vaina carotídea. Termina en el nivel vertebral T1, superior a la articulación esternoclavicular, uniéndose con la vena subclavia para formar la vena braquiocefálica. Una válvula grande cerca de su terminación evita el reflujo de sangre hacia la vena.

La arteria carótida común derecha comienza en la bifurcación del tronco braquiocefálico. El La arteria subclavia derecha es la otra rama de este tronco. Desde el cayado de la aorta, la arteria carótida común izquierda asciende hasta el cuello. En consecuencia, la carótida común izquierda tiene un trayecto de aproximadamente 2 cm en el mediastino superior antes de entrar en el cuello.

Las arterias carótidas internas son continuaciones directas de las carótidas comunes superiores a las Origen de la arteria carótida externa, a nivel del borde superior del cartílago tiroides.

LGRAWANY
Machine Translated by Google

La parte proximal de cada arteria carótida interna es el sitio del seno carotídeo (figs. 9.18 y 9.20). El cuerpo carotídeo se encuentra en la hendidura entre las arterias carótidas interna y externa. Las arterias carótidas internas ingresan al cráneo a través de los canales carotídeos en las partes petrosas de los huesos temporales y se convierten en las arterias principales del cerebro y las estructuras de las órbitas (consulte el Capítulo 8, Cabeza). Ninguna rama con nombre surge de las arterias carótidas internas en el cuello.

Las arterias carótidas externas irrigan la mayoría de las estructuras externas al cráneo; la órbita y la parte de la frente y el cuero cabelludo irrigada por la arteria supraorbitaria son las principales excepciones.
También hay cierta distribución profunda (p. ej., a través de la arteria meníngea media). Cada arteria carótida externa corre posterosuperiormente a la región entre el cuello de la mandíbula y el lóbulo de la aurícula, donde está incrustada en la glándula parótida, y termina dividiéndose en dos ramas, la arteria maxilar y la arteria temporal superficial (Fig. 9.20). Antes de estas ramas terminales, surgen seis arterias de la arteria carótida externa:

1. Arteria faríngea ascendente: surge como primera o segunda rama de la arteria carótida externa y es su única rama medial. Asciende por la faringe en lo profundo (medial) de la arteria carótida interna y envía ramas a la faringe, los músculos prevertebrales, el oído medio y las meninges craneales.

2. Arteria occipital: surge de la cara posterior de la arteria carótida externa, superior al origen de la arteria facial. Pasa posteriormente, inmediatamente medial y paralelo a la inserción del vientre posterior del músculo digástrico en el surco occipital del hueso temporal, y termina dividiéndose en numerosas ramas en la parte posterior del cuero cabelludo.
   Durante su recorrido, pasa superficialmente a la arteria carótida interna y al CN IX-XI.
3. Arteria auricular posterior: pequeña rama posterior de la arteria carótida externa, que suele ser la última rama preterminal. Asciende posteriormente entre el conducto auditivo externo y la apófisis mastoides para inervar los músculos adyacentes, la glándula parótida, el nervio facial y las estructuras del hueso temporal, la aurícula y el cuero cabelludo.
4. Arteria tiroidea superior: la más inferior de las tres ramas anteriores de la externa.
   arteria carótida, corre anteroinferiormente profundo hasta los músculos infrahioideos para llegar a la glándula tiroides. Además de irrigar esta glándula, emite ramas hacia los músculos infrahioideos y la SCM y da origen a la arteria laríngea superior, que irriga la laringe.
5. Arteria lingual: surge de la cara anterior de la arteria carótida externa, donde se encuentra sobre el constrictor faríngeo medio. Se arquea superoanteriormente y pasa profundamente al nervio hipogloso (XII par), el músculo estilohioideo y el vientre posterior del músculo digástrico. Desaparece profundamente hasta el músculo hiogloso, dando ramas a la lengua posterior.
   Luego gira hacia arriba en el borde anterior de este músculo, bifurcándose en las arterias lingual y sublingual profunda.
6. Arteria facial: surge anteriormente de la arteria carótida externa, ya sea en común con la arteria lingual o inmediatamente por encima de ella (figs. 9.16 y 9.20). Después de dar origen a la arteria palatina ascendente y a la arteria amigdalina, la arteria facial pasa hacia arriba bajo la cobertura de los músculos digástrico y estilohioideo y el ángulo de la mandíbula. Forma un bucle anterior y entra en un surco profundo que irriga la glándula submandibular. Luego da origen a la arteria submentoniana hasta el suelo de la boca y se engancha alrededor de la mitad del borde inferior.

Machine Translated by Google

de la mandíbula para entrar en la cara.

Dispositivo de memoria para las seis ramas de la arteria carótida externa: 1, 2 y 3: una rama surge medialmente (faríngea ascendente), dos ramas surgen posteriormente (occipital y auricular posterior) y tres ramas surgen anteriormente (tiroides superior, lingual, y faciales).

VENAS EN LA REGIÓN CERVICAL ANTERIOR

La mayoría de las venas de la región cervical anterior son tributarias de la VYI, que suele ser la vena más grande del cuello (figs. 9.16 y 9.21). La VYI drena sangre del cerebro, la cara anterior, las vísceras cervicales y los músculos profundos del cuello. Comienza en el agujero yugular de la fosa craneal posterior como continuación directa del seno sigmoideo (véase el Capítulo 8, Cabeza).

A partir de una dilatación en su origen (el bulbo superior de la VYI), la vena desciende con el vago nervio en la vaina carotídea (fig. 9.20A), que acompaña a la arteria carótida interna (ascendente) por encima de la bifurcación carotídea y a la arteria carótida común por debajo (v. fig. 9.26).
Dentro de la vaina carotídea, la vena se encuentra lateral a la arteria y el nervio se encuentra posteriormente.

El tronco simpático cervical se encuentra posterior a la vaina carotídea. Aunque estrechamente relacionados, el tronco no está dentro de la funda; en cambio, está incrustado en la capa prevertebral de la fascia cervical profunda. La VYI sale de la región cervical anterior pasando profundamente al SCM. El extremo inferior de la vena pasa profundamente hasta el espacio entre las cabezas esternal y clavicular de este músculo. Por detrás del extremo esternal de la clavícula, la VYI se fusiona con la vena subclavia para formar la vena braquiocefálica (fig. 9.21). El extremo inferior de la VYI se dilata para formar el bulbo inferior de la VYI. Este bulbo tiene una válvula bicúspide que permite que la sangre fluya hacia el corazón y al mismo tiempo evita el reflujo hacia la vena, como podría ocurrir si se invierte (p. ej., al pararse sobre la cabeza o cuando aumenta la presión intratorácica).

Los afluentes de la VYI son el seno petroso inferior y las venas facial y lingual (a menudo por un tronco común), faríngea y tiroidea superior y media. La vena occipital generalmente drena en el plexo venoso suboccipital, drenado por la vena cervical profunda y la vena vertebral, pero puede drenar en la VYI.

El seno petroso inferior sale del cráneo a través del agujero yugular y entra en el bulbo superior de la VYI. La vena facial desemboca en la VYI opuesta o justo por debajo del nivel del hioides. La vena facial puede recibir las venas tiroidea superior, lingual o sublingual. Las venas linguales forman una única vena de la lengua, que desemboca en la VYI al nivel del origen de la arteria lingual. Las venas faríngeas surgen del plexo venoso en la pared faríngea y desembocan en la VYI aproximadamente al nivel del ángulo de la mandíbula. Las venas tiroideas superior y media salen de la glándula tiroides y drenan hacia la VYI.

NERVIOS EN LA REGIÓN CERVICAL ANTERIOR

Varios nervios, incluidas ramas de los nervios craneales, se encuentran en la región cervical anterior:

- Nervio cervical transverso (C2 y C3): inerva la piel que cubre la región cervical anterior.
  región. Este nervio se analizó con el plexo cervical anteriormente en este capítulo (véanse las figuras 9.9 y 9.14A, C, D).

Machine Translated by Google

- Nervio hipogloso (NC XII): el nervio motor de la lengua entra en el nervio submandibular. triángulo profundo hasta el vientre posterior del músculo digástrico para inervar los músculos intrínsecos y cuatro de los cinco extrínsecos de la lengua (figs. 9.14A, 9.16 y 9.22). El nervio pasa entre los vasos carótido externo y yugular y da origen a la raíz superior del asa cervical y luego a una rama hacia el músculo geniohioideo (fig. 9.14). En ambos casos, la rama transporta únicamente fibras del nervio espinal C1, que se une a su parte proximal; en estas ramas no se transportan fibras del hipogloso (para más detalles , véase el Capítulo 10, Resumen de los nervios craneales).
- Ramas de los nervios glosofaríngeo (IX CN) y vago (X CN): en los triángulos submandibular y carotídeo (figs. 9.18 y 9.22). CN IX está relacionado principalmente con la lengua y la faringe. En el cuello, el CN X da lugar a ramas faríngea, laríngea y cardíaca.

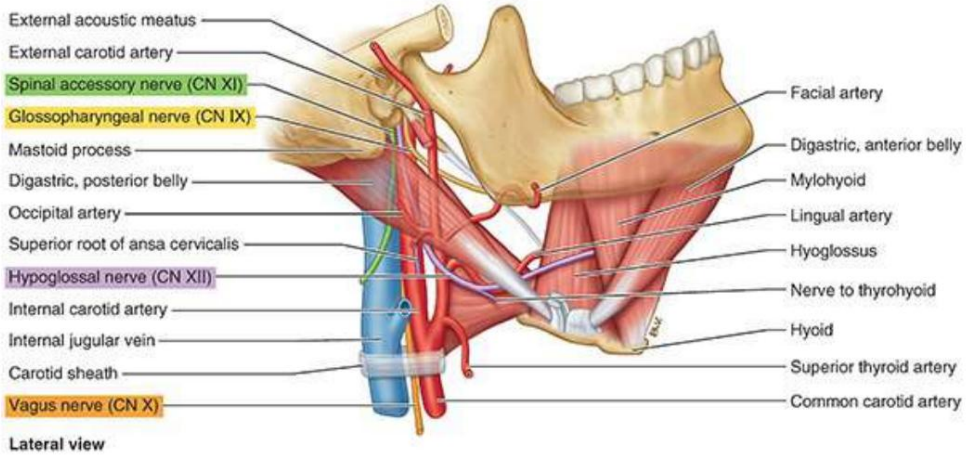

FIGURA 9.22. Relaciones de nervios y vasos con los músculos suprahioideos de la región cervical anterior. El vientre posterior del músculo digástrico, que va desde la apófisis mastoides hasta el hioides, ocupa una posición superficial y clave en el cuello.

Anatomía superficial de las regiones cervicales y triángulos del cuello.

La piel del cuello es fina y flexible. El tejido subcutáneo contiene el platisma, una fina lámina de músculo estriado que asciende hasta la cara (fig. 9.23A; véase la figura 9.5). Sus fibras se pueden observar, especialmente en personas delgadas, pidiéndoles que contraigan los músculos platisma (p. ej., fingiendo que aflojan un collar apretado).

Machine Translated by Google

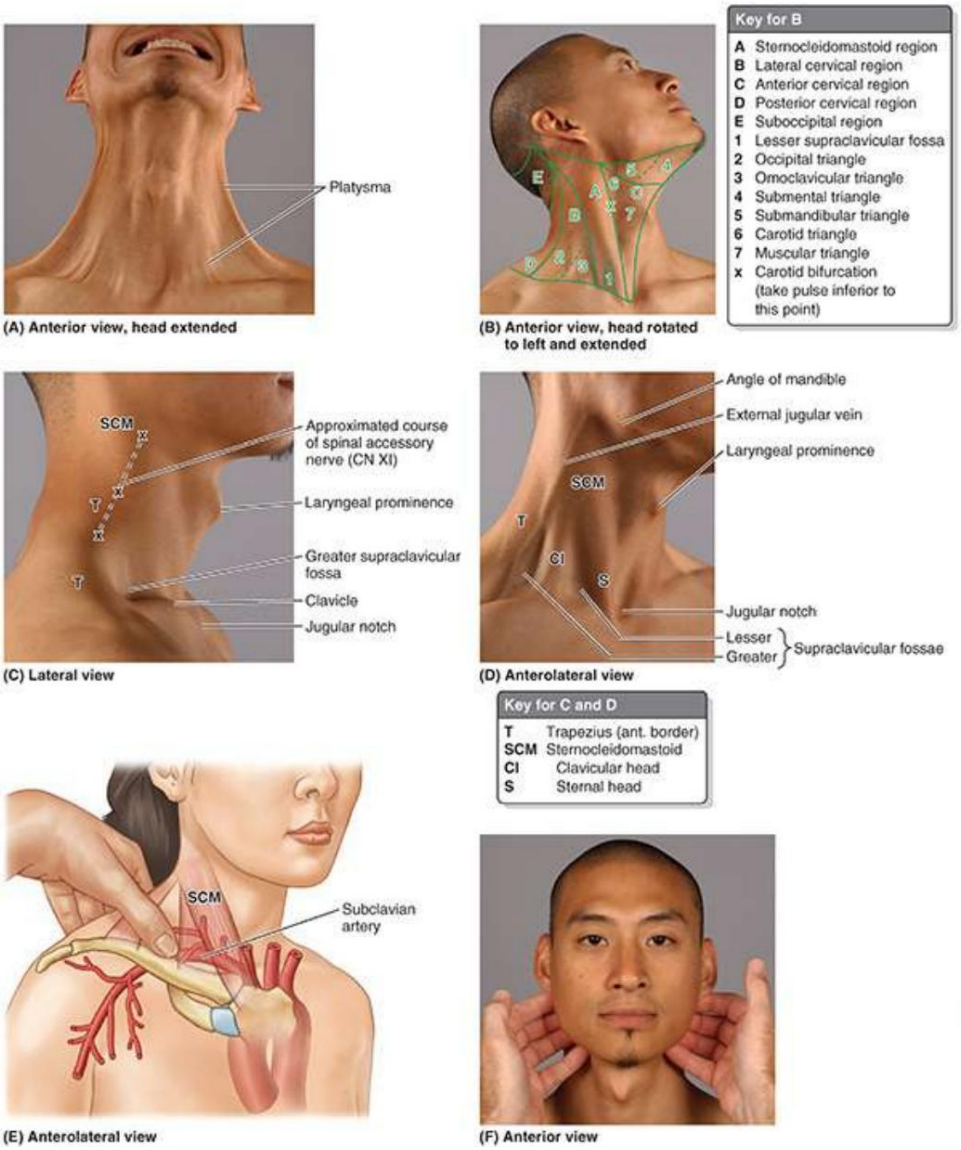

FIGURA 9.23. Anatomía superficial del cuello. A. Contracción del platisma. B. Regiones (A–E) y triángulos (2–7) del cuello. C. Curso del nervio espinal accesorio (XI CN). D. Puntos de referencia del cuello anterolateral. E. Pulso de la arteria subclavia. F. Palpación de ganglios linfáticos submandibulares.

El SCM es el punto de referencia muscular clave del cuello. Define la región esternocleidomastoidea. y divide el cuello en regiones cervicales anterior y lateral (fig. 9.23B). Este músculo ancho y abultado es fácil de observar y palpar en toda su longitud a medida que pasa superolateralmente desde el esternón y la clavícula. Su inserción superior a la apófisis mastoides es palpable por detrás del lóbulo de la aurícula. Se puede hacer que el SCM se destaque pidiendo a la persona que gire la cara hacia el lado contralateral y eleve el mentón. En este estado de contracción, los bordes anterior y posterior del músculo están claramente definidos.

La muesca yugular del manubrio forma el límite inferior de la fosa entre las cabezas esternales de los SCM (fig. 9.23C, D). El espacio supraesternal y el arco venoso yugular se encuentran por encima de esta escotadura (fig. 9.17; véase la figura 9.4A). La fosa supraclavicular menor,

LGRAWANY
Machine Translated by Google

entre las cabezas esternal y clavicular del SCM, se superpone al extremo inferior de la VYI (fig. 9.23B, D). Se puede introducir aquí mediante una aguja o un catéter (consulte el cuadro clínico "Punción de la vena yugular interna" en este capítulo).

La EJV corre verticalmente a través del SCM hacia el ángulo de la mandíbula (fig. 9.23D). Puede ser prominente, especialmente si está distendido, pidiéndole a la persona que respire profundamente y contenga la respiración, espirando contra resistencia (maniobra de Valsalva) o presionando suavemente la parte inferior de la vena. Estas acciones impiden el retorno venoso al lado derecho del corazón. La EJV es menos evidente en niños y mujeres de mediana edad porque sus tejidos subcutáneos tienden a ser más gruesos que los de los hombres.

El nervio auricular mayor es paralelo a la VYE, aproximadamente a un dedo de distancia posterior a la vena. En lo profundo de la mitad superior del SCM se encuentra el plexo cervical, y en lo profundo de la mitad inferior del SCM se encuentran la VYI, la arteria carótida común y el nervio vago en la vaina carotídea.

El trapecio, que define la región cervical posterior, puede observarse y palparse pidiendo a la persona que encoja los hombros contra resistencia (fig. 9.23B-D). Por encima, por debajo de su inserción en la protuberancia occipital externa, el músculo se superpone a la región suboccipital (v . fig. 2.42).

El vientre inferior del músculo omohioideo apenas puede verse y palparse a medida que pasa superomedialmente a través de la parte inferior de la región cervical lateral. Más fácil de observar en personas delgadas, el músculo omohioideo a menudo se puede ver contrayéndose cuando hablan.

Justo debajo del vientre inferior del omohioideo se encuentra la fosa supraclavicular mayor, la depresión que recubre el triángulo omoclavicular (subclavio) (fig. 9.23C, D). La tercera parte de la arteria subclavia pasa a través de este triángulo antes de discurrir por detrás de la clavícula y a través de la primera costilla. La fosa supraclavicular mayor es clínicamente importante porque en la mayoría de las personas se pueden palpar pulsaciones de la arteria subclavia . El trayecto de la arteria subclavia en el cuello está representado por una línea curva desde la articulación esternoclavicular (SC) hasta el punto medio de la clavícula. Para sentir las pulsaciones subclavias, presione en dirección inferoposterior (hacia abajo y hacia atrás) inmediatamente posterior a la unión de los tercios medial y medio de la clavícula (fig. 9.23E). Este es el punto de presión de la arteria subclavia; Una presión más firme, que comprime la arteria contra la primera costilla, puede ocluir la arteria cuando se produce una hemorragia distal en el miembro superior.

El contenido principal del triángulo occipital mayor, superior al músculo omohioideo, son los nervio espinal accesorio (CN XI); ramas cutáneas de los nervios cervicales C2, C3 y C4; y ganglios linfáticos cervicales. Debido a la vulnerabilidad y frecuencia de la lesión iatrogénica del nervio espinal accesorio, es importante poder estimar la ubicación del CN XI en la región cervical lateral. Su curso puede aproximarse mediante una línea que interseca la unión de los tercios superior y medio del borde posterior del SCM y la unión de los tercios medio e inferior del borde anterior del trapecio (fig. 9.23C).

Las vísceras cervicales y las arterias carótidas y sus ramas se abordan quirúrgicamente a través de la región cervical anterior, entre el borde anterior del SCM y la línea media (Fig. 9.23B). De los cuatro triángulos más pequeños en los que se subdivide esta región, los triángulos submandibular y carotídeo son especialmente importantes desde el punto de vista clínico.

La glándula submandibular casi llena el triángulo submandibular. Se palpa como una masa blanda.

Machine Translated by Google

inferior al cuerpo de la mandíbula, especialmente cuando el ápice de la lengua se fuerza contra los dientes incisivos superiores. Los ganglios linfáticos submandibulares se encuentran superficiales a la glándula (fig. 9.15A). Estos ganglios reciben linfa de la cara inferior al ojo y de la boca. Si están agrandados, estos ganglios pueden palparse moviendo las yemas de los dedos desde el ángulo de la mandíbula a lo largo de su borde inferior (fig. 9.23D, F). Si se continúa hasta que los dedos se juntan debajo del mentón, se pueden palpar ganglios linfáticos submentonianos agrandados en el triángulo submentoniano (fig. 9.23B).

El sistema arterial carotídeo se encuentra en el triángulo carotídeo. Esta área es importante para la cirugía. abordajes a la vaina carotídea que contiene la arteria carótida común, la VYI y el nervio vago (figs. 9.16 y 9.22). El triángulo carotídeo también contiene el nervio hipogloso (NC XII) y el tronco simpático cervical. La vaina carotídea puede delimitarse mediante una línea que une la articulación SC con un punto intermedio entre la apófisis mastoides y el ángulo de la mandíbula. El pulso carotídeo se puede palpar colocando los dedos índice y anular sobre el cartílago tiroides y apuntándolos posterolateralmente entre la tráquea y el SCM. El pulso es palpable justo medial al SCM.

La palpación se realiza en la parte baja del cuello para evitar la presión sobre el seno carotídeo, lo que podría provocar una caída refleja de la presión arterial y la frecuencia cardíaca (figs. 9.18 y 9.23B).

CLÍNICO

CAJA

ESTRUCTURAS SUPERFICIALES DEL CUELLO: CERVICAL REGIONES

Tortícolis congénita

La tortícolis (L. tortus, torcido + L. collum, cuello) es una contracción o acortamiento de los músculos cervicales que produce torsión del cuello e inclinación de la cabeza. El tipo más común de tortícolis (cuello torcido) resulta de un tumor de tejido fibroso (L. fibromatosis colli) que se desarrolla en la SCM antes o poco después del nacimiento. La lesión, como una contracción unilateral normal del SCM, hace que la cabeza se incline hacia el lado afectado y la cara se aleje de él (fig. B9.1). Cuando la tortícolis ocurre prenatalmente, la posición anormal de la cabeza del bebé generalmente requiere un parto de nalgas.

LGRAWANY
Machine Translated by Google

FIGURA B9.1. Tortícolis congénita.

Ocasionalmente, el SCM se lesiona cuando se tira demasiado de la cabeza de un bebé durante un parto difícil, desgarrando sus fibras (tortícolis muscular) (Kliegman et al., 2020). Se produce un hematoma (masa localizada de sangre extravasada) que puede convertirse en una masa fibrótica que atrapa una rama del nervio espinal accesorio (CN XI) y, por lo tanto, denerva parte del SCM. La rigidez y torsión del cuello son el resultado de la fibrosis y el acortamiento de la SCM. Puede ser necesaria la liberación quirúrgica del SCM de sus inserciones inferiores al manubrio y la clavícula por debajo del nivel del CN XI para permitir que la persona sostenga y rote la cabeza normalmente.

Tortícolis espasmódica

La distonía cervical (tonicidad anormal de los músculos cervicales), comúnmente conocida como tortícolis espasmódica, suele comenzar en la edad adulta. Puede involucrar cualquier combinación bilateral de músculos laterales del cuello, especialmente el SCM y el trapecio. Las características de este trastorno son giros, inclinaciones, flexiones o extensiones sostenidas del cuello. El desplazamiento de la cabeza hacia lateral o anterior puede ocurrir de forma involuntaria (Jinnah, 2022). El hombro suele estar elevado y desplazado anteriormente en el lado hacia el que gira el mentón.

Punción de la vena subclavia

La vena subclavia derecha o izquierda suele ser el punto de entrada al sistema venoso para la colocación de una vía central, como un catéter de arteria pulmonar (PAC, también conocido como Swan-Ganz o catéter cardíaco derecho). Se insertan vías centrales para administrar líquidos y medicamentos parenterales (nutricionales venosos) y para medir la presión venosa central. En un abordaje de la vena subclavia infraclavicular, el administrador coloca el pulgar de una mano en la parte media de la clavícula y el dedo índice en la muesca yugular en

Machine Translated by Google

el manubrio (Fig. B9.2). La aguja perfora la piel inferior al pulgar (centro de la clavícula) y se avanza medialmente hacia la punta del dedo índice (muesca yugular) hasta que la punta entre en el ángulo venoso derecho, posterior a la articulación esternoclavicular. Aquí, las venas yugular interna y subclavia se fusionan para formar la vena braquiocefálica. Si la aguja no se inserta con cuidado, puede perforar la pleura y el pulmón, provocando un neumotórax.

Además, si la aguja se inserta demasiado hacia atrás, puede entrar en la arteria subclavia.
Cuando la aguja se ha insertado correctamente, se introduce un catéter suave y flexible en la vena subclavia, utilizando la aguja como guía.

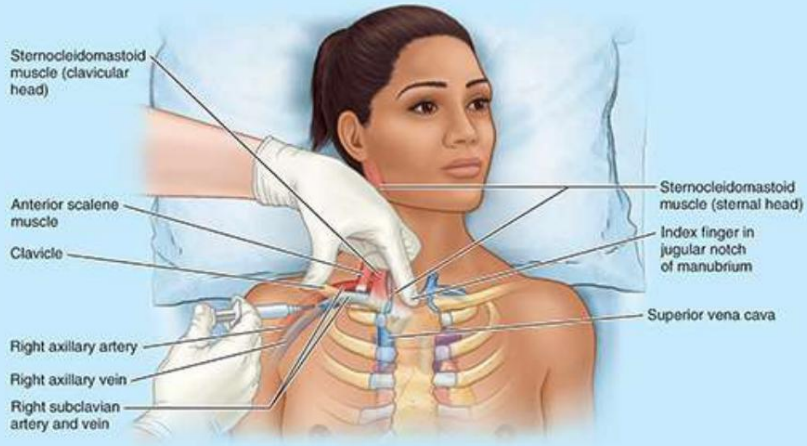

FIGURA B9.2. Punción de la vena subclavia.

Cateterismo cardíaco derecho

Para el cateterismo cardíaco derecho (para medir las presiones en las cámaras derechas del corazón), se puede utilizar la punción de la VYI para introducir un catéter a través de la vena braquiocefálica derecha hasta la vena cava superior (VCS) y el lado derecho del corazón. . Aunque la ruta preferida es a través de la VYI o la vena subclavia, en algunos pacientes puede ser necesario utilizar la VYE. Esta vena no es ideal para el cateterismo porque su ángulo de unión con la vena subclavia dificulta el paso del catéter.

Prominencia de la vena yugular externa

La EJV puede servir como un “barómetro interno”. Cuando la presión venosa está en el rango normal, la VYE suele ser visible por encima de la clavícula sólo a una distancia corta.
Sin embargo, cuando la presión venosa aumenta (p. ej., como en la insuficiencia cardíaca), la vena es prominente. a lo largo de su recorrido a lo largo del costado del cuello. En consecuencia, la observación rutinaria de las EJV durante los exámenes físicos puede dar signos diagnósticos de insuficiencia cardíaca, obstrucción de la VCS, agrandamiento de los ganglios linfáticos supraclaviculares o aumento de la presión intratorácica.

Corte de la vena yugular externa

LGRAWANY
Machine Translated by Google

Si la EJV se corta a lo largo del borde posterior de la SCM, donde perfora el techo de la región cervical lateral (p. ej., mediante un corte con cuchillo), su luz se mantiene abierta gracias a la resistente capa de revestimiento de la fascia cervical profunda, y el negativo El aire a presión intratorácica aspirará aire hacia la vena. Esta acción produce un ruido agitado en el tórax y cianosis (una coloración azulada de la piel y las membranas mucosas resultante de una concentración excesiva de hemoglobina reducida en la sangre). Una embolia gaseosa venosa producida de esta manera llenará el lado derecho del corazón con espuma, lo que casi detiene el flujo de sangre a través de él, lo que provoca disnea (dificultad para respirar). La aplicación de presión firme sobre la vena yugular cortada hasta que pueda suturarse detendrá el sangrado y la entrada de aire a la sangre.

Lesiones del nervio espinal accesorio (XI CN)

Las lesiones del nervio espinal accesorio (XI par) son infrecuentes. Este nervio puede resultar dañado por lo siguiente:

• Traumatismo penetrante, como una puñalada o una herida de bala • Procedimientos quirúrgicos en la región cervical lateral • Tumores en la base del cráneo o ganglios linfáticos cervicales cancerosos • Fracturas del agujero yugular, donde el CN XI sale del cráneo

Aunque la contracción de un SCM gira la cabeza hacia un lado, una lesión unilateral del CN XI Generalmente no produce una posición anormal de la cabeza. Sin embargo, las personas con daño en el CN XI suelen tener debilidad para girar la cabeza hacia el lado opuesto contra resistencia. Las lesiones del CN XI producen debilidad y atrofia del trapecio, afectando el cuello. movimientos.

La parálisis unilateral del trapecio es evidente por la incapacidad del paciente para elevar y retraer el hombro y por la dificultad para elevar el miembro superior por encima del nivel horizontal. También se reduce la prominencia normal en el cuello producida por el trapecio.
La caída del hombro es un signo evidente de lesión del CN XI. Durante disecciones quirúrgicas extensas en la región cervical lateral (por ejemplo, durante la extirpación de ganglios linfáticos cancerosos), el cirujano aísla el CN XI para preservarlo, si es posible. Es importante conocer la ubicación superficial de este nervio durante los procedimientos superficiales en la región cervical lateral porque el CN XI es la lesión nerviosa iatrogénica más común (G. iatros, médico o cirujano).

Corte del nervio frénico, bloqueo del nervio frénico y

Aplastamiento del nervio frénico

La rotura de un nervio frénico produce parálisis de la mitad correspondiente del diafragma (consulte el recuadro clínico “Parálisis del diafragma” en el Capítulo 4, Tórax). Un bloqueo del nervio frénico produce un breve período de parálisis del diafragma en un

Machine Translated by Google

lado (p. ej., para una operación de pulmón). El anestésico se inyecta alrededor del nervio donde se encuentra en la superficie anterior del tercio medio del músculo escaleno anterior. Un aplastamiento quirúrgico del nervio frénico (p. ej., comprimir el nervio de manera perjudicial con fórceps) produce un período más prolongado de parálisis (a veces durante semanas después de la reparación quirúrgica de una hernia diafragmática). Si hay un nervio frénico accesorio, también debe aplastarse para producir una parálisis completa del hemidiafragma.

Bloqueos nerviosos en la región cervical lateral

Para la anestesia regional antes de la cirugía de cuello, un bloqueo del plexo cervical inhibe la conducción del impulso nervioso. El agente anestésico se inyecta en varios puntos a lo largo del borde posterior del SCM, principalmente en la unión de sus tercios superior y medio.
el punto nervioso del cuello (véanse las figuras 9.9 y 9.14A). La mitad del diafragma suele quedar paralizada por un bloqueo del plexo cervical debido a la inclusión del nervio frénico en el bloqueo.
Por lo tanto, este procedimiento no se realiza en personas con enfermedades pulmonares o cardíacas.
Para la anestesia del miembro superior, el agente anestésico en un bloqueo del plexo braquial supraclavicular se inyecta alrededor de la parte supraclavicular del plexo braquial. El sitio principal de inyección es superior al punto medio de la clavícula.

Lesión del nervio supraescapular

El nervio supraescapular es vulnerable a sufrir lesiones en las fracturas del tercio medio de la clavícula. La lesión del nervio supraescapular provoca la pérdida de la rotación lateral del húmero en la articulación glenohumeral. En consecuencia, la extremidad relajada rota medialmente.
en la posición de propina del camarero (consulte el Capítulo 3, Miembro superior, Fig. B3.13B). También se ve afectada la capacidad de iniciar la abducción de la extremidad.

Ligadura de la arteria carótida externa

A veces es necesaria la ligadura de una arteria carótida externa para controlar el sangrado de una de sus ramas relativamente inaccesibles. Este procedimiento disminuye el flujo sanguíneo a través de la arteria y sus ramas pero no lo elimina. La sangre fluye en dirección retrógrada (hacia atrás) hacia la arteria desde la arteria carótida externa del otro lado a través de comunicaciones entre sus ramas (p. ej., las de la cara y el cuero cabelludo) y a través de la línea media. Cuando se ligan las arterias carótida externa o subclavia, la rama descendente de la arteria occipital proporciona la circulación colateral principal, anastomosándose con las arterias vertebrales y cervicales profundas.

Disección quirúrgica del triángulo carotídeo

El triángulo carotídeo proporciona un acceso quirúrgico importante al sistema de arterias carotídeas. También proporciona acceso a la VYI, los nervios vago e hipogloso y el

LGRAWANY
Machine Translated by Google

tronco simpático cervical. El daño o la compresión de los nervios vago y/o laríngeo recurrente durante la disección quirúrgica del triángulo carotídeo puede producir una alteración en la voz porque estos nervios inervan los músculos laríngeos.

Oclusión carotídea y endarterectomía

El engrosamiento aterosclerótico de la íntima de la arteria carótida interna puede obstruir el flujo sanguíneo. Los síntomas resultantes de esta obstrucción dependen del grado de obstrucción y de la cantidad de flujo sanguíneo colateral al cerebro y a las estructuras del cerebro. órbita de otras arterias. Una oclusión parcial de la carótida interna puede causar un ataque isquémico transitorio (AIT), una pérdida focal repentina de la función neurológica (p. ej., mareos y desorientación) que desaparece en 24 horas. La oclusión arterial también puede causar un derrame cerebral menor, una pérdida de la función neurológica como debilidad o pérdida sensorial en un lado del cuerpo que excede las 24 horas pero desaparece en 3 semanas.

Se puede observar obstrucción del flujo sanguíneo en un estudio Doppler color (fig. B9.3A). Un Doppler es un instrumento de diagnóstico que emite un haz ultrasónico y detecta su reflejo en un fluido en movimiento (sangre) de una manera que distingue el fluido del tejido estático circundante, proporcionando información sobre su presión, velocidad y turbulencia.
La oclusión carotídea, que causa estenosis (estrechamiento) en personas por lo demás sanas (fig. B9.3B), puede aliviarse abriendo la arteria en su origen y eliminando la placa aterosclerótica con la íntima. Este procedimiento se llama endarterectomía carotídea. Después de la operación, se administran medicamentos que inhiben la formación de coágulos hasta que el endotelio haya vuelto a crecer. Debido a las relaciones de la arteria carótida interna, existe riesgo de lesión del nervio craneal durante el procedimiento que involucra uno o más de los siguientes nervios: CN IX, CN X (o su rama, el nervio laríngeo superior), CN XI o CN. XII (figura 9.22).

Machine Translated by Google

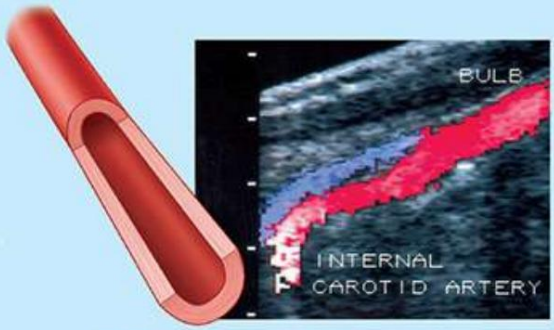

(A) Doppler color flow study of normal internal carotid artery

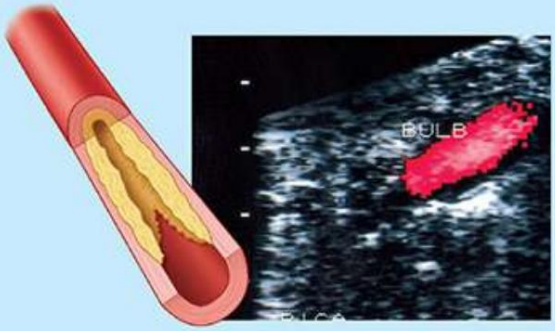

(B) Doppler color flow study of occluded carotid artery

FIGURA B9.3. Estudio Doppler del flujo sanguíneo carotídeo.

Pulso carotídeo

El pulso carotídeo ("pulso del cuello") se siente fácilmente palpando la arteria carótida común en el costado del cuello, donde se encuentra en un surco entre la tráquea y los músculos infrahioideos (v. fig. 9.16). Por lo general, se palpa fácilmente justo por debajo del borde anterior del SCM al nivel del borde superior del cartílago tiroides. Se controla de forma rutinaria durante la reanimación cardiopulmonar (RCP). La ausencia de pulso carotídeo indica paro cardíaco.

Hipersensibilidad del seno carotídeo

En personas con hipersensibilidad del seno carotídeo (capacidad de respuesta excepcional de los senos carotídeos en diversos tipos de enfermedades vasculares), la presión externa sobre la arteria carótida puede provocar una disminución de la frecuencia cardíaca, una caída de la presión arterial e isquemia cardíaca que provoca desmayos (síncope). . En todas las formas de síncope, los síntomas resultan de una disminución repentina y crítica de la perfusión cerebral (Shih, 2022). En consecuencia, este método de controlar el pulso no se recomienda para personas con enfermedades cardíacas o vasculares. Se deben utilizar sitios alternativos, como la arteria radial en la muñeca, para controlar la frecuencia del pulso en personas con hipersensibilidad del seno carotídeo.

LGRAWANY
Machine Translated by Google

Papel de los cuerpos carotídeos

Los cuerpos carotídeos están en una posición ideal para controlar el contenido de oxígeno de la sangre antes de que llegue al cerebro (v . fig. 9.18). Una disminución de la presión parcial de oxígeno (pO2), como ocurre en altitudes elevadas o en enfermedades pulmonares, activa los quimiorreceptores aórticos y carotídeos, aumentando la ventilación alveolar. Los cuerpos carotídeos también responden al aumento de la tensión del dióxido de carbono (CO2) o a los iones de hidrógeno libres en la sangre. El nervio glosofaríngeo (CN IX, quizás con participación del nervio vago) conduce la información de manera central, lo que produce una estimulación refleja de los centros respiratorios del cerebro que aumentan la profundidad y la frecuencia de la respiración. La frecuencia del pulso y la presión arterial también aumentan. Con una mayor ventilación y circulación, se absorbe más oxígeno y, en consecuencia, se reduce la concentración de CO2.

Pulso yugular interno

Aunque las pulsaciones se asocian más comúnmente con las arterias, las pulsaciones de la VYI pueden proporcionar información sobre la actividad cardíaca correspondiente a los registros del electrocardiograma (ECG) y la presión auricular derecha. El pulso IJV no es palpable en el mismo manera como pulsos arteriales; sin embargo, las pulsaciones de la vena se transmiten a través del tejido circundante y pueden observarse debajo del SCM, superior al extremo medial de la clavícula.

Como no hay válvulas en la vena braquiocefálica ni en la vena cava superior, una onda de contracción pasa por estos vasos hasta el bulbo inferior de la VYI. Las pulsaciones son especialmente visibles cuando la cabeza de la persona está por debajo de los miembros inferiores (posición de Trendelenburg). El pulso yugular interno aumenta considerablemente en afecciones como la enfermedad de la válvula mitral (consulte el Capítulo 4, Tórax), que aumenta la presión en la circulación pulmonar y en el lado derecho del corazón. La VYI derecha sigue un trayecto más recto y directo hacia la aurícula derecha que la izquierda; por tanto, es el que se examina (Bickley, 2021).

Punción de la vena yugular interna

Se pueden insertar una aguja y un catéter en la VYI con fines diagnósticos o terapéuticos. Es preferible la VYI derecha porque suele ser más grande y más recta.

Durante este procedimiento, el médico palpa la arteria carótida común e inserta Introduzca la aguja en la VYI justo lateral a ella en un ángulo de 30°, apuntando al vértice del triángulo entre las cabezas esternal y clavicular de la ECM, la fosa supraclavicular menor (Fig. B9.4). Luego se dirige la aguja en dirección inferolateral hacia el pezón ipsilateral.

Machine Translated by Google

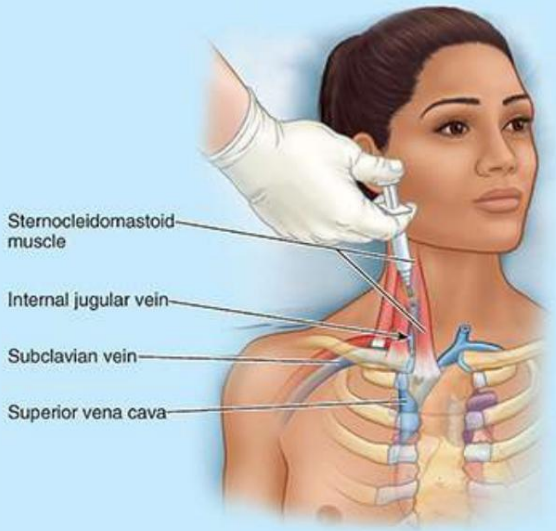

FIGURA B9.4. Punción de la vena yugular interna.

Conclusión: estructuras superficiales del cuello:

Regiones cervicales

Esternocleidomastoideo (SCM) y trapecio: los músculos SCM y trapecio comparten sus orígenes a partir de una fuente embriológica común, inervación por el nervio espinal accesorio (XI CN), encierro por la capa envolvente de la fascia cervical profunda, una inserción superior lineal a la base del cráneo. y una inserción inferior a la cintura pectoral. ■ Sus masas superficiales y sus bordes palpables proporcionan la base para describir las regiones del cuello. ■ El SCM produce múltiples movimientos de la cabeza y el cuello. ■ El trapecio provoca múltiples movimientos de la escápula, dependiendo de si los músculos actúan unilateral o bilateralmente, e independientemente o en conjunto con la contracción concéntrica o excéntrica de otros músculos.

Región cervical lateral: La región cervical lateral está delimitada por el ECM, el trapecio y el tercio medio de la clavícula, con un piso muscular formado por los músculos cervicales profundos laterales. ■ Está subdividido por el vientre inferior del omohioideo, colocado en diagonal. ■ Lo más evidente dentro del triángulo occipital superior es la mitad inferior de la yugular externa. vena. ■ El más importante desde el punto de vista clínico es el nervio espinal accesorio (NC XI), situado superficialmente. ■ En el triángulo omoclavicular inferior, mucho más pequeño, el plexo braquial emerge entre los músculos escalenos medio y anterior, el último de los cuales es atravesado anteriormente por el nervio frénico. ■ Superior al plexo braquial, y en el mismo plano, es el plexo cervical. ■ Las ramas cutáneas de este plexo emergen del punto medio del borde posterior del SCM y se irradian hacia el cuero cabelludo, la aurícula, la parte anterior del cuello y

LCRAWANY
Machine Translated by Google

hombro.

Región cervical anterior: La región cervical anterior es inferior al cuerpo del mandíbula, extendiéndose anteriormente desde el SCM hasta la línea media. ■ Los vientres del digástrico, el vientre anterior del omohioideo y el hioides subdividen la región en triángulos más pequeños. ■ El triángulo submentoniano es superficial al suelo de la boca. ■ El triángulo submandibular, superior a los vientres digástricos, está ocupado por los músculos submandibulares. glándula salival y ganglios linfáticos submandibulares. ■ La arteria facial, que discurre dentro de este triángulo, es palpable cuando emerge de él y cruza el cuerpo de la mandíbula. ■ El triángulo carotídeo, entre el vientre posterior del digástrico, el vientre superior del omohioideo y el SCM, incluye gran parte de la vaina carotídea y estructuras relacionadas, incluida la bifurcación de la carótida común, el seno y el cuerpo carotídeos y las ramas iniciales. de la arteria carótida externa. ■ El triángulo muscular está formado y ocupado por los músculos infrahioideos.

ESTRUCTURAS PROFUNDAS DEL CUELLO

Las estructuras profundas del cuello son los músculos prevertebrales ubicados detrás de las vísceras cervicales y anterolaterales a la columna vertebral cervical y las vísceras que se extienden a través de la abertura torácica superior hasta la raíz (parte más inferior) del cuello.

Músculos prevertebrales

Los músculos vertebrales o prevertebrales anteriores y laterales se encuentran profundos en la capa prevertebral de la fascia cervical profunda. Los músculos vertebrales anteriores, que consisten en los músculos largo del cuello y de la cabeza, recto de la cabeza anterior y escaleno anterior (figs. 9.24A y 9.25B), se encuentran directamente posteriores al espacio retrofaríngeo (v. fig. 9.4A, B) y mediales al espacio retrofaríngeo (v. fig. 9.4A, B). el plano neurovascular de los plexos cervical y braquial y la arteria subclavia. Los músculos vertebrales laterales, que consisten en el recto de la cabeza lateral, el esplenio de la cabeza, el elevador de la escápula y los músculos escalenos medio y posterior, se encuentran posteriores a este plano neurovascular y (a excepción del recto de la cabeza lateral, ubicado en una posición elevada) forman el piso de la región cervical lateral. . Estos músculos se ilustran en las figuras 9.24 y 9.25; sus inserciones, inervación y acciones principales se dan en la Tabla 9.4.

Machine Translated by Google

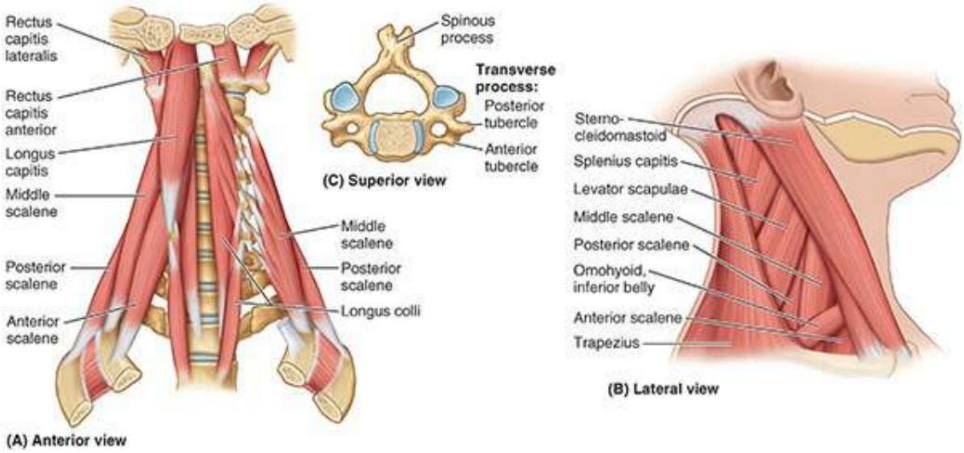

FIGURA 9.24. Músculos prevertebrales.

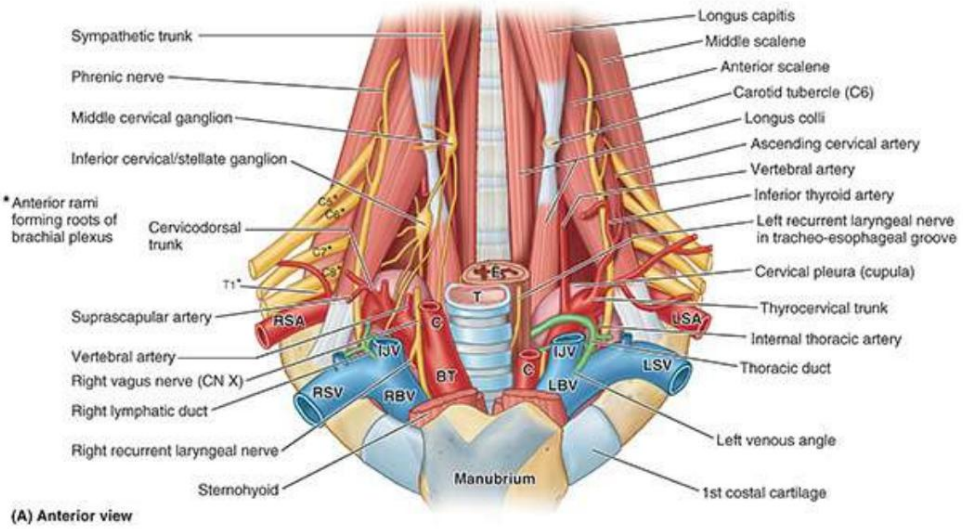

LGRAWANY
Machine Translated by Google

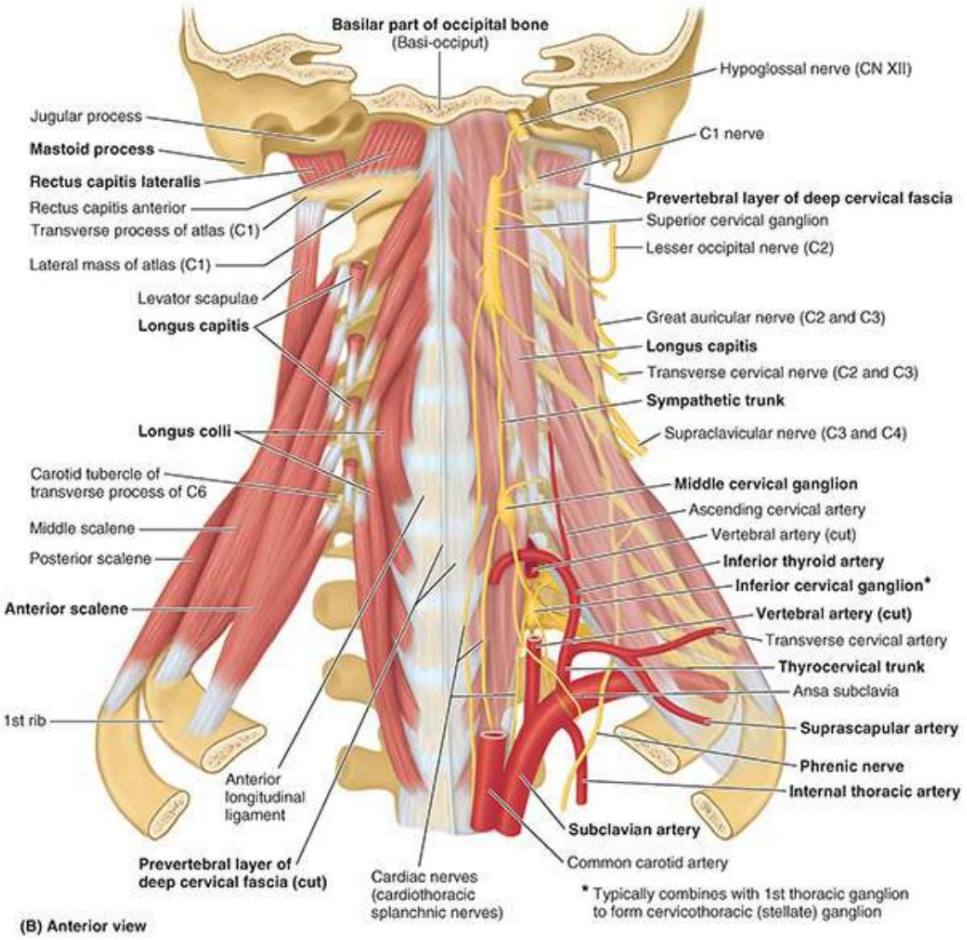

FIGURA 9.25. Raíz del cuello y región prevertebral. A. Disección de la raíz del cuello. El plexo braquial y la tercera parte de la arteria subclavia emergen entre los músculos escalenos anterior y medio. Las venas braquiocefálicas, las primeras partes de las arterias subclavias y las arterias torácicas internas que surgen de las arterias subclavias están estrechamente relacionadas con la pleura cervical (cúpula). El conducto torácico termina en la raíz del cuello cuando ingresa al ángulo venoso izquierdo. BT, tronco braquiocefálico; C, carótida común; E, esófago; VYI, vena yugular interna; LBV, vena braquiocefálica izquierda; LSA: arteria subclavia izquierda; LSV, vena subclavia izquierda; RBV, vena braquiocefálica derecha; RSA: arteria subclavia derecha; RSV, vena subclavia derecha; T, tráquea. B. Disección de la región prevertebral y raíz del cuello. Se han eliminado la capa prevertebral de la fascia cervical profunda y las arterias y nervios del lado derecho; se ha extirpado el músculo largo de la cabeza del lado derecho. El plexo cervical de nervios, que surge de las ramas anteriores de C1-C4; el plexo braquial de los nervios, que surge de las ramas anteriores de C5-C8 y T1; y las ramas de la arteria subclavia son visibles en el lado izquierdo.

TABLA 9.4. MÚSCULOS PREVERTEBRALES

Músculo	Inserción superior Inserción inferior Inervación			Acción(es) principal(es)
Músculos vertebrales anteriores				
colli largo	Tubérculo anterior de C1 vértebra (atlas); cuerpos de C1-C3 y procesos transversales de Vértebras C3-C6	Cuerpos de C5-T3 vértebras; apófisis transversales de las vértebras C3-C5	Ramas anteriores de C2–nervios espinales C6	Flexiona el cuello con rotación (torsión) hacia el lado opuesto si actúa unilateralmente[a]
La longitud de la cabeza	Parte basilar del hueso occipital	Tubérculos anteriores de C3-C6 transversal procesos	Ramas anteriores de C1–nervios espinales C3	Cabeza flexible[b]

Machine Translated by Google

Frente derecho de la cabeza	Base del cráneo, justo anterior al cóndilo occipital.	superficie anterior de masa lateral del atlas (vértebra C1)	Se bifurca del bucle entre C1 y C2 nervios espinales	
escaleno anterior	Apófisis transversales de las vértebras C3-C6	1ra costilla	Nervios espinales cervicales C4-C6	Flexiona el cuello lateralmente; eleva la primera costilla durante inspiración forzada [a]
Músculos vertebrales laterales				
Lado derecho de la cabeza	Proceso yugular del hueso occipital.	Apófisis transversal del atlas (vértebra C1)	Se bifurca del bucle entre C1 y C2 nervios espinales	Flexiona la cabeza y ayuda a estabilizarla.
Esplenio de la cabeza	Cara lateral de la apófisis mastoides y tercio lateral de la línea nucal superior	Mitad inferior del ligamento nucal y apófisis espinosas de las seis vértebras torácicas superiores	Ramas posteriores de la columna cervical media nervios	Flexiona y rota lateralmente la cabeza y el cuello. al mismo lado; actuando bilateralmente, se extiende [c] cabeza y cuello
levantador de hombros	Tubérculos posteriores de procesos transversales Vértebras C2-C6	Parte superior del borde medial de la escápula.	Nervio escapular dorsal C5 y nervios espinales cervicales C3 y C4	Rotación hacia abajo de escápula e inclina su cavidad glenoidea hacia abajo rotando la escápula
Escaleno medio	Tubérculos posteriores de procesos transversales de Vértebras C5-C7	Superficie superior de la 1.ª costilla; posterior al surco de la arteria subclavia	ramas anteriores de nervios espinales cervicales	Flexiona el cuello lateralmente; eleva la primera costilla durante inspiración forzada [a]
escaleno posterior		Frontera exterior del 2.º costilla	Ramas anteriores de los nervios espinales cervicales. C7 y C8	Flexiona el cuello lateralmente; eleva la segunda costilla durante inspiración forzada [a]

aFlexión del cuello = flexión anterior (o lateral) de las vértebras cervicales C2-C7. bFlexión de la cabeza = flexión anterior (o lateral) de la cabeza en relación con la columna vertebral en las articulaciones atlantooccipital. cLa rotación de la cabeza se produce en las articulaciones atlantoaxiales.

Raíz del cuello

La raíz del cuello es el área de unión entre el tórax y el cuello (fig. 9.25A). Está situado en el lado cervical de la abertura torácica superior, a través de la cual pasan todas las estructuras que van desde el tórax hasta la cabeza o el miembro superior y viceversa (fig. 9.25A; véase fig. 4.7A, B).

El límite inferior de la raíz del cuello es la abertura torácica superior formada lateralmente por el primer par de costillas y sus cartílagos costales, anteriormente por el manubrio del esternón y posteriormente por el cuerpo de la vértebra T1. Las estructuras viscerales en la raíz del cuello se describen en "Vísceras del cuello" de este capítulo. Aquí sólo se describen los elementos neurovasculares de la raíz del cuello.

ARTERIAS EN LA RAÍZ DEL CUELLO

El tronco braquiocefálico está cubierto anteriormente por el esternohioideo y el esternotiroideo derechos.

LGRAWANY
Machine Translated by Google

músculos; es la rama más grande del cayado de la aorta (figs. 9.25A y 9.26C). Surge en la línea media desde el inicio del arco de la aorta, posterior al manubrio. Pasa superolateralmente hacia la derecha, donde se divide en las arterias carótida común derecha y subclavia derecha por detrás de la articulación esternoclavicular (SC). El tronco braquiocefálico no suele tener ramas preterminales.

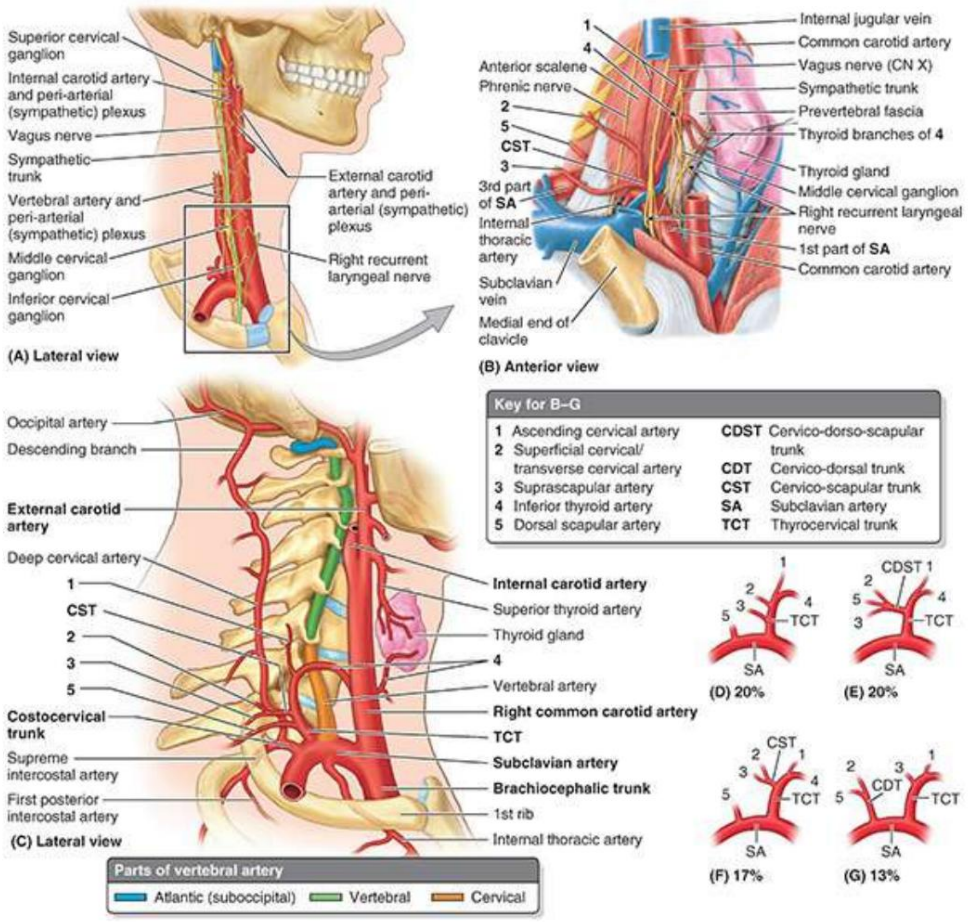

FIGURA 9.26. Nervios y arterias en el cuello. A. Tronco y ganglios simpáticos cervicales y plexos periarteriales simpáticos que los rodean. B. Disección de nervios y arterias. En esta vista de la raíz del cuello, se extrae la clavícula y se toman secciones de la arteria carótida común y la VYI. El lóbulo de la glándula tiroides se retrae para revelar el nervio laríngeo recurrente derecho y el ganglio cervical medio (simpático). C. Arterias del cuello. Las partes de la arteria vertebral están codificadas por colores y las partes de la arteria subclavia están numeradas. D-G. Variación en el patrón de ramificación del tronco tirocervical y orígenes aberrantes de las arterias de la arteria subclavia.

Las arterias subclavias irrigan las extremidades superiores; también envían ramas al cuello y cerebro (figs. 9.25 y 9.26; véase la figura 9.20B). La arteria subclavia derecha surge del tronco braquiocefálico. La arteria subclavia izquierda surge del cayado de la aorta, aproximadamente 1 cm distal a la arteria carótida común izquierda. El nervio vago izquierdo discurre paralelo a la primera parte de la arteria (fig. 9.25A). Aunque las arterias subclavias de los dos lados tienen orígenes diferentes, sus trayectos en el cuello comienzan por detrás de las respectivas articulaciones SC a medida que ascienden a través de la abertura torácica superior y entran en la raíz del cuello.

Las arterias subclavias se arquean superolateralmente y alcanzan un vértice a medida que pasan por detrás de la

Machine Translated by Google

músculos escalenos anteriores. A medida que comienzan a descender, se sitúan por detrás de la mitad de las clavículas. A medida que las arterias subclavias cruzan el margen exterior de las primeras costillas, su nombre cambia; se convierten en arterias axilares. Se describen tres partes de cada arteria subclavia en relación con el escaleno anterior: la primera parte es medial al músculo, la segunda parte es posterior a él y la tercera parte es lateral a él (figs. 9.25 y 9.26B, C; ver Figura 9.12). Las pleuras cervicales, los ápices del pulmón y los troncos simpáticos se encuentran por detrás de la primera parte de las arterias. La tercera parte de la arteria subclavia se analizó anteriormente en este capítulo.

Las ramas de las arterias subclavias son las siguientes:

• De la 1.ª parte: arteria vertebral, arteria torácica interna y tronco tirocervical. • De la 2.ª parte: tronco costocervical. • De la 3.ª parte: arterias supraescapular, dorsal escapular y escapular superficial aberrantes, o las dos últimas a través de un tronco común, una cervical transversa aberrante. artería

La parte cervical de la arteria vertebral surge de la primera parte de la arteria subclavia. y asciende en el espacio piramidal formado entre los músculos escaleno, largo del cuello y capitis (fig. 9.25). En el vértice de este espacio, la arteria pasa profundamente para discurrir a través de los agujeros transversarios de las vértebras C1 a C6 (fig. 9.26C). Esta es la parte vertebral de la arteria vertebral. En ocasiones, la arteria vertebral puede entrar en un agujero más superior que la vértebra C6. En aproximadamente el 5% de las personas, la arteria vertebral izquierda surge del arco del aorta.

La parte atlántica de la arteria vertebral discurre en un surco en el arco posterior del atlas antes de ingresar a la cavidad craneal a través del agujero magno. La parte intracraneal de la arteria vertebral irriga ramas de la médula y la médula espinal, partes del cerebelo y la duramadre de la fosa craneal posterior. En el borde inferior de la protuberancia del tronco del encéfalo, las arterias vertebrales se unen para formar la arteria basilar, que participa en la formación del círculo arterial cerebral (véase el Capítulo 8, Capítulo).

La arteria torácica interna surge de la cara anteroinferior de la arteria subclavia y pasa inferomedialmente hacia el tórax. La parte cervical de la arteria torácica interna no tiene ramas; su distribución torácica se describe en el Capítulo 4, Tórax (véanse las figuras 4.14 y 4.15A).

El tronco tirocervical surge de la cara anterosuperior de la primera parte de la arteria subclavia, cerca del borde medial del músculo escaleno anterior (figs. 9.25 y 9.26). Presenta muchas variaciones en su patrón de ramificación, lo que puede dar lugar a que las ramas que surgen directamente de él tengan diferentes nombres según el patrón (fig. 9.26D-G). Tiene de tres a cuatro ramas, la más grande e importante de las cuales es la arteria tiroidea inferior, la arteria visceral primaria del cuello, que irriga la laringe, la tráquea, el esófago y las glándulas tiroides y paratiroides, así como a los músculos adyacentes (Fig. 9.26B, C; consulte la figura 9.27B). Las otras ramas del tronco tirocervical son las arterias supraescapular, dorsal escapular, cervical superficial y cervical ascendente, comentadas anteriormente, con la región cervical lateral. Las arterias supraescapular, escapular dorsal y cervical superficial a menudo surgen del tronco tirocervical a través de troncos comunes, cuyo nombre varía según su origen y sus ramas (Weiglein et al., 1995) (fig. 9.26D-G). Las ramas terminales del tronco tirocervical son las

LGRAWANY
Machine Translated by Google

tiroides inferior y arterias cervicales ascendentes. Esta última es una pequeña arteria que envía ramas musculares a los músculos laterales de la parte superior del cuello y ramas espinales a los agujeros intervertebrales.

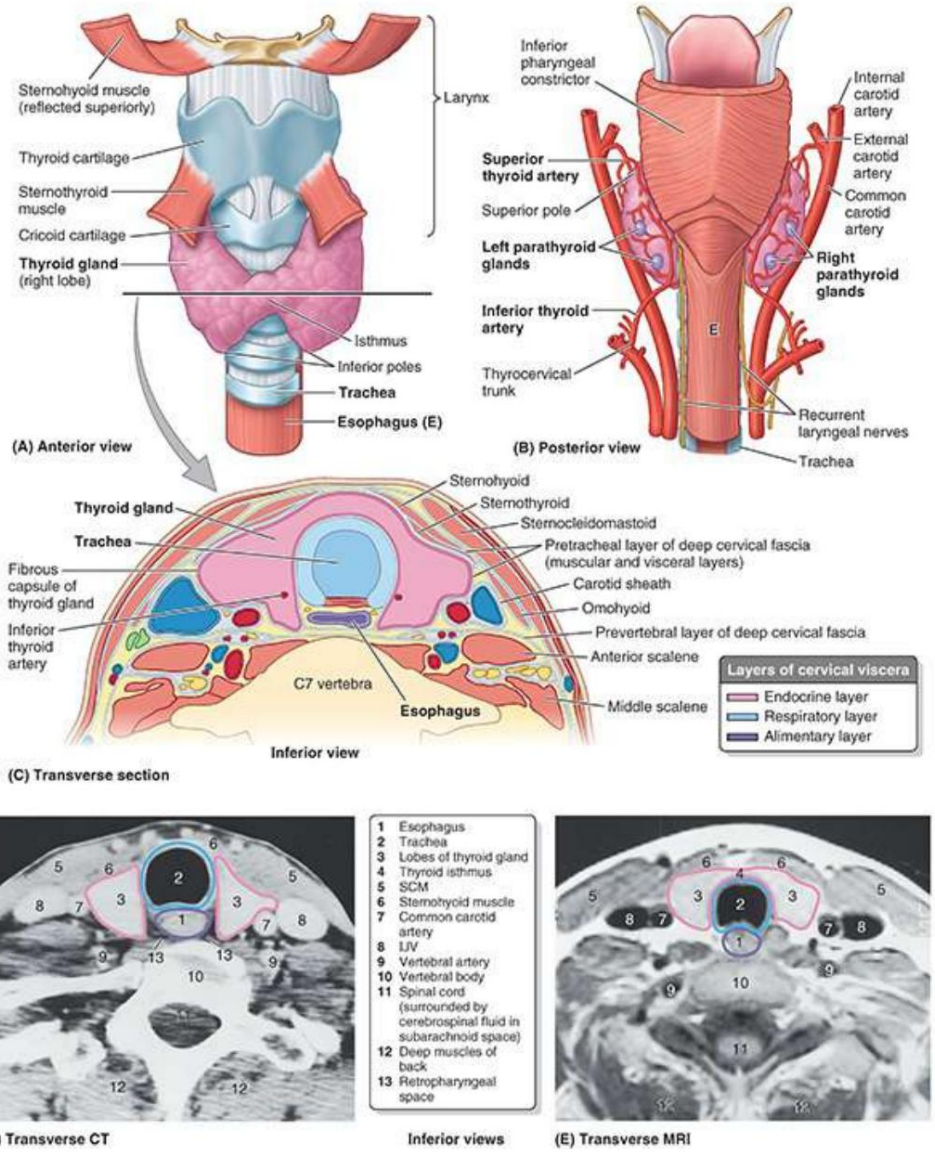

FIGURA 9.27. Relaciones de la glándula tiroides. A. Lóbulos de la glándula tiroides. Se cortaron los músculos esternotiroideos para exponer los lóbulos de la glándula tiroides normal. El istmo se encuentra por delante del segundo y tercer anillos traqueales. B. Glándulas paratiroides. Suelen estar incrustados en la cápsula fibrosa de la superficie posterior de la glándula tiroides. C. Sección transversal del istmo tiroideo. D. Tomografía computarizada a través de los lóbulos de la glándula tiroides. E. Resonancia magnética a través del istmo tiroideo.

El tronco costocervical surge de la cara posterior de la segunda parte de la arteria subclavia (posterior al escaleno anterior en el lado derecho [v. fig. 9.12] y normalmente justo medial a este músculo en el lado izquierdo). El tronco discurre posterosuperiormente y se divide en las arterias intercostal suprema y cervical profunda, que irrigan los dos primeros espacios intercostales y los músculos cervicales profundos posteriores, respectivamente.

Machine Translated by Google

VENAS EN LA RAÍZ DEL CUELLO

Dos grandes venas que terminan en la raíz del cuello son la EJV, que drena la sangre recibida principalmente del cuero cabelludo y la cara, y la vena yugular anterior variable (AJV), normalmente la más pequeña de las venas yugulares (véanse las figuras 9.16 y 9.21). La AJV típicamente surge cerca del hioides a partir de la confluencia de las venas submandibulares superficiales. La AJV desciende en el tejido subcutáneo o profundamente hasta la capa de revestimiento de la fascia cervical profunda entre la línea media anterior y el borde anterior del SCM. En la raíz del cuello, la AJV gira lateralmente, por detrás de la SCM, y se abre hacia la terminación de la EJV o hacia la vena subclavia. Por encima del manubrio, las AJV derecha e izquierda suelen unirse a través de la línea media para formar el arco venoso yugular en el espacio supraesternal (v . fig. 9.17).

La vena subclavia, continuación de la vena axilar, comienza en el borde lateral de la primera costilla y termina cuando se une con la VYI (fig. 9.25A). La vena subclavia pasa sobre la primera costilla anterior al tubérculo escaleno paralela a la arteria subclavia, pero está separada de ella por el músculo escaleno anterior. Por lo general, tiene un solo afluente con nombre, el EJV (Fig. 9.21).

La VYI termina posterior al extremo medial de la clavícula uniéndose con la vena subclavia para Forman la vena braquiocefálica. Esta unión se conoce comúnmente como ángulo venoso y es el lugar donde el conducto torácico (lado izquierdo) y el tronco linfático derecho (lado derecho) drenan la linfa acumulada en todo el cuerpo hacia la circulación venosa (v. fig. 9.51). A lo largo de su recorrido, la VYI está rodeada por la vaina carotídea (fig. 9.22).

NERVIOS EN LA RAÍZ DEL CUELLO

Hay tres pares de nervios principales en la raíz del cuello: (1) nervios vagos, (2) nervios frénicos y (3) troncos simpáticos.

Nervios vagos (CN X). Después de salir del agujero yugular, cada nervio vago pasa hacia abajo en el cuello dentro de la parte posterior de la vaina carotídea en el ángulo entre la VYI y la arteria carótida común (figs. 9.22 y 9.26A, B). El nervio vago derecho pasa por delante de la primera parte de la arteria subclavia y por detrás de la vena braquiocefálica y la articulación SC para entrar en el tórax. El nervio vago izquierdo desciende entre las arterias carótida común izquierda y subclavia izquierda y por detrás de la articulación SC para ingresar al tórax.

Los nervios laríngeos recurrentes surgen de los nervios vagos; sin embargo, giran alrededor de diferentes estructuras y en diferentes niveles en ambos lados. El nervio laríngeo recurrente derecho forma un bucle inferior a la arteria subclavia derecha aproximadamente en el nivel vertebral T1-T2. El nervio laríngeo recurrente izquierdo forma un bucle inferior al cayado de la aorta aproximadamente al nivel vertebral T4-T5 (v. fig. 4.63). Después del bucle, los nervios laríngeos recurrentes ascienden superiormente a la cara posteromedial de la glándula tiroides (figs. 9.25, 9.26B, 9.27B y 9.28), donde ascienden en el surco traqueoesofágico, irrigando tanto la tráquea como el esófago y todos los nervios laríngeos recurrentes. Músculos intrínsecos de la laringe excepto el cricotiroideo. Dado que el nervio laríngeo recurrente izquierdo surge en un nivel inferior, irriga un poco más de la tráquea y el esófago a lo largo de su trayecto hasta la laringe.

LGRAWANY
Machine Translated by Google

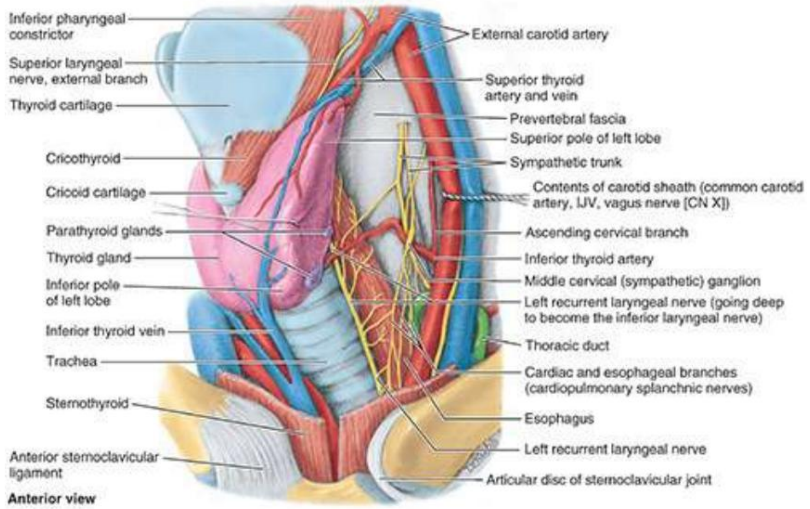

FIGURA 9.28. Disección del lado izquierdo de la raíz del cuello. Las vísceras (glándula tiroides, tráquea y esófago) se retraen hacia la derecha y el contenido de la vaina carotídea izquierda se retrae hacia la izquierda. La vena tiroidea media, cortada para permitir dicha retracción, no es evidente. Las glándulas paratiroides izquierdas en la cara posterior del lóbulo izquierdo de la glándula tiroides están expuestas. El nervio laríngeo recurrente asciende junto a la tráquea, en el ángulo entre la tráquea y el esófago. El conducto torácico pasa lateralmente, por detrás del contenido de la vaina carotídea, mientras el tronco tirocervical pasa medialmente.

Las ramas cardíacas del CN X se originan en el cuello (v. fig. 4.63) , así como en el tórax. y transporta fibras aferentes viscerales y parasimpáticas presinápticas al plexo nervioso cardíaco (véanse el capítulo 4, Tórax y la figura 4.68C).

Nervios frénicos. Los nervios frénicos se forman en los bordes laterales de los músculos escalenos anteriores (figs. 9.25A y 9.26B), principalmente a partir del nervio C4 con contribuciones de C3 y C5. Los nervios frénicos descienden por delante de los músculos escalenos anteriores al amparo de las IJV y los SCM. Pasan por debajo de la capa prevertebral de la fascia cervical profunda y luego salen de ella para pasar entre las arterias y venas subclavias y continúan hacia el tórax para irrigar el diafragma. Los nervios frénicos son importantes porque, además de su distribución sensitiva, proporcionan el único suministro motor a su propia mitad del diafragma (para más detalles , véase el capítulo 4, Tórax).

Troncos simpáticos. La porción cervical de los troncos simpáticos se encuentra anterolateral a la columna vertebral y se extiende superiormente hasta el nivel de la vértebra C1 o base del cráneo (figs. 9.25B y 9.26). Los troncos simpáticos no reciben ramas comunicantes blancas en el cuello (recuerde que las ramas blancas solo están asociadas con los nervios espinales T1-L2 o L3). La porción cervical de los troncos incluye tres ganglios simpáticos cervicales: superior, medio e inferior. Estos ganglios reciben fibras presinápticas transportadas al tronco por los nervios espinales torácicos superiores y sus ramas comunicantes blancas asociadas, que luego ascienden a través del tronco simpático hasta los ganglios. Después de hacer sinapsis con la neurona postsináptica en los ganglios simpáticos cervicales, las neuronas postsinápticas envían fibras a las siguientes estructuras:

1. Nervios espinales cervicales a través de los ramos comunicantes grises 2. Vísceras torácicas a través de los nervios esplácnicos cardiopulmonares 3. Cabeza y vísceras del cuello a través de las ramas arteriales cefálicas (ramos)

Estas últimas fibras acompañan a las arterias como plexos nerviosos periarteriales simpáticos, especialmente las

Machine Translated by Google

arterias vertebrales y carótidas interna y externa (fig. 9.26).

En aproximadamente el 80% de las personas, el ganglio cervical inferior se fusiona con el primer ganglio torácico para formar el ganglio cervicotorácico grande (ganglio estrellado). Este ganglio con forma de estrella (L. stella, una estrella) se encuentra por delante de la apófisis transversa de la vértebra C7, justo por encima del cuello de la primera costilla a cada lado y por detrás del origen de la arteria vertebral (fig. 9.25B).). Algunas fibras postsinápticas del ganglio pasan a través de los ramos comunicantes grises a los ramos anteriores de los nervios espinales C7 y C8 (raíces del plexo braquial), y otras pasan al corazón a través del nervio cardíaco cervical inferior (un nervio esplácnico cardiopulmonar), que Pasa a lo largo de la tráquea hasta el plexo cardíaco profundo. Otras fibras pasan a través de ramas arteriales para contribuir al plexo nervioso periarterial simpático alrededor de la arteria vertebral que desemboca en la cavidad craneal (fig. 9.26A).

El ganglio cervical medio, el más pequeño de los tres ganglios, en ocasiones está ausente. Cuando presente, se encuentra en la cara anterior de la arteria tiroidea inferior al nivel del cartílago cricoides y la apófisis transversa de la vértebra C6, justo por delante de la arteria vertebral (figs. 9.26 y 9.28). Las fibras postsinápticas pasan desde el ganglio a través de los ramos comunicantes grises a los ramos anteriores de los nervios espinales C5 y C6, a través de un nervio cardíaco cervical medio (esplácnico cardiopulmonar) al corazón y a través de ramas arteriales para formar los plexos periarteriales a la glándula tiroides. .

El ganglio cervical superior está al nivel de las vértebras C1 y C2 (figs. 9.25B y 9.26A). Debido a su gran tamaño, constituye un buen punto de referencia para localizar el tronco simpático, pero quizá sea necesario distinguirlo de un gran ganglio sensitivo (nódulo) del vago (CN X) cuando está presente. Las fibras postsinápticas pasan desde allí por medio de ramas arteriales cefálicas para formar el plexo simpático carotídeo interno y luego entran en la cavidad craneal (fig. 9.26). Este ganglio también envía ramas arteriales a la arteria carótida externa y ramas grises a las ramas anteriores de los cuatro nervios espinales cervicales superiores. Otras fibras postsinápticas pasan desde allí al plexo nervioso cardíaco a través de un nervio cardíaco cervical superior (esplácnico cardiopulmonar) (consulte el Capítulo 4, Tórax).

CLÍNICO CAJA

ESTRUCTURAS PROFUNDAS DEL CUELLO

Bloqueo del ganglio cervicotorácico

El anestésico inyectado alrededor del ganglio cervicotorácico grande bloquea la transmisión de estímulos a través de los ganglios cervical y torácico superior. Este bloqueo ganglionar puede aliviar los espasmos vasculares que afectan al cerebro y las extremidades superiores. También es útil para decidir si una resección quirúrgica del ganglio sería beneficiosa para una persona con vasoconstricción excesiva en la extremidad ipsilateral o hiperhidrosis de la palma (Singh y Ramsaroop, 2007).

LGRAWANY
Machine Translated by Google

Lesión del tronco simpático cervical

Una lesión de un tronco simpático cervical en el cuello produce una alteración simpática llamada síndrome de Horner, que se caracteriza por:

- Contracción de la pupila (miosis), resultante de la parálisis del músculo dilatador de la pupila. (ver Capítulo 8, Cabeza)
- Caída del párpado superior (ptosis), resultante de la parálisis del músculo liso (tarsal) entremezclado con el músculo estriado del elevador del párpado superior. • Hundimiento del ojo (enoftalmos), posiblemente causado por la parálisis del párpado rudimentario. músculo liso (orbitario) en el suelo de la órbita
- Vasodilatación y ausencia de sudoración en la cara y el cuello (anhidrosis), causada por la falta de suministro nervioso simpático (vasoconstrictor) a los vasos sanguíneos y las glándulas sudoríparas.

Conclusión: estructuras profundas del cuello

Músculos prevertebrales: Los músculos prevertebrales, profundos a la capa prevertebral de la fascia cervical profunda, se dividen en músculos vertebrales anteriores y laterales por el plano neurovascular de los plexos cervical y braquial y la arteria subclavia. ■ Los músculos vertebrales anteriores flexionan la cabeza y el cuello; sin embargo, este movimiento normalmente se produce por gravedad junto con la contracción excéntrica de los extensores del cuello. ■ Por lo tanto, los músculos vertebrales anteriores entran en acción principalmente cuando este movimiento se realiza contra resistencia, probablemente iniciando el movimiento mientras la fuerza del movimiento es producida por el SCM. ■ Los músculos vertebrales laterales flexionan lateralmente el cuello, participan en la rotación del mismo y fijan o elevan las costillas superiores durante la inspiración forzada.

Raíz del cuello: Las ramas del cayado de la aorta se bifurcan y/o atraviesan el raíz del cuello, donde también surgen las ramas de la arteria subclavia. ■ Las venas yugular interna y subclavia convergen en la raíz del cuello para formar las venas braquiocefálicas. ■ Los principales troncos linfáticos (conducto linfático derecho y conducto torácico). conducto) entran en los ángulos venosos formados por la convergencia de estas venas. ■ Los nervios frénico y vago entran en el tórax pasando por delante de las arterias subclavias y por detrás de las venas braquiocefálicas. ■ Los troncos simpáticos y los nervios laríngeos recurrentes atraviesan la raíz del cuello por detrás de las arterias, al igual que las estructuras viscerales (tráquea y esófago). ■ La porción cervical de los troncos simpáticos incluye tres ganglios simpáticos cervicales (inferior, medio y superior), en los que las fibras presinápticas de la médula espinal torácica superior hacen sinapsis con neuronas postsinápticas. ■ Estas neuronas envían fibras a los nervios espinales cervicales, a través de los ramos comunicantes grises; a la cabeza

Machine Translated by Google

y vísceras del cuello, a través de ramas arteriales cefálicas y plexos periarteriales; y a las vísceras torácicas, a través de los nervios cardíacos (esplácnicos cardiopulmonares).

VISCERAS DEL CUELLO

Las vísceras cervicales están dispuestas en tres capas, denominadas así por su función principal (fig. 9.27). De superficial a profundo, son los siguientes:

1. Capa endocrina: las glándulas tiroides y paratiroides 2.
Capa respiratoria: la laringe y la tráquea 3. Capa
alimentaria: la faringe y el esófago

Capa endocrina de las vísceras cervicales Las vísceras de la capa endocrina son parte del sistema endocrino del cuerpo de glándulas secretoras de hormonas sin conductos. La glándula tiroides es la glándula endocrina más grande del cuerpo. Produce la hormona tiroidea, que controla la tasa del metabolismo, y la calcitonina, una hormona que controla el metabolismo del calcio. La glándula tiroides afecta todas las áreas del cuerpo excepto ella misma y el bazo, los testículos y el útero. La hormona producida por las glándulas paratiroides, la parathormona (PTH), controla el metabolismo del fósforo y el calcio en la sangre. Las glándulas paratiroides se dirigen al esqueleto, los riñones y el intestino.

GLÁNDULA TIROIDES

La glándula tiroides se encuentra profunda a los músculos esternotiroideo y esternohioideo, ubicados anteriormente en el cuello a nivel de las vértebras C5-T1 (fig. 9.27). Consta principalmente de lóbulos derecho e izquierdo, anterolaterales a la laringe y la tráquea. Un istmo relativamente delgado une los lóbulos sobre la tráquea, generalmente por delante del segundo y tercer anillos traqueales. La glándula tiroides está rodeada por una fina cápsula fibrosa, que envía tabiques profundamente hacia el interior de la glándula. El tejido conectivo denso une la cápsula al cartílago cricoides y a los anillos traqueales superiores. Externa a la cápsula hay una vaina suelta formada por la porción visceral de la capa pretraqueal de la fascia cervical profunda.

Arterias de la glándula tiroides. La glándula tiroides, muy vascularizada, está irrigada por las arterias tiroideas superior e inferior (figs. 9.27B y 9.28). Estos vasos se encuentran entre la cápsula fibrosa y la vaina fascial laxa. Por lo general, las primeras ramas de las arterias carótidas externas, las arterias tiroideas superiores, descienden hasta los polos superiores de la glándula, perforan la capa pretraqueal de la fascia cervical profunda y se dividen en ramas anterior y posterior que irrigan principalmente la cara anterosuperior de la glándula.

Las arterias tiroideas inferiores, las ramas más grandes de los troncos tirocervicales que surgen de las arterias subclavias, corren superomedialmente por detrás de las vainas carotídeas para alcanzar la cara posterior de la glándula tiroides. Se dividen en varias ramas que perforan la capa pretraqueal de la fascia cervical profunda e irrigan la cara posteroinferior, incluidos los polos inferiores de la glándula. Las arterias tiroideas superior e inferior derecha e izquierda se anastomosan extensamente dentro

Machine Translated by Google

la glándula, asegurando su suministro y al mismo tiempo proporcionando una posible circulación colateral entre las arterias subclavia y carótida externa.

En aproximadamente 10% de las personas, una pequeña arteria tiroidea no apareada (L. arteria thyroidea ima) surge del tronco braquiocefálico (consulte el recuadro clínico "Arteria tiroidea ima" en este capítulo); sin embargo, puede surgir del cayado de la aorta o de las arterias carótida común derecha, subclavia o torácica interna. Cuando está presente, esta pequeña arteria asciende por la superficie anterior de la tráquea y le suministra pequeñas ramas. Luego, la arteria continúa hasta el istmo de la glándula tiroides, donde se divide y la irriga.

Venas de la glándula tiroides. Tres pares de venas tiroideas suelen formar un plexo tiroideo de venas en la superficie anterior de la glándula tiroides y anterior a la tráquea (figs. 9.28 y 9.29). Las venas tiroideas superiores acompañan a las arterias tiroideas superiores; drenan los polos superiores de la glándula tiroides; las venas tiroideas medias no acompañan a las arterias tiroideas inferiores, sino que recorren cursos esencialmente paralelos; drenan la mitad de los lóbulos. Las venas tiroideas inferiores, normalmente independientes, drenan los polos inferiores. Las venas tiroideas superior y media drenan en las VYI; las venas tiroideas inferiores drenan en las venas braquiocefálicas posteriores al manubrio.

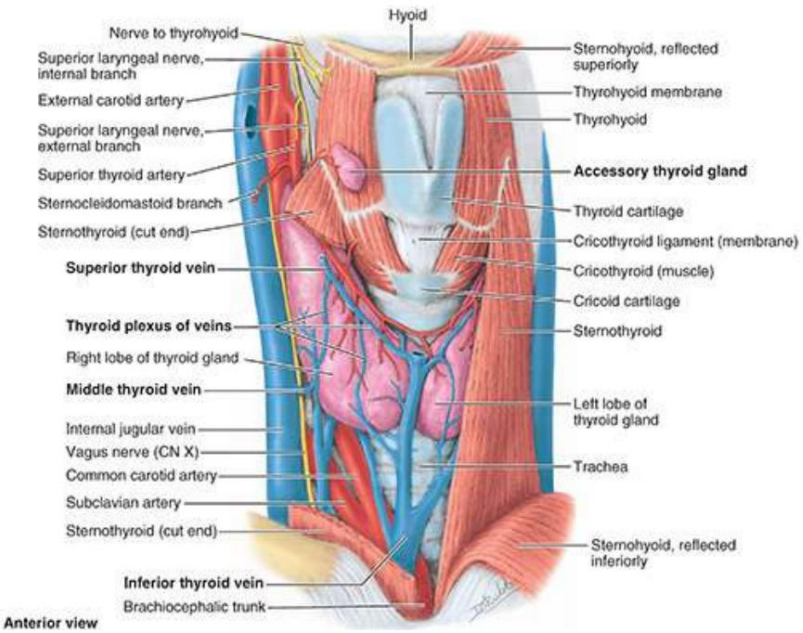

FIGURA 9.29. Glándula tiroides. Se muestra una disección de la cara anterior del cuello. En este espécimen, hay una pequeña glándula tiroides accesoria a la derecha, situada sobre el músculo tirohioideo, lateral al cartílago tiroides. La arteria tiroidea superior se distribuye principalmente hasta la porción anterosuperior de la glándula.

Drenaje Linfático de la Glándula Tiroides. Los vasos linfáticos de esta glándula discurren por el tejido conectivo interlobulillar, generalmente cerca de las arterias; se comunican con una red capsular de vasos linfáticos. Desde aquí, los vasos pasan inicialmente a los ganglios linfáticos prelaríngeos, pretraqueales y paratraqueales. Los ganglios prelaríngeos drenan a su vez hacia los ganglios linfáticos cervicales profundos superiores, y los ganglios linfáticos pretraqueales y paratraqueales drenan hacia los ganglios cervicales profundos inferiores (fig. 9.30). Lateralmente, vasos linfáticos ubicados a lo largo de la tiroides superior.

Machine Translated by Google

Las venas pasan directamente a los ganglios linfáticos cervicales profundos inferiores. Algunos vasos linfáticos pueden drenar hacia los ganglios linfáticos braquiocefálicos o el conducto torácico (fig. 9.28).

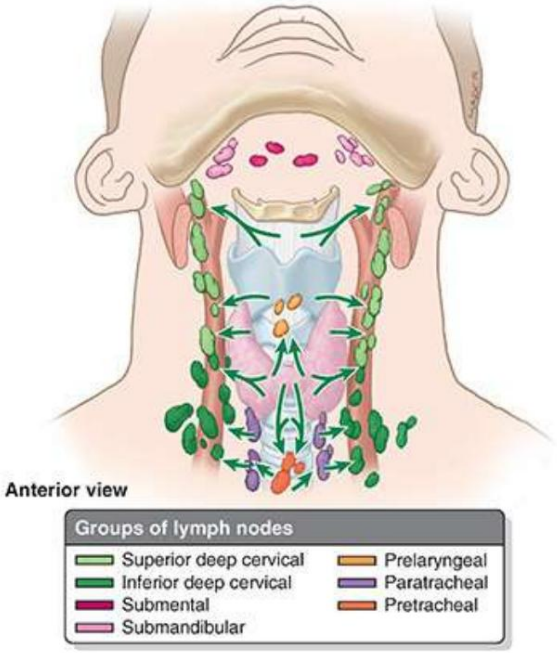

FIGURA 9.30. Drenaje linfático de la glándula tiroides, laringe y tráquea. Flechas, dirección del flujo linfático.

Nervios de la glándula tiroides. Los nervios de la glándula tiroides derivan de los ganglios cervicales (simpáticos) superior, medio e inferior (figs. 9.26 y 9.28). Llegan a la glándula a través de los plexos periarterial tiroideo cardíaco y superior e inferior que acompañan a las arterias tiroideas. Estas fibras son vasomotoras, no secretomotoras. Provocan constricción de los vasos sanguíneos. La secreción endocrina de la glándula tiroides está regulada hormonalmente por la glándula pituitaria.

GLÁNDULAS PARATIROIDES

Las pequeñas glándulas paratiroides, ovaladas y aplanadas, generalmente se encuentran externas a la cápsula tiroidea, en la mitad medial de la superficie posterior de cada lóbulo de la glándula tiroides, dentro de su vaina (figs. 9.27B, 9.28 y 9.31A). Las glándulas paratiroides superiores suelen encontrarse a poco más de 1 cm por encima del punto de entrada de las arterias tiroideas inferiores a la glándula tiroides. Las glándulas paratiroides inferiores generalmente se encuentran a poco más de 1 cm por debajo del punto de entrada arterial (Skandalakis, 2021). La mayoría de las personas tienen cuatro glándulas paratiroides. Aproximadamente el 5% de las personas tiene más; algunos tienen sólo dos glándulas. Las glándulas paratiroides superiores, de posición más constante que las inferiores, suelen estar al nivel del borde inferior del cartílago cricoides. Las glándulas paratiroides inferiores suelen estar cerca de los polos inferiores de la glándula tiroides, pero pueden encontrarse en diversas posiciones (fig. 9.31B). Las glándulas paratiroides inferiores pueden encontrarse tan abajo en el mediastino como el pericardio (Bobanga y McHenry, 2022).

LGRAWANY
Machine Translated by Google

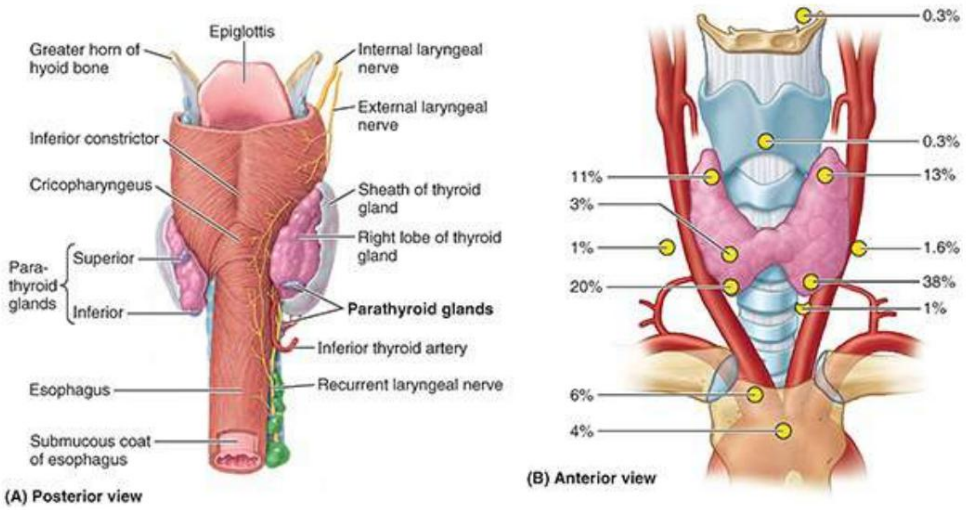

FIGURA 9.31. Glándulas tiroides y paratiroides. A. Disección. La vaina tiroidea se ha disecado de la superficie posterior de la glándula tiroides para revelar las tres glándulas paratiroides incluidas. Ambas glándulas paratiroides del lado derecho están bastante bajas y la glándula inferior está por debajo de la glándula tiroides. B. Se muestran los sitios y las frecuencias de tejido glandular paratiroideo aberrante.

Vasos de las glándulas paratiroideas. Debido a que las arterias tiroideas inferiores proporcionan la vía primaria suministro de sangre a la cara posterior de la glándula tiroides, donde se encuentran las glándulas paratiroides, las ramas de estas arterias generalmente irrigan estas glándulas (figs. 9.27B y 9.31A). Sin embargo, también pueden estar irrigados por ramas de las arterias tiroideas superiores; arteria tiroidea; o arterias laríngea, traqueal y esofágica. Las venas paratiroides drenan en el plexo tiroideo de las venas de la glándula tiroides y la tráquea (fig. 9.29). Los vasos linfáticos de las glándulas paratiroides drenan con los de la glándula tiroides hacia los ganglios linfáticos cervicales profundos y los ganglios linfáticos paratraqueales (fig. 9.30).

Nervios de las glándulas paratiroides. La inervación de las glándulas paratiroides es abundante; deriva de las ramas tiroideas de los ganglios cervicales (simpáticos) (fig. 9.26). Al igual que los nervios de la tiroides, son vasomotores más que secretomotores porque estas glándulas están reguladas hormonalmente.

Capa respiratoria de vísceras cervicales

Las vísceras de la capa respiratoria, la laringe y la tráquea, contribuyen a las funciones respiratorias del cuerpo. Las principales funciones de las vísceras respiratorias cervicales son las siguientes:

• Dirigir el aire y los alimentos hacia el tracto respiratorio y el esófago, respectivamente. • Proporcionar una vía aérea permeable y un medio para sellarla temporalmente (una “válvula”). • Producir voz.

LARINGE

La laringe es el órgano complejo de producción de la voz (la “laringe”) compuesto por nueve cartílagos conectados por membranas y ligamentos y que contiene las cuerdas vocales (“cuerdas”). La laringe se encuentra en la parte anterior del cuello, al nivel de los cuerpos de las vértebras C3-C6 (fig. 9.32). Él

Machine Translated by Google

Conecta la parte inferior de la faringe (orofaringe) con la tráquea. Aunque más comúnmente conocido por su papel como mecanismo de fonación para la producción de la voz, su función más vital es proteger las vías respiratorias, especialmente durante la deglución, cuando sirve como "esfínter" o "válvula" del tracto respiratorio inferior, manteniendo así una vía aérea permeable.

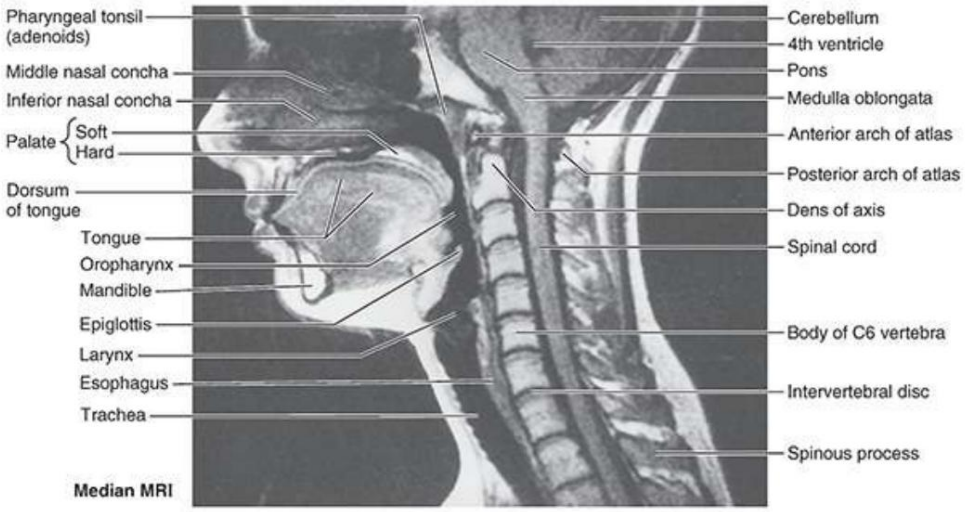

FIGURA 9.32. RMN mediana de cabeza y cuello. Debido a que los conductos de aire y alimentos comparten la orofaringe, debe ocurrir la separación de los alimentos y el aire para continuar hacia la tráquea (anterior) y el esófago (posterior).

Esqueleto laríngeo. El esqueleto laríngeo consta de nueve cartílagos: tres son únicos (tiroideo, cricoides y epiglótico) y tres pares (aritenoideo, corniculado y cuneiforme).
(Figura 9.33A, B).

LGRAWANY
Machine Translated by Google

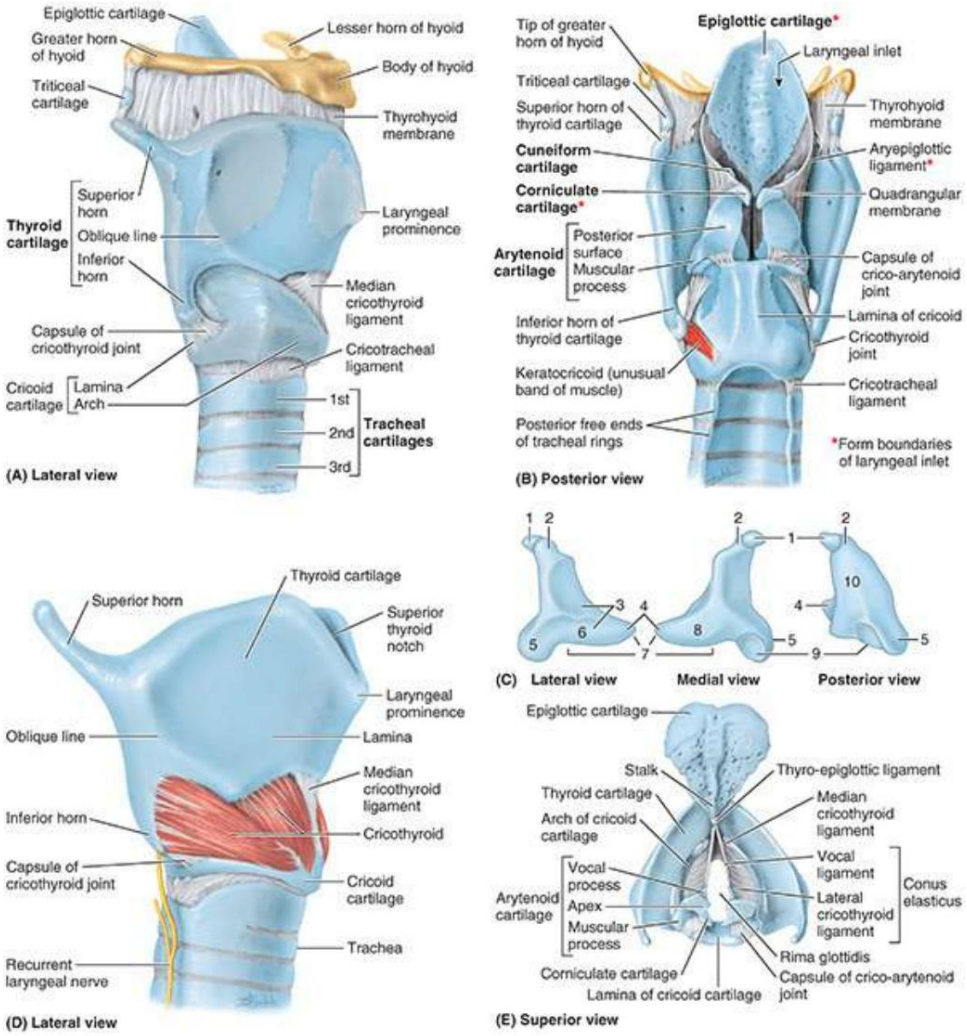

FIGURA 9.33. Esqueleto de laringe. A. Cara lateral de los cartílagos y membranas laríngeos. Aunque está firmemente conectado a él, el hioides no forma parte de la laringe. La laringe se extiende verticalmente desde la punta de la epiglotis en forma de corazón hasta el borde inferior del cartílago cricoides. B. Cara posterior de los cartílagos y membranas laríngeos. El cartílago tiroides protege los cartílagos más pequeños de la laringe y el hioides protege la parte superior del cartílago epiglótico. C. Cartílago aritenoides aislado. 1, cartílago corniculado; 2, ápice del cartílago aritenoides; 3, superficie anterolateral; 4, proceso vocal (se proyecta anteriormente, proporciona unión al ligamento vocal); 5, proceso muscular (se proyecta lateralmente, para la inserción de los músculos cricoaritenoideos posteriores y laterales); 6, fóvea oblonga (para la inserción del músculo tiroaritenoideo); 7, base; 8, superficie medial; 9, superficie articular; 10, superficie posterior. D. Cartílagos tiroides y cricoides y músculo cricotiroideo. Este músculo produce movimiento en la articulación cricotiroidea, aumentando la tensión de los ligamentos vocales y, por tanto, el tono de la voz. MI. Ligamento vocal. El cartílago epiglótico tiene hoyos para las glándulas mucosas y su tallo está unido por el ligamento tiroepiglótico al ángulo del cartílago tiroides superior a los ligamentos vocales. El ligamento vocal, que forma el esqueleto de las cuerdas vocales, se extiende desde la apófisis vocal del cartílago aritenoides hasta el "ángulo" del cartílago tiroides, y allí se une a su compañero inferior al ligamento tiroepiglótico.

El cartílago tiroides es el más grande de los cartílagos; su borde superior se encuentra opuesto a la vértebra C4. Los dos tercios inferiores de sus dos láminas en forma de placa se fusionan anteriormente en el plano medio para formar la prominencia laríngea (fig. 9.33A, D). Esta proyección ("la nuez de Adán") está bien marcada en los hombres pero rara vez es visible en las mujeres. Por encima de esta prominencia, las láminas divergen para formar una escotadura tiroidea superior en forma de V. La muesca tiroidea inferior, menos distintiva , es una hendidura poco profunda en el medio del borde inferior del cartílago.

Machine Translated by Google

El borde posterior de cada lámina se proyecta hacia arriba como el cuerno superior y hacia abajo como el cuerno inferior. El borde superior y los cuernos superiores se unen al hioides mediante la membrana tirohioidea (fig. 9.33A, B). La parte mediana gruesa de esta membrana es el ligamento tirohioideo mediano; sus partes laterales son los ligamentos tirohioideos laterales.

Los cuernos inferiores se articulan con las superficies laterales del cartílago cricoides en las articulaciones cricotiroideas (fig. 9.33B). Los principales movimientos de estas articulaciones son la rotación y el deslizamiento del cartílago tiroides, lo que provoca cambios en la longitud de las cuerdas vocales. El cartílago cricoides tiene forma de anillo de sello con su banda orientada hacia delante. Esta abertura del cartílago en forma de anillo se adapta a un dedo medio. La parte posterior (sello) del cricoides es la lámina y la parte anterior (banda) es el arco (fig. 9.33A). Aunque es mucho más pequeño que el cartílago tiroides, el cartílago cricoides es más grueso y fuerte y es el único anillo completo de cartílago que rodea cualquier parte de las vías respiratorias. Se fija al margen inferior del cartílago tiroides mediante el ligamento cricotiroideo mediano y al primer anillo traqueal mediante el ligamento cricotraqueal. Cuando la laringe está más cerca de la piel y es más accesible, el ligamento cricotiroideo mediano puede palparse como un punto blando durante la palpación por debajo del cartílago tiroides.

Los cartílagos aritenoides son cartílagos piramidales de tres lados pares que se articulan con las partes laterales del borde superior de la lámina del cartílago cricoides (fig. 9.33B). Cada cartílago tiene un ápice en la parte superior, una apófisis vocal en la parte anterior y una gran apófisis muscular que se proyecta lateralmente desde su base. El ápice lleva el cartílago corniculado y se une al pliegue ariepiglótico. La apófisis vocal proporciona la inserción posterior del ligamento vocal y la apófisis muscular sirve como palanca a la que se unen los músculos cricoaritenoideos posterior y lateral. Las articulaciones cricoaritenoideas, ubicadas entre las bases de los cartílagos aritenoides y las superficies superolaterales de la lámina del cartílago cricoides (fig. 9.33B, E), permiten que los cartílagos aritenoides se deslicen hacia o alejándose de uno a otro, para inclinarse. anterior y posterior y rotar. Estos movimientos son importantes para acercar, tensar y relajar las cuerdas vocales.

Los ligamentos vocales elásticos se extienden desde la unión de las láminas del cartílago tiroides. anteriormente a la apófisis vocal del cartílago aritenoides y posteriormente (fig. 9.33E). Los ligamentos vocales forman el esqueleto submucoso de las cuerdas vocales. Estos ligamentos son el borde superior libre y engrosado del cono elástico o membrana cricovocal. Las partes de la membrana que se extienden lateralmente entre las cuerdas vocales y el borde superior del cricoides son los ligamentos cricotiroideos laterales. El cono elástico fibroelástico se fusiona anteriormente con el ligamento cricotiroideo mediano. El cono elástico y la mucosa suprayacente cierran la entrada traqueal excepto la rima glotis central (abertura entre las cuerdas vocales).

El cartílago epiglótico, formado por cartílago elástico, proporciona flexibilidad a la epiglotis, una cartílago en forma de corazón cubierto por una membrana mucosa (figs. 9.33B, E y 9.35). Situado detrás de la raíz de la lengua y el hioides y anterior a la entrada laríngea, el cartílago epiglótico forma la parte superior de la pared anterior y el margen superior de la entrada. Su amplio extremo superior es libre. Su extremo inferior ahusado, el tallo de la epiglotis, está unido al ángulo formado por las láminas tiroideas por el ligamento tiroepiglótico (fig. 9.33E). El ligamento hioepiglótico une la superficie anterior del cartílago epiglótico al hioides (Fig. 9.34). La membrana cuadrangular (figs. 9.33B y 9.35) es una lámina submucosa delgada de

LGRAWANY
Machine Translated by Google

Tejido conectivo que se extiende entre las caras laterales de los cartílagos aritenoides y epiglótico. Su margen inferior libre constituye el ligamento vestibular, que está cubierto de forma laxa por mucosa para formar el pliegue vestibular (fig. 9.35). Este pliegue se encuentra por encima de las cuerdas vocales y se extiende desde el cartílago tiroides hasta el cartílago aritenoides. El margen superior libre de la membrana cuadrangular forma el ligamento ariepiglótico, que está cubierto de mucosa para formar el pliegue ariepiglótico. Los cartílagos corniculados y cuneiformes aparecen como pequeños nódulos en la parte posterior de los pliegues ariepiglóticos. Los cartílagos corniculados se unen a los ápices de los cartílagos aritenoides; los cartílagos cuneiformes no se unen directamente a otros cartílagos. La membrana cuadrangular y el cono elástico son las partes superior e inferior de la membrana fibroelástica submucosa de la laringe.

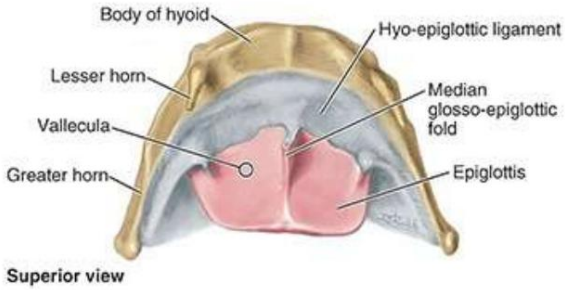

FIGURA 9.34. Epiglotis y ligamento hioepiglótico. La epiglotis es una placa de fibrocartílago elástico en forma de hoja, que está cubierta por una membrana mucosa (rosa) y está unida anteriormente al hioides por el ligamento hioepiglótico (gris). La epiglotis sirve como válvula desviadora sobre la abertura superior de la laringe durante la deglución.

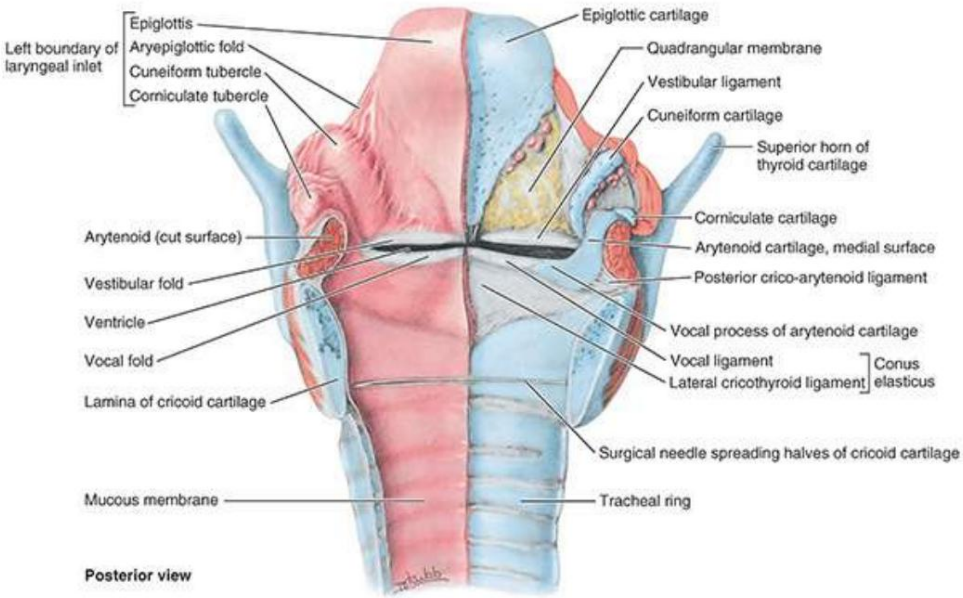

FIGURA 9.35. Interior de la laringe. La pared posterior de la laringe se divide en el plano medio y los dos lados se separan y se mantienen en su lugar mediante una aguja quirúrgica. En el lado izquierdo, la mucosa está intacta. En el lado derecho, se retiran las capas mucosa y submucosa y se descubre la capa esquelética, formada por cartílagos, ligamentos y la membrana fibroelástica.

Interior de la laringe. La cavidad laríngea se extiende desde la entrada laríngea, a través de la cual se comunica con la laringofaringe, hasta el nivel del borde inferior del cartílago cricoides.

Machine Translated by Google

Aquí, la cavidad laríngea se continúa con la cavidad de la tráquea (figs. 9.35 y 9.36A, B). La cavidad laríngea incluye la

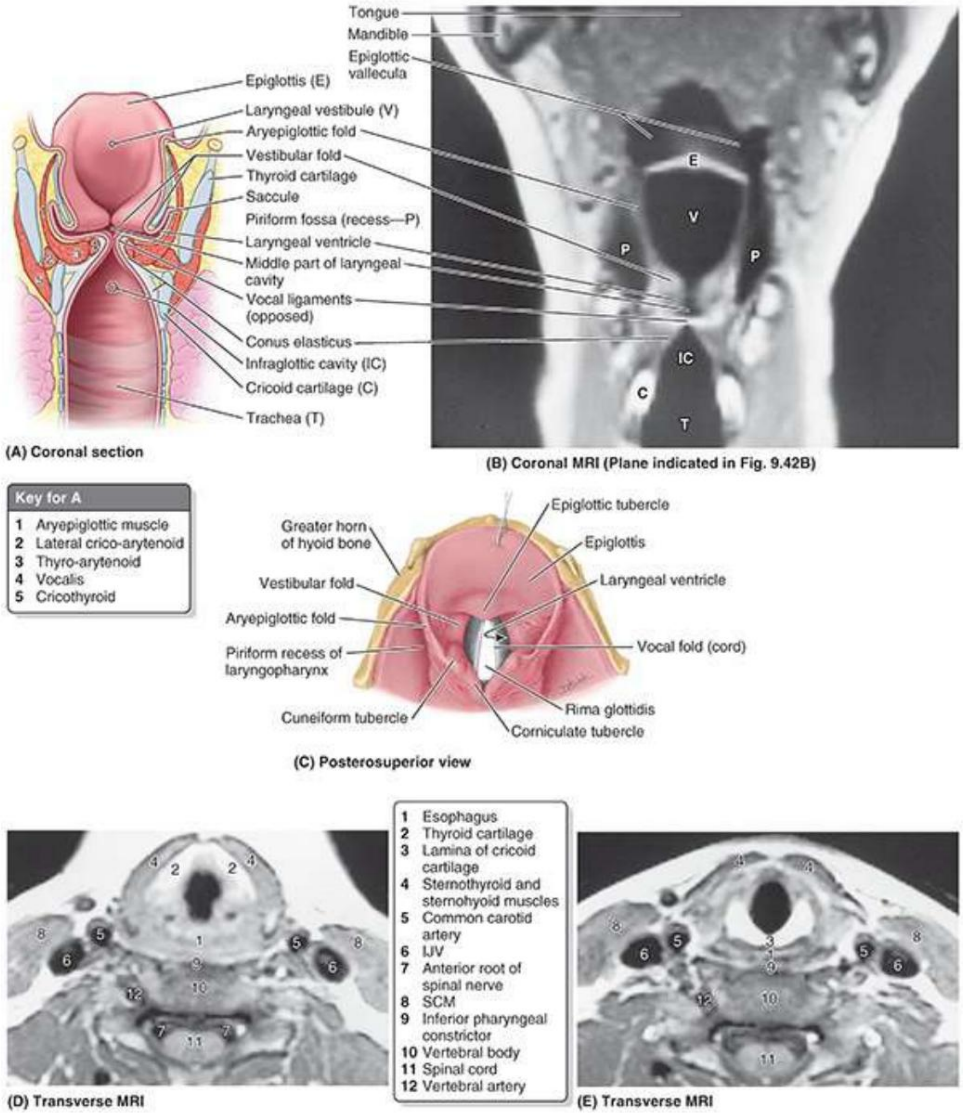

FIGURA 9.36. Pliegues y compartimentos de la laringe. A. Esquema, sección coronal. Se muestran los compartimentos de la laringe: el vestíbulo, el compartimento medio con los ventrículos izquierdo y derecho y la cavidad infraglótica. B. Se muestran las valléculas epiglóticas de la orofaringe, las fosas piriformes de la laringofaringe y las cuerdas vestibulares y vocales de la laringe. C. Rima glottidis y vestíbulo laríngeo. La rima glottidis (el espacio entre las cuerdas vocales) es visible a través de la entrada laríngea y el vestíbulo. La entrada laríngea está limitada (1) anteriormente por el borde curvo libre de la epiglotis; (2) posteriormente por los cartílagos aritenoides, los cartílagos corniculados que los recubren y el pliegue interaritenoideo que los une; y (3) a cada lado por el pliegue ariepiglótico que contiene el extremo superior del cartílago cuneiforme. D.
Resonancia magnética transversal superior a la rima glotis. E. RM transversal inferior a la rima glotis.

• vestíbulo laríngeo: entre la entrada laríngea y los pliegues vestibulares • parte media de la cavidad laríngea: la cavidad central (vía aérea) entre el vestibular y cuerdas vocales

• ventrículo laríngeo: recesos que se extienden lateralmente desde la parte media de la cavidad laríngea entre las cuerdas vestibular y vocal. El sáculo laríngeo es una bolsa ciega que se abre en cada

LGRAWANY
Machine Translated by Google

ventrículo revestido de glándulas mucosas. • cavidad
infraglótica: la cavidad inferior de la laringe entre las cuerdas vocales y el borde inferior del cartílago cricoides, donde se continúa con la luz de la tráquea.

Las cuerdas vocales controlan la producción de sonido (figs. 9.36 y 9.37). El vértice de cada cuña
El pliegue con forma se proyecta medialmente hacia la cavidad laríngea. Cada cuerda vocal contiene una

• ligamento vocal, que consta de tejido elástico engrosado que es el borde libre medial del cono elástico (figs. 9.33E, 9.35 y 9.36A) • músculo vocal, compuesto por fibras
musculares excepcionalmente finas inmediatamente laterales y que terminan a intervalos relativos a la longitud de los ligamentos vocales (fig. 9.36A)

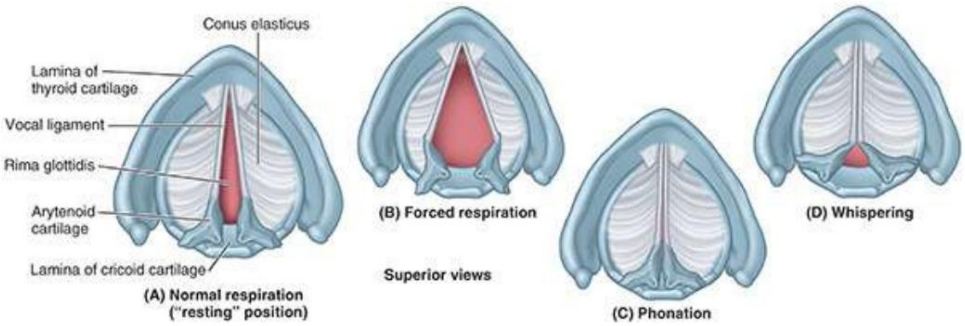

FIGURA 9.37. Variaciones en la forma de la rima glottidis. R. La forma de la rima glotis, la abertura entre las cuerdas vocales, varía según la posición de las cuerdas vocales. Durante la respiración normal, los músculos laríngeos están relajados y la rima glotis asume una posición estrecha, similar a una hendidura. B. Durante una inhalación profunda, los ligamentos vocales se abducen mediante la contracción de los músculos cricoaritenoideos posteriores, abriendo ampliamente la rima glotis en forma de cometa invertida. C. Durante la fonación, los músculos aritenoides aducen los cartílagos aritenoides al mismo tiempo que los músculos cricoaritenoideos laterales aducen moderadamente. El aire forzado entre los ligamentos vocales en aducción produce tono. Una contracción más fuerte de los mismos músculos sella la rima glotis (maniobra de Valsalva). D. Durante el susurro, los ligamentos vocales son fuertemente aducidos por los músculos cricoaritenoideos laterales, pero los músculos aritenoides relajados permiten que pase aire entre los cartílagos aritenoides (parte intercartilaginosa de la rima glotis), lo que se modifica en un habla sin tono. No se produce ningún tono.

Las cuerdas vocales son los pliegues de bordes afilados de la membrana mucosa que recubren e incorporan los ligamentos vocales y los músculos tiroaritenoideos. Son la fuente de los sonidos (tono) que provienen de la laringe. Estos pliegues producen vibraciones audibles cuando sus márgenes libres están estrechamente unidos (pero no estrechamente) durante la fonación y el aire se espira a la fuerza de forma intermitente (Fig. 9.37C). Las cuerdas vocales también sirven como principal esfínter inspiratorio de la laringe cuando están bien cerradas. La aducción completa de los pliegues forma un esfínter eficaz que impide la entrada de aire.

La glotis (el aparato vocal de la laringe) forma las cuerdas vocales y procesa, junto con la rima glotis, la abertura entre las cuerdas vocales (fig. 9.36C). La forma de la rima (L., hendidura) varía según la posición de las cuerdas vocales (fig. 9.37). Durante la respiración normal, la rima es estrecha y tiene forma de cuña; durante la respiración forzada, es ancho y de forma trapezoidal. La rima glottidis tiene forma de hendidura cuando las cuerdas vocales se aproximan mucho durante la fonación. La variación en la tensión y longitud de las cuerdas vocales, en el ancho de la rima glotis y en la intensidad del esfuerzo espiratorio produce cambios en el tono de la voz.

El rango más bajo de tono de la voz de los hombres pospúberes se debe a la mayor longitud de la

Machine Translated by Google

cuerdas vocales.

Los pliegues vestibulares, que se extienden entre el tiroides y los cartílagos aritenoides (figs. 9.35 y 9.36), desempeñan un papel escaso o nulo en la producción de la voz; Tienen una función protectora. Consisten en dos gruesos pliegues de membrana mucosa que encierran los ligamentos vestibulares. El espacio entre estos ligamentos es la rima vestibuli. Los huecos laterales entre los pliegues vocal y vestibular son los ventrículos laríngeos.

Músculos laríngeos. Los músculos laríngeos se dividen en grupos extrínsecos e intrínsecos:

• Los músculos laríngeos extrínsecos mueven la laringe en su conjunto (v. fig. 9.19; véase tabla 9.3). Los músculos infrahioideos son depresores del hioides y la laringe, mientras que los músculos suprahioideos (y el estilofaríngeo, un músculo faríngeo que se analiza más adelante en este capítulo) son elevadores del
hioides y la laringe. • Los músculos laríngeos intrínsecos mueven los componentes laríngeos, alterando la longitud y la tensión de las cuerdas vocales y el tamaño y la forma de la rima glotis (fig. 9.37). Todos los músculos intrínsecos de la laringe, excepto uno, están inervados por el nervio laríngeo recurrente (fig. 9.38; véanse las figuras 9.40 y 9.41), una rama del par craneal X. El cricotiroideo está inervado por el nervio laríngeo externo, uno de los dos Ramas terminales del nervio laríngeo superior.

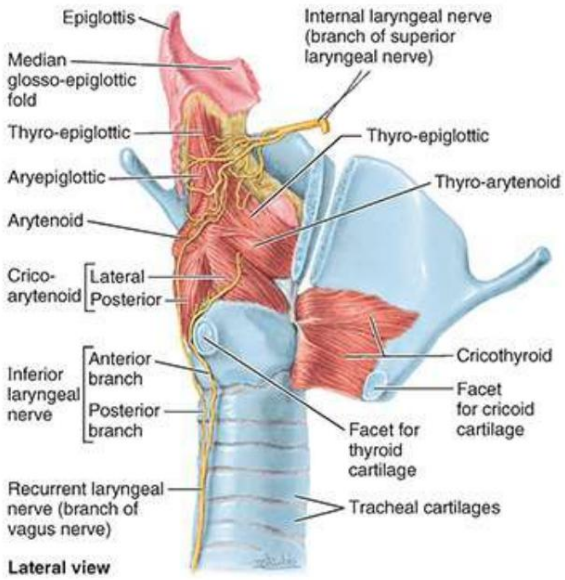

FIGURA 9.38. Músculos y nervios de la laringe y articulación cricotiroidea. El cartílago tiroides se corta a la derecha del plano medio. Se desarticula la articulación cricotiroidea y la lámina derecha del cartílago tiroides se gira hacia delante (como abrir un libro), desprendiendo los músculos cricotiroideos del arco del cartílago cricoides.

Las acciones de los músculos intrínsecos de la laringe son más fáciles de entender cuando se los considera como grupos funcionales: aductores y abductores, esfínteres y tensores y relajantes. Los músculos intrínsecos se ilustran in situ en las figuras 9.36A, 9.38 y 9.39; sus inserciones, inervación y acciones principales se resumen en la Tabla 9.5.

GRAWANY
Machine Translated by Google

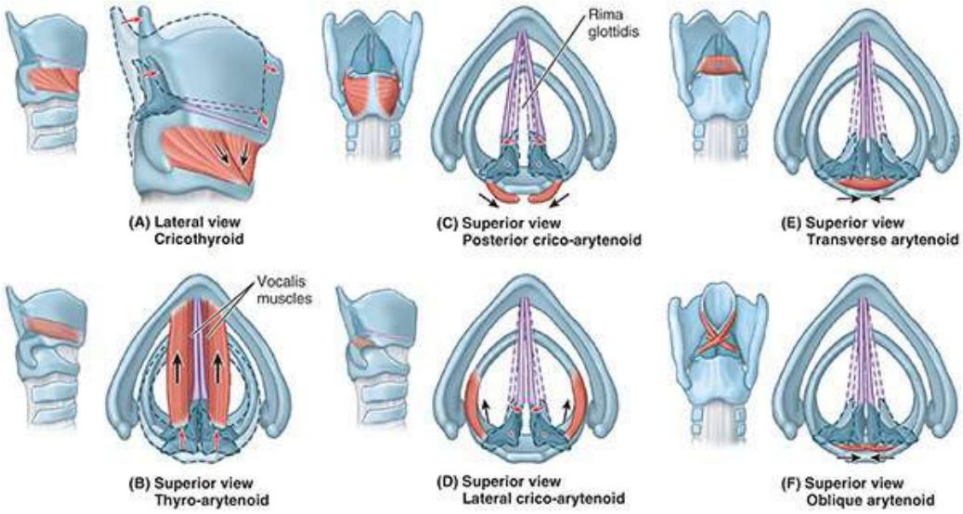

FIGURA 9.39. Músculos de la laringe.

TABLA 9.5. MÚSCULOS DE LA LARINGE

Músculo	Origen	Inserción	Inervación	Acción(es) principal(es)
Cricotiroideo Parte	anterolateral del cartílago cricoides.	Margen inferior y asta inferior del cartílago tiroides.	Nervio laríngeo externo (del CN X)	Estira y tensa la voz. ligamento
tiro-aritenoides [a]	Mitad inferior de la cara posterior del ángulo de las láminas tiroideas y del ligamento cricotiroideo.	Superficie aritenoides anterolateral	Nervio laríngeo inferior (parte terminal del nervio laríngeo recurrente, del X par craneal; consulte la figura 9.38)	Relaja el ligamento vocal.
Posterior crico-aritenoides	superficie posterior de lámina de cartílago cricoides	Proceso muscular del cartílago aritenoides.		Abduce cuerdas vocales
Lateral crico-aritenoides	Arco del cartílago cricoides			Aduce cuerdas vocales (porción interligamentosa)
Transverso y oblicuo aritenoidesb	Un cartílago aritenoides Aritenoides	contralateral cartílago		Aducto de los cartílagos aritenoides (aducción de la porción intercartilaginosa de las cuerdas vocales, cerrando la rima glotis posterior)
Vocal [c]	Superficie lateral de la apófisis vocal del cartílago aritenoides.	Ligamento vocal ipsilateral		Relaja el ligamento vocal posterior mientras mantiene (o aumenta) la tensión de la parte anterior.

aLas fibras superiores de los músculos tiroaritenoideos pasan al pliegue ariepiglótico y algunas de ellas alcanzan el cartílago epiglótico. Estas fibras constituyen el músculo tiroepiglótico, que ensancha la entrada laríngea.

bAlgunas fibras de los músculos aritenoides oblicuos continúan como músculos ariepiglóticos (fig. 9.40). cEste delgado músculo se encuentra medial y está compuesto de fibras más finas que las del músculo tiroaritenoideo.

• Aductores y abductores: estos músculos mueven las cuerdas vocales para abrir y cerrar la rima.

Machine Translated by Google

glotis. Los aductores principales son los músculos cricoaritenoideos laterales, que tiran de las apófisis musculares hacia delante, rotando los cartílagos aritenoides de modo que sus apófisis vocales oscilen medialmente. Cuando esta acción se combina con la de los músculos aritenoides transversales y oblicuos, que juntan los cartílagos aritenoides, el aire empujado a través de la rima glotis provoca vibraciones de los ligamentos vocales (fonación). Cuando los ligamentos vocales están en aducción, pero los músculos aritenoides transversos no actúan, los cartílagos aritenoides permanecen separados y el aire puede pasar por alto los ligamentos. Esta es la posición del susurro cuando la respiración se transforma en voz en ausencia de tono. Los únicos abductores son los músculos cricoaritenoideos posteriores, que tiran de las apófisis musculares hacia atrás, rotando las apófisis vocales lateralmente y ensanchando así la rima glotis. • Esfínteres: las acciones combinadas de la mayoría de los músculos de la entrada laríngea dan como resultado una Acción esfintérica que cierra la entrada laríngea como mecanismo protector durante la deglución. La contracción de los cricoaritenoides laterales, los aritenoides transversales y oblicuos y los músculos ariepiglóticos junta los pliegues ariepiglóticos y tira de los cartílagos aritenoides hacia la epiglotis. Esta acción ocurre de forma refleja en respuesta a la presencia de líquido o partículas que se acercan o se encuentran dentro del vestíbulo laríngeo. Quizás sea nuestro reflejo más fuerte, y disminuye sólo después de la pérdida del conocimiento, como en el caso de ahogamiento. • Tensores: Los tensores principales son los músculos cricotiroideos, que inclinan o tiran de la prominencia o ángulo del cartílago tiroides en dirección anterior e inferior hacia el arco del cartílago cricoides. Esto aumenta la distancia entre la prominencia tiroidea y los cartílagos aritenoides. Debido a que los extremos anteriores de los ligamentos vocales se unen a la cara posterior de la prominencia, los ligamentos vocales se alargan y tensan, elevando el tono de la voz. • Relajantes: Los músculos principales de este grupo son los músculos tiroaritenoideos, que tiran de los cartílagos aritenoides anteriormente, hacia el ángulo tiroideo (prominencia), relajando así los ligamentos vocales para bajar el tono de la voz.

Los músculos vocales se encuentran mediales a los músculos tiroaritenoideos y laterales a los ligamentos vocales dentro de las cuerdas vocales. Los músculos vocales producen ajustes mínimos de los ligamentos vocales, tensando y relajando selectivamente las partes anterior y posterior, respectivamente, de las cuerdas vocales durante el habla y el canto animados.

Arterias de la laringe. Las arterias laríngeas, ramas de las arterias tiroideas superior e inferior, irrigan la laringe (fig. 9.40). La arteria laríngea superior acompaña a la rama interna del nervio laríngeo superior a través de la membrana tirohioidea y se ramifica para irrigar la superficie interna de la laringe. La arteria cricotiroidea, una pequeña rama de la arteria tiroidea superior, irriga el músculo cricotiroideo. La arteria laríngea inferior, una rama de la arteria tiroidea inferior, acompaña al nervio laríngeo inferior (parte terminal del nervio laríngeo recurrente) e irriga la membrana mucosa y los músculos de la parte inferior de la laringe.

Machine Translated by Google

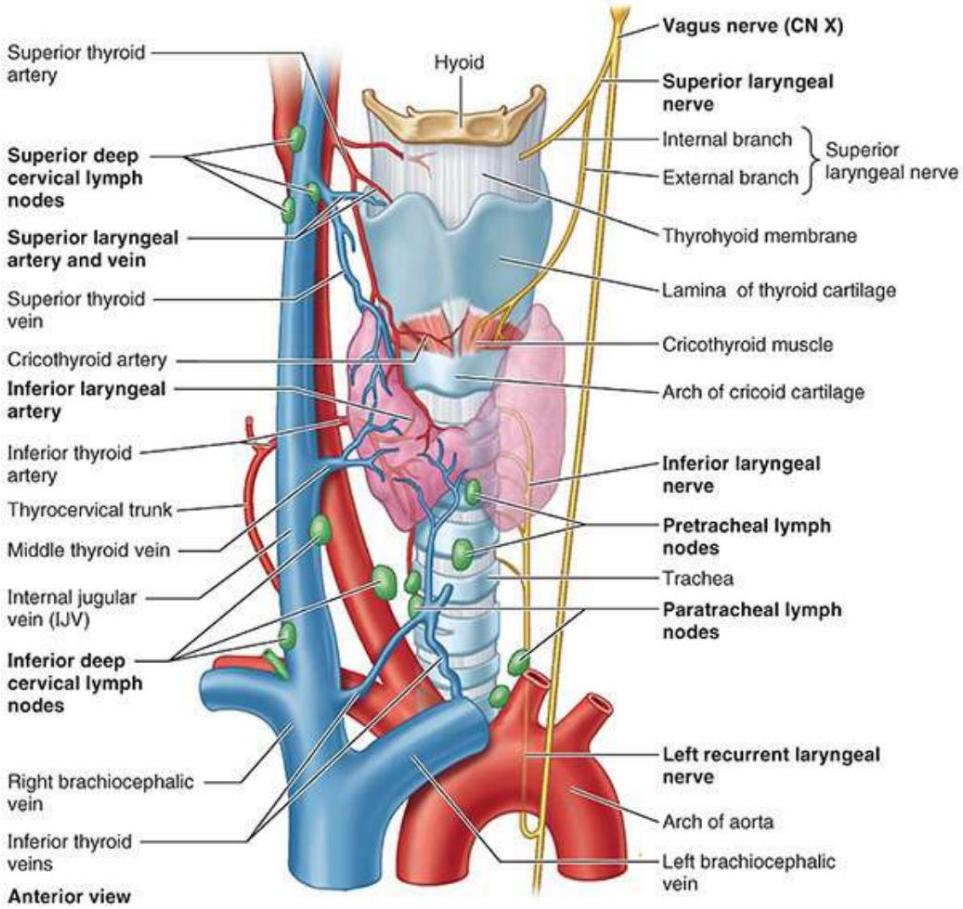

FIGURA 9.40. Vasos, nervios y ganglios linfáticos de la laringe. Las arterias tiroideas superior e inferior dan origen a las arterias laríngeas superior e inferior, respectivamente; se anastomosan entre sí. Los nervios laríngeos se derivan del vago (X par) a través de las ramas interna y externa del nervio laríngeo superior y el nervio laríngeo inferior del nervio laríngeo recurrente. El nervio laríngeo recurrente izquierdo pasa por debajo del cayado de la aorta.

Venas de la laringe. Las venas laríngeas acompañan a las arterias laríngeas. La vena laríngea superior suele unirse a la vena tiroidea superior y a través de ella drena hacia la VYI (fig. 9.40). La vena laríngea inferior se une a la vena tiroidea inferior o al plexo venoso de venas en la cara anterior de la tráquea, que desemboca en la vena braquiocefálica izquierda.

Linfáticos de la laringe. Los vasos linfáticos laríngeos superiores a las cuerdas vocales acompañan a la arteria laríngea superior a través de la membrana tirohioidea y drenan hacia los ganglios linfáticos cervicales profundos superiores. Los vasos linfáticos inferiores a las cuerdas vocales drenan en los ganglios linfáticos pretraqueales o paratraqueales, que a su vez drenan en los ganglios linfáticos cervicales profundos inferiores (fig. 9.40).

Nervios de la laringe. Los nervios de la laringe son las ramas laríngeas superior e inferior. de los nervios vagos (CN X). El nervio laríngeo superior surge del ganglio vagal inferior en el extremo superior del triángulo carotídeo (figs. 9.40 y 9.41). El nervio se divide en dos ramas terminales dentro de la vaina carotídea: el nervio laríngeo interno (sensitivo y autónomo) y el nervio laríngeo externo (motor).

Machine Translated by Google

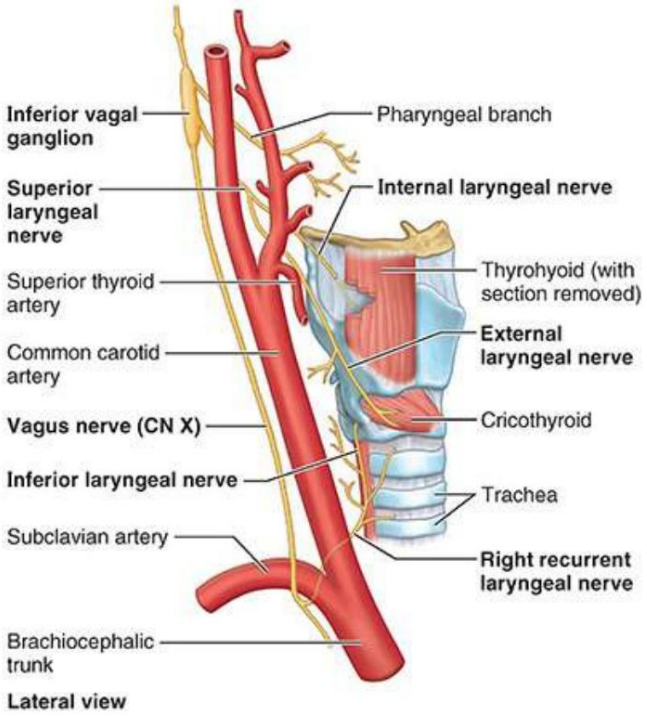

FIGURA 9.41. Ramas laríngeas del nervio vago derecho (CN X). Los nervios de la laringe son las ramas interna y externa del nervio laríngeo superior y el nervio laríngeo inferior del nervio laríngeo recurrente. El nervio laríngeo recurrente derecho pasa por debajo de la arteria subclavia derecha.

El nervio laríngeo interno, la mayor de las ramas terminales del nervio laríngeo superior, perfora la membrana tirohioidea con la arteria laríngea superior, suministrando fibras sensoriales a la membrana mucosa laríngea del vestíbulo laríngeo y a la cavidad laríngea media, incluida la superficie superior del nervio laríngeo superior. cuerdas vocales. El nervio laríngeo externo, la rama terminal más pequeña del nervio laríngeo superior, desciende por detrás del músculo esternotiroideo en compañía de la arteria tiroidea superior. Al principio, el nervio laríngeo externo se encuentra sobre el constrictor faríngeo inferior; luego perfora el músculo, contribuyendo a su inervación (con el plexo faríngeo) y continúa inervando el músculo cricotiroideo.

El nervio laríngeo inferior, la continuación del nervio laríngeo recurrente (una rama del el nervio vago), entra en la laringe pasando profundamente hasta el borde inferior del constrictor faríngeo inferior y medial a la lámina del cartílago tiroides (figs. 9.38, 9.40 y 9.41). Se divide en ramas anterior y posterior, que acompañan a la arteria laríngea inferior hasta la laringe. La rama anterior inerva los músculos cricoaritenoideo lateral, tiroaritenoideo, vocal, ariepiglótico y tiroepiglótico. La rama posterior inerva los músculos cricoaritenoideo posterior y aritenoides transverso y oblicuo. Debido a que inerva todos los músculos intrínsecos excepto el cricotiroideo, el nervio laríngeo inferior es el nervio motor primario de la laringe. Sin embargo, también proporciona fibras sensoriales a la mucosa de la cavidad infraglótica.

TRÁQUEA

La tráquea, que se extiende desde la laringe hasta el tórax, termina inferiormente al dividirse en bronquios principales derecho e izquierdo. Transporta aire hacia y desde los pulmones, y su epitelio impulsa

LGRAWANY
Machine Translated by Google

moco cargado de desechos hacia la faringe para su expulsión de la boca. La tráquea es un tubo fibrocartilaginoso, sostenido por cartílagos traqueales (anillos) cartilaginosos incompletos, que ocupa una posición media en el cuello (fig. 9.38). Los cartílagos traqueales mantienen la tráquea permeable; son deficientes en la parte posterior, donde la tráquea está adyacente al esófago. Los espacios posteriores de los anillos traqueales están cubiertos por el músculo traqueal involuntario, músculo liso que conecta los extremos de los anillos (fig. 9.42). Por tanto, la pared posterior de la tráquea es plana.

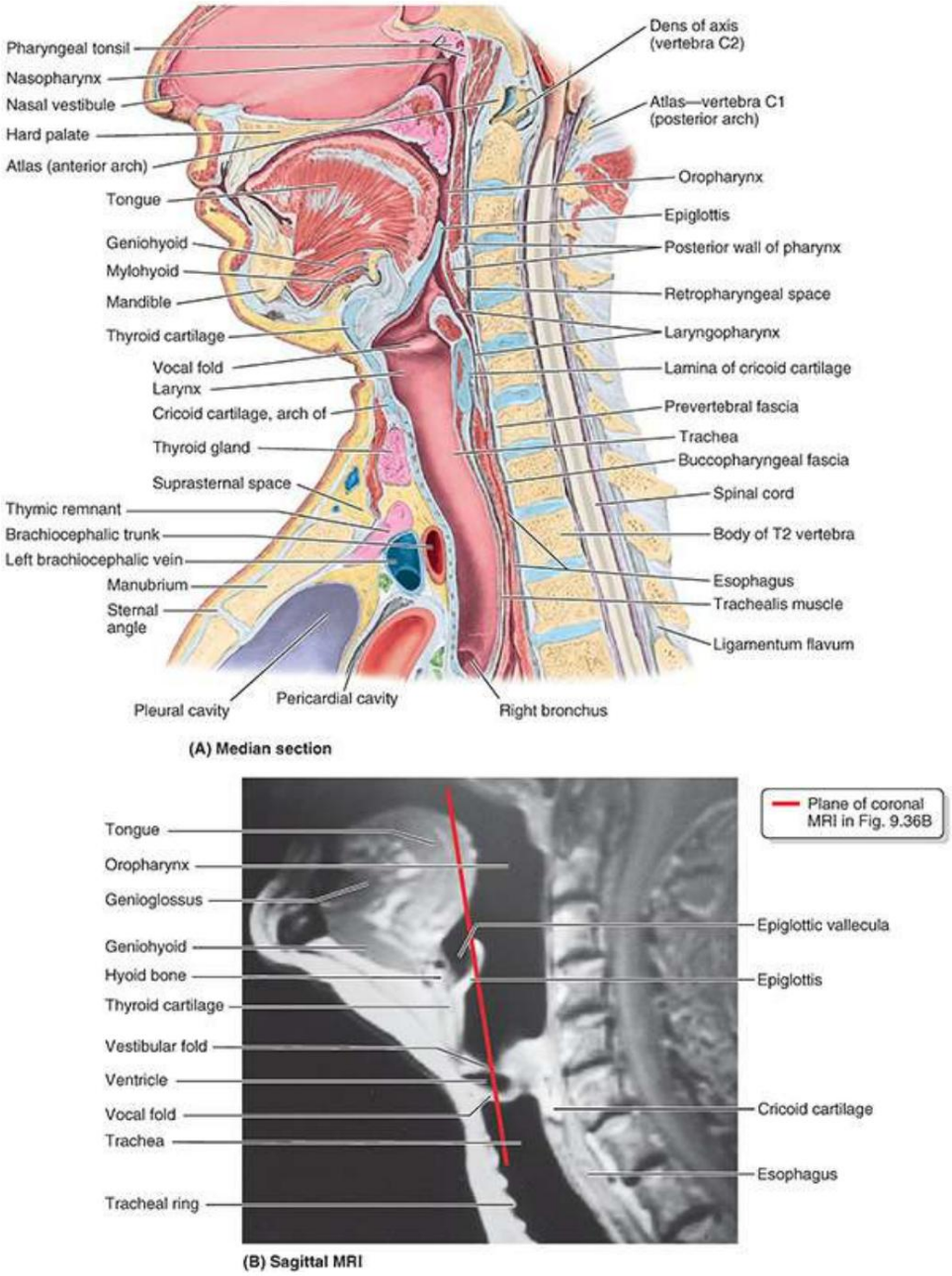

FIGURA 9.42. Sección mediana y sección sagital adyacente de cabeza y cuello. A. Sección mediana. La faringe se extiende desde la base del cráneo hasta el nivel del cartílago cricoides (cuerpo de la vértebra C6 o el disco IV C6-C7, como se muestra aquí), donde se continúa con el esófago. B. Sección sagital. El paladar blando se eleva, cerrando el

Machine Translated by Google

nasofaringe. El plano de sección pasa a través de las cuerdas vestibulares y vocales que limitan el ventrículo de la laringe.

En los adultos, la tráquea mide aproximadamente 2,5 cm de diámetro, mientras que en los bebés tiene el diámetro de un lápiz. La tráquea se extiende desde el extremo inferior de la laringe al nivel de la vértebra C6. Termina al nivel del ángulo esternal o del disco IV T4-T5, donde se divide en los bronquios principales derecho e izquierdo (consulte el Capítulo 4, Tórax).

Laterales a la tráquea se encuentran las arterias carótidas comunes y los lóbulos de la glándula tiroides (Fig. 9.40). Por debajo del istmo de la glándula tiroides se encuentran el arco venoso yugular y las venas tiroideas inferiores (véanse figuras 9.17 y 9.29). El tronco braquiocefálico está relacionado con el lado derecho de la tráquea en la raíz del cuello. La desviación de la tráquea desde la línea media, aparente superficialmente o radiográficamente, a menudo indica la presencia de un proceso patológico. El traumatismo traqueal suele afectar al esófago estrechamente adherido.

Capa alimentaria de las vísceras cervicales

En la capa alimentaria, las vísceras cervicales participan en las funciones digestivas del cuerpo. Aunque la faringe conduce aire a la laringe, la tráquea y los pulmones, los constrictores faríngeos dirigen (y la epiglotis desvía) los alimentos hacia el esófago. El esófago, que también participa en la propulsión de los alimentos, es el comienzo del canal alimentario (tracto digestivo).

FARINGE

La faringe es la parte superior expandida del sistema alimentario posterior a las cavidades nasal y oral, y se extiende hacia abajo más allá de la laringe (figs. 9.42, 9.43 y 9.44A). La faringe se extiende desde la base del cráneo hasta el borde inferior del cartílago cricoides anteriormente y el borde inferior de la vértebra C6 posteriormente. La faringe es más ancha (aproximadamente 5 cm) frente al hioides y más estrecha (aproximadamente 1,5 cm) en su extremo inferior, donde se continúa con el esófago. La pared posterior plana de la faringe se encuentra contra la capa prevertebral de la fascia cervical profunda.

Machine Translated by Google

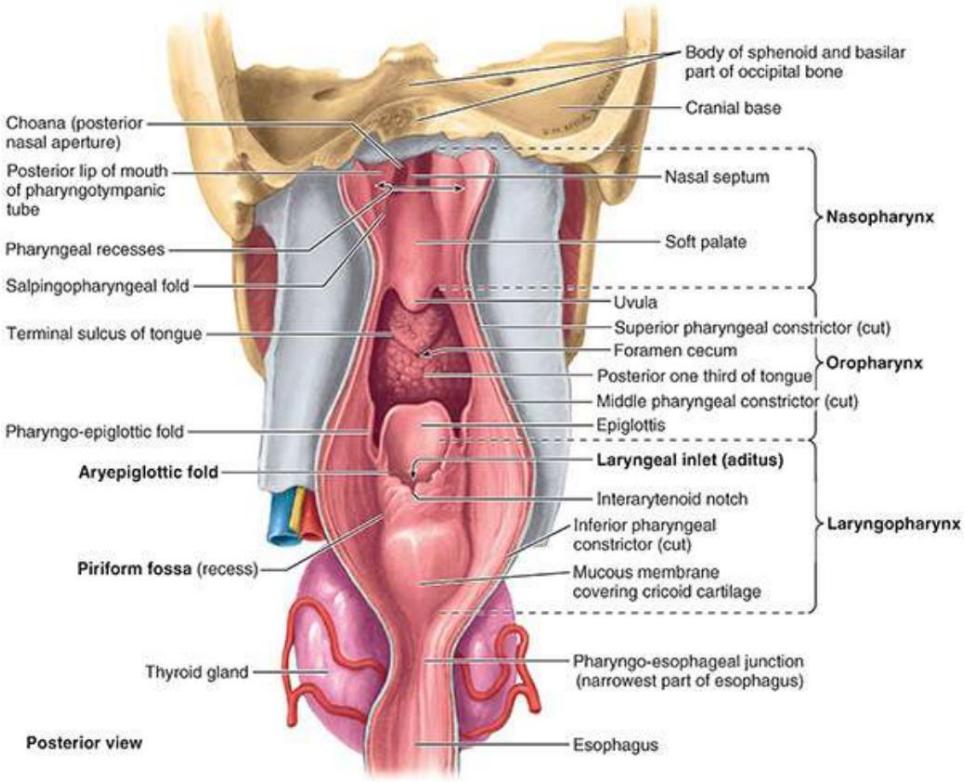

FIGURA 9.43. Pared anterior de la faringe. En esta disección, se realizó una incisión en la pared posterior a lo largo de la línea media y se separó. Las aberturas en la pared anterior comunican con las cavidades nasal, oral y laríngea. A cada lado de la entrada laríngea, separada de ella por el pliegue ariepiglótico, se forma una fosa piriforme (receso) por la invaginación de la laringe hacia la pared anterior de la laringofaringe.

Machine Translated by Google

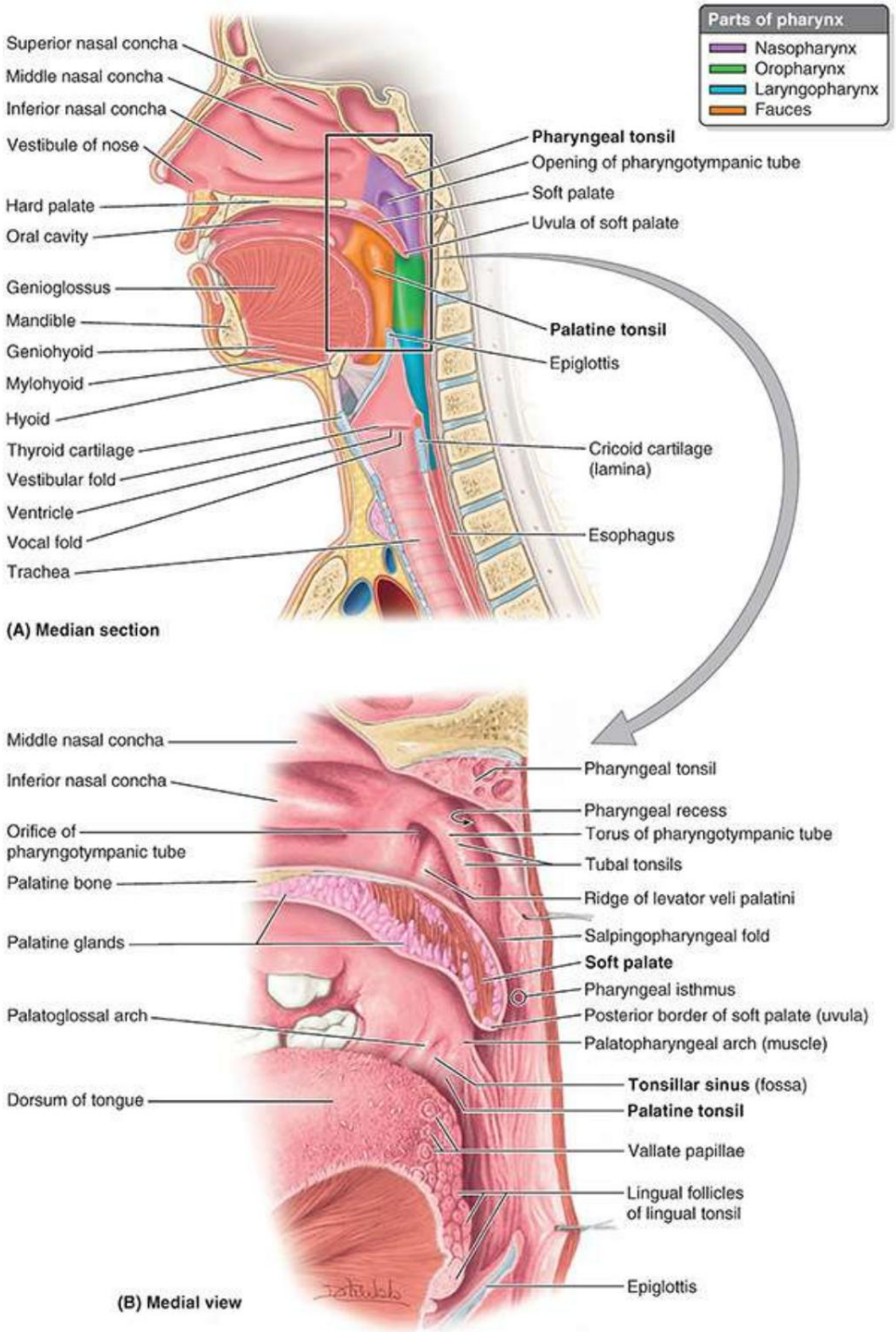

FIGURA 9.44. Cara interna de la pared lateral de la faringe. A. Sección media esquemática de la cabeza y el cuello. Se muestran los conductos respiratorios superiores y el canal alimentario en la mitad derecha de una cabeza y un cuello divididos en dos. El rectángulo indica la ubicación de la sección que se muestra en la parte B. B. Paredes laterales de nasofaringe y orofaringe. El borde posterior del paladar blando forma el margen anterior del istmo faríngeo a través del cual se comunican los dos espacios.

Interior de faringe. La faringe se divide en tres partes:

1. Nasofaringe: posterior a la nariz y superior al paladar blando.

LGRAWANY
Machine Translated by Google

2. Orofaringe: posterior a la boca 3.
Laringofaringe: posterior a la laringe

La nasofaringe tiene una función respiratoria; es la extensión posterior de las cavidades nasales (figs. 9.42, 9.43 y 9.44). La nariz se abre hacia la nasofaringe a través de dos coanas (aberturas emparejadas entre la cavidad nasal y la nasofaringe). El techo y la pared posterior de la nasofaringe forman una superficie continua que se encuentra por debajo del cuerpo del hueso esfenoides y la parte basilar del hueso occipital (figs. 9.43 y 9.44A).

El abundante tejido linfoide de la faringe forma un anillo amigdalino incompleto alrededor de la parte superior de la faringe (v . fig. 9.49). El tejido linfoide se agrega en ciertas regiones para formar masas llamadas amígdalas. La amígdala faríngea (comúnmente llamada adenoide cuando está agrandada) se encuentra en la membrana mucosa del techo y la pared posterior de la nasofaringe (Figs. 9.42A y 9.44). Extendiéndose hacia abajo desde el extremo medial del tubo faringotimpánico hay un pliegue vertical de membrana mucosa, el pliegue salpingofaríngeo (figs. 9.43 y 9.44B). Cubre el músculo salpingofaríngeo, que abre el orificio faríngeo de la trompa faringotimpánica durante la deglución. La colección de tejido linfoide en la submucosa de la faringe cerca de la abertura nasofaríngea u orificio de la trompa faringotimpánica son las amígdalas tubáricas (fig. 9.44B). Detrás del toro de la trompa faringotimpánica y del pliegue salpingofaríngeo se encuentra una proyección lateral de la faringe en forma de hendidura, el receso faríngeo, que se extiende lateral y posteriormente.

La orofaringe tiene una función digestiva. Está limitado superiormente por el paladar blando, la base de la lengua en sentido inferior y los arcos palatogloso y palatofaríngeo en sentido lateral (figs. 9.44 y 9.45A). Se extiende desde el paladar blando hasta el borde superior de la epiglotis.

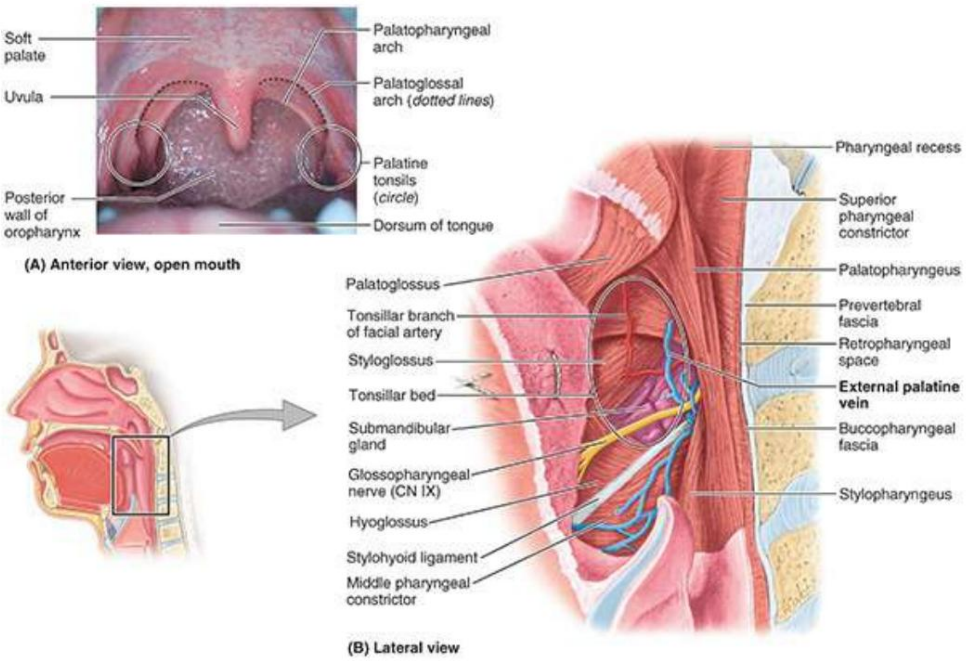

FIGURA 9.45. Cavidad bucal y lecho amigdalino. A. Anatomía superficial de la cavidad bucal y las amígdalas palatinas en un niño pequeño. La boca está bien abierta y la lengua sobresale lo máximo posible. La úvula es una proyección muscular del borde posterior del paladar blando. B. Disección profunda del lecho amigdalino. Se ha extirpado la amígdala palatina. Se tira la lengua

Machine Translated by Google

anteriormente y se corta la inserción inferior (lingual) del músculo constrictor faríngeo superior.

La deglución (tragar) es el proceso complejo que transfiere un bolo de comida desde la boca. a través de la faringe y el esófago hasta el estómago. Los alimentos sólidos se mastican (mastican) y se mezclan con saliva para formar un bolo (masa) blando que es más fácil de tragar. La deglución ocurre en tres etapas:

- Etapa 1: voluntaria; el bolo se comprime contra el paladar y se empuja desde la boca hacia la orofaringe, principalmente mediante movimientos de los músculos de la lengua y el paladar blando (fig. 9.46A, B).
- Etapa 2: involuntaria y rápida; El paladar blando se eleva, sellando la nasofaringe de la orofaringe y la laringofaringe (fig. 9.46C). La faringe se ensancha y acorta para recibir el bolo alimenticio a medida que los músculos suprahioideos y los músculos faríngeos longitudinales se contraen, elevando la laringe. •

Etapa 3: involuntaria; la contracción secuencial de los tres músculos constrictores faríngeos crea una cresta peristáltica que fuerza el bolo alimenticio hacia abajo hacia el esófago (fig. 9.46B-D).

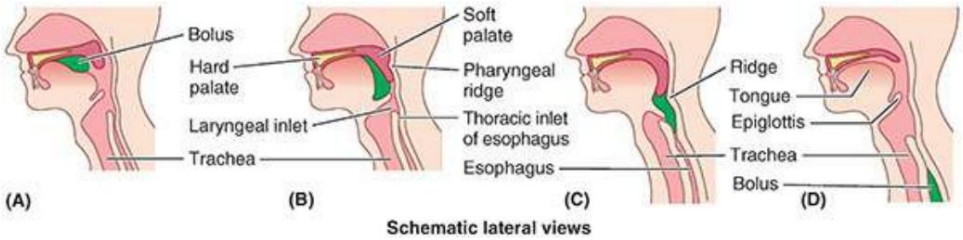

FIGURA 9.46. Deglución (tragar). A. El bolo alimenticio se comprime hacia la parte posterior de la boca empujando la lengua contra el paladar. B. Se sella la nasofaringe y se eleva la laringe, agrandando la faringe para recibir alimento. C. Los esfínteres faríngeos se contraen secuencialmente, creando una "cresta peristáltica" que exprime los alimentos hacia el esófago. La epiglotis desvía el bolo pero no cierra la entrada a la laringe y la tráquea. D. El bolo alimenticio desciende por el esófago mediante contracciones peristálticas.

Las amígdalas palatinas son acumulaciones de tejido linfoide a cada lado de la orofaringe en el intervalo entre los arcos palatinos (figs. 9.44 y 9.45A). La amígdala no llena el seno amigdalino (fosa) entre los arcos palatogloso y palatofaríngeo en adultos. El lecho amigdalino submucoso, en el que se encuentra la amígdala palatina, se encuentra entre estos arcos (fig. 9.45B). El lecho amigdalino está formado por el constrictor faríngeo superior y la fina lámina fibrosa de la fascia faringobasilar (fig. 9.47A, B). Esta fascia se funde con el periostio de la base del cráneo y define los límites de la pared faríngea en su parte superior.

LGRAWANY
Machine Translated by Google

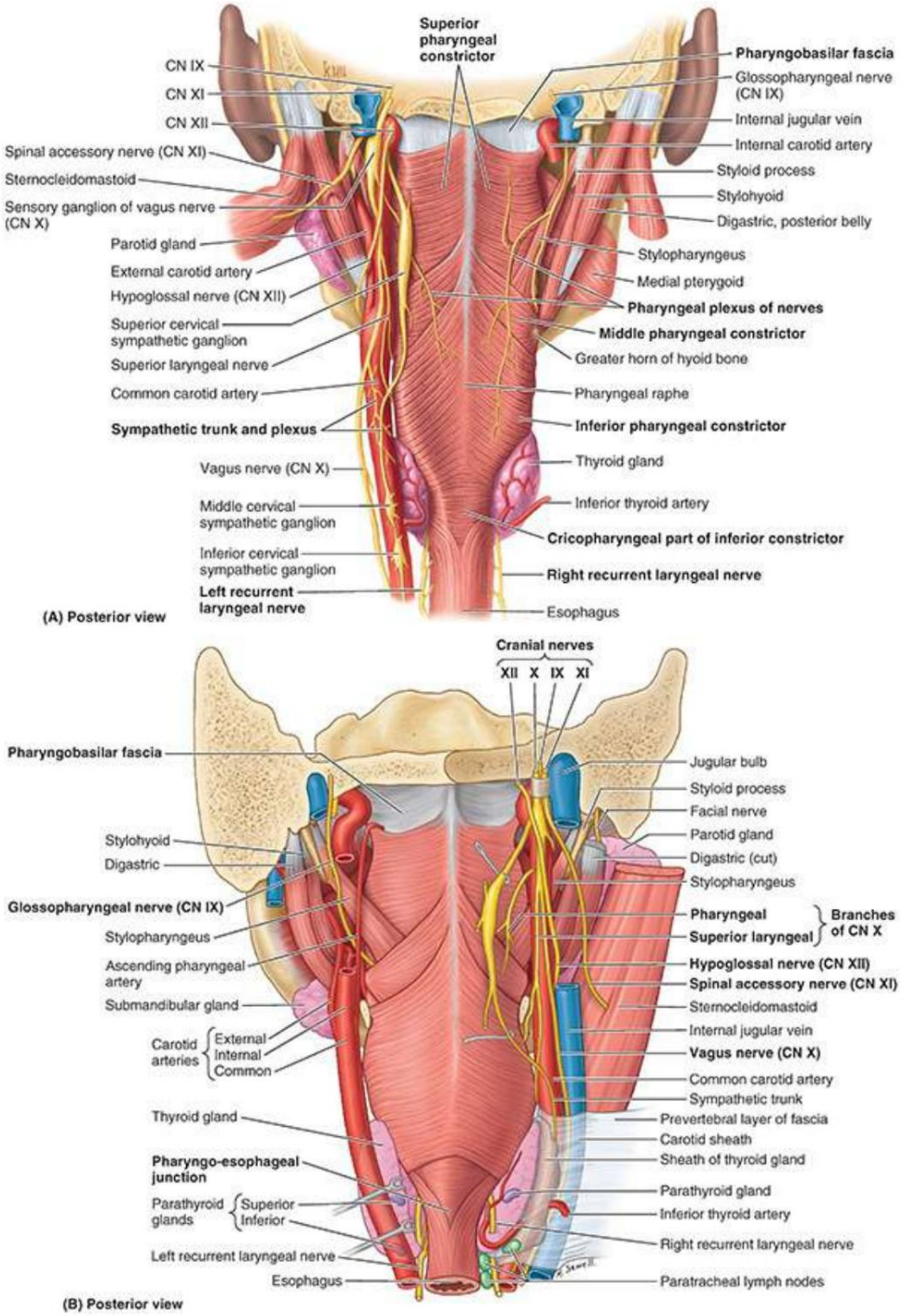

FIGURA 9.47. Faringe y nervios craneales. A. Disección de la cara posterior de la faringe y estructuras asociadas. Se ha eliminado la fascia bucofaríngea. De los tres músculos constrictores faríngeos, el músculo inferior se superpone al medio y el medio se superpone al superior. Los tres músculos forman un rafe faríngeo medio común en la parte posterior. B. Relación de los constrictores faríngeos y las estructuras neurovasculares. La parte más estrecha y menos distensible del tracto alimentario es la unión faringoesofágica, donde la laringofaringe se convierte en esófago.

La laringofaringe se encuentra posterior a la laringe (figs. 9.42A y 9.44A), y se extiende desde la borde superior de la epiglotis y los pliegues faringo-epiglóticos hasta el borde inferior del cartílago cricoides, donde se estrecha y se continúa con el esófago. Posteriormente, el

Machine Translated by Google

laringofaringe está relacionada con los cuerpos de las vértebras C4-C6. Sus paredes posterior y lateral están formadas por los músculos constrictores faríngeos medio e inferior (fig. 9.47A, B). Internamente, la pared está formada por los músculos palatofaríngeo y estilofaríngeo. La laringofaringe se comunica con la laringe a través de la entrada laríngea en su pared anterior (v . fig. 9.43).

La fosa piriforme (receso) es una pequeña depresión de la cavidad laringofaríngea a cada lado de la entrada laríngea. Esta fosa revestida de mucosa está separada de la entrada laríngea por el pliegue ariepiglótico. Lateralmente, la fosa piriforme está limitada por las superficies mediales del cartílago tiroides y la membrana tirohioidea (v . fig. 9.40). Las ramas de los nervios laríngeo interno y laríngeo recurrente se encuentran profundamente en la membrana mucosa de la fosa piriforme y son vulnerables a sufrir lesiones cuando un cuerpo extraño se aloja en la fosa.

Músculos faríngeos. La pared de la faringe es excepcional para el tracto alimentario, ya que tiene una Capa muscular compuesta enteramente de músculo voluntario, dispuesta con músculos longitudinales internos a una capa circular de músculos. La mayor parte del tracto alimentario está compuesto de músculo liso, con una capa de músculo longitudinal externa a una capa circular. La capa circular externa de músculos faríngeos consta de tres constrictores faríngeos: superior, medio e inferior (figs. 9.45B; 9.47A, B; y 9.48). Los músculos longitudinales internos están formados por el palatofaríngeo, el estilofaríngeo y el salpingofaríngeo. Estos músculos elevan la laringe y acortan la faringe durante la deglución y el habla. Los músculos faríngeos se ilustran en la figura 9.48, y sus inserciones, inervación y acciones de los músculos faríngeos se describen en la tabla 9.6.

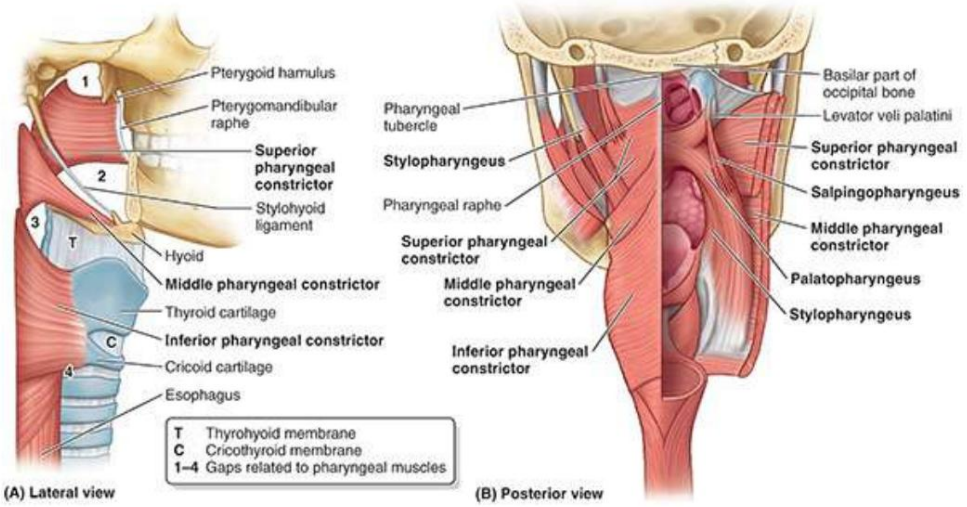

FIGURA 9.48. Músculos de la faringe.

TABLA 9.6. MÚSCULOS DE LA FARINGE

Músculo	Origen	Inserción	Inervación	Acción(es) principal(es)
capa externa				
Constrictor faríngeo superior	Hamulus pterigoideo, rafe pterigomandibular, extremo posterior de la línea milohioidea	Tubérculo faríngeo en la parte basilar del hueso occipital	Rama faríngea del vago (CN X) y plexo faríngeo	Constriñe las paredes de faringe durante la deglución

LGRAWANY
Machine Translated by Google

	mandíbula y lado de la lengua			
Constrictor faríngeo medio	Ligamento estilohioideo y astas mayor y menor del hioides.	rafe faríngeo	Rama faríngea del vago (X par) y plexo faríngeo, además de ramas de los nervios laríngeos externo y recurrente del vago	
Constrictor faríngeo inferior	Línea oblicua del cartílago tiroides y lado del cartílago cricoides	La porción cricofaríngea rodea la unión faringoesofágica sin formar un rafe.		
capa interna				
Palatofaríngeo	Paladar duro y aponeurosis palatina.	Borde posterior de la lámina del cartílago tiroides y lado de la faringe y el esófago.	Rama faríngea del vago (CN X) y plexo faríngeo	Elevar (acortar y ampliar) la faringe y la laringe durante la deglución y el habla.
Salpingofaríngeo Parte cartilaginosa de tubo faringotimpánico		Combina con palatofaríngeo		
estilofaríngeo	Apófisis estiloides del hueso temporal	Bordes posterior y superior del cartílago tiroides con palatofaríngeo.	Nervio glosofaríngeo (CN IX)	

Los constrictores faríngeos tienen un fuerte revestimiento fascial interno, la fascia faringobasilar. (Fig. 9.47B) y un delgado revestimiento fascial externo, la fascia bucofaríngea (ver Fig. 9.42A). Inferiormente, la fascia bucofaríngea se fusiona con la capa pretraqueal de la fascia cervical profunda. Los constrictores faríngeos se contraen involuntariamente de modo que la contracción se produce secuencialmente desde el extremo superior al inferior de la faringe, impulsando los alimentos hacia el esófago. Los tres constrictores faríngeos están inervados por el plexo nervioso faríngeo, formado por ramas faríngeas de los nervios vago y glosofaríngeo y por ramas simpáticas del ganglio cervical superior (v. fig. 9.47A; tabla 9.6). El plexo faríngeo se encuentra en la pared lateral de la faringe, principalmente en el constrictor faríngeo medio.

La superposición de los músculos constrictores faríngeos deja cuatro espacios en la musculatura para que las estructuras entren o salgan de la faringe (fig. 9.48A):

1. Por encima del constrictor faríngeo superior, el elevador del velo palatino, el tubo faringotimpánico y la arteria palatina ascendente pasan a través de un espacio entre el constrictor faríngeo superior y el cráneo. Es aquí donde la fascia faringobasilar se fusiona con la fascia bucofaríngea para formar, con la membrana mucosa, la delgada pared del receso faríngeo (v . fig. 9.43).

2. Un espacio entre los constrictores faríngeos superior y medio forma un conducto que permite que el estilofaríngeo, el nervio glosofaríngeo y el ligamento estilohioideo pasen a la cara interna de la pared faríngea (fig. 9.48).
3. Un espacio entre los constrictores faríngeos medio e inferior permite que la laringe interna nervio y arteria y vena laríngeas superiores para pasar a la laringe.
4. Un espacio inferior al constrictor faríngeo inferior permite que el nervio laríngeo recurrente y

Machine Translated by Google

arteria laríngea inferior para pasar superiormente hacia la laringe.

Vasos de faringe. Una rama de la arteria facial, la rama amigdalina (v. fig. 9.45B), pasa a través del músculo constrictor faríngeo superior y entra en el polo inferior de la amígdala palatina. La amígdala también recibe ramificaciones arteriales de las arterias palatina ascendente, lingual, palatina descendente y faríngea ascendente. La vena palatina externa grande (vena paraamigdalina) desciende del paladar blando y pasa cerca de la superficie lateral de la amígdala antes de ingresar al plexo venoso faríngeo.

Los vasos linfáticos amigdalinos pasan lateralmente e inferiormente a los ganglios linfáticos cerca del ángulo de la mandíbula y al ganglio yugulodigástrico, denominado ganglio amigdalino debido a su frecuente agrandamiento cuando la amígdala está inflamada (amigdalitis) (v . fig. 9.51). Las amígdalas palatina, lingual y faríngea forman el anillo linfático faríngeo (amigdalino) , una banda circular incompleta de tejido linfoide alrededor de la parte superior de la faringe (fig. 9.49). La parte anteroinferior del anillo está formada por la amígdala lingual en la parte posterior de la lengua. Las partes laterales del anillo están formadas por las amígdalas palatina y tubárica, y las partes posterior y superior están formadas por la amígdala faríngea.

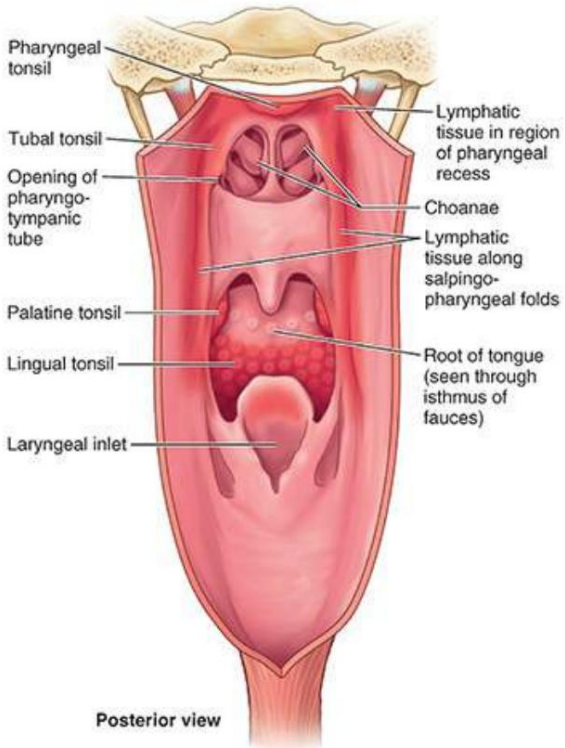

FIGURA 9.49. Tejido linfoide de lengua y faringe. El anillo linfático faríngeo (amigdalino) (rosa) alrededor de la faringe superior está formado por las amígdalas faríngea, tubárica, palatina y lingual.

Nervios faríngeos. La inervación de la faringe (motora y la mayor parte de los sensitivos) deriva del plexo nervioso faríngeo (v . fig. 9.47A). Las fibras motoras del plexo se derivan del nervio vago (CN X) a través de su rama o ramas faríngeas. Inervan todos los músculos de la faringe y el paladar blando, excepto el estilofaríngeo (irregulado por el CN IX) y el tensor del velo.

LGRAWANY
Machine Translated by Google

palatini (suministrado por CN V3). El constrictor faríngeo inferior también recibe algunas fibras motoras de las ramas laríngeas externas y recurrentes del vago. Las fibras sensoriales del plexo faríngeo se derivan del nervio glosofaríngeo. Se distribuyen en las tres partes de la faringe. Además, la membrana mucosa de la nasofaringe anterior y superior recibe inervación del nervio maxilar (CN V2). Los nervios amigdalinos se derivan del plexo amigdalino de nervios formado por ramas de los nervios glosofaríngeo y vago.

ESÓFAGO

El esófago es un tubo muscular que conecta la faringe con el estómago. Comienza en el cuello, donde se continúa con la laringofaringe en la unión faringoesofágica (véanse las figuras 9.43 y 9.47B). El esófago consta de músculo estriado (voluntario) en su tercio superior, músculo liso (involuntario) en su tercio inferior y una mezcla de músculo estriado y liso en el medio.

Su primera parte, el esófago cervical, forma parte del tercio superior voluntario. Comienza inmediatamente detrás y a nivel del borde inferior del cartílago cricoides en el plano medio. Este es el nivel de la vértebra C6.

Externamente, la unión faringoesofágica aparece como una constricción producida por la parte cricofaríngea del músculo constrictor faríngeo inferior (el esfínter esofágico superior) y es la parte más estrecha del esófago. El esófago cervical se inclina ligeramente hacia la izquierda a medida que desciende y entra en el mediastino superior a través de la abertura torácica superior, donde se convierte en el esófago torácico.

Cuando el esófago está vacío, tiene una luz en forma de hendidura. Cuando un bolo alimenticio desciende en él, el la luz se expande, provocando peristaltismo reflejo en los dos tercios inferiores del esófago. El esófago cervical se encuentra entre la tráquea y la columna vertebral cervical (véanse las figuras 9.42 y 9.44A). Está adherido a la tráquea mediante tejido conectivo laxo. Los nervios laríngeos recurrentes se encuentran en o cerca de los surcos traqueoesofágicos entre la tráquea y el esófago (v. fig. 9.47).
A la derecha del esófago se encuentra el lóbulo derecho de la glándula tiroides y la vaina carotídea derecha y su contenido.

El esófago está en contacto con la pleura cervical en la raíz del cuello. A la izquierda está el lóbulo izquierdo de la glándula tiroides y la vaina carotídea izquierda. El conducto torácico se adhiere al lado izquierdo del esófago y se encuentra entre la pleura y el esófago. Para obtener detalles sobre las regiones torácica y abdominal del esófago, consulte el Capítulo 4, Tórax, y el Capítulo 5, Abdomen.

Vasos del esófago cervical. Las arterias que van al esófago cervical son ramas del arterias tiroideas inferiores. Cada arteria emite ramas ascendentes y descendentes que se anastomosan entre sí y a través de la línea media. Las venas del esófago cervical son afluentes de las venas tiroideas inferiores. Los vasos linfáticos de la parte cervical del esófago drenan en los ganglios linfáticos paratraqueales y en los ganglios linfáticos cervicales profundos inferiores (v. fig. 9.51).

Nervios del esófago cervical. La inervación del esófago cervical es somática motora y sensorial en la mitad superior y parasimpática (vagal), simpática y visceral sensorial en la mitad inferior. El esófago cervical recibe fibras somáticas a través de ramas de los nervios laríngeos recurrentes y fibras vasomotoras de los troncos simpáticos cervicales a través del plexo.

Machine Translated by Google

alrededor de la arteria tiroidea inferior (v. fig. 9.47).

Anatomía superficial de las capas endocrina y respiratoria de Vísceras cervicales

El cuello de un bebé es corto; por lo tanto, las vísceras cervicales se ubican más arriba en los lactantes que en los adultos. Las vísceras cervicales no alcanzan sus niveles definitivos hasta después del 7º año.
El alargamiento del cuello va acompañado de cambios de crecimiento en la piel. En consecuencia, una incisión en la línea media en la parte inferior del cuello de un bebé da como resultado una cicatriz que quedará sobre la parte superior del esternón cuando sea niño.

El hueso hioides en forma de U se encuentra en la parte anterior del cuello, en el ángulo profundo entre la mandíbula y el cartílago tiroides, al nivel de la vértebra C3 (v. fig. 9.50). Trague y el hioides se moverá debajo de sus dedos cuando los coloque en el ángulo entre el mentón y la parte anterior del cuello. El asta mayor de un lado del hioides sólo es palpable cuando se estabiliza el asta mayor del lado opuesto.

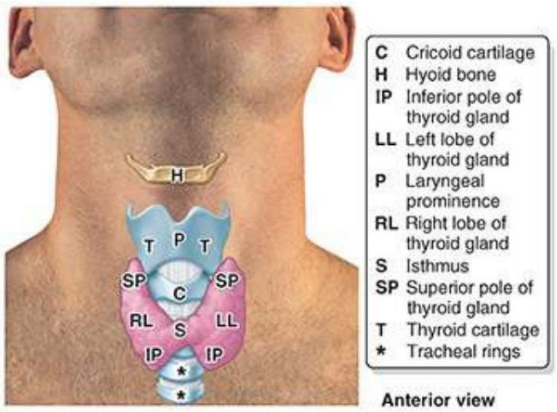

FIGURA 9.50. Proyección superficial de estructuras de las capas endocrina y respiratoria del cuello.

La prominencia laríngea se produce por el encuentro de las láminas del cartílago tiroides en un ángulo agudo en la línea media anterior. Este ángulo tiroideo, más agudo en varones pospúberes, forma la prominencia laríngea (“nuez de Adán”), que es palpable y frecuentemente visible.
Durante la palpación de la prominencia, se puede sentir que retrocede al tragar. Las cuerdas vocales se encuentran al nivel de la mitad de la prominencia laríngea.

El cartílago cricoides se puede sentir por debajo de la prominencia laríngea al nivel de la vértebra C6. Extiende el cuello lo máximo que puedas y pasa el dedo por la prominencia laríngea.
A medida que el dedo pasa hacia abajo desde la prominencia, palpe el ligamento cricotiroideo, el sitio para una cricotirotomía o coniotomía con aguja (consulte el recuadro clínico “Aspiración de cuerpos extraños y maniobra de Heimlich” en este capítulo). Después de que su dedo pasa sobre el arco del cartílago cricoides, observe que la punta del dedo se hunde porque el arco del cartílago se proyecta más hacia delante que los anillos de la tráquea.
El cartílago cricoides, un punto de referencia clave en el cuello, indica la

LGRAWANY
Machine Translated by Google

• nivel de la vértebra C6 • sitio

donde la arteria carótida puede comprimirse contra la apófisis transversa de C6
vértebra

• unión de la laringe y la tráquea • unión
de la faringe y el esófago • punto donde el
nervio laríngeo recurrente entra en la laringe • sitio que está
aproximadamente 3 cm por encima del istmo de la glándula tiroides

El primer cartílago traqueal es más ancho que los demás y es palpable (v . fig. 9.33A). Los cartílagos segundo a cuarto no se pueden palpar porque el istmo tiroideo que conecta los lóbulos derecho e izquierdo de la tiroides los cubre.

La glándula tiroides se puede palpar mediante abordajes anteriores o posteriores (es decir, colocándose delante o detrás de la persona). Coloque las yemas de los dedos en posición anterior (para el istmo) o inmediatamente lateral (para los lóbulos) a la tráquea y luego indique a la persona que trague (consulte Bickley, 2021, para más detalles). Aunque se realizan ambos abordajes para examinar la tiroides, el abordaje posterior generalmente permite una mejor palpación, pero el abordaje anterior permite la observación. Es posible que una glándula tiroides perfectamente normal no sea visible o claramente palpable en algunas mujeres, excepto durante la menstruación o el embarazo. La glándula normal tiene la consistencia de tejido muscular.

El istmo de la glándula tiroides se encuentra inmediatamente debajo del cartílago cricoides; se extiende aproximadamente 1,25 cm a cada lado de la línea media. Por lo general, se puede sentir colocando las yemas de los dedos de una mano en la línea media debajo del arco cricoides y luego pidiéndole a la persona que trague. Se sentirá cómo el istmo se mueve hacia arriba y luego hacia abajo. El vértice de cada lóbulo de la glándula tiroides se extiende superiormente hasta la mitad de la lámina del cartílago tiroides (fig. 9.50).

La anatomía superficial de la cara posterior del cuello se describe en el Capítulo 2, Espalda. Llave puntos son los siguientes:

• Las apófisis espinosas de las vértebras C6 y C7 son palpables y visibles, especialmente cuando
el cuello está flexionado.

• Las apófisis transversas de las vértebras C1, C6 y C7 son palpables. • Los tubérculos
de la vértebra C1 se pueden palpar mediante una presión profunda posteroinferior a las puntas.
de las apófisis mastoides.

LINFÁTICOS DEL CUELLO

La mayoría de los tejidos superficiales del cuello son drenado por vasos linfáticos que ingresan a los ganglios linfáticos cervicales superficiales, que se encuentran a lo largo del trayecto de la EJV. La linfa de estos ganglios, al igual que la linfa de toda la cabeza y el cuello, drena en los ganglios linfáticos cervicales profundos inferiores (figs. 9.51 y 9.52). El grupo específico de ganglios cervicales profundos inferiores involucrados aquí desciende a través de la región cervical lateral con el nervio espinal accesorio (NC XI).

Machine Translated by Google

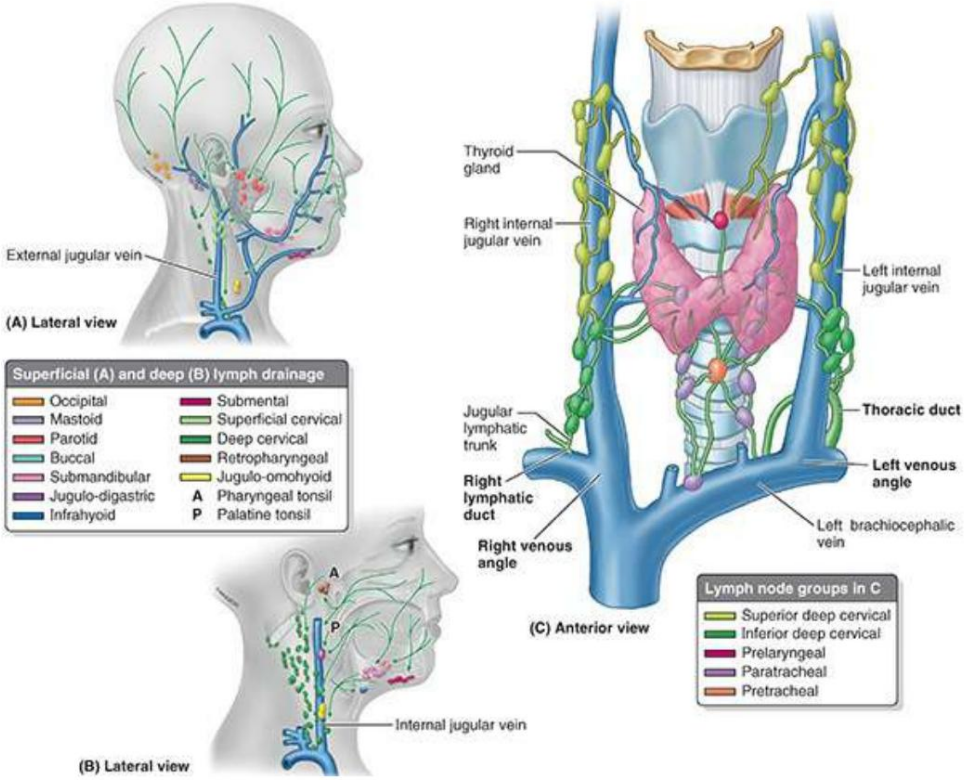

FIGURA 9.51. Drenaje linfático de cabeza y cuello. A. Drenaje linfático superficial. B. Drenaje linfático profundo. C. Ganglios linfáticos, troncos linfáticos y conducto torácico.

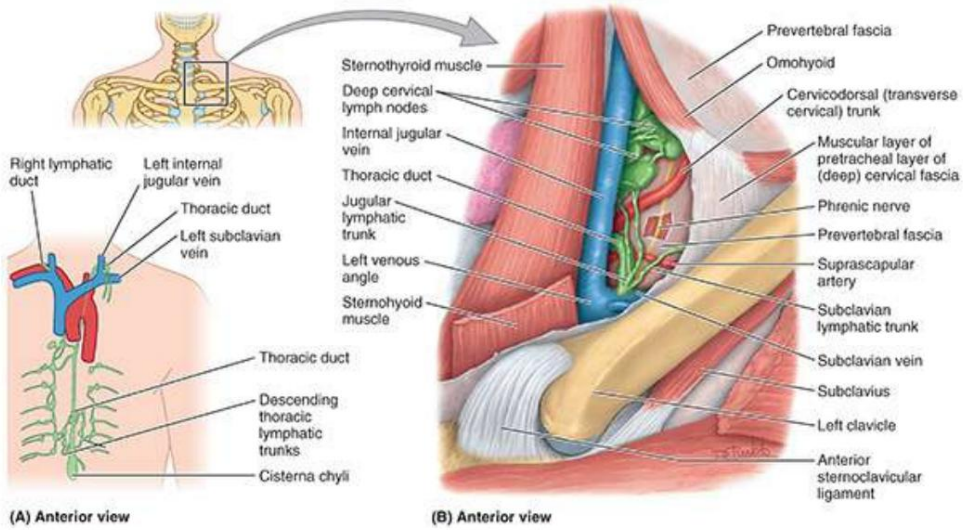

FIGURA 9.52. Vasos linfáticos en la raíz del cuello. A. Descripción general. Se muestran el trayecto del conducto torácico y el lugar de terminación de los conductos linfáticos torácico y derecho. B. Se muestran los ganglios linfáticos cervicales profundos y la terminación del conducto torácico en la unión de las venas subclavia y yugular interna (ángulo venoso izquierdo). El tronco cervicodorsal a menudo se denomina arteria cervical transversa.

La mayor parte de la linfa de los seis a ocho ganglios linfáticos drena hacia el grupo de ganglios supraclaviculares, que acompañan al tronco cervicodorsal. El grupo principal de ganglios linfáticos cervicales profundos forma una cadena a lo largo de la VYI, en su mayor parte al amparo de la SCM. Otros ganglios cervicales profundos incluyen los ganglios prelaríngeos, pretraqueales, paratraqueales y retrofaríngeos. Vasos linfáticos eferentes

LGRAWANY
Machine Translated by Google

desde los ganglios cervicales profundos se unen para formar los troncos linfáticos yugulares, que generalmente se unen al conducto torácico en el lado izquierdo y entran en la unión de las venas yugular interna y subclavia (ángulo venoso derecho) directamente o a través de un conducto linfático derecho corto en el lado derecho. .

El conducto torácico pasa superiormente a través de la abertura torácica superior a lo largo del borde izquierdo del esófago. Se arquea lateralmente en la raíz del cuello, por detrás de la vaina carotídea y por delante del tronco simpático y de las arterias vertebral y subclavia (fig. 9.52B). El conducto torácico ingresa a la vena braquiocefálica izquierda en la unión de la subclavia y la VYI (ángulo venoso izquierdo). Cuando los troncos linfáticos yugular, subclavio y broncomediastínico derechos se unen para formar un conducto linfático derecho, éste entra en el ángulo venoso derecho como lo hace el conducto torácico en el izquierdo (fig. 9.52A). Sin embargo, a menudo estos troncos linfáticos ingresan al sistema venoso de forma independiente en la región del ángulo venoso derecho.

CLÍNICO CAJA

VÍSCERAS Y LINFÁTICOS DEL CUELLO

Arteria tiroidea Ima

En aproximadamente el 10% de las personas, una pequeña arteria tiroidea no apareada (L. arteria thyroidea ima) surge del tronco braquiocefálico (fig. B9.5); sin embargo, puede surgir del cayado de la aorta o de las arterias carótida común derecha, subclavia o torácica interna. Esta pequeña arteria ima asciende por la superficie anterior de la tráquea hasta el istmo de la glándula tiroides, irrigando ramas a ambas estructuras. Se debe considerar la posible presencia de esta arteria al realizar procedimientos en la línea media del cuello inferior al istmo, porque es una fuente potencial de sangrado (ver el Cuadro Clínico "Traqueotomía").

Machine Translated by Google

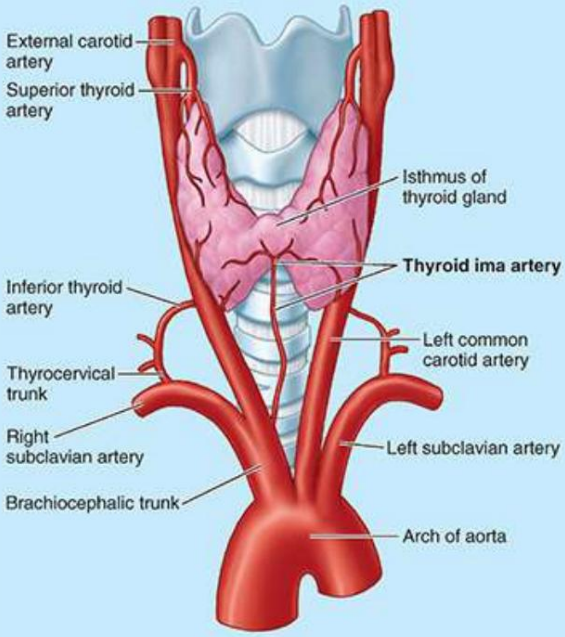

FIGURA B9.5. Arteria tiroidea ima.

Quistes del conducto tirogloso

El desarrollo de la glándula tiroides comienza en el suelo de la faringe embrionaria en el sitio indicado por un pequeño hoyo, el agujero ciego, en el dorso de la lengua posnatal (véase el Capítulo 8, Capítulo). Posteriormente, la glándula en desarrollo se traslada desde el lengua hacia el cuello, pasando por delante de los cartílagos hioides y tiroides para alcanzar su posición final anterolateral a la parte superior de la tráquea (Moore et al., 2020). Durante esta reubicación, la glándula tiroides está unida al agujero ciego por el conducto tirogloso.

Este conducto normalmente desaparece, pero pueden quedar restos de epitelio y formar un quiste del conducto tirogloso en cualquier punto a lo largo de su trayectoria de descenso (fig. B9.6A). El quiste suele estar en el cuello, cerca o justo debajo del hioides, y forma una hinchazón en la parte anterior del cuello. Puede ser necesaria la escisión quirúrgica del quiste. La mayoría de los quistes del conducto tirogloso se encuentran en el cuello, cerca o justo debajo del cuerpo del hioides (fig. B9.6B).

LGRAWANY
Machine Translated by Google

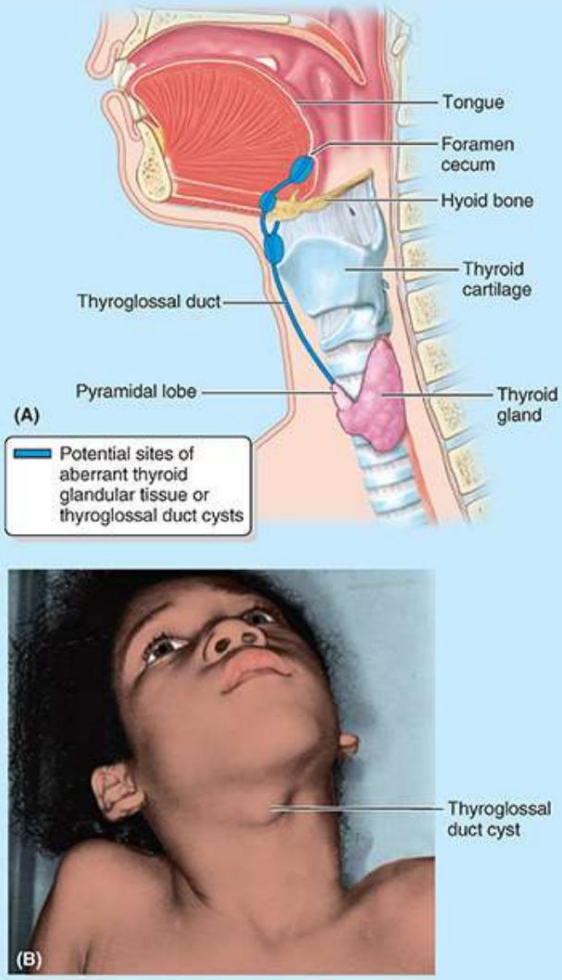

FIGURA B9.6. Vestigios del conducto tirogloso. A. Ubicación del conducto tirogloso vestigial y sitios potenciales de desarrollo de quistes. B. Niño con quiste del conducto tirogloso.

Glándula tiroides aberrante

Se puede encontrar tejido glandular tiroideo aberrante en cualquier lugar a lo largo del trayecto del conducto tirogloso embrionario. Aunque es poco común, es posible que el conducto tirogloso que transporta tejido formador de tiroides en su extremo distal no se reubique en su posición definitiva. en el cuello. El tejido tiroideo aberrante puede estar en la raíz de la lengua, justo detrás del agujero ciego, lo que da lugar a una glándula tiroides lingual, o en el cuello, en el hioides o justo debajo de él (fig. B9.7A). Los restos quísticos del conducto tirogloso se pueden diferenciar de una tiroides no descendida mediante gammagrafía con radioisótopos (fig. B9.7B). Como regla general, una glándula tiroides ectópica en el plano medio del cuello es el único tejido tiroideo presente. En ocasiones, el tejido glandular tiroideo se asocia con un quiste del conducto tirogloso. Por lo tanto, es importante diferenciar entre una glándula tiroides ectópica y un quiste del conducto tirogloso al extirpar un quiste. No hacerlo puede resultar en una tiroidectomía total, dejando a la persona permanentemente dependiente de la medicación para la tiroides (Leung et al., 1995).

Machine Translated by Google

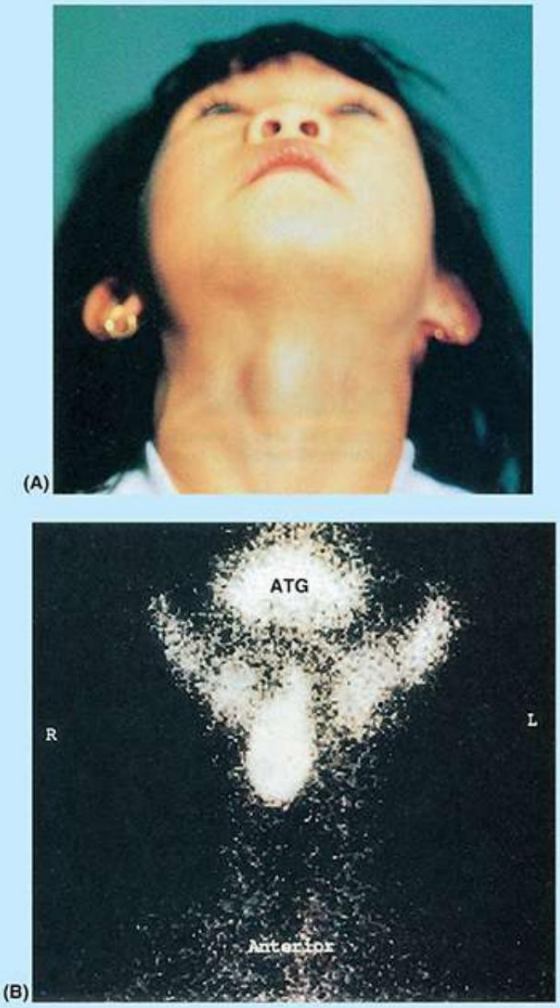

FIGURA B9.7. Tejido glandular tiroideo aberrante. A. Tejido aberrante inferior al hueso hioides. B. Exploración con radioisótopos que demuestra la presencia de tejido glandular tiroideo (ATG) aberrante. El tejido glandular en la posición típica está presente en masas de forma irregular que forman pequeños lóbulos ahusados y un gran istmo.

Tejido glandular tiroideo accesorio

Porciones del conducto tirogloso pueden persistir para formar tejido tiroideo. El tejido glandular tiroideo accesorio puede aparecer en cualquier lugar a lo largo del trayecto embrionario del conducto tirogloso (p. ej., en el timo inferior a la glándula tiroides o en el tórax).

Puede desarrollarse una glándula tiroides accesoria en el cuello, lateral al cartílago tiroides; normalmente se encuentra sobre el músculo tirohioideo (v. fig. 9.29). Aunque la glándula accesoria puede ser funcional, a menudo tiene un tamaño insuficiente para mantener una función normal si se extirpa la glándula tiroides.

Lóbulo piramidal de la glándula tiroides

Aproximadamente el 50% de las glándulas tiroides tienen un lóbulo piramidal. Este lóbulo, que varía en tamaño, se extiende superiormente desde el istmo de la glándula tiroides, generalmente hasta

LGRAWANY
Machine Translated by Google

la izquierda del plano mediano; el istmo puede estar incompleto o ausente (fig. B9.8). Una banda de tejido conjuntivo, que a menudo contiene tejido tiroideo accesorio, puede continuar desde el vértice del lóbulo piramidal hasta el hioides. Este lóbulo estrecho y banda de tejido conectivo se desarrollan a partir de restos del epitelio y tejido conectivo del conducto tirogloso.

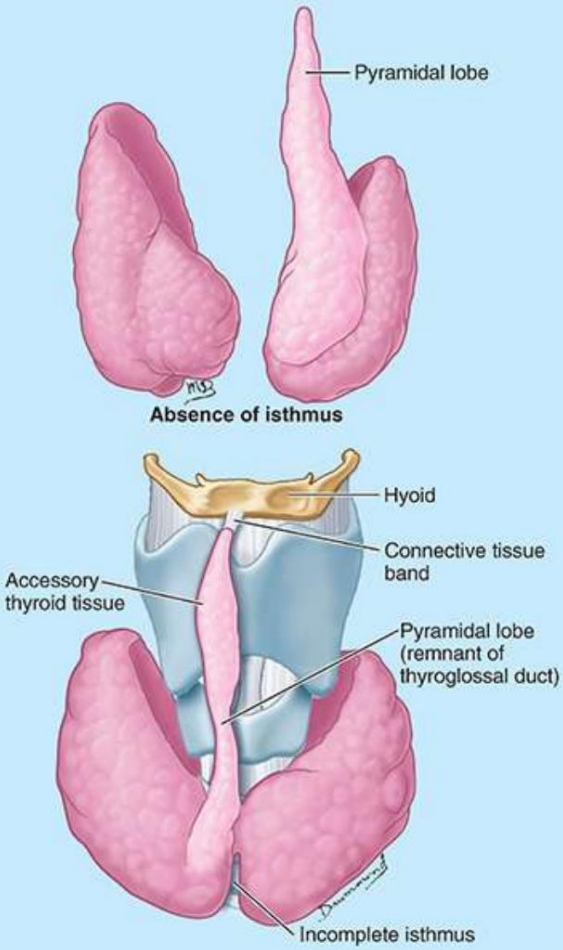

FIGURA B9.8. Lóbulo piramidal de la glándula tiroides.

Agrandamiento de la glándula tiroides

Un agrandamiento no neoplásico y no inflamatorio de la glándula tiroides, distinto del agrandamiento variable que puede ocurrir durante la menstruación y el embarazo, se llama bocio y es el resultado de la falta de yodo. Es común en partes del mundo donde el suelo y el agua tienen deficiencia de yodo. El agrandamiento de la glándula provoca una hinchazón en el cuello que puede comprimir la tráquea, el esófago y los nervios laríngeos recurrentes (fig. B9.9). Cuando la glándula aumenta de tamaño, puede hacerlo en dirección anterior, posterior, inferior o lateral. No puede moverse hacia arriba debido a las inserciones superiores de los músculos esternotiroideo y esternohioideo suprayacentes (v. tabla 9.3). También es común la extensión subesternal del bocio.

Machine Translated by Google

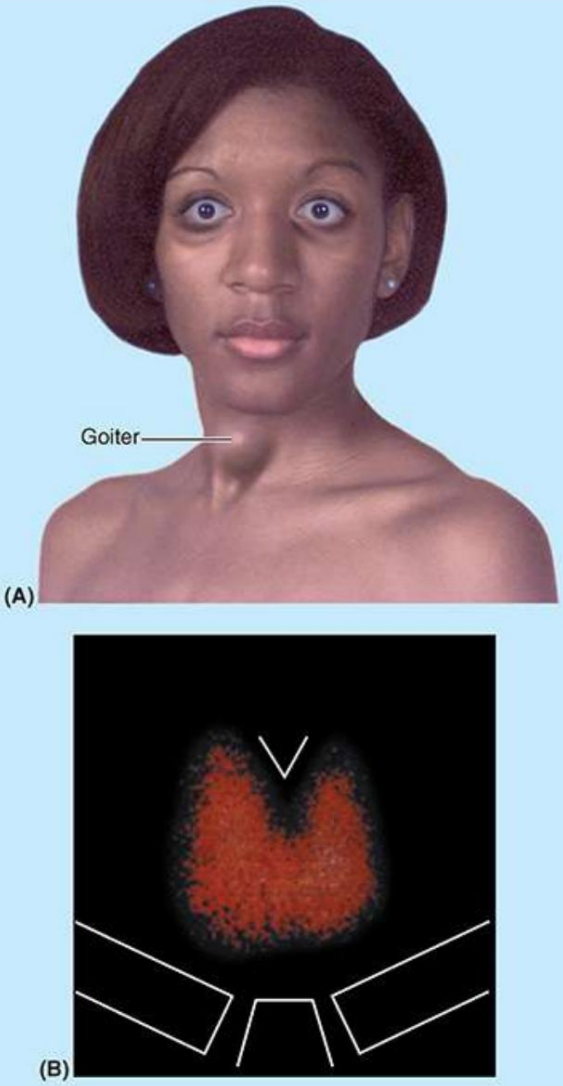

FIGURA B9.9. Tiroides agrandada. A. Individuo con bocio. B. Gammagrafía que muestra un agrandamiento difuso de la glándula tiroides.

tiroidectomía

La escisión de un tumor maligno de la glándula tiroides, u otro procedimiento quirúrgico, a veces requiere la extirpación de parte o de la totalidad de la glándula (hemitiroidectomía o tiroidectomía). En el tratamiento quirúrgico del hipertiroidismo, la parte posterior de Por lo general, se preserva cada lóbulo de la tiroides agrandada, un procedimiento llamado tiroidectomía casi total, para proteger los nervios laríngeos recurrente y superior y preservar las glándulas paratiroides. La hemorragia posoperatoria después de una cirugía de la glándula tiroides puede comprimir la tráquea y dificultar la respiración. La sangre se acumula dentro de la cápsula fibrosa de la glándula.

Lesión de los nervios laríngeos recurrentes

LGRAWANY
Machine Translated by Google

El riesgo de lesión de los nervios laríngeos recurrentes siempre está presente durante la cirugía de cuello. Cerca del polo inferior de la glándula tiroides, el nervio laríngeo recurrente derecho está íntimamente relacionado con la arteria tiroidea inferior y sus ramas (fig. B9.10). Este nervio puede cruzar por delante o por detrás de las ramas de la arteria, o puede pasar entre ellas.

Debido a esta estrecha relación, la arteria tiroidea inferior se liga a cierta distancia lateral de la glándula tiroides, donde no está cerca del nervio. Aunque el peligro de lesionar el nervio laríngeo recurrente izquierdo durante la cirugía no es tan grande, debido a su ascenso más vertical desde el mediastino superior, la arteria y el nervio también están estrechamente asociados cerca del polo inferior de la glándula tiroides (v. fig. 9.28). . La ronquera es el signo habitual de lesión unilateral del nervio recurrente; sin embargo, puede producirse afonía temporal o alteración de la fonación (producción de la voz) y espasmo laríngeo. Estos signos generalmente resultan de hematomas en los nervios laríngeos recurrentes durante la cirugía o de la presión de la sangre acumulada y el exudado seroso después de la operación.

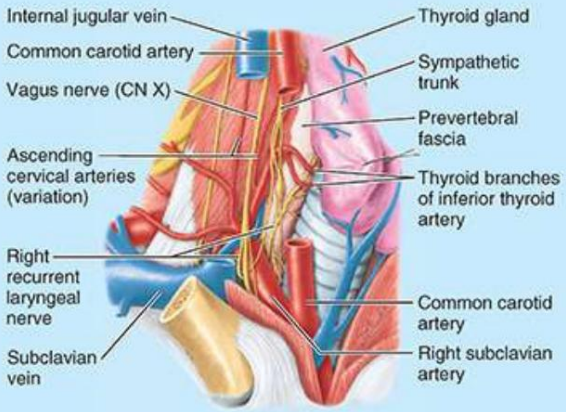

FIGURA B9.10. Anatomía del nervio laríngeo recurrente derecho relevante para la lesión nerviosa.

Extirpación inadvertida de glándulas paratiroideas

La posición variable de las glándulas paratiroides, especialmente las inferiores, las pone en peligro de ser dañadas o extirpadas durante procedimientos quirúrgicos en el cuello. Las glándulas paratiroides superiores pueden ser tan superiores como el cartílago tiroides, y las glándulas inferiores pueden estar tan por debajo como el mediastino superior (v . fig. 9.31B).

Los sitios aberrantes de estas glándulas son motivo de preocupación cuando se buscan glándulas paratiroides anormales, ya que pueden ser necesarios en el tratamiento del adenoma paratiroideo, un tumor normalmente benigno del tejido epitelial asociado con el hiperparatiroidismo.

La atrofia o la extirpación quirúrgica involuntaria de todas las glándulas paratiroides produce tetania, un síndrome neurológico grave caracterizado por contracciones musculares y calambres. Los espasmos generalizados son causados por una disminución de los niveles séricos de calcio. Debido a que están involucrados los músculos laríngeos y respiratorios, la falta de respuesta inmediata con la terapia adecuada puede provocar la muerte. Para proteger estas glándulas durante la tiroidectomía, los cirujanos pueden optar por preservar la parte posterior de los lóbulos de la glándula tiroides o, si está indicada una lobectomía tiroidea total, tener el cuidado adicional necesario para preservar las paratiroides y los nervios.

Machine Translated by Google

En los casos en los que es necesario extirpar toda la glándula tiroides (p. ej., debido a una enfermedad maligna), las glándulas paratiroides se aíslan cuidadosamente con sus vasos sanguíneos intactos antes de extirpar la glándula tiroides. También se puede trasplantar tejido paratiroideo, generalmente en el brazo, para que no se dañe con cirugía o radioterapia posteriores.

Fracturas del esqueleto laríngeo

Las fracturas de laringe pueden deberse a golpes recibidos en deportes como el kickboxing y el hockey, o a la compresión ejercida por una correa para el hombro durante un accidente automovilístico. Debido a la frecuencia de este tipo de lesiones, la mayoría de los porteros de hockey sobre hielo y los receptores de béisbol tienen guardas protectoras colgando de sus máscaras que cubren sus laringes. Las fracturas laríngeas producen hemorragia submucosa y edema, obstrucción respiratoria, ronquera y, a veces, incapacidad temporal para hablar.

Laringoscopia

La laringoscopia es el procedimiento utilizado para examinar el interior de la laringe. La laringe puede examinarse visualmente mediante laringoscopia indirecta utilizando un espejo laríngeo (fig. B9.11A). La parte anterior de la lengua se retira suavemente de la cavidad bucal. para minimizar el grado en que la parte posterior de la lengua cubre la epiglotis y la entrada laríngea. Debido a que la rima vestibular es más grande que la rima glotis durante la respiración normal, los pliegues vestibulares y vocales son visibles durante un examen laringoscópico (fig. B9.11B). La laringe también puede visualizarse mediante laringoscopia directa, utilizando un instrumento endoscópico tubular, un laringoscopio. Un laringoscopio es un tubo o endoscopio de fibra óptica flexible equipado con iluminación eléctrica para examinar u operar el interior de la laringe a través de la boca. Los pliegues vestibulares normalmente tienen un aspecto rosado, mientras que las cuerdas vocales suelen ser de color blanco nacarado.

LGRAWANY
Machine Translated by Google

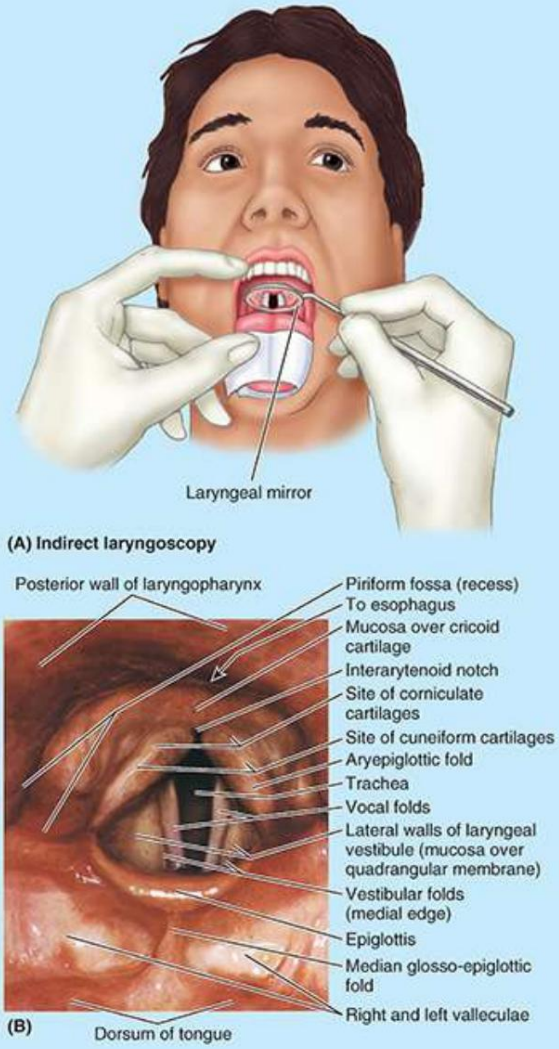

FIGURA B9.11. Laringoscopia.

Maniobra de Valsalva

Las acciones esfinterianas de las cuerdas vestibulares y vocales son importantes durante la maniobra de Valsalva, cualquier esfuerzo espiratorio forzado contra una vía aérea cerrada, como tos, estornudo o esfuerzo al defecar o levantar pesas. Las cuerdas vestibulares y vocales se abducen ampliamente a medida que los pulmones se inflan durante la inspiración profunda. En la maniobra de Valsalva, tanto las cuerdas vestibulares como las vocales están en aducción estrecha al final de la inspiración profunda. Luego, los músculos abdominales anterolaterales se contraen fuertemente para aumentar las presiones intratorácica e intraabdominal. El diafragma relajado transmite pasivamente el aumento de la presión abdominopélvica a la cavidad torácica. Debido a que la presión intratorácica elevada impide el retorno venoso a la aurícula derecha, la maniobra de Valsalva se utiliza para estudiar los efectos cardiovasculares del aumento de la presión venosa periférica y la disminución del llenado y del gasto cardíaco.

Machine Translated by Google

Aspiración de cuerpos extraños y maniobra de Heimlich

Un objeto extraño, como un trozo de carne, puede aspirarse accidentalmente (inhalarse hacia las vías respiratorias) a través de la entrada laríngea hacia el vestíbulo de la laringe, donde queda atrapado por encima de los pliegues vestibulares. Cuando un objeto extraño ingresa al vestíbulo de la laringe, los músculos laríngeos sufren un espasmo que tensa las cuerdas vocales. La rima glotis se cierra y no entra aire a la tráquea. La obstrucción resultante puede sellar completamente la laringe (obstrucción laríngea) y asfixiar a la persona, dejándola sin habla porque la laringe está bloqueada. Se produce asfixia y la persona morirá en aproximadamente 5 minutos por falta de oxígeno si no se elimina la obstrucción.

Una persona que se está ahogando toserá en un intento de desalojar el objeto. el vestibular Los pliegues son parte del mecanismo protector que cierra la laringe. La mucosa del vestíbulo es sensible a objetos extraños como los alimentos. Cuando un objeto atraviesa la entrada laríngea y entra en contacto con el epitelio vestibular, se produce una tos violenta. Se debe administrar terapia de emergencia para abrir las vías respiratorias. El procedimiento utilizado depende de la condición de la persona, las instalaciones disponibles y la experiencia de la persona que brinda primeros auxilios.

Debido a que los pulmones todavía contienen aire, la compresión repentina del abdomen (maniobra de Heimlich) hace que el diafragma se eleve y comprima los pulmones, expulsando el aire de la tráquea hacia la laringe. Esta maniobra suele desalojar el alimento u otro material de la laringe. Para realizar la maniobra de Heimlich, la persona que brinda primeros auxilios utiliza compresiones abdominales subdiafragmáticas para expulsar el objeto extraño de la laringe. Primero, se coloca el puño cerrado, con la base de la palma hacia adentro, sobre el abdomen de la víctima, entre el ombligo y la apófisis xifoides del esternón (fig. B9.12). La otra mano agarra el puño y lo empuja con fuerza hacia adentro y hacia arriba, forzando el diafragma hacia arriba. Esta acción expulsa el aire de los pulmones y crea una tos artificial que generalmente expulsa el objeto extraño. Es posible que sean necesarias varias compresiones abdominales para eliminar la obstrucción de la laringe.

LGRAWANY
Machine Translated by Google

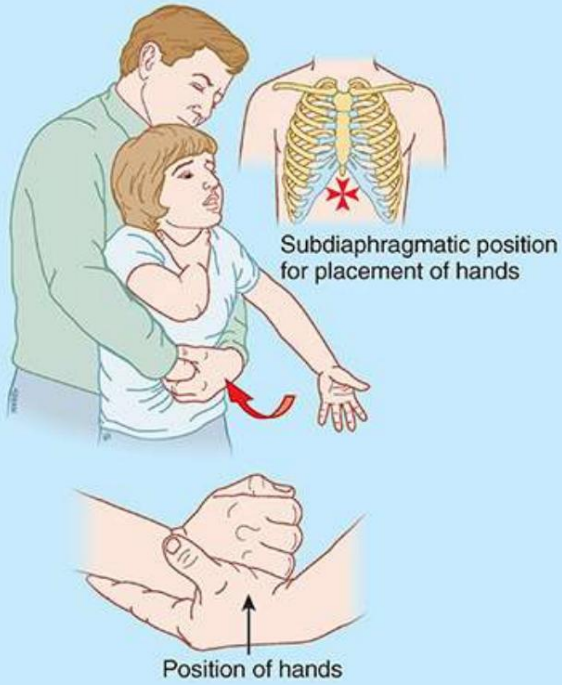

FIGURA B9.12. Maniobra en secreto.

Cricotirotomía

En casos de emergencia extrema (p. ej., obstrucción grave de las vías respiratorias, traumatismo facial o cervical importante o angioedema) donde la intubación no es posible, personas experimentadas (p. ej., médicos o personal de EMT [Técnico en Emergencias Médicas]) insertan una aguja de gran calibre a través de la membrana/ligamento cricotiroideo (v. fig. 9.29) (cricotirotomía con aguja o "coniotomía") para permitir una rápida entrada de aire. Posteriormente, se puede realizar una cricotirotomía quirúrgica (laringotomía inferior), que implica una incisión a través de la piel y la membrana cricotiroidea y la inserción de un pequeño tubo de traqueotomía en la tráquea (Fig. B9.13). La cricotirotomía es un procedimiento más conveniente que la traqueotomía y la manipulación de la columna cervical suele ser innecesaria. Si se prevé una intubación prolongada, la cricotirotomía puede reemplazarse por una traqueotomía formal para evitar la complicación de la estenosis cricoidea.

Machine Translated by Google

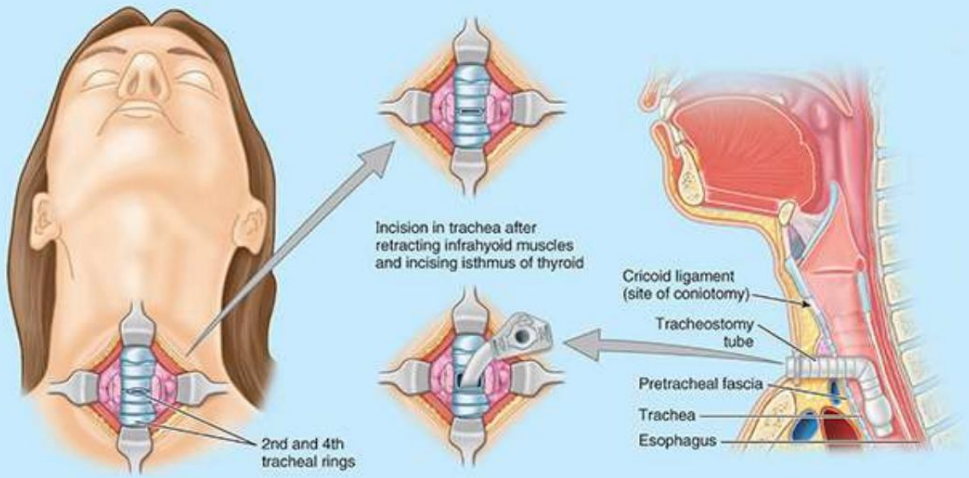

FIGURA B9.13. Traqueotomía.

Traqueotomía

Una incisión transversal a través de la piel del cuello y la pared anterior de la tráquea, la traqueotomía, establece una vía aérea en pacientes con obstrucción de las vías respiratorias superiores o insuficiencia respiratoria (fig. B9.13). Los músculos infrahioideos se retraen lateralmente y el istmo de la glándula tiroides se divide o se retrae hacia arriba. Se hace una abertura en la tráquea entre el primer y segundo anillo traqueal o a través del segundo al cuarto anillo. Luego se inserta un tubo de traqueotomía en la tráquea y se asegura. Para evitar complicaciones durante una traqueotomía, son importantes las siguientes relaciones anatómicas:

• Las venas tiroideas inferiores surgen de un plexo venoso en la glándula tiroides y descienden anterior a la tráquea.

• Aproximadamente el 10% de las personas tienen una pequeña arteria tiroidea; asciende desde el tronco braquiocefálico o el cayado de la aorta hasta el istmo de la glándula tiroides. • Pueden encontrarse la vena braquiocefálica izquierda, el arco venoso yugular y la pleura, sobre todo en lactantes y niños. • El timo cubre la parte inferior de la tráquea en bebés y niños. • La tráquea es pequeña, móvil y blanda en los bebés, lo que facilita su corte.

pared posterior y dañar el esófago.

Lesión de los nervios laríngeos

Debido a que el nervio laríngeo inferior, la continuación del nervio laríngeo recurrente, inerva los músculos que mueven las cuerdas vocales, se produce la parálisis de las cuerdas vocales cuando se produce una lesión de los nervios laríngeos. La voz es pobre inicialmente porque las cuerdas vocales paralizadas no pueden aducirse para encontrarse con las cuerdas vocales normales. En unas semanas, el pliegue contralateral cruza la línea media cuando sus músculos actúan para compensar. cuando bilateral

LGRAWANY
Machine Translated by Google

Se produce parálisis de las cuerdas vocales, la voz está casi ausente porque las cuerdas vocales están inmóviles en una posición ligeramente más estrecha que la posición respiratoria habitualmente neutra. No pueden ser aducidos para la fonación ni abducidos para aumentar la respiración, lo que produce estridor (respiración aguda y ruidosa) a menudo acompañado de ansiedad similar a la que acompaña a un episodio asmático.

En las lesiones progresivas del nervio laríngeo recurrente, la abducción de los ligamentos vocales se pierde antes que la aducción; por el contrario, durante la recuperación, la aducción regresa antes de la abducción. La ronquera es el síntoma común de trastornos graves de la laringe, como el carcinoma de las cuerdas vocales.

La parálisis del nervio laríngeo superior provoca anestesia de la mucosa laríngea superior. Como resultado, el mecanismo de protección diseñado para mantener los cuerpos extraños fuera de la laringe está inactivo y los cuerpos extraños pueden ingresar fácilmente a la laringe. La lesión de la rama externa del nervio laríngeo superior produce una voz de carácter monótono porque el músculo cricotiroideo paralizado inervado por él es incapaz de variar la longitud y la tensión de las cuerdas vocales (v. tabla 9.5). Una lesión de este tipo puede pasar desapercibida en personas que no suelen emplear una amplia gama de tonos en su discurso, pero puede ser crítica para cantantes o oradores públicos.

Para evitar lesiones en la rama externa del nervio laríngeo superior (p. ej., durante la tiroidectomía), la arteria tiroidea superior se liga y se secciona más arriba de la glándula, donde no está tan estrechamente relacionada con el nervio, o se hace al revés, y ligar y dividir la arteria justo en la glándula para evitar el nervio. Debido a que un agrandamiento de la glándula tiroides (bocio) puede causar por sí mismo una alteración de la inervación de la laringe al comprimir los nervios laríngeos, las cuerdas vocales se examinan mediante laringoscopia antes de una operación en esta área. De esta manera, el daño a la laringe o sus nervios resultante de un percance quirúrgico se puede distinguir de una lesión preexistente resultante de la compresión nerviosa.

Bloqueo del nervio laríngeo superior

A menudo se administra un bloqueo del nervio laríngeo superior con intubación endotraqueal en el paciente consciente. Esta técnica se utiliza para endoscopia perioral, ecocardiografía transesofágica e instrumentación laríngea y esofágica.

La aguja se inserta a medio camino entre el cartílago tiroides y el hioides, 1 a 5 cm por delante del asta mayor del hioides. La aguja atraviesa la membrana tirohioidea y el agente anestésico baña el nervio laríngeo interno, la rama terminal más grande del nervio laríngeo superior. La anestesia de la mucosa laríngea se produce por encima de las cuerdas vocales e incluye la superficie superior de estas cuerdas.

Cáncer de laringe

La incidencia de cáncer de laringe es alta en personas que fuman cigarrillos o mascan tabaco. La mayoría de las personas presentan ronquera persistente, a menudo asociada

Machine Translated by Google

con otalgia (dolor de oído) y disfagia (dificultad para tragar). Los ganglios linfáticos pretraqueales o paratraqueales agrandados pueden indicar la presencia de cáncer de laringe. En casos graves de cáncer se puede realizar una laringectomía (extirpación parcial o completa de la laringe).
La rehabilitación vocal se puede lograr mediante una electrolaringe, una prótesis traqueoesofágica o el habla esofágica (regurgitación del aire ingerido). Si el cáncer se detecta en una etapa temprana, pueden ser posibles procedimientos quirúrgicos menos radicales, a menudo combinados con radioterapia.

Cambios de edad en la laringe

La laringe crece de manera constante hasta aproximadamente los 3 años de edad, después de lo cual ocurre poco crecimiento hasta aproximadamente los 12 años de edad. Antes de la pubertad, no existen diferencias importantes entre los sexos de la laringe. Debido a la presencia de testosterona en la pubertad en los hombres, las paredes de la laringe se fortalecen y la cavidad laríngea se agranda. En la mayoría de las niñas sólo hay un ligero aumento en el tamaño de la laringe. En los niños, todos los cartílagos laríngeos aumentan de tamaño y la prominencia laríngea se vuelve notoria en la mayoría de los hombres. El diámetro anteroposterior de la rima glotis casi duplica su medida prepubescente en los hombres, y las cuerdas vocales se alargan y engrosan de manera proporcional y abrupta. Este crecimiento explica los cambios de voz que ocurren en los hombres: el tono generalmente se vuelve una octava más bajo.

El tono de la voz de los eunucos, hombres cuyos testículos no se han desarrollado (hombres agonadas) o han sido extirpados quirúrgicamente (p. ej., testículos cancerosos), no disminuye sin la administración de hormonas masculinas. El tiroides, el cricoides y la mayoría de los cartílagos aritenoides a menudo se osifican a medida que avanza la edad, comenzando aproximadamente a los 25 años de edad en el cartílago tiroides. A los 65 años, los cartílagos son frecuentemente visibles en las radiografías.

Cuerpos extraños en laringofaringe

Cuando el alimento pasa a través de la laringofaringe durante la deglución, una parte ingresa a las fosas piriformes. Los cuerpos extraños (p. ej., un hueso de pollo o de pescado) que entran en la faringe pueden alojarse en este hueco. Si el objeto es afilado, puede perforar la mucosa. membrana y lesionar el nervio laríngeo interno.

El nervio laríngeo superior y su rama laríngea interna también son vulnerables a sufrir lesiones durante la extracción del objeto si el instrumento utilizado para extraer el cuerpo extraño perfora accidentalmente la membrana mucosa. La lesión de estos nervios puede provocar anestesia de la membrana mucosa laríngea hasta las cuerdas vocales. Los niños pequeños tragan una variedad de objetos, la mayoría de los cuales llegan al estómago y pasan por el tracto alimentario sin dificultad. En algunos casos, el cuerpo extraño se detiene en el extremo inferior de la laringofaringe, su parte más estrecha. Una imagen médica, como una radiografía o una tomografía computarizada, revelará la presencia de un cuerpo extraño radioopaco. Los cuerpos extraños en la faringe a menudo se eliminan bajo visión directa a través de un faringoscopio.

LGRAWANY
Machine Translated by Google

Amigdalectomía

La amigdalectomía (extirpación de las amígdalas) se realiza mediante la disección de la amígdala palatina del lecho amigdalar o mediante una operación de guillotina o asa. Cada procedimiento implica la extirpación de la amígdala y el tejido conectivo circundante (fig. B9.14). debido a la Cuando la amígdala tiene un rico suministro de sangre, el sangrado suele surgir de la vena palatina externa grande (fig. 9.45B) o, con menos frecuencia, de la arteria amigdalina u otras ramificaciones arteriales. El nervio glosofaríngeo (CN IX) acompaña a la arteria amigdalina en la pared lateral de la faringe. Debido a que esta pared es delgada, el nervio es vulnerable a sufrir lesiones. La arteria carótida interna es especialmente vulnerable cuando es tortuosa y se encuentra directamente lateral a la amígdala (v . fig. 9.47B).

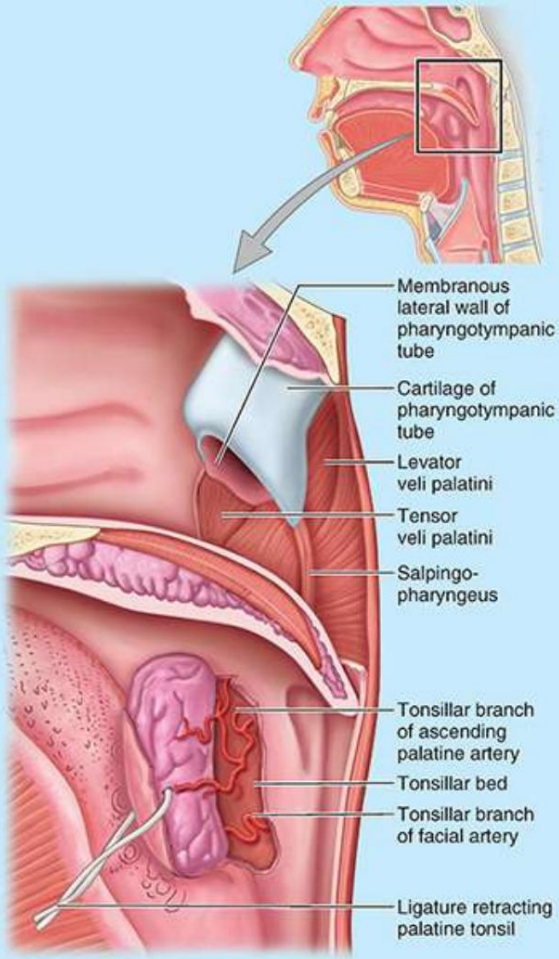

FIGURA B9.14. Amigdalectomía.

adenoiditis

La inflamación de las amígdalas faríngeas (adenoides) (v. fig. 9.44) se denomina adenoiditis y puede obstruir el paso del aire desde las cavidades nasales a través de las coanas hasta la nasofaringe, haciendo necesaria la respiración bucal. Infección por

Machine Translated by Google

Las amígdalas faríngeas agrandadas pueden extenderse a las amígdalas tubáricas, provocando hinchazón y cierre de las trompas faringotimpánicas. El deterioro de la audición puede deberse a la obstrucción nasal y al bloqueo de las trompas faringotimpánicas. La infección que se propaga desde la nasofaringe hasta el oído medio causa otitis media (infección del oído medio), que puede producir pérdida auditiva temporal o permanente. A veces, las amígdalas palatinas y faríngeas se extirpan durante la misma operación (amigdalectomía y adenoidectomía [T&A]).

Fístula branquial

Una fístula branquial es un canal anormal que se abre internamente hacia el seno amigdalino (fosa) y externamente en el costado del cuello (fig. B9.15A). La saliva puede gotear de la fístula, que puede infectarse. Este canal cervical poco común es el resultado de la persistencia de restos de la segunda bolsa faríngea y el segundo surco faríngeo (Moore et al., 2020). La fístula asciende desde su abertura cervical, generalmente a lo largo del borde anterior del SCM en el tercio inferior del cuello. Primero pasa a través del tejido subcutáneo, el platisma y la fascia del cuello para ingresar a la vaina carotídea. Luego pasa entre las arterias carótidas interna y externa en su camino hacia su abertura en el seno amigdalino. Su curso puede demostrarse mediante radiografía (fig. B9.15B).

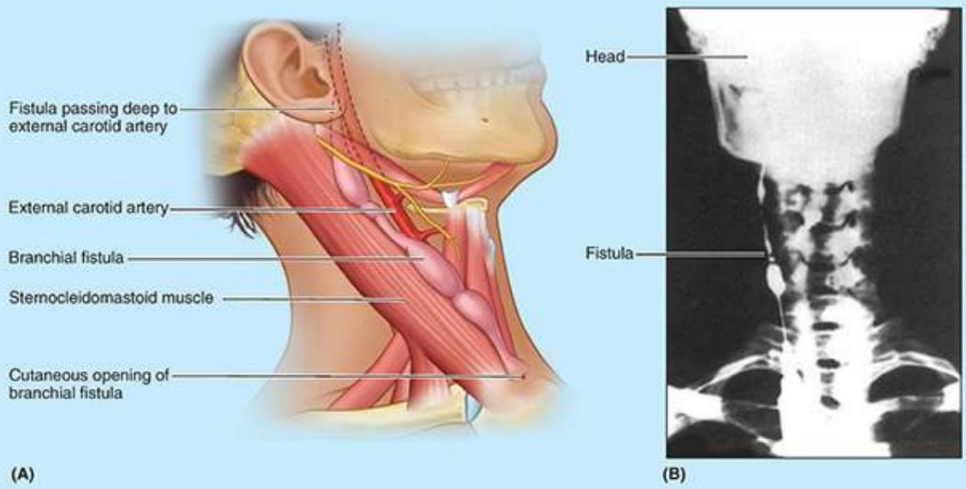

FIGURA B9.15. Fístula branquial.

Senos branquiales y quistes

Cuando el seno cervical embrionario no desaparece, puede conservar su conexión con la superficie lateral del cuello mediante un seno branquial, un canal estrecho. La abertura del seno puede estar en cualquier lugar a lo largo del borde anterior del SCM (fig. B9.16). Si

Si un remanente del seno cervical no está conectado con la superficie, puede formar un quiste branquial (quiste cervical lateral), generalmente ubicado justo debajo del ángulo de la mandíbula.

Aunque los quistes branquiales pueden estar presentes en bebés y niños, es posible que no aumenten de tamaño ni se vuelvan visibles hasta la edad adulta temprana. Generalmente se extirpan el seno y el quiste. el quiste

LGRAWANY
Machine Translated by Google

pasa cerca de los nervios hipogloso, glosofaríngeo y espinal accesorio (v. 9.47A). Por lo tanto, se debe tener cuidado para evitar daños a estos nervios durante la extirpación del quiste.

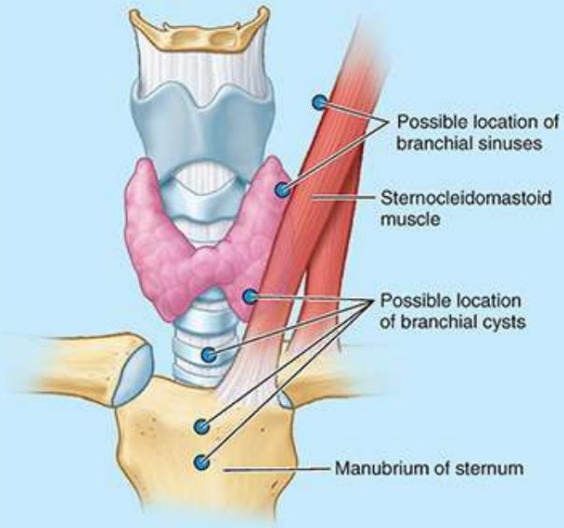

FIGURA B9.16. Senos branquiales.

Lesiones esofágicas

Las lesiones esofágicas son los tipos más raros de traumatismo penetrante del cuello; sin embargo, ponen en peligro la vida y causan la mayoría de las complicaciones después de un procedimiento quirúrgico u otro tratamiento. La mayoría de las lesiones esofágicas son iatrogénicas (causadas por un médico; 50 a 75%), y ocurren junto con endoscopia, dilatación esofágica, procedimientos que involucran estenosis causadas por radiación o tumores y lesiones de las vías respiratorias. Esto último ocurre porque las vías respiratorias se encuentran por delante del esófago y le brindan cierta protección. Las lesiones esofágicas suelen estar ocultas (ocultas), lo que hace que la lesión sea difícil de detectar, especialmente si está aislada. La perforación esofágica no reconocida es fatal en casi todos los casos no quirúrgicos (p. ej., por vómitos, síndrome de Boerhaave), en aproximadamente 20% de los casos iatrogénicos y en 7% de las perforaciones traumáticas (Ezenkwele y Long, 2016).

Fístula traqueoesofágica

El defecto congénito más común del esófago es la fístula traqueoesofágica (TEF). Generalmente se combina con alguna forma de atresia esofágica. En el tipo más común de FTE (aproximadamente el 90% de los casos), la parte superior del esófago termina en una bolsa ciega y la parte inferior se comunica con la tráquea (fig. B9.17A). En estos casos, la bolsa se llena de moco que el bebé aspira. En algunos casos, el esófago superior se comunica con la tráquea y el esófago inferior se une al estómago (fig. B9.17C), pero en ocasiones no es así, lo que produce FTE con atresia esofágica (fig. B9.17B). Los TEF resultan de fallas en la partición del esófago y la tráquea (Moore et

Machine Translated by Google

otros, 2020).

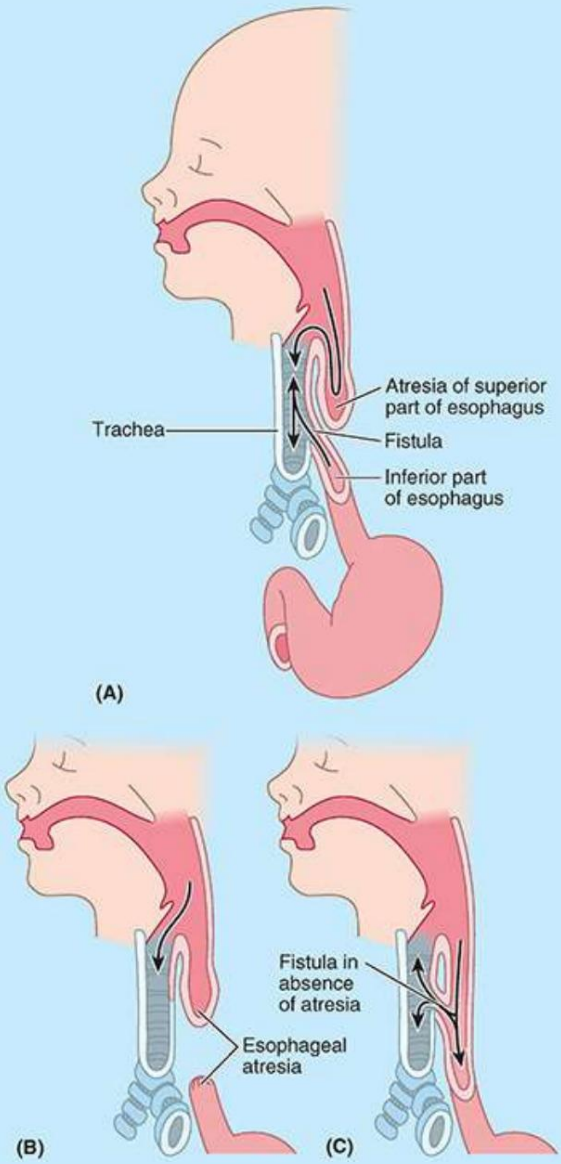

FIGURA B9.17. Fístulas traqueoesofágicas (FTE).

Cáncer de esófago

El síntoma más común del cáncer de esófago es la disfagia (dificultad para tragar), que generalmente no se reconoce hasta que la luz se reduce entre un 30% y un 50%. La esofagoscopia es una herramienta de diagnóstico común para observar estos cánceres. El dolor al tragar en algunos pacientes sugiere extensión del tumor a los tejidos periesofágicos. El agrandamiento de los ganglios linfáticos cervicales profundos inferiores también sugiere cáncer de esófago. La compresión de los nervios laríngeos recurrentes por un tumor esofágico produce ronquera.

LCRAWANY
Machine Translated by Google

Zonas de traumatismo penetrante del cuello

Tres zonas son guías clínicas comunes sobre la gravedad del traumatismo de cuello (Fig. B9.18). Las zonas brindan a los médicos una comprensión de las estructuras que están en riesgo con las lesiones penetrantes del cuello:

• Zona I: incluye la raíz del cuello y se extiende desde las clavículas y el manubrio.
hasta el nivel del borde inferior del cartílago cricoides. Las estructuras en riesgo son la pleura cervical, los ápices de los pulmones, las glándulas tiroides y paratiroides, la tráquea, el esófago, las arterias carótidas comunes, las venas yugulares y la región cervical de la columna vertebral.

• Zona II: se extiende desde el cartílago cricoides hasta el nivel de los ángulos de la mandíbula.
Las estructuras en riesgo son los polos superiores de la glándula tiroides, los cartílagos tiroides y cricoides, la laringe, laringofaringe, las arterias carótidas, las venas yugulares, el esófago y la región cervical de la columna vertebral. • Zona III:

ocurre en los ángulos de las mandíbulas superiormente. Las estructuras en riesgo son las glándulas salivales, las cavidades oral y nasal, la orofaringe y la nasofaringe.

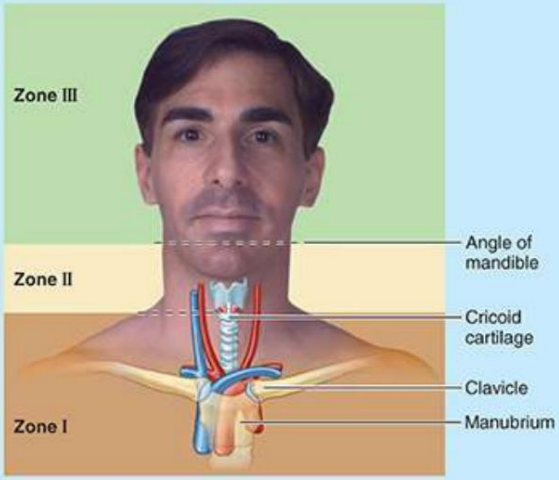

FIGURA B9.18. Zonas de riesgo estructural por traumatismo penetrante de cuello.

Las lesiones en las zonas I y III obstruyen las vías respiratorias y tienen el mayor riesgo de morbilidad (complicaciones después de procedimientos quirúrgicos y otros tratamientos) y mortalidad (un desenlace fatal) porque las estructuras lesionadas son difíciles de visualizar y reparar y el daño vascular es difícil de controlar. . Las lesiones en la zona II son las más comunes; sin embargo, la morbilidad y la mortalidad son menores porque los médicos pueden controlar el daño vascular mediante presión directa y los cirujanos pueden visualizar y tratar las estructuras lesionadas más fácilmente que en otros casos.
zonas.

Disecciones radicales de cuello

Las disecciones radicales del cuello se realizan cuando el cáncer invade los linfáticos cervicales. Durante el procedimiento, los ganglios linfáticos cervicales profundos y los tejidos que lo rodean

Machine Translated by Google

se eliminan lo más completamente posible. Se conservan las arterias principales, el plexo braquial, el X CN y el nervio frénico; sin embargo, se eliminan la mayoría de las ramas cutáneas del plexo cervical. El objetivo de la disección es extirpar todo el tejido que contiene ganglios linfáticos en una sola pieza. Los ganglios linfáticos cervicales profundos, en particular los situados a lo largo del tronco cervicodorsal, pueden estar implicados en la propagación del cáncer desde el tórax y el abdomen. Debido a que su agrandamiento puede dar la primera pista de cáncer en estas regiones, a menudo se los denomina ganglios linfáticos centinela cervicales.

Conclusión: vísceras del cuello

Capa endocrina de las vísceras cervicales: a pesar de diferentes orígenes de desarrollo, las glándulas endocrinas tiroides y paratiroides están íntimamente relacionadas. ■ Normalmente, la tiroides La glándula tiene aproximadamente forma de H, con los lóbulos derecho e izquierdo unidos por un istmo central delgado. ■ La glándula tiroides envuelve las caras anterior y lateral de la tráquea al nivel del segundo al cuarto anillo traqueal; el istmo se encuentra anterior al segundo y tercer anillos. ■ Normalmente, hay cuatro glándulas paratiroides (dos superiores y dos inferiores) dentro la cápsula de la glándula tiroides o en la propia glándula. ■ La glándula tiroides recibe un abundante suministro de sangre, esencial para la función endocrina, mediante una anastomosis de cuatro vías entre las arterias tiroideas superior e inferior derecha e izquierda, y estas últimas suelen proporcionar ramas a las glándulas paratiroides. ■ Las venas superiores de la tiroides acompañan las arterias del mismo nombre, drenando la zona que irrigan. ■ Las venas tiroideas media e inferior no acompañadas drenan la parte inferior de la glándula tiroides: las venas tiroideas superior y media drenan hacia la VYI, mientras que la vena tiroidea inferior, generalmente singular, ingresa a la vena braquiocefálica izquierda. ■ Los nervios vasomotores discurren a lo largo de las arterias, pero el Las glándulas se regulan hormonalmente y no mediante fibras nerviosas secretomotoras. ■ Los vasos linfáticos pasan directamente a los ganglios linfáticos cervicales profundos o a través de los ganglios asociados con la laringe y la tráquea.

Capa respiratoria de las vísceras cervicales: la laringe es el extremo superior de las inferiores. tracto respiratorio, modificado para regular la entrada o cerrar el tracto respiratorio inferior. ■ La laringe también modifica la salida de aire del tracto para producir el tono de vocalización. ■ Con el diafragma, regula la presión intraabdominal mediante la retención de aire y la fuerza y brusquedad con la que el aire sale del tracto (p. ej., exhalar frente a toser o estornudar). ■ La laringe consta de un esqueleto articulado cartilaginoso unido por ligamentos, membranas y músculos, revestidos de membrana mucosa. ■ Todos los músculos laríngeos excepto uno (cricoaritenoideo posterior) participa en el cierre de la rima glotis. ■ Sólo se requiere la apertura activa de la rima durante la inspiración profunda. ■ De lo contrario se produce la apertura

LGRAWANY
Machine Translated by Google

pasivamente por el flujo de aire, con los otros músculos controlando la cantidad y naturaleza de la resistencia proporcionada en la rima glotis para producir tono y controlar su tono. ■ Además de los movimientos producidos intrínsecamente entre sus componentes, la musculatura extrínseca (músculos hioides) puede mover toda la laringe para tragar y modificar aún más el tono. ■ El nervio laríngeo interno, una rama del nervio laríngeo superior, se el nervio sensorial de la laringe. ■ El nervio laríngeo recurrente (a través de su rama terminal, el nervio laríngeo inferior) es el nervio motor que inerva todos los músculos de la laringe, con una excepción. ■ El nervio laríngeo externo, una rama más pequeña del nervio laríngeo

Nervio laríngeo: inerva el músculo cricotiroideo. ■ La tráquea es el tubo fibrocartilaginoso mediano que se extiende entre el cartílago cricoides en el nivel vertebral C6 y su bifurcación en los bronquios principales en el nivel del disco IV T4-T5 (nivel del ángulo esternal).

Capa alimentaria de las vísceras cervicales: aunque generalmente se considera parte del tracto alimentario, la faringe se comparte con el sistema respiratorio. ■ La nasofaringe superior, no colapsable, es exclusivamente respiratoria y las vías del aire y los alimentos se cruzan dentro de la orofaringe y la laringofaringe. ■ La faringe contráctil es única dentro del tracto alimentario por estar construida de músculo voluntario con la capa circular (constrictores faríngeos) externa al músculo longitudinal, estilofaríngeo, palatofaríngeo y salpingofaríngeo. ■ La pared posterior plana de la faringe, que linda con el cuello musculoesquelético en el espacio retrofaríngeo, no tiene aberturas; sin embargo, su pared anterior incluye aberturas para la nariz, la boca y la laringe. Estas aberturas determinan los tres segmentos de la faringe. ■ El paladar blando sirve como válvula de aleta que regula el acceso hacia o desde la nasofaringe y la orofaringe, mientras que la laringe es la “válvula” que en última instancia separa los alimentos y el aire antes de que entren al esófago y la tráquea, respectivamente. ■ Las dos aberturas superiores de la faringe, que se conectan con el exterior

ambiente, están rodeados por un anillo de tejido linfoide (amigdalino). ■ Los espacios en la pared lateral submucosa, entre las inserciones de los músculos constrictores faríngeos, permiten el paso de músculos longitudinales deslizantes y elementos neurovasculares. ■ La inervación de la faringe proviene del plexo nervioso faríngeo; el vago proporciona las fibras motoras y el glosofaríngeo proporciona las fibras sensoriales. ■ A nivel del cartílago cricoides (nivel vertebral C6), se produce un cambio relativamente brusco en el patrón muscular más típico del tracto alimentario. ■ La parte cricofaríngea del constrictor faríngeo inferior, la parte más inferior de la capa circular externa, forma la

esfínter esofágico superior. ■ Inmediatamente inferior, a medida que la capa muscular externa se vuelve longitudinal, comienza el esófago. ■ También aproximadamente en este punto, los sentidos y la inervación motora se transfiere a los nervios laríngeos recurrentes. ■ El esófago cervical está compuesto de músculo voluntario.

Machine Translated by Google

Machine Translated by Google

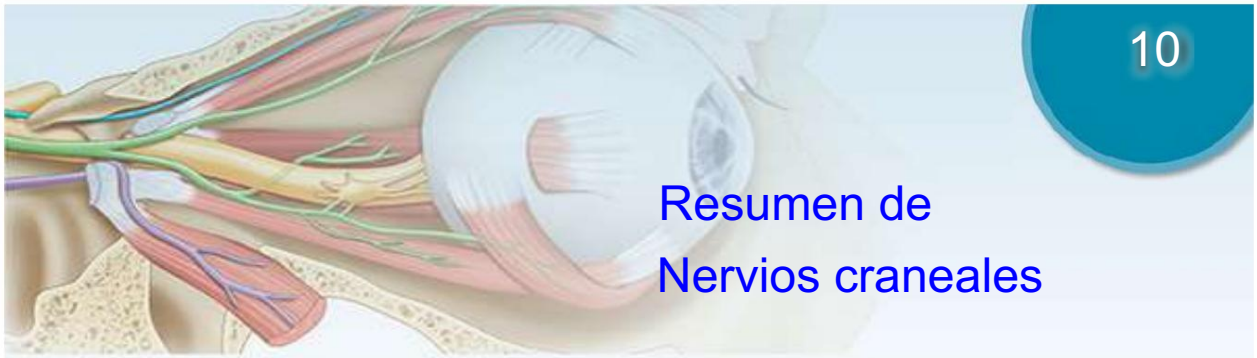

10

Resumen de Nervios craneales

DESCRIPCIÓN GENERAL

TABLA 10.1. Pares craneales: inserción en el sistema nervioso central, funciones generales y distribución TABLA

10.2. Resumen de los nervios craneales TABLA

10.3. Ganglios parasimpáticos craneales: ubicación; Raíces Sensoriales, Parasimpáticas y Simpáticas; y Distribución Principal NERVIO OLFATIVO (CN I)

NERVIO ÓPTICO (CN II)

NERVIO OCULOMOTOR (CN III)

NERVIO TROCLEAR (CN IV)

NERVIO TRIGÉMINAL (NC V)

Nervio oftálmico (CN V1)

Nervio maxilar (CN V2)

Nervio mandibular (CN V3)

NERVIO ABDUCENTE (CN VI)

TABLA 10.4. Resumen de las divisiones del nervio trigémino (CN V)

NERVIO FACIAL (CN VII)

Motor somático (branquial)

Motor visceral (parasimpático)

Somático (General) Sensorial

Sensorial Especial (Gusto)

NERVIO VESTIBULOCOCLEAR (CN VIII)

NERVIO GLOSOFARÍNGEO (CN IX)

Motor somático (branquial)

Motor visceral (parasimpático)

Somático (General) Sensorial

Sensorial Especial (Gusto)

sensorial visceral

NERVIO VAGO (CN X)

NERVIO ESPINAL ACCESORIO (CN XI)

Machine Translated by Google

TABLA 10.5. Resumen del nervio vago (CN X)
NERVIO HIPOGLOSAL (CN XII)
RECUADRO CLÍNICO: Nervios craneales
TABLA 10.6. Resumen de las lesiones de los pares craneales

Los aspectos regionales de los nervios craneales se describen en los capítulos anteriores, especialmente los de la cabeza y el cuello. Este capítulo resume todos los nervios craneales, en gran parte en figuras y tablas. Las figuras 10.2, 10.3, 10.4 y las tablas 10.1 y 10.2 resumen nervios craneales específicos.
La figura 10.5 y la tabla 10.3 resumen los ganglios parasimpáticos craneales, su ubicación, raíces simpáticas y parasimpáticas y distribución principal.

DESCRIPCIÓN GENERAL

Al igual que los nervios espinales, los nervios craneales son haces de fibras sensoriales o motoras que inervan músculos o glándulas, transportan impulsos desde receptores sensoriales o tienen una combinación de fibras motoras y sensoriales. Se denominan nervios craneales porque emergen de la cavidad craneal a través de agujeros o fisuras en el cráneo (fig. 10.1) y están cubiertos por vainas tubulares derivadas de las meninges craneales. Hay 12 pares de nervios craneales, numerados del I al XII, de rostral a caudal (figs. 10.1, 10.2, 10.3 y 10.4). Sus nombres reflejan su distribución o función general.

LGRAWANY
Machine Translated by Google

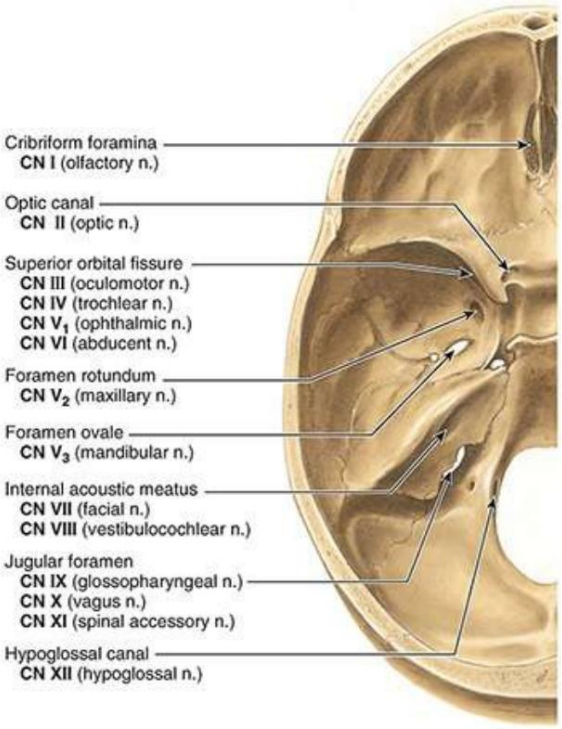

FIGURA 10.1. Base craneal interna y aberturas que proporcionan paso a los nervios craneales.

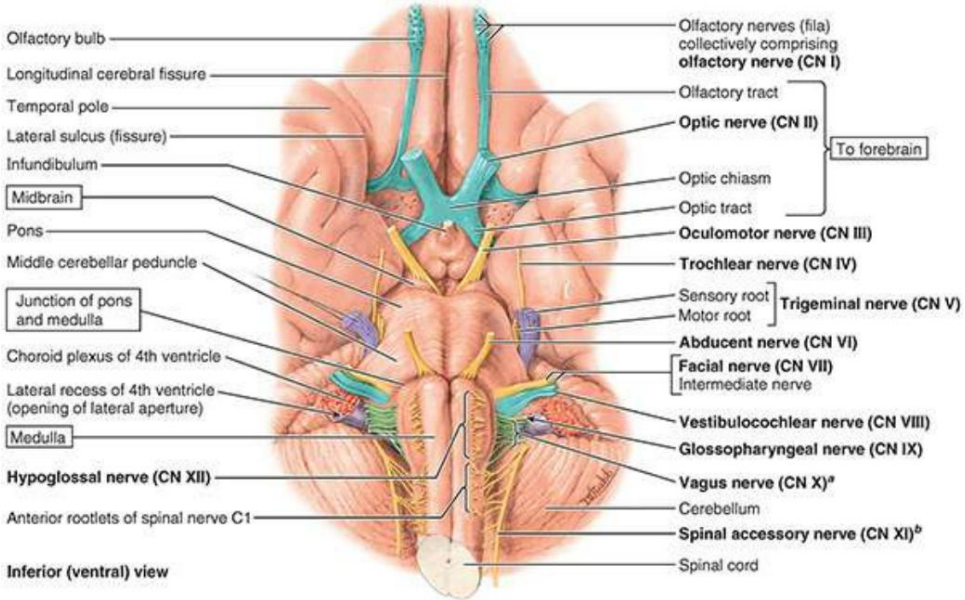

FIGURA 10.2. Orígenes superficiales de los nervios craneales desde el cerebro y la médula espinal. Tenga en cuenta que el CN IV surge de la cara posterior del mesencéfalo. aLa tradicional “raíz craneal del nervio accesorio” se considera aquí como parte del nervio vago. bEl nervio espinal accesorio, tal como se enumera aquí, se refiere únicamente a la tradicional "raíz espinal del nervio accesorio".

Machine Translated by Google

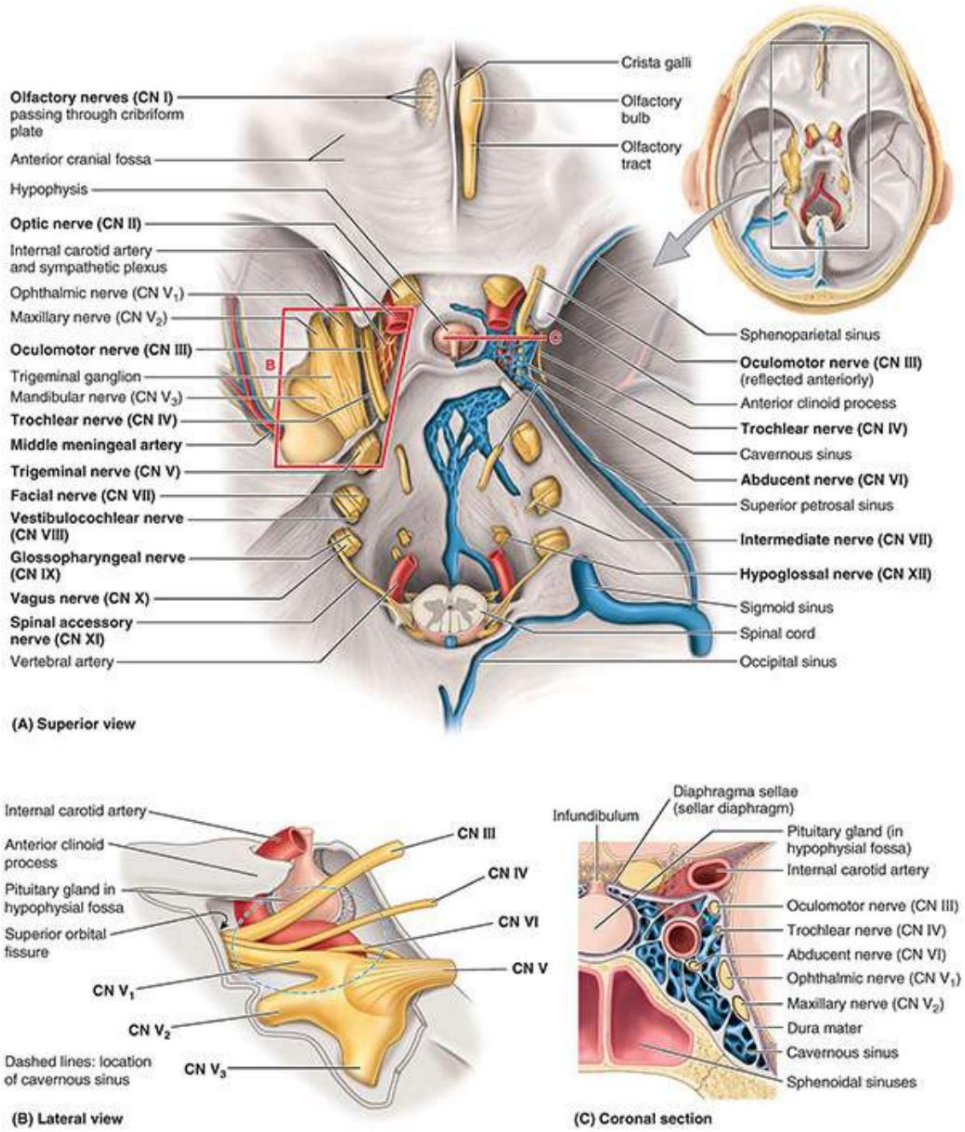

FIGURA 10.3. Nervios craneales en relación con la cara interna de la base del cráneo y las formaciones durales. A. Descripción general. Se extirpó la tienda del cerebelo y se abrieron los senos venosos del lado derecho. Se ha eliminado el techo dural de la cavidad del trigémino en el lado izquierdo y se han disecado los CN V1, CN III y CN IV de la pared lateral del seno cavernoso. B. Estructuras relacionadas con el seno cavernoso. Vista lateral del área delineada en rojo en la parte A. Se ha extraído la duramadre abriendo la cavidad del trigémino, el seno cavernoso y la fosa hipofisaria, lo que demuestra la contención de los nervios craneales, la arteria carótida interna y la hipófisis. C. Sección coronal del seno cavernoso en el plano indicado por la línea C en la parte A.

LGRAWANY
Machine Translated by Google

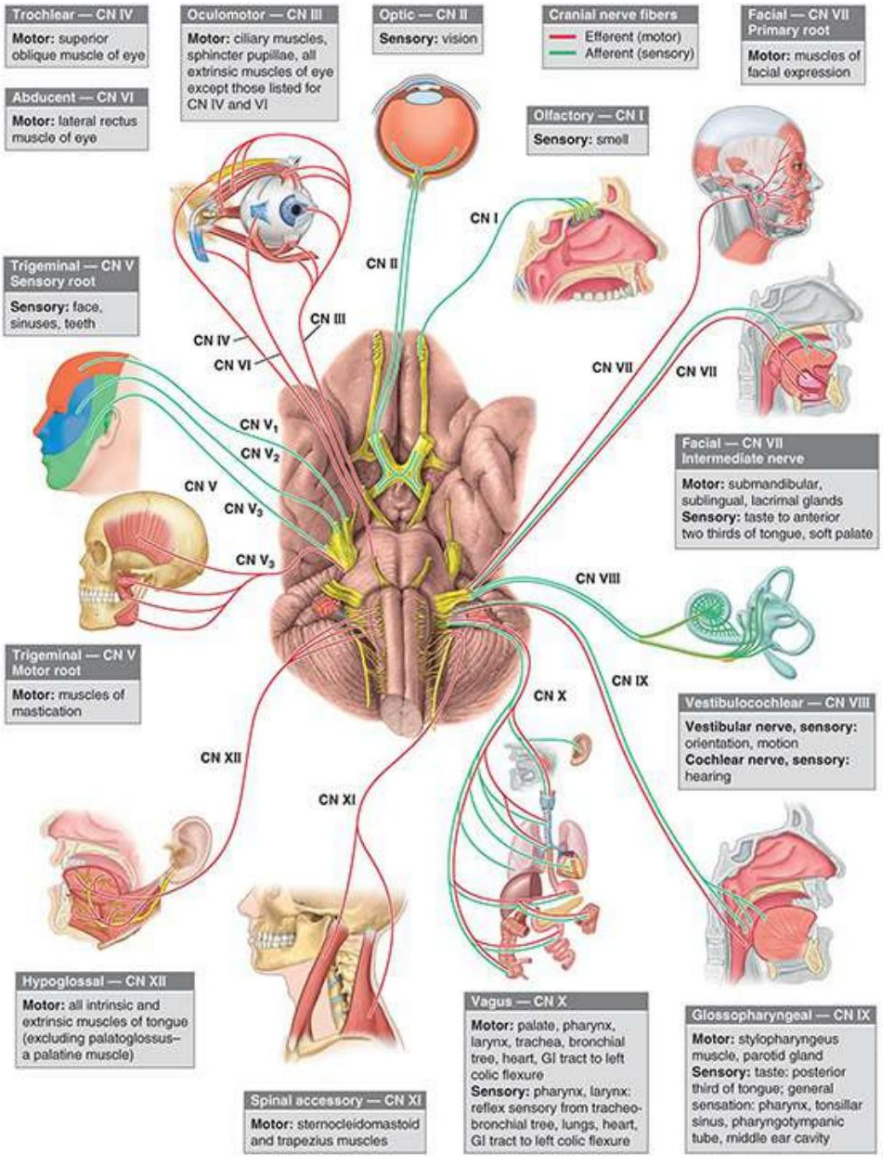

FIGURA 10.4. Resumen de los nervios craneales.

Los nervios craneales llevan uno o más de los siguientes cinco componentes funcionales principales (Figs. 10.2 y 10.4; Tablas 10.1 y 10.2).

• Fibras motoras (eferentes)

1. Fibras motoras del músculo voluntario (estriado). Estos son axones motores somáticos (eferentes somáticos generales). Sobre la base de la derivación embriológica/filogenética de ciertos músculos de la cabeza y el cuello, los [1] algunas fibras motoras transportadas por los nervios craneales a las estriadas músculos se han clasificado tradicionalmente como "viscerales especiales". Cuando es apropiado, estas fibras se denominan motoras somáticas (branquiales), en referencia al tejido muscular derivado de los arcos faríngeos en el embrión (p. ej., músculos de la masticación).
2. Fibras motoras implicadas en la inervación de músculos o glándulas involuntarias (lisas). Estos son axones motores viscerales (eferente visceral general) que constituyen la salida craneal del

Machine Translated by Google

División parasimpática del sistema nervioso autónomo (SNA). el presináptico
Las fibras (preganglionares) emergen del cerebro y hacen sinapsis fuera del sistema nervioso central.
(SNC) en los ganglios parasimpáticos (fig. 10.5; tabla 10.3). El postsináptico
Las fibras (posganglionares) continúan inervando músculos lisos y glándulas (p. ej., el
esfínter pupilar y glándula lagrimal).

• Fibras sensoriales (aferentes)

3. Fibras que transmiten sensaciones generales (p. ej., tacto, presión, calor, frío) desde la piel y membranas mucosas. Estas son fibras somáticas sensoriales (aferentes somáticas generales), principalmente transportado no sólo por CN V sino también por CN VII, CN IX y CN X (Fig. 10.4; Tablas 10.1 y 10.2).
4. Fibras que transmiten sensaciones desde las vísceras. Estas fibras son sensoriales viscerales (general aferente visceral) fibras que transportan información desde el cuerpo carotídeo y el seno carotídeo (ver Fig. 9.18 en el Capítulo 9, Cuello), faringe, laringe, tráquea, bronquios, pulmones, corazón y tracto gastrointestinal.
5. Fibras que transmiten sensaciones únicas. Estos incluyen fibras sensoriales especiales que transmiten el gusto. y el olfato (fibras aferentes viscerales especiales) y los que sirven a los sentidos especiales de la visión, audición y equilibrio (fibras aferentes somáticas especiales).

TABLA 10.1. NERVIOS CRANEALES: FIJACIÓN AL NERVIOSO CENTRAL SISTEMA, FUNCIONES GENERALES Y DISTRIBUCIÓN

Nervio craneal		Parte del sistema nervioso central desde qué nervio(s) ingresa(n) o emerger(s)		Funcional general Tipos de Fibersa		Distribución General
Número						
I	Olfativo	Cerebro anterior (prosencéfalo)	Cerebral hemisferios (telencéfalo)	sensorial especial		Mucosa olfativa de la nariz.
II	Óptico		Diencéfalo			retina del ojo
III	Oculomotor	Mesencéfalo (mesencéfalo)		motorb		Intraoculares y cuatro extraoculares. músculos oculares
IV	Aprende a través de	Mesencéfalo				Un músculo extraocular (arriba oblicuamente)
EN	trigémino	Tronco encefálico	Puente de Varolio (metencéfalo)	Mezclado	Raíz motora Sensorial raíz	Derivados de la frontonasal proceso y 1er faringe arco
NOSOTROS	ellos secuestraran (quitando)		Unión entre puente y médula	motorb		Un músculo extraocular (recto lateral)
VII	Facial			Mezclado	Primario raíz Intermedio raíz	Derivados de 2da faríngea arco
VIII	vestibulococlear			sensorial especial[c]		oído interno

LCRAWANY
Machine Translated by Google

IX	glosofaríngeo		Médula (mielencéfalo)		Derivados del 3º faríngeo arco
X	vago			Mezclado	Derivados de 4ta faríngea arco
XI	Accesorio espinal	Médula espinal superior		motor	Capa superficial del cuello
XII	hipogloso	Tronco encefálico	Médula (mielencéfalo)	Motor	músculos de la lengua

aTenga en cuenta que los colores de esta columna coinciden con los de los nervios de la Figura 10.2.

bLa presencia y función de las fibras aferentes propioceptivas hacia los músculos extraoculares es controvertida.

cLa parte coclear del CN VIII, tradicionalmente considerada "puramente sensorial", en realidad transmite algunas fibras eferentes que parecen Modula la sensibilidad sensorial.

dEl XI par craneal es puramente motor ya que sale del SNC pero adquiere fibras dolorosas y propioceptivas del plexo cervical en el Región cervical lateral (triángulo posterior) del cuello.

El XII par craneal es puramente motor cuando sale del SNC; Se desconocen las vías de propiocepción asociadas con la lengua y puede afectar los nervios lingual y glosofaríngeo y los nervios espinales cervicales que se comunican con el par XII.

TABLA 10.2. RESUMEN DE LOS NERVIOS CRANEALES

Nervio	Componentes	Ubicación de los cuerpos de las células nerviosas (y Sitio de sinapsis)	Función de salida craneal	
Olfativo (CN I)	Especial sensorial (olfato)	Epitelio olfatorio (células olfatorias) Agujeros en	cribiforme plato de Hueso etmoidal	Olor de la mucosa nasal. de techo de cada nasal cavidad y lados superiores del tabique nasal y superior concha
Óptica (CN II)	Especial sensorial (visión)	Retina (células ganglionares)	canal óptico	Visión desde la retina
Oculomotor (CN III)	Somático motor	Mesencéfalo (núcleo del sistema oculomotor) nervio)	Superior fisura orbitaria	Motor al recto superior, recto inferior, medial recto, oblicuo inferior y levantador del párpado músculos superiores; aumentar párpado superior; gira globo ocular superiormente, inferior y medialmente
	Visceral motor	Presináptico: mesencéfalo (Edinger-núcleo de Westphal) Postsináptico: ganglio ciliar		Parasimpático inervación al esfínter pupila y ciliar músculo; constriñe la pupila y acomodar lentes de ojo
Estudio avanzado (CN IV)	Somático motor	Mesencéfalo (núcleo o core nervio)		Motor al oblicuo superior para ayudar a girar la vista inferolateralmente (o inferiormente cuando está en aducción)
Trigémino (CN V)				

Machine Translated by Google

división oftálmica (CN V1)	Somático (general) sensorial	ganglio trigémino Sinapsis: núcleo sensorial del nervio trigémino.		Sensación en la córnea, piel de la frente, cuero cabelludo, párpados, nariz y mucosa de la cavidad nasal, senos paranasales y duramadre craneal.
división maxilar (CNV2)			agujero redondo	Sensación de la piel de cara sobre el maxilar incluyendo el labio superior, los dientes superiores, la mucosa de la nariz, los senos maxilares, el paladar y la duramadre craneal.
división mandibular (CN V3)			agujero ovalado	Sensación de la piel. sobre la mandíbula, incluido el labio inferior, los lados de la cabeza, los dientes mandibulares, la articulación temporomandibular, la mucosa de la boca, los dos tercios anteriores de la lengua y la duramadre craneal.
	Somático (branquial) motor	Puente (núcleo motor del nervio trigémino)		Motor a los músculos de masticación, milohioideo, vientre anterior del digástrico, tensor del velo palatino y tensor del tímpano
Secuestro (CN VI)	Somático motor	Ponto (núcleo del nervio abductor)	Fisura orbitaria superior	Motor al recto lateral para girar el ojo lateralmente
Facial (CN VII)	Motor somático (branquial)	Puente (núcleo motor del nervio facial) Acústico interno	meato, canal facial y agujero estilomastoideo	Motor de los músculos de la expresión facial y del cuero cabelludo; También irriga el estapedia del oído medio, el estilohioideo y el vientre posterior del digástrico.
	Sensorial especial (gusto)	ganglio geniculado Sinapsis: núcleos del tracto solitario.		Sabor de los dos anteriores tercios de lengua y paladar
	Somático (general) sensorial	ganglio geniculado Sinapsis: núcleo sensorial del nervio trigémino.		Sensación general de piel de ambas caras de la aurícula
	Visceral motor	Presináptico: puente (núcleo salival superior) Postsináptico: ganglio pterigopalatino y ganglio submandibular		Inervación parasimpática para Glándulas salivales submandibulares y sublinguales, glándula lagrimal y glándulas de la nariz y el paladar.
Vestibulococlear (CN VIII)				
vestibular	Especial	ganglio vestibular	Interno	Sensación vestibular de

LGRAWANY
Machine Translated by Google

	sensorial (equilibrio)	Sinapsis: núcleos vestibulares	acústico camino	Conductos semicirculares, utrículo y sáculo relacionados con la posición y el movimiento de la cabeza.
Coclear	Sensorial especial (audición)	ganglio espiral Sinapsis: núcleos cocleares		Escuchar desde el órgano espiral
glosofaríngeo (CN IX)	Somático (branquial) motor	Médula (núcleo ambiguo)	agujero yugular	Motor estilofaríngeo para ayudar con la deglución.
	Visceral motor	Presináptico: médula (núcleo salival inferior) Postsináptico: ganglio ótico		Inervación parasimpática de la glándula parótida.
	Sensorial especial (gusto)	Ganglio sensorial inferior (núcleos del tracto solitario)		Gusto del tercio posterior de la lengua y faringe.
	Somático (general) sensorial	Ganglio sensorial superior (núcleo sensorial del CN V)		Tercio posterior de la lengua, paladar blando, oro y nasofaringe y fauces.
		Ganglio sensorial inferior (núcleo sensorial del CN V)		Cavidad y membrana timpánica, trompa faringotimpánica, células mastoideas.
	Visceral sensorial	Ganglio sensorial inferior (núcleos del tracto solitario)		Cuerpo carotídeo (quimiorreceptores) y seno (barorreceptor)
Vago (CN X)	Somático (branquial) motor	Médula (núcleo ambiguo)		Motor al constrictor músculos de la faringe, músculos intrínsecos de laringe, músculos del paladar (excepto tensor del velo palatino) y músculo estriado en los dos tercios superiores del esófago
	Visceral motor	Presináptico: médula Postsináptico: ganglios intrínsecos en, sobre o cerca de las vísceras.		Inervación parasimpática del músculo liso de la tráquea, los bronquios, el tracto digestivo y el músculo cardíaco.
	Visceral sensorial	ganglio inferior Sinapsis: núcleos del tracto solitario.		Sensación visceral de Base de la lengua, faringe, laringe, tráquea, bronquios, corazón, esófago, estómago e intestino.
	Sensorial especial (gusto)	ganglio inferior Sinapsis: núcleos del tracto solitario.		Gusto por epiglotis y paladar.
	Somático (general) sensorial	ganglio superior Sinapsis: núcleo sensorial del nervio trigémino.		Sensación de la aurícula posterior, el trago y el meato acústico externo.

Machine Translated by Google

Nervio accesorio espinal (CN XI)	Somático motor	Médula espinal cervical		motor a esternocleidomastoideo y trapecio
Hipogloso (CN XII)	Somático motor	Médula	canal hipogloso	Motor a intrínseco y músculos extrínsecos del lengua (excepto palatogloso)

TABLA 10.3. GANGLIAOS PARASIMPÁTICOS CRANEALES: UBICACIÓN; RAÍCES SENSORIALES, PARASIMPÁTICAS Y SIMPÁTICAS; Y DISTRIBUCIÓN PRINCIPAL

Ganglio	Ubicación y Raíz sensorial	Parasimpático Raíz	Simpático Raíz	Distribución principal
ciliar	Entre el nervio óptico y el recto lateral, unido al nervio nasociliar (CN V) por raíces sensoriales	rama inferior de nervio oculomotor (CN III)	Sucursales de plexo carotídeo interno en el seno cavernoso	Las fibras postsinápticas parasimpáticas del ganglio ciliar pasan al músculo ciliar y al esfínter pupilar del iris; Las fibras postsinápticas simpáticas del ganglio cervical superior pasan a las pupilas dilatadoras y a los vasos sanguíneos del ojo.
Pterigopalatino	En la fosa pterigopalatina, donde está suspendido por ramas ganglionares del nervio maxilar (CN V2) por raíces sensoriales; justo anterior a la apertura del canal pterigoideo e inferior a NC V2	Nervio petroso mayor procedente del nervio facial (CN VII) a través del nervio del canal pterigoideo	Nervio petroso profundo, una rama del plexo carotídeo interno que es una continuación de las fibras postsinápticas del cuello uterino. tronco simpático; fibras de El ganglio cervical superior pasa a través del ganglio pterigopalatino y entra en ramas del CN V2.	Las fibras parasimpáticas posganglionares (secretomotoras) del ganglio pterigopalatino inervan la glándula lagrimal a través de la rama cigomática del CN V2; Las fibras postsinápticas simpáticas del ganglio cervical superior acompañan a las ramas del nervio pterigopalatino que se distribuyen a los vasos sanguíneos. de la cavidad nasal, el paladar y las partes superiores de la faringe.
Ótico	En la cara medial del tronco mandibular. nervio (CN V3), al que está unido por una raíz sensorial; entre el tronco y el tensor del velo palatino, e inferior al agujero oval del hueso esfenoides	Nervio timpánico del nervio glosofaríngeo (CN IX); continúa desde plexo timpánico como nervio petroso menor	Fibras de El ganglio cervical superior proviene del plexo de la arteria meníngea media.	Las fibras postsinápticas parasimpáticas del ganglio ótico se distribuyen a la glándula parótida a través del nervio auriculotemporal (rama del CN V3); Las fibras postsinápticas simpáticas del ganglio cervical superior pasan a la glándula parótida e irrigan sus vasos sanguíneos.
Submandibular	Suspendido del nervio lingual por dos ramas ganglionares o raíces sensoriales; Se encuentra en la superficie del músculo hiogloso inferior a conducto submandibular	Las fibras parasimpáticas se unen al nervio facial (VII par) y lo abandonan en su rama de la cuerda del tímpano, que se une con el nervio lingual.	Fibras simpáticas del ganglio cervical superior a través del plexo de la arteria facial	Las fibras postsinápticas (secretomotoras) parasimpáticas del ganglio submandibular se distribuyen a las glándulas sublinguales y submandibulares; Las fibras simpáticas del ganglio cervical superior irrigan sublingual y

LGRAWANY
Machine Translated by Google

				glándulas submandibulares.

Algunos nervios craneales son puramente sensitivos, otros se consideran puramente motores y varios son mixtos. Los pares III, IV, VI, XI, XII y la raíz motora del V se consideran nervios motores "puros" que parecen haber evolucionado a partir de raíces anteriores primordiales. Sin embargo, en estos nervios también está presente una pequeña cantidad de fibras sensoriales para la propiocepción (percepción no visual del movimiento y la posición), cuyos cuerpos celulares probablemente estén ubicados en el núcleo mesencefálico del CN V. La raíz sensorial del CN V es puramente una Nervio sensorial somático (general). Cuatro pares craneales (NC III, CN VII, CN IX y CN X) contienen axones parasimpáticos presinápticos (motores viscerales) a medida que emergen del tronco encefálico (fig. 10.5; tabla 10.3). Los CN V, CN VII, CN IX y CN X son nervios mixtos con componentes motores somáticos (branquiales) y sensoriales somáticos (generales). Cada uno de estos nervios inerva derivados de un arco faríngeo diferente (fig. 10.4; tabla 10.2).

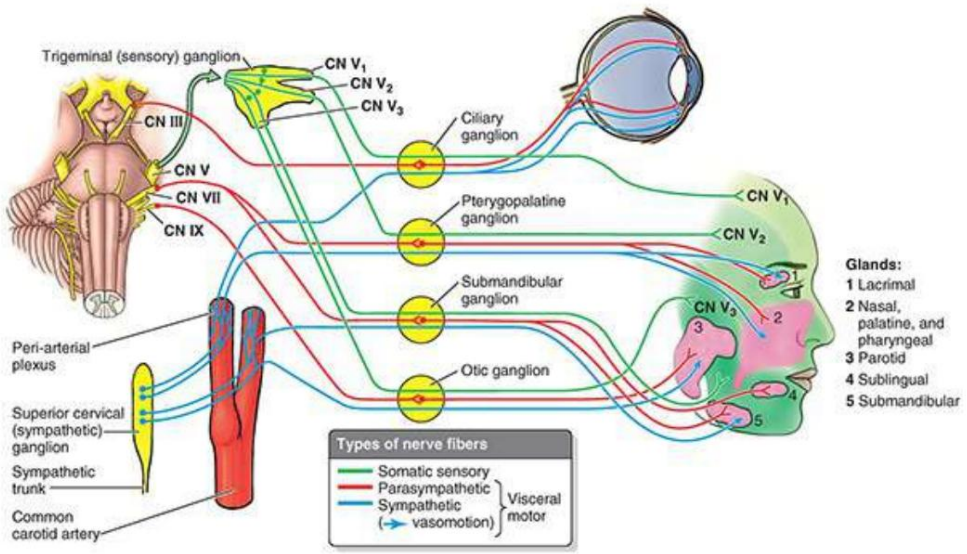

FIGURA 10.5. Resumen de los ganglios parasimpáticos craneales y la distribución de fibras sensoriales y motoras viscerales relacionadas. Los CN III, VII y IX son "nervios principales" que traen fibras parasimpáticas presinápticas desde el SNC. CN V no transporta fibras del ANS desde el SNC. Sin embargo, todos los ganglios parasimpáticos craneales están asociados con ramas del CN V, y las fibras parasimpáticas postsinápticas se distribuyen a través de ramas del CN V.

Las fibras de los nervios craneales se conectan centralmente con los núcleos de los nervios craneales , grupos de neuronas en las que terminan las fibras sensoriales o aferentes y de las que se originan las fibras motoras o eferentes (fig. 10.6). Excepto el CN I y el CN II, que implican extensiones del prosencéfalo, y el CN XI con núcleos en el segmento C1-C3 de la médula espinal, los núcleos de los nervios craneales se encuentran en el tronco del encéfalo o adyacentes a él. Los núcleos de componentes funcionales similares (p. ej., motores somáticos o viscerales, o sensoriales somáticos o viscerales) generalmente están alineados en columnas funcionales en el tronco del encéfalo.

Machine Translated by Google

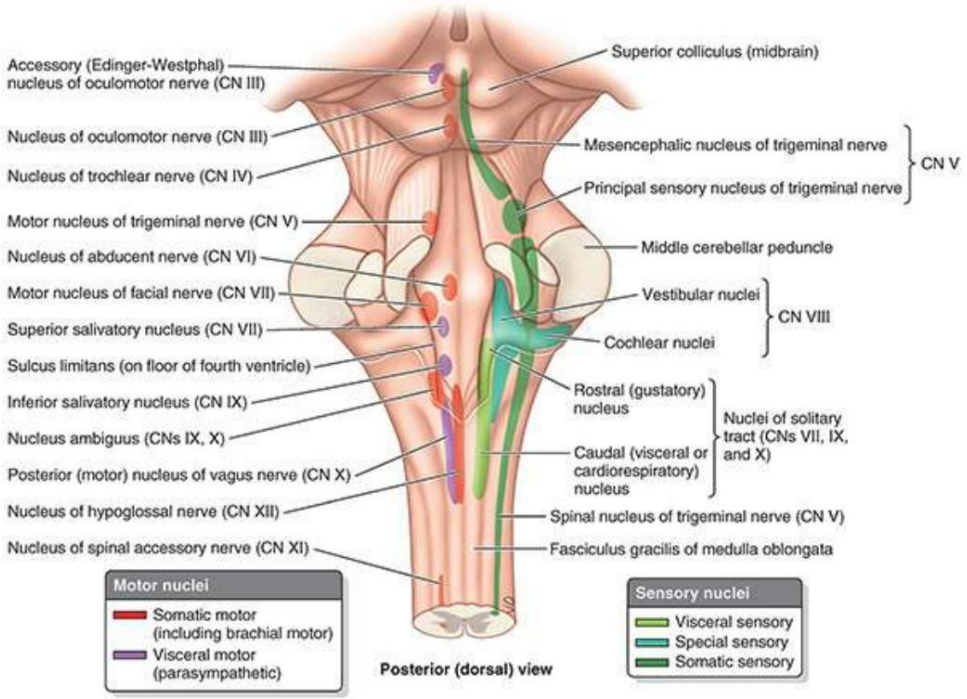

FIGURA 10.6. Núcleo de nervio craneal. Los núcleos motores se muestran en el lado izquierdo del tronco del encéfalo y los núcleos sensoriales en el lado derecho. Los núcleos sensorial y motor están todos emparejados bilateralmente, es decir, ubicados en los lados derecho e izquierdo del tronco del encéfalo.

NERVIO OLFATIVO (CN I)

Funciones: sensorial especial (aferente visceral especial) para el sentido especial del olfato. “El olfato es la sensación de olores que resulta de la detección de sustancias olorosas aerosolizadas en el medio ambiente” (Simpson, 2018).

Los cuerpos celulares de las neuronas receptoras olfatorias se encuentran en el órgano olfatorio (el órgano olfatorio). parte de la mucosa nasal o área olfatoria), que se encuentra en el techo de la cavidad nasal y a lo largo del tabique nasal y la pared medial de la cornisa nasal superior (fig. 10.7). Las neuronas receptoras olfativas son tanto receptoras como conductoras. Las superficies apicales de las neuronas poseen finos cilios olfatorios, bañados por una película de moco acuoso secretado por las glándulas olfatorias del epitelio. Los cilios olfativos son estimulados por moléculas de un gas odorífero disuelto en el líquido.

LGRAWANY
Machine Translated by Google

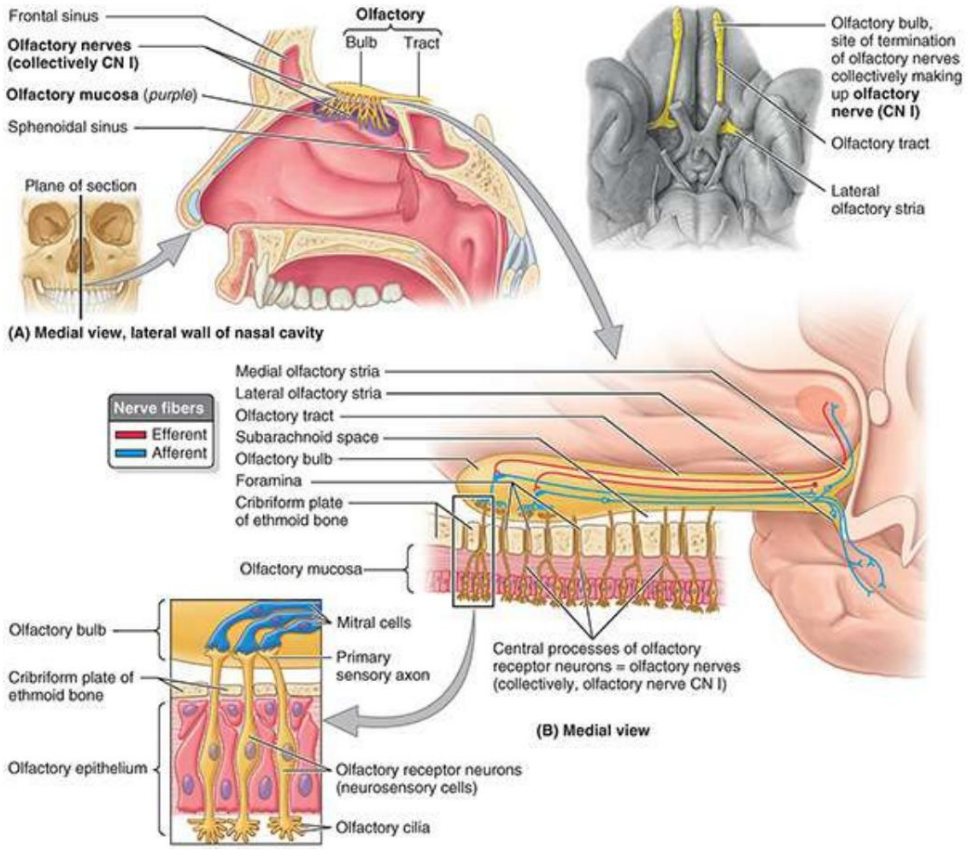

FIGURA 10.7. Sistema olfativo. A. Corte sagital a través de la cavidad nasal. Obsérvese la relación de la mucosa olfatoria con el bulbo olfatorio. B. Corte sagital esquemático a través de la placa cribiforme del hueso etmoides. Los cuerpos de las neuronas receptoras olfatorias se encuentran en el epitelio olfatorio. Estos haces de axones se denominan colectivamente nervio olfatorio (CN I).

Las superficies basales de las neuronas receptoras olfatorias bipolares de la cavidad nasal de un lado dan lugar a procesos centrales que se agrupan en aproximadamente 20 nervios olfatorios (L. fila olfactoria), constituyendo el nervio olfatorio derecho o izquierdo (CN I). Pasan a través de pequeños agujeros en la placa cribiforme del hueso etmoides, rodeados por vainas de duramadre y aracnoides, y entran en el bulbo olfatorio en la fosa craneal anterior (figs. 10.1, 10.2 y 10.3). El bulbo olfatorio está en contacto con la superficie inferior u orbitaria del lóbulo frontal del hemisferio cerebral. Las fibras nerviosas olfatorias hacen sinapsis con las células mitrales en el bulbo olfatorio.
Los axones de estas neuronas secundarias forman el tracto olfatorio. Los bulbos y tractos olfatorios son extensiones anteriores del prosencéfalo.

Cada tracto olfatorio se divide en estrías olfatorias laterales y mediales (bandas de fibras distintas). El La estría olfatoria lateral termina en la corteza piriforme de la parte anterior del lóbulo temporal, y la estría olfatoria medial se proyecta a través de la comisura anterior hacia las estructuras olfatorias contralaterales. Los nervios olfatorios son los únicos nervios craneales que ingresan directamente al cerebro.

La conclusión: el nervio olfativo

- Los nervios olfatorios (CN I) tienen fibras sensoriales relacionadas con el sentido especial de

Machine Translated by Google

oler. ■ Las neuronas receptoras olfatorias se encuentran en el epitelio olfatorio (mucosa olfatoria) en el techo de la cavidad nasal. ■ Las apófisis centrales de las neuronas receptoras olfatorias ascienden a través de los agujeros de la placa cribiforme del hueso etmoides para llegar a los bulbos olfatorios de la fosa craneal anterior. Estos nervios hacen sinapsis con las neuronas de los bulbos y los procesos de estas neuronas siguen los tractos olfatorios hasta las áreas primarias y asociadas de la corteza cerebral.

NERVIO ÓPTICO (CN II)

Funciones: sensorial especial (aferente somática especial) para el sentido especial de la visión.

Aunque oficialmente son nervios por convención, los nervios ópticos (CN II) se desarrollan de forma completamente manera diferente a los otros nervios craneales. Las estructuras implicadas en la recepción y transmisión de estímulos ópticos (las fibras ópticas y la retina neural, junto con el epitelio pigmentado del globo ocular) se desarrollan como evaginaciones del diencéfalo. Los nervios ópticos son extensiones anteriores pares del cerebro anterior (diencéfalo) y, por lo tanto, son en realidad tractos de fibras del SNC formados por axones de células ganglionares de la retina (Moore et al., 2020). En otras palabras, son neuronas de tercer orden, con sus cuerpos celulares ubicados en la retina (fig. 10.8B).

Machine Translated by Google

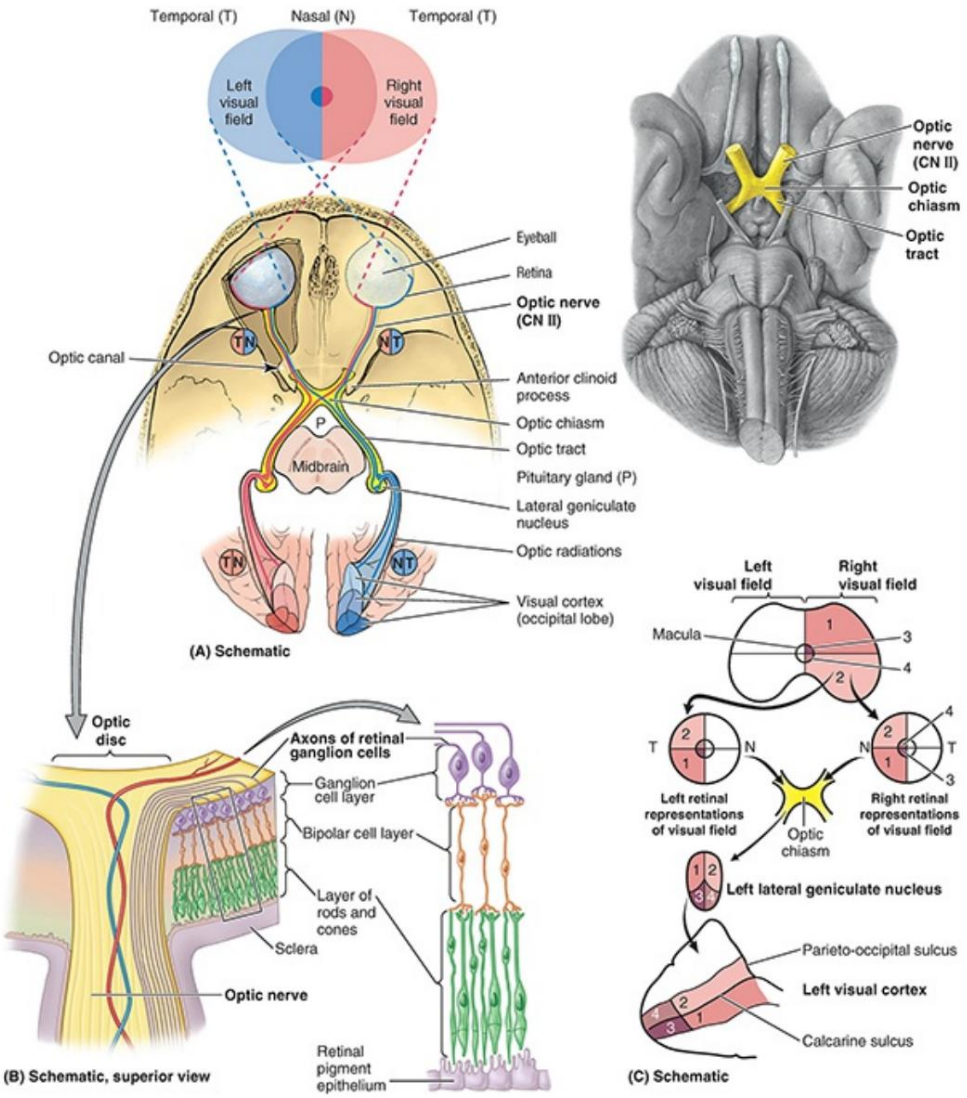

FIGURA 10.8. Sistema visual. A. Origen, curso y distribución de la vía visual. Los axones de las neuronas ganglionares de la retina transmiten información visual al cuerpo geniculado lateral del diencéfalo (tálamo) a través del nervio óptico (II par) y el tracto óptico. Las fibras del cuerpo geniculado lateral se proyectan hacia las cortezas visuales de los lóbulos occipitales. Los axones de las células ganglionares de las mitades nasales de la retina se cruzan en el quiasma óptico; los de las mitades temporales no se cruzan. B. Células fotorreceptoras (bastones y conos) en la retina. Las respuestas de los fotorreceptores se transmiten a través de células bipolares (neuronas con dos procesos) a las células ganglionares de la capa de células ganglionares de la retina. Los procesos centrales de esta neurona de tercer orden son las fibras conducidas por los nervios ópticos. C. Representación del campo visual derecho en la retina, núcleo geniculado lateral izquierdo y corteza visual izquierda.

Los nervios ópticos están rodeados por extensiones de las meninges craneales y el espacio subaracnoideo, que está lleno de líquido cefalorraquídeo (LCR). Las meninges se extienden hasta el globo ocular. La arteria y la vena centrales de la retina atraviesan las capas meníngeas y discurren en la parte anterior del nervio óptico. El CN II comienza donde los axones amielínicos de las células ganglionares de la retina perforan la esclerótica (la parte opaca de la capa fibrosa externa del globo ocular) y se mielinizan, en lo profundo del disco óptico.

El nervio pasa posteromedialmente en la órbita y sale a través del canal óptico para entrar en la fosa craneal media, donde forma el quiasma óptico (figs. 10.2 y 10.8A). Aquí, fibras de

Machine Translated by Google

la mitad nasal (medial) de cada retina se decusa en el quiasma y une fibras no cruzadas de la mitad temporal (lateral) de la retina para formar el tracto óptico.

El cruce parcial de las fibras del nervio óptico en el quiasma es un requisito para la visión binocular, lo que permite la percepción de la profundidad de campo (visión tridimensional). Por tanto, las fibras de las mitades derechas de ambas retinas forman el tracto óptico derecho. La decusación de las fibras nerviosas en el quiasma da como resultado que el tracto óptico derecho transmita impulsos desde el campo visual izquierdo y viceversa. El campo visual combinado es lo que ve una persona que tiene ambos ojos bien abiertos y mira al frente. La mayoría de las fibras de los haces ópticos terminan en los cuerpos geniculados laterales del tálamo. Desde estos núcleos, los axones se transmiten a las cortezas visuales de los lóbulos occipitales del cerebro.

La conclusión: el nervio óptico

■ Los nervios ópticos (CN II) tienen fibras sensoriales relacionadas con el sentido especial de la visión. ■ Las fibras del nervio óptico surgen de las células ganglionares de la retina. ■ Las fibras nerviosas salen de la órbita a través de los canales ópticos; Las fibras de la mitad nasal de la retina cruzan hacia el lado contralateral en el quiasma óptico. ■ Las fibras nerviosas pasan luego a través de los tractos ópticos hasta los cuerpos geniculados del tálamo, donde hacen sinapsis con neuronas cuyos procesos forman las radiaciones ópticas hacia la corteza visual primaria del lóbulo occipital.

NERVIO OCULOMOTOR (CN III)

Funciones: motora somática (eferente somática general) y motora visceral (eferente visceral general-parasimpática).

Núcleos: Hay dos núcleos oculomotores, cada uno de los cuales sirve a uno de los componentes funcionales de este nervio. El núcleo motor somático del nervio motor ocular común se encuentra en el mesencéfalo (fig. 10.6). El núcleo accesorio motor visceral (parasimpático) (Edinger-Westphal) del nervio oculomotor se encuentra dorsal a los dos tercios rostrales del núcleo motor somático (Haines y Mihailoff, 2018).

El nervio oculomotor (CN III) proporciona lo siguiente (fig. 10.9):

• Inervación motora del músculo estriado de cuatro de los seis músculos extraoculares (recto superior, medial e inferior y oblicuo inferior) y del párpado superior (L. levator palpebrae superioris), de ahí el nombre del nervio. • Inervación parasimpática a través del ganglio ciliar. al músculo liso del esfínter pupilar que causa constricción de la pupila y del músculo ciliar, produciendo acomodación (permitiendo que el cristalino se vuelva más redondeado) para la visión de cerca

LGRAWANY
Machine Translated by Google

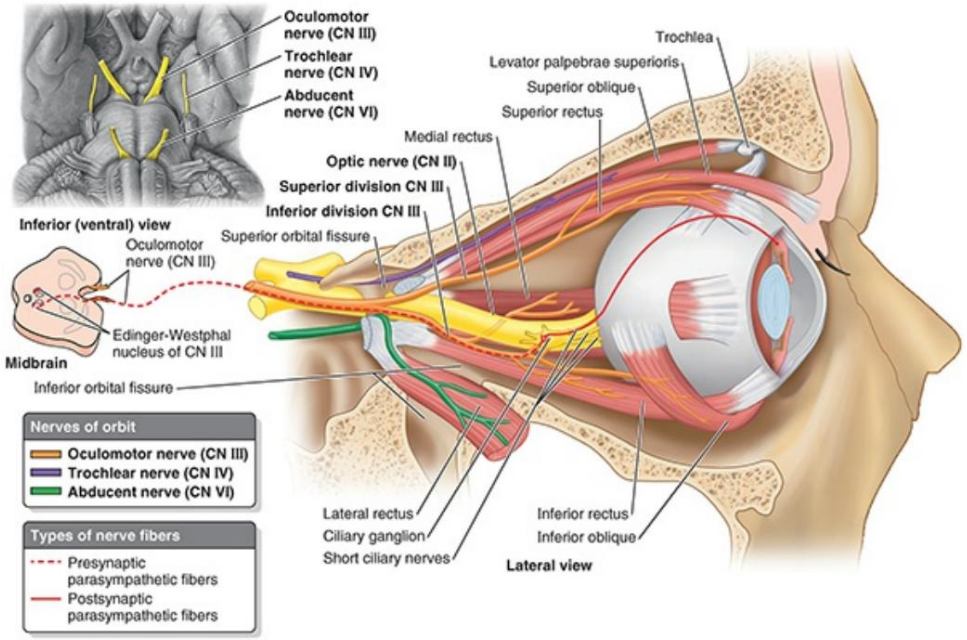

FIGURA 10.9. Distribución de los nervios oculomotor (CN III), troclear (CN IV) y abducente (NC VI). El par IV inerva el oblicuo superior, el par VI inerva el recto lateral y el par III inerva cinco músculos extraoculares estriados (elevador del párpado superior, recto superior, recto medial, recto inferior y oblicuo inferior) y dos músculos intraoculares (ciliar). músculo y músculo del esfínter pupilar (no se muestran; consulte el Capítulo 8, Cabeza).

El CN III es el principal nervio motor de los músculos oculares y extraoculares. Emerge del mesencéfalo, perfora la duramadre lateral al diafragma sellar que cubre la hipófisis y luego atraviesa el techo y la pared lateral del seno cavernoso. El CN III sale de la cavidad craneal y entra en la órbita a través de la fisura orbitaria superior. Dentro de esta cisura, el par III se divide en una división superior (que inerva el recto superior y el elevador del párpado superior) y una división inferior (que inerva los rectos inferior y medial y el oblicuo inferior). La división inferior también transporta fibras parasimpáticas presinápticas (eferentes viscerales) al ganglio ciliar, donde hacen sinapsis (v. fig. 10.5; tabla 10.3). Las fibras postsinápticas de este ganglio pasan al globo ocular a través de los nervios ciliares cortos para inervar el cuerpo ciliar y el esfínter pupilar (v. fig. 8.51 en el Capítulo 8, Capítulo).

Conclusión: nervio oculomotor

■ Los nervios oculomotores (CN III) envían fibras motoras somáticas a todos los músculos extraoculares, excepto el oblicuo superior y el recto lateral. ■ Estos nervios también envían fibras parasimpáticas presinápticas al ganglio ciliar para inervar el cuerpo ciliar y el esfínter pupilar. ■ Estos nervios se originan en la parte superior del tronco del encéfalo (mesencéfalo) y corren en la pared lateral del seno cavernoso. ■ Estos nervios entran en la órbita a través de las fisuras orbitarias superiores y se dividen en ramas superior e inferior.

Machine Translated by Google

NERVIO TROCLEAR (CN IV)

Funciones: motor somático (eferente somático general) de un músculo extraocular (oblicuo superior).

Núcleo: El núcleo del nervio troclear se encuentra en el mesencéfalo, inmediatamente caudal. al núcleo oculomotor (fig. 10.6).

El nervio troclear (CN IV) es el nervio craneal más pequeño. Emerge de la superficie posterior (dorsal) del mesencéfalo (el único nervio craneal que lo hace), pasando anteriormente alrededor del tronco del encéfalo. Tiene el trayecto intracraneal (subaracnoideo) más largo de los nervios craneales. El nervio troclear perfora la duramadre en el margen de la tienda del cerebelo y pasa anteriormente en la pared lateral del seno cavernoso (fig. 10.3A-C). Luego, el CN IV continúa a través de la fisura orbitaria superior hacia la órbita, donde inerva el oblicuo superior, el único músculo extraocular que utiliza una polea, o tróclea, para redirigir su línea de acción (de ahí el nombre del nervio) (fig. 10.9).).

Conclusión: nervio troclear

■ Los nervios trocleares (CN IV) suministran fibras motoras somáticas a los músculos oblicuos superiores, que abducen, deprimen y rotan medialmente la pupila. ■ Los nervios trocleares emergen de la cara posterior del tronco del encéfalo. ■ Los nervios recorren un largo recorrido intracraneal, pasando alrededor del tronco del encéfalo para entrar en la duramadre en el borde libre del cerebro. tentorium cerebelli cerca de la apófisis clinoides posterior. ■ Luego, los nervios discurren por la pared lateral del seno cavernoso y entran en la órbita a través de las fisuras orbitarias superiores.

NERVIO TRIGÉMINAL (NC V)

Funciones: somática (general) sensitiva y somática (branquial) motora a derivados del 1er arco faríngeo.

Núcleos: Hay cuatro núcleos trigéminos (fig. 10.6): uno motor (núcleo motor del nervio trigémino) y tres sensitivos (núcleos mesencefálico, sensitivo principal y espinal del nervio trigémino).

El nervio trigémino (CN V) es el par craneal más grande (si se excluye el nervio óptico atípico). Emerge de la cara lateral de la protuberancia del tronco del encéfalo por una raíz sensitiva grande y una raíz motora pequeña (figs. 10.2, 10.3 y 10.4). Las raíces del CN V son comparables a las raíces anterior y posterior de los nervios espinales. El CN V es el principal nervio sensorial somático (general) de la cabeza (cara, dientes, boca, cavidad nasal y duramadre de la cavidad craneal). La gran raíz sensitiva del CN V está compuesta principalmente por las apófisis centrales de las neuronas pseudounipolares que forman el ganglio sensitivo del trigémino (fig. 10.10). El ganglio está aplanado.

LGRAWANY
Machine Translated by Google

y tiene forma de media luna (de ahí su nombre no oficial, ganglio semilunar) y está alojado dentro de un receso dural (cueva del trigémino) lateral al seno cavernoso.

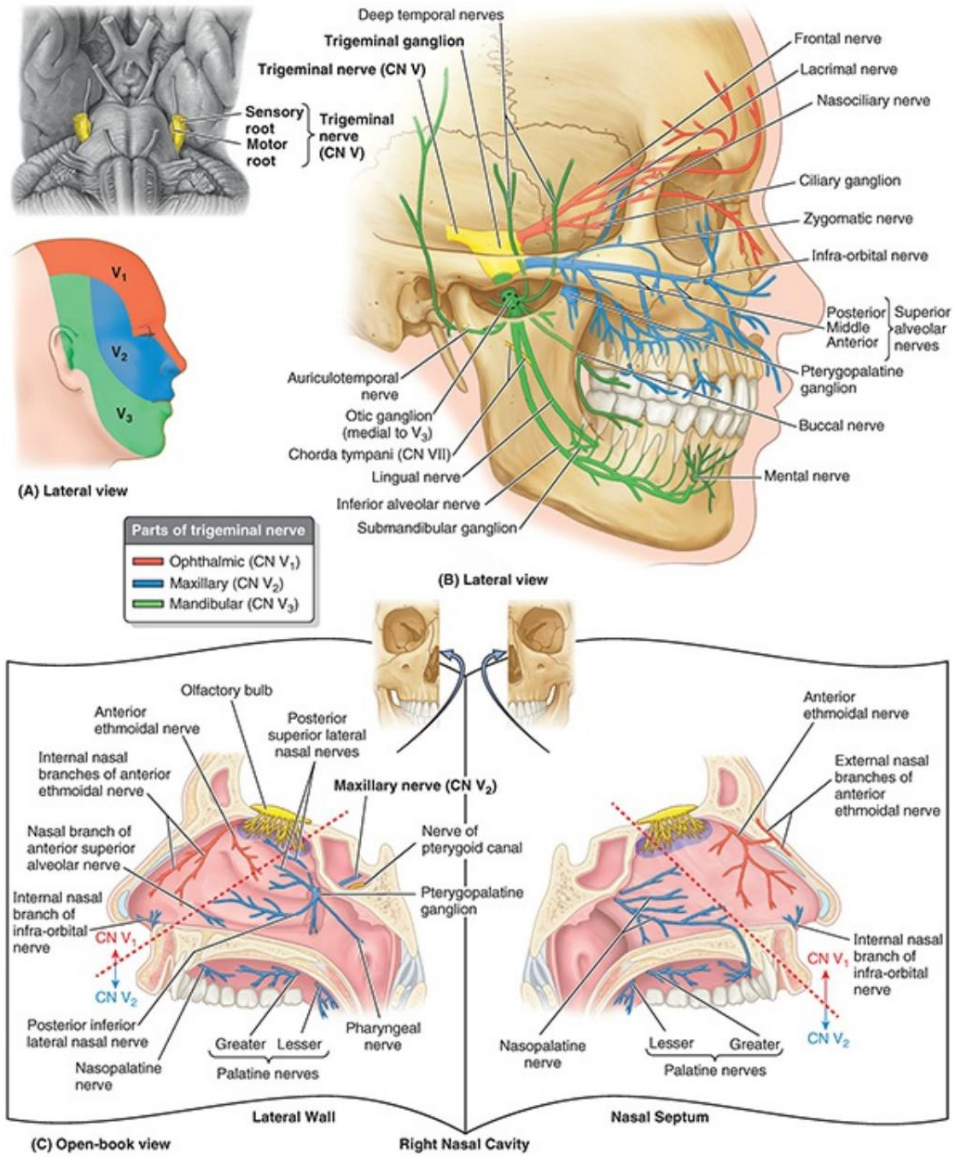

FIGURA 10.10. Distribución del nervio trigémino (CN V). A. Zonas cutáneas (sensitivas) inervadas por tres divisiones del nervio trigémino. B. Descripción general. Cada división de los nervios craneales inerva la piel y las membranas mucosas y envía una rama a la duramadre de las fosas craneales anterior y media. Cada división está asociada con uno o dos ganglios parasimpáticos y libera las fibras parasimpáticas postsinápticas de ese ganglio: CN V1 para el ganglio ciliar, CN V2 para el ganglio pterigopalatino y CN V3 para los ganglios submandibular y ótico. C. Vista a libro abierto de la inervación de la pared lateral y el tabique de la cavidad nasal y el paladar. CN V1 irriga las porciones anterosuperiores de la cavidad, y CN V2, las porciones posteroinferiores y el paladar.

Los procesos periféricos de las neuronas ganglionares forman tres nervios o divisiones: oftálmico nervio (CN V1), nervio maxilar (CN V2) y componente sensorial del nervio mandibular (CN V3). Los mapas de las zonas de inervación cutánea por las tres divisiones se asemejan a los mapas de dermatomas para la inervación cutánea por los nervios espinales (fig. 10.10A). A diferencia de los dermatomas del nervio espinal,

Machine Translated by Google

sin embargo, hay poca superposición en la inervación de las divisiones; las lesiones de un solo nervio dan como resultado áreas de entumecimiento claramente delimitadas.

La raíz motora del VNC pasa adyacente al ganglio del trigémino, evitando el ganglio. y fusionándose con la división mandibular del CN V inmediatamente distal al ganglio. Las fibras motoras se distribuyen exclusivamente a través del nervio mandibular (CN V3), mezclándose con sus fibras sensitivas a medida que el nervio atraviesa el agujero oval para salir del cráneo (figs. 10.1, 10.3A-C y 10.4). Esto es similar a la forma en que las raíces anteriores de los nervios espinales evitan los ganglios espinales sensoriales (raíz dorsal), fusionándose también con las fibras sensoriales de los nervios inmediatamente distales al ganglio, a medida que los nervios atraviesan los agujeros intervertebrales y salen de la columna (ver Fig. 1.41 en el Capítulo 1, Descripción general y conceptos básicos). Las fibras motoras del nervio mandibular se distribuyen a los músculos de la masticación, milohioideo, vientre anterior del digástrico, tensor del velo palatino y tensor del tímpano (v. fig. 8.76 en el Capítulo 8, Cabeza), que se derivan del primer arco faríngeo.

Aunque el CN V no transporta fibras parasimpáticas presinápticas desde el SNC, los cuatro ganglios parasimpáticos están asociados con las divisiones del CN V. Las fibras parasimpáticas postsinápticas de los ganglios se unen a ramas del CN V y son transportadas a sus destinos junto con el CN V sensorial y motor. fibras (Fig. 10.5; Tabla 10.3).

Nervio oftálmico (CN V1)

A diferencia de las otras dos divisiones del CN V, el CN V1 no es un nervio branquial (es decir, no inerva derivados del arco faríngeo). Sirve para estructuras derivadas del mesodermo paraxial del proceso frontonasal embrionario. La asociación del nervio oftálmico con las otras divisiones del CN V es un hecho secundario. Las fibras sensoriales somáticas (generales) del CN V1 se distribuyen por la piel, las membranas mucosas y la conjuntiva de la parte frontal de la cabeza y la nariz (fig. 10.10).

Prueba del CN V1 : la integridad de esta división se prueba comprobando el reflejo corneal: tocar la córnea, que también está irrigada por el CN V1 , con un trozo de algodón provocará un parpadeo reflejo si el nervio es funcional (Tabla 10.4; ver Fig. .B8.14B).

TABLA 10.4. RESUMEN DE LAS DIVISIONES DEL NERVIO TRIGÉMINAL (CN V)

Divisiones/Distribuciones	Sucursales
Nervio oftálmico (CN V1) Sólo sensorial Pasa a través de la fisura orbitaria superior hacia la órbita. Suministros córnea; conjuntiva superior; mucosa de la cavidad nasal anterosuperior; senos frontales, etmoidales y esfenoidales; duramadre anterior y supratentorial; piel del dorso de la nariz externa; párpado superior; frente; y cuero cabelludo anterior	Nervio tentorial (una rama meníngea) nervio lagrimal Rama comunicante desde cigomático. nervio Nervio frontal Nervio supraorbitario Nervio supratroclear Nervio nasociliar Raíz sensorial del ganglio ciliar. Nervios ciliares cortos Nervios ciliares largos Nervios etmoidales anterior y posterior

Machine Translated by Google

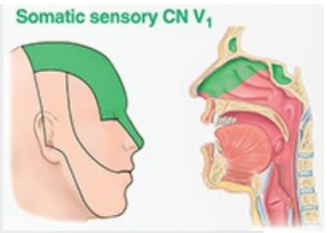	Nervios infratrocleares
Nervio maxilar (CN V2) Sólo sensorial Pasa a través del agujero redondo para entrar en la fosa pterigopalatina. Irriga la duramadre de la parte anterior de la fosa craneal media; conjuntiva del párpado inferior; mucosa de la cavidad nasal posteroinferior, seno maxilar, paladar y parte anterior del vestíbulo oral superior; dientes maxilares; y la piel de la parte lateral externa de la nariz, el párpado inferior, la parte anterior de la mejilla y el labio superior. 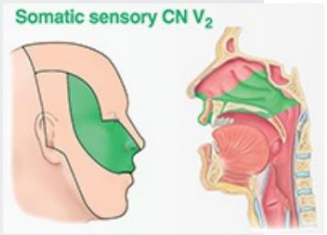	rama meníngea Nervio cigomático Rama cigomaticofacial Rama cigomaticotemporal Rama comunicante del nervio lagrimal Ramas ganglionares al ganglio pterigopalatino (raíz sensorial del) Ramas alveolares superiores posteriores Nervio infraorbitario Ramas alveolares superiores anteriores y medias. Ramas labiales superiores ramas palpebrales inferiores ramas nasales externas Nervios palatinos mayores Nervios nasales laterales inferiores posteriores Nervios palatinos menores Ramas nasales laterales superiores posteriores Nervio nasopalatino Nervio faríngeo
Nervio mandibular (NC V3) Sensorial y motora Pasa a través del agujero oval hacia la fosa infratemporal. Proporciona inervación sensorial a la mucosa de los dos tercios anteriores de la lengua, el piso de la boca y el vestíbulo oral posterior y anteroinferior; dientes mandibulares; y piel del labio inferior, región bucal, parótida y temporal de la cara; y oído externo (aurícula, conducto auditivo externo superior y membrana timpánica) Proporciona inervación motora a cuatro músculos de la masticación: milohioideo, vientre anterior del digástrico, tensor del velo palatino y tensor del tímpano. 	Ramas sensoriales somáticas (generales) Rama meníngea (nervus spinosum) nervio bucal Nervio auriculotemporal nervio lingual Nervio alveolar inferior Plexo dental inferior Nervio mental Ramas motoras somáticas (branquiales) Nervio masetero Nervios temporales profundos Nervios del pterigoideo medial y lateral Nervio milohioideo (y vientre anterior del digástrico) Nervio al tensor del velo palatini Nervio al tensor del tímpano

Nervio maxilar (CN V2)

CN V2 inerva derivados de la prominencia maxilar del primer arco faríngeo. Al salir de la cavidad craneal a través del agujero redondo, sus fibras sensoriales somáticas (generales) se distribuyen principalmente a la piel y las membranas mucosas asociadas con la mandíbula superior (fig. 10.10; tabla 10.4). El ganglio pterigopalatino (parasimpático) está asociado con esta división del CN V y participa en la inervación de la glándula lagrimal y las glándulas de la nariz y el paladar (fig. 10.5; tab

Machine Translated by Google

10.3).

Nervio mandibular (CN V3)

CN V3 inerva derivados de la prominencia mandibular del primer arco faríngeo. CN V3 es la única división del CN V que transmite fibras motoras somáticas (branquiales), distribuidas al músculo estriado derivado del mesodermo de la prominencia mandibular, principalmente los músculos de la masticación.
Dos ganglios parasimpáticos, el ótico y el submandibular, están asociados con esta división del CN V; ambos se ocupan de la inervación de las glándulas salivales.

Los cuadros 10.1, 10.2 y 10.3 proporcionan un resumen general de CN V. El cuadro 10.4 resume los sucursales de las tres divisiones.

La conclusión: el nervio trigémino

■ El CN V es el principal nervio para la inervación sensorial general de la cabeza. ■ A través de sus tres divisiones, proporciona inervación sensorial a la duramadre de las fosas craneales anterior y media, la piel de la cara, los dientes, las encías, las membranas mucosas de la cavidad nasal, los senos paranasales, y Boca. ■ El nervio trigémino (VCN) suministra fibras motoras somáticas a los músculos de la masticación, milohioideo, vientre anterior del digástrico, tensor del tímpano y tensor del velo palatino. ■ También distribuye fibras parasimpáticas postsinápticas de la cabeza a sus destinos. ■ El CN V se origina en la superficie lateral de la protuberancia mediante dos raíces: motores y sensoriales. ■ Estas raíces cruzan la parte medial de la cresta de la porción petrosa del hueso temporal y entran en la cavidad trigeminal de la duramadre lateral al cuerpo del seno esfenoidal y cavernoso. ■ La raíz sensorial conduce al ganglio trigémino; la raíz motora corre paralela a la raíz sensitiva, evita el ganglio y pasa a formar parte del nervio mandibular (CN V3).

NERVIO ABDUCENTE (CN VI)

Funciones: motor somático (eferente somático general) de un músculo extraocular, el lateral recto.

Núcleo: el núcleo abducente se encuentra en la protuberancia cerca del plano medio (fig. 10.6).

El nervio abducente (CN VI) emerge del tronco encefálico entre la protuberancia y la médula. y atraviesa la cisterna pontina del espacio subaracnoideo, los nervios derecho e izquierdo se extienden a ambos lados de la arteria basilar (fig. 10.3A y recuadro; véase la figura 8.42 en el capítulo 8, Cabeza). Luego, cada nervio abducente perfora la duramadre para recorrer el trayecto intradural más largo dentro de la cavidad craneal de todos los nervios craneales; es decir, su punto de entrada a la duramadre que cubre el clivus es el más distante de su salida del cráneo a través del fisura orbitaria superior. Durante su intradural

LGRAWANY
Machine Translated by Google

En su curso, se curva bruscamente sobre la cresta de la parte petrosa del hueso temporal y luego discurre a través del seno cavernoso, rodeado por la sangre venosa de la misma manera que la arteria carótida interna, a la que corre paralela en el seno (fig. 10.3A). -C). El par VI atraviesa el anillo tendinoso común (L. anulus tendineus communis) cuando entra en la órbita (v. fig. 8.55 en el Capítulo 8, Capítulo), y recorre y penetra la superficie medial del recto lateral, que abduce la pupila (fig. 10.9).

Conclusión: nervio abducente

■ Los nervios abductores (VI CN) suministran fibras motoras somáticas a los músculos rectos laterales. de los globos oculares. ■ Los nervios se originan en la protuberancia, perforan la duramadre en el clivus, atraviesan los senos cavernosos y las fisuras orbitarias superiores y entran en las órbitas.

NERVIO FACIAL (CN VII)

Funciones: sensorial: sensorial especial (gusto) y sensorial somática (general); motor: motor somático (branquial) y motor visceral (parasimpático). También transporta fibras propioceptivas de los músculos que inerva, aunque los músculos de la expresión facial incluyen relativamente pocos husos musculares (mecanorreceptores para el estiramiento muscular), por lo que las fibras sensoriales propioceptivas son menores que en otros nervios motores (Haines & Mihailoff, 2018).

Núcleos: El núcleo motor del nervio facial es un núcleo branquiomotor en el parte ventrolateral de la protuberancia del tronco del encéfalo (fig. 10.6). Los cuerpos celulares de las neuronas sensoriales primarias se encuentran en el ganglio geniculado (fig. 10.11). Los procesos centrales de quienes se ocupan del gusto terminan en los núcleos del tracto solitario en la médula. Los procesos de quienes se ocupan de las sensaciones generales (dolor, tacto y térmicas) de alrededor del oído externo terminan en el núcleo espinal del nervio trigémino (fig. 10.5).

Machine Translated by Google

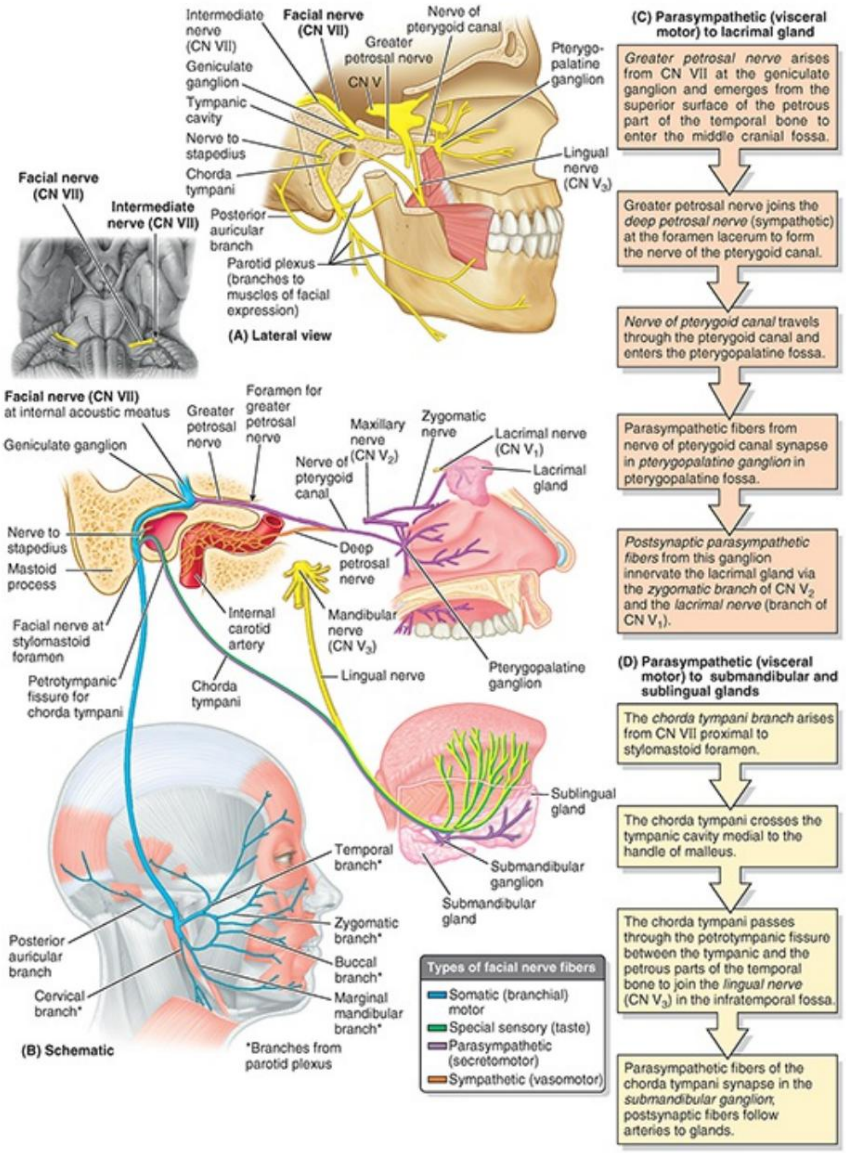

FIGURA 10.11. Distribución del nervio facial (CN VII). A. Curso intraóseo y ramas del nervio facial. B. Distribución de las fibras nerviosas faciales. El CN VII suministra (1) inervación motora somática (branquial) a los derivados del segundo arco faríngeo (músculos de la expresión facial, incluidos los músculos auricular y occipitofrontal más el estapedio y los vientres posteriores del digástrico y estilohioideo), (2) sensorial especial (gusto) y fibras parasimpáticas presinápticas (secretomotoras) hacia la lengua anterior y el ganglio submandibular a través de la cuerda del tímpano, y (3) fibras parasimpáticas presinápticas (secretomotoras) hacia el ganglio pterigopalatino a través del nervio petroso mayor. C. Inervación parasimpática de la glándula lagrimal. D. Inervación parasimpática de las glándulas submandibulares y sublinguales.

El nervio facial (CN VII) emerge de la unión de la protuberancia y el bulbo raquídeo en dos divisiones: la raíz primaria y el nervio intermedio (fig. 10.2; tabla 10.1). La raíz primaria más grande (nervio facial propiamente dicho) inerva los músculos de la expresión facial, y el nervio intermedio más pequeño (L. nervus intermedius) transporta fibras sensoriales gustativas, parasimpáticas presinápticas y somáticas. Durante su recorrido, el VII par atraviesa la fosa craneal posterior, el meato acústico interno, el canal facial, el agujero estilomastoideo del hueso temporal y la glándula parótida (f 10.11A, B). Después de atravesar el conducto acústico interno, el nervio recorre una distancia corta.

Machine Translated by Google

anteriormente dentro del hueso temporal y luego gira abruptamente hacia atrás para discurrir a lo largo de la pared medial de la cavidad timpánica. La curva cerrada, el genículo del nervio facial (L. genu, rodilla), es el sitio del ganglio geniculado, el ganglio sensitivo del VII par. Mientras atraviesa el hueso temporal dentro del canal facial (fig. 10.11A; véase la figura 8.116B en el capítulo 8, Cabeza), el par VII da lugar a:

• Nervio petroso mayor •
Nervio del estapedio •
Nervio de la cuerda del tímpano

Luego, después de recorrer el trayecto intraóseo más largo de cualquier par craneal, el par craneal VII emerge del cráneo a través del agujero estilomastoideo (v. fig. 8.16B en el Capítulo 8, Cabezal), emite la rama auricular posterior, entra en la glándula parótida y y forma el plexo parótido, que da origen a las cinco ramas motoras terminales siguientes: temporal, cigomática, bucal, marginal mandibular y cervical (v. fig. 8.16 en el Capítulo 8, Capítulo).

Motor somático (branquial)

Como nervio del segundo arco faríngeo embrionario, el nervio facial inerva los músculos estriados derivados de su mesodermo, principalmente los músculos de la expresión facial y los músculos auriculares. También inerva el vientre posterior de los músculos digástrico, estilohioideo y estapedia.

Motor visceral (parasimpático)

La distribución motora visceral (parasimpática) del nervio facial se presenta en la figura 10.11B-D. El par VII proporciona fibras parasimpáticas presinápticas al ganglio pterigopalatino para la inervación de las glándulas lagrimal, nasal, palatina y faríngea y al ganglio submandibular para la inervación de las glándulas salivales sublinguales y submandibulares. El ganglio pterigopalatino está asociado con el nervio maxilar (CN V2), que distribuye sus fibras postsinápticas, mientras que el ganglio submandibular está asociado con el nervio mandibular (CN V3). La distribución de las fibras motoras y sensoriales viscerales hacia o a través de los ganglios parasimpáticos inervados por el nervio facial y algunos otros nervios craneales se resume en la figura 10.5 y la tabla 10.3. Las fibras parasimpáticas hacen sinapsis en estos ganglios, mientras que las fibras simpáticas y sensoriales pasan a través de ellos.

Somático (General) Sensorial

Algunas fibras del ganglio geniculado acompañan a la rama auricular del nervio vago para inervar pequeñas áreas de piel en ambas caras de la aurícula, en la región de la cornisa y en la apertura del conducto auditivo externo.

Sensorial Especial (Gusto)

Machine Translated by Google

Las fibras periféricas de las neuronas sensoriales del ganglio geniculado son transportadas por la cuerda del tímpano. Se unen al nervio lingual del CN V3 en la fosa infratemporal para inervar las papilas gustativas de los dos tercios anteriores de la lengua y el paladar blando (fig. 10.11B). Las fibras centrales de las neuronas pasan al tronco del encéfalo a través del nervio intermedio.

Conclusión: nervio facial

■ Los nervios faciales (VII par) suministran fibras motoras al estapedio, vientre posterior del Músculos digástrico, estilohioideo, facial y del cuero cabelludo. ■ También irrigan fibras parasimpáticas presinápticas a través del nervio intermedio (raíz más pequeña del par VII) destinadas a los ganglios pterigopalatino y submandibular a través del nervio petroso mayor y la cuerda. tímpano, respectivamente. ■ El par VII es sensorial para parte de la piel del conducto auditivo externo y, a través del nervio intermedio, es sensorial para el gusto en los dos tercios anteriores de la lengua y el paladar blando. ■ El par VII se origina en el borde caudal de la protuberancia y discurre a través del conducto auditivo interno y el canal facial en la parte petrosa del hueso temporal. ■ El par VII sale por el agujero estilomastoideo; su tronco principal forma el plexo nervioso intraparotídeo.

NERVIO VESTIBULOCOCLEAR (CN VIII)

Funciones: sensorial especial (aferente somática especial), es decir, sensaciones especiales de audición, equilibrio y movimiento (aceleración/desaceleración).

Núcleos: Los núcleos vestibulares están ubicados en la unión de la protuberancia y la médula del tronco encefálico en la parte lateral del piso del cuarto ventrículo; los núcleos cocleares, anterior y posterior, se encuentran en la médula (fig. 10.6).

El nervio vestibulococlear (VIII par) emerge de la unión de la protuberancia y el bulbo raquídeo y entra en el conducto auditivo interno (figs. 10.2, 10.3A, 10.4 y 10.12). Aquí se separa en los nervios vestibular y coclear.

LGRAWANY
Machine Translated by Google

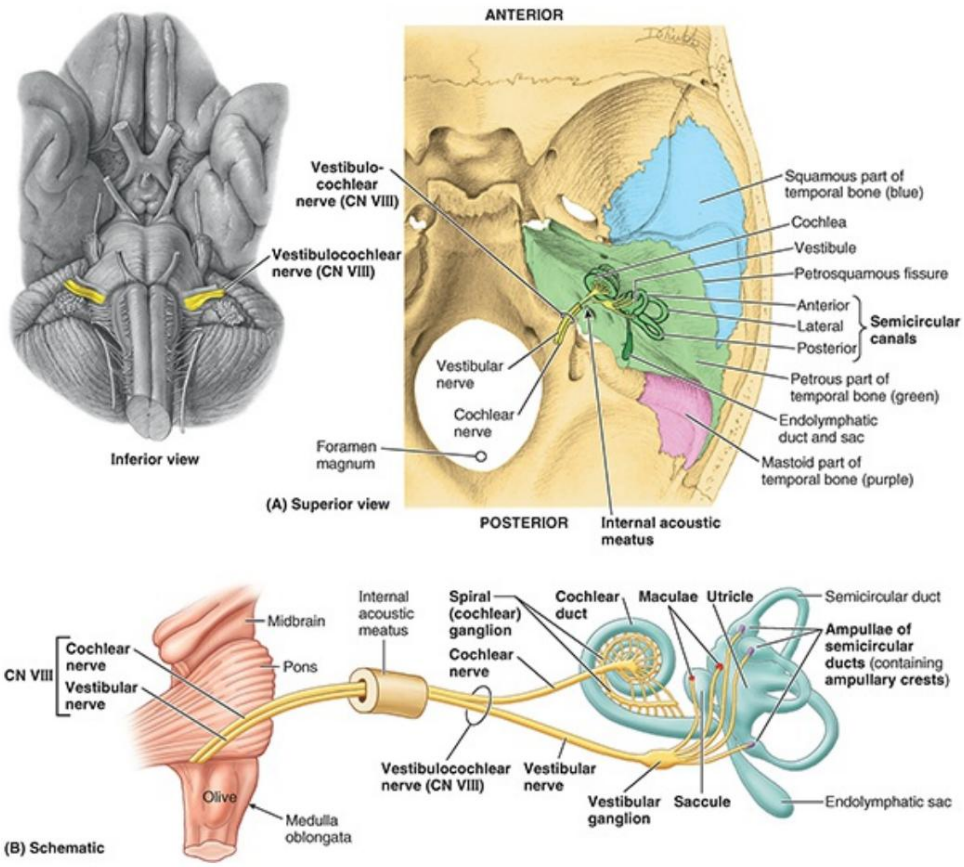

FIGURA 10.12. Nervio vestibulococlear (CN VIII). A. Ubicación del laberinto óseo del oído interno dentro del hueso temporal. B. Inervación de la cóclea. El nervio coclear del CN VIII proporciona inervación para el sentido de la audición, y la inervación del aparato vestibular la proporciona el nervio vestibular del CN VIII, para el equilibrio y el movimiento.

- El nervio vestibular está compuesto por las apófisis centrales de las neuronas bipolares en el ganglio vestibular. Los procesos periféricos de las neuronas se extienden hasta las máculas del utrículo y el sáculo (sensibles a la aceleración lineal y la atracción de la gravedad en relación con la posición de la cabeza) y hasta las crestas de las ampollas de los conductos semicirculares (sensibles a la aceleración rotacional). .
- El nervio coclear está compuesto por las apófisis centrales de las neuronas bipolares en la espiral. ganglio; los procesos periféricos de las neuronas se extienden hasta el órgano espiral del sentido del oído.

Dentro del conducto auditivo interno, las dos divisiones del CN VIII están acompañadas por la raíz primaria y el nervio intermedio del CN VII y la arteria laberíntica (fig. 10.3A; véanse las figuras 8.42 y 8.43 en el capítulo 8, Capítulo).

Conclusión: nervio vestibulococlear

■ Los nervios vestibulococleares (VIII par) transportan fibras relacionadas con los sentidos especiales. de audición, equilibrio y movimiento. ■ Los nervios se originan en los surcos entre los

Machine Translated by Google

puente y médula. ■ Recorren el conducto auditivo interno y se dividen en los nervios coclear y vestibular. ■ El nervio coclear es sensitivo del órgano espiral (para el Sentido de la audición). ■ El nervio vestibular es sensorial para las crestas de las ampollas de los conductos semicirculares y las máculas del sáculo y el utrículo (para el sentido de equilibrio y movimiento).

NERVIO GLOSOFARÍNGEO (CN IX)

Funciones: sensorial: sensorial somática (general), sensorial especial (gusto) y sensorial visceral; motor: motor somático (branquial) y motor visceral (parasimpático) para los derivados del tercer arco faríngeo.

Núcleos: Cuatro núcleos en la médula envían o reciben fibras a través del CN IX: dos motores (núcleo ambiguo y núcleo salival inferior) y dos sensitivos (núcleos sensitivos del nervio trigémino [CN V] y núcleos del tracto solitario). Tres de estos núcleos (en cursiva) se comparten con el CN X (fig. 10.6).

El nervio glosofaríngeo (NC IX) emerge de la cara lateral del bulbo raquídeo y pasa anterolateralmente para salir del cráneo a través de la cara anterior del agujero yugular (figs. 10.13 y 10.14). En este agujero se encuentran los ganglios sensitivos superior e inferior del CN IX, que contienen los cuerpos celulares pseudounipolares de los componentes aferentes del nervio. El CN IX sigue al estilofaríngeo, el único músculo que inerva el nervio, y pasa entre los músculos constrictores faríngeos superior y medio para llegar a la orofaringe y la lengua. Aporta fibras sensoriales al plexo nervioso faríngeo. El CN IX es aferente desde la lengua y la faringe (de ahí su nombre) y eferente hacia el estilofaríngeo y la glándula parótida.

LGRAWANY
Machine Translated by Google

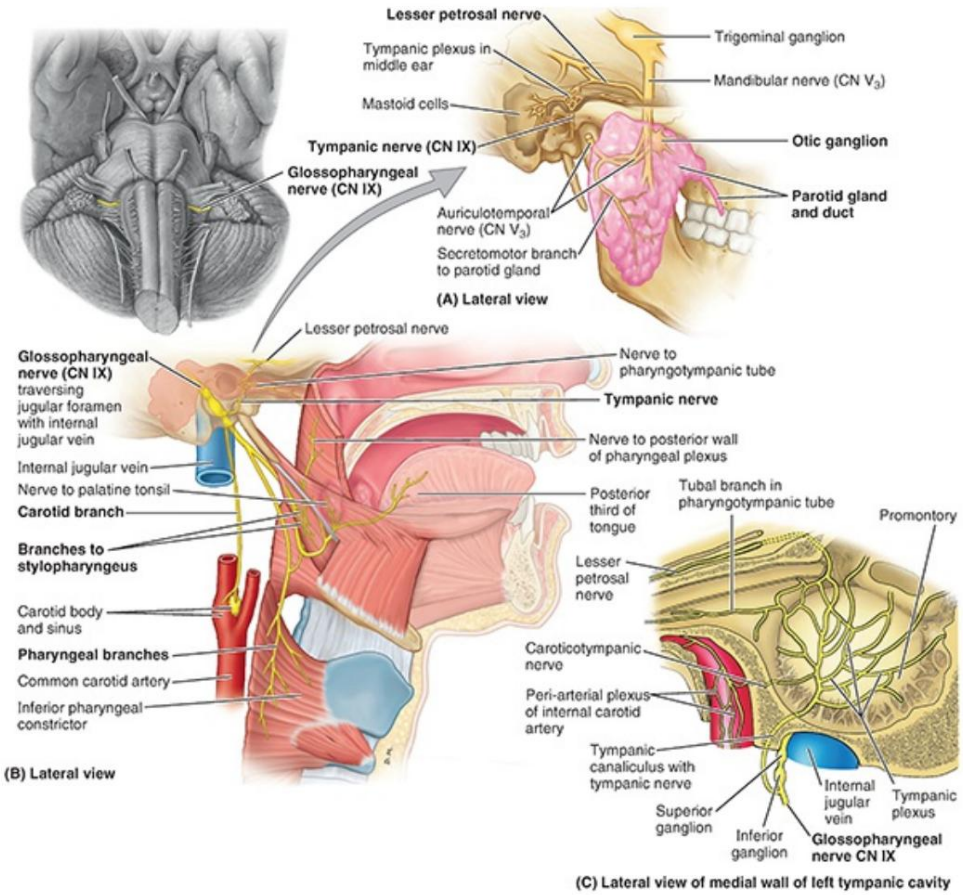

FIGURA 10.13. Distribución del nervio glosofaríngeo (CN IX). A. Componente parasimpático del CN IX. El nervio suministra fibras secretoras presinápticas al ganglio ótico; Las fibras postsinápticas pasan a la glándula parótida a través del nervio auriculotemporal (CN V3). B. Faringe y estructuras parafaríngeas. El CN IX es motor de un músculo faríngeo, el estilofaríngeo. También transporta fibras sensoriales del cuerpo carotídeo y del seno carotídeo, que transmiten información sobre la presión arterial y los niveles de gases, así como sensaciones somáticas (generales) del oído interno, la faringe y las fauces, y el gusto de la parte posterior de la lengua. C. Oído medio (cavidad timpánica y trompa faringotimpánica) y ganglio ótico.

Machine Translated by Google

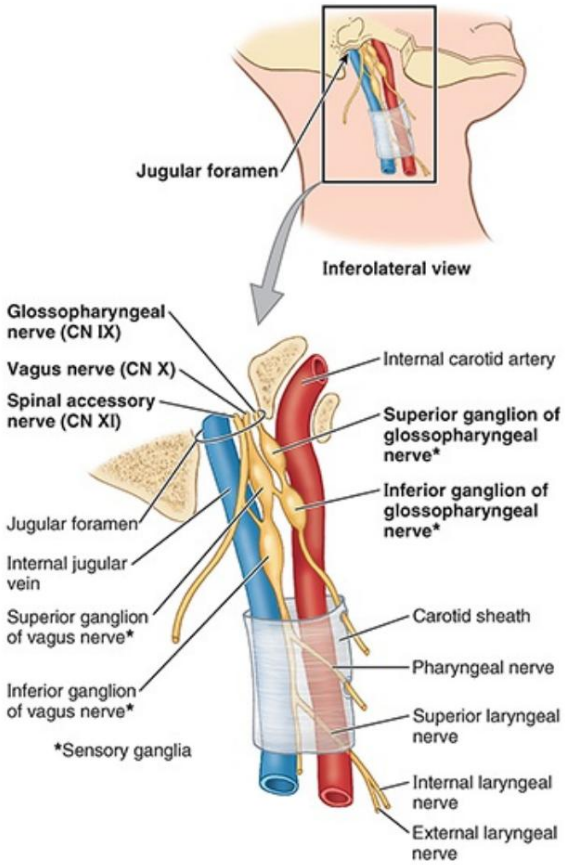

FIGURA 10.14. Relación de estructuras que atraviesan el agujero yugular. CN IX, CN X y CN XI son, en orden numérico, anteriores a la vena yugular interna a medida que atraviesan el agujero. Están inmediatamente posteriores a la arteria carótida interna cuando emergen del agujero. Los ganglios sensitivos superior e inferior del CN IX y CN X son engrosamientos de los nervios inmediatamente inferiores a su salida del cráneo.

Motor somático (branquial)

Las fibras motoras pasan a un músculo, el estilofaríngeo, derivado del tercer arco faríngeo.

Motor visceral (parasimpático)

Siguiendo una ruta tortuosa que involucra inicialmente al nervio timpánico, se proporcionan fibras parasimpáticas presinápticas al ganglio ótico para inervación de la glándula parótida (fig. 10.15). El ganglio ótico está asociado con el nervio mandibular (CN V3), cuyas ramas transportan las fibras parasimpáticas postsinápticas a la glándula parótida.

LGRAWANY
Machine Translated by Google

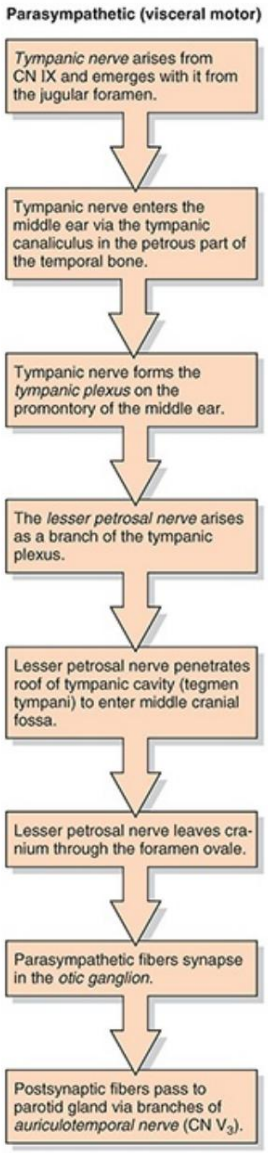

FIGURA 10.15. Inervación parasimpática por el nervio glosofaríngeo (CN IX). El CN IX envía fibras parasimpáticas (secretomotoras) presinápticas al ganglio ótico a través de una ruta complicada; las fibras postsinápticas pasan del ganglio a la glándula parótida a través del nervio auriculotemporal (fig. 10.13B).

Somático (General) Sensorial

Las ramas sensoriales generales del CN IX son las siguientes (fig. 10.13):

- El nervio timpánico pasa a través del canalículo timpánico entre el canal carotídeo y el agujero yugular para formar el plexo timpánico dentro de la cavidad timpánica. El plexo proporciona inervación sensitiva a la mucosa de la cavidad timpánica, el antro de las células aéreas mastoides y la porción posterolateral de la trompa faringotimpánica.
- Los nervios faríngeo, amigdalino y lingual de la mucosa de la orofaringe y el istmo de las fauces (L., garganta), incluida la amígdala palatina, el paladar blando y el tercio posterior de la lengua. Además de la sensación general (tacto, dolor, temperatura), táctil (real o amenazada)

Machine Translated by Google

Los estímulos considerados inusuales o desagradables en este caso pueden provocar el reflejo nauseoso o incluso el vómito. El reflejo nauseoso está ausente en aproximadamente el 37% de los individuos normales (Davies et al., 1995). El CN IX proporciona la rama aferente (sensorial) del reflejo, mientras que la rama eferente (motora) se realiza a través del nervio vago (CN X).

Sensorial Especial (Gusto)

Las fibras gustativas se transportan desde el tercio posterior de la lengua hasta los ganglios sensitivos inferiores del CN IX (fig. 10.14). Los detalles de la distribución de CN IX se describen en la Figura 10.13.

sensorial visceral

La rama carotídea del CN IX irriga el seno carotídeo, un barorreceptor (presorreceptor) sensible a los cambios en la presión arterial, y el cuerpo carotídeo, un quimiorreceptor sensible a los gases en sangre (niveles de oxígeno y dióxido de carbono).

Conclusión: nervio glosofaríngeo

■ Los nervios glosofaríngeos (NC IX) envían fibras motoras somáticas al estilofaríngeo y fibras motoras viscerales (parasimpáticas presinápticas) al ganglio ótico para

Inervación de la glándula parótida. ■ También envían fibras sensoriales al tercio posterior de la lengua (incluido el gusto), faringe, cavidad timpánica, trompa faringotimpánica, cuerpo carotídeo y seno carotídeo. ■ Los nervios se originan en el extremo rostral de la médula y

Sale del cráneo por los agujeros yugulares. ■ Pasan entre los constrictores faríngeos superior y medio hasta el seno amigdalino y entran en el tercio posterior de la lengua.

NERVIO VAGO (CN X)

Funciones: sensorial: sensorial somática (general), sensorial especial (gusto), sensorial visceral; motor: motor somático (branquial) y motor visceral (parasimpático).

• Sensorial somático (general) de la faringe y laringe inferiores. El vago proporciona la rama aferente (sensorial) del reflejo de la tos estimulado por irritantes extraños, previniendo la aspiración y la infección. • Sensorial visceral de los órganos torácicos y
abdominales. • Gusto y sensación somática (general) de la raíz de la lengua y
las papilas gustativas de la base.
epiglotis. Las ramas del nervio laríngeo interno (una rama del CN X) irrigan un área pequeña, principalmente sensorial somática (general), pero también alguna sensación especial (gusto).

LGRAWANY
Machine Translated by Google

• Motor somático (branquial) del paladar blando, faringe, músculos laríngeos intrínsecos (fonación) y un músculo nominal extrínseco de la lengua, el palatogloso, que en realidad es un músculo palatino según su derivación e inervación. •

Propioceptivo de los músculos enumerados anteriormente. Motor visceral (parasimpático) a las vísceras torácicas y abdominales.

Núcleos: sensitivo: núcleo sensitivo del nervio trigémino (sensitivo somático) y núcleos del tracto solitario (sensitivo gustativo y visceral); motor: núcleo ambiguo (motor somático [branquial]) y núcleo vagal dorsal (motor visceral [parasimpático]) (fig. 10.6).

El nervio vago (X par) tiene el trayecto más largo y la distribución más extensa de todos los nervios craneales, la mayor parte del cual se encuentra fuera de (inferior a) la cabeza. El término vago se deriva de la palabra latina vagary, que significa "errante". CN X se llamó así debido a su amplia distribución que se extiende lejos de la cabeza (Tabla 10.5). Surge de una serie de raicillas de la cara lateral de la médula que se fusionan y abandonan el cráneo a través del agujero yugular situado entre el par IX y el par XI (figs. 10.14 y 10.16).

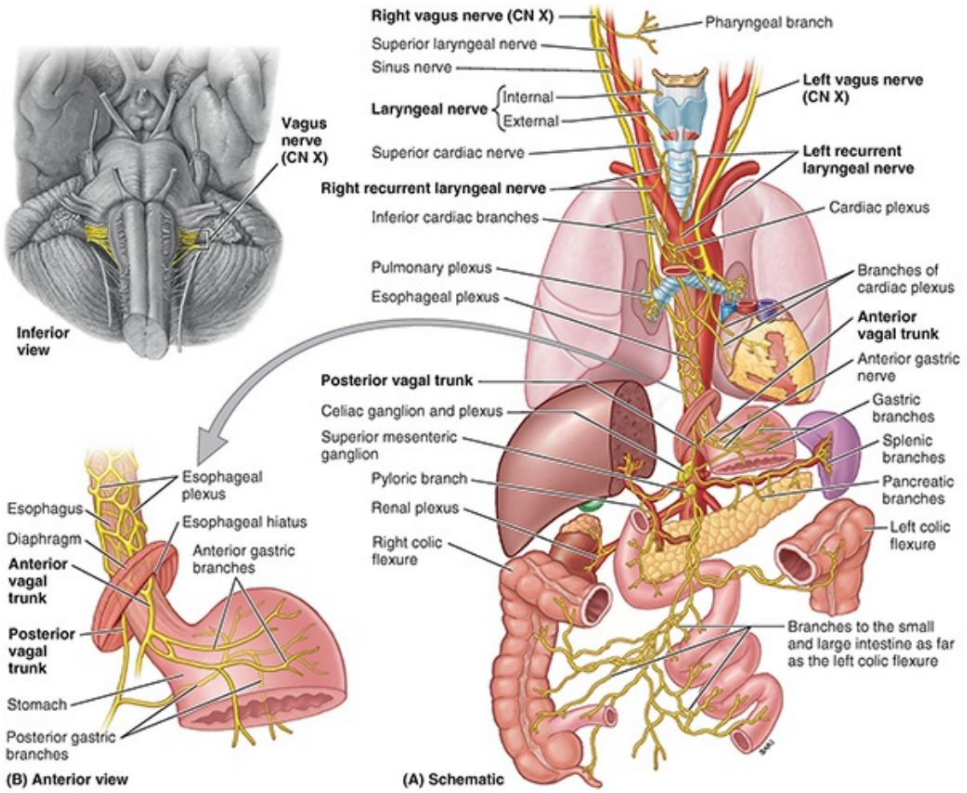

FIGURA 10.16. Distribución del nervio vago (CN X). A. Descripción general. Después de irrigar las ramas palatina, faríngea y laríngea, el CN X desciende al tórax. Los nervios laríngeos recurrentes ascienden a la laringe, el izquierdo desde un nivel más inferior (torácico). En el abdomen, los troncos vagales anterior y posterior demuestran una mayor asimetría ya que irrigan el esófago terminal, el estómago y el tracto intestinal hasta el ángulo cólico izquierdo. B. Transición del plexo esofágico inferior a los troncos vagales anterior y posterior.

TABLA 10.5. RESUMEN DEL NERVIO VAGO (CN X)

Divisiones (Partes)	Sucursales

Machine Translated by Google

Craneal Vagi surge de una serie de raicillas de la médula (incluye la raíz craneal tradicional del CN XI).	Rama meníngea a la duramadre (sensorial; en realidad, fibras de las neuronas del ganglio espinal C2 que se unen al nervio vago) rama auricular
Cervical Sale del cráneo/entra en el cuello a través del agujero yugular; Los nervios vagos derecho e izquierdo entran en las vainas carotídeas y continúan hasta la raíz del cuello.	Ramas faríngeas al plexo faríngeo (motor) Ramas cardíacas cervicales (parasimpáticas, aferentes viscerales) Ramas interna (sensorial) y externa (motora) del nervio laríngeo superior (mixta) Nervio laríngeo recurrente derecho (mixto)
torácico Vagi ingresa al tórax a través de la apertura torácica superior; el vago izquierdo contribuye al plexo esofágico anterior; vago derecho al plexo posterior; Forman troncos vagales anteriores y posteriores.	Nervio laríngeo recurrente izquierdo (mixto; todas las ramas distales transmiten fibras aferentes parasimpáticas y viscerales para estímulos reflejos) Ramas cardíacas torácicas Ramas pulmonares Plexo esofágico
Abdominal Los troncos vagales anterior y posterior ingresan al abdomen a través del hiato esofágico en el diafragma; distribuir asimétricamente	ramas esofágicas ramas gástricas ramas hepáticas Ramas celíacas (del tronco vagal posterior) Rama pilórica (del tronco vagal anterior) ramas renales Ramas intestinales (hacia el ángulo cólico izquierdo)

Lo que antes se llamaba “raíz craneal del nervio accesorio” es en realidad parte del CN X (fig. 10.17). CN X tiene un ganglio superior en el agujero yugular que se ocupa principalmente del componente sensorial general del nervio. Debajo del agujero hay un ganglio inferior (ganglio nudoso) que se ocupa de los componentes viscerales y sensoriales especiales del nervio (Fig. 10.14). En la región del ganglio superior hay conexiones con el CN IX y el ganglio cervical superior (simpático). El X CN continúa inferiormente en la vaina carotídea hasta la raíz del cuello (consulte el Capítulo 9, Cuello), suministrando ramas al paladar, faringe y laringe y ramas cardíacas a los plexos cardíaco y pulmonar (fig. 10.16; tabla 10.5).

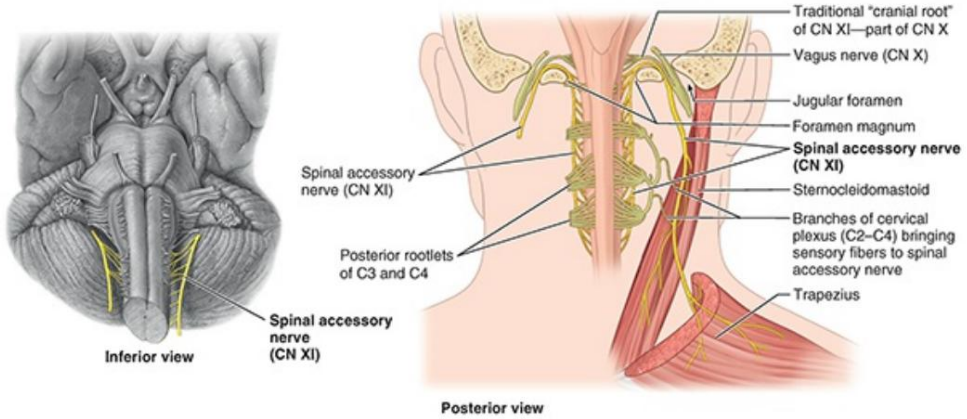

FIGURA 10.17. Distribución del nervio espinal accesorio (XI CN).

Los trayectos del vago (pl. de vago) son asimétricos en el tórax, como consecuencia de las transiciones de los grandes vasos y la rotación del intestino medio durante el desarrollo (véanse el Capítulo 4, Tórax y el Capítulo 5, Abdomen). El CN X suministra ramas a los plexos mixtos motores y sensoriales que sirven al corazón, los bronquios, los pulmones y el esófago. Los troncos vagales anterior y posterior se forman como continuación del plexo esofágico que rodea el esófago, que también es

LGRAWANY
Machine Translated by Google

unidos por ramas de los troncos simpáticos. Los troncos pasan con el esófago a través del diafragma hasta el abdomen, donde los troncos vagales se dividen en ramas que inervan el estómago y el tracto intestinal hasta el ángulo cólico izquierdo.

La conclusión: el nervio vago

■ Los nervios vagos (X par) suministran fibras motoras a los músculos voluntarios de la laringe. y esófago superior. ■ También envían fibras motoras viscerales (parasimpáticas presinápticas) a los músculos y glándulas involuntarios de (1) el árbol traqueobronquial y el esófago a través de los plexos pulmonar y esofágico, (2) al corazón a través del plexo cardíaco y (3) al tracto digestivo hasta el ángulo cólico izquierdo a través de los troncos vagales. ■ Los nervios vagos también envían fibras sensoriales a la faringe, la laringe y aferencias reflejas desde estos mismas áreas (1–3 arriba). ■ Se originan a través de 8 a 10 raicillas de los lados laterales de la médula del tronco del encéfalo. Entran en el mediastino superior por detrás de las articulaciones esternoclaviculares y las venas braquiocefálicas. ■ Los nervios dan lugar a los nervios recurrentes derecho e izquierdo y luego forman el plexo esofágico, se reforman como troncos vagales anterior y posterior y continúan hacia el abdomen.

NERVIO ESPINAL ACCESORIO (CN XI)

Funciones: motor somático de los músculos esternocleidomastoideo estriado y trapecio.

Núcleos: el nervio espinal accesorio surge del núcleo del nervio espinal accesorio, una columna de neuronas motoras del asta anterior en los cinco o seis segmentos cervicales superiores de la médula espinal (fig. 10.6).

La tradicional “raíz craneal” del CN XI es en realidad parte del CN X (Lachman et al., 2002). Puede estar unido por una distancia corta con el nervio espinal accesorio (NC XI) (fig. 10.17). El CN XI emerge como una serie de raicillas de los primeros cinco o seis segmentos cervicales de la médula espinal. El nervio espinal accesorio se une temporalmente al X del CN a medida que pasa a través del agujero yugular, y se separa de nuevo a medida que sale (fig. 10.14). El CN XI desciende a lo largo de la arteria carótida interna, penetra e inerva el esternocleidomastoideo y emerge del músculo cerca de la mitad de su borde posterior. A continuación, el CN XI cruza la región cervical posterior y pasa profundamente hasta el borde superior del trapecio para descender sobre su superficie profunda, proporcionando múltiples ramas al músculo. Las ramas del plexo cervical que transportan fibras sensoriales de los nervios espinales C2 a C4 se unen al nervio espinal accesorio en la región cervical posterior, proporcionando a estos músculos dolor y fibras propioceptivas.

Conclusión: nervio espinal accesorio

Machine Translated by Google

■ Los nervios accesorios espinales (NC XI) suministran fibras motoras somáticas a los músculos esternocleidomastoideo y trapecio. ■ Los nervios surgen como raicillas de los lados. de la médula espinal en los cinco o seis segmentos cervicales superiores. ■ Ascienden a la cavidad craneal a través del agujero magno y salen a través del agujero yugular, cruzando la región cervical lateral, donde el dolor y las fibras propioceptivas del plexo cervical se unen a los nervios.

NERVIO HIPOGLOSAL (CN XII)

Funciones: motor somático de los músculos intrínsecos y extrínsecos de la lengua (G. glosa): estilogloso, hiogloso y geniogloso.

El nervio hipogloso (NC XII) surge como un nervio puramente motor a través de varias raicillas del médula y sale del cráneo a través del canal hipogloso (figs. 10.2 y 10.3). Después de salir de la cavidad craneal, al CN XII se une una rama o ramas del plexo cervical que transportan fibras motoras somáticas generales de los nervios espinales C1 y C2 y fibras sensitivas somáticas (generales) del ganglio espinal de C2 (fig. 10.18). Estas fibras nerviosas espinales "se enganchan" con el par XII para llegar a los músculos hioides, y algunas de las fibras sensoriales pasan retrógradas a lo largo de él para llegar a la duramadre de la fosa craneal posterior (consulte la figura 8.34B en el Capítulo 8, Cabeza). . El CN XII pasa inferiormente medial al ángulo de la mandíbula y luego se curva anteriormente para entrar en la lengua (fig. 10.18).

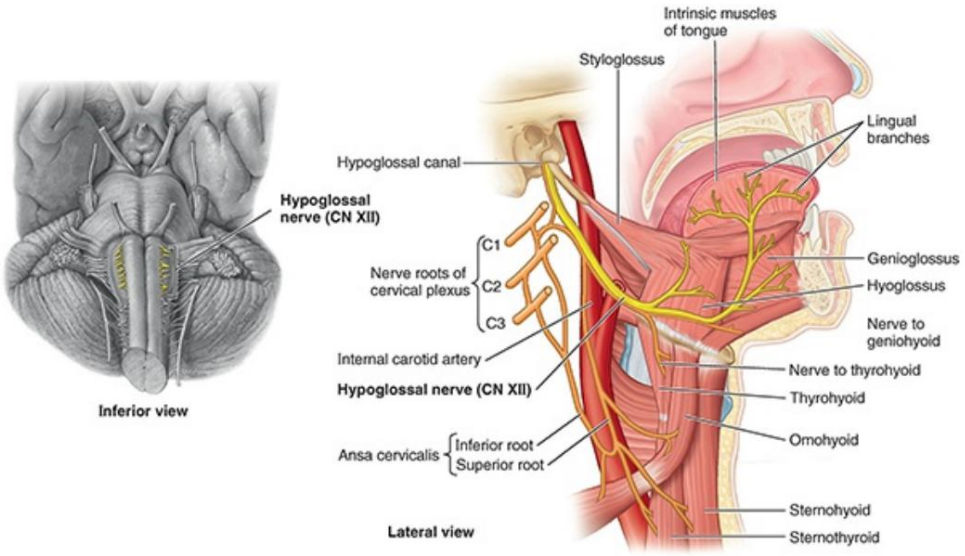

FIGURA 10.18. Distribución del nervio hipogloso (CN XII). El CN XII sale del cráneo a través del canal hipogloso y pasa profundamente a la mandíbula para ingresar a la lengua, donde inerva todos los músculos linguales intrínsecos y extrínsecos, excepto el palatogloso. El CN XII se une inmediatamente distal al canal hipogloso mediante una rama que transporta fibras del asa C1 y C2 del plexo cervical. Estas fibras se unen al CN XII, dejándolo como la raíz superior del asa cervical y el nervio del músculo tirohioideo. Los nervios espinales cervicales, no el par XII, inervan los músculos infrahioideos.

LGRAWANY
Machine Translated by Google

El CN XII termina en muchas ramas que inervan todos los músculos extrínsecos de la lengua, excepto el palatogloso (un músculo palatino). CN XII tiene las siguientes sucursales:

• Una rama meníngea regresa al cráneo a través del canal hipogloso e inerva la duramadre en el piso y la pared posterior de la fosa craneal posterior. Las fibras nerviosas transportadas provienen del ganglio espinal sensorial del nervio espinal C2 y no son fibras del hipogloso.

• La raíz superior del asa cervical se ramifica desde el par craneal XII para irrigar el infrahioideo. Músculos (esternohioideo, esternotiroideo y omohioideo). Esta rama transporta sólo fibras del plexo cervical (el bucle entre las ramas anteriores de C1 y C2) que se unen al nervio fuera de la cavidad craneal, no fibras del hipogloso (fig. 10.18). Algunas fibras continúan más allá del origen de la raíz superior para llegar al músculo tirohioideo. • Las ramas linguales terminales irrigan el estilogloso, el hiogloso, el geniogloso y el intrínseco. músculos de la lengua.

Conclusión: nervio hipogloso

■ Los nervios hipoglosos (XII par) suministran fibras motoras somáticas a los nervios intrínseco y músculos extrínsecos de la lengua, excepto el palatogloso (un músculo palatino). ■ Surgen por varias raicillas entre las pirámides y las aceitunas de la médula. ■ Pasan a través de los canales del hipogloso y discurren en dirección inferior y anterior, pasando mediales a los ángulos de la mandíbula y entre el milohioideo y el hiogloso para llegar a los músculos de la lengua.

CLÍNICO
CAJA

NERVIOS CRANEALES

Lesiones de los nervios craneales

La tabla 10.6 resume algunas lesiones comunes de los nervios craneales, indicando el tipo o sitio de las lesiones y los hallazgos anormales que resultan. La lesión de los nervios craneales es una complicación frecuente de una fractura en la base del cráneo. Además, el movimiento excesivo del cerebro dentro del cráneo puede desgarrar o lesionar las fibras de los nervios craneales, especialmente las del CN I. La parálisis resultante de un traumatismo puede no ser evidente durante varios días. Además, las lesiones de los nervios craneales también suelen ocurrir con lesiones traumáticas en el cerebro, lo que puede provocar un retraso en el diagnóstico y la intervención (Higgins et al., 2022). Además,

Machine Translated by Google

Los nervios craneales pueden lesionarse cuando se realiza cirugía en estructuras adyacentes.

TABLA 10.6. RESUMEN DE LAS LESIONES DE LOS NERVIOS CRANEALES

Tipos de nervios y/o sitios de lesión		Hallazgos anormales
CNI	Fractura de placa cribiforme	Anosmia (pérdida del olfato); rinorrea del líquido cefalorraquídeo
CN II	Traumatismo directo a la órbita o al globo ocular; Fractura que afecta al canal óptico.	Pérdida de constricción pupilar.
	Presión sobre la vía óptica; Laceración o coágulo intracerebral en los lóbulos temporal, parietal u occipital del cerebro.	Defectos del campo visual. Consulte la Figura B10.1.
CN III	Presión por hernia del uncus en el nervio; fractura que afecta al seno cavernoso; aneurismas	Pupila dilatada; ptosis; el ojo se vuelve "hacia abajo y hacia afuera"; Se perderá el reflejo pupilar en el lado de la lesión. Consulte la Figura B8.31A en el Capítulo 8, Título.
CN IV	Estiramiento del nervio durante su recorrido alrededor del tronco del encéfalo; fractura de orbita	Incapacidad para mirar hacia abajo cuando el ojo está en aducción.
CN V	Daños a ramas terminales (particularmente CN V2) en techo del seno maxilar; Procesos patológicos que afectan al ganglio trigémino.	Pérdida de sensaciones de dolor y tacto; parestesia; los músculos maseteros y temporales no se contraen; desviación de la mandíbula hacia el lado de la lesión cuando se abre la boca
CN VI	Base del cerebro o fractura que afecta al seno cavernoso o a la órbita.	El ojo no logra moverse lateralmente; diplopía en la mirada lateral. Consulte la Figura B8.31B en el Capítulo 8, Título.
CN VII	Laceración o contusión en la región parótida.	Parálisis de los músculos faciales; el ojo permanece abierto; el ángulo de la boca cae; la frente no se arruga.
	Fractura del hueso temporal	Como antes, además de afectación asociada del nervio coclear y la cuerda del tímpano; córnea seca; Pérdida del gusto en los dos tercios anteriores de la lengua.
	Hematoma intracraneal ("accidente cerebrovascular")	Arrugas en la frente debido a la inervación bilateral de Músculo frontal, en caso contrario parálisis de los músculos faciales contralaterales.
CN VIII	Tumor de nervio (neuroma acústico)	Pérdida auditiva unilateral progresiva; tinnitus (ruidos en el oído)
CN IX	Lesión del tronco encefálico o laceración profunda del cuello.	Pérdida del gusto en el tercio posterior de la lengua; pérdida de sensación en el lado afectado del paladar blando
CN X	Lesión del tronco del encéfalo o laceración profunda del cuello	Flacidez del paladar blando; desviación de la úvula hacia el lado normal; Ronquera debido a la parálisis de las cuerdas vocales.
CN XI	Laceración del cuello	Parálisis del esternocleidomastoideo y de las fibras descendentes del trapecio; caída del hombro
CN XII	Laceración del cuello; fracturas de base craneal	La lengua protruida se desvía hacia el lado afectado; disartria moderada (alteración de la articulación). Consulte la Figura B10.2.

Debido a su ubicación dentro de la cavidad craneal confinada, posiciones relativamente fijas y, a veces, relaciones estrechas con formaciones óseas o vasculares, las porciones intracraneales de ciertos nervios craneales también son susceptibles a la compresión debido a un tumor o aneurisma.
En tales casos, la aparición de los síntomas suele producirse de forma gradual y los efectos dependen de

LGRAWANY
Machine Translated by Google

la magnitud de la presión ejercida. Debido a su estrecha relación con el seno cavernoso, los CN III, CN IV, CN V1 y especialmente CN VI son susceptibles a compresión o lesión relacionada con patologías (infecciones, tromboflebitis) que afectan al seno cavernoso.

NERVIO OLFATIVO (CN I)

Anosmia: pérdida del olfato

La pérdida del olfato (anosmia) se asocia frecuentemente con infecciones de las vías respiratorias superiores, enfermedades de los senos nasales y traumatismos craneoencefálicos. La pérdida de fibras olfativas se produce con el envejecimiento. En consecuencia, las personas mayores suelen tener una agudeza reducida de la sensación del olfato, como resultado de una reducción progresiva del número de neuronas receptoras olfatorias en el epitelio olfatorio. La principal queja de la mayoría de las personas con anosmia es la pérdida o alteración del gusto; sin embargo, los estudios clínicos revelan que en todas las personas, excepto en unas pocas, la disfunción está en el sistema olfativo (Simpson, 2018). La razón es que la mayoría de la gente confunde gusto con sabor. La alteración olfativa transitoria se produce como resultado de una rinitis alérgica o viral (inflamación de la membrana mucosa nasal).

Para probar el sentido del olfato, a la persona se le vendan los ojos y se le pide que identifique olores comunes, como café recién molido colocado cerca de las fosas nasales externas. Una naris está ocluida y los ojos cerrados. Debido a que la anosmia suele ser unilateral, cada naris se examina por separado. Si la pérdida del olfato es unilateral, es posible que la persona no se dé cuenta sin pruebas clínicas.

Pueden producirse lesiones de la mucosa nasal, de las fibras nerviosas olfatorias, de los bulbos olfatorios o de los tractos olfatorios. también perjudica el olfato. En lesiones graves en la cabeza, los bulbos olfatorios pueden desprenderse de los nervios olfatorios o algunas fibras nerviosas olfatorias pueden desgarrarse al pasar a través de una placa cribiforme fracturada. Si todos los haces de nervios de un lado se rompen, se producirá una pérdida total del olfato en ese lado; en consecuencia, la anosmia puede ser un indicio de una fractura de la base del cráneo y rinorrea del líquido cefalorraquídeo (fuga de líquido a través de la nariz).

Un tumor y/o absceso en el lóbulo frontal del cerebro o un tumor de las meninges (meningioma) en la fosa craneal anterior también pueden causar anosmia al comprimir el bulbo y/o el tracto olfatorio (D'Amico & Sisti, 2022).

Alucinaciones olfativas

Ocasionalmente, las alucinaciones olfativas (falsas percepciones del olfato) pueden acompañar a las lesiones en el lóbulo temporal del hemisferio cerebral. Una lesión que irrita el área olfatoria lateral (profunda hasta el uncus) puede causar epilepsia del lóbulo temporal o “ataques uncinados”, que se caracterizan por olores imaginarios desagradables y movimientos involuntarios de los labios y la lengua.

NERVIO ÓPTICO (CN II)

Machine Translated by Google

Enfermedades desmielinizantes y nervios ópticos

Debido a que los nervios ópticos son en realidad tractos del SNC, la vaina de mielina que rodea las fibras sensoriales desde el punto en el que las fibras penetran la esclerótica está formada por oligodendrocitos (células gliales) en lugar de células del neurolema (Schwann), como en otros nervios craneales o espinales. Nervios del sistema nervioso periférico (SNP). En consecuencia, los nervios ópticos son susceptibles a los efectos de enfermedades desmielinizantes del SNC, como la esclerosis múltiple (EM), que normalmente no afectan a otros nervios del SNP.

Neuritis óptica

La neuritis óptica se refiere a lesiones del nervio óptico que causan disminución de la agudeza visual, con o sin cambios en los campos de visión periféricos (Moss, 2022). La neuritis óptica puede ser causada por enfermedades inflamatorias, degenerativas, desmielinizantes o tóxicas. trastornos. El disco óptico aparece pálido y más pequeño de lo habitual en el examen oftalmoscópico. Muchas sustancias tóxicas (p. ej., alcohol metílico y etílico, tabaco, plomo y mercurio) también pueden dañar el nervio óptico.

Defectos del campo visual

Los defectos del campo visual son el resultado de lesiones que afectan diferentes partes de la vía visual. El tipo de defecto depende de dónde se interrumpe el camino (Fig. B10.1):

- La sección completa de un nervio óptico produce ceguera en el temporal (T) y el nasal (N). Campos visuales del ojo ipsilateral (representados en negro).
- La sección completa del quiasma óptico reduce la visión periférica y produce visión bitemporal. hemianopsia, la pérdida de visión de la mitad del campo visual de ambos ojos. • La sección completa del tracto óptico derecho en la línea media elimina la visión de los campos visuales temporal izquierdo y nasal derecho. Una lesión del tracto óptico derecho o izquierdo provoca una hemianopsia homónima contralateral, lo que indica que la pérdida visual se produce en campos similares. Este defecto es la forma más común de pérdida del campo visual y a menudo se observa en pacientes con accidentes cerebrovasculares (Swartz, 2021).

LGRAWANY
Machine Translated by Google

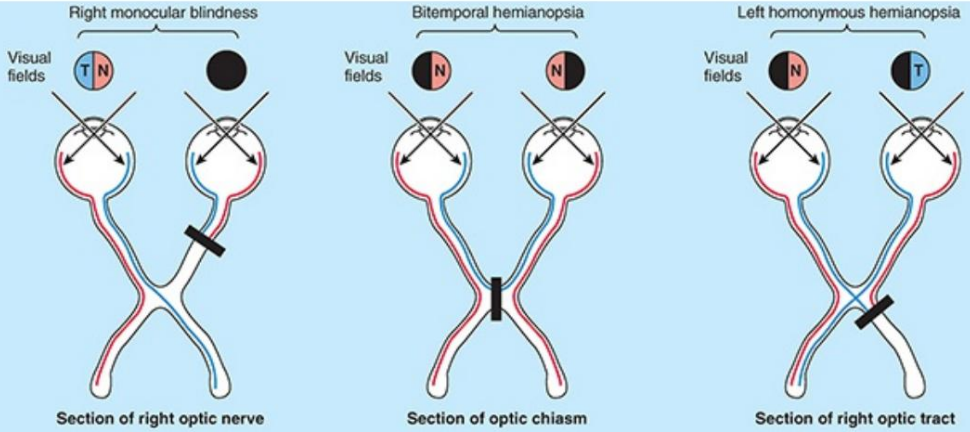

FIGURA B10.1. Defectos del campo visual. T, temporal; norte, nasal.

Defectos de la visión causados por la compresión de la vía óptica, como pueden resultar de tumores. de la hipófisis o los aneurismas en forma de baya de las arterias carótidas internas (consulte el Capítulo 8, Capítulo), pueden producir sólo una parte de las pérdidas visuales aquí descritas. Es posible que los pacientes no se den cuenta de los cambios en sus campos visuales hasta una etapa avanzada del curso de la enfermedad porque las lesiones que afectan la vía visual a menudo se desarrollan de manera insidiosa.

NERVIO OCULOMOTOR (CN III)

Lesión del nervio oculomotor

Una lesión del CN III produce parálisis oculomotora ipsilateral, en la que el ojo está en abducción y depresión, con la pupila dilatada. Esta parálisis se resume en la tabla 10.6 y se analiza e ilustra en el recuadro clínico "Parálisis de los músculos extraoculares/parálisis de los nervios orbitarios" del Capítulo 8, Capítulo.

Compresión del nervio oculomotor

La presión intracraneal que aumenta rápidamente (p. ej., como resultado de un hematoma extradural) a menudo comprime el par III contra la cresta de la parte petrosa del hueso temporal. Como las fibras autónomas del CN III son superficiales, son las primeras en verse afectadas. Como resultado, la pupila se dilata progresivamente en el lado lesionado. En consecuencia, el primer signo de compresión del CN III es la lentitud ipsilateral de la respuesta pupilar a la luz.

Aneurisma del Cerebro Posterior o Cerebeloso Superior Artería

Un aneurisma de una arteria cerebral posterior o cerebelosa superior también puede ejercer presión sobre el CN III a su paso entre estos vasos. Los efectos de esta presión dependen de su gravedad. Debido a que el CN III se encuentra en la pared lateral del seno cavernoso, las lesiones o infecciones del seno también pueden afectar este nervio.

Machine Translated by Google

NERVIO TROCLEAR (CN IV)

El CN IV rara vez se paraliza por sí solo. Las lesiones del nervio troclear o de su núcleo provocan parálisis del oblicuo superior y alteran la capacidad de girar el globo ocular afectado en sentido inferomedial. El CN IV puede romperse cuando hay lesiones graves. Lesiones en la cabeza debido a su largo recorrido intracraneal. El signo característico de la lesión del nervio troclear es la diplopía (visión doble) al mirar hacia abajo. La diplopía se produce porque el oblicuo superior normalmente ayuda al recto inferior a deprimir la pupila (dirigiendo la mirada hacia abajo) y es el único músculo que lo hace cuando la pupila se aduce por primera vez. Además, como el oblicuo superior es el músculo principal que produce la intorsión del globo ocular, el músculo principal que produce la extorsión (el oblicuo inferior) no tiene oposición cuando el oblicuo superior está paralizado. Por lo tanto, la dirección de la mirada y la rotación del globo ocular alrededor de su eje anteroposterior es diferente para los dos ojos cuando se intenta mirar hacia abajo y especialmente cuando se mira hacia abajo y medialmente. La persona puede compensar la diplopía inclinando la cabeza anterior y lateralmente hacia el lado del ojo normal.

NERVIO TRIGÉMINAL (NC V)

Lesión del nervio trigémino

El CN V puede lesionarse por traumatismos, tumores, aneurismas o infecciones meníngeas (Cioroiu y Brannagan, 2022). Puede estar involucrado ocasionalmente en la poliomielitis (“polio”, una enfermedad viral infantil) y en la polineuropatía generalizada, una enfermedad que afecta varios nervios periféricos. Los núcleos sensitivos y motores de la protuberancia y la médula pueden ser destruidos por tumores intramedulares o lesiones vasculares. También puede ocurrir una lesión aislada del tracto espinal del trigémino en la esclerosis múltiple (EM).
La lesión del CN V provoca lo siguiente:

- Parálisis de los músculos de la masticación con desviación de la mandíbula hacia el lado de la lesión (Tabla 10.6)
- Pérdida de la capacidad de apreciar sensaciones táctiles suaves, térmicas o dolorosas en la cara.
- Pérdida del reflejo corneal (parpadeo en respuesta al tacto de la córnea) y del reflejo de estornudo (estimulado por irritantes para limpiar el tracto respiratorio)

Las causas comunes de entumecimiento facial son traumatismos dentales, herpes zoster oftálmico (infección causada por un virus del herpes), traumatismo craneal, tumores de cabeza y cuello, tumores intracraneales y neuropatía trigeminal idiopática (una enfermedad nerviosa de causa desconocida).

La neuralgia del trigémino (tic doloroso), la principal enfermedad que afecta la raíz sensitiva del CN V, produce un dolor insoportable y episódico que suele estar restringido a las áreas irrigadas por las divisiones maxilar y/o mandibular de este nervio. (Consulte el recuadro clínico “Neuralgia del trigémino” en el capítulo 8, encabezado, para una discusión detallada).

LGRAWANY
Machine Translated by Google

Anestesia Dental

Los agentes anestésicos comúnmente se administran mediante inyección para bloquear el dolor durante los procedimientos dentales. El CN V es de gran importancia en la práctica de la odontología porque es el nervio sensorial de la cabeza que atiende a los dientes y la mucosa de la cavidad bucal. Debido a que los nervios alveolares superiores (ramas del CN V2) no son accesibles, los dientes superiores se anestesian localmente inyectando el agente en los tejidos que rodean las raíces de los dientes y permitiendo que la solución se infiltre en el tejido para llegar al nervio terminal (dental). ramas que entran en las raíces. Por el contrario, el nervio alveolar inferior (CN V3) es fácilmente accesible y probablemente se anestesia con más frecuencia que cualquier otro nervio. Este procedimiento se describe en el recuadro clínico "Bloqueo del nervio alveolar inferior" del Capítulo 8, Título.

NERVIO ABDUCENTE (CN VI)

Debido a que el CN VI tiene un trayecto intradural largo, a menudo se estira cuando aumenta la presión intracraneal, en parte debido a la curva pronunciada que forma sobre la cresta de la parte petrosa del hueso temporal después de entrar en la duramadre. A Una lesión que ocupa espacio, como un tumor cerebral, puede comprimir el par VI y provocar parálisis del recto lateral. La parálisis completa del CN VI causa desviación medial del ojo afectado, es decir, es aducido por la acción sin oposición del recto medial, dejando a la persona incapaz de abducir el ojo lateral a la posición primaria (en la que la pupila se dirige anteriormente) . La diplopía (visión doble) está presente en todos los rangos de movimiento del globo ocular, excepto al mirar hacia el lado opuesto a la lesión. La parálisis del CN VI también puede deberse a:

- Un aneurisma del círculo arterial cerebral (en la base del cerebro) (consulte el recuadro clínico "Accidentes cerebrovasculares" en el Capítulo 8, encabezado, para obtener una discusión ilustrada sobre el aneurisma en forma de baya).
- Presión de una arteria interna aterosclerótica (revestida de placa). arteria carótida en el seno cavernoso, donde el CN VI está estrechamente relacionado con esta arteria. (Consulte el recuadro clínico "Infarto cerebral" en el capítulo 8, encabezado, para obtener una ilustración y explicación de la placa de ateroma).
- Trombosis séptica del seno cavernoso posterior a una infección en las cavidades nasales y/o los senos paranasales (consulte el recuadro clínico "Tromboflebitis de la vena facial" en el Capítulo 8, encabezado).

NERVIO FACIAL (CN VII)

Entre los nervios motores, el par craneal VII es el que se paraliza con mayor frecuencia de todos los nervios craneales. Dependiendo de la parte del nervio involucrada, la lesión del CN VII puede causar parálisis de los músculos faciales sin pérdida del gusto en los dos tercios anteriores de la lengua o alteración de la secreción de las glándulas lagrimales y salivales.

Una lesión del CN VII cerca de su origen o cerca del ganglio geniculado se acompaña de pérdida

Machine Translated by Google

de las funciones motoras, gustativas (gusto) y autónomas. La parálisis motora de los músculos faciales afecta las partes superior e inferior de la cara en el lado ipsilateral.

Una lesión central del VII par (lesión del SNC) produce parálisis de los músculos de la cara inferior del lado contralateral. En consecuencia, las arrugas de la frente no se ven alteradas porque están inervadas bilateralmente. Las lesiones entre el ganglio geniculado y el origen de la cuerda del tímpano producen los mismos efectos que las resultantes de una lesión cerca del ganglio, excepto que la secreción lagrimal no se ve afectada. Debido a que pasa a través del canal facial en el hueso temporal, el CN VII es vulnerable a la compresión cuando una infección viral produce inflamación (neuritis viral) e hinchazón del nervio justo antes de que emerja del agujero estilomastoideo.

Debido a que las ramas del CN VII son superficiales, están sujetas a lesiones por cuchillos y heridas de bala, cortes y lesiones al nacer. El daño al CN VII es común con la fractura del hueso temporal y generalmente se detecta inmediatamente después de la lesión. El CN VII también puede verse afectado por tumores del cerebro y del cráneo, aneurismas, infecciones meníngeas y virus del herpes. Aunque las lesiones del par VII causan parálisis de los músculos faciales, la pérdida sensitiva en la pequeña área de piel en la superficie posteromedial del pabellón auricular y alrededor de la abertura del conducto auditivo externo es rara. De manera similar, la audición no suele verse afectada, pero el oído puede volverse más sensible a los tonos bajos cuando el estapedio (inervado por el par VII) está paralizado; este músculo amortigua la vibración del estribo (consulte el Capítulo 8, Cabeza).

La parálisis de Bell es una parálisis facial unilateral de aparición repentina resultante de una lesión del CN. VII. Véase el recuadro clínico “Parálisis de los músculos faciales” en el capítulo 8, encabezado, para una discusión ilustrada y detallada de este síndrome.

NERVIO VESTIBULOCOCLEAR (CN VIII)

Lesiones del nervio vestibulococlear

Aunque los nervios vestibular y coclear son esencialmente independientes, las lesiones periféricas suelen producir efectos clínicos concurrentes debido a su estrecha relación.

Por lo tanto, las lesiones del CN VIII pueden causar tinnitus (zumbidos o zumbidos en los oídos), vértigo (mareos, pérdida del equilibrio) y deterioro o pérdida de la audición. Las lesiones centrales pueden afectar las divisiones coclear o vestibular del CN VIII.

Sordera

Hay dos tipos de sordera (pérdida de audición): sordera conductiva, que afecta al oído externo o medio (p. ej., otitis media, inflamación del oído medio; consulte el recuadro clínico “Otitis media” en el Capítulo 8, Cabeza, para obtener una explicación ilustrada y detallada). discusión detallada) y sordera neurosensorial (daño a las células ciliadas en el oído interno), que resulta de una enfermedad en la cóclea o en el camino desde la cóclea al cerebro.

LGRAWANY
Machine Translated by Google

Neuroma acústico

Un neuroma acústico (neurofibroma) es un tumor benigno de crecimiento lento de las células del neurolema (Schwann). El tumor comienza en el nervio vestibular mientras se encuentra en el conducto auditivo interno. El síntoma temprano de un neuroma acústico suele ser pérdida de la audición. El desequilibrio (trastorno del sentido del movimiento y el equilibrio) y el tinnitus ocurren en aproximadamente el 70% de los pacientes (D'Amico & Sisti, 2022).

Trauma y vértigo

Las personas con traumatismo craneoencefálico suelen experimentar dolor de cabeza, mareos, vértigo y otras características de una lesión postraumática. El vértigo es una alucinación de movimiento que involucra a la persona o al entorno (Roberts, 2022). A menudo implica una sensación de giro, pero puede sentirse como un balanceo hacia adelante y hacia atrás o una caída. Estos síntomas, a menudo acompañados de náuseas y vómitos, suelen estar relacionados con una lesión del nervio vestibular periférico.

NERVIO GLOSOFARÍNGEO (CN IX)

Lesiones del nervio glosofaríngeo

Las lesiones aisladas del CN IX o sus núcleos son poco comunes y no se asocian con una discapacidad perceptible (Higgins et al., 2022). Lo más común es que el traumatismo del nervio sea iatrogénico (causado por un médico, por ejemplo, lesión inadvertida durante una amigdalectomía). El gusto está ausente en el tercio posterior de la lengua y el reflejo nauseoso está ausente en el lado de la lesión. La debilidad ipsilateral puede producir un cambio notable en la deglución.

Las lesiones del CN IX resultantes de infecciones o tumores suelen ir acompañadas de signos de afectación de los nervios adyacentes. Debido a que los parálisis cerebrales IX, X y XI pasan a través del agujero yugular, los tumores en esta región producen parálisis de pares craneales múltiples, llamada síndrome del agujero yugular (Vernet), en el que se presentan disfagia (dificultad para tragar) y disartria (dificultad motora para hablar).) son más evidentes. El paladar blando y la pared posterior de la faringe se desvían hacia el lado contralateral de la lesión cuando se inicia el reflejo nauseoso (“signo de la cortina”) (fig. B10.2). El dolor en la distribución del CN IX puede estar asociado con la afectación del nervio en un tumor en el cuello.

Machine Translated by Google

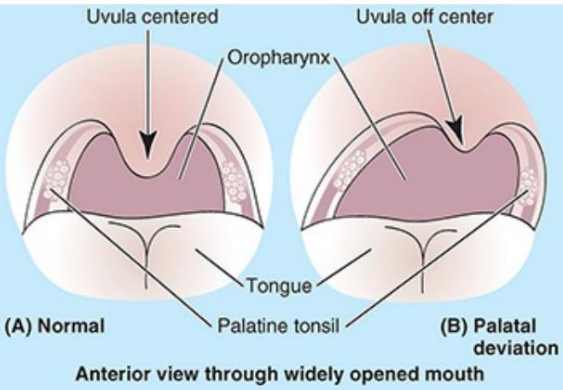

FIGURA B10.2. Reflejo nauseoso. R. Normal. B. Desviación palatina. Obsérvese que el paladar y la pared posterior de la faringe se desvían hacia el lado izquierdo cuando se provoca el reflejo nauseoso. Este "signo de la cortina" se debe a una lesión del CN IX/CN X derecho.

Neuralgia glosofaríngea

La neuralgia glosofaríngea (tic glosofaríngeo) es poco común y se desconoce su causa. La intensificación repentina del dolor es de naturaleza ardiente o punzante. Estos paroxismos (espasmos o ataques repentinos) de dolor suelen iniciarse al tragar, sacar la lengua, hablar o tocar la amígdala palatina (Mathew & Bajwa, 2022). Los paroxismos de dolor ocurren durante la comida cuando se estimulan las áreas desencadenantes.

NERVIO VAGO (CN X)

Las lesiones aisladas del CN X son poco comunes. La lesión de las ramas faríngeas del CN X produce disfagia (dificultad para tragar) leve o grave. Las lesiones del nervio laríngeo superior producen anestesia de la parte superior de la laringe y parálisis del músculo cricotiroideo. (Consulte el recuadro clínico "Lesión de los nervios laríngeos" en el Capítulo 9, Cuello). La voz es débil y se cansa fácilmente. La lesión de un nervio laríngeo recurrente puede ser causada por aneurismas del cayado de la aorta y puede ocurrir durante operaciones de cuello. La lesión del nervio laríngeo recurrente causa disfonía (ronquera o debilidad de la voz) debido a la parálisis de las cuerdas vocales. La parálisis de ambos nervios laríngeos recurrentes provoca afonía (pérdida de la voz) y estridor inspiratorio (un sonido respiratorio áspero y agudo). La parálisis de los nervios laríngeos recurrentes generalmente es el resultado de un cáncer de laringe y de la glándula tiroides y/o de una lesión durante una cirugía en la glándula tiroides, el cuello, el esófago, el corazón y los pulmones. Debido a su recorrido más largo, las lesiones del nervio laríngeo recurrente izquierdo son más comunes que las del derecho. Las lesiones proximales del CN X también afectan los nervios faríngeo y laríngeo superior, provocando dificultad para tragar y hablar.

NERVIO ESPINAL ACCESORIO (CN XI)

Debido a su paso casi subcutáneo a través de la región cervical lateral (triángulo posterior del cuello), la lesión iatrogénica (causada por un médico) de

LGRAWANY
Machine Translated by Google

El CN XI puede ocurrir durante procedimientos quirúrgicos como biopsia de ganglios linfáticos, canulación de la vena yugular interna y endarterectomía carotídea (Higgins et al., 2022). Raras lesiones altas del CN XI provocan parálisis del esternocleidomastoideo ipsilateral, que se manifiesta como un deterioro de la rotación hacia el lado afectado (fig. B10.3A) y del trapecio, que se manifiesta como una incapacidad unilateral para encogerse de hombros (fig. B10.3B). o aleteo de la escápula en reposo. En la lesión inferior más común, sólo se afecta el trapecio. (Consulte el recuadro clínico "Lesiones del nervio espinal accesorio [NC XI]" en el Capítulo 9, Cuello).

FIGURA B10.3. Prueba de la función del esternocleidomastoideo y trapecio y del nervio espinal accesorio.

NERVIO HIPOGLOSAL (CN XII)

El traumatismo del CN XII también suele ser iatrogénico (p. ej., lesión durante procedimientos que incluyen endarterectomía carotídea, intubación endotraqueal u otros dispositivos de inserción y uso de las vías respiratorias). La compresión del CN XII durante la rotación de la cabeza se debe a una apófisis estiloides alargada o dirigida medialmente, a veces asociada con osificación del ligamento estilohioideo (síndrome de Eagle). La lesión del CN XII paraliza la mitad ipsilateral de la lengua, lo que produce disartria. Después de un tiempo, la lengua se atrofia, haciéndola parecer encogida y arrugada (Higgins et al., 2022). Cuando la lengua sobresale, su ápice se desvía hacia el lado paralizado debido a la acción incomparable del geniogloso y los músculos intrínsecos del lado paralizado de la lengua, que permanece sin extender (fig. B10.4).

Machine Translated by Google

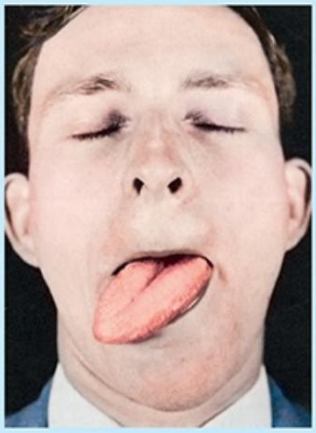

FIGURA B10.4. Parálisis del nervio hipogloso.

1Históricamente, el esternocleidomastoideo y el trapecio se han clasificado como músculos branquiómeros. Los estudiantes pueden verlos. clasificado como tal en otras referencias.

LCRAWANY
Machine Translated by Google

Índice

Nota: Los números de página en negrita indican la entrada principal del término, que aparece en negrita o como encabezado en la página indicada y va seguido de una definición o explicación; los números de página en cursiva indican figuras; los seguidos de “t” denotan tablas.

A

Abreviaturas, 5
Abdomen, 411–558
  agudo, 426, 489
  acumulación de grasa en, 414,
  425 funciones de, 411–
  412 hernias de,
  425 imágenes médicas de, 555, 555–
  558 paracentesis de,
  452 protuberancia de,
  425 regiones de, 412–414 ,
  413 ultrasonido de, 68, 69, 555,
  555 vísceras de, 17, 411, 412, 454–
    539 inervación de, 533–539, 534, 535, 535t, 538
    descripción general, 454,
      454–457 función
      general, 455 superficie
  anatomía, 454 paredes de (ver pared abdominal)
Maniobra de empuje abdominal (Heimlich), 1064-1065, 1065
Pared abdominal, 412
  anterolateral, 412, 414, 414–444, 418, 420, 436
    vasos sanguíneos de, 418, 423, 423, 424,
    424t elementos de,
    414, 417 fascia de, 414–415, 415,
    420, 425 incisiones de, 426 –427, 427

Machine Translated by Google

parrilla (división de músculos), 427, 427
longitudinal, 426–427, 427
mediana, 426–427 , 427
línea media, 426–427,
427 oblicua ,
427 paramediana, 427, 427
Pfannenstiel, 427, 427
suprapúbico, 427, 427
transversal, 427, 427
superficie interna de, 429, 429–430, 439–440
sistema linfático para, 423
músculos de, 415–421, 416, 416t, 417, 418, 425
nervios de, 421–423, 422, 422t, 426
plano neurovascular de, 419
neurovasculatura de, 421–423, 422, 422t, 423, 424, 424t, 425, 426–427
palpación de, 426
examen físico de, 414 estructura
de, 414, 417 anatomía
de la superficie de, 438, 438–439
inferior, 419
posterior, 412, 414, 414, 450, 521, 543–550
arterias de, 543, 547, 547–548, 548t
nervios autónomos de, 534
vasos sanguíneos de , 543, 547–
549 fascia de, 543,
544 sistema linfático de, 549, 549–550
músculos de, 543, 545, 545–546, 545t , 546
nervios de, 534, 543, 546, 546–547
subdivisiones de, 414, 414
Abducción, 8, 9-10
Absceso
isquioanal, 650
glándula parótida,
944 pelvirrectal, 650–
651 perianal, 650–
651 perinéfrico,
529 peritoneal,
453 poplíteo,
773 psoas, 551, 552,
727 retroauricular, 997,
997 retrofaríngeo, 1008

LCRAWANY
Machine Translated by Google

glándula seminal, 615
subfrénica, 513
dientes, 965
Acetábulo, 430, 560, 562, 563t, 676, 677, 679, 680, 795–798
fractura de, 568, 569
superficie semilunar de, 680, 796, 798, 800
acetilcolina, 57, 379
articulación AC. Ver articulación(es) (nombradas), acromioclavicular (AC)
LCA. Ver Ligamento(s) (con nombre), cruzado anterior (LCA)
Neuroma acústico, 1100
Acromion de la escápula, 145, 146, 147, 147
anatomía de la superficie de, 152, 153, 182–184,
183 Abdomen agudo, 426,
489 Oclusión arterial aguda, 794
Dificultad respiratoria aguda, 349
Aducción, 8–11, 9–10
Adenocarcinoma ductular, 513
Adenoides. Véase Adenoiditis
faríngea , 1067
Adenoma paratiroideo, 1063
Adherencias, 452
diafragmáticas, 463
peritoneal, 452
pleural, 348, 352
esplénica,
463 Adesiotomía,
452 Capsulitis adhesiva,
291 Glándula suprarrenal. Ver Glándula(s),
adrenalina suprarrenal . Véase

Epinefrina Envejecimiento
del cartílago costal, 309 de las

vértebras, 95, 95–96, 108 Ala(e) del ilion, 87,
560, 561, 562, 572, 676 de la
nariz, 877, 877, 973, 973 Alvéolos/alvéolos
dental (alveolos), 24, 25, 843, 846, 856–857, 948, 950–952, 951 pulmonar,
341, 342
Amastia, 331
Ampolla(e)
ósea (de canales semicirculares), 992, 993

Machine Translated by Google

de conducto deferente, 578, 579, 610, 611,
613 duodeno, 461, 468,
469 hepatopancreático, 469, 495–497, 505, 507, 512,
512 rectal, 598, 603, 609,
644 de conductos semicirculares (laberinto ine) , 992, 993,
994, 994 de trompa uterina, 616, 617
Anastomosis/anastomosis, 40, 41
de arterias, 40
de pared abdominal, 420, 424
bronquio-pulmonar, 343, 352
cerebral, 901, 905
cólico, 478, 480
coronaria, 373, 374, 375t, 376, 385–386
epigástrica, 423
facial, 873, 881, 882
de pie, 771, 785, 786, 788, 788, 789
gástrico , 462 ,
485 gastroomental, 451, 461,
462 glúteo, 744–
746 de mano, 257, 257,
258 intercostal , 192,
320 ilíaca interna,
594 ovárico-uterina, 586, 587,
587 palatina,
955 pélvica, 582, 583, 584t–
585t poplítea, 756, 811,
813 rectal,
604 del cuero cabelludo,
873, 878, 882 de la médula
espinal , 137,
138–139 testicular, 437 de pared
torácica, 318,
320, 404
ureteral, 606
vertebral, 106 arteriolovenular, 41 arteriovenosa
(AVA), 647, 651, 656, 657, 964 cruzado,
de muslo, 699, 729, 744, 745 cubital, 212, 212,
218–219,
235t, 236, 265, 282 de cara, 873
genicular, 756, 756, 774, 811, 813 arterial periarticular, 27, 236
del codo (cubital), 212, 212, 218–219, 235t, 236, 265, 282

LGRAWANY
Machine Translated by Google

de rodilla (genicular), 756, 756, 774, 811, 813
de hombro (escapular), 192, 193, 202–203, 203
de muñeca y mano, 236, 288
escapular, 192 , 193, 202–203,
203 esplenorrenal ,
519, 519 quirúrgico, peritoneo
y, 451 de
venas, 41 de pared abdominal, 423, 427 ,
428, 549,
549 axilar, 192
sistema ácigos,
401 epigástrico, 423 de
cara, 873, 875t, 876 portal-sistémico, 482 , 509–
510, 510, 519, 519 portocava,
519, 589, 604, 651
rectal, 604, 647,
651 safena,
699 espinal , 139 de pared torácica, 320,
321, 400, 400, 405
vertebral, 106,
106 vena
cava, 427
Planos
anatómicos, 5–6, 6 posición, 5, 6, 7
tabaquera, 155,
233, 233, 257, 262 variaciones, 11–12
Anatomía
(métodos y abordajes), 2 clínica, 4 radiográfica, 2 –3, 66.
Ver también en
Imagenología,
regional general, 2, 2–3 estudios, 2–4
superficie, 2.
Ver también
en Anatomía de
superficie sistémica, 3–4 Andrología, 3 Anestesia, 266 bloques
plexo braquial, 206, 1028
nervio bucal, 880
epidural caudal, 94, 94
plexo cervical, 1028
ganglio cervicotorácico, 1036
epidural, 94, 94, 140, 140, 631–632, 632

Machine Translated by Google

nervio femoral, 710
nervio peroneo,
794 nervio palatino mayor,
967 ilioinguinal, 668,
668 nervio alveolar inferior,
945 nervio infraorbitario,
879 nervio intercostal,
322 región cervical lateral,
1028 nervio mandibular,
945 nervio
mentoniano, 880 nervio
nasopalatino, 966 –
967 nervio frénico, 1028 nervio
pudendo, 632,
632, 668, 668 nervio ciático, 751
espinal, 140, 140, 442, 631–
632, 632 nervio peroneo
superficial, 794 nervio
laríngeo superior, 1066
epidural transsacro, 94, 94 trigémino
nervio, 1099
para el parto, 631–632, 632, 668 dental,
1099 epidural,
94, 94, 140, 140,
631–632,
632 caudal,
94, 94 transsacro, 94, 94
general, 631 regional,
631 para el parto, 631–632, 632 de
miembros
inferiores, 710 espinal, 140,
140, 442, 631–632,
632 Aneurisma de aorta
abdominal, 552,
553 arco aórtico, 403, 404
aorta ascendente,
402–403 baya, 905, 906
de arteria
cerebelosa , 1099 poplíteo, 773–774 ruptura
de, 552, 895, 905 sacular, 895, 905
Angina de pecho, 167, 386, 389, 389, 968 Angiografía. Ver también Arteriografías aórticas, 403, 403.

Machine Translated by Google

cardíaca, 729
coronaria, 384, 385
resonancia magnética (ARM) de
abdomen, 555–558 de arco
aórtico, 404
Angioplastia, transluminal percutánea, coronaria, 387, 387
Ángulo(s)
acromial, 146, 152, 153, 155, 182–184, 183 de
transporte, del codo, 279, 279
costal, 299, 300 de
declinación, 681, 682 del ojo
(cantal), 877, 910, 910, 926, 927 de flexión (del
útero), 618, 620 de inclinación, 680–
682, 681, 691, 691 inferior, 147, 148, 184, 298
infraesternal, 298, 303, 303, 327
iridocorneal, 913, 914, 916 lateral, 147,
148 de Louis (ver Ángulo[s],
esternal) lumbosacro,
74, 74, 85, 105 de mandíbula, 841,
842, 856, 1024, 1025 de boca, 877–
878

Ángulo Q, 803, 805, 830, 830, 831 de
costilla, 73, 298
de escápula, 73, 73t, 146, 147, 148, 152, 153, 184 esternal,
298, 302, 303, 325, 327, 328 , 342, 355, 356, 390, 390, 401, 1050 subcostal, 298, 303, 303
subpúbico, 561, 563t, 566
superior, 147, 148 de torsión
(de fémur), 681, 682
venoso, 43, 44, 196 , 324, 326, 399,
400, 400, 549, 550 , 961, 962, 1032, 1034, 1059, 1060,
1060
Izquierda, 43, 44, 196, 324, 326, 399, 400 , 400 , 550, 961, 1032 , 1059, 1060 derecha,
43, 44 , 195 , 196, 324 , 400, 961, 962, 1027 , 1059 , 1060
de Wiberg, 797, 828
Tobillo
articulación (ver Articulación[s] [nombrada],
tobillo) región (ver Región[s], tobillo)
Anosmia, 1096–1097, 1097t Anoxia,
905 ANS. Ver
Sistema nervioso autónomo (ANS)

Machine Translated by Google

Ansa cervicalis, 1015, 1016, 1017, 1018, 1020, 1095, 1096
Ansa subclavia, 1033
Antagonista(s), 34
Anteflexión (del útero), 618, 619, 625, 626, 627
Anteriores, 7, 8
Degeneración axonal anterógrada, 57
Anteversión (del útero), 618, 619, 625, 626, 627
Antihélix, 984, 985
Antítrago, 985
Cavidad
  mastoideo, 985, 988, 989
  pilórico, 68, 460, 461, 462
Anulus fibrosus, 75, 97, 98, 98, 107–108
  degeneración de, 108, 109
Ano, 574, 609, 639, 640, 645, 654, 662
Aorta, 37, 363, 363, 368, 394, 469, 478, 496, 501, 699
  abdominal, 37, 397, 435 , 437 , 445, 455, 456 , 464, 467, 506, 510, 515, 521, 526, 527, 543, 547–548, 555, 556–557, 558, 583
    aneurisma de, 552, 553
    ramas de, 540, 541, 547, 548, 548t
    relaciones de, 548
  angiografías de, 403, 403
  arco de, 39, 192, 327, 366, 391, 392, 393, 393, 394 , 395, 397, 398, 399t, 400, 900
    aneurisma de, 403, 404
    anomalías de, 402, 403
    ramas de, 403
    tomografía computarizada de, 407
    doble, 402, 403
    ganglios linfáticos de, 43, 344 derecho, 402
  ascendente, 318, 366, 372, 374, 391, 392, 393, 393, 394, 399t, 408
    aneurisma de, 402–403
    ramas de, 399t
    tomografía computarizada de, 407
  bifurcación de, 59, 531, 547, 549, 557
  ramas de, 397–398, 398, 399t, 402, 403
  coartación de, 404, 404
  tomografía computarizada de , 69, 407, 556
  descendente, 39, 138, 318, 338, 363, 391, 393, 393 , 394, 395 , 396–398, 397 , 398, 399, 399t, 408 , 409, 455, 900
    sucursales de, 548

Machine Translated by Google

tomografía computarizada de, 407
torácico descendente, 393, 399t
imágenes por resonancia magnética de, 408, 408–409, 409, 557–558
pulsaciones de, 552, 553
torácico, 318, 319, 325 , 393, 393, 395, 396–398, 397, 398, 399, 399t, 415, 455, 456, 541
ramas de, 397–398, 398, 399t
ultrasonido de, 555
Apertura(s)
diafragmática, 540, 541, 541–542, 542 del
4.º ventrículo,
lateral, 897, 898, 898
mediana, 897, 898, 898
torácico, 303, 303–304
inferior, 303, 304
superior, 303, 303–304, 356, 390, 412, 1031, 1032–1033
Ápice/ápices
de axila, 189, 190
latidos,
365 de cóccix, 84,
87 de corazón, 66, 365, 366, 411,
454 de pulmón, 337, 337, 338, 341, 345,
411 de seno maxilar, 980, 981
de nariz, 877, 877, 973, 973
de pelvis renal, 523, 524
de sacro, 84, 85 de
lengua, 956, 958 de
vejiga urinaria, 598, 599, 599
Afonía, 1101
Aponeurosis, aponeurosis, 30 de
la pared abdominal, 411–415, 417, 544
bicipital, 162, 207–209, 208, 213, 215, 216, 217
epicraneal, 861, 863, 864, 865, 872
abdominal oblicuo
externo, 415, 417, 418, 419 , 420, 420–421, 430, 431, 432 interno,
417, 419, 419 , 420, 421, 432 del
transverso del abdomen, 418, 419, 432, 522 , 544, 546
palatino , 953, 954, 955, 956, 957
palmar, 161–162, 162, 222, 223, 247–249, 249, 250, 251 plantar,
779, 780, 781, 784 del cuero
cabelludo, 861–862
transversal (de transversal abdominal), 418, 419, 432, 522, 544, 546

Machine Translated by Google

tríceps, 211
Apófisis, 690
Aparato
eréctil bulboclitoral (ver Órgano[s], eréctil bulboclitoral) lagrimal,
910–912 anatomía
de la superficie de, 925–927, 926
locomotora, 4
Apéndice
auricular (ver Aurícula, del
corazón) omental (ver Apéndice [apéndices], omental)
Apendicectomía, 489–490
Apendicitis, 489
Apéndice (apéndices) del
epidídimo, 443
inflamación de, 489
sistema linfático de, 477 , 481
nervios de, 477, 481
omental, 474, 476, 480, 603
retrocecal, 489
ruptura de, 489
de testículo, 437,
443 vermiforme (colónico), 454, 455, 455, 467, 471, 475–477, 476, 477, 478, 489
Acueducto
cerebral, 884, 896, 897, 897, 898, 899, 904
coclear, 987–988, 993
vestibular, 988, 992, 993–994
Aracnoides
granulaciones, 884–885, 885, 886, 892, 898, 899
mater, 46
craneal, 883, 884, 886, 890, 892
espinal, 132, 133, 134, 134–135, 136, 139
Arcadas, arteriales, 471, 472, 473, 496
Arco
alveolar, del maxilar superior,
848 anterior, de la vértebra C1, 78, 79, 80, 87,
1002 de la aorta, 39, 192, 327, 366, 391 , 392, 393, 393, 394, 395 , 397, 398 , 399t , 400, 900
aneurisma de, 403, 404
anomalías de, 402, 403
ramas de, 402, 403
tomografía computarizada de,
407 doble, 402, 403

LGRAWANY
Machine Translated by Google

ganglios linfáticos de, 43,
344
derecho, 402 de la vena ácigos, 393,
395,
400, 401 dorsal del carpo, 229, 235, 235t, 236, 257, 257t,
284, 287, 288 palmar, 163, 235t, 236, 254 , 257, 284, 287, 288
coracoacromial, 274–275, 275, 275–277
costal (ver Márgenes costales)
dental, 946, 951t
de pie, 824–826, 825, 836, 837, 837
longitudinal, 824, 825, 827, 836, 837
transversal, 824, 825
fractura de, 97, 97
iliopectínea, 545, 714, 720, 721
longitudinal lateral, 824 , 825, 827
longitudinal medial, 824, 825 , 836, 837
neural , 51, 87, 88
palatogloso, 953, 953, 955, 958, 1053
palatofaríngeo, 953, 953, 955, 958 , 1052, 1053 arterial
palmar profundo,
39, 163, 163, 235, 254, 257, 257, 25 7t, 258, 258, 263, 288 laceración
de, 265 superficial,
39, 163, 163, 235, 254, 257, 257t, 258, 263, 289 heridas a, 268

arterial plantar, 699, 785, 786, 788, 788, 789
posterior de la vértebra C1, 78, 79, 80, 1002
púbica, 561, 562, 563t, 566
superciliar, 842, 843, 846, 856, 876
tendinosa
del elevador del ano, 571, 572–574, 573, 579 , 580,
640 de la fascia pélvica, 578, 579, 580,
597 del sóleo, 768, 768–769, 804
venoso
palmar profundo, 165, 236, 236–
237 dorsal, 39, 698, 699–701,
700 yugular, 1006, 1019, 1024,
1034 plantar, 700, 789,
790 palmar superficial, 164, 165,
236 vertebral, 74, 75 , 76, 76, 88
de vértebras cervicales, 78, 79, 80
fracturas de, 91

Machine Translated by Google

Articulaciones de, 99–100,
100 lámina de,
99 cigomática, 841, 842, 843, 844, 847, 849, 935
Ligamento poplíteo arqueado. Ver Ligamento(s) (nombrado), Área(s) poplítea arqueada desnuda,
448 de
diafragma, 499, 499 de
hígado, 524 de
pulmón (ver Impresión[es], de pulmones embalsamados)
de mucosa nasal
Kiesselbach, 977, 977, 982
olfativo, 974
respiratorio, 974 de
superficie visceral del hígado, 499, 500
Areola, 321, 323, 323–324, 326, 329, 329
Brazo, 143, 144, 207–220
arterias de, 163, 163–164, 212, 212 nervios
cutáneos de, 166, 167, 168, 168t–169t músculos de, 207–
212 , 208, 209, 210, 210t–211t, 211 nervios de, 201–202, 213–
215, 214 anatomía de la superficie de,
216, 215–216 venas de, 164, 164–165,
165, 212–213, 213
Círculo arterial de Willis. Ver círculo, arteria cerebral (de Willis)
Pulsos arteriales, 2. Véase también Pulso(s)
Arteria(s) (en general), 37, 38, 38, 39–40 conductora,
39–40 distribuidora, 40
elástica, grande,
39–40 función de, 39
muscular, media,
40 nutritiva, 21, 22, 22,
pequeñas, 40 sistémicas,
37
terminales, 40
tipos de, 39–
40 venas y
comparaciones entre, 40 Arteria(s)
(nombradas) alveolar
inferior,
940, 942t, 943, 952, 990 superior, 940,
942t, 943, 952 angular, 873, 874

LGRAWANY
Machine Translated by Google

recurrente, 756, 756, 813, 814
apendicular, 476, 477, 478, 479, 480t
arqueado, 527, 699, 786, 788, 789, 813
auricular
profundo, 940, 942t,
990 posterior, 873, 874, 874t, 986, 1022, 1023
axilar, 39, 162–163, 163, 191, 191–193, 192, 208, 314, 318, 320, 325, 1013, 1014
aneurisma de, 204
ramas de, 191–193, 192, 193t, 324
compresión de, 204
oclusión de, 203
derecha,
1027 ligadura quirúrgica de, 203
basilar, 138, 900, 900, 902, 903, 903t, 1034
braquial, 39, 163, 163, 191, 192, 208 , 212, 212, 213 , 215, 222, 235, 239, 325
compresión de, 218, 218–219
arteria profunda del brazo (ver Arteria[s] [nombrada], braquial
profunda) división de,
243, 243 arteria nutricia humeral,
212, 212 braquiocefálica, 39, 163, 392,
402, 403
derecha , 196 bronquial, 318, 341, 343, 343, 359, 397,
398, 399t bucal, 940,
942t, 943 sistema cardiovascular,
37–41 carótida, 84, 409, 1001, 1020–1023, 1022
común, 39, 397, 900, 1001, 1014, 1018, 1019, 1033, 1035
izquierda, 192, 318, 366 , 391, 392 , 393, 393, 394 , 402 , 406, 408 , 1020 ,
1022 derecha, 163, 192 , 318, 326, 392 , 393 , 1019, 1020,
1022 , 1035 externo , 873, 874, 933, 940, 943 , 959, 961, 990, 1001, 1018, 1019, 1020–1023, 1022, 1035
ligadura de, 1028
interno, 873, 874, 887, 900 , 900 , 901, 901, 902, 903 , 903t, 990, 1018, 1019, 1020, 1022,
1035
estenosis de,
882 oclusión de, 1029,
1029 toma de pulso,
1026 estenosis de,
882, 906 celiaca, 496, 547, 548t,
555, 556 central, de retina, 908, 913, 915, 917, 922, 924, 925,
cerebeloso 925t
aneurisma de, 1099
anteroinferior, 138, 902, 903

Machine Translated by Google

posterior inferior, 137, 138, 902, 903
superior, 902, 903, 1099
cerebral, 884, 900
anastomosis de, 905
anterior, 900, 900, 901, 902 , 903, 903t
medio, 900, 900, 902, 903, 903t
posterior, 900, 900 , 901 , 902, 903, 903t
cervical
ascendente, 105, 138, 1014, 1032–1033, 1034 , 1035
profundo, 138, 398,
1035 transversal , 1012, 1013, 1013 , 1014 , 1033 ,
1035
ciliar anterior, 913, 924, 925,
925t largo posterior, 913, 924, 925, 925t
posterior corto, 924, 925, 925t
circunflejo
femoral, 583, 723, 724, 724t, 756, 756, 801, 801, 813 peroné,
771, 771–772 humeral,
163, 191, 192, 193, 193t, 277 ilíaco, 424,
424t, 547, 548 , 583 , 586 escapular,
192, 193, 193t cólico

izquierda, 478, 479, 480, 480t,
481 medio, 456, 468, 478, 478, 479, 480t, 481
derecha, 456, 468, 478 , 478 , 479, 480t, 481
colateral
medio (medial), 235, 282
radial, 212, 212, 235, 282
cubital
inferior, 192, 193t, 208, 212, 212, 235
superior, 192, 193t, 208, 212 , 212, 235
comunicante
anterior, 900, 900, 901, 902, 903, 903t
posterior, 901, 902, 903 , 903t
coronario , 37, 359, 372–376, 398, 407
injerto de derivación de, 309, 361, 386, 386–387
enfermedad, 384–
388 izquierda, 372, 372, 373 , 373–376, 374 , 375,
375t derecha, 372, 373 , 373, 374 , 375,
375t variaciones de , 375,
376 cremastérico, 435, 435, 437, 603

GRAWANY
Machine Translated by Google

cricotiroideo, 1048, 1048
quístico, 453, 464, 465t, 507, 507, 508, 509, 515

profundo del brazo (ver Arteria[s] [nombrada], braquial profunda) del clítoris, 646, 646t, 664 del pene, 646 , 646t, 654, 656 del muslo (ver Arteria[s] [nombrada], femoral profunda) deferente, 435, 437
digital, 289 dorsal, 788, 789, 813 plantar, 699, 788, 789, 813 palmar propiamente dicho, 249, 251, 254, 257, 258 dorsales
del clítoris, 638, 646, 646t, 664, 665
digital, 699, 788, 789, 813
del pie (ver Arteria[s] [nombrada], dorsal, pedis) del
pene, 638, 642, 646, 646t, 652, 656, 656 dorsal del
índice, 229, 257
pedis, 39, 699, 759, 763 , 763t, 785, 786, 788, 788, 791, 813
pulso, 699, 794, 794
pollicis, 229, 257
del conducto deferente, 435, 437
epigástrico inferior, 420, 420, 423, 424, 424t , 429, 430, 432, 435 , 436, 547, 548, 573 , 580, 583, 585, 586, 603, 611, 644
superficial, 424, 424t
superior, 318, 320, 420, 420, 423, 424, 424t, 541
epifisario, 21, 22, 22
esofágico, 359, 397, 398, 399t
etmoidal
anterior, 922, 924, 925t, 977, 977
posterior, 922, 924, 925t, 977, 977
facial, 865, 873 , 874, 874t, 947, 1017, 1018, 1022, 1023
compresión de, 881
toma de pulso, 881, 881
rama amigdalina de, 1053, 1057
transversal, 873, 874, 874t
femoral, 39, 424, 424t, 430, 432, 435, 547, 646, 698 , 699, 700, 721, 722, 723, 724, 724t, 725, 726, 798, 813
canulación de, 729

Machine Translated by Google

circunfleja, 723
lateral, 583, 723, 724, 724t, 756, 756, 801, 801 , 813
medial, 583 , 723, 724, 724t, 801, 801
compresión de, 729
profunda, 698, 699. Ver Arteria(s) (nombrado), laceración
braquial
profunda, 729 palpación de,
726, 729, 729 peroné, 699, 763, 763t, 765,
771 , 771, 813 circunfleja,
771, 771–772 rama(s) perforante(s), 761, 763, 763t , 764, 765,
771,
813, 816 izquierda gástrica, 456, 458, 462, 464, 464t,
468, 496 , 506 , 515 , 555
posterior, 456, 462, 464,
464t derecho, 456, 462, 464 , 465t corto, 462, 464, 464t
gastroduodenal, 456, 464, 465t, 468, 470 , 473, 496, 497, 507, 507 , 509, 515, 555
gastroomental (gastroepiploico), 451
izquierdo, 456, 461, 462 , 464, 464t,
496 derecha, 456, 461, 462, 464 , 465t, 468,
473, 496
genicular descendente,
756, 756, 813 inferior lateral, 755, 756,
756 , 813, 814 inferior medial, 755,
756, 756, 813
medio, 756 , 756 lateral superior,
755, 756, 756, 813 medial superior,
755, 756, 756, 813 glúteo, 744, 745, 745t
inferior, 583, 585t, 586, 587, 587, 590, 599, 644, 736, 744, 745 , 745t, 798
Superior, 583, 585t, 586, 587 , 736, 744, 745, 745t
Hepatic, 37, 445, 445, 450, 464, 464t, 468, 500, 501 , 502, 504, 505, 506 , 555 ,
556 aberrante,
514, 515 común, 464, 468, 473 , 496, 501, 504, 506, 509 ,
515, 556 izquierda , 496, 502, 507,
509, 514, 515 propia, 464, 468, 496, 501 ,
504, 509 , 515 relaciones
de, 514, 515 derecha, 496 , 502, 507 ,
507, 509, 514, 515 humeral, circunfleja, 163, 191, 192,
193, 193t, 277 ileal, 471,
473, 479, 480t ileocólica, 456, 468, 473 , 476, 477 , 478,
479,
480t, 481 circunfleja ilíaca, 583

LGRAWANY
Machine Translated by Google

profundo, 424, 424t, 547, 548,
586 superficial, 424, 424t
común, 39, 521, 526–527, 548, 582, 583, 586, 596, 596, 597 , 609 , 646 , 698, 699
izquierda, 510,
547 , 548 derecha, 435, 510, 527, 548
externo, 39, 420, 423, 424, 424t, 429 , 435, 521 , 535, 547 , 548, 573, 580 , 583 , 586, 596, 603, 609, 611, 621, 646, 698, 699
interno, 39, 138, 435, 535, 547, 548, 573, 580, 582–585, 583, 584t, 586, 590, 592, 593, 596, 596, 597, 603, 604, 609, 618, 646, 698, 699, 744
ligadura de, 594
división posterior de, 585t, 587
iliolumbar, 583 , 585t, 586, 587, 590
infraorbitario, 923–925, 924 , 925t, 940, 942t, 943, 947
intercostal, 320, 392, 397
anterior, 315, 318, 319t, 320, 325
posterior, 105, 106, 138 , 315, 318, 319t, 320, 324, 325 , 39 6, 397, 398, 399t, 409, 424, 424t, 1035
superior, 320, 397, 398
supremo, 318, 320, 397, 398, 1035
interóseo
anterior, 222, 235, 235t, 236 , 281, 283
común, 163, 235, 235t, 236, 281
posterior, 163, 222, 235 , 235t , 236 , 281, 283
recurrente, 235, 235t, 236, 282
intestinal, 480t
yeyunal, 468, 471, 473, 479, 480t
yuxtacólico, 478
labial, 646, 646t, 663, 665
inferior, 873, 874, 874t, 947
superior, 873, 874, 874t, 947, 977, 977
laberíntica, 902
lagrimal, 924, 925t
laríngea, 1022, 1023, 1048 , 1048
lingual, 959, 961, 963 , 1017 , 1022 , 1023
profundo, 959,
961 dorsal, 959,
961 lobar, 342,
342 medio,
342 superior,
342 lumbar, 105, 138, 424, 547, 548, 548t,
583 mamario, interno (ver Arteria[s] [nombrada] , torácico, interno)

Machine Translated by Google

marginal, 478, 478, 479, 480
izquierda, 373, 374, 375,
375t derecha, 373, 374,
375, 375t masetero , 940,
942t , 990 maxilar, 873, 874, 934, 939, 943, 981 , 990, 1020-1023, 1022
sucursales de, 939, 940, 942t, 952, 969, 970, 971
mediastínico, 398, 398
medular
segmentario anterior, 137, 138, 139
segmentario posterior, 137, 138, 139
accesorio
meníngeo, 940, 942t, 990
medio, 884, 887, 888–889, 924, 940, 942t, 943, 989, 990 ramas
de, 888–889 mental,
873, 874, 874t, 940, 947 mesentérica

inferiores, 455, 456, 473 , 478, 479, 480, 480t , 481, 521, 526, 527, 530–531, 535, 547, 548t,
549, 583
superiores, 414, 455, 456 , 468 , 469, 471, 473, 478, 479, 480t, 488, 496, 497, 497, 506, 515,
526, 527 , 535, 547 , 548t, 549 , 555, 556, 592
metacarpiano, palmar, 254, 257, 257, 258
metafisario, 22
metatarsiano
dorsal, 786, 788–789
1.º, 788, 788
2.º, 788, 789 3
tercero ,
789 4to,
789 plantar, 785, 786, 788, 789, 813
musculofrénico, 318, 320, 358, 359, 424, 424t, 540, 541, 541t nasal

dorsal, 924, 925t
lateral, 873, 874, 874t
posterior, 971
nodal
auriculoventricular, 374,
378 sinoauricular, 373,
377, 388 nutritivo,
21, 22, 22 de
peroné, 771, 771
humeral, 212, 212 de tibia, 771, 772

LGRAWANY
Machine Translated by Google

obturador, 580, 583, 584t, 585–586, 586, 599, 644, 723, 724, 724t, 796, 798 , 801
accesorio, 586, 731 , 731
reemplazo de, 583, 731
occipital, 849, 873, 874, 874t, 990, 1011, 1012, 1013, 1017 , 1022, 1023, 1035
oftálmica, 903, 923–925, 924, 925t
ramas musculares de, 913, 924, 925
ovario, 473, 526, 526–527, 527, 547 , 548t, 580, 582, 583, 584t , 587 , 592, 593, 596, 617, 618, 622
ligadura de, 594
palatino
ascendente, 957, 959, 1023
descendente, 940, 942t
mayor, 952, 955 , 957 , 959 , 977 , 977
menor, 952, 957, 959
pancreático ,
497 dorsal , 468,
496 mayor, 468,
496 pancreaticoduodenal
anterior, 468, 496, 497
inferior, 465t, 468, 470, 478, 496, 497
posterior, 468, 496, 497 , 507, 507
superior, 464, 465t , 468 , 470, 507, 507
perforante, 723, 724, 744–746, 745, 745t, 786
pericardiacofrénico, 358, 358–359, 396, 540, 541 , 541t
perineal, 437, 573, 638 , 644 , 646, 646t
ramas escrotales posteriores de,
437 peroneo (ver Arteria[s] [Nombrado],
fibular) Pharíngea, 940,
942t Ascending, 989, 990, 1022, 1023,
1055
frénico inferior, 456, 458, 521, 526, 527 , 527, 540 , 541, 541t, 547,
548t Superior, 359, 397–398, 398, 399t, 526, 540, 541,
541t
plantar profundo, 699, 784, 785 ,
788 , 788 , 813 digital, 699,
788, 789, 813 lateral, 698 , 699, 785, 786 ,
788, 789, 813 medial, 698, 699, 785,
786, 788, 789 ramas perforantes
de, 785 , 789 poplítea , 698 , 699, 753, 755, 755–756, 756, 763, 763t, 771, 771, 813
aneurisma y hemorragia, 773–774
pulso, 773

Machine Translated by Google

princeps pollicis, 257, 257t, 258, 258
braquial profundo, 163, 192, 193t, 208, 211, 212, 212, 235
rama colateral media, 212 rama
colateral radial, 212
Profunda femoris, 39, 583, 699, 722, 723, 724, 724t del
canal pterigoide, 940, 942t, 989
Pudendal
Exterior, 435, 437, 646, 646t , 653, 656, 665
interno, 435, 437, 583, 585t , 586, 587, 587, 590, 601, 604, 618, 622, 641, 644, 646, 646t , 653,
656 , 663 , 665 , 744, 745, 745t, 798
pulmonar, 37, 37–38, 338, 339, 341, 342, 407
izquierda, 39, 342, 342, 365, 366, 394 , 397,
409 derecha, 342, 342, 365, 366 , 391 , 394, 408,
409 derecha inferior,
366 derecha superior, 366
radial, 39, 163, 163, 222 , 234, 234, 235 , 235t, 236, 239 , 251, 254 , 257, 257–258, 258, 259, 282
aberrante, 244, 259
rama dorsal del carpo de, 235, 235t, 236
ramas musculares de, 236
palpación de, 241, 241 , 262, 262
mediciones del pulso, 241, 243–244
rama superficial de, 259
variaciones en el origen de,
244 radial índice, 251, 254, 257, 257t, 258, 258
radicular, 106, 106
anterior, 137, 138, 139
posterior, 137, 138, 139
rectal
inferior, 480t, 573, 583, 604, 604, 636, 644 , 644, 646, 646t, 647 , 655, 663 medio,
480t, 580, 583, 585t, 586, 587, 597, 601, 604, 604, 6 10 , 644, 646, 647 superior, 478,
479 , 480t, 582, 583, 584t, 588 , 592, 593, 604, 604, 644, 646, 647
recurrente
tibial anterior, 756, 756, 813, 814
cubital anterior, 235, 235t, 236
interóseo, 235, 235t
cubital posterior, 235, 235t, 236
radial, 235t , 236
renal, 37, 524, 548t, 597
accesorio, 527, 530
izquierda, 435, 506, 515 , 526, 526, 527 , 547,
555 derecha, 435, 515, 525–526, 526, 527, 547, 556

LGRAWANY
Machine Translated by Google

rama ureteral de, 526, 526–527
retinacular, 799, 801, 801
posterior, 723, 724
sacra
lateral, 138, 548, 583 , 585t, 586 , 587, 590
mediana, 138, 547, 548, 582, 583 , 584t–585t, 588, 590
circunfleja
escapular, 192, 193, 193t
dorsal, 192, 1013, 10 34, 1035
escrotal
anterior, 435, 646, 653
posterior, 646, 646t, 653, 655
segmentario, 105–
106 de riñón (renal), 525–526, 526, 527
de hígado (ramas terciarias), 502
de pulmones (pulmonar), 341, 342,
342 sigmoideo, 478, 479,
480t esfenopalatino, 940, 942t, 943, 957, 977,
977
espinal anterior, 137, 138, 139 ,
902, 903 posterior, 137, 138, 139
esplénico, 456, 461 , 463 , 464, 464t, 468, 494, 495, 497, 506, 515, 555
esternocleidomastoideo,
1018 subclavio, 162, 191, 192, 314, 320, 396–397, 1011, 1013, 1014 , 1014, 1026, 1033, 1033–
1034, 1035
ramas de, 1014, 1014, 1034, 1035
ranura para, 338
izquierda, 39, 318, 366, 391, 392 , 393 , 393, 394, 406 , 408, 409, 1033–
1034 derecha, 39, 138, 163, 392, 393, 394, 1001, 1022, 1033–
1034 retroesofágico, 402,
403 subcostal, 105, 318, 319t, 397, 398, 424, 424t, 521, 547, 547 , 548t
submentoniano, 9 63, 964 , 1018,
1023 subescapular, 163, 187, 191, 192, 193,
193t sulcal, 137,
139 supraduodenal, 464,
468 supraorbitario, 873, 874, 874t, 922 , 924,
925t suprarenal, 527, 5 48 toneladas
inferior, 526, 527, 527
medio, 526, 527, 527, 547
superior, 526, 527, 547
supraescapular, 163, 192, 193t, 272, 277, 1013, 1013 , 1014, 1032 , 1033 , 1034 , 103 5

Machine Translated by Google

supratroclear, 873, 874, 874t, 924, 925t tarsal

lateral, 788, 788, 813
medial, 813
temporal
profundo, 942t,
943 superficial, 873, 873, 874, 874t, 881, 881 , 940 , 943 , 986, 990, 1020–1023, 1022 testicular,
432, 435, 435 , 436, 437, 438, 473, 521, 526–527, 548t, 582, 583, 584t, 603, 609,
610
izquierda, 435, 526, 527,
547 derecha, 435, 526,
527 torácica
interno, 192, 193t, 272, 314 , 315, 318, 320, 324, 325, 358, 358, 391, 392, 396, 397, 407,
420, 423, 424, 424t, 541, 1014, 1032–1033, 1034, 1035
lateral, 191, 191–193, 192, 193t, 325
superior, 191, 191, 192, 193t
toracoacromial, 191, 191, 192, 193t, 194, 272, 324 toracodorsal,
192, 193, 193t tirocervical, 203
tiroides, 1037 inferior,
192, 1014, 1022,
1032–1033, 1034 , 1035 , 1037 , 1038 , 1039, 1039–1040, 1058 superior, 1017, 1022, 1023, 1035, 1037 ,
1038 , 1039 tiroides ima, 402, 1037, 1060, 1061, 1066 tibial

anterior, 39, 698, 699, 755, 757, 759, 763, 763t, 764, 765, 786 , 788 , 788 , 813 anterior
recurrente, 756, 756, 813, 814 posterior, 698,
699, 755, 757 , 763 , 763t, 768, 771, 771, 777, 777, 785, 786, 791, 813, 818 amigdalino, 1023 timpánico,
anterior, 940,
942t , 990 cubital, 39, 163, 163, 222,
234, 234–236 , 235, 235t, 239, 251, 254, 257, 257, 258, 259 colateral, 192, 193t, 208, 212, 212, 235
rama palmar profunda de, 254, 258 rama dorsal
de, 235, 235 rama carpiana palmar de,
235, 235t, 254, 258 superficiales,
243, 243, 254

umbilical, 430, 583, 584t, 585, 599, 613, 644, 646
obliterado, 436, 583, 586
uterino, 579, 579, 584t, 586, 586, 587, 596, 597, 621, 622, 646 lesión
relacionada con la ligadura de, 594
vaginal, 580, 583, 584t, 586, 586–587 , 587, 597, 599, 601, 618, 622 vertebrales,
79, 80, 105, 138, 192, 318, 402 , 851, 900, 900 , 902 , 903, 903t, 1022, 1032–1033,

Machine Translated by Google

1034, 1035
parte cervical de, 900, 900, 1034, 1035
surco para, 1002
partes suboccipitales (atlánticas) de, 900, 900, 1034, 1035
parte vertebral de, 1034, 1035
vesical
inferior, 580, 583, 584t, 586, 586, 587, 596, 597, 599, 601, 609, 610, 613, 614 , 644 , 646 Superior,
527 , 580 , 583, 584t, 585, 586 , 597, 599 , 610, 613, 644, 646 vitelino, 488
cigomáticofacial,
924 cigomáticotemporal,
924
Arterias (de órganos o regiones)
de la pared abdominal.
anterolateral, 418, 423, 424, 424t
posterior, 543, 547, 547–548, 548t del
tracto alimentario, 456 del
canal anal, 604, 647, 647 del
brazo, 212, 212
del conducto biliar, 507,
507 del cerebro, 900, 900–901, 901, 902, 903,
903t de mamas, 324,
325 de ciego, 477, 478, 479
de región cervical
anterior, 1017, 1018, 1019 , 1020–1023, 1022
lateral, 1012, 1013, 1013 –1014, 1014 de
diafragma, 540, 541, 541t a
Ductus deferens, 583, 584t, 610, 613, 644, 646 de
duodeno, 464 , 464t - 465t, 468, 470, 473 de Dura,
884–885, 886 , 888–889 de conductos
eyaculadores, 610 de cara,
873, 874, 874t de pie,
698, 699, 785, 786, 788 , 788–789 planta de,
785, 787 , 788, 789 de
antebrazo, 212, 234, 234–236, 235, 235t, 239
terminal funcional, 40 de
la región glútea, 736, 744, 745, 745t
gonadal, 437, 521, 583, 587, 597 de
la mano, 254, 255–258, 257, 257t, 258 de
corazón, 372–376, 374, 375, 375t de
articulación de la
cadera, 801, 801 de fosa infratemporal, 939, 940, 943

Machine Translated by Google

de riñones, 525–526, 526, 527
de intestino grueso, 456, 473, 477, 478, 478, 479, 480, 480t de
laringe, 1048 , 1048 de
pierna, 698 , 699, 763, 763t, 765, 813
anterior compartimento, 757, 759, 763, 763t, 764
compartimento posterior, 757, 763, 763t, 768, 771, 771–772 de
hígado, 456, 464t–465t, 502, 504 de
pulmones, 341, 342, 342–343, 343
a los músculos,
34 de la nariz, 977,
977 del páncreas, 456, 464t–465t, 468, 496,
497 del pene, 654, 656,
656 del pericardio, 358, 358–
359 del perineo, 646,
646t de la faringe, 1053,
1057 de pleuras, 342, 342–343,
343 de fosa poplítea, 755, 755–756, 756
de próstata, 614 de
recto, 604 , 604 de
raíz del cuello, 1032–1033, 1033–1034, 1035 de
cuero cabelludo, 873,
874, 874t al nervio ciático,
743, 744 del escroto, 435, 435,
437, 653 a las glándulas
seminales, 610, 613 del intestino delgado, 456, 464, 464t–465t,
468, 470 , 471, 473 de planta del pie,
785, 787, 788, 789 de médula
espinal, 137, 138, 139 de raíces
nerviosas espinales, 137, 138, 139 de
estómago, 456, 462, 464, 464t–
465t de
glándulas suprarrenales,
526, 527 de dientes, 952 de muslo,
698, 699, 736 anterior, 721, 722,
723, 724, 724t medial, 721, 722 ,
723, 724 , 724t posterior, 744–746, 745,
745t de pared torácica, 318, 319 –
320, 319t de glándula
tiroides, 1037, 1038, 1039 de lengua, 959,
961 de
uréteres, 526, 526–527, 527, 596, 597 de uretra femenina, 601

LGRAWANY
Machine Translated by Google

masculino, 601,
652 de vejiga urinaria, 599
de útero, 618, 621 de
vagina, 618, 622 de
columna vertebral, 105–106, 106 de
vulva, 665 de
muñeca, 234, 234–235, 235, 235t
Arteriogramas
aórticos, 403, 403
axilares, 192
carotídeos,
902 coronarios, 384,
385 ilíacos,
594 poplíteos,
764 mesentéricos superiores, 473, 479,
488 de muñeca y mano, 258
Arteriolas, 38, 38, 40
Anastomosis arteriolovenular (AVA), 41
Arteriosclerosis, 42
Cono
arterioso, 367–368, 368
Tronco, 382–383, 383
Artritis, 28
osteoartritis, 28, 111, 141, 826, 829, 829, 830 , 831
articulación temporomandibular,
945 Artrología,
3 Artroplastia
de
cadera, 829
rodilla, 835, 835
Artroscopia, 28, 286 de
articulación de
rodilla, 833, 833–834 Artrosis, 830
Articularis genu, 706, 715, 717, 804 Superficies
articulares. Ver
Superficie(s),
articular Sistema
articular, 3
Articulación(es) de la
articulación del codo, 277 humeroradial, 277 húmero-cubital, 277 de la articulación de la rodilla, 803, 803, 804
femoropatelar, 803, 803, 804

Machine Translated by Google

femorotibial, 803, 803, 804 de la
articulación esternoclavicular, 270
talocrural (ver Tobillo, articulación)
Ascitis, 451–452
EIAS. Ver columna vertebral (de hueso), ilíaca, anterosuperior (EIAS)
Aspiración
de cuerpos extraños, 351, 351, 1064–1065, 1065 de
articulación de rodilla,
834 neumonía, 1004
Asterion, 846, 846t
Astrocitos, 46
Atelectasis, 346, 348
segmentario, 352, 352
Ateroma, 42, 42
Placa de ateroma, 42, 42
Aterosclerosis, 42, 42, 385, 386, 905, 1029
Atlas (vértebra [C1]), 74, 78, 79, 80, 1002, 1003, 1050 dislocación de,
91 fractura de, 91, 91
masas laterales de,
1002 ligamento transverso
de, 80, 80, 101, 103, 113– 114, 115, 1002
Fibrilación auricular, 389
Comunicación interauricular, 382, 382
Atrio/aurículas, del corazón
izquierda, 37, 38, 363, 363–364, 369, 370, 370–371 , 391 , 408, 409 trombos,
383 derecha, 37,
38 , 363, 363–364 , 366, 367, 367, 391, 408 , 409 embriología de, 381–
382, 381–383
Atrofia, 23, 35
Huesecillos auditivos, 984, 985, 987, 987–988, 989, 989–991, 991
Aurícula
de oreja, 984, 984, 985, 996 de
corazón, 370
izquierda, 370,
371 derecha, 366, 367, 381
Auscultación
de corazón, 379–381, 380
de pulmones, 348, 349, 350
triángulo de, 118, 184, 186
Sistema nervioso autónomo (SNA). Ver Sistema nervioso autónomo (ANS)
Axila, 189–207, 190

LGRAWANY
Machine Translated by Google

ápice de, 189, 190
arterias de (ver Arteria[s] [nombrada], axilar) base de, 189, 190 límites de, 189, 190 plexo braquial (ver Plexo braquial) contenido de, 189, 190, 191
fascia de , 160, 161, 190 piso de, 160, 161 ganglios linfáticos de (ver Ganglios linfáticos axilares) anatomía de la superficie de, 182, 183 venas de, 194, 195
paredes de, 173–175, 175, 189, 190, 194 paredes de, 161, 173–175, 175, 189, 190, 194
Eje (ejes) de
movimiento ocular (antero-posterior, transversal, vertical), 916, 917 óptico (de mirada), 907, 907, 917, 918 de órbita, 907, 907, 917
pélvico, 561, 564, 571, 572
de pronación-supinación del antebrazo, 281 de rotación costal en las articulaciones costotransversas medias, 304, 305, 306
Eje (vértebra [C2]), 74, 78, 79–80, 80, 1002
características de, 79
guaridas de, 78, 79–80, 80, 87, 1002, 1050
fractura de, 92, 113–114, 114
Axón, 45, 46, 46, 48
degeneración anterógrada de, 57

B

Signo de Babinski, 794
Espalda, 71–141
músculos de, 117–130, 118
extrínseco, 73, 117–119, 118, 121, 123
intrínseco, 73, 117, 118, 119–126 capa profunda de, 118, 119, 120–122, 121, 122, 123, 123t capa intermedia de, 119, 119 –120, 121 espasmo de, 130, 130 capa superficial de, 119, 119–120, 120, 120t anatomía de la
superficie de, 126, 126 descripción general de, 72, 73–74 dolor, 108–110

Machine Translated by Google

localizado, 109
bajo, 108
esguince de, 129–130
distensión de, 124, 129–130, 130
vértebras (ver Vértebra[e])
columna vertebral (ver Columna vertebral)
Banda
longitudinal, 101, 102, 103
miocárdico, ventricular, 364–365, 365
navicular, 818
Barra, costotransversa, 87, 88
Bartolinitis, 667
Base
de axila, 189, 190 de
cerebro, 902
craneal (basicráneo), 840–843
superficie externa de, 848–851
fracturas de, 894
interior de, 887
superficie interna de, 851–854, 853 de
corazón, 365, 366, 370 de
pulmón, 337, 339
de seno maxilar, 980, 981 de
metacarpianos, 151, 152 de
rótula, 684, 684, 726, 809 de
falanges de
mano, 152, 152
de sacro, 84, 84, 85, 86
Dedo de béisbol, 242, 242
Basicranio, 840–843, 848–854, 853, 887, 894
Basioccipucio, 849
Cama
vejiga, 599
mama, 316, 323, 323
capilar, 12, 13, 14–15, 37, 38, 38, 41 parótida,
933 de
estómago, 461, 463
amígdala, 1053, 1054
Útero bicorne, 625, 626
bilaterales, 8
Bilis, 497–498, 505, 507–509

LCRAWANY
Machine Translated by Google

Canalículos biliares, 505, 507
Biopsia
de hígado,
516 mediastínica,
360 esplénica,
512 esternal, 310
Bipedalismo, 676, 676, 682, 711, 711–713, 828
Defecto de nacimiento, 11-12
Hemianopsia bitemporal, 1098, 1098
Vejiga urinaria, 411, 436 , 448 , 450, 454, 467, 521, 580, 586, 589, 595, 596 , 597–601, 599, 602 , 603 , 609 , 611,
613, 620, 622 ápice de, 598, 599,
599 arterias de, 599 cuerpo
de, 599 en niños,
597 cistocele,
606–607, 607,
648, 648 cistoscopia de, 607, 607 fondo
de ojo, 598, 599, 599 en
bebés, 597 inervación de,
600 , 600–601
interior de, 602 ligamentos de
lateral, 578–579,
579, 580, 597,
611 pubovesical, 578, 579, 580, 597, 598,
620 sistema linfático de, 634, 634 micción, 421,
596, 599 cuello de, 598, 599, 599
ruptura de, 607 superficies de,
598, 599, 602 trígono de,
599, 599, 602
úvula de, 599, 602, 612–613
paredes de, 599

Bloqueo (anestésico)
del plexo braquial, 206, 1028
nervio bucal, 880
caudal epidural, 94, 94
plexo cervical, 1028
ganglio cervicotorácico, 1036
epidural, 631–632, 632
nervio peroneo, 794
nervio palatino mayor, 967

Machine Translated by Google

nervio alveolar inferior, 945 nervio
infraorbitario, 879 nervio
intercostal, 322 región
cervical lateral, 1028 nervio
mandibular, 945 nervio
mentoniano, 880
nervio nasopalatino, 966–967 nervio
frénico, 1028 nervio
pudendo, 632, 632, 668, 668 nervio ciático ,
751 espinal, 631–
632, 632 nervio peroneo
superficial, 794 nervio laríngeo
superior, 1066 nervio trigémino, 1099

Bloqueo (patológico) de
rama del haz, 387–388
corazón, 387–388
Vasos sanguíneos, 38–41. Ver también Arterias; Vena(s) de
la pared abdominal
anterolateral, 418, 423, 423, 424, 424t posterior,
543, 547–549
de articulación del tobillo,
813, 818 arterias, 38, 38,
39–40 capilares, 38, 38,
41 de articulación del
codo, 279 de cuello femoral,
801, 801 de articulaciones
de cadera, 801, 801 de
articulaciones de
rodilla, 811, 813 de hígado, 502, 504 del mediastino
posterior, 399, 400,
400–401 del
estómago, 456 estructura,
38, 38 venas, 38, 38, 40–41 de la muñeca, 284
Cuerpo (cuerpos)
anococcígeo, 86, 574, 575, 575, 598, 640, 643, 655, 663 de hueso, 20,
20 carotídeo, 1019,
1019–1020, 1020, 1029 ciliar, 64t, 912, 914,
914, 915 de clítoris, 639, 664, 664 de
epidídimo, 438, 438

LGRAWANY
Machine Translated by Google

grasa, de fosa isquioanal, 640, 641, 643, 650
extraña, aspiración de, 351, 351, 1064–1065, 1065 de
vesícula biliar, 505, 508, 509
geniculada, lateral, 1081, 1082
de hioides, 1003, 1003
de ilion, 560, 678, 679
de isquion, 561, 678, 679
en laringofaringe, 1067
organización basada en capas
de, 2 de mandíbula, 842, 844, 856, 856,
859 de páncreas, 463, 494–495,
548 partes de, 2,
2, 6–8 de pene, 653, 653, 654, 654,
655 perineal, 575, 598, 609, 639 , 639, 640, 648, 655, 662
pineal (glándula), 897,
898 de pubis , 420, 433, 561, 562, 566, 677, 679,
680 de costillas, 20,
299, 300 de escápula,
146, 147 de esfenoides, 850,
850, 1051 de esternón, 298, 302, 303, 303, 318 , 327, 327,
329, 391 de estómago,
459, 461 de
astrágalo, 687,
688 de lengua, 956 de
vejiga urinaria, 599 de útero, 616,
618, 620 , 621, 622
vertebrales, 73, 75, 75–76 vértebras cervicales,
77, 78, 78–79,
79t, 1003 articulaciones de, 97–99 vértebras
lumbares, 75, 76, 77, 83, 83t, 501
resonancia magnética de, 557 vértebras torácicas, 77, 81, 81t, 301
vítreo, 913, 916
Hueso(s) (en general), 19–24
accesorio, 22–23
cambios relacionados con la
edad, 19 atrofia
de, 23 clasificación
de, 20 compacto, 19–20,
20, 22 desarrollo de, 21, 21–22,
675 plano,
20, 843 función de, 19

Machine Translated by Google

imágenes generales de,
19 injertos, 693, 693–
694 crecimiento
de, 24
heterotópico, 23
cadera, 677, 677–
680 hipertrofia
de, 23 imágenes de,
19 inervación,
22, 22 irregular, 20
larga, 20, 21, 21– 22
marcas, 20, 20–21
osteoporótico, 23,
23 neumatizado,
843
remodelación
de, 23 jinete, 23
sesamoideo,
20 fractura de, 695,
695 corto, 20, 22
esponjoso, 19–20, 20
supernumerario, 22–
23 sutural , 23, 841, 844, 847, 848 traumatismo de, 23, 23, 24 vasculatura de, 22, 22
Hueso(s) (nombrado). Ver también atlas de
huesos específicos (vértebra [C1]), 74, 78, 79, 80, 1002,
1003, 1050
dislocación de, 91
fractura de, 91, 91 ligamento
transverso de, 1002 eje (vértebra [C2]), 74, 78,
79–80, 80, 1002
características de, 79 guaridas de, 78, 79–
80, 80, 87, 1002, 1050 fractura de, 92, 113–114, 114
calcáneo, 677, 687, 688, 689, 689, 778, 778
bolsa de, 767, 776, 776
fracturas de, 694, 694
tendinitis de, 775–776
tendones de, 31, 765, 766, 766–767, 768, 770, 773, 826
inflamación de, 775–776
reflejo, 776, 776
rotura, 776
tuberosidad de, 686, 687, 688, 766, 766, 781, 784, 826, 827

LGRAWANY
Machine Translated by Google

carpiano, 19, 146, 150–152, 151, 283
fracturas de, 158, 158–159
capitado, 151, 152, 152 , 283
cóccix, 74, 74, 84, 85–86, 574, 609, 636, 637, 674
lesión de, 94
anatomía superficial de, 86,
87 punta de, 86, 561, 561, 564,
573 cuboides, 687, 688, 689, 690, 778, 778,
827 tuberosidad de, 687, 688,
689 cuneiforme, 687 , 688, 689,
690 etmoides, 840, 842, 843, 843, 844, 853, 887 , 907, 909 , 973 ,
974 fémur , 19, 673 , 674, 676 , 676, 677, 680–684,
681 fracturas de cuello femoral, 828–
829 necrosis de la cabeza femoral, en niños,
829 reemplazo quirúrgico de
cadera, 829 peroné, 19, 674, 674, 676, 677 , 684–
685, 685, 686 frontal, 840, 841, 842, 843, 844 , 845–846, 847, 848, 849, 851, 853, 887, 907, 909, 910, 973,
973, 974
ganchoso, 151, 152, 152, 154, 155, 283
fractura de, 159
cadera, 560–561, 562, 673, 674, 677, 677–680, 678
posición anatómica, 679, 680
fracturas de, 690, 690
en niños, 677 en
bebés, 677, 678
izquierda,
674 partes de,
677, 678 fusión puberal de, 677–
678, 678
derecho, 674, 679 húmero, 20, 144,
146, 148–149, 149
capítulo de, 20, 20
desarrollo de, 21–22 fracturas de,
156–157, 157, 219 radial surco
de, 20, 146, 148 tróclea de,
146, 148, 149 hioides, 19, 958, 1001, 1002 , 1003 , 1003 , 1018, 1050, 1052, 1058
fractura de, 1004
ilion, 144, 523, 560–561, 562, 573, 676, 677, 678, 679
acetábulo, 680
resonancia magnética de, 557 agujero
obturador, 680

Machine Translated by Google

yunque, 984, 85, 987–988, 989, 990, 991, 995
isquion, 560, 561, 562, 573, 677, 677, 678 , 679
cuerpo de, 561, 678, 679
lagrimal, 841, 842, 843, 843, 844, 907, 974
semilunar, 151, 151,
283 necrosis avascular de,
294 dislocación de,
294 martillo, 985 , 987–988, 989, 990, 991,
995 mandíbula, 841, 842, 843, 843 , 844, 847, 847, 1001, 1050,
1052 manubrio, 144, 145, 298, 302, 303, 303, 305, 318, 325, 327 , 391, 1050
superficies de,
314 apófisis xifoides, 298 , 302, 303, 303, 318, 327, 327, 411, 415, 438, 439,
556 cambios en la cara y, 859,
859 desarrollo de,
859 fractura de, 856,
856 movimientos de, 938, 938–939,
938t músculos que se mueven, 939,
940, 941t articulación temporomandibular
y, 934–939 maxilar, 841, 842, 843, 843, 844, 846, 849 , 907 , 909,
954 , 974 metacarpianos,
146, 152,
283 2.º, 283
3.º ,
231, 283 4to,
283 5to, 151,
283 fractura de, 159
imágenes generales de,
19, 146 radiografías de, 151, 283 metatarsiano, 677,
687–689, 688 , 689, 778, 778, 827 1ro, 674,
676, 677, 687–689,
688, 689, 690
2do, 687, 688, 689 4to, 688, 695 5to, 677 ,
687–689, 688, 689 ,
690, 695, 695 fracturas de, 694, 695 nasal, 841,
842 , 843, 843, 844, 907 , 973, 973, 974 navicular,
677, 687, 688, 689, 690, 778, 778, 827
tuberosidad de, 686, 687, 688, 689, 690, 791 occipital al, 840, 841, 844,
847 , 847–848, 848, 849 , 851,
853, 887, 1033 palatino, 843, 848, 849, 954, 974
parietal, 840 , 841, 843, 844, 847, 848 , 849 , 853, 887 rótula, 19, 673 ,
674 , 677, 683, 684, 684, 716, 726, 806, 809, 826, 826 osificación anormal de, 728

LGRAWANY
Machine Translated by Google

bipartito, 728, 728
condromalacia rotuliana, 727
dislocación de, 831
fracturas de, 727, 727–728
funciones de, 716
ligamento, 686, 715, 716 , 725 , 726, 728 , 772, 773, 804, 805, 826, 826
superficie, 681, 682, 684, 684
reflejo tendinoso, 705,
728 tripartito,
728 falange/falanges, 19, 146
de pie, 674, 674, 677, 688 , 689, 689 , 778, 778 de
mano, 144, 146, 151, 152, 152
fracturas, 159
isquemia de, 265–266
distal, 146, 151, 152
media, 151
proximal , 146, 151, 152
pisiforme, 151, 151 , 152, 154, 155, 283
púbico, 433, 560, 561, 562, 573, 677, 677, 679 , 680 , 683, 683
radio , 19, 144, 146, 149, 150, 150
extremo distal de, 150, 157–
158 fracturas de, 157–158,
158 radiografías de, 24, 151, 278, 283
sacro, 19, 74, 74, 84–85, 84–85, 560, 561, 561, 562, 573, 574, 583, 636, 637, 674 posición
anatómica de, 85 ápice de,
84, 85 superficie
auricular de, 84–85, 85 base de,
84, 84, 85, 86 curvatura
de, 104, 104–105, 105 superficie
dorsal de, 84, 85
osificación de, 87, 88
superficie pélvica de, 84,
85 anatomía de la superficie de,
86 , 87, 126 superficies
de, 84–85, 85 escafoides, 151, 151, 154, 155, 262, 283
fractura de, 158, 158, 294
escápula, 19, 72, 144, 144–145, 145–148, 147, 298
acromion de, 145, 146, 147, 147, 152, 153, 182–184, 183
anastomosis arteriales alrededor, 202–203,
203 bordes de, 146, 147, 148, 152, 153, 183, 184, 184, 273
fracturas de, 156

Machine Translated by Google

movimientos de, 10, 11, 177, 178, 178t, 269, 271
columna vertebral de, 20, 73, 73t, 146, 147 , 147, 152, 183, 184,
184, 298 superficies
de, 145–147 aladas, 185,
185, 204 sesamoideo, 151, 255, 256,
688, 689 fractura de, 695, 695
esfenoides, 840, 841, 842 , 843, 844, 847, 849, 850, 850–851, 853, 887, 907 , 909, 974
hamulus pterigoideo de, 850, 865, 954, 955, 956, 957, 974
estribo, 984, 985, 987–988, 989, 990, 991, 995
esternón, 302, 302–303, 391
anomalías de, 310
biopsia a través, 310
cuerpo de, 298 , 302 , 303, 303, 318, 327, 327 , 329, 391
hendidura
de, 310 fractura
de, 309 imágenes generales
de, 19, 302 astrágalo, 676, 677, 687, 688, 689,
778 , 778 , 827 cabeza de, 687, 688 , 689, 689,
824, 826 , 827
cuello, fractura
de tróclea de, 816 tarsal , 19, 674, 676, 677, 687, 688, 689,
778, 778 , 841 temporal, 840 , 843, 844, 847, 849, 853, 887,
987–988 fractura
de, 881 parte petrosa de, 851, 853, 887, 987–
988, 991 parte escamosa de, 844, 851, 887,
987 , 992 tibia, 674, 674, 676, 677, 684–686
tubérculo anterolateral de, 685, 685, 686, 696, 733, 734, 735, 748, 826, 826 borde
de, 685, 685–686, 772, 773, 826 fracturas
de, 691–693, 692 funciones
de, 684, 685 imágenes
generales de, 19 arteria
nutritiva de, 771, 772 eje de,
685, 685–686, 773 anatomía
superficial de, 686, 686, 772, 772–773 trapecio,
151, 151, 152, 154, 155, 262, 283 trapezoide, 151,
152, 283 triquetrum, 151,
151, 283 cúbito, 19, 144,
146, 149, 149, 150 fracturas de, 157–
158, 158 radiografías de, 24,
151, 278, 283
cigomático, 841, 842, 843, 843, 844, 846, 849, 907, 909, 910

LCRAWANY
Machine Translated by Google

Hueso(s) (de regiones)
del pie, 674, 676, 677, 687–690, 688, 689, 778, 778 del
antebrazo, 144, 149, 149–150, 150, 222 de
la mano, 150–153, 151 , 283
de la articulación de la
rodilla, 803, 803 de la extremidad
inferior, 674–696, 677
disposición, 676, 676 congruencia de las
superficies articulares, 828, 828 anatomía de la superficie de, 682–
684, 683, 686, 687 , 689, 689–690
de cuello, 1001–1004, 1002, 1003 de cintura
pélvica, 560–564, 562,
674, 674 de tórax, 228, 229–303 de
miembro superior, 144, 145–
160, 146, 152 de muñeca, 150–152 ,
151,
283 Médula
ósea, 20, 20, 23,
299, 300 Borde axilar, 148 del corazón,
365, 366
interóseo, 149, 150, 150, 685, 686
de los pulmones anterior, 337, 338,
339, 345–
346 inferior, 337,
337, 338,
339, 346 izquierda, 339
posterior, 338, 339 derecha, 339 de mandíbula, 841, 842 de
escápula, 146, 147,
148 , 152, 153, 183, 184, 184, 273 de
bazo , 493, 494 superior, de
manubrio, 303, 303 de
tibia, 685, 685–686, 772, 773 de
cúbito, 155,
240 , 241 bermellón,
877, 877, 947, 948 vertebral, 148 encordado de arco, 17 BPH. Ver Glándulas, próstata, hipertrofia de (HPB)
Cerebro, 46, 47, 840, 896–906, 897
arterias de, 900, 900–901, 901, 902, 903, 903t base
de, 902
cerebro cefálico, 537
cerebro entérico,
537 infarto de, 905

Machine Translated by Google

partes de, 896, 897
drenaje venoso de, 900, 901
ventrículos de, 897–898, 898
1.º, 897
2.º, 897
3.º, 884, 896, 897 , 898 4.º,
884, 896 , 897, 897–898, 898 lateral ,
896, 897, 898 Tronco
encefálico, 896, 897
Rama(s). Véase también Ramus/rami
de nervios cutáneos abdominales, 418 de
aorta, 396–398, 398, 399t, 402, 403, 540, 541, 547, 548, 548t de arco
aórtico, 402, 403 de haz
auriculoventricular, 370, 378 nodal
auriculoventricular, 377, 377 –378 de
arteria axilar, 191–193, 192, 193t, 324 de arteria
bronquial, 399t circunfleja
de arteria coronaria izquierda, 373, 374, 375, 375t
de arteria subescapular, 187
colateral,
intercostal 315, 316, 317 de
braquial profundo, 212 de
arterias coronarias
izquierda, 373–376, 374, 375,
375t derecha, 373, 374, 375, 375 toneladas
cutáneo
de ramas anteriores, 315, 316, 316, 422, 422, 422t, 871 de
plexo cervical, 1015 de
ramas dorsales (posteriores), 118, 871
laterales, 187, 422, 422, 422t
de nervios intercostales, 315, 316, 316
del nervio mandibular, 871, 939 del
nervio maxilar, 870, 871 del
nervio mediano, 171. 237, 238, 238t del
nervio obturador, 702, 703t, 706 del
nervio oftálmico, 870, 871 del
nervio radial, 172 del
nervio subcostal, 422, 422, 422t, 702, 703t del nervio
sural, 702, 704, 704t, 707, 708 de los nervios
toracoabdominales, 422, 422–423, 422t

LGRAWANY
Machine Translated by Google

del nervio trigémino, 871
del nervio cubital, 171, 237, 238, 238t
del nervio cutáneo, lateral (del brazo), 315
de la aorta descendente, 397,
548 de la arteria esofágica,
399t de la arteria facial, 1023, 1053,
1057 de la facial nervio, 872, 873, 986, 1012, 1087–1089,
1088 femoral, del nervio genitofemoral, 546, 547, 702,
703t gástrico, 458, 459, 462,
1094
genital, del nervio genitofemoral, 431, 435, 435 , 437 , 546, 547, 653, 665, 666t, 702,
703t del nervio hipogloso, 1095,
1096 de la arteria ileocólica,
476, 477 del nervio intercostal, 316,
319, 324 de las arterias torácicas internas, 324, 325 ,
358, 358, 391 interventricular
anterior, 374, 375, 375t, 386, 407
posterior, 373, 374, 375, 375t
maleolar, de arteria peronea, 818
mamaria, 324, 325
de nervio mandibular, 868, 871, 889, 891, 949, 1086t
marginal
izquierda, 373, 374,
375t derecha, 373, 374,
375, 375t de arteria maxilar, 939, 940, 942t, 952, 969–970, 970 , 971,
972 de nervio maxilar, 868, 871 , 889, 969–970, 970 , 971, 972, 1086t
del nervio mediano, 237, 238, 238t
mediastínico, anterior, 391
meníngeo, de los nervios espinales, 106–108, 107,
108 de la arteria musculofrénica,
358 del nervio oftálmico, 867–871, 868, 891, 912, 922, 1086t
pericárdico, 398, 398
de nervio perineal, 645
de arteria frénica, 399t
de arterias intercostales posteriores, 318, 320,
397 de ramas
posteriores, 116 púbica, de arteria
obturadora, 583,
585–586 sacra, 548, 588
nódulo sinusal, 377,
377 espinal, 105–106, 106 del nervio espinal, 106–108, 107, 108

Machine Translated by Google

del nervio sural, 754, 755
calcáneo, 783, 787, 787t
de aorta torácica, 397–398, 398, 399t
de nervios espinales torácicos, 421–
422 de nervio toracoabdominal, 422, 422–423, 422t
de nervio tibial, 708, 754, 755, 771
calcáneo, 702, 708, 787, 787, 787t
del nervio cubital, 237, 238, 238t, 259, 260 , 261t, 262
arterial ureteral,
abdominal, 526, 526–527, 527, 597
compromiso iatrogénico de, 606
pélvico, 596 , 597
tracción (quirúrgica) de, 597, 606
de la arteria uterina, 586,
587 de la arteria
vaginal, 587 de los nervios vagos (nombrados), 393–395, 459, 984, 985, 990, 1036, 1055, 1092 –1093, 1094, 1094t
Mama(s), 297, 321
alvéolos de,
324 amastia,
331 areola de, 321, 323, 323–324, 326, 329,
329 arterias de, 324 ,
325 cola axilar de, 323, 323,
329 carcinoma (cáncer) de, 329–332,
330 en hombres,
331–332 cambios
en, 329 tomografía
computarizada, 409 mujeres, 323,
323–324, 329, 329
ginecomastia de, 332,
332 hipoplasia de, 185, 185
drenaje
linfático de, 324, 326 masculino, 315 glándulas
mamarias en,
297, 321, 323, 323–324 nervios de,
324 pezón de, 321,
324, 326, 329, 329
polimastia , 331 , 331 politelia, 329, 331,
331 cambios relacionados con
el embarazo en , 324,
329 desarrollo puberal de,
323 cuadrantes de, 329, 329 supernumerario, 331, 331 anatomía superficial de, 328–329, 329

LGRAWANY
Machine Translated by Google

incisiones quirúrgicas en, 331
vasculatura de, 324, 325
venas de, 324, 325
Cirugía conservadora de mama, 331
Bregma, 841, 846, 846t, 848, 848, 859
Ala, pélvica, 499, 561, 561, 562, 572, 596
Bronquiolos
conductora, 341, 342
respiratoria, 341, 342
terminal, 341, 342, 349
Broncodilatadores, 344
Broncoscopia, 351, 351–352
Bronquios/bronquios, 395, 396–397
carina de, 341
aspiración de cuerpo extraño, 351
lobar, 341
inferior, 338, 340, 341
medio, 338, 340, 341
superior , 338 , 340 , 341
principal, 339, 340–341
izquierda, 340, 340, 341, 394, 395, 398, 406, 408
derecha, 338, 340, 340 , 341, 394, 395 , 398 , 406, 408, 1050
segmentaria, 340, 341, 341–342
Brote
perióstico, 21, 21
gusto, 958
diente, 948
Bulbo(s)
yugular, 1022, 1023
olfatorio, 868, 978, 978, 1079, 1080, 1085 del pene,
602, 609, 639, 640, 641 , 646t, 653 , 654, 655, 656 del vestíbulo, 640,
641 , 663, 664, 665
Bulla, etmoidal, 975, 977, 978
Pulgar de jinete, 294
Manojo
auriculoventricular (AV, de His), 365, 365, 377, 377–378
rama derecha de, 370
Juanete, 836, 836

Quemaduras de cuarto
grado, 15, 16 de espesor total, 15, 16

Machine Translated by Google

espesor parcial, 15, 16
superficial, 15, 15
superficie involucrada, 16, 16
Bolsa (e), 17, 18
del ancóneo, 280
anserina, 815, 815t
bicipitoradial, 280
calcáneo, 767, 776, 776
gastrocnemio, 815, 815t
articulación glenohumeral,
277 glúteo, 735,
735 gluteofemoral, 735,
735 infrapato llar,
834 isquiático ,
735, 735 inflamación (bursitis) de,
750 articulación de la rodilla, 805, 807,
811, 815, 815t
obturador, 798, 799 del obturador
interno, 735, 738 olécranon, 215,
278, 280, 280 omental, 445 , 448, 449, 449, 450, 451, 461,
463, 499 poplíteo, 769, 770, 815,
815t prepatelar , 806, 811, 815, 815t, 834,
834 retromamario, 323, 323, 330–331
semimembranoso, 8 15 , 815t
subacromial , 274, 275, 275, 277
subcutáneo, 17, 280
subdeltoideo,
277 subfascial,
17 subescapular, 273 , 273,
277 subtendinoso, 17, 215, 273, 273, 277,
280 suprapatelar, 717, 804, 805, 8 06, 807 , 811, 815, 815t, 834
trocantérico, 735, 735
Bursitis
calcáneo, 776, 776
articulación del codo, 291–
292, 292
fricción, 750
infrapatelar,
834 isquiático, 750
prepatelar, 834,
834 subacromial, 290 suprapatelar, 834

LGRAWANY
Machine Translated by Google

trocantérico, 750
Nalgas, 673, 674, 683, 731–732, 732
Contrafuerte(s) del cráneo, 854, 854
frontonasal, 854, 854
frontosagital, 854
occipital, 854, 854
arco cigomático orbital lateral, 854, 854

C

Jaula, torácica, 297, 299, 411, 412, 412
flexibilidad de, 297
funciones de, 297, 299
forma de, 297
Calcáneo, 677, 687, 688, 689, 689, 778, 778
bolsa de, 767, 776, 776
fracturas de, 694, 694
tendinitis de, 775–776
tendones de, 31, 765, 766, 766–767, 768, 770, 773, 826
inflamación de, 775–776
reflejo, 776, 776
roto, 776
espolón de, 793,
793 tuberosidad de, 686, 687 , 688, 766, 766, 781, 784, 826, 827
Calcitonina, 1037
cálculos
renal, 531–532, 532
ureteral, 531–532, 606, 606
Callo, 23, 23, 836
Calvaria, 20, 840–843
moldura de, 859, 859
Cáliz
mayor, 523, 524
menor, 523, 524
Canal(es)
aductor(es), 720, 722, 725, 725, 726
Alcock (ver Canal[es], cubital [Guyon])
anal, 455, 455, 467, 474, 476 , 482, 598, 620, 644, 645–648 flexura
anorrectal de, 603 arterias
de, 604, 647, 647 inervación
de, 605, 647, 647–648 venas de, 604,
647, 647

Machine Translated by Google

auditivo, externo (ver Meato, acústico, externo)
nacimiento,
618 carotídeo, 849 , 851, 900, 900,
1020 central,
898 cervical, 616,
618 cérvico-axilar, 145, 189, 190, 195, 196, 197, 1015
cóndilo, 852, 852t
femoral, 429, 430, 721, 723
gástrico, 460, 462
Guyon (ver Canal[s], cubital [Guyon])
hipogloso, 847, 852, 852t, 853, 854, 1072, 1095 incisivo,
954 inguinal,
418, 419, 420, 431–434, 432 límites de,
431, 432t desarrollo de, 433

en mujeres, 433, 434
en hombres, 433,
433 efectos de la presión intraabdominal,
434 de Nuck,
440 obturador, 573, 574, 590,
680 óptico, 842, 850, 851 , 852, 852t, 907, 909, 1072 , 1082
palatino, 969
pélvico , 568
pericardioperitoneal, 333
pterigoideo, 850, 868, 911, 911, 923, 940 , 942t, 970 , 971, 972, 978, 989, 1085
pudendo (Alcock), 636, 640, 64 4, 644 –645, 655
pulpar, 950, 952
pilórico, 460, 461, 462
raíz, 950, 952
sacro, 84–85, 85, 565, 573 de
Schlemm, 914, 916
semicircular, 984, 987–988, 989, 992, 993, 1090
espiral, de cóclea, 993
cubital (Guyon), 237, 254, 262, 267–268
vertebral, 74, 75, 76, 78, 78, 302, 557
contenido de, 76, 130–141
Canalículos lagrimales, 910, 911
Cáncer
cervical, 627–628
mama, 329–332, 330
en hombres, 331–332

LGRAWANY
Machine Translated by Google

esofágico, 1069
pulmón, 349, 351–352, 353
pancreático, 513, 552
escrotal, 443
diseminación de,
44–45 testicular, 443,
660 uterino, 439–
440 Cap, duodenal. Ver Ampolla(e), duodeno
Capilar(es), 38, 38, 41
disposición de, 41
lechos, 12, 13, 14–15, 37, 38, 38, 41
sangre, 41
características de, 41
linfático, 42–44 , 43
perióstico, 21
paredes de,
41 capitado, 151, 152, 152, 283
capítulo del húmero, 20, 20, 146, 148, 149, 277, 278, 279 cápsula(s) de
la articulación
acromioclavicular, 271, 272, 275 de la articulación
del tobillo, 816–817 articular,
24, 25 de la
articulación atlantooccipital, 101, 103, 103 de
la articulación cricotiroidea,
1043 de la articulación del codo,
277–278, 278 de la articulación glenohumeral, 269,
271, 272–273, 275 Glisson
(hepático), 504 de articulaciones de
la cadera, 796, 797, 799,
800 de
articulaciones intercarpianas, 286
articulaciones, 24,
25 de articulaciones
de rodilla, 803–805,
804, 806 de cristalino, 913, 916
de hígado, 501, 504 ótica, 988,
993, 994 grasa
pararrenal, 521–522, 522
grasa perinéfrica, 521–522, 522 de
próstata, 611 , 614 de bazo, 493, 493, 494 de
articulación esternoclavicular, 269, 270 de articulación temporomandibular, 934 , 936–937 Espiga (ver Vaina fascial del globo ocula

Machine Translated by Google

de glándula tiroides, 1037
de muñeca,
284 Caput medusae, 518,
518 Carcinoma, 44. Véase también
Cáncer de mama, 329–
332, 330 broncogénico, 351–352,
353 lingual,
968 diseminación linfógena de,
44 células escamosas, de labio,
882, 882
estómago, 485 Paro cardíaco,
389, 1029
Cardiología, 3 Reanimación cardiopulmonar, 389,
1029 Caries dental, 965,
965 Endarterectomía carotídea, 1029,
1101 Cartílago (en general), 19
cambios relacionados con la
edad en, 21 articular,
19, 22, 806
fibrocartílago, 26
funciones de, 21 hialino, 26, 305t, 339
Cartílago(s) (nombrado)
alar, 973, 973
aritenoides, 1042, 1043, 1044, 1046
corniculado, 1042, 1043, 1044
costal, 19, 298, 299, 300 , 302, 303, 305, 309 , 318, 327, 416, 418, 457, 557 cricoides,
457, 1001, 1039, 1042, 1043, 1044, 1045, 1046, 1050 , 1052 , 1058 cuneiforme, 1042,
1043, 1044 epiglótica, 1042, 104
3, 1044 nasal, lateral, 973, 973
septal, 973, 973, 974, 974
sesamoideo, 979 tiroides,
1001, 1001,
1003, 1039, 1042 , 1043 , 1045, 1046, 1050, 1052 traqueal, 1043, 1046, 1049,
105 0, 1058 trirradiado, 560, 562 , 677–678
tritical, 1043

Carúncula
himenal, 662, 665
lagrimal, 910, 926, 927
sublingual, 958
catabólico, 64

LGRAWANY
Machine Translated by Google

Cataratas, 929
Cateterismo
cardíaco, 381, 1027
uretral, en varones, 659, 659–660
urinario, 607
cola de caballo, 53, 85, 85, 131, 132, 133, 134
caudal, 7, 8
caverna, trigémino, 1083
cavidad(es)
abdominal, 412, 412–414, 572
regiones de, 412–414, 413
abdominopélvica, 412, 412, 571
articular (ver Cavidad(es),
articulación) craneal, 49,
851, 853, 884 división(es)
de, 883, 885 entradas/salidas (ver en Fisura[s] y Foramen/foramina [en general])
piso de, 840, 845, 845, 848, 849. Ver también Cráneo, base de meninges
(basicráneo) y, 851, 883–896, 884–885, 886
Doctrina Monro-Kellie y, 899–900 acceso
quirúrgico a (craneotomía), 857, 857–858 paredes
de, 854
dental, (ver Caries, dental)
de epidídimo, 438
glenoideo, 147, 148, 272, 273, 274, 275
infraglótica, 1042, 1045
articulación, 24–
25 , 25 laríngea, 1042,
1045 medular, de hueso, 20, 20 ,
22 nasal, 843, 953, 973, 973–978, 974–977
oral (boca), 946, 955, 1052. Ver también partes de anatomía
específicas de,
946, 947 propiamente
dicha, 946, 947, 953 pélvica, 412, 412 , 560, 561, 562,
564, 571–582, 572 piso de, 572–576, 573, 574,
574t, 581, 581 paredes
de, 571–572, 573 pericárdico, 356,
357, 391, 1050 peritoneal, 412 , 445, 445–453, 448, 576–578, 598
formación de abscesos en,
453 embriología de, 446, 446–447,
487 forma de,
447 subdivisiones de, 448, 449–450, 450

Machine Translated by Google

pleural, 333, 334, 335, 1050
izquierda,
557 neumotórax, 346, 347, 361
primordial, 359
derecha,
557 toracotomía en, 308, 308–309, 360
pulmonar, 297, 332–333, 334, 336 base
de, 336
revestimiento de, 332,
333, 334 pulpa,
950, 952 torácica, 297, 412, 572
cambios de dimensión con la respiración, 297, 306, 307
compartimentos de, 332–333, 334
vísceras de, 332–409, 334, 335, 411
timpánico, 984, 985–991, 987–988
uterino, 616, 618
Ciego, 411, 454, 455, 455, 467, 471 , 474–477, 476, 477
arterias de, 477, 478, 479
sistema linfático de, 477, 481
nervios de, 477, 481
subhepático, 490

Célula(s) acinar,
494, 497
astrocitos, 46
cuerpo, 45, 46
cromafín, 525 etmoidal, 976,
978, 979 ,
980 anterior, 978
medio, 975, 978
posterior, 975, 978 ganglio, 1080, 1081
parasimpático, 344
simpático, 344
cabello, en máculas, 993, 994,
995 de Hensen,
994 mastoideo, 985, 988, 997,
1091 mitral,
1079 cresta neural,
50, 525 neuronas,
45–46, 46 satélite, 29t, 35 , 46
Schwann, 46, 46, 48, 48, 49

LGRAWANY
Machine Translated by Google

Cemento, 950, 952, 952
Sistema nervioso central (SNC), descripción general, 45, 46, 47
Cefalohematoma, 879
Cerebelo, 884, 896, 897
Líquido cefalorraquídeo (LCR), 46, 135, 136, 883
circulación de, 899
funciones de, 899–900
hidrocefalia, 904, 904 fuga
de, 905, 1097 otorrea,
905 rinorrea,
905, 1097 secreción de,
896, 899
Accidentes cerebrovasculares, 383
Cerebro, 896
conmoción cerebral,
894 contusiones,
904 laceraciones, 904
Cerumen, 985
Distonía cervical, 1027
Cuello uterino, del útero, 579, 580, 598, 616, 618–621, 620, 621
cáncer de, 627–628
examen de, 627, 627, 629, 630 ligamentos
de, 579, 579, 580, 619, 640 Chalazia, 928
Cámaras del
globo ocular
anterior, 913, 914, 915–916 del corazón, 37,
37 –38 Mejillas, 878,
947 músculos de,
863, 864–866, 865 Quemosis, 894
Pecho, 297.
Véase también Dolor de tórax ,
167, 308, 386, 389, 389, 968 tubo, 348
pared de
(ver Tórax, pared de)
Quiasma
óptico, 898, 1081, 1082
tendinoso, 255, 256
Parto, anestesia para, 631–632, 632, 668 Mentón,
877, 878 Coanas,
849, 850, 974, 1051, 1051, 1057 Colecistectomía,
453, 516 , 518

Machine Translated by Google

Colecistoquinina, 497, 509
Condroblastos, 21
Condromalacia rotuliana, 727
Chordae tendineae, 368, 368–369, 369, 370, 372
Chorda tympani, 911, 934, 939, 943, 959 , 961, 962, 985, 987, 989 , 1085 , 1087, 1088 Coroides,
912, 912–914, 913 Encefalopatía
traumática crónica, 903–904. Véase también Síndrome de Punchdrunk Cisterna de quilo.
Véase Cisterna chyli Quilotórax, 404
Quimo, 459, 460
Cilios, olfatorio,
1079, 1080 Cinerradiografía,
381 Círculo, arterial
cerebral (de Willis), 900, 901, 902, 903
aneurisma de, 1099
variaciones de, 905
Circulación
de líquido cefalorraquídeo,
899 colaterales, 40, 202–203. Véase también Anastomosis/
anastomosis
coronaria, 376 pulmonar, 37, 37–38, 342,
342–343 sistémica,
37, 37–38 Sistema circulatorio,
3, 37–42 funciones
de, 37 Circuncisión
mujer (ver mutilación genital femenina)
hombre, 660–661
Circunducción, 10, 11, 27, 271, 277, 284
Cirrosis del hígado, 482, 515–516, 651
Cisterna
ambiental, 899
cerebelomedular, 898, 899, 904
quiasmático, 898, 899
quilo (ver Cisterna chyli)
interpeduncular, 898, 899
lumbar, 131, 133, 134, 136, 137, 746
pontocerebeloso, 898, 899
cuadrigeminal, 898, 899
subaracnoideo , 898, 898–899
Cisterna ambiens, 899
Cisterna chyli, 43, 394, 398, 400, 435, 474, 504, 528, 549, 550, 633 Cisterna
magna. Ver Cisterna cerebelomedular

LGRAWANY
Machine Translated by Google

Clavícula, 19, 144, 144, 145, 146, 147, 298, 411
fractura de, 155–156, 156
osificación de, 156
apariencia radiográfica de, 66
anatomía superficial de, 152, 153, 182, 183, 324, 327
Mano en garra, 205, 206, 245, 245,
255 Dedo en garra,
837, 837 Líneas de escote. Ver Línea(s) de tensión de la piel (Langer)

Hendidura(s) interglútea, 86, 87, 126, 126, 637, 662, 671, 673, 732 , 746,
747 intermamaria, 327, 327, 329
labio, 964,
964 de Luschka, 98,
99 natal (ver Hendidura(s),
paladar
interglúteo , 967, 967
pudendo, 662,
663 del esternón, 310 Clítoris, 616, 620, 637, 638–639, 641,
662, 664 , 664–665
Clivus, 847, 853,
854 Pie zambo, 837 , 838 Cóccix, 74, 74, 84, 85–86,
574 , 609,
636 , 637, 674 lesión de, 94
anatomía de la superficie de,
86, 87 punta de, 86, 561, 561, 564,
573 Cóclea, 987, 992, 993, 994,
995 Celoma
intraembrionario, 446 Colectomía, 490 Coli,
teniae, 450, 474, 476, 478 , 603, 644 Cólico
biliar, 517
ureteral, 531, 606
Colitis ulcerosa, 490
Collar de callo, 23, 23
Colon, 455, 477–482. Véase también Intestino(s); Recto
ascendente, 411, 448, 449, 450 , 454, 455 , 455, 456 , 467 , 474, 476 , 477, 477–478
descendente, 411 , 448, 449 , 450 , 454, 455, 456, 467 , 474 , 476 , 477, 480–482, 501
sigmoides, 411, 454, 455, 455, 456 , 467, 474, 476 , 477, 478 , 480–482, 601–603, 603, 620, 622
Transverse, 448, 449, 450 , 451, 454, 455, 455 , 461 , 467, 474, 476, 477, 478, 478–480, 482, 557
Colonoscopia, 477, 490, 491
Cáncer colorrectal, 490
Colostomía, 490, 490

Machine Translated by Google

Calostro, 329
Columnas
anales, 644,
645 células intermediolaterales (IML), 57–58, 58, 529,
534 vertebrales (ver Columna vertebral)
comisuras
anterior, 897
labial (genital)
anterior, 662, 663
posterior, 662, 663, 664
palpebral
lateral, 910, 910
medial, 910, 910
Compartimento(s)
del brazo, 207,
208
central de la palma de la
mano, 249, 250 de la
planta del pie,
779, 780 de la
cavidad craneal
infratentorial, 885 supratentorial, 885 fascial, 16, 34, 160–161,
162, 696, 697, 709, 740, 779,
780 de la vaina
femoral, 721–723 del pie,
779, 780 del antebrazo, 221, 222, 223 músculos del compartimento
anterior, 221–226, 222, 224, 224t–225t músculos del compartimento
posterior, 221, 226–
233 , 227, 227t–228t,
229 de mano, 249, 250
hipotenar, 249, 250
infracólica,
448, 449, 450 infratentorial, 885 de pierna, 697
anterior (dorsiflexor), 697, 698, 756–
759, 757 arteria en, 757, 759, 763, 763t, 764
músculos de, 757, 757–759, 758,
760, 761t nervio
de, 757, 759, 761, 762 , 762t infecciones,
774 lateral (evertor), 697, 698,
757, 761 –765 vasos sanguíneos en, 763, 763t,
765 músculos en, 757, 760, 760t , 761 , 761–765, 764 nervio de, 757, 761, 762, 762t, 765

LGRAWANY
Machine Translated by Google

medial, 697
posterior (flexor plantar), 697, 698, 757, 765–772
arterias en, 757, 763, 763t, 768, 771, 771–772
músculos de, 765–771 , 766–767, 766t, 767t, 768
nervios en, 762, 762t, 771
muscular, de espacio subinguinal, 720, 721
de palma de mano, 249, 250
central, 249, 250
hipotenar, 249, 250
interóseo, 250
tenar, 249, 250
de planta del pie
central, 779, 780
dorsal, 779, 780
interóseo, 779, 780
lateral, 779, 780
medial, 779, 780
supracólico, 448, 449, 450
supratentorial, 885
tenar, 249
de muslo, 696
anterior, 696, 697, 706, 713–714
músculos de, 696, 706, 714–715, 714–717, 714t, 715t
medial (aductor), 696, 697, 706, 713–714, 717
músculos de, 696
posterior, 696, 697, 713–714
músculos de, 696
del miembro superior,
162 vascular, del espacio subinguinal, 720, 721
Compresión
de la arteria axilar, 204
de la arteria braquial, 218, 218–219
de la arteria facial,
881 de la arteria femoral, 729,
729 del nervio oculomotor, 929, 1098–
1099 del nervio cubital,
267–268 de las venas, 16, 41, 41
Tomografía computarizada (TC), 66, 67–68, 69
de abdomen, 68, 69, 496, 555, 556 de
mamas, 409 de
tórax, 405, 406–407, 409

Machine Translated by Google

Cornetes
de la aurícula, 984, 985
nasal, 846, 956, 974–976
inferior, 842, 843, 843, 910, 953 , 957, 974 , 975 , 976, 976, 1052 media, 843,
910 , 953 , 957 , 974 , 975, 976, 976, 1052 superior, 953, 957,
974, 975, 976, 1052
Conmoción cerebral, cerebral, 894, 903–904
Cóndilo(s), 21
femoral, 684, 826
lateral, 20, 677, 681, 682, 826 medial,
677, 681, 682, 826 humeral, 148,
149 de mandíbula,
851, 937 occipital, 79, 80,
847, 849, 851 tibial

anterolateral, 685
lateral, 677, 685, 685, 686, 686, 748 medial,
677, 685, 686, 686 Cono,
medular. Véase Conus medullaris Confluencia,
portal, 557 Anomalía
congénita, 11–12 Insuficiencia
cardíaca congestiva, 361 Conjuntiva,
909 bulbar, 908, 909,
910, 913, 925–927, 926 hiperemia de, 928
palpebral, 908, 909,
926, 926 plica semilunar de, 910

Conciencia, niveles de, 855, 894–895, 903–904
Constricción(es)
del esófago (normal),
cervical, 457, 457
diafragmático, 457, 457, 458 torácico
(broncoaórtico), 457, 457, 458
de uréteres (normal), 523–535, 535
Constrictor. Ver Músculos (nombrados), constrictores (faríngeos) o Músculos (nombrados), esfínter Contracción
de los músculos, 32, 32–33
fásico, 32, 32–33
isométrico, 32–33, 32
isotónico, 32, 32–33
concéntrico, 32, 33, 124
excéntrico, 32, 33, 124

LCRAWANY
Machine Translated by Google

reflexivo, 32
tónico, 32
contractura,
Dupuytren, 264–265, 265
Volkmann, 219
Contralateral, 8
Contusiones
cerebral, 904
extensor corto de los dedos, 793
cadera,
727 muslo, 727
Cono elástico, 1042, 1043, 1045, 1046
Cono medular, 93, 130, 132, 133, 134, 138, 140
Radiografía convencional, 66, 66–67, 67, 68, 353–354, 354

Cordón(es) espermático, 418, 431, 432, 433, 434–436, 436, 438, 609, 654, 655
hidrocele de, 440, 442
torsión de, 441–442, 442
espinal, 46, 47, 130–132, 131, 133, 134, 391, 851
arterias de, 137, 138, 139
lesiones de, 141
isquemia de, 140–141
neurona motora de, 33, 33
raíces nerviosas de, 49, 49–52, 130, 132, 134, 137
shock, 141
transección de, 141
vasculatura de, 137, 138, 139
venas de, 137, 139
tendinosas, 368, 368–369, 369, 370, 372
umbilicales, 628
Córnea, 908, 912, 912, 913, 914, 926
abrasiones de, 930
laceraciones de, 930
trasplantes de, 930
úlceras de, 880, 930
Cornua, coccígea, 84, 86
Angiografía coronaria, 384, 385
Cor pulmonale, 349
Cuerpo
calloso, 897, 898
cavernoso,

Machine Translated by Google

masculino, 609, 639, 640, 653, 653, 654, 655, 659,
femenino, 664, 664
esponjoso, 609, 639, 653, 653–654, 654, 655, 659
Corteza
cerebral, 46, 884
renal, 524
suprarrenal, 525, 526
Reflejo
de la tos, 1092
del fumador, 349
Coxa valga, 691, 691
Coxa vara, 691, 691
Craneal, 7, 8
Salida parasimpática craneal, 62, 63
Craneosinostosis, 860
Craneotomía, 857, 857–858
Cráneo, 840–861
cambios relacionados con la
edad, 860 base de (basicráneo), 840–843
superficie externa de, 848–851, 849
fracturas de, 894
interior de, 887
superficie interna de, 851–854, 853
contrafuertes de, 854, 854
calvaria de, 20, 840–843
puntos craneométricos de, 845, 846, 846t
desarrollo de, 843, 858, 858–859 aspecto
facial (anterior) de, 842, 843, 845–847 hueso frontal
de, 840, 841, 842, 845–846, 847, 848, 849, 851, 853 imágenes generales de,
19 hueso lagrimal de,
841, 842, 843, 843, 844 cara lateral de, 841, 844,
847 malformaciones de, 860 hueso
nasal de, 841, 842, 843,
843, 844 neurocráneo, 840–843 recién nacido,
articulaciones de, 27, 27
aspecto occipital de, 847, 847–
848 occipucio de, 847, 847 osificación
de, 843, 858 partes de,
840–843 hueso esfenoides
de, 840, 841, 842,
843, 844, 847, 849, 850, 850–851, 853

LGRAWANY
Machine Translated by Google

aspecto superior de, 848, 848
suturas de (ver Sutura[s])
viscerocráneo, 840, 843
Pliegue(s)
cutáneo(s), inferior, 331
digital, 264, 264
flexión, 263
palmar, 263–264, 264, 268
muñeca, 263, 264
Cresta,
20 ampular, 992, 994, 994
de hueso,
21 etmoidal, 975
frontal, 851, 852, 853, 884–885, 885 , 887
ilíaca, 20, 21, 73t, 83, 86, 86–87, 438, 439, 523, 545, 547, 560–561, 562, 674, 677, 678, 679,
682, 683, 746, 748
infratemporal, 934, 935, 970
intertrocantérico, 677, 681, 682, 799 de
hueso lagrimal, 844, 907
mediana, 84, 84–85 , 85, 86, 87, 119
occipital
externo, 847, 848, 849
interno, 853, 854, 887
púbico, 415, 416, 417, 418, 420, 439, 521 , 561, 562 , 637, 677 , 679, 680, 683, 683 sacro
intermedio, 84, 85
lateral, 84, 85
esfenoidal, 851, 853
de la columna de la
escápula, 153
supinador, 149, 149
supramastoideo, 935
supraventricular, 368, 368, 370 uretral, 601, 602
Cricotirotomía, 1058, 1065
Crista galli, 851, 853, 885, 973, 974
Corona, de dientes, 950, 952
crus/cruras
de clítoris, 639, 664, 664 de
diafragma, 398, 450, 458, 501, 539–540, 540, 546, 555, 556, 557 de
aponeurosis del oblicuo externo, 419, 430, 431 de
pene, 639, 640, 641 , 653, 653–654, 655

Machine Translated by Google

Criptitis, 650
LCR. Ver líquido cefalorraquídeo (LCR)
Cuboide, 687, 688, 689, 690, 778, 778, 827
tuberosidad de, 687, 688
Culdocentesis, 630, 630
Cuneiformes, 677, 687, 688, 689, 778, 778
1º, 687, 688, 689, 690
intermedio, 687, 688, 689
lateral, 687, 688, 689
medial, 677, 687, 688, 689, 690, 827
Copa, óptica, 928, 928
Cúpula, pleura, 333, 336
Curvatura(s)
del estómago, 68, 460, 461
de la columna vertebral, 104, 104–105, 105, 115–117, 116
cervical, 104, 104–105, 105
lumbar, 104 , 104–105 , 105
primario, 104, 104
sacro, 104, 104–105, 105
secundario, 104, 105

Cúspides
anteriores, 368 de válvula aórtica, 369, 371, 372,
382–383, 383 de válvula mitral,
370, 371, 372 de válvula pulmonar, 369, 371,
382–383, 383 septal, 368
Cianosis, 14, 964
Ciclo
cardíaco, 363, 363, 364, 377, 388
y electrocardiograma, 388
marcha, 711–713, 712, 712t–713t
Quiste(s)
branquial(es), 1068,
1068 del canal de Nuck,
440 epidídimo, 443,
443 ovárico,
631 pseudoquiste pancreático,
453 poplíteo, 834,
834 renal, 529–530,
530 sebáceo,
879 de glándulas sebáceas, 928

LGRAWANY
Machine Translated by Google

conducto tirogloso, 1061, 1061 de
la región de la muñeca, 242–243, 243
Cistocele, 606–607, 607, 648, 648
Cistoscopia, 607, 607
Cistotomía suprapúbica, 607

D

Sordera, 998, 1100
Profundo, 7, 8
Defectos septales, 382
auriculares, 382,
382 ventriculares, 382, 382, 388
Deferentectomía, 615
Desfibrilación, 389
Degeneración (axonal anterógrada walleriana), 57
Enfermedad degenerativa de las articulaciones, 28
Deglución, 946, 953, 956, 1053, 1054
Surco deltopectoral, 164, 173, 183
Semifacetas, 301, 302
Dendritas, 45, 46
Dens del eje (C2), 78, 79–80, 80, 87, 1002, 1050 fractura
de, 92, 113–114, 114
Caries dental, 965, 965
Implantes dentales, 966, 967
Dentina, 950, 952
Depresión, 10, 11
semilunar, 371
Dermatoglifos, 268
Dermatoma(s), 50, 51–52 de la
pared abdominal anterolateral (dermatomas T6–L1), 421, 422
dolor peritoneal y, 445 dolor
del intestino delgado y, 474 lesión
de espalda y, 108 dolor
diafragmático y, 445 degeneración
del disco y, 109 de la mano
(dermatomas C6-C8), 258–261 infección por
herpes zoster y, 321–322
Dermatoma L1, 421, 422, 429, 444 de
miembros inferiores (dermatomas L1-S2), 674, 675, 703, 705, 710 mapas,
51, 51-52, 166, 167
Foerster, 51, 166, 167, 317, 705

Machine Translated by Google

Keegan y Garrett, 51, 166, 167, 705
de cuello (dermatomas C2-C5), 353
dolor pericárdico y, 359 de
periné (dermatomas S2-S4), 632 bloqueo
del nervio pudendo y, 632
dermatoma T2, 173
dermatoma T4, 317
dermatoma T10, 317, 421, 429, 439 de
tórax (dermatomas C2-C3 a T11), 316, 317 dolor
pleural y, 353
de tronco (dermatomas C4-L1), 316, 317
dolor pericárdico y, 359 de
miembro superior (C4-T2), 166, 167t
dolor ureteral y, 533
dolor referido visceral y, 474, 486
Dermatomotomos, 50, 51
Dermis, 12, 13
fibras de colágeno en, 12, 13
Desarrollo de
los huesos, 21, 21–22, 675
del cráneo, 843, 858, 858–859 de
las curvaturas de la columna vertebral, 104, 104–105, 105
del corazón, 357, 358, 381–382, 381–383
de la inguinal canal, 433, 433, 434
de miembros inferiores,
674, 675 de
pulmones, 359,
359 de mandíbula,
859 de meninges, 139 de
osteoporosis de vértebras, 90 de
pericardio, 357, 358,
359, 359 de retina del ojo, 928
de espacio subaracnoideo, 139 de dientes, 859, 859, 948, 950
Dextrocardia, 362, 362
Radiología diagnóstica, 2
Diálisis peritoneal, 452
Diafragma (sellar), 883, 885, 893
abultamiento de, 893–894
Diafragma (toracoabdominal), 297, 313, 412, 412, 314, 391, 396–397, 455, 457, 521, 523, 539–543, 540
acciones de,
542–543

LGRAWANY
Machine Translated by Google

aberturas de, 540, 541, 541–542, 542
arterias de, 540, 541, 541t
inserción costal de, 335 parte
costal de, 539 , 540 crus/
crura de, 398, 450, 458, 501, 539–540, 540 , 546, 555, 556, 557 cúpula de,
304, 306 izquierda,
66, 454, 461, 463, 539, 541
radiografías de, 66
derecha, 66, 411, 454 , 539, 541
funciones de, 539
papel de inspiración en, 306, 307, 313
parte lumbar de, 539, 540
sistema linfático de, 540, 541t, 542 nervios
de, 541, 541t, 542 parálisis
de, 310, 310, 349 partes de,
539, 540 defecto
posterolateral de, 551 dolor
referido de, 550 ruptura
de, 550–551 parte
esternal de, 539
venas de, 540, 541, 541t
inserciones vertebrales de, 335
Diafragma (urogenital), 641
Diafragma, pélvico, 412, 412, 560 , 561 , 564, 571 , 572, 574, 575, 579, 619, 636 , 640, 642
Diáfisis, 21, 21-22
Diástole, 363, 369, 371
Diencéfalo, 896, 897
Digestión, 412, 455, 458–459, 460
Sistema digestivo, 3
Tracto digestivo, 454–457, 455, 456, 1051
sistema nervioso parasimpático de, 29t, 62–64, 63, 474, 475, 534, 536–538, 537 estimulación
parasimpática, 64t estimulación
simpática, 64t
examen digital
de recto, 615, 616 de
vagina, 627, 627
Dígitos, 143
de la
mano, pliegues,
264, 264 sección
de, 249 anatomía superficial de, 263–264, 264

Machine Translated by Google

del pie (ver debajo Dedos del pie)
Dilatador de pupilas, 913, 914, 914
articulación(es) DIP. Véase Articulación(es) (nombrada), interfalángica, distal (DIP), de la mano
Diploë, 25, 853, 854 Diplopía,
931, 1099 Disco(s)
articular(es)

de articulación radiocubital distal, 281, 282–283, 283, 284 de
articulación esternoclavicular, 269, 270 de
articulación temporomandibular, 936, 937 interpúbica,
566, 566, 568–569 intervertebral (IV), 25,
26, 74, 74, 75, 76, 97–98, 107–111, 298 envejecimiento de, 95, 108 función de, 97–98,
98 lesión de, 109, 109–
111 ligamentos y, 99, 99, 100,
100–101 estructura de, 97, 98,
98

óptico, 912, 913, 914, 915, 922, 1081, 1082
Enfermedades)
Crohn, 490, 727
desmielinizante 1097–1098 corazón
isquémico, 385
Osgood-Schlatter, 687
Raynaud, 266
Dislocación
de articulaciones acromioclaviculares, 289, 289–290 de
atlas, 91 de
axis, 91–92 de
tendón del bíceps, 217 de
vértebras cervicales, 91–92, 92–93, 1004 de articulaciones
de codo, 293, 293 de articulaciones
glenohumerales, 184, 290–291, 291 de articulación de la
cadera, 829, 829–830 de semilunar,
294 de articulación
manubriosternal , 309 de rótula, 831 de
cabeza radial, 293,
293–294 de costillas, 310 de hombro,
184, 290–291,
291 de articulaciones esternoclaviculares,
289 de articulación temporomandibular,
945, 945

LGRAWANY
Machine Translated by Google

de vértebras, 111–113
Distal, 7, 8
Articulación(s) interfalángica distal (DIP). Ver Articulación(es) (nombrada), interfalángica, distal (DIP), de la mano Distensión
de escroto, 660
de vagina, 629, 630
Diverticulosis, 490–491, 491
Divertículo/divertículos, 490
ileal, 489, 489
de Meckel, 489
Doctrina, Monro-Kellie, 899–900
efecto Doppler, 68
ecografía Doppler, 68 arteria
dorsal del pie. Ver Arteria(s) (nombradas), dorsalis, pedis Dorsiflexión,
8, 10, 817 Dorsiflexores,
de la articulación del tobillo, 17, 817
Dorso, 7, 8 del
pie (ver Región[es], dorsal [dorso], del pie) de nariz,
877, 877, 973, 973 de pene,
654, 656
neurovasculatura de, 644–645, 654, 656–657
anatomía de superficie,
654 de lengua, 957, 958, 1052,
1053 Joroba de viuda. Véase Cifosis excesiva
Signo del
cajón anterior, 832,
833 posterior, 832,
833
Conducto(s) alveolar,
341, 342 bilis, 445, 450, 468 , 469 , 469, 494 , 498 , 501, 502, 505, 507, 507 , 508, 509, 512, 516,
555 biliares, 497–498, 505,
507 de glándulas bulbo-uretrales, 614, 652,
653 Cochlear, 988, 992, 993 , 994, 994, 995, 995, 1090
cástico, 498 , 499, 505, 506 , 507 , 508, 508, 509, 509, 512, 556
eyaculatoria, 601, 602, 609, 609, 610, 611, 614, 615, 636
embrionaria, 443, 443, 625
endolinfática, 987– 988, 992, 993–994, 998 de
epidídimo, 438, 438, 610 de
epoóforo, 625
frontonasal, 975, 976, 978
hepático, 499, 501, 512

Machine Translated by Google

accesorio, 516, 517
común, 497–498, 501, 507, 507, 508, 509 , 512, 515 , 516 , 556 izquierda, 497–498, 501, 507 , 508 , 509 derecha, 497–498, 501, 507 , 508, 509 variaciones en, 516, 516
lactífero, 323, 323 linfático,
derecho, 43, 44, 195, 196, 324, 326 , 344, 344, 399, 1001, 1032, 1034, 1059, 1060, 1060
mesonéfrico, 434, 443
nasolagrimal, 910, 911, 975
pancreático, 469, 505
accesorio, 497, 505, 512
principal, 469, 495, 505, 507, 508, 512
esfínter de, 495–497
paramesonéfrico, 434 , 443
parótida , 865, 933, 944–945, 962
prostático, 601, 602, 613, 614, 614
semicircular, 988, 993 , 994 , 994–995
submandibular, 958 , 962 , 963, 963, 968, 968 torácico,
43, 4 4 , 195, 196, 326, 344, 344, 390 , 391, 394, 395, 396, 397, 398, 398–400, 399, 400, 455, 549, 550, 876, 1001 , 1032, 1034 , 1039, 1059, 1060, 1060
laceración de, 404
variaciones de, 404
tirogloso, 1061, 1061
utriculosacular, 992, 993
conducto
arterioso, 393
deferentes, 429, 432, 433 , 433, 435, 436, 438, 521, 578, 579, 583 , 584t, 596, 602, 603, 609, 609, 610, 610, 611, 613
epidídimo, 625
reuniones, 992, 993
venoso, 500
Tapa duodenal, 68, 461, 468, 469
Duodeno, 411, 448, 450 , 450 , 454 , 455 , 455, 461, 467, 467–471, 468, 471
ampolla de, 461, 468, 469
arterias de, 464, 464t–465t, 468, 470, 473 parte
ascendente de, 468, 469, 469, 470 tomografía
computarizada de, 556 parte
descendente de, 468, 469 , 469, 505, 508 cálculos
biliares en, 518, 518 parte
horizontal de, 468, 469, 469–470

LGRAWANY
Machine Translated by Google

parte inferior de, 468, 469, 469, 469–470
sistema linfático de, 466, 470, 470–471
imágenes por resonancia magnética de, 557 partes de, 467–469, 468, 469 parte superior de, 467–469, 468, 469, 508 úlceras de, 453, 485, 486 ultrasonido de, 555 venas de, 465, 468, 470
Contractura de Dupuytren, 264-265, 265
Interfaz dura-aracnoidea, 134-135, 135, 891
Duramadre, 46
craneal, 133, 860, 883–890, 884–885, 886
arterias de, 884–885, 886, 888–889
pliegues de, 883–885, 886
capa meníngea de, 883–885 , 884–885, 886, 892
nervios de, 889–890, 891
capa perióstica de, 883, 884–885, 886
senos venosos de, 884–885, 885–888, 886, 888. Véase también Seno(s)
espinal, 132, 134, 134, 136, 884
inervación de, 107, 107, 108, 134
Vaina dural del globo ocular. Ver Vaina dural del nervio óptico
Vaina dural de los nervios espinales. Ver Manga, dural, de raíces nerviosas espinales Disartria, 1008, 1100, 1102 Dispareunia, 668 Disfagia, 457, 1008, 1066, 1069, 1100, 1101
Disfonía, 1101
Disnea, 321, 1028
Arritmias, 389
Distonía cervical , 1027
Disuria, 614

mi

Oído, 840, 984–999, 987–988
externo, 984, 984–985, 985, 990
examen de, 996, 996
inflamación de (otitis externa), 996
lesión de, 996
interna, 984, 984, 987–988, 991–995, 992
media, 984, 984, 985–991, 987–988, 990. Véase también Cavidad(es), equimosis timpánica, 878, 879 ECF. Ver líquido extracelular (LEC)

Machine Translated by Google

ECG. Ver Electrocardiografía
Ecocardiografía, 381, 384, 384 ECU. Ver
Músculo(s) (nombrados), extensor cubital del carpo (ECU)
Ed. Ver Músculo(s) (nombrados), extensor de los dedos (ED)
EDB. Ver Músculo(s) (nombrado), extensor corto de los dedos (EDB)
Edema, 42 años,
779 EDL. Ver Músculo(s) (nombrado), extensor largo de los dedos (EDL)
Fibras eferentes, 49, 55, 56, 60, 62, 1072 Derrame

pericárdico, 361
pleural, 347
EHB. Ver Músculo(s) (nombrado), extensor corto del dedo gordo (EHB)
EHL. Ver Músculo(s) (nombrados), extensor largo del dedo gordo (EHL)
Eyaculación, 659
Articulación del codo. Ver Articulación(es)
(nombradas), codo Electrocardiografía, 364
y ciclo cardíaco, 387, 388
Electromiografía, 34-35
Elementos
costal, 87, 88
transversal, 87, 88
Elefantiasis, 660
Elevación, 10, 11
Embolia, 349
aérea,
1028
cerebral, 905
cerebral, 905 tromboembolismo pulmonar, 349, 352,
729 venosa aérea, 1028
Eminencia
frontal, 843, 844, 848 , 858, 858
hipotenar, 241, 247, 262, 264 iliopúbico,
430, 562, 677, 679, 720, 721 intercondilar, 677,
685, 685 parietal, 844, 847, 848 ,
848 piramidal, 989, 991 tenar,
155, 241, 247, 249, 259,
262, 263
Emisión, 659
Esmalte, 950, 952
Endolinfa, 993, 995
Endometriosis, 631

LGRAWANY
Machine Translated by Google

Endoneuro, 48, 49
endoscopio, 3
Endotelio, 38, 38
Endourología, 606
Ampliación
cervical, 79, 131, 132, 133
lumbar, 131, 132
Sistema nervioso entérico (ENS), 29t, 62–64, 63, 474, 475, 534, 536–538, 537
Enterocele, 648, 649
Atrapamiento
nervio plantar medial, 794
vena renal, 530, 530
nervio peroneo superficial, 775
nervio tibial, 835
Enucleación, 930
EPB. Ver Músculo(s) (nombrado), extensor corto del pulgar (EPB)
Epicóndilo(s), 20, 21
lateral
de fémur, 677, 681, 682, 683, 684, 686
de húmero, 20, 21, 146, 148, 148, 152, 154 , 154, 155, 215–216, 240, 240–241
avulsión de medial, 292, 292
bolsa de, 280
Epicondilitis, 242
Epidermis, 12, 13
avascular, 12
Epidídimo, 437, 437, 438, 438, 609, 609
apéndice de, 443
cabeza de, 438, 438, 598
Anestesia epidural. Ver Anestesia epidural
Epiglotis, 953, 956, 958, 1042, 1043, 1044, 1045, 1046 , 1050, 1051, 1051, 1054
Epilepsia, 1097
Epinefrina, 525, 532
Epineuro, 48, 49, 134
Epífisis s/epífisis, 21, 22
anular, 76, 87, 88, 98
desplazamiento de,
24 de cabeza femoral,
691 fusión,
24 placas, 21, 22, 24, 25, 158, 258, 690, 797, 801
humeral proximal, fractura-dislocación de, 188 , 188
separación, 24

Machine Translated by Google

Episiotomía, 649, 649
Epistaxis, 982
Epitelio
celómico, 333
germinal, 576, 615, 616 EPL.
Ver Músculo(s) (con nombre), extensor largo del pulgar (EPL)
Epónimos, 4
Erección, 657–659, 661
Esofagoscopia, 1069
Esófago, 391, 392, 394, 395 , 396 , 396–397, 398, 398, 399 , 406 , 415, 454, 454, 455, 457–458, 953
bloqueo de, 404
cáncer, 1069
cervical, 458, 1038, 1050, 1054, 1057–1058
constricciones en, 398, 457, 457, 458
lesiones en, 1068
músculos de, 457, 458
nervios de, 458, 459, 1058
pirosis de, 439, 482–483
várices de, 482, 483
Etmoides, 840, 842, 843, 844, 853, 887, 907, 909, 973, 974
Eversión, 10, 11, 817, 818
Evolución del pie humano, 774.
Ejercicios, Kegel, 668
Exoftalmos, 894, 926
Expansión, extensor, 230–232, 231, 249, 252, 791
Caducidad, 306, 307, 313
Extensión, 8, 9 de
pie, 822, 822t de
articulación de rodilla, 811, 812,
812t de cuello,
1009-1011 de
muñeca, 286 fallida (caída de muñeca) 219, 219
Músculos extensores. Véase Músculo(s) (nombrado), extensor Externo,
8
Extravasación de orina, 607, 649, 650
Globo(s) ocular(es), 907, 907–909, 908, 912–916, 913
cámara anterior de, 913, 914, 914, 915–916 humor
acuoso de, 912, 913, 914, 915–916 artificial
(prótesis), 930 córnea, 908,
912, 912, 913, 914, 926

LCRAWANY
Machine Translated by Google

capas de, 912–915
capa fibrosa (externa), 912, 912
capa retiniana (interior) de, 912, 912, 914–915
capa vascular (media) de, 912, 912–914
cristalino de, 913, 914,
916 movimientos de, 916–917, 918–921
ejes de, 916, 917
músculos que actúan sobre, 917–921, 917, 918, 919t,
920 pupila, 64t, 912, 913, 914,
914 medios refractivos de, 915–
916 retina de, 912, 913, 914–915,
915 esclerótica de, 908, 910, 912, 913,
914, 925 anatomía superficial de,
925–927, 926 vítreo (cuerpo, humor) de, 913, 916
Cejas, 876, 877
Pestañas, 908, 910
Párpados, 877, 877, 907, 908, 909–910, 910, 926, 926–927
infecciones de, 928
lesiones a, 916, 926, 927, 931, 1036

F

Fabella, 775, 775, 805
Cara, 840, 861–883
arterias de, 873, 874, 874t
expresiones de, 862, 864, 866, 941t
incisiones en, 878
laceraciones en,
878 sistema linfático de, 876, 877, 986
músculos de, 862–867, 863 , 863t–864t, 865, 866, 867
parálisis de, 879, 879
nervios de, 867–873
cutáneo, 867–871, 869, 869t–870t, 870 motor,
871–873, 872 dolor de,
855 anatomía
superficial de , 876–878 , 877 venas
de, 873–876, 875, 875t–876t
Faceta(s),
21 articular,
20 peroné,
685 de vértebra(s), 76–78, 301, 1002,
1003 inferior, 76, 76, 1002, 1003

Machine Translated by Google

superior, 76, 76, 78, 84, 1002, 1003 de
clavícula, 147
costal, 77, 81, 81, 82, 301, 302
inferior, 301, 302, 304
superior, 301, 302
de rótula, 808
de cartílago tiroides, 1046
Insuficiencia, de riñones (renal), 452, 529
falx
cerebelo, 883, 885, 886
cerebri, 883, 885, 886, 888
inguinal, 418, 419 , 431, 432, 436
Fascia (en general), fusión
16-18 , 447, 487
Fascia (nombrada)
alar, 1005, 1007, 1007
antebraquial, 160, 161, 162, 217, 223
axilar, 160, 161 , 190
braquial, 160, 161, 162, 214, 217, 223
bucofaríngea, 1005, 10 07, 1050, 1053, 1055
Buck (ver Fascia [nombre], profunda, del pene [Buck])
bulbar (ver Vaina, fascial, del globo ocular)
Camper, 414, 415, 436, 640, 641
clavipectoral, 160, 194, 316
Colles, 420, 436–437, 639–641, 640
cremastérico, 432, 435, 436
Cribiforme, de hiato safeno, 697, 698 crural (ver
Fascia, profunda, de pierna [crural]) dartos,
420, 435, 436, 436–437, 640, 641 profundo,
13, 16–17, 17, 119, 160 , 161, 161 cervical,
933, 1005, 1006–1007, 1007, 1012, 1033, 1050, 1053, 1055 de pie, 779, 780
de antebrazo, 243
de pierna (crural),
697, 698, 753, 756 de inferior
extremidad, 696–698, 697 de
pene (Buck), 640, 653, 654 de
muslo (fascia lata), 425, 432, 640, 696–698, 697, 753 de
extremidad superior, 160–162, 161,
162 deltoides , 160, 161,
162 dorsal, 250, 779,
780 endoabdominal, 414–415, 425, 457, 543, 544

LGRAWANY
Machine Translated by Google

endotorácico, 316, 333–335, 334, 457, 1007
Gallaudet, 641
glúteo, 748
hipotenar, 223, 247, 249, 250
ilíaco, 543, 551, 580, 722
iliopsoas, 798
inferior, de diafragma pélvico, 636, 640, 641, 642
infraespinoso, 160
envolvente, 16, 17, 4 14 –415, 415, 417, 640, 769, 769 , 922, 933, 1005, 1006, 1007
lata (ver Fascia profunda del muslo [fascia
lata]) obturador, 571, 573, 575, 579, 580, 636, 640, 644, 655,
798 orbital, 908,
909 palmar, 161–162, 223, 247
Contractura de Dupuytren de, 264–265,
265 pectínea,
798 pectoral, 160, 161, 162, 190, 313–316, 316, 323,
323 pélvica, 578–581, 579, 580, 597
endopélvico, 578–581, 580, 640
membranoso, 578–581
parietal, 578
arco tendinoso de, 578, 579, 580, 597
visceral, 578, 579, 611–612, 620
de diafragma pélvico, 640, 642
perineal, 639–641, 640
superficial, 655
periureteral, 521
faringobasilar, 1054, 1054–1055, 1055
frenopleural, 333, 334
plantar, 779, 780
de fosa poplítea, 673, 748, 749 , 753–754, 755, 769, 769
presacro, 580
pretraqueal, 1005, 1006–1007, 1007, 1019
prevertebral, 1005, 1006, 1007, 1007, 1012, 1050 , 1053
psoas, 521, 543 , 544 , 580 ,
583 rectal,
640 rectosacro,
580 renal, 521–522, 522, 544
Scarpa, 414, 415, 420, 436, 436–437, 640

espermático externo, 432, 433,
435, 436 interno, 432, 433, 434, 436, 437, 603

Machine Translated by Google

subseroso, 17
superficial, 12–14, 13, 14 de
miembro superior, 160, 161
de miembro inferior, 696,
779 de cuello, 1004,
1005 supraespinoso,
160 temporal, 863, 865, 934
tenar, 223, 247, 249, 250
toracolumbar, 31, 118, 119, 122, 416, 522, 543, 544 transversalis,
414–415, 417, 420, 429, 432 , 436, 544 uterovaginal, 580, 640
vesical, 580, 599, 640

Fascia (de regiones)
de pared abdominal
anterolateral, 414–415, 415, 420, 425
posterior, 543, 544 del
pie, 779, 780 del
elevador del ano, 572–574
del miembro inferior, 696–698, 697, 709
del cuello, 1004–1008, 1005, 1006 , 1007 de
la palma de la mano, 247–249, 249, 250
de la pared torácica, 313–316
del miembro superior, 160–162, 161, 162, 223
Compartimentos fasciales, 16
del pie, 779, 780 de
la mano, 249, 250
del miembro inferior, 696, 697, 709, 740
del miembro superior, 160–161, 162
Fascículos, 48, 49
Fascitis plantar, 793
Fasciotomía, 709, 774
Gordo
axilar, 189, 190 epi-/
extradural, 94, 134, 134, 135
extrapericárdico, 405
intraconal, 908, 922
orbital, 910
paranéfrico, 521–522
pararenal, 501, 521–522, 544
perinéfrico, 521–522, 522, 524
perirrenal, 69, 544, 557

LGRAWANY
Machine Translated by Google

retropúbico, 669
subcutáneo (fascia superficial), 12–14, 13, 14

Almohadilla(s) de grasa de la fosa
acetabular, 796,
799 bucal, 861, 947 en la
fosa coronoidea,
278 glútea, 683–684 infrapatelar,
725, 805, 806 isquioanal,
640, 641 mediastino,
396, 397 plantar (de la planta
del pie), 780
retropúbico, 598 fauces, 953,
953, 954, 1052 FB. Ver Músculo(s) (nombrado), peroneo (peroneo) corto (FB)
FCL. Ver Ligamento(s) (nombrado), colateral, peroné (FCL-lateral)
FDB. Ver Músculo(s) (nombrado), flexor corto de los dedos (FDB)
FDL. Ver Músculo(s) (nombrado), flexor largo de los dedos (FDL)
FDP. Ver Músculo(s) (nombrado), flexor profundo de los dedos (FDP)
FDS. Ver Músculo(s) (nombrado), flexor superficial de los dedos (FDS)
Mutilación genital femenina,
667 Fémur, 19, 673, 676, 676, 677, 680–684, 681
ángulo de inclinación, 680–682, 681, 691, 691
fracturas de, 691
trocánter mayor de, 20, 674, 677, 680, 681, 682 , 683, 684 , 691, 747, 747–748 cabeza de,
676, 677 , 680, 681, 683, 684, 726, 795–798, 796, 800 necrosis
avascular de, 829 suministro
de sangre de, 801, 801
epífisis dislocada de, 691
ligamento de, 680, 681, 795, 796, 797, 798, 799, 800
necrosis de, en niños, 829
cuello de, 676, 677, 680, 681, 800
suministro de sangre a, 801,
801 fracturas, 692, 828–829, 829
proximal, 680, 681
eje de, 676, 680, 681, 682, 683, 684, 691
anatomía de la superficie de, 682–684, 683
FHB. Ver Músculo(s) (nombrado), flexor corto del dedo gordo (FHB)
FHL. Ver Músculo(s) (nombrado), flexor largo del dedo gordo (FHL)
Fibra(s)
colágeno, en dermis, 12, 13, 15
elastina, en dermis, 12, 13, 15

Machine Translated by Google

intercrural, 418, 430, 431, 432, 436
músculo, 28–30, 29t, 35
nervio (ver en Fibra(s) nerviosa(s))
Purkinje, 378, 388
zonular, 914, 916, 916
Fibrilación, 389
auricular,
389 ventricular, 389
Fibrina, 452, 906
Vainas digitales fibrosas, 31, 223, 231, 249, 249, 251, 255, 256, 265, 779 , 780, 784 Peroné,
19, 674 , 674 , 676, 677, 684–685, 685, 686 fracturas de,
692, 692–693, 835, 836 funciones de,
684–685, 686 maléolo lateral
de, 686, 687, 687 eje de, 685 anatomía
de la superficie
de, 686, 687, 772, 773 Filum terminale, 53,
94, 131, 132, 134, 134, 136, 136 Fimbria(e), ovárica, 616,
617, 618 Huellas dactilares, 264
Dedo(s). 251, 256.
Ver también Dígitos
béisbol, 242, 242
isquemia de, 265–266
anatomía de la superficie de, 263–264, 264
Fisura(s)
anal, 650–651
cerebral, longitudinal, 885, 896, 897
horizontal, de los pulmones, 335, 337, 338, 339, 346, 348–349, 411
oblicua, de los pulmones, 335, 337, 338, 339 , 345, 346, 348–
349 orales, 863, 864, 865, 877, 877, 946,
947 orbitales
inferior, 842, 843, 870, 871, 907, 969
superior, 842, 843, 850, 852, 852t, 853, 853 , 870, 907, 909 , 917, 1072, 1082 palpebral,
867, 867, 877 , 908 , 909, 926–927 petrooccipital,
847 petrosescamoso,
992 pterigomaxilar,
969, 970 sagital izquierdo, 500,
500,
502, 504 derecho, 500,
500, 503, 504
timpanomastoideo, 935
Fístula(e)

LCRAWANY
Machine Translated by Google

arteriovenosa, 774, 894
branquial, 1067, 1068
broncopulmonar, 347
colecistoentérica, 518 perineal,
648 rectovaginal,
630, 630 traqueoesofágica,
1068–1069, 1069 uretrovaginal, 630, 630 vaginal,
629–63 0, 630 vesicovaginal,
630 , 630 Fijador, 34 FL.
Véase Peroné largo Pecho
inestable, 308
Ensanchamiento de las fosas
nasales, 879 Flexión,
8, 9 del pie, 822, 822t de la
articulación de la
rodilla, 811, 812, 812t
lateral, 11, 103, 103–104 del cuello,
1011 de la columna vertebral,
103 , 103–104 de
muñeca, 286 Flexión

anorrectal, del canal anal, 603 cólico

izquierda (esplénica), 449, 450, 467, 476 , 478, 481, 493, 493, 556 derecha
(hepática), 449, 450, 467, 476, 477–478, 500, 558 duodenoyeyunal, 467,
468, 469, 470, 471 hepática (ver Flexión, cólico,
derecha [hepática]) lateral, de recto, 603, 604, 644 sacra,
de recto, 603, 603 esplénica (ver Flexura,
cólico, izquierda [esplénica])

Líquido
ascítico, 452, 453
cerebroespinal (LCR), 46, 135, 136, 883 absorción
de, 899 circulación de,
899 punción cisternal
para obtener, 904 funciones de, 899–900
en hidrocefalia, 904, 904 fuga
de, 905, 1097 otorrea , 905

Machine Translated by Google

rinorrea, 905, 1097 secreción
de, 896, 899 extracelular
(ECF), 41 lagrimal, 910–911,
912, 927 pericárdica, 361 peritoneal,
445–446, 498–499
pleural, 333 sinovial, 24–25, 25, 277

Fluoroscopio, 457, 458
Enrasado, malar, 856
Doblar
del ala
lateral, 805, 806
medial, 805, 806
ariepiglótica, 1042, 1044, 1045, 1051, 1055 axilar anterior,
182, 183 ,
189, 190, 216, 327, 329 posterior, 182, 183, 189, 190, 21 6
cecales, 474, 477 circular (intestinal), 472
conjuntival, semilunar,
926, 927 epicántico, 877, 877
gloso-epiglótico, 1044, 1046 glúteo, 637, 673,
683, 683–684, 731, 732,
746, 747 ileocecal, 4 76 , 478 infrapatellar,
805, 806 interuretérico, 602 malear (maleolar) anterior, 987 posterior, 987
mucoss, 457 palatino,
transversal, 954, 955
paraduodenal, 487
peritoneal, 429–430, 448
pharinge-
epiglótico, 953,
1051, 1051, 1051,
1051 RECTUAL, 1051 RETAL , 598, 603,
604, 608, 644 rectouterino,
576, 577t, 598 salpingofaríngeo,
953, 1051, 1052, 1053 , 1057 semilunar,
476, 926, 927 espiral, 505, 509 sublingual, 963

LGRAWANY
Machine Translated by Google

umbilical, 429–430, 448
lateral, 429, 430, 577t, 598
medial, 429, 430, 436, 577t, 583, 598, 622
mediana, 429, 429–430, 577t, 622
urogenital, 660
vestibular, 948, 1042, 1044, 1044–1 046, 1045, 1050, 1052
vocales, 1041, 1044, 1044, 1045, 1046, 1050, 1052
Fontanelas, 27, 27, 858, 858–859
anterior, 27, 27, 858, 858–859
mastoides, 858, 858,
859 posterior, 858 , 858,
859 esfenoidal, 858, 858,
859 Pie, 778–795, 818 –826,
827 bloqueo anestésico del nervio peroneo
superficial, 794 arcos de, 824–826, 825,
827, 837, 837 arterias de, 698, 698, 699 , 785 , 786 ,
788, 788–789 huesos de, 674, 676 , 677, 687–690, 688, 689, 778, 778. Véase también Hueso(s) (con nombre)
callo de, 836
anatomía de la superficie de, 689,
689–690 pie zambo,
837, 838 compartimentos
de, 779, 780 contusión del extensor corto de
los dedos, 793 fascia
profunda de, 779, 780 pulso de la arteria
dorsal del pie, 699, 794, 794 región
dorsal (dorso) de,
778, 779 evolución
de, 774 fascia de, 779, 780 pies
planos (pes planus), 837, 837
hallux valgus de, 835–
836, 836 región del talón de,
778, 779 heridas
hemorrágicas,
794 infecciones de, 793
corredor, 794 articulaciones, de, 796,
818–827 ligamentos de,
779, 819, 820–824, 823 linfadenopatía, 794 linfáticos/drenaje linfático
de, 701, 702–703, 779–781, 781 músculos, 779–783 , 781–
783, 781t, 782t, 783t, 784, 785 nervios de, 702, 703–704,
706–708, 783–788, 787, 787t
parte/región de, 778, 778–779 pes planus, 837, 837

Machine Translated by Google

fascitis plantar, 793
reflejo plantar, 794
región, 674, 674
esqueleto, 778, 778
piel de, 779
planta de, 7, 8,
779 arterias de, 785, 787, 788,
789 compartimento central de, 779,
780 heridas hemorrágicas de ,
794 compartimento lateral de, 779,
780 compartimento medial de, 779,
780 tejido subcutáneo de,
779 injertos de nervio
sural, 794 anatomía de la superficie, 791–792,
791–793, 826, 827 tarso,
19, 674, 674, 677 venas de, 698–702, 700, 701, 789, 790
Pie caído, 774–775, 775
Foramen/foramina (en general), 21
vertebrales, 301
Foramen/foramina (nombrado),
21 alveolar, posterior superior, 935, 970, 971
apical, 950, 952
ciego, 851, 852, 852t, 957 , 958 , 1051
cribiforme, 852, 852t, 1072
epiploico (ver Foramen/foramina [llamado], omental)
etmoidal
anterior, 852, 852t, 853, 907
posterior, 852, 852t, 853, 907
infraorbitario, 843, 846, 871, 907
interventricular, 897, 898 , 899
intervertebral, 74, 75, 76, 76, 81, 83, 85
yugular, 847, 849, 851, 852, 852t, 853, 854, 1023, 1072 , 1089, 1092 , 1093
lacerum, 852, 852t, 854
magnum, 841, 843, 847, 848, 849, 851, 8 52, 852 toneladas , 853,
854, 992 mandibular,
842, 945 mastoideo, 849,
852, 852t mental, 841, 842, 843 ,
844, 847 nutritivo, 22, 209, 681,
685, 686 obturador, 20, 561, 562, 563t , 677,
679, 680 omental, 445, 449 , 449–450, 451 , 461, 506,
507, 507 óptico, 901

LGRAWANY
Machine Translated by Google

ovale, 367, 381–382, 850, 852, 852t, 853, 854, 1072
palatino
mayor, 849, 850, 852, 952 , 954
menor, 849 , 850 , 852 , 952, 954
parietal, 847, 848, 848
rotundo mmm , 850, 852, 852t, 853, 853, 969, 1072
sacro, 85
anterior, 84, 133
posterior, 84
ciático, 592
mayor, 566, 566, 572, 573, 575, 592, 732, 732
menor, 566, 566 , 573, 732, 732
esfenopalatino, 970, 974
espinoso, 849, 850 , 852 , 852t, 853, 854
esternal,
310 estilomastoideo, 849, 851, 852 , 865, 872,
1087 supraorbitario, 842, 8
43 , 846 transverso (transversal), 77, 78, 79, 80, 87, 900, 1002, 1003
vertebral, 76, 76, 78, 79t, 80 , 81, 81t, 83, 83t, 1002, 1003
cigomaticofacial, 843, 844, 846
Antebrazo, 143, 144, 221–247
arterias de, 163, 163–164, 212, 234, 234–236, 235, 235t, 239
huesos de, 144, 149, 149–150, 150, 222
compartimentos de, 221, 222, 223, 224t–225t, 227t –228t, 228
límites de, 155, 223
sección transversal
de, 223 nervios cutáneos de, 166, 167, 168, 168t–169t, 237–240, 238,
239t músculos de, 221–233, 222, 223
extensor, 216, 221, 222, 223, 226–233, 227 , 227t - 228t, 229 , 240 , 241, 241
flexor, 216 , 221–226, 222 , 223, 224, 224t - 225t, 240, 241, 241,
241 , 241 inervación de, 166-170
nervios de, 201–202, 221, 222, 223, 228, 237–240, 238, 238t–249t, 239
pronación de, 222, 280–282, 281, 283
supinación de, 222, 280–282, 281, 283
anatomía de la superficie de, 240, 240–
241, 241 venas de, 164, 164–165, 165, 236, 236–237
Antepié, 778, 778, 822t
Medicina forense, 567
Fornix, 897
conjuntival
inferior, 908, 909, 910

Machine Translated by Google

superiores, 908, 909, 910, 911
vaginales, 618, 621
anterior, 620, 621
lateral, 616, 621
posterior, 598, 620, 621
Fosa (e), 21
acetabular, 562, 679, 680, 796, 796, 797, 800
axilar, 160, 161, 183, 189 , 328
cerebelosa, 853 , 854
coronoides, 146, 148, 149
craneal
anterior, 851, 852 , 852t, 853
medio, 851–854, 852, 852t, 853
posterior, 852, 852t, 853, 854
cubital, 213, 215, 223
límites de, 215
contenido de, 215
sección transversal de,
223 anatomía de la superficie de, 215 –216, 217,
241, 241 punción venosa
de, 220, 220 epigástrica, 309, 327,
327, 438, 439 vesícula biliar, 500,
500, 507, 508 hipofisaria, 850,
851, 853 ilíaca, 545,
677, 678 iliacosubfascial,
551 incisivo, 848, 849, 952, 953–954, 954, 957
infraclavicular, 182, 183
infraespinoso, 20, 146, 147, 147
infratemporal, 847, 934–939, 935, 943, 944
inguinal
lateral, 429, 43 0
medial , 429, 430
intercondilar, 677, 681, 682, 685, 803
interpeduncular, 900
intrabulbar, 652
isquio-anal, 561, 562, 575, 579, 604, 611, 636, 640, 642–643, 643, 644 , 650 , 655 glándula
lagrimal, 907, 909
mandibular, 849, 851, 852, 934, 937
navicular, 598, 652, 653
olécranon, 148, 149 , 278
ovalado, 367, 367, 370, 371, 381–382

LGRAWANY
Machine Translated by Google

Paraduodenal, 487
Pararectal, 576, 603, 603, 622
Paravesical, 603, 622
Piriform, 1051, 1055
Popliteal, 673, 748, 749, 752–756, 769
Abscess y tumor, 773
aneurisma y hemorragia, 773–774
Arteries in, ABSUME, IN. 755,
755–756, 756 nervio peroneo común,
774–775, 775 contenido de, 753,
753, 754, 755
quistes, 834, 834 fabella en
gastrocnemio, 775, 775
fascia de, 753–754, 755 lesión
del pie caído, 774 –775,
775 distensión del
gemelo, 776 ganglios linfáticos
adentro, 756 nervios adentro, 753,
754, 754–755,
755 estructuras
neurovasculares, 754–
756 pulso, 699 ,
773 lesión del nervio tibial , 774 venas
adentro, 755, 756, 756
pterigoideo , 850 pterigopalatina,
853, 871, 969–973 contenido
de, 969, 970, 971 de
la arteria
maxilar, 969, 970, 971
abordaje transantral
a, 972 radial, 146, 148, 149
escafoides, 850
subescapular, 146, 147, 147 supinador,
149, 149 supraclavicular, 345,
345, 1011 mayor, 1025, 1026
menor , 1008, 1009, 1009t , 1024, 1025
supraespinoso, 146, 147,
147 supravesical, 429, 430,
576, 598 temporal, 8 41, 842, 844,
847, 934, 935 amigdalina, 953, 953, 956
triangular, de antihélix, 985 trocantérea, 681, 682, 736, 738 de Fourchette. Ver Frenillo, de labios menores Fóvea

Machine Translated by Google

centralis, 915
pterigoideo, 936, 966
foveolas, granulares, 885
FPB. Ver Músculo(s) (nombrado), flexor corto del pulgar (FPB)
FPL. Ver Músculo(s) (con nombre), flexor largo del pulgar (FPL)
Fracturas, 23, 23
de atlas, 91, 91
avulsión, 156, 157, 242, 291 , 294, 690, 690, 695, 695 , 727, 835 de
axis, 91–92, 92, 112 de
boxeador,
159 estallido,
91 , 91 calcáneo,
694, 694 clavícula, 155–
156, 156 Colles, 157–158,
158, 294 conminuta, 157, 309 , 694,
694 , 857 compuesto,
691, 692 compresión, 89, 111,
112, 115 de craneal
base, 894
aplastamiento,
111 de bailarina, 694 de
dens, 92, 113–
114, 114 deprimido,
857 diagonal, 692–693 placa
epifisaria,
158, 289, 693 femoral, 691 de cuello
femoral, 692, 828–829, 829
peroné , 692, 692–693,
835, 836 palo
verde, 23, 156, 157
ganchoso, 159
ahorcado, 92, 92, 112 del
hueso de la cadera,
690, 690
húmero, 156–157,
157, 219 hueso
hioides, 1004 impactado,
156 intercondilar,
156 Jefferson, 91, 91
del maléolo lateral,
835 Le Fort I, 856, 856 Le Fort II, 856, 856 Le Fort III, 856, 856 mandibular, 856, 856

LCRAWANY
Machine Translated by Google

maxillary, 856, 856 of
medial malleolus, 835, 836
metacarpal, 159
metatarsals, 694, 695
nasal, 981
olecranon, 242, 242
orbital, 927, 927
patellar, 727, 727–728
pelvic, 568, 569, 649, 690, 690 falange,
de mano, 159
Pott, 835, 836
pterion, 892–893
radio, 157–158, 158
reducción de, 23
costillas,
308 escafoides, 158 ,
158 escapular ,
156 huesos sesamoideos , 695,
695 esternal,
309 estrés, 692,
692 del cuello del astrágalo,
694, 694 hueso
temporal, 881 tibial, 691–
693, 692 transversal, 156, 157,
157 cúbito, 157–158,
158 de vértebras, 111–113
muñeca, 294, 294
Frenectomía, 968
Frenulectomía, 964
Frenillo del
clítoris, 664, 664 del
glande del pene (ver Frenillo del prepucio) labial,
947, 948, 964 de labios
menores, 662, 664 del prepucio,
654, 655 de lengua, 958,
968, 968
Hueso frontal, 840, 841, 842 , 844 , 845–846 , 847, 848, 849 , 851, 853, 887, 907, 909, 910, 973,
973, 974
PIES. Ver Músculo(s) (nombrado), peroneo (peroneo) tercer fondo
de ojo
del globo ocular, 914, 915, 915

Machine Translated by Google

de vesícula biliar, 454, 455, 505, 508, 509
de estómago, 457, 459, 462, 557
de vejiga urinaria, 598, 599, 599 de
útero, 598, 616, 618, 620, 621, 622
Surco
mediana longitudinal, 82
mediana posterior, 86, 126, 126

G

Gag, náuseas. Véase Reflejo(s), arcada
Marcha, 711–
713 ciclo, 711–713, 712, 712t–713t
glúteo, 751
steppage, 751, 775, 775
balanceo, 751, 774, 775
contoneo, 774, 775
Vesícula biliar, 411, 415 , 448 , 451 , 454 , 454, 455 , 456, 467, 499, 500, 500, 501, 505, 507–509
arterias de, 464t–465t, 507, 509, 509
cuerpo de, 505, 508, 509
fondo de ojo, 454, 455, 505, 508, 509
sistema linfático de, 507, 509
cuello de, 505, 508, 508, 509
nervios de, 509
partes de, 505, 508, 509
radiografías de, 68
cálculos (cálculos) en, (ver Cálculos
biliares) estimulación simpática, 64t
Cálculos biliares, 512, 516–518,
517 en el duodeno, 518, 518
Ganglio/ganglios, 49
aorticorenal, 59, 61, 528, 533, 534, 535, 597 del
sistema nervioso autónomo, 57–59, 59 celíaco,
58, 59, 61, 401 , 459 , 466 , 470 , 474, 475, 481, 497, 506 , 508, 521, 528, 534, 535, 536,
548, 597
cervical, 1036
inferior, 401, 1032, 1033, 1035, 1036, 1039 , 1054 media,
345, 1032, 1033, 1035, 1036, 1039 , 1054 superior, 911,
1033, 1035 , 1036 , 1039 , 1054 cervicotorácica ,
345, 401, 1036 cuadra de, 1036

ciliar, 63, 868, 870, 914, 917, 922, 922 , 923, 923, 1078, 1078t, 1082, 1085

LGRAWANY
Machine Translated by Google

raíz dorsal (ver Ganglio/ganglios sensoriales, espinales)
entérica, 62, 536
geniculada, 1087, 1088
impar, 58, 59, 592, 593
inferior
del nervio glosofaríngeo, 1089, 1091, 1092 del
nervio vago, 1093
intrínseca, 536
mesentérica
inferiores, 59, 61, 481, 533, 534, 535, 536, 597, 600
superiores, 59, 61, 470, 474, 475 , 481 , 497 , 506, 528, 533, 534, 535, 536, 597
ótico, 63, 868, 934, 934, 939, 962 , 1078 , 1078t, 1085, 1089, 1091
parasimpático, 55, 600
craneal, 1078 , 1078t
intrínseco, 62, 533–536, 623
paravertebral, 58, 59, 62, 345, 528, 533, 546, 600
prevertebral, 58, 59, 62, 474 , 528, 533 , 534, 536 , 600, 605, 623
pterigopalatino, 63, 868, 871, 911, 911, 923, 957, 957, 970, 971, 972, 989, 1078, 1078t, 1085,
1087, 1088
retiniano, 1080
semilunar (ver Ganglio/ganglios, trigémino)
sensorial, espinal, 59, 112, 134, 137, 474, 482, 486 , 537, 538 , 593, 594, 597, 604, 617 , 623, 624 ,
648, 652
espinal, 47, 55, 59 , 85 , 131, 133, 134, 136, 137 , 475 , 482 , 597, 605, 623
espiral, 994, 1089, 1090
estrellado, 401, 1032, 1036
submandibular, 6 3, 868, 962, 963, 1078, 1078t, 1085, 1087, 1088 superior
del nervio
glosofaríngeo, 1089, 1091, 1092 del nervio vago,
1093 simpático, 55,
315, 396–397, 401, 466 , 475 , 497 , 528, 535, 600, 605, 619
cervical, 1036
inferior, 401, 1032, 1033 , 1035 , 1036, 1039, 1054 media,
345, 1032, 1033, 1035, 1036 , 1039, 1054 superior, 911,
970, 1033, 1035, 1036, 10 39, 1054 cervicotorácico, 345,
401, 1036 paravertebral, 344
prevertebral, 58, 59,
62, 474, 528 , 533, 534, 536 , 600, 605 , 623 torácico, 401 trigémino,
867, 868, 871,
962 , 1083–1084, 10 85, 1091
infección por herpes zóster de, 880

Machine Translated by Google

vagal
inferior, 1049, 1049
superior, 1093
vestibular, 993–994, 994, 1089, 1090
Gangrena, 42
Gastrectomía, 485
Gastrocnemio, 31, 707, 753, 757, 765–767, 766, 766t, 768, 773, 804
cepa de, 776
Gastroenterología, 3
Gastroscopia, 485
Gemelli, 732, 733, 733t, 736, 737, 738, 798, 802
Genitales. Consulte Órganos
genitales Órganos
genitales femeninos externos, 662,
662–667 femeninos internos, 615–633, 616,
634, 636 masculinos
externos, 652–661 masculinos internos, 609,
609–615, 634, 636 Genu
valgum, 830, 830 Genu
varum, 830, 830 tubérculo de Gerdy. Ver Tubérculo(s), anterolateral de la tibia (Gerdy)
Encía, 948, 948, 949 bucal,
947, 948, 949, 955 mandíbula,
948, 949 maxilar, 948,
949 labial, 948, 948,
949
mandibular, 948, 949
maxilar, 948, 949
superior, 948
lingual, 947, 949, 953, 955
inferior, 948, 949, 959
mandíbula, 948, 949
superior, 948, 949
nervios de, 948, 949
propio, 947, 948
Gingivitis, 964
Faja
pectoral, 19, 143, 144, 144–145, 297, 298
articulaciones de, 269–272, 269,
271 movimientos de, 269,
270 pélvico, 19, 84, 144, 560–571, 562, 673
huesos de, 560 –564, 562, 674, 674

LGRAWANY
Machine Translated by Google

características de, 560–564,
562 funciones de,
560 articulaciones de, 564, 564–567,
795, 796 ligamentos de, 564–567, 565, 566, 579,
580 orientación de,
564 funciones secundarias de,
560 anatomía superficial de , 682–684, 683
Glabela, 841, 842, 845, 846, 846t, 876, 877
Glándula(s)
areolar, 329
Bartholin (ver Glándula[s], vestibular, mayor [Bartholin])
bulbouretral, 602, 609, 611, 613, 614, 638, 640, 641, 642, 652, 653 ciliar, 908, 910

Cowper (ver Glándula[s], bulbo-uretral)
lagrimal, 64t, 870, 910, 910–912
mamaria, 297, 321, 323, 323–324
olfatoria, 1079
palatina, 953, 954, 955, 956, 957
paratiroides, 1038, 1039, 1039–1040, 1041
adenoma de, 1063
arterias de, 1039–1040
extirpación inadvertida de, 1063–1064
inferior, 1039
izquierdo,
1038 nervios de,
1040
derecho, 1038
superior, 1039 parauretral,
601, 665 parótida , 868, 932–934, 933, 955, 961, 963, 984
absceso en, 944
accesorio, 945
bloqueo de, 945
infección de, 944
inervación de, 933–934, 934, 962
nervios de, 933–934, 1087
sialografía de, 944–945
pineal (ver Cuerpo [cuerpos], pineal [glándula])
pituitaria, 851, 885, 887, 888 , 893 , 979, 979, 1039, 1074, 1081 tumores
de, 893–894
próstata, 574, 579, 583, 586 , 598, 599, 602, 609, 609, 610, 611–613, 613, 653 suministro
arterial de, 614

Machine Translated by Google

hipertrofia de (HPB), 615–616 lóbulos
de, 611, 612–613
salival, 64t, 865, 961–964, 962, 963 Véase también Glándula(s) parótida(s); Glándula(s), sublingual; Glándula(s) sebácea (s)
submandibular
de mama (areolar), 324, 329
quistes de, 928
de piel, 12, 13, 861
seminal, 578, 579, 609, 609, 610 , 611, 613, 614, 634, 636 sublingual, 933, 933 , 962, 963, 964 submandibular, 865, 933, 933 , 962, 963 , 963–964, 968 , 968 , 968, 1018, 1026 suprarrenal, 454, 521, 521, 525 arterias de, 526, 527
izquierda, 454, 461, 463, 521, 525, 526, 556, 596 sistema linfático de, 528, 528
nervios de, 528, 529 venas de, 526, 528 sudor, 13 tarsal, 908, 909–910, 926–927, 928
tiroides, 1001, 1037–1039, 1038, 1039, 1040, 1041, 1050
aberrante, 1061, 1062
tejido glandular accesorio, 1040, 1061–1062 arterias de, 1037, 1038, 1039 ampliación de, 1062, 1063 istmo de, 1037, 1038, 1058 lingual, 1061 sistema linfático de, 1039, 1040 lóbulo piramidal de , 1062, 1062 venas de, 1039, 1039, 1040
vestibular, mayor (Bartholin) 639, 641, 663, 664, 665, 667
menor, 665
Glande
de clítoris, 662, 664, 664, 665 de pene, 598, 609, 653, 653, 654, 654–655, 655
Glotis, 1044
Bocio, 1062, 1063
Gonfosis, 25, 25, 952
Injertos
hueso, 693, 693–694
vena safena, 709 nervio sural, 794

LGRAWANY
Machine Translated by Google

Granulaciones aracnoides, 884–885, 885, 886, 892, 898, 899
Materia gris, 46, 49, 134, 892
Grandes arterias
transposición de, 362
variaciones en, 402
Grandes vasijas, 390, 393, 394
angiografía por resonancia magnética de, 558
anatomía superficial de, 409

Gancho de agarre,
247, 248 potencia,
247, 248 precisión, 247, 248
Tirón de ingle, 728
Surco, 21
auriculoventricular, 365
bicipital, 146, 148, 153, 208, 212, 215 de hueso,
21 coronario,
365 costal, 299,
300 , 315 deltopectoral,
164 , 173, 183 infraorbitario, 871,
907 inguinal, 438 , 439
intertuberculares, 153,
179, 207 interventriculares
anterior, 364, 365
posterior, 365, 374
para menisco medial, 808
nucal, 80, 82, 82, 126, 126
occipital, 1023
para tubo faringotimpánico, 851 radial
(espiral, para nervio radial), 20, 146, 148, 214 para el seno
sigmoideo, 847, 853 para los
nervios espinales, 1002
subclavio, 145 para
el tendón del peroné largo, 687, 688 para el
tendón del flexor del dedo gordo, 687, 688, 818
traqueoesofágico, 1058 para la
arteria vertebral, 1002
Vigilando, 426
Gubernáculo
mujer, 433, 434, 616–617

Machine Translated by Google

masculino, 433,
433 ovárico, 433,
434 superior,
434 canalones, paracólicos, 449, 450, 453, 478,
480 GVE. Ver Fibras, eferente visceral general
Ginecología, 3
Ginecomastia, 332, 332
Gyrus, 896, 897
poscentral, 897
precentral, 897

h

Escoliosis de hábito, 117
Cabello, 12,
13 músculos erectores
de, 12 folículos, 12, 13, 36, 51, 664,
861 nasal, 973,
975 púbico, 654, 663
Alucinaciones olfativas, 1097
Hallux valgus, 835–836, 836
Hamate, 151, 152, 152, 154, 155, 283
fractura de, 159
gancho de, 151, 152, 152, 155
Dedo en martillo, 836,
837 Hamulus, pterigoideo, 850, 865, 954, 955, 956, 957, 974
Mano, 143, 144, 247–269. Ver también Falanges; Arterias
de la muñeca de, 254, 255–258, 257, 257t,
258 huesos de, 150–153, 151,
283 garra, 205, 206, 245, 245,
255 pliegues de, 263–264, 264,
268 posiciones funcionales de, 247,
248
agarre, 247
gancho, 247, 248
potencia, 247, 248
precisión, 247, 248
infecciones de, 265 tendones flexores
largos en, 225, 255, 256 músculos de, 249–255, 254
hipotenar, 31, 253t, 254
corto, 253t, 254–255
tenar, 31, 249–252, 251, 253t

LGRAWANY
Machine Translated by Google

nervios de, 259, 259–262, 260, 261t palma
de, 143
compartimentos de, 249, 250
disección de, 251, 254 fascia
de, 247–249, 249, 250 pellizco por,
247, 248 posición de reposo
de, 247, 248 simio, 267, 267
anatomía superficial
de, 262, 262–264, 263, 264 vainas tendinosas en, 255,
256 venas de, 259

Haustra, 474, 476, 477
Canal de Havers, 22, 22
Jefe (en general), 21
del bíceps femoral, 707, 738, 740, 741, 748 del
epidídimo, 438, 438, 598 del fémur,
676, 677, 680 , 681, 683, 684, 726, 795–798, 796, 800
necrosis avascular, 829
suministro de sangre a, 801,
801 epífisis dislocada de, 691
ligamento de, 680, 681, 795, 796, 797, 798, 799, 800 necrosis de,
en niños, 829
de peroné, 677, 685, 686, 686, 687, 772, 773, 826, 826 de húmero,
20, 21, 146, 148, 153, 215, 272 , 273 , 274 de metacarpianos, 151,
152 , 152 de metatarsianos , 687,
688, 689, 689–690 de páncreas, 469, 494, 496
de falanges de mano, 152, 152
de radio, 146,
150, 150 , 152 ,
154 , 155, 240, 240–241, 277, 279 dislocación de, 293, 293–294 subluxación de,
293, 293–294

de costillas, 299, 300, 301, 305
cresta de, 299, 300
de escápula, 146, 148 de
esternocleidomastoides, 1008, 1019 de talus,
687, 688, 689, 689, 824, 826, 827 de Ulna, 146, 149 ,
150, 152, 154, 155, 240, 241, 263, 283
Cabeza (región), 840–999
traumatismo cerrado en,
893 cerebro (ver Cerebro)

Machine Translated by Google

cráneo (ver Cráneo) oreja
(ver Oreja)
cara (ver Cara)
hematoma de, 894–895
lesiones en, 855, 894–895
sistema linfático de, 986, 1059 imágenes
por resonancia magnética de, 68–70, 70, 1041 regiones de ,
855, 855 cuero cabelludo,
861–883 anatomía
de la superficie de, 876–878, 877
Dolores de cabeza,
855 origen dural de, 894
Corazón, 37–38, 363–365
ápice de, 66, 365, 366, 411, 454
suministro arterial de, 372–376, 374, 375 , 375t nódulo
auriculoventricular de, 373, 375t, 377, 377–378 auscultación
de, 379–381, 380 base de, 365, 366,
370 bordes de, 365, 366
reanimación
cardiopulmonar de, 389, 1029 cámaras de, 37, 37–38,
363–364, 367–371 sistema de conducción de, 365,
370, 373, 377, 377–378, 387–388, 388 quid de, 373 desfibrilación de, 389 desarrollo
de, 357, 358,
381–382, 381–383
dextrocardia de, 362, 362 electrocardiografía de, 364,
387, 388 endocardio de, 356,
364 epicardio de, 356, 357, 364 fibrilación de,
389 esqueleto fibroso de, 364,
364–365, 365, 368, 378 hipertrofia
de, 360–361 inervación
de, 378, 378–379 izquierda, 363 linfático drenaje de, 377
angiografía por resonancia
magnética de, 409 miocardio de, 36,
42, 356,
364 disposición de, 364, 364
marcapasos para, 388–389
estimulación parasimpática, 64t, 379 percusión
de, 379, 379

LCRAWANY
Machine Translated by Google

colocación de, 366
anomalías posicionales de, 362, 362 dolor
referido, 389, 389 derecho,
363 nódulo
sinusal auricular de, 373, 375t, 377, 377–378 sonidos,
364, 364, 379–381, 380 anatomía de la
superficie de, 409 superficies
de, 365, 366 estimulación
simpática, 64t, 379 válvulas de, 368–369,
369, 379–381, 380
aórtica, 363, 365, 369, 371, 373, 379, 380 cúspides
de, 369, 371, 372, 382–383, 383 insuficiencia de,
384 estenosis de , 384
mitral, 363, 369 ,
370, 371, 380, 381 cúspides de, 372
insuficiencia de,
383–384 pulmonar, 363, 365,
368, 369 , 370, 379, 380 cúspides de, 371, 382–383, 383
incompetencia de, 384 estenosis
de, 384 semilunar, 371
tricúspide, 363, 365,
368, 368–370,
369, 380, 381
vasculatura de, 372–377 venas
de, 376, 376–377 paredes
de, 356, 364
Regulación del calor, papel de la piel en, 12
Golpe de talón, 711, 712, 712t
Maniobra de empuje abdominal de Heimlich, 1064-1065, 1065
Helicobacter pylori, 485
Helicotrema, 988, 994, 995, 995
Hélice, 984, 985
Hematocele, 441
Hematoma
auricular, 996
epidural, 894
extradural, 894 de
falanges, 159 subdural,
135, 894–895 muslo, 727
tortícolis y,
1027

Machine Translated by Google

Hemianopsia, 1098, 1098
Hemidiafragma, 550
Hemisacralización, 95
Hemisferios cerebrales, 885, 896, 899, 903
Hemopericardio, 361
Hemoneumotórax, 347
Hemoptisis , 352
Hemorragia
de la cámara anterior del ojo, 930, 930
borde dural, 895
epid ural, 894
extradural, 894
intraperitoneal, 511
poplíteo, 773–774
subaracnoideo, 895
subconjuntival, 928
Accidente cerebrovascular
hemorrágico, 905 Heridas hemorrágicas
en el pie, 794 Hemorroides, 510,
650, 651 Hemotórax, 347,
347 Hepatomegalia, 514–
515 Hernia(s), hernia, 425
abdominal, 425
del canal de Nuck, 440
diafragmático congénito, 551, 551
diafragmático, 308, 550–551. Ver también Hernia(s), hernia hiatal epigástrica,
425 femoral,
730, 730 hiatal, 482,
483, 484, 551
paraesofágico, 483, 484
deslizante, 483,
484 incisional,
427 inguinal, 440, 441t, 442
directo, 440, 441t, 442
indirecto, 430, 440, 441t, 442
paraduodenal, 487, 487
Spiegeliano,
425 tentorial,
893 umbilical, 425
Herpes zóster, 321–322, 322, 880, 1099
Huesos heterotópicos, 23

LCRAWANY
Machine Translated by Google

Hiato
Aductor, 718, 719, 725 , 725, 804, 813 aortic,
397, 398, 464, 540, 540 , 542, 542, 546 , 547–548 esófago, 396,
398, 398, 457, 457, 458, 506, 506, 539–540, 540, 542, 542, 546 sacro, 85, 86, 87, 133,
136 semilunar, 975, 976, 977,
978 urogenital, 573, 574, 575, 638

Hipo, 550
Sordera de tonos agudos, 998
Ley de Hilton, 27, 272, 801, 802, 811
Hilio
de riñones (renal), 521, 523, 524 de
pulmones, 333, 334, 338, 339, 342
renal, 521, 523, 524 de
bazo (esplénico), 493, 493
Retropié, 778, 778

Contusiones de
cadera, 727 región, 673, 674, 731–732, 732
Hueso de la cadera, 19, 560–561, 562, 673, 674, 677, 677–680
posición anatómica, 679, 680 en
niños, 677 fracturas
de, 690, 690 ilion, 144,
523, 560–561, 562, 573, 676, 677, 678, 678, 679 resonancia magnética
de, 557 en bebés, 677, 678 lesiones, 690
isquion, 560, 561, 677,
677, 678, 678,
679
cuerpo de, 561, 678, 679
izquierda,
674 partes de, 677,
678 fusión puberal de, 677–678, 678
pubis, 560, 561, 677 , 678, 679, 680
derecha, 674, 679
Articulación de la cadera. Ver articulación(es)
(nombradas), cadera
Puntero de cadera,
727 Homeostático,
64 Orzuelo,
928 Hormonas, 3
parathormona, 1037 tiroides, 1037

Machine Translated by Google

Cuerno de sustancia gris de la médula espinal, 46, 137,
317, 529 anterior, 49,
55, 58 lateral,
475 posterior, 49,
58 mayor, del hioides, 1003, 1003
inferior, del cartílago tiroides, 1042, 1043
menor, de hioides, 1003, 1003
superior, del cartílago tiroides, 1042, 1043, 1044
uterino, 616, 618
Síndrome de Horner, 931, 1036
Húmero, 20, 144, 146, 148–149, 149
capítulo de, 20, 20
desarrollo de, 21–22
extremo distal de, 148,
149 fracturas de, 156–157, 157, 219
imágenes generales de, 19,
149 surco radial de, 20, 146, 148
tróclea de, 146, 148, 149
Humor
acuoso, 912, 913, 914, 915–916 vítreo,
916
Cazador, Guillermo, 3
Hidrocele, 440, 442
Hidrocefalia, 904, 904
Hidrotórax, 347
Himen, 665
Hueso hioides, 78, 958, 1001, 1002 , 1003 , 1003, 1018, 1050, 1052, 1058 fractura
de, 1004
Hiperacusia, 997
Hiperdoncia, 965, 966
Hiperemia conjuntival, 928
Hiperextensión, 8
Hiperplasia, 36
Hipertensión, 40, 905
portal, 482, 516, 518–519, 651
Hipertrofia, 23 de
huesos, 23
compensatoria, 36
de músculos, 35
de miocardio, 36

LGRAWANY
Machine Translated by Google

de próstata (HPB), 615–616 de
músculo liso, 36
Hipospadias, 660, 660
Hipotálamo, 897
Hipótesis, Starling, 41, 42
Histerectomía, 576, 594, 628–629, 629
Histerosalpingografía, 451, 624, 624
Esterilización histeroscópica, 624–625
Histeroscopia, 624

I

Junta(s) IC. Ver Articulación(s) (nombrada), intercarpiana (IC)
Ileostomía, 490, 490
íleum, 448, 450, 454, 455, 455, 467, 471, 471–474, 473
características de, 471, 472, 472t
proximal, 472
terminal, 471, 472, 476, 477
íleus, 488
agallas de
base , 518 Ilión, 144, 523, 557, 560–561, 562, 573, 676, 677,
678, 679
acetábulo, 680 resonancia magnética
de, 557 agujero
obturador, 680 Imágenes generales, 66–70
tomografía computarizada, 66, 67–68, 69. Véase también tomografía computarizada
(TC) radiografía convencional, 66, 66–67, 67
resonancia magnética (ver Imágenes por resonancia magnética [IRM])
imágenes de medicina nuclear, 70,
70 radiografías (ver Radiografías)
ultrasonografía, 68. Véase también Ultrasonografía (EE. UU.)
IML. Ver Columna(s), célula intermediolateral (IML)
Impotencia, 661
Impresiones de pulmones embalsamados, 338,
339 Incisiones,
13, 15 abdominales, 426–
427, 427 parrilla (división de músculos),
427, 427 de
alto riesgo,
427 inguinal, 427 longitudinal,
426–427 , 427 mediana,
426–427, 427 línea media, 426–427, 427

Machine Translated by Google

oblicuo, 427
paramediano, 427, 427
pararectus, 427
Pfannenstiel, 427, 427
suprapúbico, 427, 427
transversal, 427, 427
facial, 878
Incisura, angular, 460, 461, 462
Incontinencia anorrectal (fecal), 651
Yunque, 984, 985, 987–988, 989, 990, 991, 995
Infarto, 42
cortical agudo, 905
cerebral,
905 miocárdico, 36, 42, 308, 361, 384–385
pulmonar, 349
Infecciones
compartimentos de pierna, 774
párpado, 928
de pie, 793
herpes zoster, 321–322, 322, 880, 1099 en
cuello, 1008 de
glándula parótida, 944
cuero cabelludo, 878
Inferomedial, 8
Pliegues durales, 883–885, 886
infundíbulo
de cerebro, 888
etmoidal, 976, 976, 978 de
glándula pituitaria, 893 de
trompas uterinas, 616, 617, 618
Infusión interósea (IO), 694, 694
Triángulo inguinal de Hesselbach, 429, 430
Inión, 844, 846, 846t, 847, 848
Inyecciones
intraglúteas, 751, 751–752
intraperitoneales, 445, 540
Entrada
laríngea, 1042, 1043, 1044, 1051 , 1054, 1055, 1057 pélvica ,
412, 412, 561, 561, 562, 563t, 571 torácica, 310,
412, 1054 Inervación. Véase
también Nervio(s) (de regiones u órganos)

LGRAWANY
Machine Translated by Google

de vejiga, 600, 600–601 de
hueso, 22, 22
cutáneo
de miembro inferior, 702, 703–708, 703t–704t, 705, 787, 787t de
miembro superior, 166–172, 166, 167t, 168, 168–169t, 171–172
de clítoris, 638, 644–645, 663, 664, 665, 665, 666 de
duramadre, 107, 107, 108, 134, 889–890, 891 de órganos
genitales, internos, de mujer,
617, 619, 622– 624, 623 de varones,
614–615 de corazón,
378, 378–379 de
articulación de rodilla, 811,
814 de hígado, 506–507
motor
de miembro inferior, 703, 705–
708 de miembro superior, 166–172, 169t, 170, 171–172
de ovarios, 617, 619
de pelvis, 589–594, 590, 591, 591t, 592 de
pene, 654, 656, 656–657 de
periostio, 107, 107 de recto,
604, 605 de glándulas
salivales, 962 de piel, 13,
51–52 de dientes,
949, 952 de lengua,
959, 961 de uréteres,
596–597, 597 de uretra, 600
femenina, 601
masculina,
601, 652 de
vejiga urinaria, 600, 600–601 de útero,
622 –624, 623 de vagina,
622–624, 623 de vulva, 665
de muñeca,
258–262, 259, 260, 284
Papel del
diafragma de inspiración en, 306, 307,
313 fisiología de, 306, 307
estridor en, 1101
Insuficiencia, 383
válvula mitral, 383–384
Sistema tegumentario, 3, 12-16

Machine Translated by Google

piel (ver Piel)
Interfaz dura-aracnoidea, 134–135, 135, 891
Intermedia, 7, 8
Claudicación intermitente, 777
Interna, 8
Intersecciones tendinosas, 416, 418, 420, 439
Intestino(s). Véase también Colón;
Funciones del recto
de, 474 grandes, 454, 455, 467, 474–
482, 476 arterias de, 456, 473, 477, 478, 478 , 479, 480,
480t colonoscopia de, 477, 490,
491 funciones de,
474 sistema linfático de, 477, 478, 481, 482
imágenes por resonancia magnética de, 557–
558 nervios de, 477, 478, 480, 481, 482
radiografías de, 476
venas de, 456, 477, 478, 480–482, 481
malrotación de, 487, 490
rotación de, 487, 488
pequeño, 411, 448, 454, 454, 455, 467, 467–474, 471
absorción en, 455
arterias de, 456, 464, 464t–465t, 468, 470, 471, 473
duodeno (ver Duodeno)
embriología de, 446–447
íleon (ver Íleon)
isquemia de, 487–488
yeyuno (ver Yeyuno)
linfático sistema de, 466, 470, 470, 471, 474
imágenes por resonancia magnética de, 557–
558 nervios de, 471–474,
475 en la bolsa omental,
450 imagen radiográfica de,
68 navegación quirúrgica de,
487 venas de, 456, 465, 468, 470, 471
Inversión, 10, 11, 765, 817, 818, 835
ipsolateral, 8
Iris, 912, 913, 914, 914, 926, 926
Isquemia, 42
de los dedos, 265–266
del corazón,
42 del intestino, 487–488

LCRAWANY
Machine Translated by Google

de nervios periféricos, 57
de médula espinal, 140-141
Isquion, 560, 561, 562, 573, 677, 677, 678, 679
cuerpo de, 561, 678, 679
Islotes pancreáticos, 494
Istmo
de fauces, 953, 954
de faringe, 953, 954, 1052
de próstata, 609, 612, 614, 642
de glándula tiroides, 1037, 1038,
1058 de trompa uterina, 616 ,
617 , 618 de útero, 616, 618, 620

j

Ictericia, 513
Yeyuno, 448, 450, 454, 455 , 455 , 466, 467, 469, 471, 471–474, 473
características de, 471, 472, 472t
proximal, 472
Articulación(es) (en general),
24–28
artroscopia, 28 rótula, 26,
27, 795 cápsula,
24, 25 cavidad,
24–25, 25 clasificación,
24–27, 25
condiloide, 26, 27 craneovertebral, 101, 101–103,
102, 103, 128, 128t
enfermedad
degenerativa de,
28 derrames,
834 fibroso,
25, 25–26 gonfosis, 25
bisagra, 26, 27
cartilaginoso
hialino, 305t
inervación
de, 27 multiaxial,
26, 27 neurocentral ,
87, 88 pivote, 26, 27 plano,
26, 26–27
plano sinovial, 305t cartilaginoso primario, 26 silla de montar, 26, 27 cartilaginoso secundario, 26

Machine Translated by Google

suturas, de cráneo, 25, 25
sindesmosis, 25, 25–26
sinovial, 24–28, 25, 26 plano,
vasculatura
305t , 27
Junta(s) (nombradas)
acromioclavicular (CA), 26, 27, 144, 145 , 146, 147, 147, 152, 153, 269, 271, 272 , 273, 275
articulación de, 272
suministro de sangre a,
272 cápsula de, 272, 275
dislocación de, 289, 289–290
ligamentos de, 269, 272, 275
movimientos de, 177, 178, 271, 272 nervios
de, 272 tobillo,
674, 674 , 676, 778, 778, 816–818, 826, 826 superficies articulares
de, 816, 816, 817 suministro de sangre de,
813, 818 cápsula de, 816–817
dorsiflexión de, 757, 758,
817 fractura-dislocación de, 693 , 835,
836 lesiones de, 835, 836 ligamentos de, 817,
818, 819 movimientos de,
817 inervación de, 814, 818 flexión
plantar de, 765, 817
radiografías de, 816 retináculos
de, 758, 778 anatomía superficial
de, 791 –792, 791–793,
826, 827 anquilosis (fusión)
de, 289 atlantoaxial, 26, 102, 103, 103 lateral, 80, 101, 103
mediana, 27, 101, 102, 103
subluxación de, 114, 115 atlantooccipital,
101, 101–103, 102, 103

músculos que producen movimiento de, 128, 128t
calcaneocuboideo, 818, 820, 820, 821t, 826, 827
carpometacarpiano (CMC), 26, 27, 144, 283, 286, 287–288 del pulgar,
283, 286, 287, 287–288
costocondral, 298, 305, 305t
costotransverso, 301, 304–306, 305, 305t, 306 costovertebral,
301, 305t

LGRAWANY
Machine Translated by Google

cricoaritenoideo, 1043
cricotiroideo, 1042, 1043, 1046
cuneonavicular, 821t
codo, 26, 27, 144, 277–280, 278
articulación de, 277
suministro de sangre
de, 279 bolsas alrededor,
280, 280 bursitis de, 291–
292, 292 cápsula de, 277–
278, 278 ángulo de transporte
de, 279, 279 dislocación
de, 293, 293 músculos extensores
de, 279, 279 músculos flexores
de , 279, 279 ligamentos de,
278, 278, 279 movimientos
de, 279, 279 músculos que se
mueven, 279,
279 nervios de, 280
radiografías de,
278 tendinitis de, 242
femoropatelar, 796 pie, 796, 818–826,
820, 821t, 827 ligamentos,
820–824, 823
movimientos, 822, 822t glenohumeral (hombro), 25, 144, 147–
148, 272–277, 273 capsulitis
adhesiva de, 291
articulación de, 272
suministro de
sangre a, 277 bolsas de, 277
cápsula de, 269, 272–273, 275
dislocación de, 184,
290– 291, 291
inervación de, 169 desgarros del
labrum, 291 ligamentos de, 269, 274–275, 275 movimientos
de, 10, 269–270, 275–277, 276,
276–277
músculos que se mueven, 276, 277
nervios de, 277
cadera, 26, 27, 674, 676, 795–803, 798 arterias
de, 801, 801 superficies
articulares de, 795–798, 796, 828, 828 suministro de sangre de, 801, 801 cápsula de, 796, 797, 799, 800

Machine Translated by Google

dislocación congénita de, 829
dislocación de, 829, 829–830
flexores de, 714, 714–716, 714t, 799–801, 802
ligamentos de, 799, 800
movimientos de, 799–801, 802
nervios de, 801, 802
estabilidad de, 795,
797 reemplazo quirúrgico de,
829 intercarpiano (IC), 283, 284–287,
285 intercondral, 305,
305t intermetacarpiano, 283,
287–288 intermetatarsiano, 818,
820, 821t interfalángico (IP), de pie, 796 , 818–819, 820, 821t, 822t, 827
distal (DIP), de la mano, 225t, 226, 231, 232, 242, 244, 244, 245, 256, 264, 264, 266, 287
proximal (PIP), de la mano, 144, 288–289, 224t, 226 , 231, 233, 244, 264, 264, 287
inervación de, 169
intervertebral (IV), 124, 125, 125t, 305t, 566
cervical, 124, 124t
músculos que se mueven, 122–126, 124, 124t, 125,
125t rodilla, 674, 676, 682, 796, 803–811, 806
arterias de, 811, 813
artroscopia de, 833, 833–834
superficies articulares de, 803, 808–
809 articulaciones de, 803, 803,
804 aspiración de,
834 suministro de sangre
de, 811, 813 huesos
de, 803, 803 bolsas de , 805, 807,
811, 815, 815t cápsula de, 803–
805, 804, 806 extensores de, 714, 715,
715t, 716–717 lesiones de, 690, 831–
833, 831–833 inervación
de, 811, 814 ligamentos de, 804, 805–811
extracapsular, 804, 805, 807
intraarticular, 805–811, 808–809, 810
movimientos de, 811, 812, 812t
reemplazo de, 835 , 835
rodilla de corredor, 727,
831 estabilidad
de, 803 artroplastia de reemplazo total de rodilla, 835
lumbosacra, 564, 566–567, 795, 796

LGRAWANY
Machine Translated by Google

de Luschka, 98–99, 99
manubriosternal, 302, 303, 305, 305t, 318, 327
metacarpofalángica (MCP), 26, 27, 144, 287, 288–289
inervación de, 169
metatarsofalángica, 796, 818–819, 820, 821t, 822t, 826, 827
mediocarpiano, 144, 283, 284–286, 286
pisotriquetral, 283, 284–286
radiocarpiano (ver Articulación[s] [nombrada], articulación de la muñeca [radiocarpiana]) radiocubital
distal, 144, 281, 282, 282–283, 283, 285
inervación de, 169
proximal, 144, 278, 280, 280–282, 281 , 282
sacrococcígeo , 85, 564
sacroilíaco, 85, 144, 560, 562 , 564, 564–566, 565, 573, 575, 676, 676, 678, 795, 796
escapulotorácica, 145, 148, 267–268 , 271
esternoclavicular (SC), 145, 177 , 269, 270–272, 271, 298, 305t, 391, 1026 anquilosis
de, 289 articulación
de, 270 suministro de
sangre de, 272 cápsula
de, 270 ligamentos
de, 269, 270, 295 movimientos
de, 177, 178, 269–270, 270, 271, 271 nervios de 272
Sternocostal,
305, 305t, 306 Subtalar, 818,
819–820, 820, 821t, 827 Talocalcaneal, 818,
821t talocalcaneonavicular,
820, 820, 821t talocural (ver articulación [s]
[nombrado], tobillo) , 818181818 , 820, 820,
827 tarsiano, 796 transversal, 818,
820, 826,
827 tarsometatarsiano, 818, 820,
821t, 827 temporomandibular (ATM), 841,
843, 934–939, 936, 936–937
artritis de, 945
cápsula de, 934, 936–937
dislocación de, 945, 945
movimientos de, 10, 11, 934, 938, 938–939, 938t
músculos que se mueven, 939, 940,
941t tibioperoneo (superior), 796, 812–816, 813. Véase también Sindesmosis, sindesmosis
tibioperonea tibioperonea (articulación TF inferior), 812–816, 813
uncovertebral, 98, 99

Machine Translated by Google

articulación de la muñeca (radiocarpiana), 143, 144, 247, 283, 284, 284, 285, 286
arterias de, 234, 234–235, 235, 235t, 284 articulación
de, 284 suministro de
sangre a, 284 huesos de,
150–152 , 151, 283 cápsula de, 284
sección transversal
de, 223 fracturas y
dislocaciones de, 294, 294 inervación de, 258–
262, 259, 260, 284 ligamentos de, 284, 285
movimientos de, 284, 286
músculos que se mueven, 284,
286 xiphisternal, 302, 303, 303, 305,
305t, 327, 327 zygapophysial (facetario), 74, 75, 76, 77 , 78 ,
83 , 85, 99–100, 100, 561, 566–567, 1002 degeneración de, 96, 111 enfermedad de, 111 lesión de, 84,
111 osteoartritis de, 141 dolor
en, 108

Conjunto(s) (de regiones)
de pie, 796, 818–826, 820, 822, 822t, 827 de antepié,
822t de mano, 283
de pierna, 796
de cráneo de
recién nacido, 27, 27 de pelvis,
564, 564–567, 795, 796 de pared torácica ,
304–306, 305, 305t de arcos vertebrales, 99–
100, 100 de cuerpos vertebrales, 97–99
de columna vertebral, 97–103

Unión
anorrectal, 644, 645
corneoescleral, 926, 926
costocondral, 310, 313
duodenoyeyunal, 466, 468 , 469, 470, 471
esofagogástrica (gastroesofágica), 457 , 458 ileocecal, 467,
471, 471, 479 manub riosternal, 327
faringo -esofágico, 457,
457, 1051, 1055, 1057 rectosigmoideo, 480, 601, 644 xiphisternal,
360, 409

Machine Translated by Google

k
Queloides, 15 Queratocricoide, 1043 Riñón(s) (renal), 454, 521, 521–523, 524 arterias de, 525–526, 526, 527 cálculos de, 531–532, 532 anomalías congénitas de, 525, 530–531 , 531 quistes de, 529–530, 530 ectópico, 529, 531, 531 embriología de, 530–531 falla de, 452, 529 función de, 521, 522 herradura, 530–531, 531 izquierda, 69, 445, 454, 461, 463, 501, 523, 527, 529, 556, 557, 558, 596 sistema linfático de, 528, 528 nervios de, 528, 528 derecho, 445, 454, 501, 510, 527, 529, 529, 556, 558 supernumerario, 530 trasplante de, 529 venas de, 523, 526, 526 Articulación de rodilla. Ver Articulación(es) (nombradas), rodilla
Cifoescoliosis, 117 Cifosis, 104, 104–105, 105 excesiva, 115, 116

l
labios/labios
mayor/mayor, 433, 434, 439–440, 598, 620 , 641, 662 , 663 menor/menor, 598, 616, 620, 662, 663–664
labro
acetabular, 796, 796
glenoideo, 272, 274, 275
Laberinto
óseo, 988, 993
coclear, 993
membranoso, 988, 993–995
vestibular, 993
Laceraciones, 15
cerebrales, 904
corneales, 930
faciales, 878

Machine Translated by Google

de arteria femoral, 729
de arcos palmares, 265
de cuero cabelludo,
878, 882 de conducto
torácico, 404 hueso lagrimal, 841, 842, 843, 843, 844,
907, 974 lago lagrimal, 910, 911,
926, 927 puntos lagrimales,
926, 927
Lácteos, 471 Laguna(e), venosa, lateral, 884–
885, 885 Lámina(e). Véase
también Capa(s) capilar(es), de coroides,
914, 915, 924, 925 de cartílago cricoides, 1042, 1043,
1044, 1046, 1052
espiral, 994, 995 de cartílago tiroides,
1042, 1043, 1046 de
vértebras, 301, 302
de arco vertebral, 99
Laminectomía, 90, 110 de
vértebras cervicales, 90, 90
de vértebras
lumbares, 90, 93 Laparoscopio, 427
Esterilización tubárica laparoscópica, 624, 625 Laparoscopia.
Ver también procedimientos laparoscópicos
específicos que examinan las
vísceras pélvicas
mediante, 631, 631 Laparotomía, 309, 451, 519
Laringectomía, 1066
Laringofaringe. Ver bajo Pharynx,
Laryngopharynx Laryngoscopy,
1064, 1064 Larynx, 339,
455, 1040, 1041–
1049, 1050 cambios de
edad en, 1066-1067
arterias de, 1048, 1048
cáncer de, 1066 compartimentos de, 1045 contenidos de, 1041
veces de , 1044–1046, 1045 músculos
de, 1020, 1021, 1021t,
1046, 1046–1048,
1047, 1047t
nervios
de, 1046, 1048, 1049, 1049 esqueleto de, 1042, 1043 venas de, 1048, 104 9 laterales, 7, 8 Capa(s) de vísceras del cuello,

Machine Translated by Google

alimentario, 1941–1048
endocrino, 1027–1030
respiratorio, 1030–1041
anatomía superficial de, 1048
Pierna, 674, 756–778
arterias de, 698, 699, 757, 759, 763, 763t, 764, 765, 813
compartimentos de, 697
anterior, 697, 698 , 756–759 , 757
arteria, 757, 759, 763, 763t, 764
músculos, 757, 757–759, 758, 760, 761t nervios,
757, 759, 761, 762, 762t infecciones de,
774 lateral, 697, 698,
757, 761–765 vasos sanguíneos, 763,
763t, 765 músculos, 757, 760, 760t ,
761, 761–765, 764 nervios, 757, 761, 762, 762t, 765
posterior, 697, 698 , 757 , 765–772
arterias, 757 , 763 , 763t, 768, 771, 771–
772 músculo, 765–771 , 766–767, 766t, 767t, 768
nervios, 762, 762t, 771 fascia profunda de, 697, 698,
753, 756 lesión por caída
del pie, 774–775, 775 articulaciones de,
796 nervios de, 706–708, 757, 759 ,
761, 762, 762t,
765, 771 anatomía de la superficie de, 772, 772–773 venas de, 776–
777

Lente, 913, 914, 916
Leptomeninges, 139, 883, 884, 890, 892
Leptomeningitis, 894
Ligamento(s) (en general)
accesorio, 26
articular, 815
extrínseco, 26
de articulación acromioclavicular, 272, 289, 295 de
articulación esternoclavicular, 295
de articulación temporomandibular, 938
intrínseco, 26
de arco del pie, 837 de
glenohumeral (hombro) articulación, 274 de
articulación de cadera,
797, 799 de articulación de rodilla, 803, 805

Machine Translated by Google

peritoneal, 447, 579
piel, 12, 13, 14, 14, 779
de tejido subcutáneo, 14, 14
Ligamento(s)
(nombrado) acetabular, transverso,
796, 796, 797 acromioclavicular,
272, 273, 275
superior, 269 alar,
80, 101, 103
rotura de, 115 anococcígeo, 86, 574, 575, 575, 598, 640 ,
643, 655, 663 anular, de radio, 222, 278, 278, 279,
280, 280, 281 subluxación de la cabeza radial
desde, 293, 293–294 arqueada, 637, 642
lateral, 540, 540, 543, 545–546, 546
medial, 540, 540, 543, 546
mediana, 540,
540 poplítea, 804,
805 ariepiglótica, de laringe,
1042 amplia, del útero, 615, 616, 619, 620, 622, 640
calcaneocuboideo, 818, 823,
824 calcaneoperoneo, 817, 818, 819, 835,
836 cardinal, 579, 579, 580, 619,
640
carpiano palmar, 162,
221, 223 transversal, 161
de articulaciones
carpometacarpianas, 288 cervical, transversal (ver
Ligamento[s] [nombrado],
cardinal) , 908,
921–922, 922
coccígea, 132 colateral, 288, 816 peroné (FCL-lateral),
804, 805, 807, 809, 810, 826, 831 lateral y medial
(de articulaciones CMC e IP), 288 radial, 278, 278,
279, 280, 283, 284 , 285, 287, 294 tibial (TCL-medial), 804, 805,
806 , 807, 809, 810, 831, 831–833 cubital,
278, 278, 279, 280, 283 ,
284, 285 conoide,
145, 269, 272, 273 de Cooper, 323, 431
coracoacromial, 269, 273, 274–275, 275
coracoclavicular,
145, 147, 269, 271, 272, 273, 275 ruptura de, 290 coracohumeral, 274, 275

LGRAWANY
Machine Translated by Google

coronaria
de rodilla, 807, 809, 811
de hígado, 449, 498, 499, 499
costotransverso, 304, 305
anterior, 304
lateral, 100, 304, 305, 317
posterior, 304
superior, 304, 305, 315
craneovertebral, 114
cricoaritenoideo, 1044
cricotiroideo, 1043, 1058
lateral, 1042, 1043, 1044
mediana, 1042 , 1043
cricotraqueal, 1042, 1043
cruzado, 805, 808–809, 808–810, 810
anterior (LCA), 806, 808–809, 809–810, 810, 831–832, 833 del
atlas, 101, 102, 103
lesiones de, 831–832, 833
posterior (LCP), 806, 808–809, 810 , 810, 832, 833
deltoides, 817, 818, 819, 836
denticulado, 49, 133, 136, 136 , 137
falciforme, 429, 430, 447, 448, 449, 450, 451, 454–455 , 455 , 461 , 498, 499
fundiforme, de pene, 419, 598, 640, 655–656
gastrocólico, 447, 449, 455
gastrofrénico, 447 , 449
gastroesplénico, 445, 449, 493, 494
glenohumeral, 274, 275
de cabeza de fémur, 680, 681, 795, 796, 797 , 798 , 799, 800
fóvea para, 680, 681, 795, 796, 799, 800
hepatoduodenal, 445, 447, 449, 450, 469, 500, 501
hepatogástrico, 445, 447, 449 , 500, 501
humeral, transversal, 207, 269, 273, 274, 275
iliofemoral, 798, 799, 800
iliolumbar, 543, 545, 565, 566, 567, 800
inguinal, 415, 416, 417–419, 418, 419, 430, 430–431, 431, 432 , 438 , 545 , 673, 674, 720, 720
interclavicular, 269, 270
intermetatarsiano, 821t, 823
interespinoso, 75, 100, 101
intertransverso, 101
isquiofemoral , 799 , 800
lacunar, 430, 431, 721, 722, 798

Machine Translated by Google

lateral
de tobillo, 817, 818, 835
de la vejiga, 578–579, 579, 580, 597, 611 de la
articulación temporomandibular, 937, 938
longitudinal, de la columna vertebral
anterior, 75, 97, 99, 99, 100, 102, 107 , 107 , 108, 305 , 315 , 540 , 566, 1033
posterior, 75, 97, 99, 99, 100 , 101, 102, 107, 107, 108
lumbocostal, 545
lumbosacro, 122
medial, de tobillo. Ver Ligamento(s) (nombrado), deltoides
meniscofemoral, posterior, 809, 810
metacarpiano
transverso profundo, 287,
288 metatarsiano
transverso profundo,
784 transverso superficial, 779,
780 nucal, 100, 101, 119, 119, 120, 1006
de ovario (ovárico), 433, 434, 616, 616–617, 618, 619, 619, 621
palpebral
lateral, 870, 910, 910, 922
medial, 867, 870 , 910, 910, 922
rotuliano, 686, 715, 716, 725, 726, 728, 772 , 773 , 804, 805, 826 , 826
pectíneo, 430, 431, 573
pericardiacofrénico, 356, 356
peritoneal, 447, 579
frenicocólico, 449, 450, 457, 478, 524
frenoesofágico, 457, 458
pisohamate, 254, 287
plantar, 784, 823
calcaneocuboideo, 818, 823, 824, 825
calcaneonavicular (primavera), 687, 784, 819, 820–824
largo, 823, 824, 825, 825
corto (ver Ligamento[s] [nombrado], plantar, calcaneocuboideo)
poplíteo
arqueado, 804,
805 oblicuo, 739, 741, 805
Poupart, 415, 416, 417–419, 418, 419
púbico
inferior, 566, 566, 573, 574, 637, 642
superior, 566, 566
pubofemoral, 799, 800

LGRAWANY
Machine Translated by Google

puboprostático, 578, 597, 598, 609, 612
pubovesical, 578, 579, 580, 597, 598, 620
pulmonar, 338 , 339
irradiado, 287, 304, 305, 315
radiocarpiano, 285
  dorsal, 284, 285
  palmar, 222, 284, 285
rectal, lateral, 579, 581
retinacular, 231, 232
redondo
  de hígado, 429, 430, 449, 455, 499, 500, 500
  de útero, 431, 433, 434, 580, 598, 616, 619, 620, 621, 622, 663
sacrococcígeo, 94, 94, 567
  anterior, 566, 567, 573
  posterior, 566, 567
sacrogenital, 578
sacroilíaco, 564–565
  anterior, 565, 565, 566, 572, 573, 800
  interóseo, 565, 565
  posterior, 565 , 565, 566, 732, 732
sacroespinoso, 565, 566, 566, 572 , 575, 732, 732, 800
sacrotuberoso, 561, 565, 565–566 , 566 , 572 , 574 , 636 , 637 , 732 , 732 , 800
esfenomandibular, 937, 938, 943
espiral, 994, 994
esplenorrenal, 445, 493, 494, 524
primavera, 687, 784, 819, 820–824
esternoclavicular
  anterior, 269, 270
  posterior, 270
esternocostal
  irradiar, 302, 305, 306
esternopericárdico, 356
estilohioideo, 1003, 1021, 1053
estilomandibular, 937, 938, 1006
subastragalina,
818 supraespinoso, 75, 82, 82, 100, 101,
119
  suspensorio de mama (Cooper),
  323, 323 del globo
  ocular, 921–9 22
  de cristalino, 913, 916 de ovario, 580, 598, 616, 616–617, 620

Machine Translated by Google

del pene, 598, 640, 655, 656
astralocalcáneo, 819
astralocalcaneonavicular, 819
astragaloperoneo
anterior, 817, 818, 819, 835, 835 posterior,
817, 818, 819 talonavicular, 818
tiroepiglótico, 1042, 1043
tirohioideo lateral, 1042, 1043 mediana,
1042, 1043

tibioperoneo, 813, 814–815, 815, 836 transversal,
78 del atlas, 80,
80, 101, 103, 113–114, 115, 1002 de la articulación de la
rodilla, 811 ruptura de,
91 trapezoide,
145, 269, 272, 273 , 275 Treitz. Ver Músculo(s)
(nombrado), suspensorio, del duodeno triangular izquierdo, 499 derecho, 499,
499 umbilical

medial, 580, 585, 586, 603, 611 mediana,
580, 598, 599
uterosacro, 580, 619 de
útero, 431, 433, 434, 580, 598, 615, 616, 619, 620, 621 , 622, 640, 663 vestibular , 1042, 1044 vocal,
1042 , 1043 , 1044, 1044 ,
1045 , 1046
Ligamento(s) (de regiones)
de articulación del codo, 278,
279 de pie, 779, 819, 820–824, 823 de
articulación de cadera, 799,
800 de articulaciones intercarpianas, 285, 286,
287 de articulaciones intermetacarpianas, 283,
288 de articulación de rodilla, 804, 805– 811
extracapsular, 804, 805, 807
intraarticular, 805–811, 808–809, 810 de cintura
pélvica, 564–567, 565, 566, 579, 580 de pelvis, 564–567, 565,
566, 579, 580 durante embarazo, 568–569 relajación
de, 568–569

LGRAWANY
Machine Translated by Google

de útero, 619
de columna vertebral, 99, 99, 100, 100–101, 101, 107, 107–108, 108 de
muñeca, 284
Ligamento arterioso, 392, 393, 394, 397, 398
Ligamento amarillo, 75, 97, 100, 100–101, 102, 1050
Ligamento redondo, 430, 433, 500, 619
Ligamento venoso, 500, 500, 501
Ligadura
de arteria ovárica, 594
de uréter (inadvertida), 594
de arteria uterina, 594
de trompas uterinas, 624, 625
Miembro
más bajo
huesos de, 674–696, 677. Véase también Disposición
de los huesos (con
nombre) , 676, 676
injertos, 693, 693–694 anatomía de la superficie de, 682–684,
683, 686, 687,
689, 689–690 yemas , 674, 675
síndromes
compartimentales, 709
contusiones, 727 coxa vara y valga, 691, 691 inervación
cutánea, 702, 703, 703t–704t, 706–708
dermatomas de, 674 ,
675 , 703, 705, 710
desarrollo, 674, 675 placas
epifisarias, 693
fascia, 696–
698, 697, 709 fasciotomía, 709 fractura(s) de pie (ver Pie) de
(ver hueso
específico en Hueso[s] [nombrado])
libre, 674, 674 genu valgum
y varum,
830 , 830 región glútea, 731, 732t
lesiones, 690 infusión intraósea, 694, 694
articulaciones, 795–838 , 796. Véase
también sistemas linfáticos articulares específicos,
701, 702–703 inervación motora, 703, 705, 706–
707, 706– 708 músculos de
(ver también Músculo[s] [nombrado]) del pie, 779, 781t, 782t, 783t de la región glútea, 732–733t

Machine Translated by Google

de pierna, 760t, 766t, 767t,
de muslo, 714–732, 714t, 715t , 718t, 739t
nervios de, 702, 703–704, 703t–704t, 705–709
bloqueos nerviosos regionales
de, 710 descripción
general de, 673– 674 proximal,
organización de, 713–714
regiones de, 673–674, 674
tejido subcutáneo, 696
tromboflebitis, 709
trombosis, 709 miembro
superior vs., 144–145 venas
varicosas, 709, 709 venas
de, 698–702,
790 profundas , 702, 702 superficial, 698–702, 700, 701
parte
superior del
brazo (ver Brazo) arterias de (ver Arteria[s]
[nombradas], axilar)
axila, 189–207, 190 huesos de, 144, 145–160, 146, 152. Ver
también hueso específico del plexo braquial
(ver Plexo, braquial)
compartimentos de, 160, 162 nervios cutáneos de,
166, 167, 168, 168t–169t
dermatomas de, 166, 167t fascia de,
160–162, 161, 162, 223
articulaciones del
antebrazo (ver Antebrazo) mano (ver Mano) de, 269–295.
Véase también
Articulación(es) (nombradas) de miembros inferiores vs.,
144–145 sistema linfático de, 164, 165–166, 166,
194–195 ganglios linfáticos de (ver Ganglios linfáticos
axilares) músculos de, 173–189. Véase también nervios
musculares específicos
de, 166–172, 167, 168,
168t–169t, 170–172 regiones de, 143, 144
segmentos de, 143, 144 venas de, 164, 164–165, 165, 194, 195 Limbus
corneal, 912, 912, 913, 926, 926
esfenoidal, 850, 851, 853
Línea(s), 21
anorrectal, 644

LGRAWANY
Machine Translated by Google

arqueado, 420, 421, 429, 561, 562
de crecimiento detenido,
24 axial,
703
  axilar anterior, 328,
  328 posterior, 72, 328, 328
costal, 335, 335–336
  izquierda, 335,
336 dentado, 644, 647, 647–648,
650 epifisario, 21, 22,
22 glúteo,
  678 anterior, 677,
  679 inferior, 677,
  679 posterior, 677,
679 intertrocantérico, 677, 681, 682, 799, 800
Langer (ver Línea[s], tensión de la piel [Langer])
mediana (línea
  media) anterior, 328,
  328, 336 posterior, 72,
328, 328 medioaxilar, 316, 328, 328, 336, 345, 346,
493 medioclavicular, 327, 328, 328, 336, 345, 346,
413 mucocutáneo, 644, 647, 647–648, 650
Nélaton, 747, 748
nucal
  inferiores, 847, 848, 849
  superiores, 844, 847, 848, 849, 1012
oblicuo, 843, 1020, 1021, 1043
  posterior, 146
paravertebral, 72, 328
pectinado, 644, 647, 647–648, 650
pectíneo , 681
dolor pélvico, 577t, 593, 600, 601, 624, 631, 648 , 656 de
reflexión pleural, 335, 335–336, 336
escapular, 72, 328, 328, 345, 346, 523
semilunar, 413, 438 , 439
soleal, 20, 677, 685 , 686
espino-umbilical, 415, 489
espiral, de fémur , 677, 681, 682
esternal, 335, 335–336
supracondilar, 682
  laterales, 677, 681, 682

Machine Translated by Google

medial, 677, 681, 682
tarsometatarsiano, 687, 688
temporal, de piel (Langer), 842
inferiores, 841, 844, 847, 847, 848
superiores, 841, 844, 847, 847, 848, 934
tensión, de piel (Langer), 12, 13, 15
trapezoide, 145, 147
vertebral, 335, 336
vertical, 677
Z-, 458
Línea alba, 414, 417, 418, 419, 420 , 421 , 438, 439, 598, 640
Línea áspera, 677, 681, 682, 804
Línea negra, 439
Línea terminal, 561
Língula, 335, 337, 339, 349
Liposucción, 425

Labios ileocólicos, 474–
475 de la boca, 877–878, 946–947,
947 cianosis de,
964 músculos de, 863, 864–866,
865 carcinoma de células escamosas de, 882, 882
Litotricia, 532, 606
Hígado, 411, 448, 450 , 450, 451, 454, 454, 455, 455, 456, 467, 497–507, 523 arterias
de, 464t–465t, 502, 504 área
desnuda de, 498, 499, 499, 506 , 524
flujo de bilis, 497–498, 505
biopsia de, 516
flujo sanguíneo, 504, 505
vasos sanguíneos de, 502,
504 cirrosis de, 482, 515–516, 651
tomografía computarizada de, 556
funciones de, 497–498
inervación de, 506–507
izquierda, 501, 502,
503 lobectomía, 503, 503t, 513–
514 lóbulos de, 499, 500, 500, 501, 502,
558 sistema linfático, 504–506, 506
nervios de, 506, 506 –507, 508
estimulación parasimpática, 64t
derecha, 501, 502, 503

LCRAWANY
Machine Translated by Google

ruptura de, 514
segmentectomía, 513–514
subdivisiones de, 501–504, 502, 503, 503t
superficies de, 498, 498–500
diafragmática, 449, 498, 498–500, 499, 503 visceral,
449, 498, 498, 499, 500, 500, 503
estimulación simpática, 64t
ultrasonido de, 69, 555
venas de, 502, 504, 508
peso de, 497
Lóbulo(s)
del cerebro, 896, 896, 897
del hígado, 499, 500, 500, 501, 502, 503, 503t, 558 del
pulmón, 339, 340
ácigos, 349
inferior, 337, 339, 340, 351
inferior izquierdo ,
345 inferior derecha,
345, 352 media derecha,
345 , 351 superior derecha,
345, 351, 353 superior, 337,
339, 340, 351 variaciones
en, 348–349 de la glándula prostática, 611, 612–613
Lobectomía, 352, 513–514
Lóbulo(s)
de la aurícula (oído), 984, 984, 985
grasa, de mama,
323 glándula mamaria, 323, 323
Locomoción, 72
Aparato/sistema locomotor, 4
Lordosis, 104, 104–105, 105
excesiva, 115–117, 116
Dolor lumbar (LBP), 108
Punción espinal lumbar, 87, 140, 140
Lúmina, 36
Sangre luminal, 387
Lumpectomía, 331
Lunar, 151, 151, 283
necrosis avascular de, 294
dislocación de, 294
Pulmón(es), 297, 337–355

Machine Translated by Google

ápice de, 335, 337, 337, 338, 341 , 345, 411
apariencia de, 349
arterias de, 341, 342, 342–343, 343
auscultación de, 348, 349, 350
base de, 337, 339
borde de, anterior , 337, 338, 339, 345–346
partículas de carbono inhaladas,
349 colapso (atelectasia) de, 334, 346, 346–347, 352, 352
superficies costales de, 337,
339 decorticación de,
348 desarrollo de, 359, 359
función de, 337
hilio de, 333, 334, 338, 339, 342
estructura interna de, 339–342, 340 , 341
irritantes inhalados, 349
izquierda, 335, 337, 338, 340, 341, 408,
411 ápice de, 337,
338 muesca cardíaca de, 336–337, 337,
339, 411 superficies
costales de, 337
lóbulo inferior de, 337
lóbulos de,
337, 339, 340 inferior,
345 lóbulos de, 339,
340, 345 inferior
derecho, 345, 352 medio
derecho, 345, 351 superior
derecho, 345, 351, 353
superior, 337, 339, 340, 351
variaciones en, 348–349 sistema linfático
de, 343–344, 344
superficie mediastínica
de, 337, 338, 339 nervios de , 344–
345, 345 organización
de, 341
estimulación parasimpática, 64t percusión
de, 349, 350 resección
de, 352 derecha, 335, 337, 338 , 340,
341, 408, 411 superficies
costales de, 337 lóbulos de, 337,
339 , 340, 345, 351, 353 raíces de, 337, 339, 395 anatomía superficial de, 345, 345–346 estimulación simpática, 64t

LCRAWANY
Machine Translated by Google

vasculatura de, 341, 342, 342–343
venas de, 341, 342, 342, 343
Lúnula, 371, 373
Linfa, 43, 44
Linfadenitis, 45
Linfadenopatía, 794
Linfangitis, 45, 204
Capilares linfáticos, 42–44, 43
Drenaje linfático de la
pared abdominal.
anterolateral, 423
posterior, 549, 549–550
del canal anal, 647, 647
del apéndice, 477, 481
de la aurícula, 984,
985 del conducto biliar,
507, 507 de los senos,
324, 326 del ciego,
477, 481 de la región cervical, lateral, 1012,
1016 componentes de, 42–
44, 43 del diafragma, 540, 541t,
542 trastornos de, 44–
45 del conducto deferente,
636 del duodeno, 466, 470, 470–471
de los conductos
eyaculadores, 636 de la
cara, 876, 877, 986 del pie, 701, 702–703,
789–791, 791
funciones de, 44 de la
vesícula biliar, 507, 509 de la
región de los glúteos,
746, 746 de la
cabeza, 986, 1059 del
corazón, 377 de los riñones, 528, 528 del
intestino grueso, 477,
478, 481, 482 de hígado, 504–
506, 506 de miembros
inferiores, 701, 702–703 de pulmones, 343–344, 344 de cuello,
1001, 1012, 1016 , 1018 ,
1059, 1059–1060, 1060 de
páncreas , 470, 497, 497 de pelvis, 582, 588–589, 590 de pleuras, 343–344, 344

Machine Translated by Google

de recto, 634, 634–636 de
cuero cabelludo,
876, 877 de escroto, 435, 436, 653, 657,
657 de glándulas
seminales, 636 de intestino delgado, 466, 470,
470, 471, 474 de bazo, 470, 494 , 497
Hipótesis de Starling aplicada a, 42 de
estómago, 459, 462, 466 de
glándulas suprarrenales, 528, 528
de testículos, 435, 436, 438, 657
de muslo, 701, 702–703, 746, 746 de
glándula tiroides, 1039, 1040 de
lengua, 959–961, 962, 1057 de
miembro superior, 164, 165–166, 166, 194–195, 196 de
uréteres, 528, 528, 634, 634 de
uretra
masculino, 634, 634, 652, 657, 657
de vejiga urinaria, 634, 634 de
útero, 634, 636 de
vagina, 634, 636 de
vulva, 636
Plexos linfáticos, 42–44. Véase también Plexo linfático Sistema
linfático, 3, 42–45, 43 Troncos
linfáticos, 44, 390. Véase también Tronco(s) linfático(s) Vasos
linfáticos, 22, 43, 44, 341, 344, 391, 435, 446, 462 , 470–471 profundo, 43, 44,
166, 423, 703, 791 superficial, 43,
44, 165, 423, 702, 789, 791 Linfedema, 45, 204,
329–330 Ganglios linfáticos, 44 arco
aórtico, 43, 344
apical, 165, 166 , 195,
196, 326 axilar, 164, 165, 189 , 191,
194–195, 196, 324, 326, 330, 423, 423 anterior, 43, 166, 190, 194, 196 , 32 4 ,
326 apical, 165, 166, 195, 196, 326 central, 43,
166, 190, 195 , 196, 326 disección
de, 204 ampliación de, 204 humeral, 195 ,
196, 326 lateral, 165,
166, 195, 196 , 326
pectoral, 43, 166, 190, 194,
196, 324, 326 posterior, 43, 166,
195, 196, 326

Machine Translated by Google

subescapular, 195, 196, 326
braquiocefálico, 399, 1039
broncomediastínico, 344
broncopulmonar, 338, 343, 344
bucal, 877, 986, 1059
metástasis del cáncer vía, 44, 45, 330,
352 caval, 423, 435, 438, 528, 528, 540, 549, 550 , 633, 634, 634–636, 701, 746, 746
Celiac, 458, 459, 462, 466, 470, 471 , 481, 497, 497 , 504, 506 , 507 , 507, 509, 542, 549, 550
Central , superior, 471, 474
cervical, 330
profundo, 43, 196, 876, 877, 963, 984, 986, 989, 1001, 1016, 1020, 1059, 1060
inferiores, 324, 326, 344, 961, 962, 1048, 1049, 1058, 1059
superficiales, 43, 877, 984, 986, 1016, 1059, 1059
clavicular, 195, 196, 324, 326, 330, 344
cólico,
481 intermedio, 481,
482 medio, 474, 478,
481 derecho, 474, 478
cubital, 43, 164, 165, 166, 217
quístico, 506, 507, 507, 509, 549
deltopectoral, 164, 165, 166 , 324
diafragmático, 399
anterior, 540, 541
posterior, 540, 541
epicólico, 478, 481, 482
Gástrico, 462,
466 izquierda, 458,
459, 506 Gastro-Omental,
462, 466 Gluteal,
746, 746 Hepatic, 497, 497, 504, 506, 507 , 509,
528, 549 Humeral,
165, 166 Ileocolic, 471 ,
474, 481
ilíaco, 43, 791 común, 423, 528, 528, 549 , 549–550, 550, 588, 590 , 633, 634 , 635t , 667, 701,
746, 746 externo, 423, 528, 528, 549, 588, 590, 633, 634, 634 , 635t , 636, 657, 667, 701, 702, 746,
746
interno, 528, 528 , 549 , 588 , 590, 633, 634, 634, 635t , 636, 647, 652, 657, 657, 667, 667,
746, 746
infraclavicular, 195, 196, 324, 326, 330
infrahioideo, 877, 962, 986, 1059
inguinal, 419, 634

Machine Translated by Google

profundo, 43, 590, 634, 635t, 652, 657, 667, 667, 701 , 702, 703, 756,
789 ampliado,
710 superficial, 423, 423, 435, 590 , 634, 635t, 636, 647 , 653 , 657, 657, 667, 667, 701, 702, 746,
746, 789, 791
interpectoral, 196, 324, 326
intrapulmonar, 344
yugulodigástrico, 877, 962, 986, 1057, 1059
yugulo-omohioideo, 877, 962, 963 , 986 ,
1059 yuxtaintestinal , 471 ,
474 lumbar , 43, 423, 435, 438, 506, 528, 528, 540, 541t, 542, 549, 549–550, 590, 633, 634 ,
634– 636 , 635t , 657, 657, 667, 701,
746 , 746 mastoides, 877 ,
984, 986, 1059 mediastino, posterior, 43, 399,
400, 540, 541t mesentérico, 466, 471, 474
inferior, 481, 482, 549, 550, 590, 634, 634–636, 635t
superior, 466, 470, 470–471, 471 , 474 , 478, 481, 482, 497, 497, 507, 549, 550
occipital, 877, 986, 1012, 1059
omental, 507, 507
pancreaticoduodenal, 462, 466, 470, 470
pancreaticoesplénico, 466, 470, 494, 497,
497 paracólico, 478, 481,
482 pararrectal, 588, 5 90, 634, 634 –636,
635t paraesternal, 196, 314, 324, 326, 330, 399, 423, 540, 541t,
542 paratraqueal, 344, 1039, 1040 , 1048, 1049, 1055,
1058 parótida, 876, 877, 933 , 933 , 984, 984, 986,
1059 frénico, 324, 506 , 540, 541t,
549 poplíteo, 701, 702, 753, 789 ,
791 profundo,
43, 756
fosa, 756 superficial,
43, 756 preaórtico, 435, 438,
550, 657 prelaríngeo,
1039, 1040 pretraqueal, 1039, 1040,
1048, 1049 pulmonar,
343, 344 pilórico , 462, 466, 470 , 497,
497, 507 retrofaríngeo, 877, 962, 986,
10 59 sacro, 588, 590, 633, 634, 635t, 636, 667,
667 centinela, 204, 352,
1070 esplénico,
466, 470 submandibular, 876, 877, 947, 947, 952, 962, 986, 1018, 1025, 1026,
1 059 submentoniano, 876, 877, 882, 947, 947, 961, 962, 986, 1018, 1019, 1026, 1059

LGRAWANY
Machine Translated by Google

subescapular, 166
supraclavicular, 195, 196, 324, 326, 330, 344, 352, 1060
traqueobronquial, 391, 398, 399
inferior, 343–344, 344, 377
superior, 343–344, 344
Linfocitos, 44

Mácula lútea, 912, 913, 914–915, 915
Imágenes por resonancia magnética (MRI), 68–70, 70
Relajación T1, 70
Relajación T2, 70
de abdomen, 551–552
de cabeza y cuello, 1041
de pelvis, 668, 669–671
de tórax, 405, 408–409
Rubor malar, 856
Mortaja maleolar, 815, 816
Maléolo, 21
lateral, 20, 674, 674, 677, 685, 686, 687, 687, 773, 778, 791–792 , 826, 827 medial,
674 , 674, 677, 685, 686 , 687, 687 , 773, 778, 791, 826, 827
Mallo, 984, 985, 987–988, 989, 990, 991, 995
Mamografía, 330, 331
Mandíbula, 841, 842, 843, 843, 844, 847, 847, 1001, 1050, 1052
cambios en la cara y, 859, 859
desarrollo de, 859
fractura de, 856, 856
movimientos de, 938, 938–939, 938t
músculos que se mueven, 939, 940,
941t articulación temporomandibular y, 934–939
Maniobra
Empuje abdominal de Heimlich, 1064-1065, 1065
Valsalva, 40, 1024, 1064
Manubrio, 144, 145, 298, 302, 303, 303, 305 , 318, 325, 327, 391, 1050
Márgenes
costales, 19, 298, 303, 314, 327, 327, 328, 328 , 438, 439, 529, 558
falciformes, 697, 698, 700, 721
infraorbitales , 843
supraorbitales, 842, 843, 876, 907
Marcas, estiramiento, 15, 15
Mastectomía

Machine Translated by Google

radical, 185
simple, 331
Mastoiditis, 997, 997
Asunto
gris, 46, 49, 134, 892
blanco, 46, 134
maxilar, 841, 842, 843, 843, 844, 846 , 849, 907, 909, 954, 974
articulación(es) MCP. Ver Articulación(s) (nombrada), metacarpofalángica (MCP)
meato
acústica
externa, 841, 844, 847, 984, 985, 985, 987–988, 990, 991, 995, 996 interna,
847, 853, 854, 984 , 987, 992, 993, 995, 1072 nasal, 976–
977 común, 976,
977 inferior, 910,
911, 974, 975, 976, 977 medio, 974, 976
superior, 974, 975,
976
medial, 7, 8
Episiotomía mediana, 649
Esternotomía mediana, 309
Desplazamiento mediastínico, 347
Siluetas mediastínicas, 405, 405
Mediastinoscopia, 360
Mediastinotomía, 404
Mediastino, 297, 333, 334, 336 , 457
anterior, 360, 401, 402
base de, 336
biopsia de, 360
central, 333
inferior, 355, 356, 390
niveles de, 356
medio, 360
descripción
general, 355 posterior,
360, 396–401 nervios autónomos
de, 401, 401 vasos sanguíneos de, 399,
400, 400–401 contenido
de, 396–401 esófago,
398, 398 nervios de, 401,
401, 402t aorta torácica, 395, 396–398,
398 , 399t conducto torácico, 398–400, 399

LGRAWANY
Machine Translated by Google

subdivisiones de, 355, 356, 359–360, 360
superior, 355, 356, 360, 390–391
nervios autónomos de, 401
límites de, 390, 390
contenido de, 390–396, 391, 392
disección de, 392, 395
esófago, 391, 392, 394, 395, 396, 396–397 grandes
vasos de, 390, 393, 394 nervios en,
393–395, 394, 401 timo, 390–391,
391, 405 tráquea, 392, 394,
395 , 395–396
vísceras relativas a, 359–360, 360
ensanchamiento de, 360–361
Episiotomía mediolateral, 649
Médula
renal, 524
suprarrenal, 525, 526, 528
estimulación simpática de, 62, 62, 64t
bulbo raquídeo, 130, 884, 896, 897
Membrana
atlantooccipital
anterior, 102–103, 103
posterior, 100, 102–103, 103
basilar, 994, 995
costocoracoide, 160, 161
cricovocal, 1042, 1043
fibroelástica, de laringe, 1042
intercostal
externo, 312, 313, 314, 315
interno, 312, 313, 315, 317
interóseo, 25, 150, 150, 161, 162, 221, 222, 281 , 685 , 685, 686, 698, 756, 757 , 765, 812,
813, 814
mucosa, 947
obturador, 561, 566, 571, 572, 573, 680
perineal, 573, 598, 599, 602, 613, 638, 638–639, 640 , 642, 653, 655, 663
cuadrangular , 10 42, 1043, 1044
serosas, 17
suprapleurales, 316, 334, 335
sinoviales, 25
de articulación de la
cadera, 797, 799 inferiores, 934

Machine Translated by Google

de articulaciones
intercarpianas, 286 de
articulación de
rodilla, 803–805, 806 superior, 934 de
articulación
temporomandibular, 934 de articulación de
muñeca, 284 tectorial, 101, 102,
103, 994, 995 , 995 tirohioideo, 1042, 1043, 1055
timpánica, 984 , 985,
985, 987–988, 989, 991, 995
perforación de, 997 secundaria, 992, 993, 995, 995 vestibular, 994, 995
Síndrome de Ménière, 998
Meninges
aracnoides (ver Aracnoides, madre) desarrollo
de, 139 duramadre (ver
Duramadre) función de, 132, 883
capas de, 883 espacios
de piamadre
(ver Piamadre) , 135, 135t,
890–891 espinal, 132– 137,
134, 136, 137, 139
Meningitis, 140, 894
Menisco de la articulación de la rodilla, 805,
810, 811 lateral, 808–809,
810, 811 medial, 806, 808–809, 810, 811,
831 movimientos de,
811 desgarros de, 831, 833, 833
Mesenquima, 21
Mesenterio, 446–447, 448, 471, 472, 473, 487
Mesiodens, 950, 965, 966
Mesoapéndice, 475–477, 476, 478
Mesocolon, 446, 446–447
descendente, 446, 447, 473
sigmoide, 447, 467, 480, 603, 622
transversal, 447, 448 , 449, 449, 450 , 461, 463, 469, 478
Mesometrio, 616, 619
Mesopneumonio, 339
Mesosálpinx, 617, 619, 622
Mesoovario, 615–616, 616, 619
Metacarpianos, 146, 152, 283
2.º, 283

LCRAWANY
Machine Translated by Google

3º, 231, 283
4º, 283
5º, 151, 283
fractura de, 159
imágenes generales de, 19,
146 radiografías de, 151, 283
Metáfisis, 21, 22
Metástasis
de carcinoma de mama, 330–331
de carcinoma broncogénico, 352
hematógeno, 352 de
hígado, 513, 515
linfógeno, 44, 330, 439–440, 628 métodos
de, 44–45 de cáncer
de escroto, 443 de
cáncer testicular, 443
Metatarsal, 687–689, 688, 689, 778, 778, 827 1st,
674, 676, 677, 687–689, 688, 689 , 690 2nd,
687 , 688, 689 4th,
688, 695 5th,
677, 687– 689, 688, 689, 690, 695, 695 fracturas
de, 694, 695 cabeza de,
687, 688, 689, 689–690 eje de, 687,
688 , 690 Metatarso, 674,
687–689, 688, 689. Ver also Metatarsal Micturition, 421, 596,
599 Midbrain, 896, 897
Midfoot, 778, 778
Midgut, 487, 488
Midswing, 712, 713,
713t Modiolus, 866, 993, 994
Monro-Kellie doctrine, 899–
900 Mons pubis, 637 , 641, 662, 662–
663 Mortaja, maleolar, 815, 816 Cinetosis,
998 Fibras motoras. Ver Fibra(s)
nerviosa(s), eferente(s)
(motora(s))
Sistema motor, somático, 57
Unidad motora, 33,
33 Boca. Ver Cavidad(es), oral (boca); véase también Región(es),
términos de movimiento oral, 8–
11, 9–10 Mucosa

Machine Translated by Google

alveolar, 947, 948, 948
labial, 947 , 948
nasal, 974, 975, 982
olfativo, 974, 978, 1080 oral,
947
palatino, 947, 955
Neuronas motoras multipolares, 45, 46, 56
Paperas, 660, 944
Murmullos, 379–380, 380
Músculo(s) (en general), 28–37
agonista, 34
antagonista, 34
arterias , 34
axioapendicular, 145, 173–182, 277, 297, 311, 311–313, 414 anterior,
173–175, 174 , 174t posterior,
175–182, 176, 176t profundo,
175, 176t, 177–178, 177–179 superficial,
175, 176–177, 176t bipennado, 30,
32 cardíaco
estriado, 29t, 30, 36 circular,
30, 32 contracción
de, 32–33, 33 convergente,
30, 32 dorsiflexor, 17
disfunción de,
35 electromiografía
de, 34–35 evertor, 764 extensor,
31, 32, 50
extraocular, 907, 916–
922, 917, 918 , 919, 919t, 920, 921, 922, 931 fijadores, 34 planos, 30, 30
flexores, 31,
50 funciones
de, 34
fusiformes, 30 ,
32 glúteos, 73,
621, 731, 732–738, 733, 733t, 734, 735, 736, 737 protección de, 426
tendón de la corva,
31, 707, 717, 738–741, 739, 739t, 740 hioides, 1020,
1021, 1021t hiperplasia, de
liso, 36 hipertrofia, de
miocardio, 36 infrahioideo, 1020 ,
1021, 1021t, 1046

LCRAWANY
Machine Translated by Google

inserción, 32
involuntaria, 28, 36
de masticación, 934, 935, 939, 940, 941t
unidad motora de, 33,
33 multivientre,
32 multicéfalo,
32 multipennado, 30,
32 infarto de miocardio, 36
nervios a, 34
origen, 32
parálisis de, 35
penado, 32
contracción fásica, 32, 32–33
flexor plantar, 17
prevertebral, 1031, 1031, 1031t–1032t
motor primario, 33,
34 “tirado” , 35,
35 cuadrado, 30,
32 contracción reflexiva,
32 escapulohumeral , 175, 179–181, 180, 180t,
277
derivación, 34 estriado esquelético,
29, 29t, 30–35
ausencia de tono, 35 arquitectura y
forma, 30, 30–
32 vientre de, 30, 31
músculo cardíaco vs.,
36 características de, 29t contracciones
concéntricas de, 32, 33,
124 contracción,
32, 32–33 disfunción, 35 contracciones
excéntricas de,
32, 33, 124 alargamiento de,
35 forma y
características de, 30–32
funciones, 34 crecimiento y
regeneración de, 35 contracciones
isométricas de, 32, 32–
33
contracciones isotónicas de, 32,
32–33 nervios y arterias, 34 parálisis, 35 contracción fásica de, 32, 32–33 tirado, 35, 35

Machine Translated by Google

contracción reflexiva de, 32
células satélite de, 29t,
35 dolor, 35
superficial, 31
prueba, 34–35
contracción tónica de,
32 suave, 29t, 30,
36 características de,
29t hiperplasia de,
36 hipertrofia de, 36
esfínteral, 32, 36
chorro,
34 estiramiento de, 27, 32,
34, 35 suboccipital, 126–128, 127,
127t suprahioideo, 1020, 1021, 1021t,
1046
sinérgico, 34 toraco-apendicular,
173, 177 contracción
tónica, 3 2 tipos,
28–30, 29t unipenadas, 30, 32
Músculo(s)
(nombrados) abductor
digiti minimi del pie, 781–
782, 781t, 784 de la mano, 251,
252, 253t, 254, 254 abductor hallucis, 708,
781–782, 781t, 784
abductor pollicis, 263 abductor pollicis brevis, 251,
252, 252, 253t, 254 abductor largo del pulgar, 222, 227, 228t, 229 , 233,
233, 252 , 259, 284 aductor corto, 706, 717–
719, 718, 718t, 802 aductor del dedo gordo,
708 , 780, 781–782, 782t aductor largo, 31, 125, 717, 718, 718t, 720,
720, 722, 725, 802 aductor largo,
lesión de, 728–729 aductor mayor, 706–707, 718, 718t, 719, 725,
801, 802, 804 aductor del pulgar, 229, 251, 252,
253, 253t, 254 ancóneo, 210, 211–212,
211t, 279, 279 arrector de pelos
(pili), 12, 13, 36 articular, de rodilla,
706, 715, 717, 804
aritenoides, 1044, 1046 oblicuos,
1046–1048, 1047, 1047t transversal,
1046–1048, 1047, 1047t auricular

LGRAWANY
Machine Translated by Google

anterior, 861, 865
superior, 861–862, 865
bíceps braquial, 30, 31, 32, 191, 207–209, 209, 210, 210t, 213, 279, 279, 282
prueba de reflejos de, 217,
217 anatomía de la superficie
de, 215, 216
tendinitis de, 217 bíceps femoral, 31, 707, 738–740, 739, 739t , 740, 741, 748, 748–
749, 749, 753 cabeza larga de, 707,
738, 740, 741, 748 cabeza
corta de, 707, 741, 748 braquial, 208, 209, 209 , 210, 210t , 211, 213,
216, 232, 279, 279 braquiorradial, 31, 225, 227, 2 27 toneladas , 228,
229, 259 , 279, 279, 282 buccinador, 863, 864t, 865,
865–866, 866, 943 , 956 bulboesponjoso, 609, 611, 613, 621, 622, 639, 639, 640, 64 1 , 655 , 657, 658, 658t , 659, 663,
668
coccígeo, 572, 573, 574, 574t, 575, 638
uretra compresora, 613, 622, 638, 640, 642, 658
constrictor (faríngeo)
inferior, 1051, 1054, 1055–1057, 1056, 1056t, 1057
medio, 1021, 1051, 1053, 1054, 1055–1057, 1056, 1056t
superior, 865, 956, 1051, 1053, 1054 , 1 055-1057, 1056, 1056t
coracobraquial, 191, 208, 209–210, 210, 210t, 276
corrugator supercilii, 863, 863t, 866, 910
cremaster, 419, 432, 433, 435, 436, 440
cricoaritenoide, 1046
lateral, 1045, 1046, 1046–1048, 1047, 1047t
posterior, 1046, 1047, 1047, 1047t
cricofaríngeo, 457
cricotiroideo , 1045, 1046, 1047, 1047t, 1048
dartos, 435, 436, 43 6, 640, 641
deltoides, 30 , 31, 32, 32, 176, 179–181, 180, 180t, 183, 184, 184, 194, 276, 316 , 1012, 1013
depresor del ángulo de la boca, 863, 864t,
865, 866 depresor del labio inferior, 863, 864t ,
865, 866 detrusor,
599, 599 digástrico, 415–417, 849, 865, 940, 941t, 960, 1001 , 1007, 1017, 1019 , 1020, 1021,
1021t dilatador pupilar, 913, 914,
9 14 epicráneo, 861–
862 erector de la columna, 73, 119, 120, 121, 121t, 123, 125, 125t, 126, 126,
317, 711 extensor radial corto del carpo, 227, 227t, 228–230, 229, 252, 259, 284,
286 extenso r carpi radialis longus, 227, 227t, 228, 229, 252, 259, 284 , 286
extensor carpi ulnaris (ECU), 227, 227t, 229, 232 , 252, 254, 259, 284, 286
extensor digiti minimi, 227, 227t , 229, 232, 252, 259

Machine Translated by Google

extensor de los dedos (ED), 227, 227t, 229, 230–232, 252,
259 extensor corto de los dedos (EDB), 707, 758, 783, 783, 783t,
793 contusión de,
793 inervación de, 202
extensor largo de los dedos (EDL), 30, 31, 32, 707, 757, 757, 758, 759, 760, 760t, 791–792
extensor corto del dedo gordo (EHB), 707, 783, 783, 783t, 791–
792 extensor del dedo gordo largo (EHL), 31, 707, 757, 757, 758, 759, 760, 760t,
791–792 extensor del índice, 227, 227t,
233, 252, 259 extensor corto del pulgar (EPB), 227, 228t , 229,
233 , 252, 259 extensor largo del pulgar (EPL), 227, 228t, 229 ,
233, 252, 259 peroneo corto (FB), 707, 757, 760, 760t, 761, 764, 765, 773, 792
peroneo (peroneo) largo (FL), 31, 687, 688, 707, 757, 760, 760t, 761, 764, 764–765, 773,
792
peroneo (peroneo) tercero, 757, 757, 758, 759 , 760, 760t, 765, 774, 791–792
flexor radial del carpo (FCR), 222, 223, 224 , 224t, 225, 241, 252, 254, 259, 282, 284, 286
flexor cubital del carpo (FCU), 222, 223, 224, 224t, 226, 241, 251, 252, 254, 259, 284, 286
flexor del dedo menor, 781–782, 782t,
785 flexor del dedo menor
corto de pie, 708, 781–782, 782t,
784 de mano, 253t, 254, 254
flexor corto de los dedos (FDB), 708, 781–782, 781t, 784, 785
flexor largo de los dedos (FDL), 708, 757, 766, 767, 767t, 768, 769, 770, 770, 784
flexor profundo de los dedos (FDP) , 222, 224, 225, 225t, 226, 252, 254, 259
flexor superficial de los dedos (FDS), 222, 224, 224t, 225, 226, 234 , 251, 252, 254, 259
flexor corto del dedo gordo (FHB), 708 , 781–782, 782t, 784,
785 flexor largo del dedo gordo (FHL), 708, 757, 766, 767, 767t, 769, 770,
770, 784 flexor corto del pulgar (FPB), 251, 252, 252,
253t, 254 flexor largo del pulgar (FPL), 222, 224, 225t, 226, 252,
254, 259 gastrocnemio, 31, 707, 753, 757, 765–767, 766 , 766t, 768,
773, 804 fabella in,
775, 775 cepa de, 776
gemellus, 802
inferior, 732, 733, 733t, 736, 737 , 738
superior, 732, 733, 733t, 736 , 738 , 798
geniogloso, 953, 959, 960, 960t, 1017, 1050, 1052
parálisis de, 967
genio hioides, 940, 941t, 953, 960, 1017, 1020, 1021, 1021t, 1050, 1052
glúteo, 73, 621, 731, 732–738, 733, 733t, 734, 735 , 736 , 737
glúteo mayor, 31, 119, 125 , 573, 655, 663, 731, 732 , 733 , 733t, 734, 734–735, 735 , 736,
737 , 747, 747, 748, 749, 798, 801, 802
glúteo medio, 125, 557, 731, 732 , 733, 733t, 734, 735, 735, 736, 737, 747, 747, 748, 749,

LGRAWANY
Machine Translated by Google

798, 801, 802
glúteo menor, 119, 731, 732 , 733, 733t, 734, 735, 735, 736, 737, 801 , 802 gracilis,
31, 706, 718, 718t, 719 , 725 , 726, 801, 802 trasplante
de, 728
isquiotibiales, 31, 707, 717, 738–741, 739, 739t, 740 , 748, 748–749, 749, 753, 802, 804
bíceps femoral, 31, 707, 738–740, 739, 739t, 740, 741, 753
lesiones de, 35, 35, 750
semimembranoso, 31, 707, 738 , 739, 739t , 740, 741, 753, 804
semitendinoso, 31 , 717, 738, 739, 739t, 740, 741, 753
hiogloso, 959, 960, 960t, 1017, 1053
hipotenar, 31, 252, 253t, 254
ilíaco, 31, 430, 521, 543, 545, 545 , 545t , 546, 557, 575, 611, 636, 706 , 714, 714t, 715
iliococcígeo, 573, 574 , 574t , 575, 575, 638
iliocostalis, 119, 120, 121, 121t, 123
cervicis, 119, 121, 121t , 124 , 124t
lumbar, 119, 121, 121t, 125, 125t
torácico, 119, 121, 121t, 125, 125t
iliopsoas, 31, 429, 545, 545t, 546, 552, 621 , 711, 714, 714t, 715–716 , 798, 801, 802
infrahioideo, 31, 128t, 939, 940, 941t, 1020
infraespinoso, 31 , 180, 180t, 181–182, 182, 190, 272, 274, 276
intercostal, 312–313, 328–329
externo, 311, 312, 312t, 313 , 314, 315, 317
más interno, 312, 312t, 313, 315 , 31
7 interno, 311, 312, 312t, 313, 314, 315, 317
movimiento de, 313
interóseos, 708, 784
dorsal
de pie, 780, 782–783, 782t, 784, 791 de
mano, 251, 252, 253t, 255, 255, 263
palmar, 252, 253t, 255
plantar, 780 , 782 , 782t, 784
interespinales, 122, 123, 123t
intertransversarii, 122, 122, 123, 123t, 124, 124t
intrínseco, de lengua, 958, 959, 960
isquiocavernoso, 613, 639, 640, 641, 655, 657, 658, 658t, 659, 663 , 6 64
isquiococcígeo, 574 , 574t
dorsal ancho, 31, 73, 118, 118, 123, 126, 126, 176, 176t, 177 , 178, 178t, 179, 184, 190, 208,
209, 276, 328, 416
Levator Anguli Oris, 863, 864T
Levator Ani, 572–576, 573, 574, 574t , 575, 580, 599, 604, 609 , 611 , 620, 636, 639, 640, 643 , 643,
644, 655, 663

Machine Translated by Google

levator costarum, 122, 122, 123, 123t, 312 , 312, 312t, 313, 317
levator labii superioris, 863, 864t, 865 , 866
levator labii superioris alaeque nasi, 863, 864t, 865, 866
levator palpebrae superioris , 908, 910, 911, 916 , 917 , 918 , 919t , 922, 922, 923
elevador de la escápula, 118, 118, 119, 124, 124t , 176, 176t , 177, 178 , 178t, 179, 1011, 1012, 1013 , 1031, 1031, 1032t, 1033
levator veli palatini, 956, 956t, 957, 987, 988–989
flexores largos del pie y el tobillo,
17 longissimus, 119, 120, 121, 121t, 123, 124, 124t, 128
longitudinal, de lengua
  inferior, 959, 960, 961t
  superior, 959, 960, 961t
largo de la cabeza, 128t, 1031, 1031, 1031t, 1032–
1033 largo del colli, 124, 124t , 396 , 1031, 1031, 1031t,
1033 lumbricales
  de pie, 708, 781, 781t, 784, 785
  de mano, 251, 252, 253t, 255
masetero, 863, 939, 940 , 941t, 1017
mentoniano, 863 , 864t, 865,
866 multífido, 120–121, 121, 122, 123, 123t, 124, 124t, 125, 125t
musculus uvulae, 956, 956t, 957
milohioideo, 940 , 941t, 953, 960, 1001, 1017, 1018, 1019 , 1020, 1021, 1021t , 1050, 1052
miometrio , 616, 619
nasalis, 863, 864t, 865, 866
  parte alar de, 864t,
  866 procerus más parte transversal de,
864t ,
  866 oblicuo externo, 30, 30, 31, 118 , 125, 125t, 311, 314, 316, 328 , 415, 415–419, 416, 416t, 417, 418, 419, 420, 421, 432, 436, 438, 439, 521, 543, 544
  inferiores
    del globo ocular, 908, 910, 917, 918, 919, 919t, 920, 920–921, 921
    de la cabeza, 127, 127t, 128, 128
  interno, 118, 125, 125t, 311, 415 , 415 , 416, 416t , 417, 419 , 419, 420, 421, 432, 436, 521, 543, 544
  superior, 922
    del globo ocular, 910, 917, 918, 919, 919t, 920, 920–921, 921
    de la cabeza, 127, 127t, 128, 128
obliquus capitis
  inferior, 127, 127t, 128, 128
  superior , 127, 127t, 128t
obturador externo, 706, 718, 718t, 719, 736, 737

Machine Translated by Google

obturador interno, 561, 571, 573 , 574, 574t, 575, 579 , 580, 599, 604, 611, 636, 640, 732, 733, 733t, 736, 737, 738, 798, 802
nervio para, 590, 59 1 , 591t, 742, 743, 743t occipitofrontal, 31, 861, 863, 863t, 864, 865, 866
vientre frontal de, 31 vientre occipital
de, 31 omohioideo, 30, 940, 941t, 1001, 1007, 1011, 101 2, 1017 , 1019, 1020, 1021, 1021t, 1024 oponentes digiti minimi, 251, 252, 253t, 254, 254 oponentes pollicis, 252, 252, 253t, 254, 288 orbicularis oculi, 31, 32, 863, 863 t, 864, 865, 866, 866–867, 867, 908, 909, 922
orbicular de la boca, 31, 863, 864t, 865, 865–866 , 866 palatogloso, 955, 956, 956t, 958, 959 , 960, 960t, 1053
palatopha ríngeo, 956, 956t, 958, 1053, 1055, 1055, 1056, 1056t
palmaris brevis, 222, 251, 254
palmaris longus , 222, 224, 224t, 225–226, 241, 254, 259, 282, 284
papilar , 368, 368–369 , 369, 370, 371
anterior, 368, 369, 372
posterior, 368, 369, 372
septal, 368, 369
pectinado, 367, 371
pectíneo, 31, 430, 706, 720, 720, 722, 798, 801, 802
pectorales s mayor, 30, 31, 32, 173, 174, 174t, 175, 178, 178t, 182, 190 , 191, 194 , 276, 311 , 311–312, 314 , 316, 328, 420, 1012
pectoral menor, 173, 174, 174t, 175, 178 , 178t, 190, 191, 194, 209, 311, 311–312, 314, 1013
perimetrio, 616, 619
perineal , 573, 579
transversal profundo, 609, 638, 639 , 641 , 64 2, 658, 658t en mujeres, 658, 658t–659t, 668 en hombres, 657, 658, 658t–659t transversal superficial, 639, 639, 641, 655, 657, 658, 659t, 663, 668
peroneo (ver Músculo[s] [nombrado], peroné)
piriforme, 572, 573, 574, 574t, 579, 621, 732, 733 , 733t , 736 , 737 , 738, 748, 802
plantar, 707–708, 754, 757, 766, 766t, 804
platisma, 316, 862, 863, 864t, 865, 866, 866, 941t , 1004–1005, 1006, 1010, 1010t, 1024, 1025
poplíteo, 708, 754, 7 55 , 766 , 767, 767t, 769, 769–770, 804, 807, 809
procerus, 863, 864t, 866
pronador cuadrado, 222, 224, 225t, 226, 259, 282
pronador redondo, 222, 223 , 224, 224t, 225, 2 41, 282 psoas mayor, 31, 125, 125t, 416, 430, 521, 543, 544, 545, 545 , 545t, 546, 556, 611, 714, 714t, 715–716
absceso de, 551, 552, 727

Machine Translated by Google

psoas menor, 546, 714, 714t
pterigoideo
lateral, 934, 939, 940, 941t , 943
medial, 934, 939 , 940, 941t, 943
puboanal, 574, 575
pubococcígeo , 573 , 574 , 574t, 575, 575, 620, 622, 638
puboperineal, 574, 575
puboprostaticus, 573 , 575
puborrectal, 573, 574 , 574–575, 574t, 575, 576, 622 , 644
pubovaginalis, 573, 575 , 621, 622
pubovesicalis, 622
piramidal, 420
cuadrado femoral, 732, 733, 733t, 734, 735, 736, 738, 802
cuadrado lumbar, 118, 125, 125t, 416, 521, 522, 540, 543 , 544, 545, 545–546, 545t, 546, 556
cuadrado planta, 708, 781, 781t, 784, 785
cuádriceps femoral, 715, 715t, 716–717, 725, 726 , 803, 804
parálisis de, 727
recto femoral, 30, 31 , 32, 706, 715, 715t, 716 –717, 748
pruebas de,
716 vasto intermedio, 706, 715, 715t, 717, 726 , 804
vasto lateral, 31, 706, 715, 715t , 717 , 726, 748, 803, 804, 826, 826
vasto medial, 803 , 804, 826, 826
rectovesical, 622
recto
abdomen, 30, 31, 32, 125, 125t, 314, 415, 416, 416t, 417, 418, 419–420, 420, 429, 438, 439, 467, 544, 556, 580, 611
capitis, 128t
anterior, 1031, 1031, 1031t, 1033
lateralis, 1031, 1031, 1032t, 1033
posterior mayor, 127, 127t, 128, 128t
posterior menor, 127, 1 27t, 128 , 128t
de ojo, 917
inferior, 908, 910, 916, 917, 917–920, 918, 919 , 919t , 920 , 921
lateral, 908 , 910, 916 , 917, 918, 919, 919t, 920, 921 , 922 , 922, 923
medial, 910, 913, 916, 917, 918, 919, 919t , 921 , 921, 922 , 922 , 923
superior, 908, 913 , 916 , 917, 917–920, 918, 919, 919t , 92 0 , 921, 922, 922, 923
femoral, 30, 31, 32, 706, 715, 715t, 716–717, 725, 726, 748, 798, 802
romboide mayor, 118, 118, 125, 125t, 126, 126, 176 , 176t, 177–179, 178, 178t , 179, 184, 184
romboide menor, 118, 118, 125, 125t, 176, 176t , 177–1 79 , 178, 178t, 179, 184, 184
risorio, 863, 864t, 865, 866

LGRAWANY
Machine Translated by Google

rotadores, 120, 121, 121–122, 122, 123, 123t, 124t, 125t
salpingofaríngeo, 956, 1055, 1056, 1056t
sartorio, 30, 31, 706, 714, 714t , 716 , 720, 720, 7 22, 725 , 725, 726, 798, 802
escalenos, 124, 124t, 311,
312 anterior, 314, 394, 396, 1011, 1012, 1013 , 1031 , 1031, 1031t , 1032–
1033 medio , 314 , 1011, 1012 , 1013 , 1031 , 1031, 1032–1033,
1032t posterior, 314, 1011, 1012, 1013, 1031, 1031, 1032t ,
1033 semimembranoso, 31, 707, 738, 739, 739t , 740, 741, 753, 755 ,
804 semiespinal de la cabeza, 119 , 121, 123, 123t, 124, 124t,
128, 1012 semiespinoso cervical, 121 , 123, 123t,
124 , 124t semiespinoso torácico, 121, 123, 123t ,
125 , 125t semitendinoso, 31, 717, 73 8, 739, 739t, 740, 741,
749, 753 Serratus anterior, 31, 125t, 173–175, 174, 174t, 178, 178t , 183, 190, 191, 209 , 311,
311–312, 314, 316 , 418, 438 ,
439 , 1013 parálisis,
185–186 serrato posterior,
118–119 inferior, 118–119, 123, 312,
312, 312t superior, 118–119, 312,
312, 312t sóleo, 31, 707–708, 753, 757, 765– 766, 766, 766t, 768, 768–769, 773, 804
accesorio, 777, 777
esfínter
anal
externo, 575, 579, 604, 605 , 636, 639, 639, 644, 645, 658, 658t , 663 , 668
interno, 598, 605 , 609, 636, 644, 645
del conducto biliar, 495–497, 505 , 507,
509 esofágico, inferior,
458 en general,
32, 36 hepatopancreático (Oddi), 495–
497, 512 del conducto
pancreático, 495–497 de pupila
(pupilas),
913, 914, 914 pilórico, 462 uretral
externo, 573, 598, 599, 602, 609 , 611, 613, 614, 620, 621, 638, 640, 641–642 , 642
interno, 599, 599 , 602, 614
uretrovaginal, 621, 638 , 642 , 658
espinal s , 120, 121, 121t,
123 capitis,
121t cervicis, 121,
121t toracis, 119, 121, 121t
esplenio de la cabeza, 119, 120, 120, 120t, 124, 124t, 128, 1011, 1012, 1031, 1031,
1032t esplenio cervical, 119, 120 , 120, 120t, 124, 124t

Machine Translated by Google

estapedio, 985, 991
esternocleidomastoideo (SCM), 31, 119, 124, 124t, 125, 128, 128t, 183, 314, 1001, 1006 , 1008–1011, 1010 , 1010t, 1012, 1013, 101 8 , 1019 , 1024, 1025
esternohioideo, 314, 940, 941t, 1001, 1017, 1018, 1019, 1020, 1021, 1021t, 1032
esternotiroideo, 314, 940, 1018, 1019, 1020, 1021, 1021t
estilogloso, 95 9, 960, 960t, 1053
estilohioideo, 865 , 940, 1001, 1020, 1021, 1021t
estilofaríngeo, 1046, 1053, 1055, 1055, 1055, 1056 , 1056t , 1089
subclavio, 173, 174, 174t, 175, 190, 191, 2 09, 311, 1013
subcostal, 312, 312, 312t, 313, 315
subescapular, 180, 180t, 182, 182, 190, 191, 208, 209, 272 , 274, 276
supinador, 213, 224, 227, 227t, 229, 232, 232, 28 2
suprahioides, 128t , 939, 940,
941t supraespinoso, 180, 180t, 181, 182, 190, 272 , 274, 276
  Lesiones de, 188,
188 suspensorio, de duodeno, 469,
470 tarsal, superior, 908,
916 temporal, 934, 939, 940 , 941t, 943,
984 temporoparietal,
861 tensor de la fascia lata, 697, 732, 733, 733t, 734. , 735, 735–738, 736, 737, 747,
748, 798 tensor del tímpano, 868, 985 , 987 ,
988 , 989, 991 tensor del velo palatino, 868, 954, 955,
956, 956t, 988–989 redondo mayor, 31, 73, 126, 180, 180t, 181,
184, 190, 208, 209, 276 redondo menor, 31, 180, 180t,
182 , 182, 190, 272, 274, 276
tenar, 249–252, 251, 252 , 253t torácico,
transversal, 312, 312t, 313, 314, 315 tiroaritenoideo,
1045, 1046, 1047, 1047t , 1048 tirohioideo, 940, 941t ,
1017, 1018, 1020, 1021, 1021t tibial anterior (TA), 31 , 707, 757, 757, 758, 759, 760, 760t, 772, 773, 774, 791
  cepa de, 774
tibial posterior (TP), 708, 757, 766, 767, 767t, 768, 769, 770, 770–771, 823
traqueal, 1049, 1050
transversal, de lengua, 959, 960, 961t
transversospinalis, 120–122, 121, 122, 123, 123t, 125
transverso del abdomen, 118, 119, 313, 314, 415, 415, 416, 416t, 417, 419, 421, 432, 436, 521, 522, 543, 544, 546
trapecio, 31, 73, 118, 118 , 123 , 124, 124t, 126, 128t, 176, 176–177, 176t , 177, 178, 178t, 182, 183, 184, 190, 1001, 1006, 1010, 1010t, 1011, 1012, 1013, 1024, 1025
  parálisis de, 1028
tríceps braquial, 31, 32, 208, 209 , 210, 211, 211, 211t, 276, 279, 279
  coxas, 736, 738

LGRAWANY
Machine Translated by Google

Surae, 765–769, 766, 768, 773
Vastus intermedius, 706, 715, 715t, 717, 726 , 804
Vastus lateralis, 31, 706, 715 , 715t , 717 , 726, 748, 803, 804, 826 , 826 Vastus
medial, 31, 706, 715, 715t, 717 , 725 , 803, 804, 826, 826 vertebral anterior,
1031,
1031 , 1031t lateral, 1031,
1031, 1031t vertical, de
lengua, 959, 960, 961t vocalis, 1044,
1045, 1047, 1047t, 1048 cigomático mayor,
31, 863, 864t, 865, 866 cigomático menor, 863,
864t, 865, 866
Músculo(s) (de regiones u órganos)
de la pared abdominal
anterolateral, 415–421, 416, 416t, 417, 418, 425
posterior, 543, 545, 545–546, 545t, 546 del
brazo, 207–212, 208 , 209 , 210, 210t–211t, 211 de la
espalda, 117 –130, 118
extrínseco, 73, 117–119, 118, 121, 123
intrínseco, 73, 117, 118, 119–126
capa profunda de, 118, 119, 120–122 , 121, 122, 123, 123t
capa intermedia de , 119, 119–120, 121 capa
superficial de, 119, 119–120, 120, 120t espasmo
de, 130, 130 anatomía
superficial de, 126, 126 de la
región cervical
anterior, 1017, 1018, 1019, 1020, 1020, 1021, 1021t lateral,
1011–1013, 1012, 1013
de mejillas, 863, 864–866, 865 de
esófago, 457, 458 de
cejas, 863, 864, 865 de cara,
862–867 , 863 , 863t–864t, 865 , 866, 867 parálisis de,
879, 879 de pie , 779–
783, 781–783, 781t, 782t, 783t, 784, 785 de antebrazo, 216,
221–233, 222, 223, 224, 224t–225t, 229, 240 de frente, 863, 864, 865
de laringe , 1020, 1021, 1021t,
1046, 1046–1048, 1047, 1047t del compartimento anterior de la
pierna,
757, 757–759, 758, 760, 761t compartimento lateral, 757,
760 , 760t, 761, 761–765, 764 compartimento posterior , 765–
771, 766–767, 766t, 767t, 768
de labios, 863, 864–866, 865

Machine Translated by Google

de masticación, 934, 935, 939, 940, 941t de boca,
864–866 de cuello, 124,
124t, 126–128 de órbita, 866–867,
867, 907 , 916–922, 917, 918, 919, 919t , 920, 921, 922, 931 de suelo pélvico, 572–576, 574,
574t de paredes pélvicas, 571–572, 573,
574, 574t de faringe, 1053, 1055–1057, 1056,
1056t manguito rotador, 181–182 , 182, 272, 274,
276 lesiones de, 188, 188, 290 tendinitis de, 290
del cuero cabelludo, 862–864,
863, 863t–864t, 865
de suboccipital, 126–128, 127, 127t tenar (del
pulgar), 31 de la parte anterior del muslo,
696, 706, 714–715, 714–
717, 714t,
715t iliopsoas, 31, 429, 545, 545t, 546, 552, 621, 711 , 714 ,
714t, 715–716 pectíneo, 31, 430 , 706, 714, 714t, 715, 720, 720, 722 cuádriceps
femoral, 706, 715, 715t, 716–717 , 725 , 726 sartorio, 30, 31, 706 ,
714, 714t, 716, 720, 720 , 72 2, 725, 725, 726 anatomía de la
superficie de, 725–726, 726

medial, 706, 717–719, 718, 718t
acciones del grupo de músculos aductores, 717
aductor corto, 706, 717–719, 718, 718t hiato del
aductor, 718, 719 aductor largo,
31, 125, 706, 717, 718 , 718t, 720, 720, 722, 725 aductor mayor, 706–707, 718,
718t, 719, 725 Gracilis, 706, 718, 718t, 719, 725 , 726
obturador externo, 706, 718, 718t , 719
anatomía superficial de, 725–726, 726 posterior,
696, 738–74119 , 739, 739t, 740 de la
pared torácica, 311, 311–313, 312, 312t, 328,
328–329 de la lengua, 958–959, 960, 960t–961t del miembro superior,
173–189

Dolor muscular, 35
Pruebas musculares, 34-35
Tono muscular, 32
ausencia de, 35
Sistema muscular, 3
componentes de, 28–37
mielina, 45
Síndromes de dolor miofascial, 312

LGRAWANY
Machine Translated by Google

Miofibrillas, 33, 35
Conducción miógena, 377
Miología, 3
Miotomas, 50, 166–170, 316–319, 703, 705
miotoma T1, 261

N

Naris, 877, 877, 946, 973, 973
Hueso nasal, 841, 842, 843, 843, 844, 907 , 973, 973, 974
Nasion, 841, 842 , 845 , 846, 846t
Nasofaringe. Ver en Faringe, nervios de, nasofaringe Navicular,
677, 687, 688, 689, 690, 778, 778 , 827 tuberosidad,
686, 687, 688, 689, 690, 791 Cuello (en
general), 21 de huesos,
21 de fémur,
676, 677, 680, 681, 800 suministro
de sangre a, 801, 801
fracturas, 692, 828–829, 829
de peroné, 677, 686, 686, 687
de vesícula biliar, 505, 508, 508, 509
de húmero, 146, 148
de mandíbula, 842, 856
de páncreas, 494
de radio, 146, 150, 150
de costillas, 20, 299 ,
300 de escápula,
146 de
astrágalo, 688 fracturas
de, 694, 694 de vejiga urinaria, 598, 599,
599, 616 de
útero, 616 cuello (región), 1001, 1001–1070. Véase también Región(es), cervical
huesos de, 1001–1004, 1002, 1003
estructuras profundas de, 1031–
1037 fascia de, 1004–1008, 1005, 1006,
1007 lesión por hiperextensión de, 91–92, 112,
112 infecciones en,
1008 laringe (ver
Laringe) linfático sistema de, 1059, 1059–1060,
1060 músculos de, 124, 124t, 126–
128 punto nervioso de, 1012, 1015, 1016,
1028 disección radical de, 1069–1070

Machine Translated by Google

raíz de, 1031–1037, 1032–1033, 1039
arterias de, 1032–1033, 1033–1034, 1035 nervios en,
1032–1033 venas de, 1034

piel de, 1005, 1005, 1007, 1015, 1016, 1024 estructuras
superficiales de, 1008–1030 anatomía
superficial de, 1024–1026, 1025, 1058–1059, 1059 traumatismo de, 1069,
1069 vísceras de, 1037–
1070 capa alimentaria , 1038,
1051–1058 capa endocrina, 1037–1040,
1038, 1058–1059, 1059 capa respiratoria, 1038, 1040–1050, 1058–
1059, 1059
lesión por latigazo cervical de, 91–92, 112, 112
Necrosis, 42, 487–488
avascular, 24 de
la cabeza femoral, 829 del
semilunar, 294
cardíaca, 42
miocárdica, 384–385
Líneas de Nelaton, 747, 748
Nefroptosis, 529
Nefroscopio, 532
Nervio(s) (en general), 48–57
articular, 27
autonómico, 57–65
cervical, 47
craneal, 47, 49, 53, 840, 1072–1079, 1073t, 1074
fibras de, 56, 1072, 1073t, 1075, 1076t–1077t, 1078, 1083 lesiones de,
1096–1102, 1097t núcleos, 1079, 1079
degeneración, 57 fibra,
48, 48, 49 isquemia
de, 57 lumbar, 47
motora, 34
perióstico, 22,
22 periférico,
49–53, 52 degeneración
de, 57 isquemia de, 57
segmentaria, 49 espinal,
47, 49, 49–53

Machine Translated by Google

esplácnica, 59
vasomotora, 22
Nervio(s) (nombrados)
abducente (CN VI), 891, 902, 917, 922, 922, 1073, 1073t, 1074, 1083, 1084–1087 divisiones de, 1083
funciones de, 1073t,
1076t, 1084 lesiones de, 931, 931
lesiones de, 1097t,
1099 núcleos de, 1079, 1084

accesorio (ver Nervio[s] [nombrado], accesorio espinal [(CN XI]) alveolar
anterior
superior, 868, 949, 978, 981 inferior, 868,
934, 939, 943 , 945, 949, 952, 1085, 1086t medio superior, 949, 981
posterior superior, 943, 981 anal
(rectal), inferior, 605, 645, 648,
655, 656, 666, 666t anococcígeo, 590 , 592 auricular grande, 52, 53,
867, 869, 870t, 871 , 872,
933, 933–
934, 984, 1012, 1015, 1016, 1017, 1024,
1033
posterior, 872, 872, 1012, 1088
auriculotemporal, 868, 869, 870t, 871 , 871, 872, 933, 933–934, 934, 936, 937, 939, 943, 962,
984, 984, 985 , 986 , 990, 1085, 1086t, 1091 axilar,
53, 54, 169, 169, 197 , 198, 199t, 202, 209 , 214, 272, 277 lesión de, 186–187
bucal, 86 8, 869, 870t,
871, 872, 934, 939, 943, 1085, 1086t, 1088
bloque de, 880
calcáneo, 704t, 780
cardíaco, 378, 392, 1033, 1036 seno
carotídeo, 1007, 1019, 1019–1020 cavernoso,
656, 657, 665 cervical,
transversal, 52, 53, 1012, 1015, 1016, 1 023 , 1033 cuerda del tímpano,
911, 934, 939, 943 , 959, 961, 962, 985, 987 , 989 , 1085, 1087, 1088 ciliar largo, 922, 923, 923 corto, 922,
923,
923, 1082

clunial, 663, 666, 666t, 702, 704t, 741, 742, 742t, 743 inferior, 702,
704t, 741 , 742, 742t medio , 702 , 704t ,
741 , 742, 742t superior, 702, 704t, 741 ,
742 , 742t coccígea, 589, 590, 592

Machine Translated by Google

coclear, 984, 988, 994, 995, 995 , 1075 , 1077t, 1089, 1090
colateral, 315
cutáneo, 12, 13. Véase también Rama(s), cutánea
del brazo (braquial), 166, 167, 168, 168t–169t, 198 , 319
lateral inferior, 52, 168 , 168t , 172
lateral superior , 52, 168, 168t, 169
medial, 52, 168, 168t, 198, 199t , 319
posterior, 52, 168, 168t, 172, 208, 209, 315
digital dorsal
del pie (intermedio y lateral), 786
de la mano (del dorsal cubital n.),
260 de la cara y el cuero cabelludo, 867–871, 869, 869T
- 870T, 870, 871 del antebrazo (antibraquial), 166, 167, 168, 169t, 237–
240, 238 , 239t lateral, 52, 168, 169 , 169t, 215, 217,
238, 239t , 240 Medial , 52, 168, 169t, 191, 198, 199t, 208, 215, 217, 238 ,
239t , 240, 260 posterior, 52, 168, 168t, 172, 237, 238,
239t, 240, 260 perforante, del plexo sacro
nosotros ,
591, 591t del muslo lateral, 52, 53, 430, 521,
546, 547, 702, 703t posterior, 52, 53, 435, 437 , 591, 591t , 611 , 653, 655, 663, 665 , 666 ,
666t , 703t, 742,
742t, 743, 751, 755,
798
glúteo profundo, 741–
744 dorsal digital, 172,
260, 786 palmar, 171, 251, 260 dorsal
de clítoris, 638, 644–645, 663, 664, 665, 665, 666 de
pene, 573, 638, 642 , 644–645 , 645 , 654, 656, 657
escapular, 54, 198, 198t
etmoidal
anterior, 868, 891, 922, 923, 977–978, 978, 1085
ramas meníngeas anteriores de, 889, 891
posterior, 891, 923, 977, 978
facial (CN VII), 854, 871–873, 872, 902, 911, 962, 972, 984, 989, 990, 1073, 1073t, 1074,
1075, 1076t, 1087–1089
ramas de, 986, 1087–1089, 1088
rama bucal de, 872, 873, 881
rama cervical de, 872, 873, 1012
distribución de, 1073t, 1087–1089, 1088
funciones de, 1073t, 1076t, 1087
genículo de, 1087

LGRAWANY
Machine Translated by Google

lesiones a, 881
nervio intermedio, 871, 1073, 1074, 1075, 1087, 1088
lesiones de, 1097t, 1100
rama marginal mandibular de, 872, 873, 881, 1017
fibras motoras de, 1087,
1088 núcleos de,
1079, 1087 parálisis de, 879,
879, 881, 1100 fibras parasimpáticas
de, 1087, 1088 raíz primaria (motora) de, 871–
872, 1073t, 1087 fibras
sensoriales de, 1087, 1088
rama temporal de, 872, 873 rama cigomática de, 872, 873, 881
femoral, 52, 53, 429, 430 , 521, 546, 546, 611, 702, 703–704, 706, 713–714, 720, 720–721,
721, 722, 798, 801, 802
femoral cutáneo
lateral, 52, 53, 430, 521, 546, 547, 702, 703t
posterior, 52, 53, 435, 437 , 591 , 591t , 611 , 653 , 655 , 663, 665, 666 , 666t , 703t , 742 , 742t ,
743, 751, 755, 798
peroné (peroneo)
común, 53, 591, 702 , 703, 704 , 707, 742, 743 , 748, 749, 753, 754, 754, 755, 762, 762t,
771, 774–775, 775, 804, 814
profundo, 52, 702, 704, 704t, 707, 757, 759, 761, 762 , 762t, 783, 786, 787, 787t, 814 , 816 ,
818 lesión de, 774–775 ,
775 superficial, 702, 704, 704t , 707, 757, 761, 762, 762t, 765, 783, 786, 787, 787t, 814, 818
bloque de,
794 atrapamiento
de, 775 frontal, 867, 868, 870 , 917, 922, 922, 923, 1085,
1086t
gástrico, 1094 genitofemoral, 53, 521, 546, 547, 703t
rama femoral de, 546, 547, 702, 703t
rama genital de, 431, 435, 435 , 437, 546, 547, 653, 665, 666t, 702, 703t
glosofaríngeo (CN IX), 902, 934, 934, 959, 961, 962, 963, 985, 989 , 990 , 1019 , 1024, 1024,
1053 , 1054–1055, 1073 , 1073t , 1074 , 1075 , 107 7t , 1089– 1091, 1091, 1092
distribución de, 1073t, 1089–1091, 1090, 1091
funciones de, 1073t, 1077t, 1089
lesiones de, 1097t, 1100–1101
fibras motoras de,
1089 neuralgia,
1101 núcleos,
1089 parasimpático fibras de, 1089, 1091,
1092 glúteo

Machine Translated by Google

inferior, 53, 591, 591t, 592, 736, 742, 743, 743t superior,
53, 590, 591, 591t, 592 , 736 , 742, 742t, 743, 801 lesión de, 750,
750–751 gran auricular,
52 , 53, 867, 869, 870t, 871, 872 , 933, 933–934, 984, 1012, 1015, 1016, 1017,
1024, 1033
hipogástrico, 535, 536, 597
izquierda, 481, 592, 593, 600,
656 derecha, 481, 592, 593, 600
hipogloso (CN XII), 854, 902, 959, 961, 963, 990, 1016, 1017, 1018, 1018, 1024 , 1024 , 1033 , 1054–1055,
1073, 1073t, 1074 , 1075 , 1077t , 1095 sucursales de, 1095, 1096
distribución de, 1073t, 1095,
1096 funciones de, 1073t, 1077t, 1095
lesión de, 967 lesiones de, 1097t,
1102, 1102
núcleos de, 1079 parálisis, 1102,
1102
iliohipogástrico, 53,
118, 419, 420, 422, 422, 422t, 521, 546, 547 , 702 , 703t ilioinguinal, 53, 418, 419, 420,
422, 422, 422t , 431 , 432 , 435, 440, 442, 521, 547, 653, 6 57,
702, 703t
bloque de, 668, 668
infraorbital, 868, 869, 869t, 870 , 871, 910, 943, 947, 949, 970, 971, 972, 978, 978, 1085,
bloque
de 1086t , 879
infratroclear, 868, 869, 869t, 870, 871, 910, 922 intercostal,
53, 119, 133, 315, 316–319, 345, 345 , 353, 396–397, 401, 402t
1.º, 314, 319
2.º , 314 , 319
3.º, 314, 316
4.º, 316, 324
5.º, 316, 324
6.º, 316 , 324
7.º, 319
8.º , 319
9.º, 319
10.º, 319
11.º , 319
rama anterior y , 315 atípico,
319 bloque de,
322 ramas
colaterales de, 315, 316, 319, 324

LGRAWANY
Machine Translated by Google

típico, 316–319
intercostobraquial, 168, 169t, 190, 316, 319
intermedio, 871, 1073, 1074, 1075, 1087, 1088
interóseo
anterior, 171, 222, 237, 238, 238t, 283
posterior, 222, 223, 229, 232, 232, 238, 239t, 240, 283, 288
labial
anterior, 665, 666, 666t
posterior, 663, 665, 666, 666t
lagrimal, 867, 868, 869, 869t, 870, 871, 911, 917 , 922, 922, 923, 969 , 1085 , 1086t, 1088
laríngeo, 1094
bloque de,
1066 externo, 1048, 1049, 1049,
10 94 inferiores, 1048 , 1048,
1049, 1049
lesión a, 1066 interna, 959, 961, 1046, 1048, 1049,
1049, 1094 recurrente, 358, 392, 402t , 1001 , 1035, 1043, 1046 ,
1046 , 1058 lesión a , 404,
1063 , 1063 izquierda, 337, 345, 378, 391, 392, 394, 395, 395 , 1032, 1035 , 1039 , 1048 ,
1054 , 1055, 1094 derecha, 378, 393, 394, 401, 1032 , 1035 , 1035 , 1049 , 1054, 1055, 1094
superior, 1039, 1046, 1046, 1048, 1049, 1049, 1054
bloque de, 1066
lingual, 868, 934, 939 , 943 , 949 , 962, 963, 966, 1085, 1086t, 1087, 1088 , 1090 , 1095, 1096
torácico largo, 54, 185, 191, 198, 198t, 209, 101 2
mandibular (CN V3), 867, 868, 871, 889 , 891 , 934, 936, 939, 939, 943, 949, 962 , 1076t, 1084,
1085, 1086t, 1088
ramas de, 868, 869, 869t, 871, 949, 1086t
maxilar (CN V2), 867, 868, 871, 889, 891, 911, 923, 943, 949, 969–970 , 970, 97 1 , 1076 toneladas,
1084, 1085, 1086t, 1088
ramas de, 868, 869, 869t, 871, 891, 969, 970, 971, 1086t
mediana, 52, 53, 168, 169–170, 171, 191 , 197 , 198 , 199t, 280, 282, 284, 287, 288, 289
en brazo, 201, 208, 214, 214–
215 ramas de, 237, 238, 238t
en antebrazo, 221, 222, 223, 229, 237, 238 , 238t ,
239 en mano, 259, 260, 261,
261t rama lateral de, 260,
261t lesiones de,
266–267 rama medial de,
260, 261t rama cutánea palmar de, 171, 237, 238, 238t, 259 , 260, 261,
261t rama recurrente de, 171, 251, 259, 260,
261t anatomía superficial de, 241

Machine Translated by Google

traumatismo de, 244, 244, 266–
267 meníngeo, 106–108, 107, 108, 134, 1016, 1086t, 1095 , 1096
mental, 869, 870t, 871, 939, 1085
bloque de, 880
musculocutáneo, 53, 54, 169, 169 , 191, 197, 198, 199t, 201, 208, 209, 213, 214, 223, 280, 282
lesión de, 219
milohioideo, 943
nasal, externo, 868, 869, 869t, 871
nasociliar, 867, 868, 870, 871, 917, 922, 922, 923, 978, 1085, 1086t
nasopalatino, 850, 868, 95 7, 959, 977, 978, 1085, 1086t
bloque de, 966–967
obturador, 52, 53, 546, 546 , 573, 583, 590, 590, 702, 703 , 703t, 704, 706, 714, 717–719, 798, 801
accesorio, 547
lesión de, 594
interno, 590, 591, 591t
occipital
mayor, 129, 129t, 869, 870t, 871, 1012, 1016
menor, 129, 1016
menor, 52, 53, 129, 129t, 869, 870t, 87 1 , 1012, 1015, 1016, 1033
tercero, 869, 870t, 871, 1016
oculomotor (CN III), 891, 902, 917, 922, 923, 1073, 1073t , 1074 , 1075 , 1076t, 1082 , 1083
compresión de, 929, 1098–1099
divisiones de, 1082
funciones de, 1073t, 1076t, 1082
lesión de, 931, 931, 1098
lesiones de, 1097t, 1098–1099
núcleos de, 1079, 1082
parálisis, 1098
olfativo (CN I), 868, 978, 1073, 1073t, 1074, 1075, 1076t, 1079–1080, 1080
función de, 1073t, 1076t, 1079
lesiones de, 1096–1097, 1097t
oftálmico (CN V1), 867–871, 867–871, 868, 891, 923, 1076t, 1084, 1085, 1086t ramas
de, 867–871, 868, 869, 869t, 891, 912, 922, 1086t infección por
herpes zoster de, 880 óptica (CN
II), 902, 908, 913, 917, 922, 922, 1073, 1073t, 1074, 1075, 1076t, 1080–1082, 1081, 1083
enfermedades desmielinizantes y, 1097–
1098 funciones de, 1073t, 1076t,
1080 lesiones de, 1097–1098, 1097t

LGRAWANY
Machine Translated by Google

palatino
mayor, 868, 952, 957, 959, 967, 977, 978, 981, 1085, 1086t menor,
868, 952 , 957, 959, 1085, 1086t palpebral,
inferior, 870, 923 pectoral
lateral,
54, 191, 19 4 , 198, 199t, 200, 201, 272, 277, 1013 medial, 191,
194, 198, 199t, 201
perineal, 435, 573, 623, 644, 645, 656, 663, 665, 666, 666t
profundo, 622, 645, 663, 665, 666t
superficial, 645, 663
perióstico, 22, 22
petroso
profundo, 911, 911, 970, 971, 972 , 1088
mayor, 852, 852t, 853, 854, 887, 911, 911 , 970, 971, 972, 1087, 1088 menor,
854, 934, 962, 989, 1091 faríngeo,
868, 1085, 1086t, 1090, 1091 frénico, 53, 54,
200, 200, 310, 337, 338 , 353 , 357, 358, 359, 391, 392, 395, 402t, 541, 541t,
542, 1012, 1013, 1015, 1016, 1032–1033, 1035, 1036
accesorio, 1016
bloque de, 1028
lesión por aplastamiento
de, 1028 lesión de,
310, 1028 izquierda,
394, 395, 397 derecha, 391, 392, 394, 395, 396,
508, 509, 541
sección de, 550
separación
de,
1028 plantar, 784
digital común,
786, 787 propiamente dicho, 786, 787 lateral, 702, 704, 704t, 708, 762, 780, 783 , 784,
785 , 786–788, 787, 787t, 814 medial, 702, 704, 704t , 708, 762, 780, 783,
784, 786, 787, 787t,
814 atrapamiento
de, 794 pruebas de
reflejos, 794 de
miembro superior, 166 pterigopalatino, 868 pudendo, 53, 435, 437, 442, 535, 586, 590, 591, 591t, 592, 592, 600, 601, 605, 6
641, 644, 645, 652, 653 , 656, 657, 663, 666, 666t, 742, 743, 743t, 798 bloque
de, 632, 632 , 668 , 668
pulmonar, izquierda,
392 radial, 52, 53, 54, 168, 172, 172, 197, 198, 199t, 280, 282, 284, 288

Machine Translated by Google

en brazo, 202, 208, 209, 211, 213–214, 214, 219, 268
en fosa cubital, 212, 215
rama profunda de, 172, 214, 223, 229 , 232, 232, 238, 239t, 240, 246
en el antebrazo, 221, 222, 223, 228, 229, 232, 232, 237–240, 238, 239, 239t , 244–245 , 246
en la mano, 259, 260, 261t,
262 lesión en, 219, 219, 246 , 246,
268 rama superficial de, 168, 172, 214 , 232, 233 , 237–240, 238, 239t, 246, 259, 260, 261t, 262
rami comunicantes, 55, 58, 59, 59, 61, 315, 319, 396–397, 475, 546, 546, 590 , 592, 593,
600, 1036
rectal (anal)
inferior, 573, 575, 605, 636, 644, 645, 648, 655, 663 , 666 , 666t
sacro, 589
safeno, 52, 702 , 704t , 706, 720–721, 722, 762t , 783–786, 787, 787t, 814, 816, 818 lesión
de, 709–710
escapular, dorsal, 54, 198, 198t
ciático, 53, 535, 546 , 590, 591, 591t, 592, 592, 600, 611 , 703, 704, 707, 714, 734, 734, 736,
739, 740, 742, 742t, 771, 798, 802, 814
bloqueo anestésico de,
751 lesión de, 751,
830 escrotal
anterior, 435, 437, 653, 666t
posterior, 435, 437, 645, 653, 655, 656, 666t
seno, 1094
espinal, 47, 49, 49–53, 131, 132, 132t, 133, 134 , 137, 475
ramas anteriores de, 49, 51, 52, 52–53, 53,
55 raíz anterior de, 49, 49–51, 56,
59 bloque de, 631–632,
632 cervical, 47, 131, 132, 132t, 133, 870t, 891, 1002
coccígea, 47, 131, 132, 132t, 589, 590, 592
lumbar, 47, 131, 132, 132t, 133, 546, 546
ramas meníngeas de, 106–108, 107 , 108
mixtas, 51, 55
ramas posteriores de, 49, 51, 52, 52,
54 raíz posterior de, 49, 49–51, 56,
59 sacra, 47, 85, 131 , 132 , 132t, 134,
589 torácica, 47, 131, 132, 132t, 134, 316–319
ramas cutáneas laterales de, 418, 422, 422–423, 422t
accesorio espinal (CN XI), 118, 118, 133, 851, 902, 990 , 1011 , 1012, 1014–1015, 1016 , 1017, 1024 ,
1025 , 1026 , 1054–1055, 1073, 1073t, 1074, 1075, 1077t, 1092, 1093 distribución
de, 1073t, 1095 funciones de,
1073t, 1077t, 1093

LGRAWANY
Machine Translated by Google

lesión de, 186
lesiones de, 1028, 1097t, 1101, 1101
núcleos de, 1079, 1093
esplácnica, 59, 59–62
abdominopélvico, 60, 61, 62, 401, 458, 459, 462, 466, 470, 471, 474, 475, 481, 482, 497 , 497 , 528, 528–529, 533, 534, 535t, 619
cardiopulmonar, 59–62, 61, 379 , 1033, 1036, 1039
mayor, 61, 345, 396–397, 397, 401, 401, 458, 459, 462 , 466 , 470, 474, 497, 508, 528 , 529 , 533, 534, 535, 535t
menos, 61, 345 , 401, 401, 466 , 474, 497 , 528, 529 , 533 , 534 , 535,
535t menos , 61, 345, 401 , 401, 459, 466 , 470 , 471, 474, 497, 528, 529 , 533 , 534, 535,
535t Lumbar , 61, 466 , 481, 482 , 533 , 534, 535, 535t , 546, 605, 617, 619, 623, 624,
656 Pelvic,, 481, 482, 533, 534, 535, 535t, 536, 583, 590, 591, 591t , 592, 593 , 597, 600, 605, 615, 617, 619, 623 , 652, 656
sacro, 535t, 656
torácico , 401, 401, 459, 466, 474, 481, 533, 534, 535
subclavia, 198, 198t, 200, 272
subcostal , 53, 316, 401, 402t, 422, 422, 422t, 521, 546, 546 , 702 , 703t
suboccipital, 127, 129, 129t
subescapular, 54, 191, 199t, 209
supraclavicular, 52, 53, 168, 168t , 190, 316, 1012 , 1015, 1016, 1033
intermedio, 1012
lateral, 1012
medial, 2 72, 1012
supraorbital, 867, 868, 869, 869t, 871, 910, 922, 978
supraescapular, 53, 54, 198, 198t, 200, 209, 277, 1013, 1015
lesión de, 1028
supratroclear, 867, 868, 869, 869t, 870, 871, 910, 922
sural, 52, 700, 702, 704, 704t, 707, 754 , 755, 762t , 771 , 783 , 787 , 787t , 788 , 814, 818
ramas de calcáneo, 52, 787, 787, 787t
injertos,
794 lateral, 52, 702,
704 medial, 52, 702, 704, 754, 755, 771, 788, 814
tentorial, 889–890, 891, 1086t
torácico, largo, 54, 185, 191, 198, 198t, 209, 1012
toraco-abdominal, 319, 420, 420, 421–423, 422, 422t
ramas cutáneas anteriores de, 422, 422t, 423
ramas cutáneas laterales de, 422, 422–423, 422t
toracodorsal, 198, 199t, 209
tibial, 53, 591, 703, 707, 708, 742 , 743, 748, 749, 753, 754 , 754–755, 755, 762, 762t, 771, 783, 814, 816, 818

Machine Translated by Google

ramas del calcáneo de, 52, 702, 708, 787, 787, 787t
atrapamiento de,
835 lesión de,
774 posterior,
757 amigdalina, 1057,
1090 cervical transversal, 52, 53, 1012, 1015, 1016, 1023,
1033 trigémino (CN V), 52, 867–871, 891, 902, 923 , 949 , 962, 1073, 1073t, 1074, 1075, 1076t, 1083-1084
bloque de,
1099 distribución de, 867, 868, 1073t, 1084,
1085 divisiones de, 867, 868, 869, 889, 1076t, 1084, 1085,
1086t funciones de, 1073t, 1076t,
1083 lesiones
de, 1099 lesiones de, 8 80 ,
1097t, 1099 rama mandibular de (ver Nervio[s] [nombrado], mandibular
[CN V3]) rama maxilar de (ver Nervio[s] [nombrado], maxilar [CN
V2]) raíz motora de, 867, 871, 1073, 1073t, 1075, 1084,
1085 núcleos de,
1079, 1083 rama oftálmica de (ver Nervio[s] [nombrado], oftálmico [CN
V1]) raíz sensorial de, 867, 880, 1073, 1073t, 1075, 1083,
1085 pruebas de, 880–881, 881
troclear, 891, 902, 917 , 922, 922, 923 , 1073 , 1073t, 1074, 1075, 1076t, 1082–1083, 1083
divisiones de, 1083
funciones de, 1073t, 1076t, 1082
lesión de, 1099
lesiones de, 1097t, 1099
núcleo de, 1079, 1082
timpánico, 934 , 989 , 1090 , 1091
cubital, 53, 168, 170, 171, 191 , 197 , 198, 199t, 202, 251, 254, 280, 287, 289
en el brazo, 208, 211, 214,
215 ramas de, 237,
251 compresión de, 267–
268 rama profunda de, 171, 251, 260, 261t, 262, 284,
288 rama cutánea dorsal de, 168, 171, 237, 238, 238t, 251, 259, 260, 261t, 262, 284, 288 en
antebrazo, 221, 222, 223, 229, 237, 238, 238t , 239 , 245
en mano, 259, 260, 261t, 262
lesión de, 245, 245, 292
rama cutánea palmar de, 171, 237, 238, 238t, 260, 261t, 262 rama
superficial de, 171, 251, 260, 261t, 262
vago, 55, 338, 345 , 358, 359, 378, 392, 393–395 , 397, 402t, 471, 475, 481, 497, 497, 509, 534,
902, 990 , 1024, 1024 , 1034–103 6, 1035, 1054–1055, 1073, 1073t, 1074, 1075,

Machine Translated by Google

1077t, 1092, 1092–1093
ramas de, 393–395, 459, 984, 985, 990, 1036, 1055 , 1094t distribución
de, 402t , 1073t , 1092–1093 , 1094, 1094t funciones de,
1073t, 1 077t, 1092– 1093 rama hepática
de, 459, 1094t izquierda, 337,
345, 378, 391, 394, 395, 395, 401, 459, 1001, 1033–1035, 1094 lesiones de, 1097t,
1101 núcleos de, 1079,
1093 derecha , 345 ,
378, 391, 393–395, 394, 396, 401, 459, 475, 1032, 1035, 1094 resumen de, 1094t
vasomotor, 22
vestibular, 984,
993 , 994, 1075, 1077t, 1089, 1090 vestibuloc oclear, 854,
902, 984, 994, 1073, 1073t, 1074, 1075, 1077t, 1089, 1090
funciones de, 1073t, 1077t, 1089
lesiones de, 1100
lesiones de, 1097t, 1100
núcleos de, 1079, 1089
cigomático, 868, 870, 871, 911, 911–912, 923, 969, 1085 , 1086t, 1088
cigomáticofacial , 869 , 869t, 870, 871, 969
cigomáticotemporal, 869, 869t, 870, 871, 871, 969
Nervio(s) (de regiones u órganos)
de la pared abdominal
anterolateral, 421–423, 422, 422t, 426
lesión en, 426
posterior, 534, 543, 546, 546–547
del canal anal, 605, 647, 647–648 de
apéndice, 477, 481 de
brazo, 201–202, 213–215, 214 de
mama, 324 de
ciego, 477, 481 de
región cervical
anterior, 1017, 1018, 1023–1024, 1024
lateral, 1012, 1013, 1014–1016, 1016
posterior (suboccipital) 127, 127t
del clítoris, 638, 644–645, 663 , 664, 665, 665, 666 al
coccígeo, 590, 591, 591t del
diafragma, 541, 541t, 542 de la
duramadre
craneal, 889–890, 891
espinal, 107, 107, 108, 134
de esófago, 458, 459, 1058

Machine Translated by Google

de cara, 867–873, 869, 869t–870t, 870, 872 de
pie, 783–788, 787, 787t de
antebrazo, 201–202, 221, 222, 223, 228, 237–240, 238, 238t–239t , 239 de
vesícula biliar, 509
de encía, 948, 949 de
mano, 259, 259–262, 260, 261t de
fosa infratemporal, 939, 943, 944 de
riñones, 528, 528 de
articulación de
rodilla, 814 de glándula lagrimal,
911, 911–912 de laringe, 1046, 1048,
1049, 1049 al elevador del ano,
590,
591, 591t del miembro superior, 166–172, 167, 168,
168t–169t, 170–172 inferior, 702, 703–708, 703t –
704t, 705, 787, 787t de
hígado, 506, 506–507,
508 de pulmones,
344–345, 345 de mediastino
posterior, 401, 401, 402t superior, 393–395, 394, 401
al obturador interno, 591, 591t, 742, 743 590, 743t de
órbita, 909, 922–923, 923 de
páncreas, 497, 497 de
glándula parótida, 1087
de pene, 654, 656, 656–657
de pericardio, 358, 359 de
perineo, 656
mujeres, 665, 666, 666t
hombres, 653, 655, 656–657, 656, 666t
a piriforme, 590, 591, 591t, 742 de
pleura, 344–345, 345, 353 de
región cervical/suboccipital posterior, 127t de
mediastino posterior, 401, 401, 402t de canal
pterigoideo, 868, 911, 923, 970, 971 , 972, 978, 1085 al cuadrado
femoral, 590, 591, 591t, 742, 743, 743t, 801 del recto, 604,
605 de la raíz del
cuello, 1032–1033, 1034–1036, 1035 sacro, 47,
85, 131 , 132, 132t, 134, 535t, 589, 656 del cuero
cabelludo, 867, 867–871, 869, 869t–870t, 871, 873
del intestino delgado, 471–474 ,
475 espinal, 47, 49, 49–53

LGRAWANY
Machine Translated by Google

de articulación esternoclavicular,
272 de estómago, 459, 462,
466 de mediastino superior, 393–395, 394, 401 de
glándulas suprarrenales, 528, 529
de dientes, 949, 952
de pared torácica, 316–319 de
miembro superior, 166– 172, 167, 168, 168t–169t, 170–172 de
uréteres, 528, 528–529 de
uretra, 600, 601, 652 de
vejiga urinaria, 600, 600–601 de útero,
622–624, 623 de vagina,
622 –624, 623 de la columna
vertebral 105, 106–108 de la vulva, 663,
665 Fibra(s)
nerviosa(s), conceptos básicos, 48–65. Ver también Inervación o nervios de estructuras específicas.
aferente (sensorial), 49, 53–55, 55
dolor (nociceptivo),
somático, 49, 53, 54–56, 1078, 1078t
sensorial especial 56, 1072, 1087, 1088, 1091, 1092
visceral, 56, 65
eferente (motor), 49, 55, 55, 56, 60, 62, 1072 branquial,
56 somático,
55, 55, 56, 56 parasimpático
55, 62, 63 , 65 parasimpático craneal,
1078, 1078t , 1082, 1083, 1084 , 1085, 1087, 1088, 1089, 1091,
1092
presináptico, 55, 56, 57, 58, 58, 59–62, 62, 63, 65
postsináptico, 55–58, 59–61, 65
simpático, 58–61, 61, 1078, 1078t visceral
(autonómico), 56, 55–56, 57 mielinizados,
48 no mielinizados,
48, 49
Sistema nervioso, 3, 45–65
autonómico (ANS), 45, 57–65. Ver estructura específica que recibe inervación para detalles específicos.
divisiones de
información de,
45 funciones de, 64–
65 ganglios de, 57–59,
59 sensación visceral y, 65
células de, 45–46, 46
central (SNC), 45, 46, 47

Machine Translated by Google

divisiones de,
45 entéricas (ENS), 29t, 62–64, 63, 474, 475, 534 , 536–538,
537 parasimpáticas, 57, 61, 62, 64–65,
64t craneal, 1076t–1077t, 1078t,
1078 del tracto digestivo, 29t, 62–64, 63, 64t, 474, 475, 533, 534, 536–538,
537 de corazón,
64t, 379 de
hígado, 64t
de pulmones,
64t de piel, 64t de
estómago, 64t, 462, 466 de
médula suprarrenal,
64t de tracto urinario, 64t
periférico (SNP), 45,
48–57 somático (SNS), 45, 57 simpático, 57, 58–
62, 60, 61, 62, 64–
65, 64t ganglios de, 58, 59 Nervus intermedius. Véase
Nervio(s) (nombrado),
intermedio
Nervus spinosus, 891,
1086t Neuralgia
glosofaríngea, 1101
trigémino, 880, 1099
Defectos del tubo
neural, 96, 96 Neuritis
óptica, 982, 1098 Neuroglia,
45, 46 Neurolema, 48–49
Neuroma ,
acústico, 1100 neuronas, 45–
46, 46, 55, 56 motoras,
33, 33 motoras multipolares, 45, 46, 56 receptores
olfativos, 1079 postsinápticos/
posganglionares, 46, 56, 57–58, 59 presinápticos/preganglionares, 56 , 57 sensorial pseudounipolar, 45–46, 46, 55, 55
Sustancias neurotransmisoras postsinápticas, 57
acetilcolina, 57
noradrenalina, 57
neurovasculatura. Ver órganos o regiones específicas
Pezón, 321, 323, 324, 326, 329, 329
accesorio, 329, 331, 331
Nocturia, 614
Nodo

LGRAWANY
Machine Translated by Google

auriculoventricular, 373, 375t, 377, 377–378
linfático (ver Ganglios linfáticos) sinuauricular, 373, 375t, 377, 377–378
Noradrenalina, 57, 525
Nariz, 973–983
ápice de, 877, 877, 973, 973
arterias de, 977, 977
dorso de, 877, 877, 973, 973
externo, 877, 877, 973, 973
fracturas de, 981
raíz de, 973, 973
esqueleto de, 973, 973
vasculatura de, 977
Fosas nasales ensanchadas, 879
Muesca,
21 acetabular, 679, 680, 796, 800
angular, 460, 461, 462
cardíaca , 334, 335 , 336–337, 337 , 339, 411
cardial, 457, 458 , 459, 461
clavicular, 302, 303
costal, 302, 303
peroné, 685, 686
interaritenoideo, 1051
intertrágico, 985
yugular, 153, 183, 302, 303, 325, 327, 328, 1024, 1025
mandibular, 945, 966
sacro, superior, 84
sacrococcígeo, 84 s
ciático
mayor, 20, 561, 562, 563t, 677, 678, 679
menor, 561, 562, 677, 678 , 679
supraorbitario , 842, 843 , 846, 907
supraescapular, 146, 147, 148
supraesternal, 153, 183, 302, 303, 325, 327, 328, 1024, 1025
tentorial, 885, 888, 893, 893
tiroides
inferior, 1042
superior, 1042, 1043
troclear, 149, 149, 150, 277, 278, 279
cubital, 146, 150, 150
vertebral, 76

Machine Translated by Google

inferiores, 76, 76
superiores, 76, 76
Imágenes de medicina nuclear, 70, 70
Núcleo/núcleos, 46, 47
ambiguos, 1079, 1089, 1093 coclear,
1079, 1089 de nervios
craneales, 1079
Edinger-Westphal, 1079, 1082 del
nervio hipogloso, 1079
mesencefálico, 1079, 1083 motor,
de los nervios craneales 1079 del
nervio facial, 1079, 1087 del nervio
trigémino, 1079, 1083 del nervio vago
(posterior o dorsal), 1079, 1093 de nervio oculomotor, 1079,
1082 sensitivo principal, 1083 salival,
1079, 1089 sensitivo, de
nervios craneales, 1079 del
tracto solitario, 1079, 1089 espinal,
1079 , 1083 de nervio espinal
accesorio, 1079, 1093
de nervio troclear, 1079, 1082 de nervio vago
(posterior o dorsal) 1079, 1093
vestibular, 1079

Núcleo pulposo, 75, 97, 98, 98 hernia de,
109, 109-110

oh

Hueso occipital, 840, 841, 844, 847, 847–848, 848, 849 , 851, 853, 887, 1033
Occipucio, 847, 847
Oclusión
carotídea, 1029, 1029
coronaria, 385–386, 386
Olécranon, 149, 149, 150, 152, 154–155, 278, 279 fractura de,
242, 242
Epiplón, 447 mayor,
415, 447, 448 , 449, 450, 451, 452, 455, 455 , 461, 467, 469 menor, 445 , 447 , 448 ,
449 , 450, 451, 461, 469 , 499 , 500, 501 protrusión de, 427

Apertura. Véase también Fisura(s), Foramen/foramina, Hiato, Ostium meato acústico
externo, 841, 844, 847, 984, 985.

Machine Translated by Google

safena, 419, 697, 698, 700, 701, 721, 726
Oftalmoscopio, 140, 914–915, 929
Oftalmoscopia, 140, 914–915, 915, 928, 929, 1098
Oposición, 9, 11, 250, 250, 252
Ora serrata, 912, 913, 915
Órbita, 843, 907, 907–909, 908
arterias de, 923–925, 924, 925t
músculos extraoculares de, 907, 916–922, 917, 918, 919, 919t, 920 , 921, 922 , 931
globo ocular, 907, 907–909, 908, 912–916 ,
913 cámara anterior de, 913, 914, 915–916
humor acuoso de, 912, 913, 914, 915–916
artificial, 930
córnea, 908, 912 , 912 , 913 , 914, 926
capa fibrosa de, 912
capa interna de , 914–
915 pupila, 64t, 912, 913, 914,
914 medios refractivos de, 915–
916 retina de, 912, 913, 914–915 ,
915 esclerótica de, 908, 910, 912, 913,
914, 925 anatomía de la superficie
de, 925–927, 926 capa vascular de, 912–914
párpados, 907, 908, 909–910, 910, 926, 926–927
infecciones de,
928 lesiones de, 916, 926, 927, 931,
1036 fracturas de, 927 ,
927 músculos de, 866–867, 867, 907, 916–922, 917, 918, 919, 919t, 920, 921, 922, 931
nervios de, 870, 909, 922–923, 923
tumores de,
927 vasculatura de, 923–
925 venas de, 924, 925,
925 paredes de, 907, 907, 909
Orquitis, 660
Órgano(s)
bulboclitoral eréctil, 663–665, 664
extraperitoneal, 445
genital
femenino externo, 662, 662–667
femenino interno, 615–633, 616, 634, 636
masculino externo, 652–
661 masculino interno, 609, 609–615 ,
634, 636 intraperitoneal, 445, 446

Machine Translated by Google

linfoide, 44
olfatorio, 3, 1079
retroperitoneal, 445, 446
espiral (de Corti), 994, 995, 995
subperitoneal, 445
vestibulococlear, 987–988, 991, 992
Organomegalia, 425
Orificio
válvula aórtica, 369, 371
auriculoventricular,
367 izquierda, 369,
370, 371 derecha,
367, 368, 369 cardial, del estómago, 458, 459,
462, 557 ileal, 474–475, 477
frenillo de, 474–475
miopectíneo, 429, 430, 431–433 de
la trompa faringotimpánica, 1052
válvula pulmonar, 369
pilórica, 460, 461
válvula tricúspide, 368, 369
ureteral, 598, 599, 599, 602
uretral
externo, 598, 601, 609 , 616, 639 , 652 , 653, 654, 655, 662, 665
interno , 598, 599, 601 , 602 , 609
vaginal, 601 , 616 , 620, 621, 639, 662 , 665
orofaringe . Ver Faringe, nervios de, orofaringe.
funciones de, 1053, 1054
Ortopedia, 4, 28, 819
os
externo, 616, 618, 620
interno, 616, 618
trígono, 695, 695
Osificación
de la clavícula,
156 del cráneo, 843,
858 endocondral, 21, 21–22, 858
de los huesos de la mano,
151, 153 intramembranosos,
21, 858 del centro primario, 21, 21–22, 76, 87, 88,
156, 693 centro secundario, 21, 22, 87, 88,
156, 695 de vértebras, 87, 88

LCRAWANY
Machine Translated by Google

Osteoartritis, 28
de articulaciones cigapofisarias, 111, 141
Osteoartrosis, 96
Osteocondrosis, 24, 690
Osteología, 3
Osteones, 22, 22
Osteopenia, 92
Osteoporosis, 23, 23, 89, 90, 115, 691
fracturas del cuello femoral secundarias a, 828
Ostio
abdominal, 617 de
seno maxilar, 981 uterino,
616
Otalgia, 1066
Otitis media, 996, 997, 1067
Otorrea, 905
Examen otoscópico, 985, 996, 996, 997
Salida de fibras parasimpáticas presinápticas, desde el SNC
craneal, 62
sacro, 62
Salida
pélvica, 561, 561, 562, 563t, 572, 637
torácica, 304, 310
Ovarios, 598, 615–617, 616, 617 arterias
de, 617, 618 inervación
de, 617, 619 cambios
puberales en, 615 venas de,
617, 618
Oxicefalia, 860, 860

PAG

Marcapasos cardíaco, 36, 377
Paquimeninge, 883
Dolor
abdominal, 412, 426, 489, 551–552
anginoso, 167, 386, 389, 389, 968
espalda, 108–110
localizado, 109
bajo, 108
cervical, 1004
tórax, 167, 308, 386, 389, 389, 968

Machine Translated by Google

muscular, 108
infarto de miocardio, 308
pararenal, 530
peritoneal, 445, 451–452
pleural, 353
abdominal posterior, 551–552
referido, 108, 109
cardíaco, 389, 389
diafragma, 550
visceral, 389, 474, 486, 486
ciática, 110
ureteral, 529, 533, 596–597
visceral referido, 486, 486
articulación cigapofisaria, 108
Paladar, 952–955
hendidura, 967,
967 características de,
953–954 duro, 848, 952–955, 953, 954, 955, 1050 , 1052 ,
1054 blando, 953, 953–955, 954, 955, 1051 , 1052 , 1053, 1054
Hueso palatino, 843, 848, 849, 954, 974
Palma de la mano,
143 compartimentos de, 249,
250 disección de, 251,
254 fascia de, 247–249, 249, 250
Palpación, 2
de pared abdominal, anterolateral, 426 de
arteria femoral, 726, 729, 729 de
arteria radial, 262, 262 de
bazo, 511, 511 de
testículos, 660
de útero, 627, 627, 630

Parálisis abducente,
931, 931 nervio facial (Bell), 879, 879, 881,
1100 nervio hipogloso, 1102, 1102
oculomotor, 931, 931, 1098
Páncreas, 411, 448, 450, 454, 454, 455, 455 , 461 , 463, 467, 468, 494–497
tejido accesorio de, 512
arterias de, 456, 464t–465t, 468, 496, 497
cuerpo de, 463, 494–495, 548
cáncer de, 513, 552

LCRAWANY
Machine Translated by Google

tomografía computarizada de, 69,
556 cabeza de, 469,
494, 496 sistema linfático de, 470,
497, 497
cuello de, 494 nervios
de, 497, 497
pseudoquiste
de, 453 ruptura de, 512
secreciones producidas
por, 494 cola de, 463, 493, 495 proceso
uncinado, 468, 469, 494, 496 venas de, 456, 468, 496, 497
Pancreatectomía, 513
Pancreatitis, 483, 512, 513
Papila
duodenal
mayor, 469, 469, 505, 507
menor, 469, 497
filiforme, 958, 958
foliada , 958, 958
fungiforme, 958, 958
ileal, 475, 477
incisiva , 953–954 , 955
lagrimal, 910, 911
lingual, 958, 958
renal, 523, 524
vallate, 958, 958, 1052
Papiledema, 929
Prueba de Papanicolaou, 627–628, 629
Paracentesis abdominal, 452
Ritmo abdominotorácico paradójico, 452
Parálisis, 35, 140–141
de diafragma, 310, 310, 349
de músculos extraoculares, 931, 931
de geniogloso, 967 de
hemidiafragma, 550
Klumpke, 206
de cuádriceps, 727
de serrato anterior, 185-186 de
trapecio, 1028
Parafimosis, 660
Paraplejia, 140-141

Machine Translated by Google

Parasagittal, 5
parestesia, 57, 266, 710, 906
hueso parietal, 840, 841, 843, 844, 847, 848 , 849, 853, 887
Parotidectomía, 881, 944
Parotiditis, 944
Patella, 19, 673, 674, 677, 677, 683, 684, 684, 716, 726, 806 , 809, 826,
826 osificación anormal de,
728 bipartita, 728,
728 condromalacia rotuliana,
727 dislocación de,
831 fracturas de, 727, 727–
728 funciones de,
716 ligamento, 686 , 715, 716, 725 , 726, 728, 772 , 773, 804, 805, 826,
826 de superficie, 681, 682,
684, 684 reflejo
tendinoso,
705, 728 tripartito, 728 PCL. Ver Ligamento(s) (nombrado), cruzado, posterior (PCL)
Signo de piel de naranja, 330,
330 Pecten pubis, 431, 561, 644, 679,
680 Pedúnculo, cerebeloso, 1073,
1079 Pelvis (región), 411, 560,
561 androide, 567,
567 antropoide,
567 arterias de, 582 –588, 583, 584t–585t,
586 eje de, 563, 564, 571,
572 diagonal conjugada de, 567–568,
568 diámetro de, 567–568 ,
568 hembra, 563, 563t, 564, 567, 567, 582 , 586, 598, 670, 676,
830 piso de, 572–576, 573, 574, 574t, 581,
581 fracturas de, 568, 569, 649, 690 ,
690 mayor, 411, 412, 560, 561, 562, 563t,
572 ginecoides, 567,
567 distancia interespinosa de, 568,
568 articulaciones de, 564, 564–
567, 795, 796 menores, 560, 561, 562–
564, 563t, 575 ligamentos de, 564–567, 565,
566 , 579, 580 durante el
embarazo, 568–569
relajación de, 568–569 sistema linfático de,
582, 588–589, 590 imágenes por resonancia
magnética de, 668, 669–671 varón, 563, 563t, 564, 567, 582, 586 , 598, 609, 610 , 611, 669, 676

LGRAWANY
Machine Translated by Google

imágenes médicas de, 668, 669–671
estructuras neurovasculares de, 582–595, 583, 594
reflexiones peritoneales en, 577t
venas de, 582, 583, 588, 589
inervación aferente visceral en, 593–594
paredes de, 571–572, 573, 574, 574t
Pelvis (renal), 501, 523, 524, 556
bífida, 530, 531
ectópica, 531, 531
Pene, 653–659, 654
arterias de, 654, 656, 656
cuerpo de, 653, 653, 654, 654, 655
bulbo de, 602, 609, 639, 640 , 641 , 646t, 653, 654, 655, 656
circuncisión de, 660–661
pilares de, 640, 641, 653, 653–654, 655
eyaculación, 659
emisión de, 659
erección de, 657–659, 661
glande, 598, 609 , 653, 653 , 654, 654–655, 655
hipospadias de, 660, 660
inervación de, 654, 656, 656–657
nervios de, 654, 656, 656–657
raíz de, 641, 653, 653, 654, 654
piel de, 655
venas de, 654, 656, 656
Percusión
de corazón, 379,
379 de tórax, 349, 350
Angioplastia coronaria transluminal percutánea, 387, 387
Frote pericárdico, 361
Pericardiocentesis, 336, 361–362, 362
Pericarditis, 361
Pericardio, 18, 333, 355–359, 356, 398
arterias de, 358, 358–359
desarrollo de, 357, 358, 359, 359
fibroso, 337, 355–357, 356, 392
taponamiento cardíaco de,
361 funciones de,
357 hemopericardio,
361 nervios de, 358,
359 neumopericardo, 361

Machine Translated by Google

seroso, 337, 355–356, 356
capa parietal de, 355, 356
capa visceral de, 355, 356, 357
venas de, 358, 359
Pericondrio, 19
Pericráneo, 862
Perilinfa, 993, 995, 995
Perimetrio, 616, 619
Perineo, 560, 561, 562, 572, 636–648
arterias de, 646, 646t
límites de, 636, 636, 637
disposición de, 637
episiotomía de, 649, 649
mujer, 637, 638–639, 640, 662–668, 663, 671
nervios de, 665, 666, 666t
masculino, 637, 638–639, 640, 652–661,
671 uretra masculina distal,
652, 653 drenaje linfático de, 657,
657 músculos de, 657, 658, 658t–
659t nervios de, 656,
666t pene (ver
Pene) escroto (ver Escroto)
Perineuro, 48, 49
Periodonto, 948, 950, 952
Periorbita, 908, 909
Periostio, 19, 21, 22
inervación de, 107, 107
Sistema nervioso periférico (SNP), 45, 48–57
fibras nerviosas de,
48 organización de,
48 fibras somáticas y viscerales, 53–56,
55 tipos de, 49–53
Peristalsis, 68, 455, 458, 460, 461, 474
Peritoneo, 420, 432, 436, 445–453, 576–578, 579, 583, 598, 599, 602 , 611
adherencias de,
452 en mujeres,
576 formaciones, 447–449,
448 inyección intraperitoneal, 445,
540 drenaje linfático de, 657, 657
mesenterio de, 446–447, 448
parietal, 445, 445, 446, 448, 450, 450

LGRAWANY
Machine Translated by Google

diaphragmatic, 348
embryology of, 446, 446
surgical procedures of, 451
visceral, 445, 445, 446, 450, 450
Peritonitis, 451–452, 486, 489, 624 Pes
anserinus, 719, 719, 739, 741, 804, 807 Pes plano,
837, 837 PET. Ver
Tomografía por emisión de positrones (PET)
Falanges
de pie, 674, 674, 677, 688, 689, 689 , 778, 778
imágenes generales de,
19 de mano, 144, 146, 151, 152, 152
fracturas, 159
imágenes generales de, 19,
146 isquemia de, 265 –
266 Falange
distal, 146, 151, 152
medio, 151
proximal, 146, 151, 152
Faringe, 455, 457, 1051–1057
arterias de, 1053, 1057
laringofaringe, 953, 1050, 1051, 1051, 1052, 1054–1055 músculos
de, 1053, 1055–1057, 1056, 1056t nervios de,
1053, 1054, 1055 , 1057 nasofaringe,
953, 974, 975, 1050, 1051, 1051–1053, 1052 orofaringe, 953, 1041,
1050 , 1051 , 1051, 1052, 1053, 1053–1054
venas de, 1057
Fase del ciclo de la marcha, 711–713, 712, 712t–713t
postura, 711, 712, 712t
contacto inicial (golpe del talón), 711, 712, 712t
respuesta de carga, 711, 712, 712t
posición media, 712, 712t,
713 terminal/preswing (despegue), 712, 712t, 713
columpio, 712, 712t, 713
inicial, 712, 712t, 713
midswing, 712, 712t, 713
terminal, 712, 712t, 713
Filtrum, 877, 947
Fimosis, 660
Exploración física, 2
Piamadre, 46

Machine Translated by Google

craneal, 883, 884, 886, 890, 892
espinal, 107, 132 , 134, 135–136, 136, 139
Pilomotion, 59, 61
articulaciones PIP. Ver Articulación(s) (nombrada), interfalángica (IP), proximal (PIP), de la mano Pisiforme, 151, 151, 152, 154, 155, 283 Plagiocefalia, 860, 860
Plano(s) (en general)
anatómico, 5 –6, 6
fascial, 18
interfascial, 18
intrafascial, 18
neurovascular, 419
Plano(s) (nombrado)
coronal, 5, 6, 7
frontal, 5, 6
interespinoso, 411, 412, 413, 414
mediana, 5, 6, 7, 413, 414, 523
medioclavicular, 412
sagital, 5, 6
subcostal, 412, 413
supracristal, 86, 140, 548 , 683
transpilórico, 411, 412–414, 413, 460, 523, 523, 547
transtubercular, 412, 413
transumbilical, 413, 423, 438
transversal, 5, 6
transverso torácico, 355, 356, 359, 360, 390, 390, 391 Flexión
plantar, 8, 10, 765, 817 ausencia
de, 776 Placa
ateromatosa, 42, 42 Placa (s)

cribiforme, de etmoides, 853, 887, 973, 974
epifisario, 21, 22, 24, 25, 158, 258, 690 , 797, 801
fracturas que involucran, 158, 289, 693
crecimiento,
87 horizontales, de maxilares, 848,
849 perpendiculares, de etmoides, 842, 973,
974 pterigoideo, 954, 974
lateral, 849, 850, 851
medial, 849, 850, 851, 957
timpánico, 849
Meseta, tibial, 685, 685

LGRAWANY
Machine Translated by Google

Pleura, 332, 333–337
adherencias, 348
drenaje linfático después, 352
arterias de, 342, 342–343, 343
cervical, 333–335, 334, 392, 395, 1032
lesiones de, 346
costal, 333 , 334, 336, 337, 396–397
cúpula de, 333, 336
diafragmática, 333, 334, 336
inflamación de (pleuritis), 348, 349, 512 lesión
de, 346 istmo
(manga), 338, 339 sistema
linfático de, 343–344 , 344 nervios
mediastínicos, 333, 334, 355, 392, 396–397
de , 344–345, 345, 353 dolor por
(pleuresía) 348 parietal,
333–337, 334, 335, 336, 337, 454 drenaje
linfático de, 344 nervios de, 345,
353 reflejos de, 335,
335–336, 336 , 345, 345–346 anatomía superficial de,
345, 345–346 venas de, 342, 342, 343
visceral, 333, 334, 335

nervios de, 344–345, 345
Frote pleural, 348
Manga pleural, 338, 339
Pleurectomía, 348, 348
Pleuresía, 348
Pleuritis, 348, 349, 512
Pleurodesis, 348
Plexo
autónomo abdominal, 533
aórtico, 528–529, 533, 534, 592, 597, 605, 623
torácico, 397, 397, 401
Auerbach (ver Plexo mientérico)
basilar, 886, 887
braquial, 53, 166, 170–172, 191, 195–200, 198t–199t, 314, 319, 1001 , 1001, 1012, 1013 bloque de,
206, 1028
Parálisis de Erb-Duchenne de, 205–
206 lesiones de, 205, 205–
206 neuritis de, 206

Machine Translated by Google

raíces de, 195–197, 197, 198, 1015
troncos de, 197, 197, 198, 200, 200, 201–202, 1013, 1015
variaciones, 204–
205 capilar, alveolar,
341 cardíaco, 345, 378, 378– 379, 394, 395, 402t, 1036,
1039 carótida, 900, 911, 911, 923, 933 ,
934, 970 celíaca, 459, 466, 470, 471, 475, 497, 497, 506, 506, 508 , 509 , 529, 535,
536, 548 cervical, 53, 166, 200, 867,
1015, 1016
bloque de, 1028 ramas
cutáneas de, 1015 ramas
motoras de, 1015 raíces
nerviosas de, 1015, 1096 coroides,
884 , 896, 897, 898 ,
899, 899
coccígea,
590, 592 dental, 952 inferior, 939 esofágica, 345, 394, 395,
396, 401 , 402t , 458 , 459 , 1093
autonómica extrínseca,
534, 535 , 536 hepática, 506, 506– 507 hipogástrico , 593
inferior, 481, 482, 535, 536 , 592, 593, 597, 600, 605, 615, 617, 619, 623 , 647, 652 , 656
superior, 481, 528–529 , 533, 535, 536 , 592, 593 , 597, 600, 603, 605, 619, 623, 656
intermesentérico, 533, 535, 536, 593, 597, 619
autonómico intrínseco , 534, 536–538,
537 limbal, 913,
916 lumbar, 53, 132, 435, 435, 442, 543, 546, 546–547, 590, 653,
703 lumbosacro,
546 linfático, 42–
44 profundo, 343–
344, 344 de
palma, 166 pulmonar,
343, 344 subareolar, 196,
324, 326
subepicárdico, 377
subpleural, 343, 344 superficial, 343–344
Meissner (ver Plexo, Meissner submucoso)
mesentérico
inferior, 481, 533, 535, 536
superior, 466 , 471–474, 477, 478, 480, 481, 482, 497, 497, 506, 536
mientérico, 62–64, 472, 474, 536–538, 537
ovario, 617, 619, 623

LGRAWANY
Machine Translated by Google

parótida, 872, 873, 933 , 986, 1087, 1088
pélvica, 534, 593, 600, 605, 615, 617 , 619 ,
623 periarterial, 458, 459, 470, 471, 475, 482 , 528, 533, 534, 592, 593, 970, 1035, 1036, 1039
peribiliar, 505
faríngeo, 957, 959, 1054, 1055–1057, 1057, 1089
frénico , 521
pterigoideo , 887,
957 pulmonar, 344–345 , 345,
402t anterior, 378,
392 izquierda, 345,
394, 395 derecha, 345,
393–395, 394 renal, 528, 528–
529 , 535 , 597 sacra, 53, 132 , 435, 442, 481, 572, 573, 590, 590– 592, 605, 609,
623, 653, 703 submucosa Meissner, 62–64, 472, 474,
536–538, 537
tiroides, 1039 timpánica, 934, 985 ,
989, 989, 1091 uterina,
617, 619,
623 venoso,
40 epidural, 552 vertebral interna, 886,
886, 887, 890 pampiniforme, 435, 436, 437–438, 438, 443,
609 , 617, 618
pélvica, 588, 589 prostática, 589 , 600 , 601, 602,
610, 613, 614, 614 pterigoideo, 875,
876, 886, 934, 939 rectal, 589,
604, 604, 647 ,
651 submucosa, 977
tiroides, 1039 , 1040, 1040
uterina, 589, 617, 618 ,
621 , 622
úterovaginal , 600, 622 vaginal,
600, 622 vesical, 589, 596, 600, 610, 614 vertebral
externo, 106, 106
interno, 106, 106 , 137, 139, 600, 614
vesical, 600, 601, 656
Neumomediastino, 1008
Neumonectomía, 352
Neumonía , 1004
Neumopericardio, 361
Neumotórax, 346 , 347 , 361 , 10 27
PNS. Ver sistema nervioso periférico (SNP)

Machine Translated by Google

Podología, 778
Punto
McBurney, 427, 489–490
medioinguinal, 412
Síndrome de Polonia, 185, 185
Polo(s)
frontal, 896, 897, 900, 903 de
riñón, 524
occipital, 896, 900, 903
superior, de globo ocular, 917, 917
temporal, 896, 897, 900, 903 de
glándula tiroides, 1037, 1038, 1039 , 1039
Polimastia, 331, 331
Politelia, 329, 331, 331
Pons, 896, 897
Porta hepática, 499, 500, 500, 510
Posición
anatómico, 5, 6, 7, 845
litotomía, 575, 581, 637, 649 , 662, 665, 666, 668 boca
abajo , 5
en decúbito supino, 5, 360, 360
Trendelenburg, 543
Tomografía por emisión de positrones (PET), 70
Posterior, 7, 8
Postura, 676, 711, 828
Nombre inapropiado potencialmente letal, 729
Bolsa
perineal
profundo, 640, 641–642, 642, 658
superficial, 640, 641, 658
recto-uterino, 499, 576, 598, 603, 618, 620, 620 , 622
rectovesical, 448, 450, 499, 576–578, 583, 598, 603, 603, 609, 610 vesicouterino,
598, 620, 620, 622
Embarazo
cambios en los senos durante, 324,
329 ectópico, 625, 625,
631 lesión del piso pélvico durante, 581,
581 ligamentos pélvicos durante, 568–
569 cambios uterinos durante,
627 distensión vaginal, 629, 630
Prepucio

LGRAWANY
Machine Translated by Google

de clítoris, 616, 662, 664, 665
de pene, 598, 654, 655, 660–661
Presbicia, 929
Presión
intraabdominal, 306, 434
intracraneal, 899–900
intratorácica, 306, 307
Primer motor, 33, 34
Proceso/procesos, 21
accesorio, 83, 84
acromial (ver Acromion de la escápula)
articular, 76–77
de vértebras cervicales, 78, 79, 79t,
1003 inferior, 76, 76,
78, 83 de vértebras lumbares, 75, 76, 83,
83t, 84 superior, 76, 76, 78,
83, 302 de vértebras torácicas, 81, 81–82,
81t, 302 axilar, 323,
323, 329 caudado,
500, 500 ciliar, 912, 913, 914,
914 ,
915 clinoides anterior,
850, 851, 853 posterior, 850,
851 , 853, 853 condilar,
856, 935, 936
condiloide, 842 coracoides, 146, 147, 148, 152, 153, 154 , 182,
191, 272, 2 73 , 274 coronoides, 146, 149,
149, 150,
842, 856,
856 costal, 87 frontal, 844 de
maxilar, 843, 909, 973, 973
de hueso
cigomático, 844, 909
yugular, 1033 lateral, de
martillo, 985 mamilar , 82, 83, 84
mastoideo, 84, 847,
847, 851, 1024, 1033 del hueso
temporal, 849 odontoides
(ver Dens of axis [C2]) olécranon (ver
Olécranon) palatino,
de maxilares, 848, 849, 954, 974 papilar, 499, 500 pterigoideo, 850, 851, 954, 969

Machine Translated by Google

piramidal, de hueso palatino, 954, 969
espinoso, 20, 73, 74, 75, 76–77
del eje (vértebra C2), 80, 80, 82, 1002
bífido, 77, 80, 80, 1002
de vértebra C6, 82
de vértebra C7, 82, 82, 328
de vértebra cervical, 77, 78, 79, 79t, 82, 82, 1003 de
vértebra L2, 75, 76, 86 de
vértebra L4, 83, 86–87 de
vértebra lumbar, 77, 83, 83t, 86, 86–87 de la
vértebra S2, 86, 87 de
la vértebra T4, 82
de la vértebra T12,
84 de la vértebra torácica, 77, 81, 81t, 82, 82–84, 301, 302

estiloides del tercer metacarpiano,
152, 154, 155 de radio, 146, 150, 150, 152, 154 , 155, 240,
241, 283 de hueso temporal, 844, 847,
847, 849 de articulación
temporomandibular, 841 de cúbito, 146, 149, 150, 152, 154,
155, 240, 241, 241, 283
transversal, 76, 76–77
del eje, 78,
80, 1002 de C4, 121 de vértebras
cervicales, 77,
78, 79, 79t de
cóccix, 84 de L2, 75, 76 de vértebras
lumbares, 77, 83, 83t, 84 de vértebras torácicas, 77, 81, 81t, 301, 302, 305
uncinado, de páncreas, 468, 469, 494, 496
vaginal, 850
xifoides, 298, 302, 303, 303, 318, 327, 327 , 411 , 415 , 438, 439, 556
cigomático, 843
de hueso frontal, 843, 844
del hueso temporal, 844, 847, 849
Proceso vaginal, 433, 433, 436, 436
Proctoscopio, 608
Proyecciones
anteroposterior, 67, 67, 354, 354
posteroanterior, 67, 67, 353
Prolapso
de vísceras pélvicas, 648, 648–649

LCRAWANY
Machine Translated by Google

de recto, 650, 651
uterovaginal, 648
de útero, 626, 648
Prominencia
de mejilla,
947 laríngeo, 1019, 1025, 1042, 1043,
1058 mandibular,
871 maxilar,
871 promontorio, sacro, 83, 84, 85, 561, 564, 568,
568 Pronación, 9, 11, 280–282, 281, 283,
780 Síndrome de pronador,
244, 244 Propiocepción/sensaciones propioceptivas,
27, 53–55
Prosecciones, 3 Próstata. Ver
Glándula(s), próstata Prostatectomía radical, 615. Ver también Resección transuretral de próstata (RTUP)
Protracción, 10, 11
Protrusión, 10, 11, 425, 427
Protuberancia, 21
de abdomen, 425
mental, 841, 842, 843, 847 , 877, 878
occipital
externo, 20, 82, 82, 100, 841, 844 , 847 , 847–848 , 849, 1024
interno, 854, 885, 887
Proximal, 7, 8
Pterion, 844, 846, 846t, 847, 892
fractura de, 892–893
Ptosis, 916, 926, 927, 931, 1036
Pubis, 433, 560, 561, 562, 573, 677, 677, 679, 680, 683, 683
Pudendón, 662
Tromboembolismo pulmonar, 349, 352, 729
Neumología, 3
Pulpitis, 965
Pulso(s)
arterial, 2
arteria carótida, 1026, 1029
dorsal del pie, 699, 794, 794
arteria facial, 881, 881
yugular interna, 1030
poplítea, 699, 773
tibial posterior, 699, 777, 777, 791
arteria radial, 241 , 243–244, 262, 262

Machine Translated by Google

Síndrome del borracho, 903–904. Véase también Encefalopatía traumática crónica
Punto lagrimal, 926, 927
Punción
cisternal, 904
vena yugular interna, 1030, 1030
lumbar espinal, 87, 140, 140
espinal, 87, 140, 140
esternal,
23 vena subclavia, 1027, 1027
Alumno, 64t, 912, 913, 914, 914, 926, 926
convergencia de, 921
Miosis pupilar, 914, 931
Pus, 453, 1008
Piosálpinx, 625
Pirámide, renal, 523, 524
Pirosis, 439, 482–483

q
Cuadrantectomía, 331
Cuadrantes
de abdomen, 413, 414
de mamas, 329, 329
Cuadriplejía, 92, 141

R
Radiografías
proyecciones anteroposteriores,
67 tórax, 353–354,
354 convencionales, 66, 66–
67, 67 de articulación
del codo, 278 de mano,
24, 151, 283 proyecciones laterales,
67, 67, 354, 354 siluetas
mediastínicas, 405, 405 proyecciones
posteroanteriores, 67, 67,
353 de tórax, 66, 67, 404, 404 Radiología. Ver Anatomía (métodos y
enfoques), radiografía convencional, 66, 66–67,
67, 68, 353–
354, 354
diagnóstico, 2
Radiotransparente,
66 Radionúclidos, 70, 70 Radiopaco, 66 Radio, 19, 144, 146, 149, 150, 150

LGRAWANY
Machine Translated by Google

extremo distal de, 150, 157–158
fracturas de, 157–158, 158
radiografías de, 24, 151, 278, 283
derecha, 150
Rama/rama
anterior, 133, 134, 136, 137 del
plexo braquial, 1015 del
plexo cervical, 1015, 1016 del
nervio espinal C2, 315, 871 del
nervio espinal C3, 871 de
los nervios espinales, 49, 51, 52, 52– 53, 53, 55, 316, 317, 869, 870t
arterial cefálica, 59
comunicantes/comunicantes, 55, 59, 315, 319, 396–397, 590 gris, 55, 59,
61, 475, 546 , 546, 592, 593, 600, 1036 blanco, 55, 58, 475,
546 isquiático, 562, 636
isquiopúbico, 561,
562, 599, 636, 637, 655, 674, 678 , 678, 679 de isquion, 561, 678, 679
de mandíbula, 841, 842, 847,
934, 935 posterior, 1 29 , 129t, 133, 134,
136, 137
de nervios espinales, 49, 51, 52, 52, 54, 315, 316, 317, 869, 870t
púbico, 676
fracturas de, 568, 569
inferior, 561, 562 , 566, 636, 678, 679, 680
superior, 431 , 432, 561, 562, 566, 677, 679, 680
del nervio espinal, 49, 51
anterior, 49, 51, 52, 52–53, 53, 55, 85
posterior, 49, 51, 52, 52, 54, 85
Rafe
fibroso, 1018
palatino, 954, 954, 955
peneano, 653, 654
perineal, 653, 654
faríngeo, 1054, 1056
pterigomandibular, 865, 865
escrotal, 436, 653, 654
Receptores
adrenérgicos
sinápticos, 379 β2
adrenérgicos, 379 muscarínicos, 379
Receso

Machine Translated by Google

anterior, of ischio-anal fossae, 643, 643
costodiaphragmatic, 334, 335, 336, 336–337, 337, 408, 415, 451, 455, 493–494, 521
costomediastinal, 336, 336–337
epitympanic, 984, 985 , 989, 991
hepatorrenal, 498, 498–499, 499, 501, 523, 524
ileocecal, 476, 478
lateral, 1046 , 1073
de epiplón, 449 , 449 , 450, 499
peritoneal, 449, 453
faríngeo, 10 51, 1052, 1053, 1053
piriforme, 1045
sacciforme
de articulación radiocubital distal, 283,
285 de articulación radiocubital proximal,
280, 280 esfenoetmoidal, 975, 976,
979 subfrénica, 498, 498
Recto, 448, 450, 454 , 455 , 455, 467, 474, 476, 482 , 573, 579, 580, 583, 586, 589, 601–604,
603, 609, 620, 622, 636, 638, 644
arterias de, 604, 604
examen de, 608, 615, 616
hemorroides, 510, 650, 651
inervación de, 604, 605
sistema linfático de, 634, 634–636
prolapso de, 650, 651
resección de, 608
venas de, 604, 604
Reducción de una fractura, 23.
Reflejo(s)
abdominal, superficial, 426
miotático bicipital, 217, 217
tendón calcáneo, 705, 776, 776
corneal, 930
tos, 1092
cremastérico, 440
arcada , 967, 1090, 1100,
1101 martillo, 32
Hering-Breuer, 345
ligero, 996
miotático, 32, 705, 794
tendón rotuliano, 705, 728
plantar, 794

LGRAWANY
Machine Translated by Google

luz pupilar, 929
Región(es)
del abdomen, 412–414, 413
tobillo, 674, 674
anatomía de la superficie de, 778, 791–793, 791–
793 bucal,
947 cervical, 1008–1030, 1009, 1009t
anterior, 1008, 1009, 1009t, 1017, 1018, 1018–1024, 1019, 1025, 1026
arterias en, 1017, 1018, 1019, 1020–1023, 1022
músculos en, 1017, 1018, 1019, 1020
nervios en, 1017, 1018, 1023–1024 , 1024
venas en, 1017, 1019, 1022, 1023
lateral , 1008, 1009, 1009t, 1011–1013, 1012, 1013, 1024–1026, 1025
arterias en, 1012, 1013, 1013–1014, 1014
disección de, 1012, 1013
sistema linfático de, 1012, 1016
músculos en, 1011–1013, 1012 , 1013
bloqueos nerviosos en,
1028 nervios de, 1012, 1013, 1014–1016 ,
1016 venas en, 1012, 1013, 1014,
1014 posterior, 1009, 1009t, 1011, 1024,
1025 anatomía de la superficie de, 1024–
1026 , 1025 dorsal (dorso), del pie, 7, 8,
778, 779 arterias de, 785, 786, 788,
788–789 fascia de,
779, 780 drenaje linfático de, 789–791,
791 músculos de, 783, 783,
783t nervios de, 783–788, 787,
787t anatomía de la superficie, 778, 791–
792 , 791–793 drenaje venoso
de, 789, 790
femoral, 673,
674 pie, 674, 674 glúteo, 72, 561, 673, 674, 713,
731–738, 736 arterias de, 736, 744–
746, 745, 745t inyecciones
en, 751, 751–752 sistema linfático
de, 746, 746 músculos de, 73, 621, 731, 732–738, 733, 733t , 734, 735,
736, 737 nervios de, 741–744 , 742,
742t– 743t anatomía de la superficie de, 746–
749, 747, 748, 749
venas de, 746, 746 hipocondríaco

Machine Translated by Google

izquierda,
413
derecha, 413 inguinal, 430, 430–434, 439–440,
673, 674
izquierda,
413 derecha,
413 rodilla, 673, 674 bursitis
en la región, 834, 834 posterior, 673, 753. Ver
Fosa (e) ,
pierna poplítea, 674, 674 de
extremidad inferior, 673–
674, 674 oral, 946–
969, 947, 947 parótida, 932–934 pectoral, 143,
144, 173–175, 183, 185,
185 poplítea, 752–753 , 753 escapular, 72,
72, 143, 144, 173–189, 183 esternocleidomastoideo, 1008–
1011, 1009 , 1009t, 1024, 1025 suboccipital, 126–128, 127, 127t, 129 , 129t , 8
90, 1009 , 1011, 1024,
1025 supraescapular,
72, 72 talocrural, 2,
674, 674
temporal, 934, 936 muslo,
673 de miembro
superior, 143, 144
Regurgitación,
383
Reposición,
9, 11 Resección(es) de pulmón,
352 recto, 608 transuretral , de
próstata, 607 Retina, 912,
913, 914–915, 915 desprendimiento de, 928, 928 Retináculo/retináculo, 17, 417, 430
del tobillo, 758, 778
extensor, 31, 161, 162, 228, 229, 230, 233, 698
inferior, 756, 758, 778 , 791–792
superior, 756, 758, 778, 791–792
peroné, 31
inferior, 764–765
superiores, 761, 761
flexor, 31, 161, 162, 221, 223, 251 , 256, 765, 768
rotuliano, 804
lateral, 716, 805, 806

LCRAWANY
Machine Translated by Google

medial, 716, 805, 806
Retracción, 10, 11
Retrusión, 10, 11
Rinitis, 982, 1096
Rinorrea, 905, 1097
Rizotomía, 56–57
Ritmo, escapulohumeral, 270, 271
Costillas, 298,
299 1ª, 298, 299, 300, 302, 303, 314, 327, 392, 395, 397, 398
surco de, 338
apariencia radiográfica de, 66
sincondrosis de, 298, 302, 303, 306
2.o, 298, 299 , 300, 314, 327, 396–397
4.o, 298
5.o, 298, 305, 397
6.o, 298, 304, 305, 397
7.º, 298
8.º, 298, 299
9.º, 298, 299
10.º, 298, 299, 521
11.º, 298 , 299, 300
12.º, 73, 73t, 298, 299, 300, 523, 540 , 546
atípico, 299 , 300
cuerpo de, 299,
300 cervical, 90, 90,
309 cartílago costal de, 19, 298, 299, 300, 302, 303, 305 , 309 , 318 , 327 , 416, 418, 457,
557 articulaciones costovertebrales
de, 301 conteo de,
327–328 dislocación
de, 310 falso,
298, 299 flotante,
298, 299 fractura
de, 308 imágenes generales
de, 19, 297 cabeza de, 299,
300, 301, 305
cresta de, 299, 300
articulaciones de ,
304, 305, 305t
movimientos de, 313 cuello
de, 299, 300
rotación de, 304–306, 306 separación de, 310 supernumerario, 90, 309

Machine Translated by Google

anatomía de la superficie de, 327, 327–
328 verdadero,
298, 299 tubérculo de, 300,
301, 305 típico, 299, 300
Cresta(s), 20, 21
mamaria, embrionaria, 331
cresta mamaria, 331, 331
petrosa, 854
seno sagital, 887
supraepicondilar, 148
lateral, 146, 148
medial, 146, 148
transversal, 302, 303
Borde
acetabular, 796, 796, 797
epifisario, 75, 76, 76, 87, 97, 98, 98
Rima glotis, 1042, 1043, 1044, 1045
Rima vestíbulos, 1046
Anillo
tendinoso común, 870, 908, 917, 917, 918, 1087 femoral,
722, 723, 730 fibroso, 364–
365, 365, 368, 370 , 372 derecho, 365
inguinal
profundo,
418, 429, 430, 430, 431 , 432, 433, 433–434, 434, 436, 440, 580, 622 superficial, 418,
419, 430, 431 , 432, 433 , 433–434 , 434, 436, 440
amigdalina, 1051–1053, 1057, 1057
traqueal, 1044, 1049, 1050
umbilical, 417, 421
Raíz(s)
anterior, 48, 49
nervio anterior, 49, 49–51, 134 del
plexo braquial, 197, 1015 del plexo
cervical, 1015, 1096 del clítoris, 664
nervio dorsal, 49,
49–51, 134 del nervio facial , 871–
872, 1073t, 1087 de nariz, 877, 973, 973 de
pene, 641, 653, 653, 654,
654 posterior, 48, 49 nervio posterior,
49, 49–51, 134

LCRAWANY
Machine Translated by Google

nervio espinal, 49, 49–52, 130, 132, 133, 134, 137
1° cervical, 133 1°
lumbar, 133 arterias
de, 137, 138, 139 compresión
de, 139 venas de, 137, 139
simpática, del ganglio
ciliar, 923, 923 de dientes, 950, 952, 952 de nervio
trigémino, 867, 871 , 880,
923, 1073, 1073t, 1075, 1083, 1085 nervio ventral, 49, 49–51, 134

Raicillas, 49
anteriores, 49
posteriores, 49
Rostral, 8
Rotación, 11 de
articulación de rodilla, 811, 812, 812t
lateral (externa), 10, 11 medial
(interna), 10, 11 de escápula,
177, 178, 178t de columna
vertebral, 104
Frotar
pericárdico, 361
pleural, 348
“Regla de los tercios” (Acero), 114
“Regla de los nueves”, 16
Rodilla de corredor, 727, 831
Corriendo, 711
Rotura de
aneurisma de aorta abdominal, 552 de
aneurisma, 895, 905 de
apéndice, 489 de
tendón del bíceps, 218, 218 de
vejiga, 607 de
tendón del calcáneo, 776 de
ligamento coracoclavicular, 290 de diafragma,
550–551 de hígado, 514 de
páncreas , 512
de bazo, 511 de
uretra en hombres,
649, 650

Machine Translated by Google

S
SAC
(S) Alveolar, 341,
342 Conjuntival, 909,
927 Dural,
746 Spinal, 131, 133, 134, 134,
136 endolinfático, 988, 992, 994, 994
Lacrimal, 867, 870, 907 , 909, 910 , 911,
911 . pericárdico, 17, 336, 356–357, 357, 358, 396–397, 415, 540
peritoneal, 445
pleural, 17, 333
sáculo
de oído, 992, 993, 994, 1090
laríngeo, 1042
Sacralización, 95, 95
Sacro, 19, 74, 74, 84–85, 84–85, 560, 561 , 561, 562, 573, 574, 583, 636, 637, 674 posición
anatómica de, 85 ápice de,
84, 85 superficie
auricular de, 84–85, 85 base de,
84, 84, 85, 86 curvatura
de, 104, 104–105, 105 superficie
dorsal de, 84, 85 osificación
de, 87, 88 superficie
pélvica de, 84, 85 anatomía
de la superficie de, 86 , 87, 126
superficies de, 84–85, 85
saliva, 961
Salpingitis, 624
Várice safena, 730
Sarcomas, 45
Sartorio, 30, 31, 706, 714, 714t, 716, 720, 720, 722, 725, 802
Escala timpánica, 988, 995, 995
Escaleras vestibuli, 988, 994, 995, 995
Cuero cabelludo,
861–883 arterias de, 873,
874, 874t infecciones
de, 878 lesiones
de, 878 laceraciones de,
878, 882 capas de,
861–862 sistema linfático de, 876,
877 músculos de, 862–864, 863, 863t –864t, 865

LCRAWANY
Machine Translated by Google

nervios de, 867, 867–871, 869, 869t–870t, 871, 873
venas de, 875, 875t–876t, 876
heridas a, 878
Escafa, 985
Escafoides, 151, 151, 154, 155, 262, 283
fractura de, 158, 158, 294
Escápula, 19, 72, 144, 144–145, 145–148, 147, 298
acromion de, 145, 146, 147, 147, 152, 153, 182–184, 183
anastomosis arteriales alrededor, 202–203, 203
borde de, 146, 147 , 148, 152, 153, 183, 184, 184, 273
fracturas de, 156
movimientos de, 10, 11, 177, 178, 178t, 269, 271
derecha,
147 columna de, 20, 73, 73t, 146 , 147, 147 , 152 , 183, 184, 184,
298 superficies de, 145
–147 alado, 185, 185,
204 Ritmo escapulohumeral, 270,
271
Cicatrices, 15
Ciática, 110 Articulación SC. Ver articulación(es) (nombradas), esternoclavicular (SC)
Sclera, 908, 910, 912, 913, 914, 925
esclerotomas, 51
escoliosis, 116, 117
Scrotum, 436, 436–437, 609, 637, 652–653, 654
Anestesización de, 442
Arterias de, 435, 435, 437 , 653
cáncer de, 443
distensión de, 660
hematocele de, 441
sistema linfático de, 435, 436, 653, 657, 657
primordial, 433 , 433, 437
venas de, 435, 437 , 653
Secciones
longitudinales, 5, 6
oblicuas, 5–6, 6
transversal, 5, 6
Segmento(s)
anterior (acuoso), de globo ocular, 914, 914, 915
de riñón (renal), 526, 527 de
hígado (hepático quirúrgico), 502, 503, 503t, 504
de pulmón (broncopulmonar), 340, 341, 341–342

Machine Translated by Google

posterior (vítreo), del globo ocular, 916
Segmentectomía, 352, 513–514
Silla(e)
dorso, 847, 850, 851–853, 854
tubérculo, 850, 851, 853 turca,
850, 851
Colículo seminal, 601, 602, 614
Defectos del tabique,
382 auriculares,
382, 382 ventriculares, 382, 382, 388
Septicemia, 894
Septo/septo
fibroso, de palma de mano, 249, 250
interalveolar, de alvéolo dental, 950, 951t
interauricular, de corazón, 365, 367, 367, 369, 370
intercarótido, 1019
intermuscular, 16, 17, 160, 162, 208 , 696, 697 , 698, 757, 765, 779
anterior, 697, 698, 757
lateral, 160, 162, 208, 696
medial, 160, 162, 208, 216
posterior, 697, 698, 757
transversal, 697 , 698, 757, 765
interradicular, de alvéolo dental, 950, 951t
interventricular, de corazón, 365, 366, 369–370
parte membranosa de, 368, 370, 372
parte muscular de, 368, 369–370, 372
lingual, 958, 960
nasal, 843, 846, 877, 877, 973, 973–974, 1051 orbital,
908, 910, 910 de pene,
654 , 654 rectovesical,
598, 604, 609, 612 escrotal, 436, 653

Septum pellucidum, 897, 898, 899
Eje
de hueso, 20, 20, 21
de fémur, 676, 680, 681, 682, 683, 684 de
peroné, 685, 686 de
húmero, 146, 148, 153 fractura
de, 156 de
metatarsianos, 687, 688, 690 de
falanges

LGRAWANY
Machine Translated by Google

pie, 689, 690
mano, 152
de radio, 146, 150, 150 de
tibia, 685, 685–686, 773 de
cúbito, 146, 149, 149
Vaina
aracnoides, 908, 924
axilar, 189, 191
carotídea, 1001, 1005, 1006, 1007, 1007, 1020, 1022 , 1023, 1026, 1034 , 1039 , 1093 dural, del
nervio
óptico, 908, 913, 92 4 de raíces
nerviosas espinales , 134, 134, 136 fascial,
del globo ocular, 908, 909, 912, 921 femoral,
430, 721 , 721–723, 722, 798 fibrosa digital,
31, 223, 231, 249, 249, 251, 255, 256, 265, 779, 780, 784 flexor, común, 255, 256
hipogástrico, 578, 579, 580,
593 neurovascular, 17 parótida, 933,
933 psoas, 543, 544
recto
pared anterior, 417, 418, 419, 420, 420–421 pared
posterior, 429 tendón
sinovial, 17, 18, 228, 230, 255 , 256, 265 tendinoso del
abductor
largo del pulgar, 229, 230, 233 de los dedos, 255
de extensor
radial del carpo, 230, 230 del extensor
cubital del carpo, 230, 232 del extensor
de los dedos, 230, 230 del extensor
del índice, 230 del extensor
corto del pulgar, 229, 230 del extensor largo
del pulgar, 230, 233 del flexor radial del
carpo, 225 de flexor largo del
pulgar, 226 en mano, 255, 256
de la glándula tiroides, 1037, 1041, 1055
vascular, 702
Estante, talar, 687, 688, 689, 689, 826, 827
Herpes zóster, 321–322, 322
Dolores en las piernas, 774

Machine Translated by Google

Hombro. Ver Articulación(s) (nombrada), glenohumeral o Región(es), pectoral y Región(es), escapular

Derivación(es)
arteriovenosa, 729 portocava (ver
Derivación[es],
portosistémica) portosistémica, 519, 519
intrahepática
transyugular (TIPS)), 519,
519 Sialografía del conducto
parotídeo, 944–
945 del conducto
submandibular, 968,
968
Sialolito, 945

Sigmoidoscopia, 490
Sigmoidostomía ,
490 Signo
de Babinski , 794 signo del
cajón anterior,
832, 833 posterior, 832, 833 Hegar, 627 peau d 'naranja, 330, 330 psoas, 552, 552 Trendelenburg, 829
Tomografía computarizada por emisión de fotón único (SPECT), 70
Seno(s)
anal, 644, 645
aórtico, 371, 372, 373, 382–383
izquierdo, 371, 373,
373 posterior, 371, 373,
409 derecho, 371 , 372,
373, 409 branquial,
1068, 1068 carotídeo, 1019, 1019, 1020,
1022, 1026
hipersensibilidad, 1029 cavernosa, 875, 876, 886, 886–887, 888, 900, 977, 1082
tromboflebitis de, 893, 894
trombosis de, 894, 1099
confluencia de, 854, 886, 888, 898
coronaria, 366, 367, 367 , 376, 376, 376, 381
venosa dural, 884–885, 885–888, 886, 888, 977
oclusión de, 894
metástasis tumoral a, 894
de epidídimo, 437, 437
etmoidal, 975, 976, 977, 978, 979, 980

LGRAWANY
Machine Translated by Google

frontal, 953, 975, 976, 978, 979, 982, 983
intercavernoso, 887, 888
lactífero, 323, 323
maxilar, 976, 979, 980, 981, 982 , 983
occipital, 886, 886
paranasal, 859, 860 , 976 , 978–981, 979, 980
formación
pericárdica de, 357–358, 358
oblicua, 357–358, 358, 391
transversal, 357, 358, 391
importancia quirúrgica de, 361
petroso
inferior, 847, 886, 887, 887, 888 , 1022, 1023
superior, 847, 886, 887, 887, 888
prostático, 601, 602, 614
pulmonar, 371, 382–383
renal, 69, 521, 523, 524
sagital
inferior, 885, 886, 888, 889
superior, 884–885, 885, 886, 888, 889, 892 , 898
sigmoideo, 847, 853, 854, 885–886, 886, 887, 888, 889
esfenoidal, 850, 953, 957, 975, 976 , 978–979 , 979
esfenoparietal, 886–887, 888
recto, 885, 886, 888, 898
amigdalino, 953, 953 , 956, 1052, 1054
transiluminación de, 982 , 983
transversal, 853, 854, 885, 886, 887, 888, 889
valvular (venoso), 698
venarum, 367
venoso, 40
escleral, 913, 914, 916, 924, 925
Sinusitis, 982
Situs inverso, 362
Músculo estriado esquelético, 29, 29t, 30–35
Sistema esquelético, 3, 18–
37 partes de, 18–19, 19
Esqueleto
apendicular, 19, 19
inferior, 145, 564
superior, 145
axial, 18, 19, 72, 144, 564

Machine Translated by Google

de nariz externa, 973, 973
fibrosa, de corazón, 364, 364–365, 365, 368, 378
funciones de, 365
laríngea, 1042, 1043
torácica, 298, 299
anatomía de la superficie de, 324–328, 327, 328
Pulgar de esquiador, 294, 294
Piel, 12–16
quemaduras en, 15, 15–16,
16 signos de color en el diagnóstico físico, 14–15
dermatomas de (ver Dermatoma[s]) dermis de, 12,
13 epidermis de, 12,
13 funciones de, 12
incisiones en, 13,
15 lesiones en, 15–16
laceraciones de, 15
ligamentos, 13, 14,
14 mapa de inervación
periférica de, 52 del cuello, 1005, 1005, 1007,
1015, 1016, 1024 estimulación parasimpática, 64t
cicatrización de , 15 inervación
segmentaria de
(ver en Dermatoma[s]) estrías en, 15, 15 tejido subcutáneo, 12–
14, 13, 14 ligamentos de la
piel de, 14, 14 estimulación simpática, 64t
líneas de tensión de, 12, 13, 15

Cráneo. Ver cráneo
Manga, dural, de raíces nerviosas espinales, pleural, 338, 339
Olfato, pérdida de, 1096–1097, 1097t
Tos de fumador, 349 SNS.
Ver Sistema nervioso somático (SNS)
Planta del pie, 7, 8, 779
arterias de, 785, 787, 788, 789
compartimento central de, 779, 780
heridas hemorrágicas de, 794
compartimento lateral de, 779, 780
compartimento medial de, 779, 780
Línea soleal, 20, 677, 685, 686
Somitas, 51

LGRAWANY
Machine Translated by Google

Sonografía. Ver Ultrasonografía (EE. UU.)
Aire
espacial,
843 de Bogros, 425, 432,
433 postanal profundo, 640,
643, 650 epidural, 46, 131, 134, 135, 135t, 884,
890–891
episcleral, 912 extradural, 884–
885, 890–891
extravascular , 41
fascial, 265, 425, 1007 intercostal, 298, 299, 308–309, 314, 323, 327–328, 411, 412
cuarto, 323
toracocentesis, 347, 347–348
leptomeníngeo, 883
meníngeo, 135, 135t, 890–891
mediopalmar, 249,
250 paravesical, 579
Parona, 265
pelvirrectal, 579, 579–581
perisinusoidal, 504, 505
cuadrangular, 189, 192, 193, 211
rectovaginal, 580 , 581
retro(sub)inguinal, 425 , 429, 430 , 431, 432, 433, 720 , 721
compartimento muscular de, 720, 721
compartimento vascular de, 720, 721
retromamario, 323, 323, 330–331
retrofaríngeo, 1005, 1007, 1007, 1031, 1050, 1053
retropúbico, 578, 579, 597, 598, 609, 611, 640
retrorrectal, 578, 579, 580
de los hombres espinales inges,
135, 135t subaracnoideo
cerebral, 883, 884–885, 891, 892, 898, 899, 908, 922, 922
desarrollo de, 139
nervio óptico (CN V1) y, 908, 913, 924, 929
espinal, 107, 131, 134, 135, 135, 135t, 136, 136–137, 898
subcostal, 299
subhepático, 450, 498
supraesternal, 1005, 1006, 1019, 1024, 1050
tenar, 249, 250
vesicocervical, 580
vesicovaginal, 580

Machine Translated by Google

ESPECTACULAR. Ver Tomografía computarizada por emisión de fotón único (SPECT)
Esperma, 3, 435, 437, 438, 601
Espermatocele, 443
Espermatogénesis, 435
Espermatozoides. Véase
Hueso esfenoides de esperma , 840, 841 , 842 , 843, 844, 847 , 849 , 850, 850–851, 851, 853, 887, 907, 909, 974
Esfínter. Ver Músculo(s), esfínter Espículas,
20 Espina
bífida quística, 96, 96 Espina
bífida oculta, 96 Columna (de
hueso), 21 ilíaca

anteroinferior, 562, 677, 678, 679
anterosuperior (ASIS), 411, 412, 413, 416, 418, 420, 430 , 438 , 439, 454, 561, 562, 677,
678, 679, 682, 683, 747
posterior inferior, 562, 677, 678, 679 posterior
superior, 73, 73t, 86, 523 , 561, 562, 677 , 678 , 679, 683, 683, 746, 747 isquiático, 561 , 562, 573,
574, 637, 677, 678, 679 nasal, 973, 974 anterior, 841, 842
posterior, 848,
849, 954 de escápula,
20, 73, 73t , 146 , 147, 147,
152, 184, 184, 298 de esfenoides, 849, 850, 851, 854 suprameatal, 935
troclear, 907

Bazo, 411, 445, 449 , 454, 456 , 461, 463, 468, 493, 493–494, 521, 523 accesorio, 511 ,
511 arterias de, 464,
464t–465t, 468, 494, 495 bordes de, 493 , 494
tomografía computarizada
de, 556 superficie diafragmática de,
493, 494 embriología de, 493 funciones de,
493 sistema linfático de,
470, 494, 497 biopsia
con aguja de, 512 palpación de, 511, 511
relaciones de, 493, 494,
495 ruptura de, 511
anatomía superficial de, 493, 493

Esplenectomía, 511
Esplenomegalia, 511, 511

LGRAWANY
Machine Translated by Google

Esplenoportografía, 512
Espondilolistesis, 112, 113, 569–570, 570
Espondilólisis, 569–570, 570
Espondilosis, 91, 96, 112-113, 113, 141
Hueso esponjoso, 19–20, 20
Esguince
de tobillo,
835 espalda, 129–
130 rodilla, 831, 831
Espolón, calcáneo, 793, 793
Tallo, de epiglotis, 1042, 1043
Fase de postura, de la marcha, 711–713, 712, 712t
De pie tranquilo, 711, 711
Estribo, 984, 985, 987–988, 989, 990, 991, 995
Hipótesis de Starling, 41, 42
La regla de los tercios del acero, 114
Estenosis, 383
válvula aórtica, 384
acueducto, 904
arteria carótida interna, 882
columna lumbar, 93, 93
válvula pulmonar, 384
columna, 93, 93
Stents intravasculares 387
Esterilización
mujeres (ligadura de trompas), 624–625, 625
hombres (vasectomía), 615, 615
Punción esternal, 23
Articulación esternoclavicular (SC). Ver Articulaciones (nombradas), esternoclaviculares (SC)
Esternón, 302, 302–303, 391
anomalías de, 310
biopsia, 310 cuerpo de,
298, 302, 303, 303, 318, 327, 327, 329, 391 hendidura de, 310
fractura de,
309 imágenes
generales de, 19 , 302 manubrio,
144, 145, 298, 302 , 303, 303, 305, 318, 325, 327, 391, 1050 esternotomía, 309 superficies
de, 314 apófisis
xifoides, 298, 302 ,
303, 303, 318, 327, 327, 411, 415, 438, 439
Estómago, 411, 445, 448 , 449, 450 , 451, 454, 454, 455, 455, 457, 458–462, 461, 467, 501

Machine Translated by Google

arterias de, 456, 462, 464, 464t–465t lecho
de, 461, 463 vasos
sanguíneos de, 456
cuerpo de, 459, 461
carcinoma de, 485
tomografía computarizada de, 69, 556
curvaturas de, 68, 460, 461
desplazamiento de , 483
fondo de ojo, 457, 459, 462, 557
gastrectomía, 485
interior de, 460, 462
sistema linfático de, 459, 462, 466 nervios
de, 459, 462, 466 inervación
parasimpática de, 64t, 462, 466 partes de , 459–460, 461
antro pilórico de, 68, 460,
461, 462 pylorespasmo de, 484 pylorus de,
68, 411, 412–414, 454,
455, 455 , 460, 461 , 467, 484, 494, 505 radiográficos imagen de, 68, 461 relaciones de,
460–461 rugas de, 68, 460, 461, 462
anatomía superficial de,
459–460, 460 úlceras de , 485–
486 venas de, 456, 462, 465 dolor visceral
referido, 486 , 486

Cepa
espalda, 124, 129–130, 130
gastrocnemio, 776 tibial
anterior, 774
Estrías, 15, 15
Estrías, 15, 15
gravídica, 15
olfatoria, 1079, 1080
Estenosis uretral, 660
Estridor, inspiratorio, 1101
Ictus, 42, 383, 905, 1029
hemorrágico, 905
isquémico, 905
Orzuelo, 928
Subcompartimento, de pierna
profundo, 765, 769, 770, 771

LCRAWANY
Machine Translated by Google

superficiales, 765
Tejido subcutáneo, 12-14, 13, 14
de pared abdominal, anterolateral, 414, 415, 418, 420 de pie, 779 de
miembro
inferior, 696 de cuello
(cervical), 1004–1005, 1005 de perineo, 639,
640 ligamentos de piel de,
14, 14
Absorción sublingual de fármacos, 968.
Subluxación
atlantoaxial, 114, 115 de la
cabeza radial, 293, 293–294
Arterias subescapulares, 163, 187, 191, 192, 193, 193t Articulación
subastragalina. Ver articulación(es) (llamadas, sudomoción
subastragalina, 59, 61
surco
carótida, 850
central, 896, 897
glútea, 683, 747, 747
infrapalpebral, 877, 877 lateral,
896, 897 mentolabial,
877, 946 , 947 nasolabial, 877, 878,
946, 947 parietooccipital, 896, 897
prequiasmático, 850, 851, 853
suprapalpebral, 877, 877 terminal,
957–958, 958, 1051

superficiales, 7, 8
Quemadura superficial, 15, 15-16
superiores, 7, 8
Superolateral, 8
Supinación, 9, 11, 280–282, 281, 283, 780
Superficie(s)
articular(es), 76
de la articulación del tobillo, 816, 816,
817 de las vértebras cervicales,
1002 de la articulación de la cadera, 795–798,
796, 828, 828 de la articulación de
la rodilla, 803, 808–809 del
cóndilo lateral, 808 del tibioperoneo
sindesmosis, 815 costal, de pulmones, 337, 339

Machine Translated by Google

diafragmático del
corazón, 365, 366 del
hígado, 449, 498, 498–500, 499, 500, 503 de los pulmones,
338, 339 dorsal, 7, 8, 778
del corazón, 365, 366
de la articulación de la
cadera, 795–798, 796, 828, 828 de articulación de
rodilla, 803, 808–809 de hígado, 449,
498, 498–500, 500, 503 mediastínico, de pulmones,
337, 338, 339 palmar, 7, 8 rotuliano, 681, 682, 684 ,
684 plantar, 7, 8,
778 poplíteo, 677, 681, 755 pulmonar,
371 izquierda, 365, 366
derecha, 365, 366 radio, 150, 281
sacropélvico, 561, 562
de sacro, 84–85,
85 de escápula, 145–
147 esternocostal, 365,
366 de esternón, 314 sinfisario,
de pubis 679, 680 de dientes,
948–950 de lengua, 956–
958, 958

Anatomía de la superficie, 2
Anatomía de la superficie (de regiones y estructuras) del
acromion, 152, 153, 182–184, 183 de la región del
tobillo, 791–792, 791–793, 826, 827 de la pared abdominal
anterolateral, 438, 438–439 del brazo, 216, 215–216 de la axila,
182, 183 de la espalda, 72, 73,
126, 126 de los músculos
bíceps braquial, 215, 216 de la
región cervical, 1024–1026, 1025 de la clavícula,
324, 327 del cóccix, 86, 87 del cubital fosa, 215–
216, 217, 241, 241 del globo
ocular, 925–927, 926 de
la cara, 876–878, 877

LGRAWANY
Machine Translated by Google

del triángulo femoral, 720
de los dedos, 263–264,
264 del pie, 791–792, 791–
793 del antebrazo, 240, 240–241,
241 de la región glútea, 746–749, 747, 748,
749 de los grandes
vasos, 409 de mano, 262, 262–264,
263, 264 de cabeza,
876–878, 877
de corazón, 409
de rodilla, 826, 826 de aparato lagrimal,
925–927, 926 de
pierna, 772, 772–773 de
extremidad superior, axila, 182,
183 de vértebras
lumbares, 86, 86–87 de
pulmones, 345, 345–346 de nervios medianos,
241 de cuello, 1024–1026,
1025, 1058–1059, 1059
de pleura, 345,
345– 346 de costillas,
327, 327–328 de sacro, 126 de bazo, 493, 493 de
esternón, 325–327, 327,
329, 459–460, 460 de estómago,
459–460, 460 de muslo,
746–749, 747, 748, 749
anterior, 725–726, 726 medial, 725–
726, 726 posterior, 746–749, 747, 748, 749
de la pared torácica, 324–329, 327, 328, 329 o región de la muñeca, 262, 262 , 264
Cirugía
Cricotyrotomía, 1058, 1065
endoscópicas,
427 Acceso intratorácico extrapleural,
321 Lumpectomía,
331 esterilización masculina,
615, 615 mastectomía,
185, 331 mínimo invasivo,
427 Open-Chest ,
347 peritoneal ,
451 toracotomía, 308, 308-309, 360
Sustentáculo tali, 687, 688, 689, 689, 826, 827

Machine Translated by Google

Sutura(s), 25, 25, 841, 843 , 844, 847 , 848, 848 , 858, 858–859 frontal
(coronal), 845 , 858, 858–859 persistente
(metópica), 842, 843, 845, 858 , 859 intermaxilar, 27,
842, 843, 846, 858, 858, 954 internasal, 842 interpalatino,
954 obliteración
(sinostosis) de, 860,
860 cierre prematuro de (craneosinostosis
primaria), 860, 860 sagital, 847, 848, 848 , 858, 884

Deglución, 946, 953, 956, 1053, 1054
Fase de balanceo, de la marcha, 711–713, 712, 713t
Simpatectomía, 266, 486
Sínfisis, 26
mandibular, 27, 842, 847, 858, 858, 859, 1018 púbico,
19, 412, 415, 432, 438 , 439, 499, 558, 560, 561, 562, 564, 565, 566, 566, 572 , 57 4 , 575,
580, 583, 598, 599, 620 , 636, 637, 640, 674, 676, 677, 683, 683 , 795, 796
vertebrales, 97
Sincondrosis, 26 de
1.ª costilla, 298, 302, 303, 306
esternal, 303
Sindesmosis, 25, 25–26
dentoalveolar, 25, 25–26, 952
tibioperoneo, 686, 796, 812, 813, 814–816, 827
Síndrome(s)
del túnel carpiano, 243, 244, 266, 267, 294
compartimental, 709
isquémico, 219
túnel cubital, 245–246
Horner, 931, 1036
compartimento isquémico, 219
agujero yugular (Vernet), 1100
Klinefelter, 332, 332
Ménière, 998
dolor miofascial, 312
arco doloroso, 290
patelofemoral, 831
Polonia, 185, 185
pronador, 244, 244
borracho, 903–904
Raynaud, 266
atrapamiento renal, 530

LCRAWANY
Machine Translated by Google

Sábado por la
noche, 57 túnel
tarsiano, 835 salida
torácica, 90,
310 sinérgico,
34
sinostosis, 303 sistema alimentario,
3, 454–457,
455, 456 articular, 3 arterias, 38, 38, 39–40. Véase
también arteria(s)
(nombrada)
arteriosclerosis, 42, 42
vasos sanguíneos, 38–41
capilares, 38, 38, 41
cardiovascular,
3, 37–42
circulatorio, 3, 37–42 endocrino, 3 genital, 64t portal hepático, 37, 41. Véase
también Vena(s)
(nombrada),
portal (portal hepático)
tegumentario,
3, 12–16 locomotora,
4 linfática/linfoide, 3, 42–45 muscular, 3 componente de, 28–37 nervioso (general), 3, 45–65. Ver también Sistema nerv
estructura para información más específica
autonómica (ANS), 45, 57–65
división parasimpática, 57, 62, 63, 64–65, 64t
división simpática, 57–62, 61
sensación visceral y, 65
central (SNC), 45, 46, 47
entérica (ENS), 29t, 62–64, 63, 474, 475, 534, 536–538, 537
funciones de, 64–65, 64t
periféricas (SNP), 45, 48 –57, 55
somático, 45,
57 somático motor,
57 somático sensorial,
57 olfativo, 1079, 1080
venoso portal, 37, 455–457, 458
reproductivo, 3
respiratorio ,
3 esquelético, 3, 18–
37, 19 urinario, 3

Machine Translated by Google

venas varicosas, 42, 42, 709, 709
circuitos vasculares, 37, 37–38
estructura vascular, 38, 38
venas, 38, 38, 40–41. Véase también Vena(s) (nombrada)
Sístole, 363, 369, 369

t

EJÉRCITO DE RESERVA. Ver Músculo(s) (nombrados), tibial anterior (TA)
Cola
de epidídimo, 438, 438
de páncreas, 463, 493, 495
Talipes equinovaro, 837, 838
Astrágalo, 676, 677, 687, 688 , 689, 778 , 778,
827 cabeza de, 687, 688 , 689, 689, 824, 826,
827 cuello, fractura de, 694,
694 tróclea de,
816 Taponamiento cardíaco (pericárdico),
361 Huesos del tarso, 19, 674, 676, 677, 687, 688, 689 , 778,
778 Tarso, 677, 687 , 688 , 689. Véase también
Huesos del tarso Gusto (sensación gustativa), 56, 959,
1087, 1088, 1092 TCL. Ver Ligamento(s) (nombrado), colateral, tibial (TCL-medial)
Dientes, 948–
952 accesorios,
965 arterias de,
952 caninos, 948, 948,
951t caries, 965,
965 caducifolios, 859, 948,
951t desarrollo de, 859, 859, 948, 950
extracción de, 857, 857, 965– 966
funciones de, 948
incisivos, 948, 948, 951t, 952
inervación de, 949, 952
vasos linfáticos de, 952
mandibular, 842, 843, 847
maxilar, 843, 846, 955
seno maxilar y, 982
molares, 948, 948, 951t, 952
nervios de, 949, 952
partes de, 950,
952 permanentes, 859, 859, 948, 950,
951t premolares, 843, 948, 948, 951t

LGRAWANY
Machine Translated by Google

secciones de, 950–952, 952
supernumerario, 950, 965, 966
tipos de, 948
venas de, 952
Tegmen tímpano, 988, 989
Hueso temporal, 840, 841, 843, 844, 847, 849, 853, 887, 987–988
fracturas de, 881
parte petrosa de, 851, 853, 887, 987–988, 991 parte
escamosa de, 844, 851, 887, 987, 992
Articulación temporomandibular (ATM). Ver Articulación(s) (nombrada), temporomandibular (ATM)
Tendinitis
bíceps, 217
calcáneo, 775–776
supraespinoso calcificado, 291
codo, 242
Tendón(es) (en general), 17–20, 18, 30–32, 31, 33
Tendón(es)
(denominado) abductor largo del pulgar, 230 , 233, 251, 262,
262, 263
aductor, 718 aductor del
pulgar, 253 bíceps braquial, 207, 213,
217, 223 dislocación
de, 217 ruptura de,
218, 218 anatomía de la superficie de, 215, 216
bíceps femoral, 748–749, 749, 772, 773, 804, 826, 826 calcáneo,
31, 765, 766, 766–767, 768, 770, 773, 818, 826
reflejo, 705, 776, 776
roto, 776
tendinitis de, 775–776
central, 336, 355, 356, 360, 521, 539, 540
digástrico, 868, 1007, 1020, 1021
extensor de los dedos, 230, 230, 230–232, 231, 263, 263
extensor largo de los dedos, 773, 793
extensor del dedo gordo breve ,
773 extensor largo del dedo gordo, 773,
793 extensor del índice, 230,
230 extensor largo del pulgar, 230, 233, 233, 262
peroné largo, 764, 791–792, 823, 824 flexor
radial del carpo, 223, 225 , 256, 262, 262 flexor
cubital del carpo, 226, 262, 262 flexor
corto de los dedos, 781

Machine Translated by Google

flexor largo de los dedos, 770, 770, 781, 784, 826
flexor profundo de los dedos, 223, 226, 231, 249, 256
flexor superficial de los dedos, 223, 226, 231 , 249, 256, 262, 262
flexor corto del dedo gordo,
784 flexor del dedo gordo s largo, 687, 688, 767, 770, 770, 781,
784, 785 flexor largo del pulgar, 223, 226,
251, 256 del
antebrazo, 230
gastrocnemio, 770, 807 tendón de la corva, 739, 740, 741,
748–749 , 74
9 , 772, 773, 804
de la mano, 230
extensor largo, 31 flexor largo, 31, 255 palmar largo, 162,
162, 225, 241, 249, 259, 262, 262 pes anserinus,
719, 719, 739, 741,
804 , 807 flexor plantar, 770 poplíteo, 769, 769–770, 804,
805, 806, 807, 809, 811
cuádriceps,
715, 716, 804, 805 sartorio , 808
semimembranoso, 739, 741, 749 , 804
semitendinoso, 739, 741 , 749, 749
supraespinoso, 188,
188, 274 , 290, 291 tibial anterior, 793 tibial
posterior, 685, 767, 770, 791, 824 tríceps, 215
Tenosinovitis, 265
Tienda del cerebelo, 883, 885, 886, 888, 898
hernia a través, 893 Filum
terminal. Ver Filum terminale
terminal
cresta, 367, 367, 377, 377, 381, 381
surco, 367, 367, 377, 377, 381
Terminología Anatómica, 4
Terminología anatomomédica, 4–11
abreviatura de, 5
planos anatómicos, 5–6, 6
posición anatómica, 5, 6, 7
términos de lateralidad,
8, 8 términos de movimiento, 8–
11, 9–10 términos de relación y comparación,
6– 8, 7 estructura de, 5

LCRAWANY
Machine Translated by Google

de lateralidad,
8 de movimiento, 8–11, 9–
10 de relación y comparación, 6–8, 7
estructura de, 5
Testículo, 418, 432, 436, 437–438, 438, 598 , 609, 609, 610
apéndice de, 437
cáncer de, 443, 660
descenso de,
433 hematocele de,
441 hidrocele de, 440,
442 sistema linfático de, 435 , 436, 438,
657 maldescente
de, 439 mediastino de,
437, 438 palpación
de, 660 primordial, 430,
433, 433 rete, 437, 438
Tetania, 1063
Muslo, 680–752
compartimento anteromedial de, 698–726
canal aductor, 720, 722, 725, 725, 726
arterias, 698–699, 699, 724
correlaciones clínicas, 727–731
triángulo femoral, 720, 720, 721, 722
músculos, 714–719, 714–717, 714–715t , 718, 718t
estructuras y relaciones neurovasculares, 720–724, 722
parálisis del cuádriceps, 727
absceso del psoas, 545,
727 anatomía de la superficie,
725–726, 726 arterias de, 698, 699, 721, 722, 723, 724, 724t, 736, 744–746,
745, 745t canulación de la arteria
femoral, 729 laceración de la
arteria femoral, 729
contusiones de, 727 fascia de (fascia lata), 425,
432, 696–698,
697 fémur, 680, 681 coxa vera
y coxa valga, 691 luxación de
cabeza femoral, 691 fractura de, 691
sistema linfático de, 701, 702–703, 746, 746
compartimento posterior de, 738–752
arterias, 724, 744, 744, 744t
correlaciones clínicas, 750–752

Machine Translated by Google

músculos, 736, 738–741, 739, 739t, 740
estructuras y relaciones neurovasculares, 741, 742, 742t–743t anatomía de la
superficie, 749
venas de, 698–702, 700, 701, 721, 722, 723–725, 746, 746
Toracocentesis, 347, 347–348
Toracoscopia, 348, 348
Toracotomía, 308, 308–309, 360
Tórax, 297, 298
exploraciones de tomografía computarizada de, 405, 406–407,
409 dimensiones de, 306
anteroposterior, 306
transversal, 306
elementos de, 297
tórax inestable,
308 grandes vasos (ver Grandes vasos)
corazón (ver
Corazón) resonancia magnética de, 405, 408–409
mediastino (ver Mediastino) nervios de,
402t percusión de,
349, 350 radiografía de, 66,
67, 353–354, 354, 404, 404 vísceras de, 332–409, 411
pared de, 297 cara anterior de,
314, 315, 318
aberturas, 303, 303–304 arterias de,
318, 319–320, 319t
dermatomas de, 316, 317 fascia de,
313–316 articulaciones de,
304–306, 305, 305t
movimientos de, 306, 307 músculos
de, 311, 311–313, 312, 312t,
328, 328– 329 nervios de, 316–319 descripción general de, 297
cara posterior de, 314,
317 costillas, 298,
299 esqueleto (ver Esqueleto,
torácico)
esternón, 302, 302–303 anatomía de la
superficie de, 324–329, 327,
328, 329 toracotomía de vértebras torácicas (ver
Vértebra [e], torácica) , 308, 308–309, 360 vasculatura
de, 319–321

LGRAWANY
Machine Translated by Google

venas de, 320–321, 321
Emociones, 383
Tromboembolismo pulmonar, 349, 352
Tromboquinasa, 387
Tromboflebitis, 709, 893, 894, 931
Trombosis, 709, 894, 1099 venosa
profunda, 709
Pulgar (dígito 1 de la mano). Ver Mano de
jinete, 294
guardabosques, 294
movimientos de, 9, 11, 249–250, 250, 288 esquiador,
294, 294 Timo, 390–
391, 391, 392, 405, 1066 Tiroidectomía, 1061,
1063 AIT. Ver Ataques isquémicos
transitorios AIT Tibia (espinilla), 19, 674, 674, 676,
677, 684–686
tubérculo anterolateral (Gerdy) de, 685, 685, 686, 696, 733, 734, 735, 748, 826, 826 bordes de, 685, 685–
686, 772, 773, 826 fracturas de, 691–693, 692
funciones de , 684, 685 arteria
nutricia de, 771, 772
anatomía superficial de, 686, 686,
772, 772–773 tuberosidad de, 677, 685 , 685–686, 686 ,
686, 772, 772, 826, 826
Tic douloureux, 880, 1099
Procedimiento TIPS. Ver derivación(es), tejido(s)
conectivo(s)
portosistémico(s)
extraperitoneal, 433, 579–581, 593, 722, 723 linfoide,
475, 492, 953, 1051–1053, 1054, 1057 , 1057 subcutáneo, 12–14, 13,
14 de pared abdominal, anterolateral,
414, 415, 418 , 420 de pie, 779 de miembro inferior, 696 de cuello
(cervical),
1004–1005, 1005 de
perineo, 639, 640 ligamentos de piel de, 14, 14

Dedos de los pies,
674, 778 arterias
de, 788 en garra,
837, 837 grandes, 674, 778, 779, 826,
827 en martillo, 836, 837

Machine Translated by Google

articulaciones de (ver articulación[s] [nombrada], interfalángica [IP], del pie)
pequeña, 778,
779 nervios de, 787,
787t anatomía de la superficie de,
778, 791 tendones de, 791
Tomografía
computarizada (ver Tomografía computarizada [TC])
por emisión de positrones, 70
Tono (tonus), músculo, 32, 40
ausencia de (atonía), 35
Lengua, 455, 947, 956–961, 1050, 1052, 1053, 1054 arterias de,
959, 961 parálisis del
nervio hipogloso y, 1102, 1102 inervación de, 959,
961 sistema linfático de, 959–
961, 962, 1057 superficie mucosa de, 958 músculos
de, 958–959, 960, 960t–961t
nervios de, 959, 961 partes de, 956–958, 958
superficies de, 956–
958, 958 venas de, 959, 962

Amígdala
lingual, 958, 958, 1052, 1057, 1057 palatino,
953, 953, 955 , 956, 958, 1052, 1053 , 1054, 1059 faríngeo, 953, 1050,
1052 , 1053, 1053, 1057 , 1 059 anillo amigdalino, 1051– 1053,
1057, 1057 trompas, 1052, 1053, 1057
Amigdalectomía, 1067, 1067
Amigdalitis, 1057 Tonus. Ver
Tono (tonus),
músculo Alvéolos dentales. Ver Alvéolo/
alvéolos dentales (alvéolos)
Tortícolis, 1026, 1026–1027 Torus
tubarius (de la trompa faringotimpánica), 1052, 1053 TP. Ver
Músculo(s) (nombrados), tibial posterior (TP)
Trabécula, 20
aracnoides, 135, 890, 892
septomarginal, 368, 370
Trabeculae carneae, 368, 368, 371, 372 Tráquea,
334, 337 , 339–340, 340, 341, 391, 392, 394, 395, 39 5–396 , 398, 406, 455, 457, 953, 1001 , 1038, 1040, 1040,
1045, 1049, 1050, 1052, 1054
Traqueostomía, 1065, 1066

LCRAWANY
Machine Translated by Google

Tracto
gastrointestinal, 455
iliopúbico, 429, 430–431, 432
iliotibial, 696, 697, 725, 726, 733, 734, 734–738, 748, 748 , 749 , 798, 804, 806, 826, 826 nervio de, 46 , 47
olfativo, 978, 1079,
1080 óptico, 1081, 1082
estimulación

parasimpática urinaria, 64t estimulación
simpática, 64t uveal, 912 Tragus,
984, 984,
985 Ataques isquémicos
transitorios (AIT), 906, 1029 Transiluminación, 440,
982, 983 Trasplante corneal, 930 de
gracilis, 728 renal,
529 Trapecio,
151, 151, 152,
154, 155,
262, 283 Trapecio, 151, 152 , 283 Traumatismo
contundente, 893 a hueso, 23,
23, 24.
Ver también
Fracturas a cabeza, 855, 893, 894–895 al
nervio mediano, 244, 244, 266–
267 al cuello, 1069, 1069 a los nervios
periféricos, 57 a la vulva,
667 Árbol

bronquial, 334
traqueobronquial, 339–342, 340, 341
Signo de Trendelenburg, 829
Prueba de Trendelenburg, 750–751
Tríada, portal, 445, 449, 463, 468, 500 , 500, 501, 502, 504, 505, 507, 514, 555
Triángulo
anal, 636–638, 637, 642–648 de
auscultación, 118, 184, 186
carotídeo, 1009, 1009t, 1019 , 1025 , 1026
clavipectoral, 153, 164 , 164, 182, 189, 190
cistohepático, 508, 509, 509
deltopectoral, 153, 164, 164 , 182, 189, 190

Machine Translated by Google

digástrico, 1009, 1009t, 1018, 1025, 1026
femoral, 720, 720, 721, 726, 726
estructuras de, 720 ,
722 lumbocostal, 540, 546,
551 muscular, 1009, 1009t, 1019, 1020 ,
1025 occipital, 1009, 1009t, 1011, 1025,
1026 omoclavicular, 1009, 1009t, 1011,
1025 omotraqueal, 1009,
1009t posterior, 186, 200, 205, 1009t, 1011,
1101 sacro,
86, 87 esternocostal, 5
40, 542 submandibular, 1009, 1009t, 1018, 1025,
1026 submentoniano, 1009, 1009t, 1018,
1019, 1025 suboccipital, 127, 127, 127t,
129, 129t urogenital, 637, 638, 639–642
Trígono
de vejiga, 599, 599, 602
fibroso, 364–365, 365
izquierdo, 364–365,
365 derecho, 364–
365, 365 lumbocostal, 551
Triquetro, 151, 151, 283
Trocánter, 21
mayor, 20, 674, 677, 680, 681, 682, 683, 684 , 747, 747–748
fractura de, 691
menor, 677, 681, 682, 684, 748
Tróclea, 21, 278
peroné, 687, 688, 689, 689, 765
de húmero, 146, 148, 149, 277 de
astrágalo, 687, 816
Tronco
(s) del plexo braquial, 197, 197, 198, 200, 201–202, 1013, 1015
anterior, 197, 198
inferior, 197, 197 , 198
parte infraclavicular de, 200
media, 197, 197, 198
divisiones de, 197, 197, 197
parte supraclavicular de, 198t, 200
variaciones de, 204–205
braquiocefálico, 318, 366, 391 , 392 , 393, 394, 402, 1014, 1020, 1022, 1033, 1050
broncomediastínico, 326, 399, 400

Machine Translated by Google

izquierda, 196, 344,
344 derecha, 196,
344, 344 celiacos, 398, 401, 455, 456, 464, 464t , 468 , 473, 496, 497 , 501, 507, 515 , 521, 526, 527 , 535 , 549, 555
recogiendo, 399
costocervical, 318, 398 , 1014, 1034, 1035
yugular, 196, 399, 400
izquierda, 344
lumbosacro, 53, 546, 547, 573, 590, 590, 591, 600, 656
linfático, 44, 390
broncomediastínico, 324, 326
intestinal, 474, 549, 550
yugular, 324, 326, 876, 877, 962, 106 0
lumbares , 549, 550, 633, 703
subclavia, 166, 195, 196, 324, 326
izquierda,
344
derecha, 344
torácica, 549, 550 pulmonar, 39, 342, 363, 363, 365, 366, 368 , 370, 370– 371, 372, 374, 394,
407, 408 subclavia, 196,
399, 400 simpática, 59, 315, 319, 344, 345, 359, 391 , 396–397 , 466, 474, 475 , 482, 497 , 506 , 521, 528, 533, 534, 535, 600, 656, 1054
abdominal, 533
cervical, 401, 1023, 1032–1033, 1035, 1036, 1058 lesión
de, 1036 lumbar ,
401 , 546 , 546, 592, 597, 605 , 6 23 sacro,
592, 592, 593 torácico,
401, 401, 458, 459, 533
toracoacromial, 325
tirocervical, 192, 193t, 318, 1013, 1014, 1032–1033, 1034, 1035 vagal,
458 , 4 70, 474, 475
anterior, 345, 401, 459, 462, 466 , 506 , 506, 508, 533–536, 535, 1093, 1094
posterior, 345, 401, 459, 462, 466, 481, 506, 506, 521 , 528, 533 –536, 535, 1093, 1094
Tubo(s)
de tórax, inserción de,
348 corazón,
357, 358 faringotimpánico, 849, 851, 956, 975, 982, 984, 984 , 985 , 987–988, 988–989, 989, 991, 995, 1051, 1052, 1053
bloqueo de, 997
uterino, 598, 616, 617, 620, 622
arterias de, 617, 618

Machine Translated by Google

bloqueo de, 451
embarazo ectópico, 625, 625
inervación de, 617, 619
ligadura de, 624, 625
partes de,
617 permeabilidad de, 451, 624, 624
Tubérculo(s), 21
aductor, 677, 681, 682, 683, 684, 686, 726
anterior, de vértebras cervicales, 78, 79, 80, 87, 1002
anterolateral, de tibia (Gerdy), 685, 685, 686, 696, 733, 734, 735, 748, 826, 826 articular,
936 de hueso
temporal, 934 de hueso,
20, 20, 21 carótida,
78, 79, 84, 1002, 1032–1033 conoide,
145, 147, 272
corniculado , 1044, 1045
cuneiforme, 1044
deltoides,
147 epiglótica, 1045
Gerdy (ver Tubérculo[s], anterolateral, de tibia [Gerdy]) mayor,
de húmero, 20, 73, 146, 148, 152, 153, 156, 184, 273 ilíaco, 86, 683,
683 infraglenoides,
273 intercondilar,
685, 685 laterales

de calcáneo, 687, 688
menor, de húmero, 146, 148, 152, 153, 273 de
labio, 877, 878
medial
de calcáneo, 687, 688, 689 de
astrágalo, 687, 688
mental, 842, 844
faríngea, 849
posterior, de vértebras cervicales, 79, 80, 87
posglenoidea, 936, 938
púbica, 412, 417, 418, 430, 431, 438 , 439 , 561, 562, 677, 679, 680
cuadrado , 681, 682
radial, dorsal, 146, 150, 150, 152, 154, 155 de
costilla, 20, 299, 300, 301, 305
escaleno, 300
de escafoides, 151, 151, 152, 155

LGRAWANY
Machine Translated by Google

supraglenoideo, 147, 207, 210, 218, 272, 274
tibial, anterolateral, 685, 685, 686, 696, 733, 734, 735 , 748, 826, 826 del
trapecio, 151, 152, 155
Tuberculosis, 352, 551, 727, 856
Tuberosidad, 20, 21
del 5to metatarsiano, 688, 689, 689, 690
calcáneo, 686, 687, 688 , 766, 766 , 781 , 784 , 826, 827 de
cuboides, 687, 688
deltoides, 146, 148
glúteo, 677, 681, 682, 73 4
isquiático, 20, 561, 562, 564, 564, 573 , 574, 575 , 636, 637, 655 , 676 , 677, 678, 679, 683, 683, 732, 734, 747, 747, 749 de
maxilar, 935, 970
navicular, 686, 687, 688, 689 , 690, 791
radial, 146, 150, 150
tibial, 677, 685, 685–686, 686, 686, 772 , 772, 826, 826 de
cúbito, 146, 149, 149, 150
Túbulo
seminífero, 438
recto, 437, 438
Tumores
orbital, 927
pituitaria, 893–894
Túnica adventicia, 38, 38, 356
Túnica albugínea, 437, 438, 615, 653, 654, 664
Túnica íntima, 38, 38
Túnica media, 36, 38, 38
Túnica vaginal, 433, 433 , 436, 437, 437, 438
Túnel
carpiano, 161, 162, 243, 244, 261, 266, 267, 294
osteofibrosa, 255, 256

Ud.

Úlcera(s)
corneal, 880, 930
duodenal, 453, 485, 486
gástrica, 485–486
Colitis ulcerosa, 490
Cúbito, 19, 144, 146, 149, 149, 150
fracturas de, 157–158, 158
muesca de, 146, 150, 150

Machine Translated by Google

olécranon (proceso) de, 149, 149, 150, 152, 154–155, 278, 279
fractura de, 242, 242
radiografías de, 24, 151, 278, 283
apófisis estiloides de, 146, 149, 150, 152, 154, 155, 240, 241, 241, 283
Ultrasonografía (EE. UU.), 68
de abdomen, 68, 69, 555, 555
de aorta, 555
Doppler, 68
de duodeno, 555 de
hígado, 69, 555
transvaginal, 68
Ombligo, 438, 438–439
Umbó, 985, 987
Uncus, del cuerpo de la vértebra cervical(e), 77, 78, 79, 1002
Unilateral, 8
Uréteres, 454, 480, 521, 521 , 523, 523–525, 524, 556, 573, 580 , 583, 595, 596–597, 598, 599, 602, 603, 609, 610, 611, 613, 622
arterias de, 526, 526–527, 527, 596, 597
bífidas, 530,
531 cálculos de, 606,
606 anomalías congénitas de, 525, 530–531,
531 constricciones en, 523–525, 525,
596 lesión iatrogénica a, 594,
606 inervación de, 596–597, 597
sistema linfático de, 528, 528, 634, 634
nervios de, 528, 528–529
venas retrocavas,
530, 531 de , 526, 527, 596
Uretra, 573, 574, 574, 595, 596, 598
mujer, 598, 601, 620, 622, 638, 641, 642
suministro arterial de,
601 inervación de,
601 uretra masculina
vs., 608 venas
de, 601 inervación de, 600, 601,
652 masculino, 579, 598, 599, 601, 602 ,
639, 642 suministro arterial
de, 601, 652 cateterismo de, 659,
659–660 distal,
652, 653 uretra femenina
vs., 608 inervación de, 601, 652

LCRAWANY
Machine Translated by Google

parte intermedia de, 598, 599, 602, 602t, 611, 613, 614, 641 , 649 , 650, 652, 653, 655 parte
intramural de, 598, 601 , 602 , 602t partes
de, 601, 602, 602t
prostática, 598, 599, 601, 602, 602t, 609, 611 , 614, 653
proximal, 601
ruptura de, 649, 650
esponjoso, 598, 602, 602t, 609, 613, 640, 641, 649, 650 , 652 , 653, 653, 654, 655, 657, 657 venas
de, 601, 652
Vejiga urinaria, 411, 436 , 448 , 450, 454, 467, 521, 580, 586, 589, 595 , 596 , 597–601, 599, 602, 603, 609, 611, 613, 620, 622 ápice de,
598 , 599, 599 arterias
de, 599 cuerpo
de, 599 en
niños, 597
cistocele, 606–607, 607, 648, 648
cistoscopia de, 607, 607
fondo de ojo, 598, 599 , 599
en bebés, 597
inervación de, 600, 600–601
interior de, 602
ligamentos
laterales, 578–579, 579, 580, 597, 611
pubovesical, 578, 579, 580, 597, 598, 620
sistema linfático de, 634, 634
micción, 421, 596, 599 cuello
de, 598, 599, 599 ruptura
de, 607
superficies de, 598, 599, 602
trígono de, 599, 599, 602
úvula de, 599, 602, 612–613
venas de, 600
paredes de,
599 Extravasación urinaria, 607, 649, 650
Sistema urinario, 3
Urología, 3
Ecografía. Ver Ultrasonografía (EE. UU.)
Útero, 616, 617, 617–621, 620
cambios relacionados con la edad
en, 627, 628 anteflexión, 618, 619 , 625,
626, 627 antevertida, 618, 619, 625, 626,
627 arterias de, 618, 621

Machine Translated by Google

bicorne, 625, 626
palpación bimanual de, 627, 627, 630
cuerpo de, 616, 618, 620, 621, 622
cáncer de, 439–440, 627–628
cuello uterino de, 618–621. Véase también Cuello
uterino, disposición del útero, 620,
625–627, 626 endometrio de,
616, 619 examen de, 627,
627 fondo de ojo, 598, 616, 618, 620, 621,
622 histerectomía de, 576, 594, 628 –629, 629
imágenes de, 616, 617, 617, 621
inervación de, 622–624, 623
ligamentos de, 619
sistema linfático de, 634, 636
cambios relacionados con la menopausia en,
627, 628 multíparas, 627,
628 miometrio de, 616, 619
cuello de, 616
perimetrio de, 616, 619
posición de, 618, 627, 627
cambios posparto en , 627, 628
cambios relacionados con el embarazo en,
627, 628 prolapso de,
626, 648 cambios puberales
en, 627 relaciones de ,
620–621 Utrículo
de oreja, 992, 993, 994, 1090
mácula de, 993, 994
prostático, 598, 601, 602, 609, 611, 653
Úvula
de la vejiga, 599, 602, 612–613 del
paladar blando, 953, 954, 955, 957, 1051, 1052, 1053

V

Vagina, 574, 574, 579, 580, 586, 620, 621, 621–624, 638
arterias de, 618, 622
culdocentesis de, 630, 630
examen digital a través de, 627, 627, 629, 630
distensión de, 629, 630
fístulas de, 629–630, 630
funciones de, 621

LGRAWANY
Machine Translated by Google

inervación de, 622–624, 623
sistema linfático de, 634, 636 ostium
de, 598, 601 venas de,
618, 622 paredes de,
598, 616, 620, 642
Vaginismo, 668
Vagotomía, 485, 486
Valléculas, 1043, 1045, 1050
Maniobra de Valsalva, 40, 1024, 1064
Válvula
anal, 644, 645
aórtica, 363, 365, 369, 371, 373, 379, 380
cúspides de, 369, 371, 372, 382–383, 383
insuficiencia de, 384
estenosis de, 384
vena cava inferior, 381, 382
mitral, 363, 369, 370, 371, 380, 381
cúspides de,
372 insuficiencia de, 383–384
pulmonar, 363, 365, 368, 369 , 370, 379, 380 cúspides
de, 371, 382–383, 383
incompetencia de, 384
estenosis de, 384
semilunar , 371
tricúspide, 363, 365, 368, 368–370, 369, 380, 381 venoso,
16, 40, 698–699, 700, 709
Prótesis valvulares, 383
Valvulopatía cardíaca, 383–384
Senos valvulares, 698
Valvuloplastia, 383
Variaciones
anatómicas, 11–12
de la pelvis ósea, 567, 567
en los lóbulos de los pulmones,
348–349 del sacro,
89, 89 de la disposición y forma del estómago,
460 de la disposición del colon transverso, 478, 482
Virus varicela-zoster, 321
Várices esofágicas, 482, 483
Varicocele, 443
Venas varicosas, 42, 42, 709, 709

Machine Translated by Google

Varix, safena, 730
Vasa nervorum, 48, 57, 773–774, 1013
Vasa recta, 471, 472, 473, 487
Vaina vascular, 702
Vasectomía, 615, 615
Vasoconstrictores, 344
Vasomoción, 59, 61
Vena(s) (en general), 38, 38, 40–41
acompañantes, 40–41, 41, 165, 236–237, 700, 702, 790
arterias y, comparaciones entre, 40
articulares,
27 ácigos/hemiácigos sistema de, 320, 330, 359, 400, 400–401, 404
recolección, 504
comunicación, 27, 213, 1019
compresión de, 16, 41, 41
intercambiador de calor a contracorriente,
40–41
grande, 40
mediano, 40
nutrientes, 22
superficial, 41
sistémica, 37 válvulas de, 16, 40, 698–
699, 700, 709 varicosas, 42, 42, 518, 709, 709
Vena(s) (nombrada)
angular, 875, 875t, 925
cutánea anterior, del muslo, 699
apendicular, 456
auricular, posterior, 875, 876, 890 , 986, 1014 , 1014
axilar, 39, 165, 182, 191, 194 , 195, 208, 213, 314, 325, 326, 406, 423, 423, 1013
lesión de, 204
derecha,
1027 en punción de vena subclavia, 204
ácigos, 320, 330, 338 , 359, 394, 396, 399, 400, 401, 404, 415, 455, 458, 510, 540, 548, 549,
556
arco de, 393, 395, 400, 401
basílica, 39, 164, 164, 164, 165, 194, 195, 208 , 213, 213, 216, 217, 220 , 220, 259
basivertebral, 75, 106, 106
braquial, 165, 194, 195, 213, 236
braquial ocefálico , 314, 338, 406, 875, 876, 877, 962, 1013, 1014, 1014, 1023
Tomografía computarizada
de, 406 ranura para, 338

LGRAWANY
Machine Translated by Google

izquierda, 39, 165, 196, 320, 324 , 326 , 391 , 392, 393, 394, 396–397, 399, 400, 406, 408, 409, 1001, 1022, 1050, 1066
derecha, 39, 165, 196, 324, 326, 366, 391, 392 , 393, 394, 396, 399, 406, 1022
bronquial, 343, 343
cardíaco, 376, 376–377
anterior, 376, 377
grande, 376, 376 marginal
izquierdo, 376 medio, 376, 376, 381
pequeño, 376, 376 central, del lóbulo hepático, 505 de la retina, 908, 913, 915, 922 , 924, 925, 931 cefálico, 39, 164, 164, 165, 182, 191, 194, 195 , 208 , 213 , 213 , 216, 217, 220, 220, 241, 259, 325
cerebral
grande, 886, 888, 889, 901
inferior, 901
medio, 886–887, 901
oclusión de, 894
superior, 886, 901
cervical
profundo, 129, 1023 transversal, 195 ciliar, anterior, 916 cólico
izquierda, 456, 481 media, 456, 481 derecha, 456, 468, 478, 481 cubital, mediana, 164, 164, 215, 216 , 217, 219, 237
cutánea, de muslo anterior, 699 lateral, 699, 700 quística, 456, 507, 508, 509 profundo, 41 del brazo (ver Vena[s] [nombrada], braquial profunda) del muslo (ver Vena[s] [nombrada], femoral profunda)
palmar
digital, 165 plantar, 700, 789, 790 dorsal, 106 de clítoris, 600, 638, 664, 665

Machine Translated by Google

del dedo gordo, 698, 700,
701 del dedo meñique, 699–
701, 700 del pene, 574, 589, 609, 638, 642, 654 ,
656 , 656 emisario, 848, 886,
887–888
frontal, 888 mastoides,
876, 888,
890 parietal, 888 condilar
posterior, 888, 890
epigástrico, 420, 510 inferior, 423, 429 , 432 , 436 , 573,
580, 589, 611, 700 superficial,
418, 423,
423 , 700 superior,
541 esofágico, 458, 510 facial, 875, 875t, 876, 877, 886, 888 , 925, 977, 986 , 1017, 1022
común, 1017, 1022
profundo, 875, 875t, 876,
886 tromboflebitis de, 893, 894
femoral, 39, 418, 423, 430, 432, 700, 701, 721, 722, 723–725, 725, 726, 756, 798
canulación de, 730
circunfleja lateral, 700
ubicación de,
730
izquierda gástrica, 456, 458, 462,
465, 468, 510
derecho, 456, 462, 465
corto, 456, 462,
465, 496
gastroomental

izquierdo, 456, 462 , 465
derecho, 456, 462, 465 glúteo
inferior, 589, 700, 746, 746 superior, 588, 589, 700, 746, 746 safena
mayor, 39, 418, 698–699, 700, 701, 722, 726, 730 , 789 , 791 hemiacigos, 320, 330 , 397, 400, 401, 404 , 540, 548, 5
accesorio, 397, 400, 401, 404
hepático, 37, 499, 502, 504, 506, 514 , 514, 521, 548 , 555, 556 , 557
ileal , 456
ileocólico, 456, 468, 477, 481

ilíaco común, 39 , 400, 510, 521, 548, 549, 588, 589, 609
circunfleja profunda, 423, 589,
700 externa, 39, 423, 429, 521 , 548, 573 , 580, 583, 589, 603, 609 , 611, 621

LGRAWANY
Machine Translated by Google

interno, 39, 548, 580, 588, 589, 590, 609, 700
iliolumbar, 588, 589
intercostal, 320–321, 396–397
anterior, 320
superior izquierdo, 196, 320–
321 posterior, 320, 325, 330, 400, 401, 423, 548
superior derecho,
320 superior, 320–321, 392, 396–397, 397, 399, 400
interventricular
anterior, 376
posterior, 376
intervertebral, 106, 106, 320
yeyunal, 456
yugular, 889, 1001
anterior, 195, 986, 1014 , 1014, 1018 , 1019, 1022, 1034
externo, 165, 195, 875, 876 , 877, 933, 986, 1001 , 1012 , 1013 , 1014, 1014 , 1022 , 102 4
prominencia de, 1027
separación de, 1028
interno, 39, 43, 165, 195 , 325, 326, 550, 875, 877, 888 , 962, 986, 990, 1001, 1012, 1013,
1017, 1018, 1022, 1023
izquierda, 326,
549 toma de pulso,
1030 punción de, 1030,
1030
derecha,
326 labial,
665 inferior,
875 superior , 875
laríngea , 1048, 1049 lingual, 959, 962, 1022, 1023
profundo, 959,
962 dorsal, 959, 962
lobar (ver Vena[s] [nombrada], pulmonar, lobar)
lumbar, 400, 401, 548, 549
ascendente, 400, 548, 549
mamaria
lateral, 325
medial, 325
marginal, de pie
lateral, 700, 789, 790
medial, 789, 790
maxilar, 875, 886

Machine Translated by Google

marginal medial, 789, 790
mediana, del antebrazo (antebraquial), 164, 164, 217,
220 meníngea, media, 884,
889 mesentérica
inferior, 456, 465, 468, 480–482, 481, 496, 509–510 , 510, 521, 558 , 589
superior, 456, 465, 468 , 469, 471 , 481, 496, 509–510, 510, 555 , 556, 558, 589
metatarsiano, dorsal, 789,
790 lóbulo medio,
343 nasal, externo,
875 oblicuo, de la aurícula izquierda,
376, 376, 381 obturador, 580,
583, 589, 700 occipital, 876, 890,
1022, 1023 oftálmicos, 977
inferior, 875, 886, 886–887, 888, 917, 925, 925
superior, 875, 876, 886, 886–887, 888, 917, 925, 925
ovario, 526, 526, 527, 548, 549 , 589 , 617, 618, 622
palatino, 952, 957, 959, 1053 , 1057, 1067
palpebral
inferior, 875
superior, 875
pancreático, 496, 497
pancreaticoduodenal, 456 , 465, 496, 507, 508
paratiroides, 1040
paraamigdalino, 1057,
1067 paraumbilical, 423, 429, 430, 500,
510 perforantes, 41, 164, 164, 700, 701–702, 746, 789,
790 pericardiacofrénico, 3 58 , 359 , 540, 541,
541t faríngeo, 1022,
1023
frénico inferior, 528, 540, 541, 541t, 548,
549 superior, 540,
541t plantar,
702 plantar digital, 700, 789,
790 poplíteo, 700, 753, 75 5, 756 ,
791 portal (portal hepático), 37, 423, 450, 455–457, 456, 465, 468, 469, 470, 470, 481, 482, 496,
499, 500, 501, 501 , 502 , 504, 505, 506, 509–510, 510, 515, 555 , 556 , 558, 589
prepilórico, 462, 465
braquial profundo, 165, 208
femoral profundo, 700, 702, 722, 723–725, 746
pudendo
externo, 418, 653, 656, 700

LGRAWANY
Machine Translated by Google

interno, 589, 604, 641 , 644, 665, 700, 746, 746
pulmonar, 37, 38, 39, 40, 338 , 339, 341, 342 , 343, 363, 381, 397
izquierda, 342, 343, 366, 369, 370, 370–
371 inferior izquierda (lobar), 343,
366, 370 superior izquierda (lobar), 343,
366, 370 , 383 derecha, 343, 366, 369, 370, 370 –
371, 396, 409 inferior derecho
(lobar), 343, 366 medio derecho
(lobar), 343, 366 superior derecho (lobar), 343, 366
radial, 39, 165, 213, 236, 237
rectal, 510
inferior, 510, 604, 604, 636, 644 , 647, 651
medio, 589, 604, 604 , 647 , 651
superior , 456 , 510 , 589, 604, 604, 647, 651
rectosigmoideo, 481
renal, 523, 526, 527, 589
síndrome de atrapamiento, 530 ,
530 izquierda, 400, 510 , 521, 526, 548, 555 , 556, 557, 558,
617 derecha, 400, 521, 526, 548, 556, 557
retromandibular, 875, 876, 876t, 933, 933, 1014, 1014, 1017
retroperitoneal, 510
sacro
lateral, 588, 589
mediana, 588, 589
accesorio
safena, 699, 700
corte, 709–710
injertos,
709 grande (largo), 39, 418, 698–699, 700, 701 , 722, 726, 730, 789, 791
lesión a, 709–710
pequeño (corto), 39, 699–701, 700, 701, 753, 756, 789, 790, 791
segmentario,
342 sigmoideo, 456,
481 safeno pequeño, 39, 699–701, 700, 701, 753, 756, 789, 790, 791
espinal, 106, 106
anterior, 137, 139
posterior, 137, 139
esplénico, 455, 456, 465 , 468 , 481, 482, 494, 495, 496, 497, 509–510, 510, 548, 555, 557, 558,
589
subclavia, 165, 194, 195 , 196 , 314, 325, 326, 396–397, 399, 875, 877, 962, 1013, 1014, 1014,
1022

Machine Translated by Google

izquierda, 39, 43, 398, 549, 550,
1001 punción de, 204, 1027, 1027
derecha, 39,
43 subcostal, 320, 400, 423
sublingual , 959 , 962
submentoniana,
875 supraorbitaria, 875, 875t, 876 , 886, 888, 925
suprarenal, 548
a la izquierda,
526 , 528 a la
derecha, 526, 528 suprascapular, 165, 195, 1013,
1014, 1014 Supratroclear, 875,
875t, 876
Temporal Deep,
875, 876
Middle, 875 Superficial, 875, 876, 876 toneladas
testicular, 432, 435, 436, 438, 521, 527, 548, 583, 603
izquierda, 438, 526, 526, 549,
589 derecha, 437–438,
526
torácica interna, 314, 321, 325, 392, 396, 423, 540 ,
541 lateral, 165, 325, 423, 423
toracoacromial, 165 , 194
toracoepigástrico, 194, 423, 423
tiroides
inferior, 392, 1001, 1022, 1066
medio, 1001, 1022, 1039, 1040
superior, 1001, 1017, 1022, 1039, 1039, 1040 tibial
anterior, 39, 700, 702, 790
posterior, 39, 700, 702, 756, 790
cubital, 39, 165, 213, 236, 237
umbilical, 430, 589
permeabilidad posnatal de,
439 uterina, 589,
621 vaginal,
622 válvulas, 16, 40, 698–699, 700,
709 ventricular, posterior izquierda, 376,
376 vorticial, 913, 916, 925, 925
Vena(s) (de regiones u órganos)
de la pared abdominal

Machine Translated by Google

anterolateral, 418, 423, 423, 424t
posterior, 543, 548, 549
del canal anal, 604, 647, 647
del brazo, 213, 213–
213 del cerebro,
900, 901 de la
región cervical anterior, 1017, 1019,
1022, 1023 laterales, 1012, 1013 , 1014, 1014
de diafragma, 540, 541, 541t de
conducto deferente, 610
de duodeno, 465, 468, 470 de
duramadre, 886, 889, 889, 890 de
conductos eyaculadores,
610 de cara, 873–876, 875, 875t–
876t de pie, 789,
790 de antebrazo, 236, 236–
237 de mano,
259 de corazón, 376,
376–377 de riñones, 523,
526, 526 de laringe,
1048, 1049 de pierna, 698–702,
700, 701, 790 de hígado, 456,
502, 504, 508 de miembros
inferiores, 698–
702, 790 profundo, 702, 702
superficial, 698–702, 700,
701 de pulmones, 341,
342, 343 de órbita, 924, 925, 925
de páncreas, 456, 468, 496,
497 de pelvis, 582, 583,
588, 589 de
pericardio, 358, 359 de
faringe, 1057 de pleuras, 342, 342,
343 de fosa poplítea,
755, 756, 756 de
próstata , 614 de recto,
604, 604 de raíz del cuello, 1034
de cuero cabelludo, 875,
875t–876t, 876 de
escroto, 435, 437, 653 de glándulas seminales,
610 de intestino delgado, 456, 465, 468, 470, 471 de la médula espinal, 137, 139

Machine Translated by Google

de raíces nerviosas espinales,
137, 139 de bazo,
465, 468 de estómago, 456,
462, 465 de glándulas
suprarrenales,
526, 528 de dientes, 952 de muslo, 698–702, 700, 701, 721, 722,
723– 725, 746, 746 de pared
torácica, 320–321, 321 de glándula
tiroides, 1039, 1039,
1040 de lengua, 959, 961 de miembro superior,
164, 164–165, 165, 194,
195 de uréteres, 526, 527 , 596 de uretra
femenino,
601 masculino,
601, 652 de vejiga urinaria,
600 de vagina, 618,
622 de columna vertebral, 106,
106 de vulva, 665
Vena cava(e)
inferior, 37, 39, 338, 363, 363, 366, 391, 396, 398 , 399, 400, 401, 415 , 445, 455 , 469, 470, 473, 499,
500, 500, 501 , 502, 506, 510, 526, 541, 548, 549, 588, 589, 596
apertura de la cava, 539, 540, 541–542, 542, 549
ranura para, 338, 500
imágenes por resonancia magnética de, 408,
557 obstrucción de, 404, 427, 428,
552 exposición quirúrgica
de, 361 válvula de, 381, 382
superior, 37, 39, 165, 196, 326 , 338, 363, 363, 366, 368, 391, 392 , 393, 394, 399, 400, 401,
549, 1022
tomografía computarizada de, 406–407
surco para, 338
obstrucción de, 404, 427, 428
apariencia radiográfica de, 66
anatomía de la superficie
de, 327 exposición quirúrgica de, 361
Red(es) venosa(s)
dorsal, de mano, 164, 165, 241, 259, 263 de
pie, 789, 790
plantar, de pie, 700, 789, 790
Plexos venosos, 40. Véase también Plexo venoso
Estasis venosa, 709

LGRAWANY
Machine Translated by Google

Válvulas venosas, 16, 40, 698–699, 700, 709
Ventrículos
del cerebro, 897–898,
898 1º,
897 2º,
897 3º, 884, 896, 897, 898 ,
899 4º, 884 , 896 , 897 , 897–898 ,
898 lateral, 896, 897, 898,
899 de corazón
izquierda, 37, 38, 363, 363–364, 369, 370, 371, 372 , 408 ,
409 derecha, 37, 37–38 , 363 , 363–364, 366, 367–370, 368, 369, 391, 408 , 409
laríngeo, 1042, 1044, 1045, 1046, 1050, 1052
Vénulas, 38, 38, 40
Vértebra (e), 19, 74–96
fusión anormal de, 95, 95
efectos del envejecimiento en, 95,
95–96, 108 anomalías
de, 96, 96 cervical, 74, 74, 77, 78, 78–80, 1001– 1003, 1002
atípico, 79–80, 1002, 1003
C1 (ver Atlas [vértebra (C1)])
C2 (ver Eje [vértebra (C2)])
C3–C7, 79, 82
C7, 73, 73t, 77, 79, 82, 82, 126, 328, 1003
características de, 78–80, 79t
típicas, 79, 1002, 1003
características de, 77, 77–87
dislocaciones de, 91–92, 92 –93, 111–113
fracturas de, 91, 91–92, 92, 111–113
función de, 75
láminas de, 74, 75, 76, 76, 80, 83
lumbar, 74, 74, 77, 83, 84, 543, 674
fusión anormal de, 95, 95
cuerpo de,
501 características de, 83t
L2, 75, 76, 86
L5, 84
osificación de, 87, 88
estenosis de, 93,
93 anatomía de la superficie de,
86, 86–87 osificación
de, 87, 88 pedículos de, 74, 75, 76, 76, 81, 83

Machine Translated by Google

estructura de, 75–77, 75–77
torácica, 74, 74, 77, 81, 81–84, 299–302, 301
12, 298, 303
características de, 81t, 302
facetas de, 81, 81–82
osificación de, 87, 88
apófisis espinosas de, 301, 302
facetas costales superiores de,
302 anatomía de la superficie de, 82, 82–84
T1, 82, 82, 298, 301, 302
T2, 82, 82
T3, 82
T4, 82
T5, 304, 305
T6, 301, 304
T7, 301
T8, 74, 131
T9, 82
T10, 82, 302
T11, 82, 302
T12, 82, 84, 301, 302
facetas costales de, 82
típico, 81, 81–82
típico, 75, 75, 76, 77
variaciones en, 89, 89
vasculatura de, 105–106, 106
Columna vertebral, 19, 72, 97–117, 131, 132, 132t
arterias de, 105–106, 106
cervical, 1004, 1008–1011, 1031. Véase también Región(es),
curvaturas cervicales de
anormal, 115–117, 116
normal, 104, 104–105, 105
flexibilidad de, 74
flexión de, 103, 103–104
lesión por hiperflexión de, 109, 110, 110, 112
lesiones de, 91, 91–92, 92, 92–93, 110, 110, 112, 1004
articulaciones de,
97–103 ligamentos de, 99, 99, 100, 100–101, 101, 107, 107–108,
108 movimientos de, 103–104,
104 nervios de, 106–108, 107,
108 regiones de, 74, 74

LGRAWANY
Machine Translated by Google

rotación de, 104
vasculatura de, 105–106, 106
venas de, 106, 106
Vértebra prominente, 73, 73t, 77, 79, 82, 82, 126, 1003
Vértice, 8, 846, 846t, 847, 848, 848, 872
Vértigo, 998, 1100
vesículas
óptica, 928, 928
seminal, 610
Vasos linfáticos, 22, 43, 44, 341, 344, 391, 435, 446, 462, 470–471 profundos,
43, 44, 166, 423 , 703, 791
superficiales, 43, 44, 165, 423, 702, 789, 791
Vesícula seminal. Ver Glándula(s), Vestíbulo
seminal
aórtica, 371, 372
de laberinto óseo, 988, 992, 993
laríngea, 1042, 1045 de
nariz, 973, 974, 975 , 1050, 1052 oral,
946, 947, 955 de
vagina, 579, 598, 601, 616, 620 , 621, 639, 640, 641, 646, 662, 663, 663–664, 664, 665
Órgano vestibulococlear, 991
Vellosidades intestinales, 471
Vísceras
abdominal, 17, 411, 412, 454, 454–539
inervación de, 533–539, 534, 535, 535t, 538
descripción general, 454,
454–457 función general,
455 anatomía de la
superficie, 454 del cuello (cervical), 1037–1070
capa alimentaria, 1038, 1051–1058
capa endocrina, 1037–1040, 1038, 1058–1059, 1059 capa
respiratoria, 1038, 1040–1050, 1058–1059, 1059 pélvica, 595–
636, 598
drenaje linfático de, 633–636, 634, 635t órganos
urinarios, 595–601, 596 torácico,
332–409, 334, 335, 411 pulmones y
árbol traqueobronquial, 337–355 anatomía de
la superficie de, 350
corazón, 363–
390 anatomía de la superficie de, 380
Viscerocráneo, 840, 841, 843

Machine Translated by Google

Campos visuales, 1081, 1082
defectos en, 1098, 1098
Contractura de Volkmann, 219
Vólvulo, 452, 487, 491, 491
Vómer, 841, 842, 843, 843, 844, 849, 850, 954, 973–974, 974
Vulva, 662, 665
traumatismo a, 667

W.

Pared(es)
abdominal (ver Pared abdominal) de la
axila, 161, 173–175, 175, 189, 190, 194 de la vejiga, 599
capilar, 41 del
corazón, 356,
364 de la órbita, 907,
907, 909 de la cavidad
pélvica , 571–572, 573 de faringe, 1055
de la vaina del recto,
417, 418, 419, 420, 420–421, 429 de tórax, 297. Véase también
Tórax, pared de la vagina, 598, 616, 620, 642
Anterógrado walleriano degeneración
axonal, 57 Latigazo cervical, 91–92, 112, 112 Sustancia
blanca, 46, 134 Ramos comunicantes
blancos, 55, 58, 475, 546
Ventana ovalada, 985, 987, 989, 990 , 991, 991, 992, 995
redonda,
985, 987–988, 992, 993, 995 Ala. Véase también Ala(e)
mayor, de esfenoides, 843, 844, 849, 850 , 850–
851, 853, 887, 907, 909, 969
de ilion, 560, 561, 562, 572 menor, de esfenoides, 850, 850 –851, 853, 887, 907, 909 Heridas

arco palmar, 268
cuero
cabelludo, 878 planta del pie, 794
Muñeca,
región de articulación (ver Articulación[s], articulación de la muñeca
[radiocarpiana]) , 143, 144
anatomía de la superficie de, 263, 263, 264
quiste sinovial de, 242, 243, 243

LGRAWANY
Machine Translated by Google

X

Apófisis xifoides, 298, 302, 303, 303 , 318, 327, 327, 411, 415, 438, 439, 556
Radiografías, 66, 66–67, 67, 68, 353–354, 354

Y

Músculos del yugo, 921

z

Línea Z. Ver unión esofagogástrica (gastroesofágica)
Movimiento Z, Zona
231
  orbicular, 798, 799, 800
  transicional, de labios, 877, 877, 947, 947
Hueso cigomático, 841, 842, 843, 843, 844, 846, 849, 907, 909, 910